



كلية الطب  
والصيدلة - مراكش  
FACULTÉ DE MÉDECINE  
ET DE PHARMACIE - MARRAKECH

Année 2025

Thèse N°348

# Prise en charge de l'ectropion Cicatriciel

THÈSE

PRÉSENTÉE ET SOUTENUE PUBLIQUEMENT LE 15/12/2025

PAR

**Mme. Imane TAMDI**

Née le 26 Décembre 1998 à Beni Mellal

POUR L'OBTENTION DU DOCTORAT EN MÉDECINE

MOTS-CLÉS :

Paupière – Types d'ectropion – Ectropion cicatriciel –  
moyens de reconstruction

JURY

**Mr. Y. BENCHAMKHA**

Professeur en chirurgie réparatrice et plastique

PRÉSIDENT

**Mme. O. ELATIQI**

Professeur en chirurgie réparatrice et plastique

RAPPORTEUR

**Mr. K. TOURABI**

Professeur en chirurgie réparatrice et plastique

**Mme. S. BELGHMAIDI**

Professeur d'ophtalmologie

**Mr. Z. AZIZ**

Professeur de stomatologie et chirurgie  
maxillo-faciale

JUGES



بِسْمِ اللَّهِ الرَّحْمَنِ الرَّحِيمِ

سبحانك لا علم لنا إلا ما  
علمتنا إننا أنت العليم الحكيم

سورة البقرة: الآية: 31

صَدَقَ اللَّهُ الْعَظِيمَ





## Serment d'Hippocrate

*Au moment d'être admis à devenir membre de la profession médicale, je m'engage solennellement à consacrer ma vie au service de l'humanité.*

*Je traiterai mes maîtres avec le respect et la reconnaissance qui leur sont dus. Je pratiquerai ma profession avec conscience et dignité. La santé de mes malades sera mon premier but.*

*Je ne trahirai pas les secrets qui me seront confiés.*

*Je maintiendrai par tous les moyens en mon pouvoir l'honneur et les nobles traditions de la profession médicale.*

*Les médecins seront mes frères.*

*Aucune considération de religion, de nationalité, de race, aucune considération politique et sociale, ne s'interposera entre mon devoir et mon patient.*

*Je maintiendrai strictement le respect de la vie humaine dès sa conception. Même sous la menace,*

*Je n'userai pas mes connaissances médicales d'une façon contraire aux lois de l'humanité.*

*Je m'y engage librement et sur mon honneur.*

*Déclaration Genève, 1948*



**LISTE DES PROFESSEURS**



**UNIVERSITE CADI AYYAD**  
**FACULTE DE MEDECINE ET DE PHARMACIE**  
**MARRAKECH**

Doyens Honoraires : Pr. Badie Azzaman MEHADJI  
: Pr. Abdelhaq ALAOUI YAZIDI  
: Pr. Mohammed BOUSKRAOUI

**ADMINISTRATION**

Doyen : Pr. Said ZOUHAIR  
Vice doyen de la Recherche et la Coopération : Pr. Mohamed AMINE  
Vice doyen des Affaires Pédagogiques : Pr. Redouane EL FEZZAZI  
Vice doyen Chargé de la Pharmacie : Pr. Oualid ZIRAOU  
Secrétaire Générale : Mr. Azzeddine EL HOUDAIGUI

**Liste nominative du personnel enseignants chercheurs  
permanant**

N°	Nom et Prénom	Cadre	Spécialités
01	ZOUHAIR Said (Doyen)	P.E.S	Microbiologie
02	CHOULLI Mohamed Khaled	P.E.S	Neuro pharmacologie
03	BOUSKRAOUI Mohammed	P.E.S	Pédiatrie
04	KHATOURI Ali	P.E.S	Cardiologie
05	NIAMANE Radouane	P.E.S	Rhumatologie
06	AIT BENALI Said	P.E.S	Neurochirurgie
07	KRATI Khadija	P.E.S	Gastro-entérologie
08	SOUMMANI Abderraouf	P.E.S	Gynécologie-obstétrique
09	RAJI Abdelaziz	P.E.S	Oto-rhino-laryngologie
10	SARF Ismail	P.E.S	Urologie
11	MOUTAOUAKIL Abdeljalil	P.E.S	Ophtalmologie
12	AMAL Said	P.E.S	Dermatologie

13	ESSAADOUNI Lamiaa	P.E.S	Médecine interne
14	MANSOURI Nadia	P.E.S	Stomatologie et chirurgie maxillo faciale
15	MOUTAJ Redouane	P.E.S	Parasitologie
16	AMMAR Haddou	P.E.S	Oto-rhino-laryngologie
17	CHAKOUR Mohammed	P.E.S	Hématologie biologique
18	EL FEZZAZI Redouane	P.E.S	Chirurgie pédiatrique
19	YOUNOUS Said	P.E.S	Anesthésie-réanimation
20	BENELKHAIAT BENOMAR Ridouan	P.E.S	Chirurgie générale
21	ASMOUKI Hamid	P.E.S	Gynécologie-obstétrique
22	BOUMZEBRA Drissi	P.E.S	Chirurgie Cardio-vasculaire
23	CHELLAK Saliha	P.E.S	Biochimie-chimie
24	LOUZI Abdelouahed	P.E.S	Chirurgie-générale
25	AIT-SAB Imane	P.E.S	Pédiatrie
26	GHANNANE Houssine	P.E.S	Neurochirurgie
27	OULAD SAIAD Mohamed	P.E.S	Chirurgie pédiatrique
28	DAHAMI Zakaria	P.E.S	Urologie
29	EL HATTAOUI Mustapha	P.E.S	Cardiologie
30	AMINE Mohamed	P.E.S	Epidémiologie clinique
31	EL ADIB Ahmed Rhassane	P.E.S	Anesthésie-réanimation
32	ELFIKRI Abdelghani	P.E.S	Radiologie
33	ARSALANE Lamiae	P.E.S	Microbiologie-virologie
34	KAMILI El Ouafi El Aouni	P.E.S	Chirurgie pédiatrique
35	MAOULAININE Fadl mrabih rabou	P.E.S	Pédiatrie (Néonatalogie)
36	MATRANE Aboubakr	P.E.S	Médecine nucléaire
37	ADMOU Brahim	P.E.S	Immunologie
38	CHERIF IDRISSE EL GANOUNI Najat	P.E.S	Radiologie
39	MANOUDI Fatiha	P.E.S	Psychiatrie
40	BOURROUS Monir	P.E.S	Pédiatrie
41	TASSI Noura	P.E.S	Maladies infectieuses

42	NEJMI Hicham	P.E.S	Anesthésie-réanimation
43	LAOUAD Inass	P.E.S	Néphrologie
44	FOURAIJI Karima	P.E.S	Chirurgie
45	BOUKHIRA Abderrahman	P.E.S	Biochimie-chimie
46	KHALLOUKI Mohammed	P.E.S	Anesthésie-réanimation
47	BSISS Mohammed Aziz	P.E.S	Biophysique
48	EL OMRANI Abdelhamid	P.E.S	Radiothérapie
49	SORAA Nabila	P.E.S	Microbiologie-virologie
50	KHOUCHANI Mouna	P.E.S	Radiothérapie
51	JALAL Hicham	P.E.S	Radiologie
52	EL ANSARI Nawal	P.E.S	Endocrinologie et maladies métaboliques
53	AMRO Lamyae	P.E.S	Pneumo-phtisiologie
54	OUALI IDRISSE Mariem	P.E.S	Radiologie
55	ZAHLANE Mouna	P.E.S	Médecine interne
56	BENJILALI Laila	P.E.S	Médecine interne
57	NARJIS Youssef	P.E.S	Chirurgie générale
58	RABBANI Khalid	P.E.S	Chirurgie générale
59	SAMLANI Zouhour	P.E.S	Gastro-entérologie
60	LAGHMARI Mehdi	P.E.S	Neurochirurgie
61	ABOUSSAIR Nisrine	P.E.S	Génétique
62	BENCHAMKHA Yassine	P.E.S	Chirurgie réparatrice et plastique
63	CHAFIK Rachid	P.E.S	Traumato-orthopédie
64	ABKARI Imad	P.E.S	Traumato-orthopédie
65	EL BOUIHI Mohamed	P.E.S	Stomatologie et chirurgie maxillo faciale
66	LAKMICHY Mohamed Amine	P.E.S	Urologie
67	AGHOUTANE El Mouhtadi	P.E.S	Chirurgie pédiatrique
68	HOCAR Ouafa	P.E.S	Dermatologie

69	EL KARIMI Saloua	P.E.S	Cardiologie
70	EL BOUCHTI Imane	P.E.S	Rhumatologie
71	QAMOUSS Youssef	P.E.S	Anesthésie réanimation
72	ZYANI Mohammad	P.E.S	Médecine interne
73	QACIF Hassan	P.E.S	Médecine interne
74	BEN DRISS Laila	P.E.S	Cardiologie
75	MOUFID Kamal	P.E.S	Urologie
76	EL BARNI Rachid	P.E.S	Chirurgie générale
77	KRIET Mohamed	P.E.S	Ophthalmologie
78	BOUCHENTOUF Rachid	P.E.S	Pneumo-phtisiologie
79	ABOUCHADI Abdeljalil	P.E.S	Stomatologie et chirurgie maxillo faciale
80	BASRAOUI Dounia	P.E.S	Radiologie
81	RAIS Hanane	P.E.S	Anatomie Pathologique
82	BELKHOU Ahlam	P.E.S	Rhumatologie
83	ZAOUI Sanaa	P.E.S	Pharmacologie
84	MSOUGAR Yassine	P.E.S	Chirurgie thoracique
85	EL MGHARI TABIB Ghizlane	P.E.S	Endocrinologie et maladies métaboliques
86	DRAISS Ghizlane	P.E.S	Pédiatrie
87	EL IDRISSE SLITINE Nadia	P.E.S	Pédiatrie
88	RADA Noureddine	P.E.S	Pédiatrie
89	BOURRAHOUE Aicha	P.E.S	Pédiatrie
90	MOUAFFAK Youssef	P.E.S	Anesthésie-réanimation
91	ZIADI Amra	P.E.S	Anesthésie-réanimation
92	ANIBA Khalid	P.E.S	Neurochirurgie
93	TAZI Mohamed Ilias	P.E.S	Hématologie clinique
94	ROCHDI Youssef	P.E.S	Oto-rhino-laryngologie
95	FADILI Wafaa	P.E.S	Néphrologie

96	ADALI Imane	P.E.S	Psychiatrie
97	ZAHLANE Kawtar	P.E.S	Microbiologie- virologie
98	LOUHAB Nisrine	P.E.S	Neurologie
99	HAROU Karam	P.E.S	Gynécologie-obstétrique
100	BOUKHANNI Lahcen	P.E.S	Gynécologie-obstétrique
101	FAKHIR Bouchra	P.E.S	Gynécologie-obstétrique
102	BENHIMA Mohamed Amine	P.E.S	Traumatologie-orthopédie
103	HACHIMI Abdelhamid	P.E.S	Réanimation médicale
104	EL KHAYARI Mina	P.E.S	Réanimation médicale
105	AISSAOUI Younes	P.E.S	Anesthésie-réanimation
106	BAIZRI Hicham	P.E.S	Endocrinologie et maladies métaboliques
107	ATMANE El Mehdi	P.E.S	Radiologie
108	EL AMRANI Moulay Driss	P.E.S	Anatomie
109	BELBARAKA Rhizlane	P.E.S	Oncologie médicale
110	ALJ Soumaya	P.E.S	Radiologie
111	OUBAHA Sofia	P.E.S	Physiologie
112	EL HAOUATI Rachid	P.E.S	Chirurgie Cardio-vasculaire
113	BENALI Abdeslam	P.E.S	Psychiatrie
114	MLIHA TOUATI Mohammed	P.E.S	Oto-rhino-laryngologie
115	MARGAD Omar	P.E.S	Traumatologie-orthopédie
116	KADDOURI Said	P.E.S	Médecine interne
117	ZEMRAOUI Nadir	P.E.S	Néphrologie
118	EL KHADER Ahmed	P.E.S	Chirurgie générale
119	DAROUASSI Youssef	P.E.S	Oto-rhino-laryngologie
120	BENJELLOUN HARZIMI Amine	P.E.S	Pneumo-phtisiologie
121	FAKHRI Anass	P.E.S	Histologie-embryologie cytogénétique
122	SALAMA Tarik	P.E.S	Chirurgie pédiatrique
123	CHRAA Mohamed	P.E.S	Physiologie

124	ZARROUKI Youssef	P.E.S	Anesthésie-réanimation
125	AIT BATAHAR Salma	P.E.S	Pneumo-phtisiologie
126	ADARMOUCH Latifa	P.E.S	Médecine communautaire (médecine préventive, santé publique et hygiène)
127	BELBACHIR Anass	P.E.S	Anatomie pathologique
128	HAZMIRI Fatima Ezzahra	P.E.S	Histologie-embryologie cytogénétique
129	EL KAMOUNI Youssef	P.E.S	Microbiologie-virologie
130	EL MEZOUARI El Mostafa	P.E.S	Parasitologie mycologie
131	SERGHINI Issam	P.E.S	Anesthésie-réanimation
132	ABIR Badreddine	P.E.S	Stomatologie et chirurgie maxillo faciale
133	GHAZI Mirieme	P.E.S	Rhumatologie
134	ZIDANE Moulay Abdelfettah	P.E.S	Chirurgie thoracique
135	LAHKIM Mohammed	P.E.S	Chirurgie générale
136	MOUHSINE Abdelilah	P.E.S	Radiologie
137	TOURABI Khalid	P.E.S	Chirurgie réparatrice et plastique
138	ARABI Hafid	P.E.S	Médecine physique et réadaptation fonctionnelle
139	BELHADJ Ayoub	P.E.S	Anesthésie-réanimation
140	BOUZERDA Abdelmajid	P.E.S	Cardiologie
141	ABDELFETTAH Youness	P.E.S	Rééducation et réhabilitation fonctionnelle
142	REBAHI Houssam	P.E.S	Anesthésie-réanimation
143	BENNAOUI Fatiha	P.E.S	Pédiatrie
144	ZOUIZRA Zahira	P.E.S	Chirurgie Cardio-vasculaire
145	SEBBANI Majda	P.E.S	Médecine Communautaire (Médecine préventive, santé publique et hygiène)
146	FENANE Hicham	Pr Ag	Chirurgie thoracique
147	ABDOU Abdessamad	P.E.S	Chirurgie Cardio-vasculaire
148	HAMMOUNE Nabil	P.E.S	Radiologie

149	ESSADI Ismail	P.E.S	Oncologie médicale
150	ALJALIL Abdelfattah	P.E.S	Oto-rhino-laryngologie
151	LAFFINTI Mahmoud Amine	P.E.S	Psychiatrie
152	RHARRASSI Issam	P.E.S	Anatomie-patologique
153	ASSERRAJI Mohammed	P.E.S	Néphrologie
154	JANAH Hicham	P.E.S	Pneumo-phtisiologie
155	NASSIM SABAH Taoufik	P.E.S	Chirurgie réparatrice et plastique
156	ELBAZ Meriem	P.E.S	Pédiatrie
157	SEDDIKI Rachid	P.E.S	Anesthésie-réanimation
158	BELGHMAIDI Sarah	Pr Ag	Ophthalmologie
159	GEBRATI Lhoucine	MC Hab	Chimie
160	FDIL Naima	MC Hab	Chimie de coordination bio-organique
161	LOQMAN Souad	MC Hab	Microbiologie et Toxicologie
162	BAALLAL Hassan	Pr Ag	Neurochirurgie
163	BELFQUIH Hatim	Pr Ag	Neurochirurgie
164	AKKA Rachid	Pr Ag	Gastro-entérologie
165	BABA Hicham	Pr Ag	Chirurgie générale
166	MAOUJOURD Omar	Pr Ag	Néphrologie
167	SIRBOU Rachid	Pr Ag	Médecine d'urgence et de catastrophe
168	DAMI Abdallah	Pr Ag	Médecine Légale
169	AZIZ Zakaria	Pr Ag	Stomatologie et chirurgie maxillo faciale
170	ELOUARDI Youssef	Pr Ag	Anesthésie-réanimation
171	LAHLIMI Fatima Ezzahra	Pr Ag	Hématologie clinique
172	NASSIH Houda	Pr Ag	Pédiatrie
173	LAHMINI Widad	Pr Ag	Pédiatrie
174	BENANTAR Lamia	Pr Ag	Neurochirurgie
175	EL FADLI Mohammed	Pr Ag	Oncologie médicale

176	AIT ERRAMI Adil	Pr Ag	Gastro-entérologie
177	CHETTATI Mariam	Pr Ag	Néphrologie
178	BOUTAKIOUTE Badr	Pr Ag	Radiologie
179	SAYAGH Sanae	Pr Ag	Hématologie
180	EL FAKIRI Karima	Pr Ag	Pédiatrie
181	EL FILALI Oualid	Pr Ag	Chirurgie Vasculaire périphérique
182	EL- AKHIRI Mohammed	Pr Ag	Oto-rhino-laryngologie
183	HAJJI Fouad	Pr Ag	Urologie
184	JALLAL Hamid	Pr Ag	Cardiologie
185	ZBITOU Mohamed Anas	Pr Ag	Cardiologie
186	RAISSI Abderrahim	Pr Ag	Hématologie clinique
187	EL HAKKOUNI Awatif	Pr Ag	Parasitologie mycologie
188	ACHKOUN Abdessalam	Pr Ag	Anatomie
189	DARFAOUI Mouna	Pr Ag	Radiothérapie
190	EL-QADIRY Raby	Pr Ag	Pédiatrie
191	ELJAMILI Mohammed	Pr Ag	Cardiologie
192	HAMRI Asma	Pr Ag	Chirurgie Générale
193	ELATIQUI Oumkeltoum	Pr Ag	Chirurgie réparatrice et plastique
194	BENZALIM Meriam	Pr Ag	Radiologie
195	ABOULMAKARIM Siham	Pr Ag	Biochimie
196	LAMRANI HANCHI Asmae	Pr Ag	Microbiologie-virologie
197	HAJHOUI Farouk	Pr Ag	Neurochirurgie
198	EL KHASSOUI Amine	Pr Ag	Chirurgie pédiatrique
199	CHAHBI Zakaria	Pr Ag	Maladies infectieuses
200	MEFTAH Azzelarab	Pr Ag	Endocrinologie et maladies métaboliques
201	BELLASRI Salah	Pr Ag	Radiologie
202	ATMANI Noureddine	Pr Ag	Chirurgie Cardio-vasculaire
203	AABBASSI Bouchra	Pr Ag	Pédopsychiatrie

204	DOUIREK Fouzia	Pr Ag	Anesthésie-réanimation
205	SAHRAOUI Houssam Eddine	Pr Ag	Anesthésie-réanimation
206	RHEZALI Manal	Pr Ag	Anesthésie-réanimation
207	ABALLA Najoua	Pr Ag	Chirurgie pédiatrique
208	MOUGUI Ahmed	Pr Ag	Rhumatologie
209	ZOUITA Btissam	Pr Ag	Radiologie
210	HAZIME Raja	Pr Ag	Immunologie
211	SALLAHI Hicham	Pr Ag	Traumatologie-orthopédie
212	BENCHAFAI Ilias	Pr Ag	Oto-rhino-laryngologie
213	EL JADI Hamza	Pr Ag	Endocrinologie et maladies métaboliques
214	AZAMI Mohamed Amine	Pr Ag	Anatomie pathologique
215	FASSI Fihri Mohamed jawad	Pr Ag	Chirurgie générale
216	AMINE Abdellah	Pr Ag	Cardiologie
217	CHETOUI Abdelkhalek	Pr Ag	Cardiologie
218	ROUKHSI Redouane	Pr Ag	Radiologie
219	ARROB Adil	Pr Ag	Chirurgie réparatrice et plastique
220	MOULINE Souhail	Pr Ag	Microbiologie-virologie
221	AZIZI Mounia	Pr Ag	Néphrologie
222	BOUHAMIDI Ahmed	Pr Ag	Dermatologie
223	YANISSE Siham	Pr Ag	Pharmacie galénique
224	KHALLIKANE Said	Pr Ag	Anesthésie-réanimation
225	ZIRAOUI Oualid	Pr Ag	Chimie thérapeutique
226	IDALENE Malika	Pr Ag	Maladies infectieuses
227	LACHHAB Zineb	Pr Ag	Pharmacognosie
228	ABOUDOURIB Maryem	Pr Ag	Dermatologie
229	AHBALA Tariq	Pr Ag	Chirurgie générale
230	EL AOUAME Amal	Pr Ag	Orthodontie et orthopédie dento-faciale

231	WARDA Karima	MCHab	Microbiologie
232	SBAI Asma	MCHab	Informatique
233	ABISSY Meriem	MC	Microbiologie
234	SLIOUI Badr	MC	Radiologie
235	CHEGGOUR Mouna	MC	Biochimie
236	BELARBI Marouane	MC	Néphrologie
237	EL AMIRI My Ahmed	MC	Chimie de Coordination bio-organique
238	LALAOUI Abdessamad	MC	Pédiatrie
239	ESSAFTI Meryem	MC	Anesthésie-réanimation
240	RACHIDI Hind	MC	Anatomie pathologique
241	FIKRI Oussama	MC	Pneumo-phtisiologie
242	EL HAMDAOUI Omar	MC	Toxicologie
243	EL HAJJAMI Ayoub	MC	Radiologie
244	BOUMEDIANE El Mehdi	MC	Traumato-orthopédie
245	RAFI Sana	MC	Endocrinologie et maladies métaboliques
246	JEBRANE Ilham	MC	Pharmacologie
247	LAKHDAR Youssef	MC	Oto-rhino-laryngologie
248	LGHABI Majida	MC	Médecine du Travail
249	AIT LHAJ El Houssaine	MC	Ophthalmologie
250	RAMRAOUI Mohammed-Es-said	MC	Chirurgie générale
251	EL MOUHAFID Faisal	MC	Chirurgie générale
252	AHMANNNA Hussein-choukri	MC	Radiologie
253	AIT M'BAREK Yassine	MC	Neurochirurgie
254	ELMASRIOUI Joumana	MC	Physiologie
255	FOURA Salma	MC	Chirurgie pédiatrique
256	LASRI Najat	MC	Hématologie clinique
257	BOUKTIB Youssef	MC	Radiologie

258	MOUROUTH Hanane	MC	Anesthésie-réanimation
259	BOUZID Fatima zahrae	MC	Génétique
260	MRHAR Soumia	MC	Pédiatrie
261	QUIDDI Wafa	MC	Hématologie
262	BEN HOUMICH Taoufik	MC	Microbiologie-virologie
263	FETOUI Imane	MC	Pédiatrie
264	FATH EL KHIR Yassine	MC	Traumato-orthopédie
265	NASSIRI Mohamed	MC	Traumato-orthopédie
266	AIT-DRISS Wiam	MC	Maladies infectieuses
267	AIT YAHYA Abdelkarim	MC	Cardiologie
268	DIANI Abdelwahed	MC	Radiologie
269	AIT BELAID Wafae	MC	Chirurgie générale
270	ZTATI Mohamed	MC	Cardiologie
271	HAMOUCHE Nabil	MC	Néphrologie
272	ELMARDOULI Mouhcine	MC	Chirurgie Cardio-vasculaire
273	BENNIS Lamiae	MC	Anesthésie-réanimation
274	BENDAOUY Layla	MC	Dermatologie
275	HABBAB Adil	MC	Chirurgie générale
276	CHATAR Achraf	MC	Urologie
277	OUMGHAR Nezha	MC	Biophysique
278	HOUMAID Hanane	MC	Gynécologie-obstétrique
279	YOUSFI Jaouad	MC	Gériatrie
280	NACIR Oussama	MC	Gastro-entérologie
281	BABACHEIKH Safia	MC	Gynécologie-obstétrique
282	ABDOURAFIQ Hasna	MC	Anatomie
283	TAMOUR Hicham	MC	Anatomie
284	IRAQI HOUSSAINI Kawtar	MC	Gynécologie-obstétrique
285	EL FAHIRI Fatima Zahrae	MC	Psychiatrie

286	BOUKIND Samira	MC	Anatomie
287	LOUKHNATI Mehdi	MC	Hématologie clinique
288	ZAHROU Farid	MC	Neurochirurgie
289	MAAROUFI Fathillah Elkarim	MC	Chirurgie générale
290	EL MOUSSAOUI Soufiane	MC	Pédiatrie
291	BARKICHE Samir	MC	Radiothérapie
292	ABI EL AALA Khalid	MC	Pédiatrie
293	AFANI Leila	MC	Oncologie médicale
294	EL MOULOUA Ahmed	MC	Chirurgie pédiatrique
295	LAGRINE Mariam	MC	Pédiatrie
296	DAFIR Kenza	MC	Génétique
297	CHERKAOUI RHAZOUANI Oussama	MC	Neurologie
298	ABAINOU Lahoussaine	MC	Endocrinologie et maladies métaboliques
299	BENCHANNA Rachid	MC	Pneumo-phtisiologie
300	EL GUAZZAR Ahmed (Militaire)	MC	Chirurgie générale
301	OULGHOUL Omar	MC	Oto-rhino-laryngologie
302	AMOCH Abdelaziz	MC	Urologie
303	ZAHLAN Safaa	MC	Neurologie
304	EL MAHFOUDI Aziz	MC	Gynécologie-obstétrique
305	CHEHBOUNI Mohamed	MC	Oto-rhino-laryngologie
306	LAIRANI Fatima ezzahra	MC	Gastro-entérologie
307	SAADI Khadija	MC	Pédiatrie
308	TITOU Hicham	MC	Dermatologie
309	EL GHOUL Naoufal	MC	Traumato-orthopédie
310	BAHI Mohammed	MC	Anesthésie-réanimation
311	RAITEB Mohammed	MC	Maladies infectieuses
312	DREF Maria	MC	Anatomie pathologique
313	ENNACIRI Zainab	MC	Psychiatrie

314	BOUSSAIDANE Mohammed	MC	Traumato-orthopédie
315	JENDOUCI Omar	MC	Urologie
316	MANSOURI Maria	MC	Génétique
317	ERRIFAIY Hayate	MC	Anesthésie-réanimation
318	BOUKOUB Naila	MC	Anesthésie-réanimation
319	OUACHAOU Jamal	MC	Anesthésie-réanimation
320	EL FARGANI Rania	MC	Maladies infectieuses
321	IJIM Mohamed	MC	Pneumo-phtisiologie
322	AKANOUR Adil	MC	Psychiatrie
323	ELHANAFI Fatima Ezzohra	MC	Pédiatrie
324	MERBOUH Manal	MC	Anesthésie-réanimation
325	BOUROUMANE Mohamed Rida	MC	Anatomie
326	IJDDA Sara	MC	Endocrinologie et maladies métaboliques
327	GHARBI Khalid	MC	Gastro-entérologie
328	ATBIB Yassine	MC	Pharmacie clinique
329	MOURAFIQ Omar	MC	Traumato-orthopédie
330	ZAIZI Abderrahim	MC	Traumato-orthopédie
331	HENDY Iliass	MC	Cardiologie
332	HATTAB Mohamed Salah Koussay	MC	Stomatologie et chirurgie maxillo faciale
333	DEBBAGH Fayrouz	MC	Microbiologie-virologie
334	OUASSIL Sara	MC	Radiologie
335	KOUYED Aicha	MC	Pédopsychiatrie
336	DRIOUICH Aicha	MC	Anesthésie-réanimation
337	TOURAIF Mariem	MC	Chirurgie pédiatrique
338	BENNAOUI Yassine	MC	Stomatologie et chirurgie maxillo faciale
339	SABIR Es-said	MC	Chimie bio organique clinique
340	LAATITIOUI Sana	MC	Radiothérapie

341	IBBA Mouhsin	MC	Chirurgie thoracique
342	SAADOUNE Mohamed	MC	Radiothérapie
343	TLEMCANI Younes	MC	Ophthalmologie
344	SOLEH Abdelwahed	MC	Traumato-orthopédie
345	OUALHADJ Hamza	MC	Immunologie
346	BERGHALOUT Mohamed	MC	Psychiatrie
347	EL BARAKA Soumaya	MC	Chimie analytique-bromatologie
348	KARROUMI Saadia	MC	Psychiatrie
349	EL-OUAKHOUMI Amal	MC	Médecine interne
350	AJMANI Fatima	MC	Médecine légale
351	ZOUITEN Othmane	MC	Oncologie médicale
352	MENJEL Imane	MC	Pédiatrie
353	BOUCHKARA Wafae	MC	Gynécologie-obstétrique
354	ASSEM Oualid	MC	Pédiatrie
355	ELHANAFI Asma	MC	Médecine physique et réadaptation fonctionnelle
356	ABDELKHALKI Mohamed Hicham	MC	Gynécologie-obstétrique
357	ELKASSEH Mostapha	MC	Traumato-orthopédie
358	EL OUAZZANI Meryem	MC	Anatomie pathologique
359	HABBAB Mohamed	MC	Traumato-orthopédie
360	KHAMLIJ Aimad Ahmed	MC	Anesthésie-réanimation
361	EL KHADRAOUI Halima	MC	Histologie-embryologie-cyto-génétique
362	ELKHETTAB Fatimazahra	MC	Anesthésie-réanimation
363	SIDAYNE Mohammed	MC	Anesthésie-réanimation
364	ZAKARIA Yasmina	MC	Neurologie
365	BOUKAIDI Yassine	MC	Chirurgie Cardio-vasculaire
366	NABIL Mehdi	MC	Anesthésie-réanimation
367	KAAKOUA Mohamed	MC	Oncologie médicale

368	FIQHI Mohammed Kamal	MC	Stomatologie et chirurgie maxillo faciale
369	BEN ELHEND Salah	MC	Radiologie
370	KHERRAB Anass	MC	Rhumatologie
371	AWATI El Mehdi	MC	Hématologie
372	HAOUANE Mohamed Amine	MC	Anatomie pathologique
373	BOUABBADI Salah eddine	MC	Ophtalmologie
374	MOUNIR Reda	MC	Chirurgie Cardio-vasculaire
375	AHCHOUCH Siham	MC	Hématologie clinique
376	AZRIOUIL Ouhb	MC	Traumato-orthopédie
377	CHALOUAH Badr	MC	Traumato-orthopédie
378	EL BEJJAJ latimad	MC	Anatomie pathologique
379	BABA Zineb	MC	Rhumatologie
380	OUSSAYEH Imane	MC	Anesthésie-réanimation

**LISTE ARRETEE LE 25/11/2025**



*"Permits à mon sourire de t'offrir ma tendresse, permits à ma main de t'apporter du doux, permits à mon regard de te dire ton importance et accepter ainsi ma gratitude au cadeau de ta présence."*

*Jacques Salomé*

*Je me dois d'avouer pleinement ma reconnaissance à toutes les personnes qui m'ont soutenue durant mon parcours, qui ont su me hisser vers le haut pour atteindre mon objectif.*

*C'est avec amour, respect et gratitude que...*



*Je dédie cette thèse*

الله

*Le tout puissant, le très miséricordieux Qui m'a inspiré,  
Qui m'a guidé sur le droit chemin, Je vous dois ce que je  
suis devenue, Soumission, louanges et remerciements,  
Pour votre clémence et miséricorde.*

*A ma très chère et tendre Maman,  
NAJAT LKAROULI*

*A la plus douce et la plus merveilleuse de toutes les mamans.  
Tu es le cœur qui bat au rythme de mes rêves et la force  
silencieuse qui m'a portée à chaque étape de ma vie. Ton  
amour infini, ta patience et tes sacrifices ont été ma lumière  
dans les moments d'incertitude et ma source de courage dans  
les défis.*

*Chaque succès que je célèbre aujourd'hui porte ton empreinte,  
chaque pas en avant reflète tes conseils et ton soutien sans  
faillite. Ces mots sont peu de choses face à tout ce que tu as  
donné, mais je tiens à t'exprimer toute ma gratitude et mon  
amour.*

*Je te dédie cette thèse, symbole de ton encouragement, de ton  
affection et de ta confiance en moi. Que Dieu, le Tout-Puissant,  
te comble de santé, de bonheur et de longue vie, afin que je  
puisse te rendre au moins une partie de tout ce que tu m'as  
offert.*

*Je t'aime maman.*

**رَبِّ اَرْحَمَهُمَا كَمَا رَبَّيَانِي صَغِيرًا**

*A MON TRÈS CHER PÈRE  
MEHDI TAMDI*

*Mon abri... mon refuge... mon école,  
Tu as toujours été mon école de patience, de confiance, d'espoir  
et d'amour. Tu es et tu resteras pour moi ma référence, la  
lumière qui illumine mon chemin.*

*Tu as fait de moi ce que je suis et je te dois tout. Tu as toujours  
cru en moi et m'as offert encouragement et soutien tout au  
long de mes années d'études.*

*Ce travail est une occasion pour t'exprimer mon profond  
amour et ma grande gratitude. Mon formidable papa, tu es un  
excellent laboureur, et j'espère être une récolte honorable. Quoi  
que j'écrive, je ne pourrai jamais te remercier pleinement pour  
les innombrables sacrifices et efforts que tu continues à fournir  
jusqu'à ce jour.*

*Que Dieu te garde et t'accorde santé, bonheur et longue vie,  
afin que je puisse, à mon tour, te combler et te rendre tout  
l'amour et le soutien que tu m'as donnés.*

*Je t'aime papa*

**رَبِّ اَرْحَمَهُمَا كَمَا رَبَّيَانِي صَغِيرًا**

*A mon cher frère*  
**MOURAD TAMDI**

*Tu as été pour moi bien plus qu'un frère : un véritable pilier, un soutien infaillible et une source constante de réconfort et d'encouragement.*

*Tout au long de mon parcours, tu as été à mes côtés, m'aidant à surmonter les obstacles, me guidant avec tes conseils et faisant d'innombrables sacrifices pour que je puisse avancer.*

*Chaque réussite que je célèbre aujourd'hui porte ton empreinte.*

*Aucun mot ne pourra jamais exprimer toute ma reconnaissance pour tout ce que tu as fait pour moi, pour ta générosité, ta patience et ton amour inconditionnel.*

*Je te dédie cette thèse avec tout mon amour et ma gratitude.*

*Que Dieu te protège, te comble de bonheur, de santé et de réussite, et te permette de réaliser tous tes rêves.*

*A mon cher frère*  
**ZAKARIA TAMDI**

*Tu as toujours été à mes côtés, avec ta gentillesse, ta bonne humeur et ton affection. Ta présence a été une source de joie et de réconfort tout au long de mon parcours.*

*Merci pour ton soutien, ton encouragement et pour tous les moments de complicité que nous partageons. Ce travail est aussi le fruit de ton énergie et de ta présence dans ma vie.*

*Je te dédie cette thèse avec tout mon amour et ma reconnaissance. Que Dieu te protège, t'accorde santé, bonheur et réussite dans tous tes projets.*

*Je vous adore*

*À toute famille :*

*TAMDI, LKAROULI et MANSOUR*

*J'aurai aimé pouvoir citer chacun par son nom. Merci pour vos Encouragements, votre soutien tout au long de ces années.*

*En reconnaissance à la grande affection que vous me témoignez et pour la gratitude et l'amour sincère que je vous porte*

*A ma meilleure amie*

*KAOUTAR ENNAJIM*

*Ma sœur et ma confidente, qui a toujours été présente pour moi, pour sa générosité, sa bonté, sa gentillesse et toutes ces belles choses qui la rendent spéciale et unique.*

*Merci d'avoir toujours été là pour moi, dans les bons comme les mauvais moments. Merci de toujours me soutenir. Nous avons vécu et traversé tellement de choses ensemble*

*A Ma binôme de toujours*

*NOUHAILA SYOUMI*

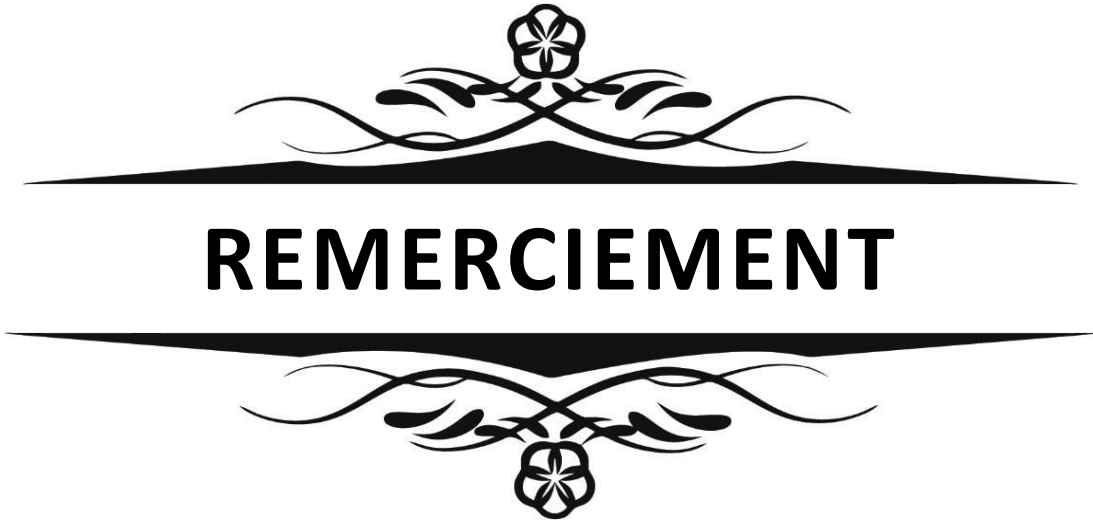*A ma meilleure amie et binôme de tous les temps. Tu m'as toujours aidée et soutenue, et poussée à me dépasser. Pour nos années d'études, pour nos premiers pas à l'hôpital, nos premières gardes et tout un tas de souvenirs, pour tout ça et tout le reste je te remercie.*

*Je te dédie ce travail, en témoignage de tout mon amour et ma gratitude. Je prie Dieu pour qu'il te protège de tous les malheurs, et qu'il t'accorde tout le bonheur que tu mérites*

*A mes chères amies : IKRAM ZERROUQ, ASSIYA TIJI,  
NIAMA ZOUAKI, SALMA TAOUFIQI, LAMYAE DARDAK  
ET SOUKAINA FADLAOUI :*

*Aucun mot ne saurait décrire à quel point je suis fière de vous.  
Avec toute mon affection et estime, je vous souhaite beaucoup  
de réussite et de bonheur,*

*Autant dans votre vie professionnelle que privée. Je prie Dieu  
pour que notre amitié et fraternité soient éternelles*



**REMERCIEMENT**

*A notre MAITRE ET PRESIDENT DE THESE*

*Mr YASSINE BENCHAMKH*

*Professeur et chef de service de chirurgie Réparatrice et  
Plastique au CHU Mohamed VI de Marrakech*

*Vous nous avez fait l'honneur d'accepter de siéger à la  
présidence de notre jury de thèse. J'ai pour vous cher maître,  
l'estime et l'admiration qu'imposent votre compétence, votre  
sérieux, votre dynamisme et votre gentillesse sans limite.  
Les mots nous manquent pour vous exprimer toute notre  
gratitude, veuillez toutefois accepter nos sincères  
remerciements et surtout notre indéfectible attachement.  
En reconnaissance des efforts que vous avez fournis en  
dirigeant ce travail avec autant de simplicité que de  
sympathie, et en espérant être digne de votre confiance,  
veuillez trouver ici l'expression d'un très grand respect*

*A notre MAITRE ET RAPPORTEUR DE THESE*

*Mme OUMKELTOUM ELATIQI*

*Professeur agrégée en chirurgie Réparatrice et plastique au  
CHU Mohamed VI de Marrakech*

*Vous avez bien voulu me confier ce travail riche d'intérêt et  
me guider à chaque étape de sa réalisation avec patience et  
disponibilité. Vous m'avez toujours accueilli avec sympathie,  
sourire et bienveillance et ceci malgré vos obligations  
professionnelles. Vos encouragements inlassables, votre  
amabilité et votre modestie méritent toute admiration et  
représentent le modèle que je serais toujours heureuse de  
suivre. Je garderai un excellent souvenir de votre sollicitude et  
de votre dévouement. Puisse ce travail être à la hauteur de la  
confiance que vous m'avez accordée. Je vous dédie ce travail  
comme témoignage de ma gratitude, de mon estime et de mon  
profond respect*

*A notre MAITRE ET JUGE DE THESE*

*Mr KHALID TOURABI*

*Professeur et chef de service chirurgie Réparatrice et plastique*

*HMA MARRAKECH*

*Nous vous sommes très reconnaissants de l'honneur que vous nous faites en acceptant de juger ce travail. Je tiens à vous exprimer ma profonde gratitude.*

*Que cette thèse soit le témoignage de notre profond respect, notre reconnaissance et nos chaleureux remerciements*

*A notre MAITRE ET JUGE DE THESE*

*Mme SARAH BELGHMAIDI*

*Professeur agrégée en ophtalmologie au CHU Mohamed VI*

*De Marrakech*

*Vous m'avez fait l'honneur d'accepter de faire part de cet honorable jury et je vous remercie de la confiance que vous avez bien voulu m'accorder.*

*Je vous prie d'accepter le témoignage de ma reconnaissance et l'assurance de mes sentiments respectueux.*

*A notre MAITRE ET JUGE DE THESE*

*Mr AZIZ ZAKARIA*

*Professeur agrégé en chirurgie maxillo-faciale esthétique et Stomatologie à l'hôpital ibn Tofaïl de Marrakech*

*Nous vous remercions d'avoir répondu à notre souhait de vous voir siéger parmi nos membres du jury. En acceptant d'évaluer notre travail, vous nous accordez un très grand honneur.*

*Veillez accepter l'expression de nos considérations les plus distinguées*

*A notre DOCTEUR KHADIJA BENLAAGUID  
Résidente en chirurgie plastique et esthétique au CHU de  
Marrakech*

*Je souhaite exprimer ma profonde gratitude pour l'aide  
précieuse qui m'a été apportée. La disponibilité et le temps  
généreusement consacré ont largement contribué à  
l'amélioration de ce travail. J'en suis sincèrement  
reconnaissante.*



**ABREVIATIONS**



## La Liste des abréviations

ANT	:	Antérieur
ATB	:	Antibiothérapie
ATCD	:	Antécédent
BAV	:	Baisse d'acuité visuel
CBC	:	Carcinome basocellulaire
EC	:	Ectropion
HTA	:	Hypertension artériel
INF	:	Inférieur
L+GPT	:	Libération +Grefe de peau totale
L+LL	:	Libération +lambeaux locaux
LTS	:	Lateral tarsal strip
OR	:	Œil rouge
PDS	:	perte de substance
POST	:	Postérieur
RAS	:	Rien à signaler
SCB	:	Surface cutanée brulée
SUP	:	Supérieur



**FIGURES ET TABLEAUX**



## La Liste des figures :

- Figure 1: Répartition des patients selon les années
- Figure 2: Répartition des patients selon le sexe
- Figure 3 : Répartition des patients en fonction de l'âge
- Figure 4: Répartition des patients selon l'âge et le sexe
- Figure 5 : Répartition des patients selon l'origine géographique
- Figure 6: Répartition des patients selon la couverture.
- Figure 7: Répartition des patients selon ATCDS Médicaux
- Figure 8: répartition des patients selon les ATCDS Chirurgicaux
- Figure 9: Répartition des patients selon le motif d'hospitalisation
- Figure 10 : Durée d'évolution des symptômes de notre série
- Figure 11: Répartition des patients selon le type d'ectropion
- Figure 12: Répartition des patients selon la paupière atteinte
- Figure 13 : Les photos de services des différents séquelles associées d'un ectropion
- Figure 14 : Répartition des patients selon le type d'incision
- Figure 15 : Répartition des patients selon le type de couverture de peau
- Figure 16 : Reconstruction palpébrale par lambeau supra sourcil (photo de service)
- Figure 17 : Reconstruction palpébrale par lambeau mustarde (photo de service)
- Figure 18 : Reconstruction palpébrale par lambeau de tenzel (photo du service)
- Figure 19 : La reconstruction palpébrale par plastie en Z (photo du service)
- Figure 20 : Reconstruction de la lamelle Ant par lambeau de tripiér et la lamelle post par reconstruction tarsale et conjonctivale
- Figure 21 : Reconstruction palpébrale par greffe de peau totale (photo du service)
- Figure 22 : Reconstruction palpébrale par canthopexie latérale (photo de service)
- Figure 23 : Répartition selon les complications post opératoires
- Figure 24 : Répartition des patients selon le taux de récurrence
- Figure 25 : Une récurrence de l'ectropion après greffe de peau total
- Figure 26: Développement embryonnaire de l'épiderme : de l'ectoderme à la peau mature
- Figure 27: Développement embryonnaire de la peau : de la 7e semaine au 5e mois de gestation
- Figure 28: Le processus de fusion des paupières
- Figure 29: Maturation des paupières pendant la période fœtale
- Figure 30: histologie des différentes composantes de l'épiderme

Figure 31: Structure de la jonction dermo-épidermique et de la membrane basale

Figure 32 : les différentes couches de la peau

Figure 33: les Loges graisseuses de la paupière

Figure 34: la configuration externe de la paupière

Figure 35: les deux lamelles antérieure et postérieure de la paupière

Figure 36: Coupe sagittale de la paupière supérieure

Figure 37 : les Muscles orbiculaires de la paupière

Figure 38: charpente fibreuse de la paupière

Figure 39: Muscles rétracteurs des paupières

Figure 40: Revêtement conjonctival et système lacrymal.

Figure 41: Vascularisation artérielle de la paupière

Figure 42: la vascularisation veineuse de la paupière

Figure 43: la vascularisation lymphatique

Figure 44: la vascularisation nerveuse de la paupière

Figure 45: les Phases de cicatrisation. (Dessin : Cyrille Martine)

Figure 46: Mécanismes de cicatrisation pathologique

Figure 47: Schéma comparatif des mécanismes de cicatrisation primaire et secondaire

Figure 48: enfant présentant un ectropion congénital associé au syndrome de blépharophimosis

Figure 49: Enfant de 08 mois présentant un ectropion congénital des paupières supérieures associé au syndrome de Down

Figure 50: Enfant présentant un ectropion congénital de la paupière inférieure associé au Euryblépharon

Figure 51: nouveau-né présente un aspect bébé collodion avec ectropion

Figure 52: un homme présente un ectropion paralytique suite à une paralysie faciale

Figure 53: un sujet âgé présentant un ectropion involutif

Figure 54: Ectropion mécanique secondaire à une lésion cutanée tumorale de la paupière inférieure (photo du service)

Figure 55: Cas d'un ectropion bilatéral causé par un blépharospasme sévère chez un patient de 73 ans

Figure 56: Un ectropion cicatricielle secondaire à une brûlure (photo du service)

Figure 57: Ectropion post-traumatisme mécanique chez un patient de 27 ans (photo du service)

Figure 58: Ectropion secondaire à une intervention chirurgicale pour brûlure thermique (photo du service)

Figure 59: Ectropion post-opératoire survenant 6 mois après reconstruction d'une brûlure chimique du troisième degré (photo du service)

Figure 60: Ectropion survenu 20 jours après un traitement chirurgical d'une fracture du rebord infra-orbitaire chez un patient de 62 ans

Figure 61: fille de 11 ans présente un ectropion palpébrale secondaire d'un xéroderma pigmentosum (photo du service)

Figure 62: Cas d'ectropion palpébral droit secondaire à une affection dermatologique

Figure 63: Canthopexie latérale – étapes du passage de la suture non résorbable (a-e)

Figure 64: Canthopexie pour correction d'un ectropion post-traumatique chez l'homme (photo de service)

Figure 65: Technique simplifiée de canthopexie latérale – séquence opératoire (a-f)

Figure 66: technique du lateral tarsal strip (la bandelette tarsale)

Figure 67: Séquence chirurgicale d'une canthoplastie latérale (a-h)

Figure 68: Étapes opératoires de la canthopexie médiale

Figure 69: Résection pentagonale classique de la paupière inférieure

Figure 70: Résection pentagonale modifiée "lazy wedge" – vues peropératoires (a-c)

Figure 71: Schéma opératoire de la technique chirurgicale modifiée dite "Lazy-T"

Figure 72: Séquence opératoire d'une tarsorrhaphie latérale. (AO Surgery Reference)

Figure 73: la technique opératoire d'une tarsorrhaphie (photo du service)

Figure 74: Étapes chirurgicales de la réinsertion des muscles rétracteurs inférieurs par voie conjonctivale

Figure 75: Correction chirurgicale d'un ectropion inférieur : vues préopératoire et postopératoire

Figure 76: Correction du rétraction palpébral inférieur post-paralytique par suspension au fascia lata

Figure 77: Libération de rétraction cicatricielle palpébrale dans le cadre de la correction d'un ectropion post-brûlure (photo du service)

Figure 78: Traitement d'un ectropion paralytique par chirurgie statique : implantation de poids palpébral

Figure 79: technique d'allongement palpébrale par greffe cutanée sus claviculaire

Figure 80: les différents sites de prélèvement de greffe cutané

Figure 81: la technique de reconstruction palpébrale par greffe de peau totale (photos du service)

Figure 82: greffe de la muqueuse buccale (photo du service)

Figure 83 : Les sites de prélèvement des muqueuses pour la reconstruction de la lamelle postérieure

Figure 84: Les sites de prélèvement de cartilage pour la reconstruction de la lamelle postérieure.

Figure 85: sandwich technique pour la reconstruction palpébrale par cartilage retro auriculaire

Figure 86: plastie en Z

Figure 87: Correction d'un ectropion cicatriciel par lambeau myocutané rotatoire vertical-horizontale

Figure 88: Correction de l'ectropion par transposition d'un lambeau bipédonculé du muscle orbiculaire

Figure 89: Technique en trois étapes pour la correction de l'ectropion involutif par transposition d'un lambeau myocutané orbiculaire supérieur

Figure 90: Le lambeau de Tenzel dans la reconstruction des pertes de substance palpébrales

Figure 91 : la technique du lambeau mustardé pour la reconstruction palpébrale

Figure 92 : Diagramme décisionnel des pertes de substance de la paupière supérieure

Figure 93 : Diagramme décisionnel des pertes de substance de la paupière inférieure

Figure 94 : Diagramme décisionnel des pertes de substance du canthus

## La liste des tableaux

Tableau I : la répartition selon les taux de motifs d'hospitalisation

Tableau II: Répartition des causes selon son origine

Tableau III: Comparaison des principales techniques de correction horizontale dans la prise en charge de l'ectropion

Tableau IV: les différentes techniques de résection segmentaires dans la prise en charge d'ectropion

Tableau V: Synthèse des principales techniques de correction de la traction verticale palpébrale

Tableau VI: les principales greffes utilisées en reconstruction palpébrale

Tableau VII: Classification des ectropions et stratégies chirurgicales associées

Tableau VIII: Tableau comparatif de la fréquence des patients opérés pour ectropion Palpébrale selon le sexe

Tableau IX: Age moyen et extrêmes d'âge des patients Ayant Ectropion palpébrale

Tableau X: Répartition des facteurs favorisants selon les différentes études

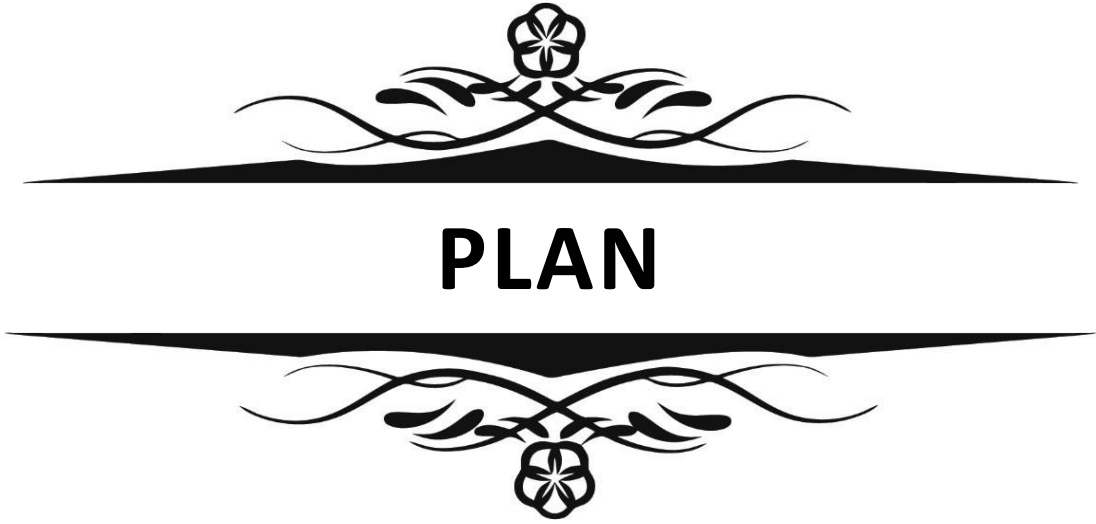Tableau XI: les différentes manifestations cliniques de l'ectropion palpébrale

Tableau XII: Répartition des types d'ectropion selon les études

Tableau XIII: Stratégies chirurgicales utilisées selon les études

Tableau XIV : Complications post-opératoires rapportées par les études

Tableau XV : Taux de récurrence post-opératoire selon les études



<b>INTRODUCTION</b> .....	1
<b>MATERIEL ET METHODES</b> .....	3
<b>I. Matériel</b> :.....	4
1. Type d'étude :.....	4
2. Durée de l'étude : .....	4
3. Lieu de l'étude : .....	4
4. Recrutement des patients :.....	4
<b>II. Méthode</b> :.....	4
1. Le recueil des données :.....	4
2. Le traitement des données : .....	5
<b>RÉSULTATS</b> .....	6
<b>I. Caractéristiques épidémiologiques</b> .....	7
1. Effectif .....	7
2. Sexe :.....	7
3. Age :.....	8
4. Origine géographique : .....	9
5. Couverture sociale : .....	9
<b>II. Caractéristiques cliniques</b> :.....	10
1. Antécédents :.....	10
1.1.Antécédents Médicaux : .....	10
1.2.Antécédents Chirurgicaux : .....	11
1.3.ATCDS Familiaux :.....	11
2. Motifs d'hospitalisation.....	12
3. Durée d'évolution de l'ectropion : .....	13
4. Examen clinique :.....	14
5. Examens para cliniques :.....	17
<b>III. Résultats thérapeutiques</b> :.....	18
1. Prise en charge médicale :.....	18
2. Prise charge chirurgicale : .....	18
2.1.Libération de rétraction :.....	18
2.2.Couverture de la perte de substance : .....	19
2.3.Pansements post opératoire :.....	20
3. Suites postopératoires :.....	20
3.1.Les complications post opératoire :.....	24
3.2.L'évolution :.....	25

<b>DISCUSSION</b> .....	27
<b>I. Rappel Théorique :</b> .....	28
1. Embryologique de la peau et des paupières :.....	28
1.1.Embryologie de la peau :.....	28
1.2.Embryologie des paupières : .....	31
2. Anatomie de la peau et des paupières :.....	34
2.1.Anatomie de la peau : .....	34
2.2.Anatomie des paupières :.....	40
3. Rappels physiologiques :.....	56
3.1.Physiologie de la peau : .....	56
3.2.Physiologie de la cicatrisation : .....	56
3.3.Physiologie des paupières :.....	63
<b>II. L’ectropion palpébral :</b> .....	65
1. L’ectropion congénital :.....	66
1.1.L’ectropion congénitale primitif : .....	66
1.2.L’ectropion congénital secondaire : .....	68
2. Ectropion acquis : .....	69
2.1.Ectropion paralytique :.....	69
2.2.Ectropion sénile (involutif) : .....	70
2.3.Ectropion mécanique : .....	72
2.4.Ectropion spasmodique : .....	74
2.5.Ectropion cicatriciel : .....	76
<b>III. Les stratégies thérapeutiques d’ectropion palpébral :</b> .....	85
1. Principes généraux :.....	85
2. Traitement médical (conservateur) : .....	85
3. Traitement chirurgicale :.....	86
3.1.Stratégies opératoires : .....	86
3.2.Stratégies de Reconstruction :.....	113
<b>IV. L’analyse des données :</b> .....	136
1. Données épidémiologiques : .....	136
1.1.Le sexe : .....	136
1.2.L’Age : .....	137
2. Données cliniques :.....	138
2.1.Les facteurs favorisants :.....	138
2.2.Les signes cliniques : .....	139

3. Résultats thérapeutiques : .....	141
3.1.Les techniques chirurgicales : .....	141
3.2.Les Complications post opératoire : .....	143
3.3.Taux de récurrence :.....	144
<b>CONCLUSION.....</b>	<b>146</b>
<b>ANNEXES .....</b>	<b>148</b>
<b>RESUMES.....</b>	<b>159</b>
<b>BIBLIOGRAPHIE.....</b>	<b>165</b>



# INTRODUCTION

Les paupières constituent des structures fines, mobiles et complexes, formées d'un double revêtement musculo-membraneux tendu entre la peau en surface et la muqueuse conjonctivale interne. elles jouent un rôle essentiel dans la protection mécanique de l'œil, participent activement à la répartition du film lacrymal, garantissant l'hydratation de la surface oculaire et contribuent à l'expression faciale [1]

Cette organisation fonctionnelle et esthétique peut être altérée par différentes affections, parmi lesquelles l'ectropion palpébral occupe une place importante. L'ectropion se définit par une éversion pathologique du bord libre de la paupière vers l'extérieur, rompant ainsi son contact normal avec le globe oculaire. Ce déséquilibre anatomique expose la conjonctive à l'air et aux agressions extérieures, favorisant ainsi des troubles irritatifs, un larmoiement chronique, voire des complications cornéennes [2]

On distingue, cinq grands types d'ectropion classiquement décrits : congénital, paralytique, involutif, cicatriciel et mécanique. Leur apparition résulte d'un déséquilibre entre les forces qui maintiennent la paupière contre l'œil, lequel peut être lié à des facteurs intrinsèques (affaiblissement musculaire, relâchement ligamentaire, paralysie faciale), ou extrinsèques (masses tumorales, œdèmes, cicatrices post-traumatiques ou post brulure ou postopératoires) [2]

L'ectropion cicatriciel constitue une entité particulière en raison de ses étiologies variées et de ses conséquences fonctionnelles parfois sévères. Il représente un véritable défi thérapeutique, nécessitant une analyse précise de la statique palpébrale et une planification reconstructive rigoureuse.

Compte tenu de cette diversité étiologique, une prise en charge adaptée et individualisée est essentielle pour restaurer à la fois l'anatomie et la fonction palpébrale. [1]

Ce travail s'attache à explorer l'ectropion cicatriciel, ses causes, ses répercussions cliniques, ses techniques de correction chirurgicale.



**MATERIEL ET METHODES**



## **I. Matériel :**

### **1. Type d'étude :**

Il s'agit d'une étude rétrospective et descriptive de l'ectropion cicatriciel

### **2. Durée de l'étude :**

La période de l'étude est comprise entre le 1er janvier 2020 au 31 Décembre 2023

### **3. Lieu de l'étude :**

Service de chirurgie plastique de l'Hôpital Mohammed VI de MARRAKECH.

### **4. Recrutement des patients :**

#### **4.1. Les critères d'inclusion :**

Nous avons inclus dans notre étude tous les patients hospitalisés au service pour ectropion cicatriciel, ayant bénéficié d'un examen clinique complet et d'un traitement chirurgical.

#### **4.2. Critères d'exclusion :**

Nous avons éliminé les patients n'ayant pas bénéficié d'un traitement chirurgical et les dossiers inexploitable.

## **II. Méthode :**

### **1. Le recueil des données :**

Nous avons recueilli les données à partir :

- Registres d'hospitalisation du service
- Dossiers médicaux des patients
- Les comptes rendus opératoires
- L'examen ophtalmologique

**2. Le traitement des données :**

Les données recueillies à travers la fiche d'exploitation préétablie ont été rassemblées puis analysées en utilisant le programme Microsoft Excel. La description statistique des variables de notre échantillon a été calculé et présenté sous forme de tableaux et de graphiques.



**RESULTATS**

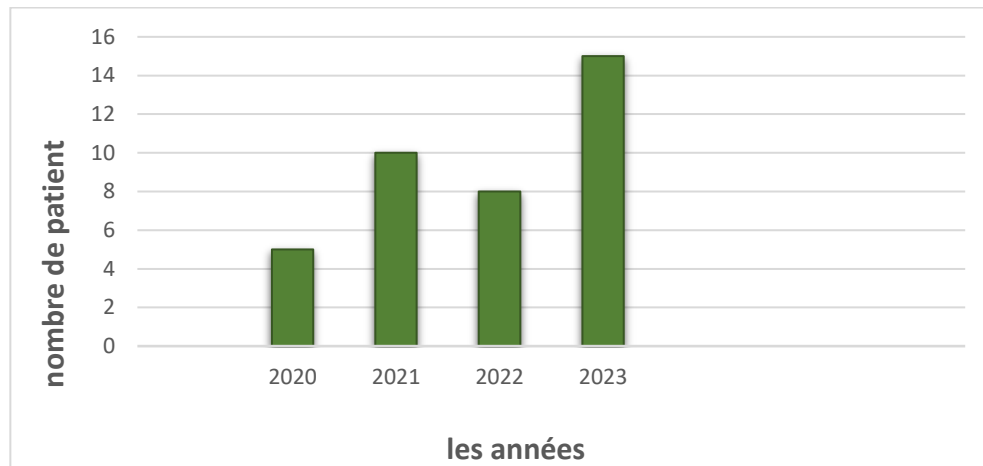


## I. Caractéristiques épidémiologiques :

### 1. Effectif :

Nous avons pu collecter 39 patients sur la période étalée de janvier 2020 à décembre 2023.

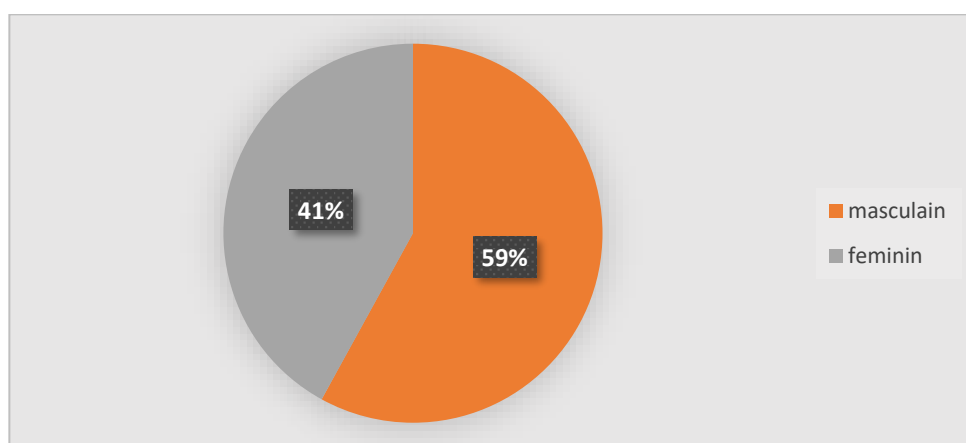
Le nombre de patients est réparti comme suit :



**Figure 1: Répartition des patients selon les années**

### 2. Sexe :

Dans notre population, on a eu une prédominance masculine. En d'autres termes, 23 étaient des hommes contre 16 femmes. Soit un sexe ratio de 1.4

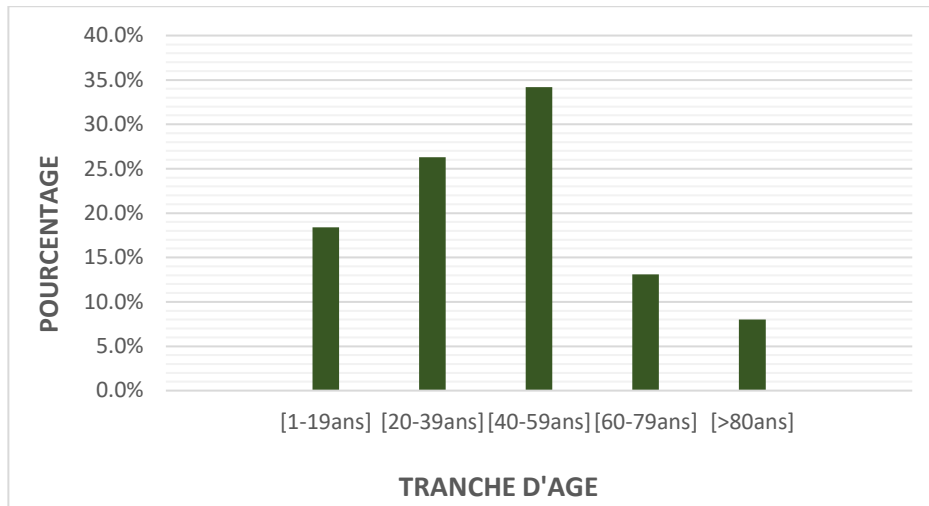


**Figure 2: Répartition des patients selon le sexe**

### 3. Age :

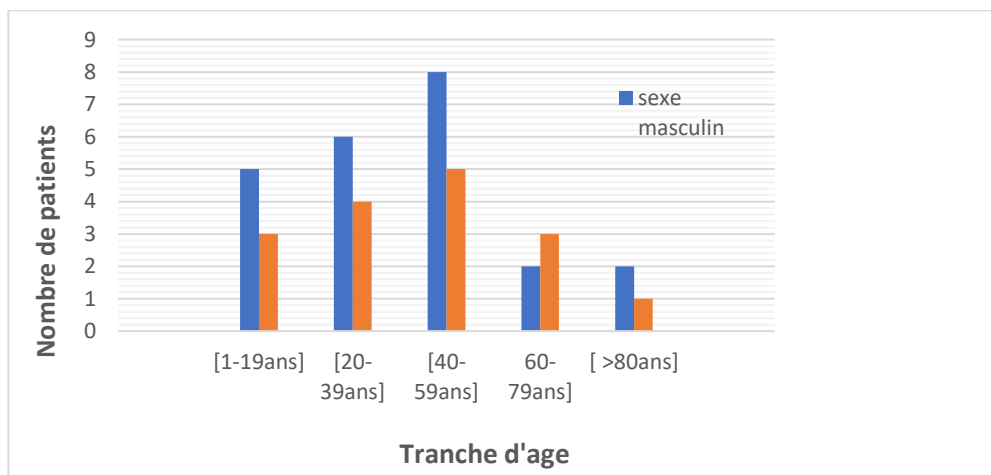
L'âge de nos patients variait entre 6 et 86 ans, avec un âge moyen de 43.75 ans.

La tranche d'âge la plus représentée était celle de 40 à 59 ans.



**Figure 3 : Répartition des patients en fonction de l'âge**

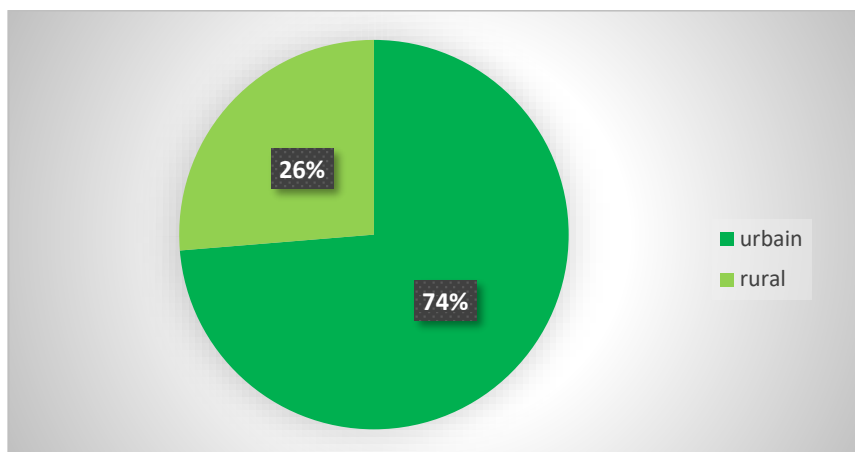
On avait constaté que la tranche d'âge [40–59ans] était prédominée par le sexe masculin, tandis que la tranche d'âge [60–79ans] était prédominée par le sexe féminin



**Figure 4: Répartition des patients selon l'âge et le sexe**

#### 4. Origine géographique :

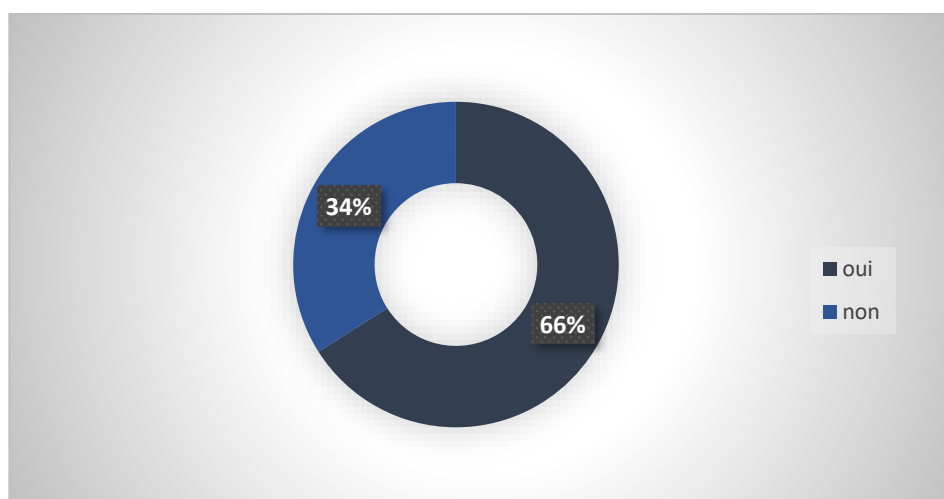
29 patients soit 74.3% des cas étaient d'origine urbaine, contre 25.6% des patients d'origine rurale



**Figure 5 : Répartition des patients selon l'origine géographique**

#### 5. Couverture sociale :

Une majorité des patients (environ 2/3) bénéficiaient d'une couverture sociale, soit 66% patients dont 29% type AMO, 23.7% type CNSS et 13.3% type CNOPS et environ 1/3 des patients n'avaient pas de couverture Soit 34%



**Figure 6: Répartition des patients selon la couverture.**

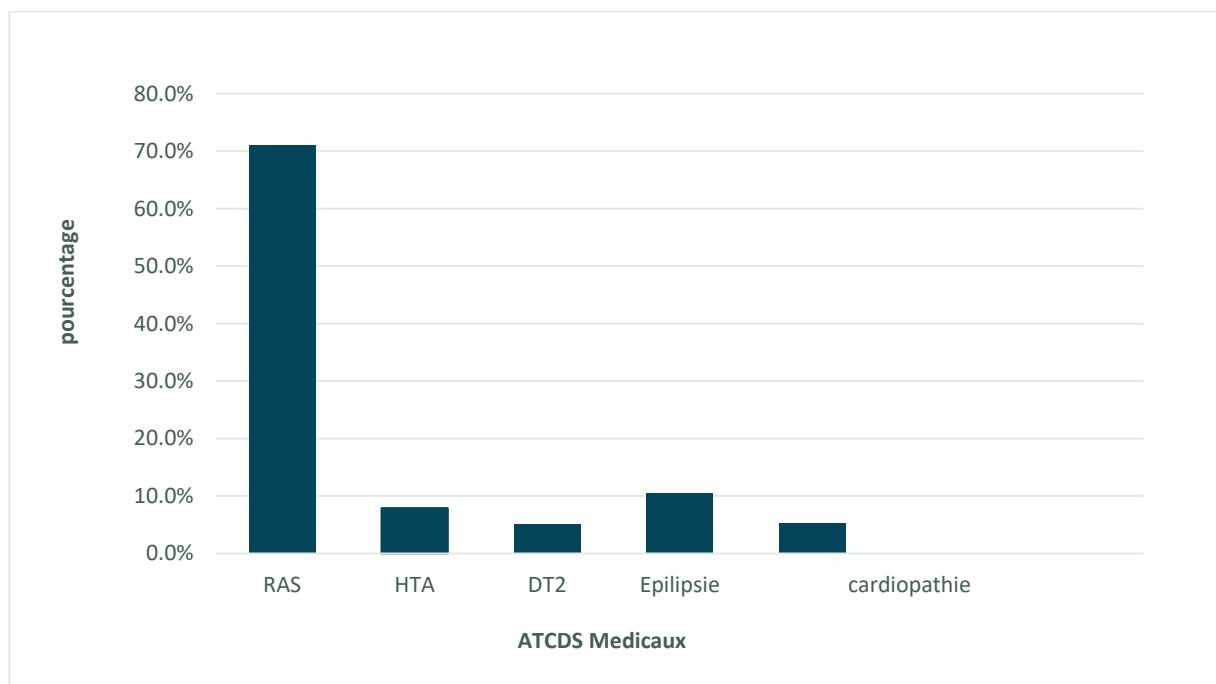
## II. Caractéristiques cliniques :

### 1. Antécédents :

#### 1.1. Antécédents Médicaux :

11 patients présentaient des tares associées, soit 28.2% des cas :

- 2 cas de diabète de type 2 ;
- 3 cas d'Hypertension artériel ;
- 2 cas de cardiopathie ;
- 4 cas d'épilepsies ;

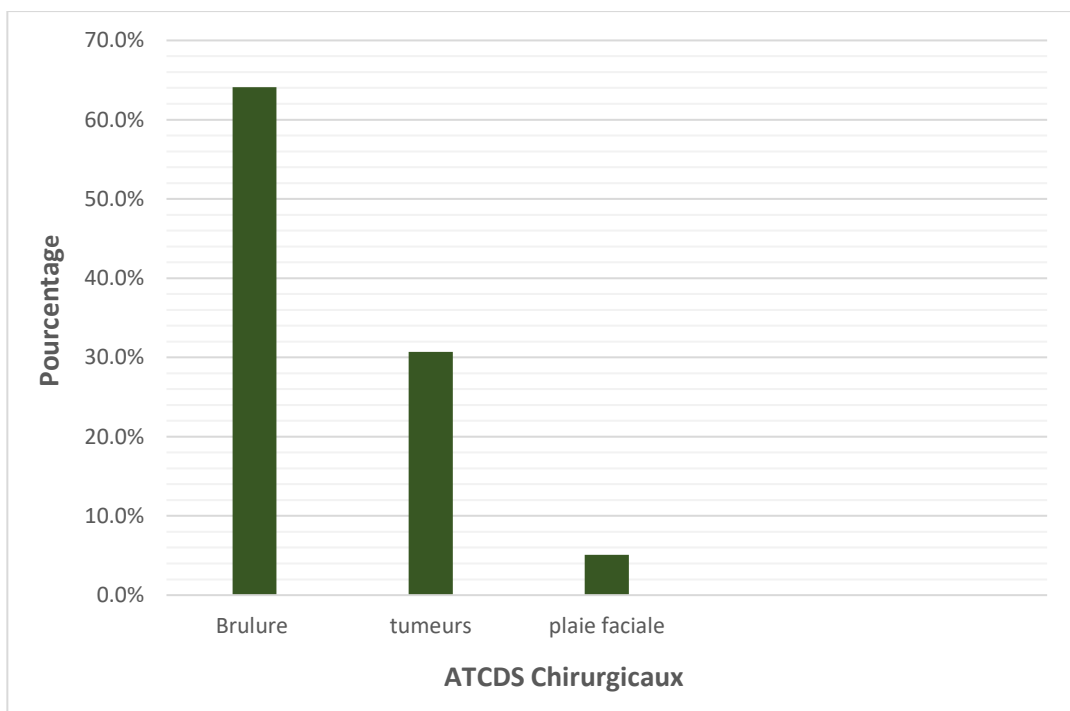


**Figure 7: Répartition des patients selon ATCDS Médicaux**

### 1.2. Antécédents Chirurgicaux :

Tous les patients avaient été opérés (100%) :

- Dans 64.1% il s'agissait des brûlures (dont 56.1% des brûlures thermiques et 7.7% des brûlures chimiques)
- Des 30.7% d'ectropion est survenue suite à une exérèse tumorale
- Chez 2 patients une plaie faciale était la cause (5.1%).
- 7.7% des patients ont été programmés pour récurrence d'ectropion
- Aucun cas de blépharoplastie



**Figure 8 : répartition des patients selon les ATCDS Chirurgicaux**

### 1.3. ATCDS Familiaux :

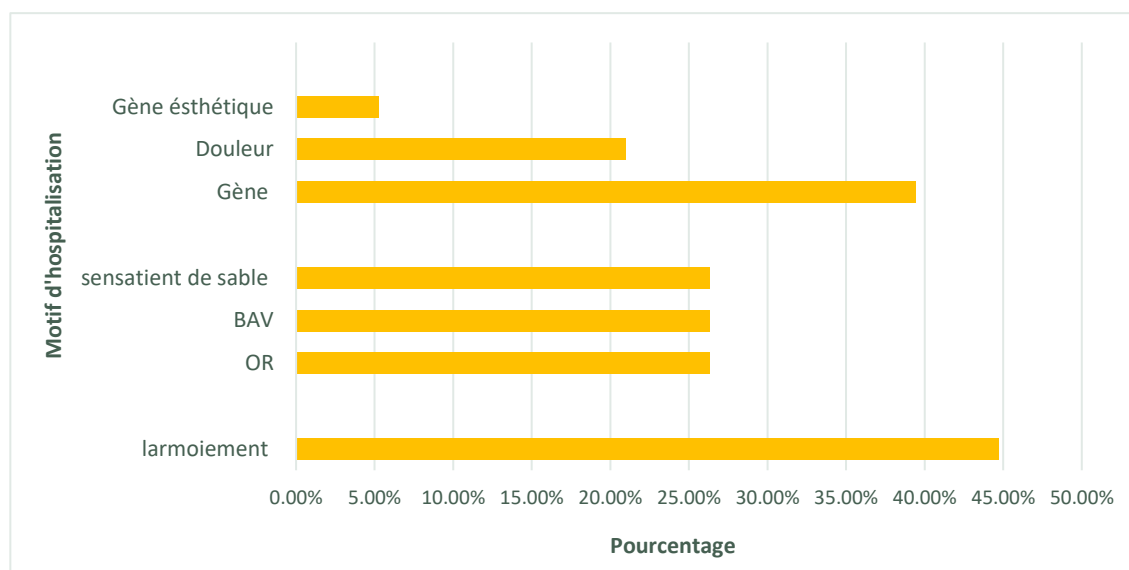
Aucun patient ne présentait de cas similaires dans la famille

### 2. Motifs d'hospitalisation

- 43.6% cas présentaient un larmoiement
- 41% cas présentaient une Gêne oculaire
- 25.6% cas présentaient *une sensation de sable*
- 25.6% cas présentaient un œil rouge
- 25.6% cas présentaient une baisse d'acuité visuel
- 20.5% cas présentaient une douleur
- 7.7% cas présentaient une gêne esthétique

**Tableau I : la répartition selon les taux de motifs d'hospitalisation**

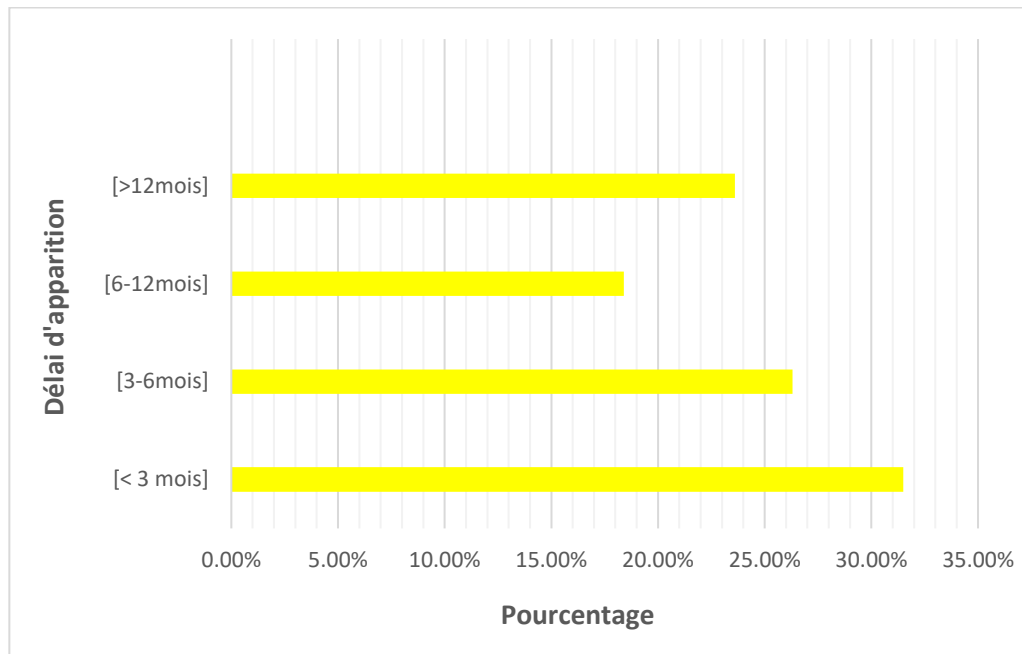
Motifs	Taux
Larmoiement	43.6%
Œil rouge	25.6%
Baisse d'acuité visuelle	25.6%
Douleur	20.5%
Gêne oculaire	41%
Gêne esthétique	7.7%
Sensation de sable	25.6%



**Figure 9: Répartition des patients selon le motif d'hospitalisation**

### 3. Durée d'évolution de l'ectropion :

Le délai écoulé entre l'apparition des symptômes et la prise en charge chirurgicale des cas variait entre 1 mois et 4 ans avec une durée moyenne de 7 mois



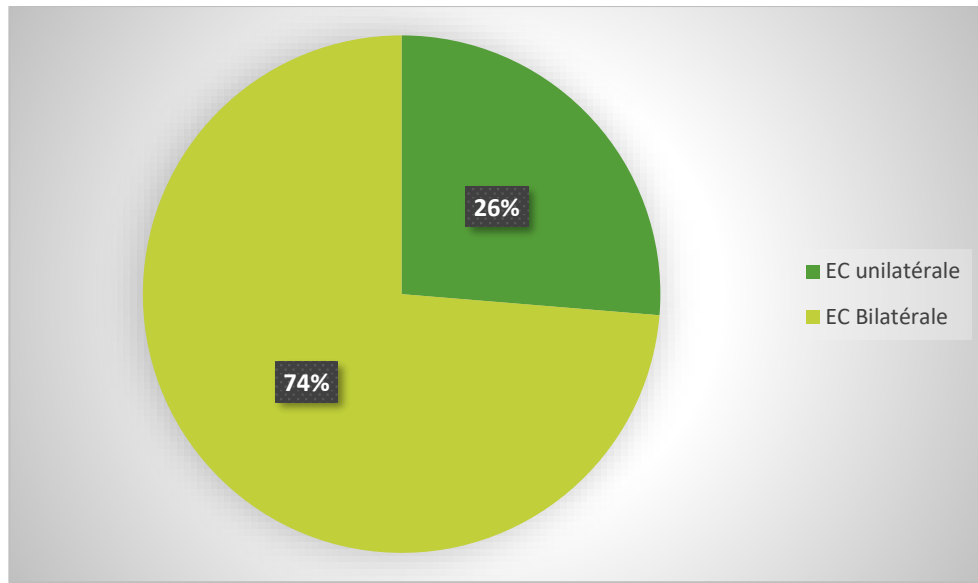
**Figure 10 : la Durée d'évolution des symptômes dans notre série**

#### 4. Examen clinique :

Le diagnostic était retenu après un **examen Ophtalmologique**. Celui-ci avait objectivé :

10 cas d'Ectropions palpébraux bilatéral (25.7 %)

29 cas d'ectropions palpébraux unilatéral (74.3%)

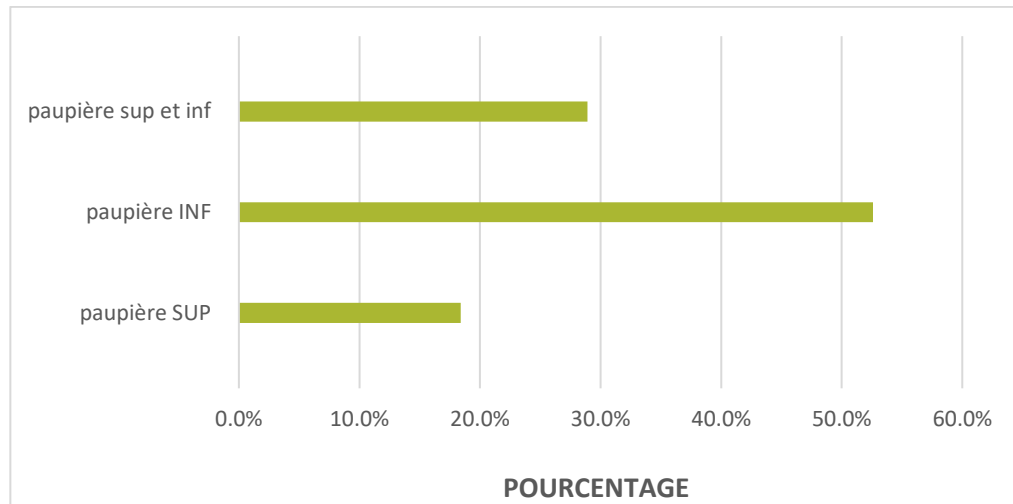


**Figure 11 : Répartition des patients selon le type d'ectropion**

- **Examen des paupières**

Dans notre série, nous avons trouvé :

- 18% atteinte de la paupière supérieure
- 53.8% atteinte de la paupière inférieure
- 28.2% atteint des deux paupières (supérieure et inférieure en même temps)

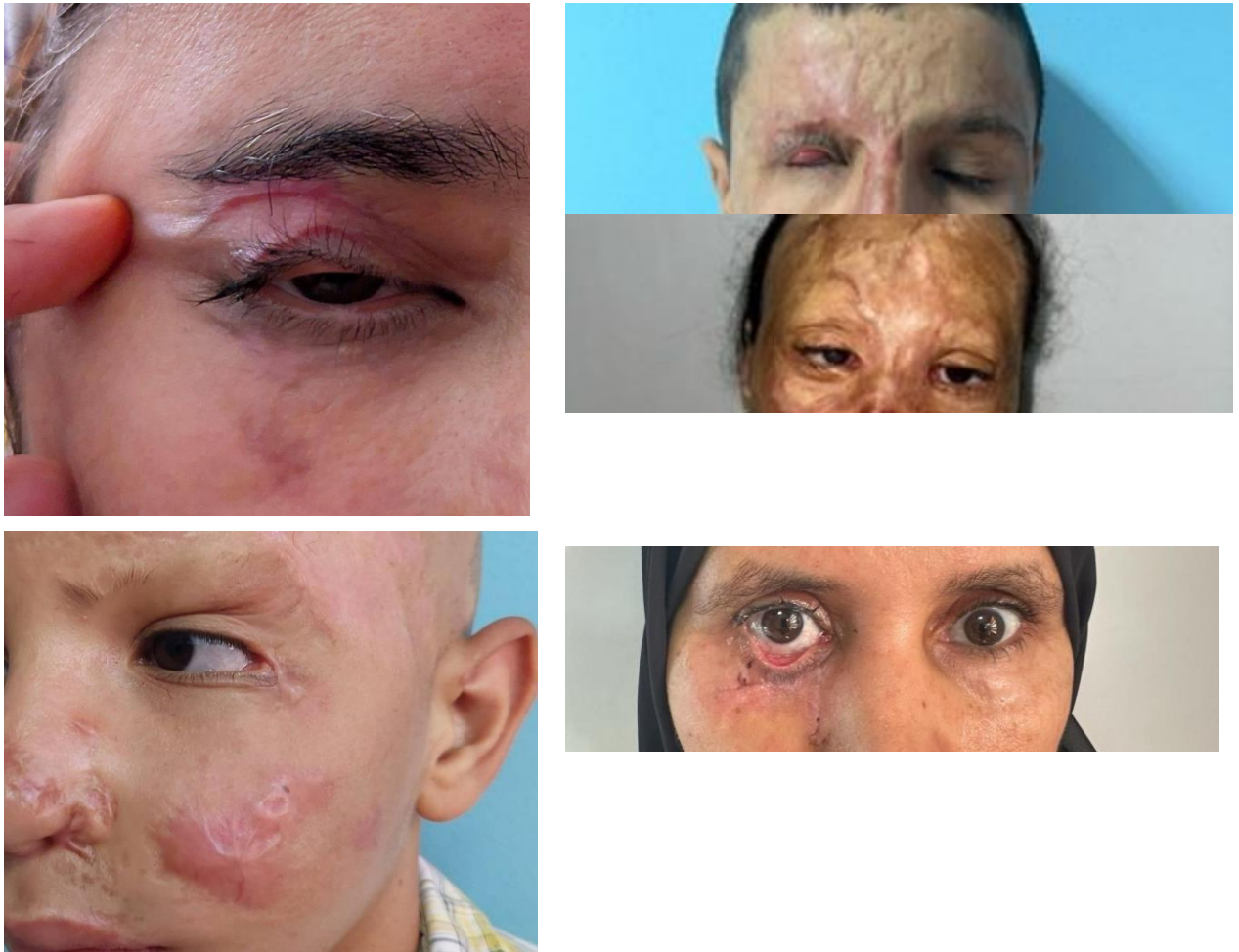

**Figure 12: Répartition des patients selon la paupière atteinte**

Concernant les atteintes des paupières nous avons objectivé :

- 66.7% cas présentaient une éversion des cils
- 30.7% cas présentaient une destruction des cils
- 7.7% cas présentaient lagophtalmie
- 12.8% cas présentaient bride rétractile linéaire
- **Examen de l'œil et le globe oculaire :**
  - 25.6% cas présentaient baisse de l'acuité visuel
  - 25.6% cas présentaient un œil rouge
  - 20.5% cas présentaient une kératite
  - 5.1% cas présentaient un ulcère de cornée
  - 25.6% cas présentaient un examen en lampe à fente anormale
  - Aucun cas présentait une paralysie faciale
  - Tous les cas présentaient une pression oculaire normale

- **Examen des téguments :**
  - 41% cas présentaient des séquelles de brûlure au niveau du front dont 06 cas présentaient une bride et 10 cas présentaient un placard hypertrophique rétractile
  - 35.9% Cas présentaient des séquelles au niveau de la joue dont 05 cas présentaient une bride et 09 cas présentaient un placard hypertrophique rétractile
  - 25.6% Cas avaient des séquelles au niveau du cou dont 07 cas il s'agissait d'une hyperpigmentation et 03 cas d'une bride cervicale
  - 20.5% Cas avaient des séquelles au niveau du creux axillaire sous forme d'une bride
  -



**Figure 13 : Les photos de services des différents séquelles associées d'un ectropion**

**5. Examens para cliniques :**

Les examens complémentaires n'ont pas d'intérêt dans le diagnostic positif puisqu'il est clinique. Ils sont plutôt demandés dans le cadre du bilan préopératoire.

### **III. Résultats thérapeutiques :**

#### **1. Prise en charge médicale :**

Dans notre étude tous les patients avaient reçu une ordonnance médicale :

- Collyres lubrifiants
- Antibiotique local sous forme de pommade pour 20 patients et sous forme de collyre pour 18 patients
- Anti histaminique local sous forme de collyre pour 12 patients
- Sérum physiologique pour lavage oculaire

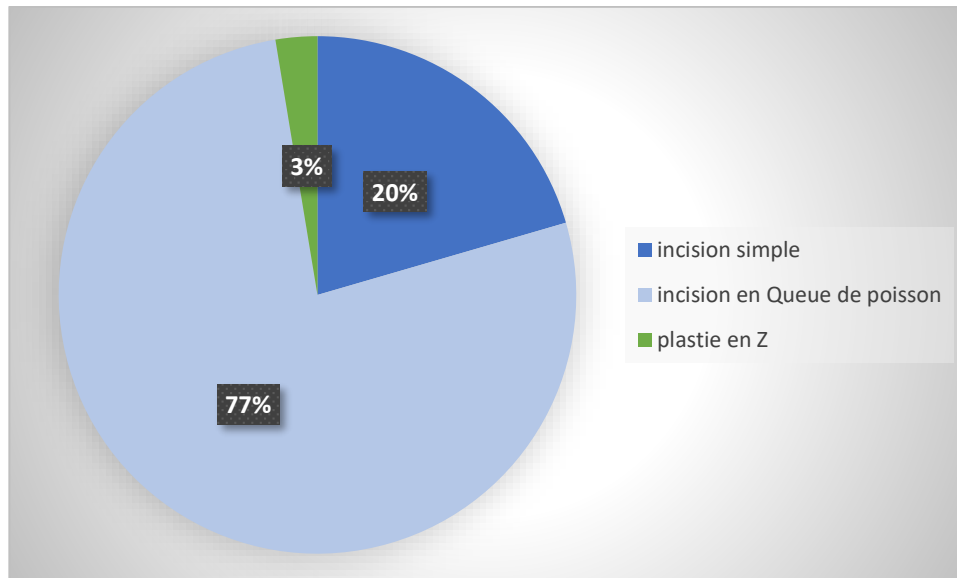
#### **2. Prise charge chirurgicale :**

L'hospitalisation et la préparation préopératoire du patient est indispensable avant le geste chirurgical, en général dans notre étude la durée d'hospitalisation des patients variait entre 4 jours au minimum jusqu'à 8 jours au maximum

Tous nos patients avaient bénéficié d'un geste de libération d'ectropion sous Anesthésie générale :

##### **2.1. Libération de rétraction :**

- 20.5% des patients avaient bénéficié d'une libération de rétraction par incision simple
- 76.9% patients avaient bénéficié d'une libération de rétraction par incision en Queue de poisson
- 1 patient avait bénéficié d'une plastie en Z



**Figure 14 : Répartition des patients selon le type d'incision**

**2.2. Couverture de la perte de substance :**

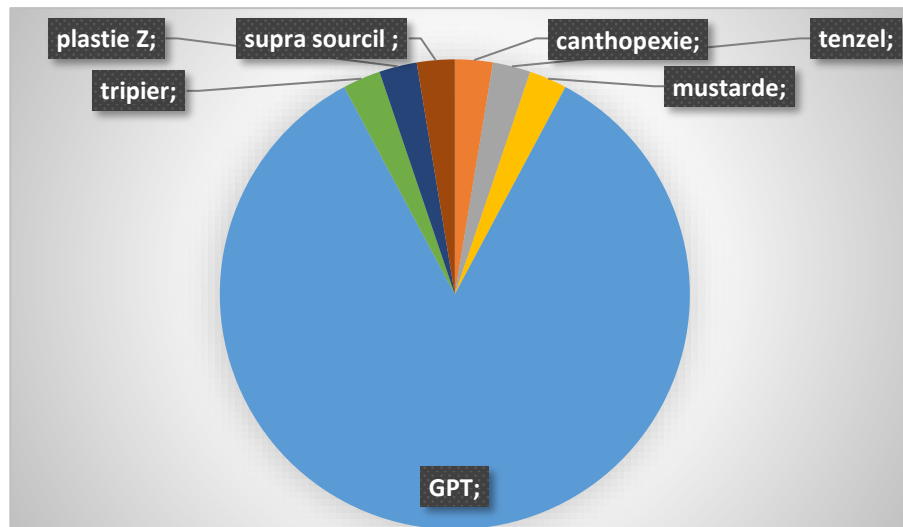
**a. Reconstruction de la lamelle antérieure**

Différentes techniques ont été utilisées de notre série selon la localisation de la perte de substance et sa taille :

- Un lambeau mustardé dans 2.6%
- Un lambeau de tenzel dans 2.6%
- Un lambeau de tripier dans 2.6%
- Un lambeau supra sourcilier dans 2.6%
- Une plastie en Z dans 2.6%
- Une canthopexie latérale dans 2.6%
- Une greffe de peau totale dans 81.8%

**b. Reconstruction de la lamelle postérieure**

Un patient avait bénéficié d'une greffe de cartilage conquel et une greffe de la muqueuse buccale 2.6%



**Figure 15 : Répartition des patients selon le type de couverture de peau**

**2.3. Pansements post opératoire :**

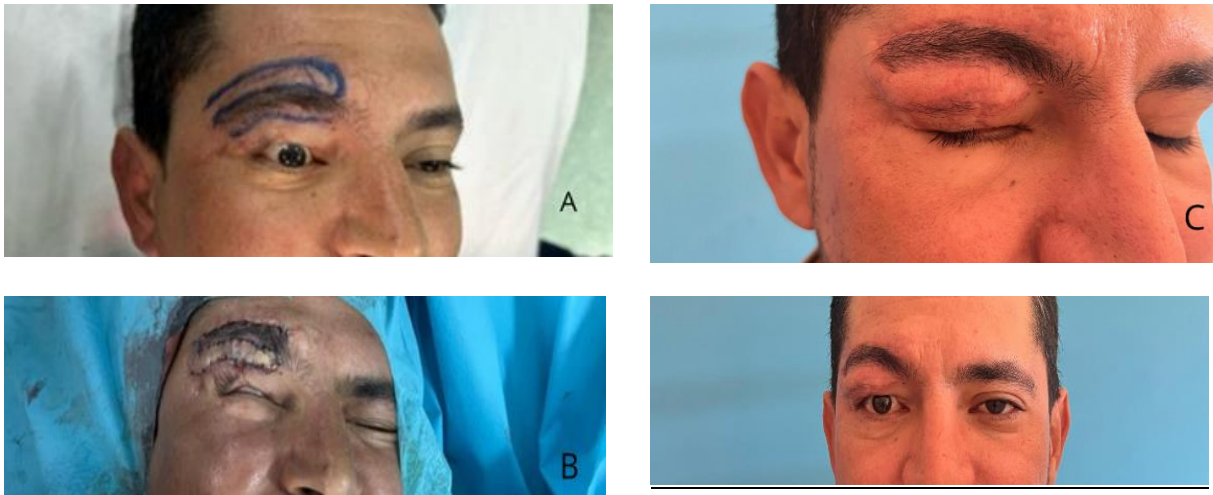Dans notre étude nous avons un type de pansement :

- Pansement : bourdonnet, tulles vaselinées, pommade ophtalmique ATB et compresses

**3. Suites postopératoires :**

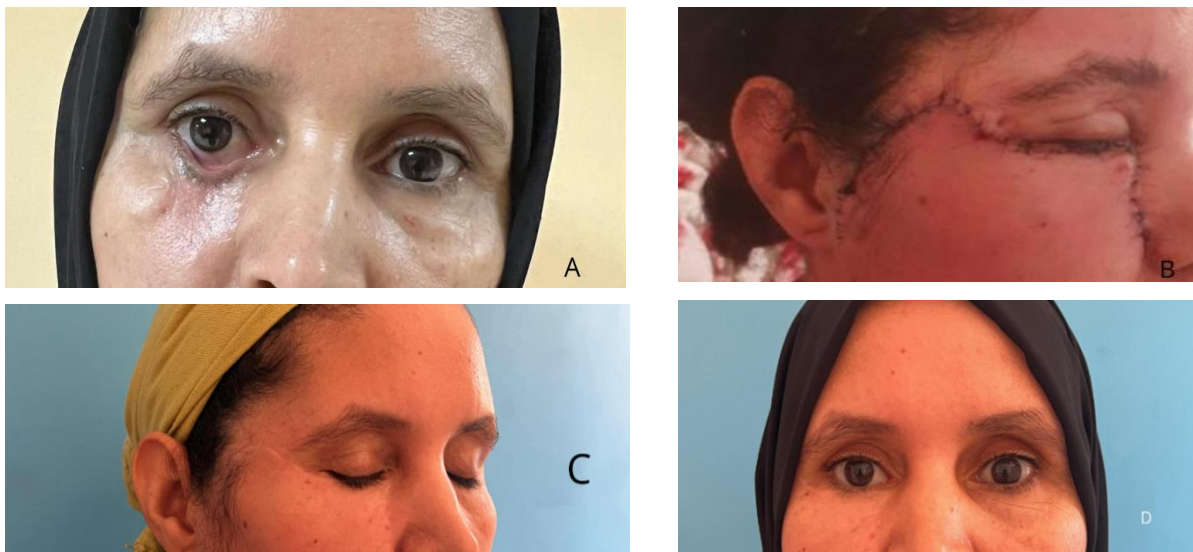Pour éviter les complications grave post opératoire tous les patients de notre étude avaient reçu d'une prescription post opératoire immédiate :

- Antibiothérapie locale type : tétracycline crème
- Antibiothérapie par voie générale : Amoxicilline acide clavulanique
- Antalgique par voie générale : paracétamol + codéine
- Changement de pansements
- Consultation ophtalmologique



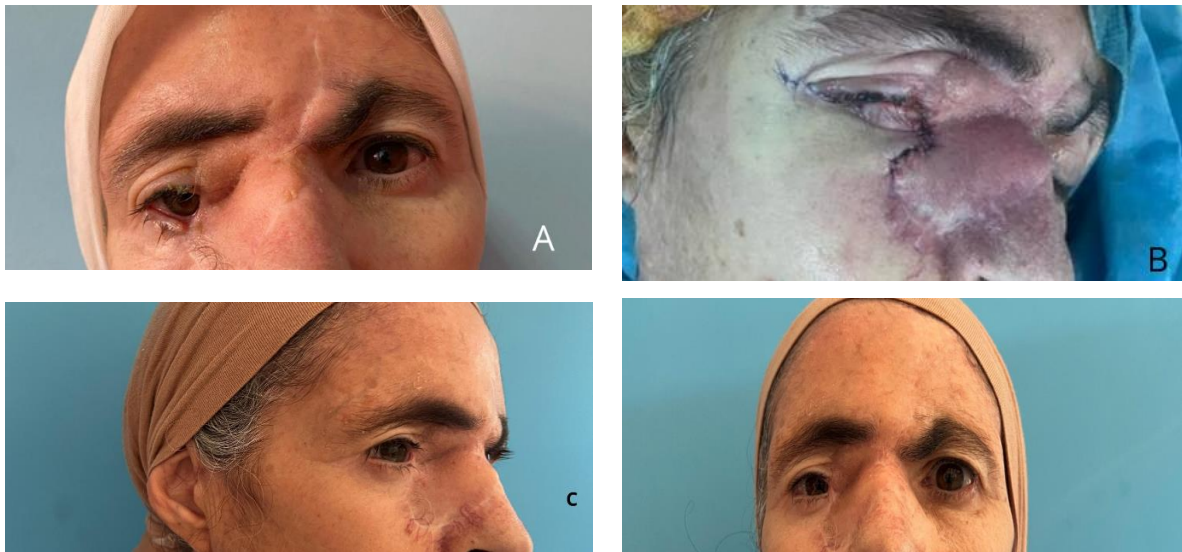
**Figure 16 : Reconstruction palpebrale par lambeau supra sourcil (photo de service)**

- A. Pré opératoire
- B. Post opératoire immédiatement
- C. Et D. 07 mois post opératoire



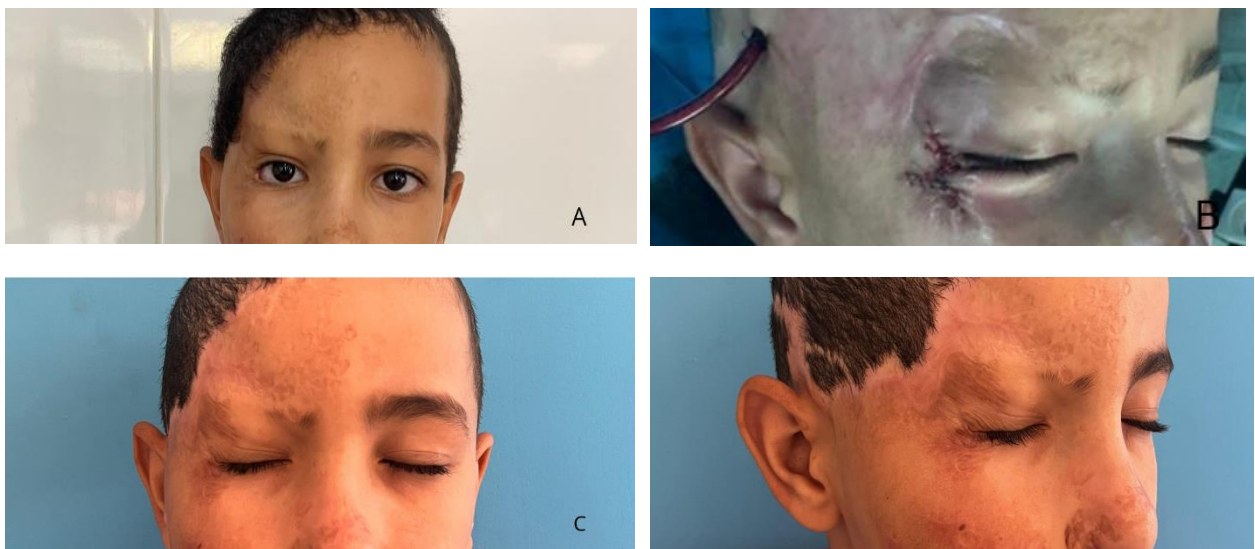
**Figure 17 : Reconstruction palpebrale par lambeau mustarde (photo de service)**

- A. Pré opératoire
- B. Post opératoire immédiatement
- C. Et D. 30 mois en post opératoire



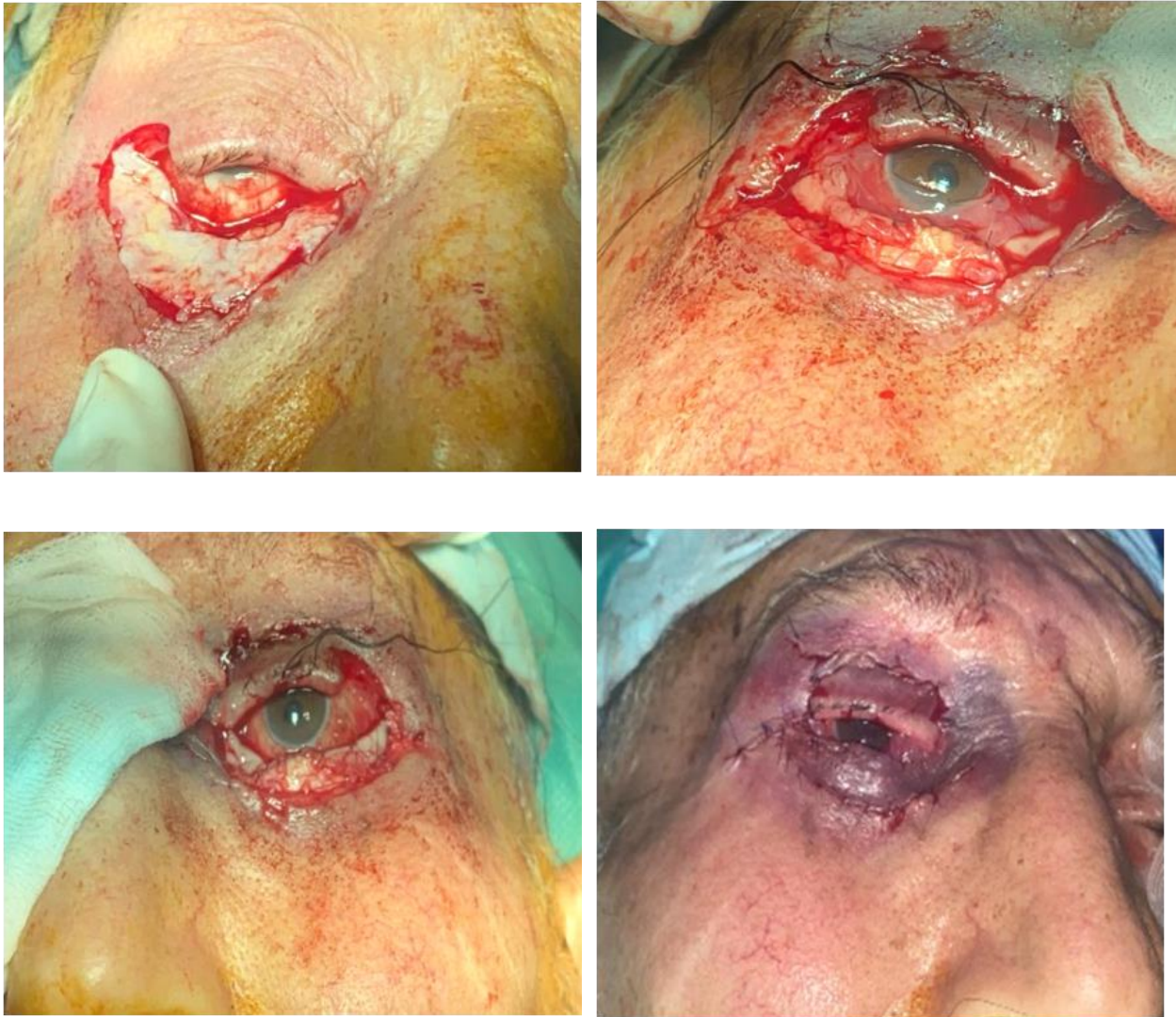
**Figure 18 : Reconstruction palpebrale par lambeau de tenzel (photo du service)**

- A. Pré opératoire
- B. Post opératoire immédiatement
- C. Et D. 12 mois post opératoire

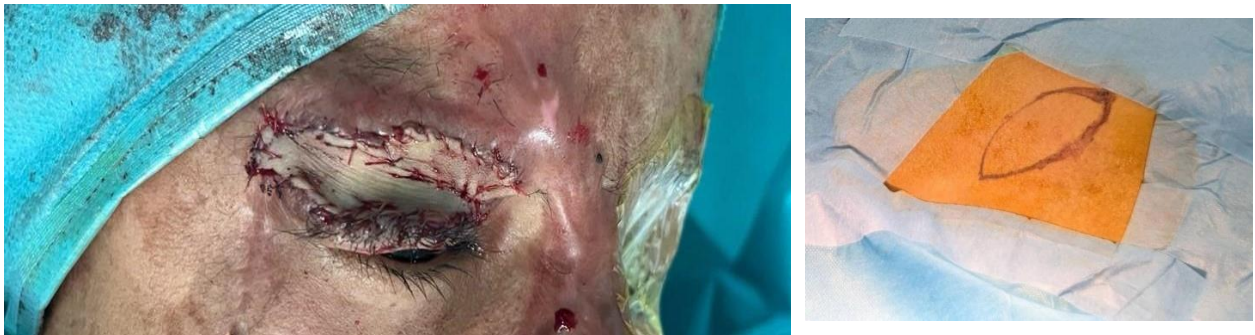

**Figure 19 : La reconstruction palpebrale par plastie en Z (photo du service)**

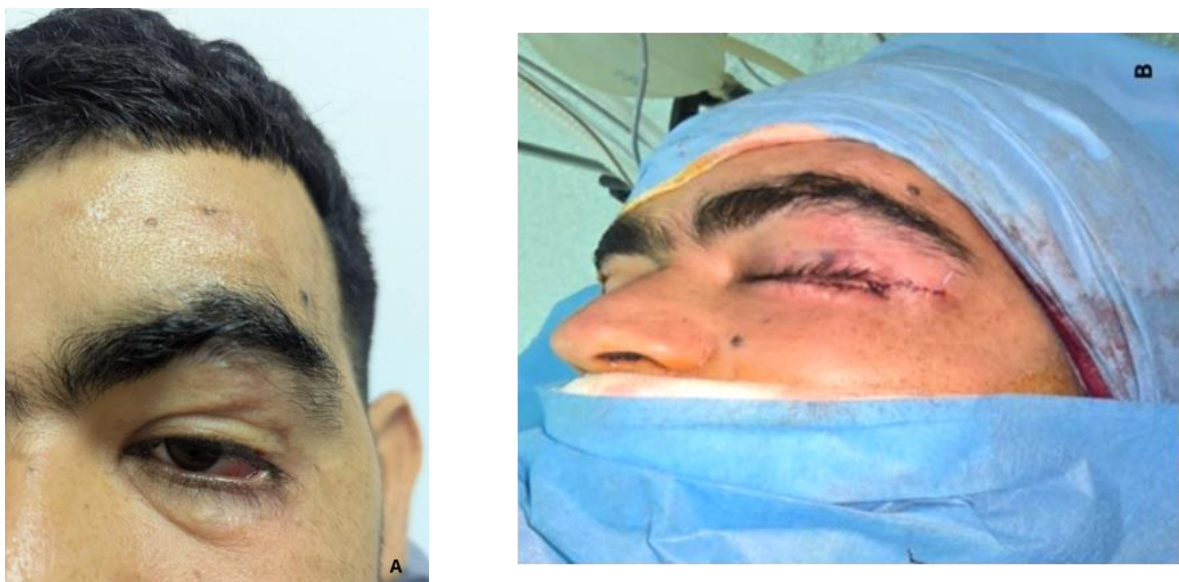- A. Pré opératoire
- B. Post opératoire immédiatement
- C. Et D. 16 mois post opératoire



**Figure 20 : Reconstruction de la lamelle Ant par lambeau de tripier et la lamelle post par reconstruction tarsale et conjonctivale**



**Figure 21 : Reconstruction palpebrale par greffe de peau totale (photo du service)**



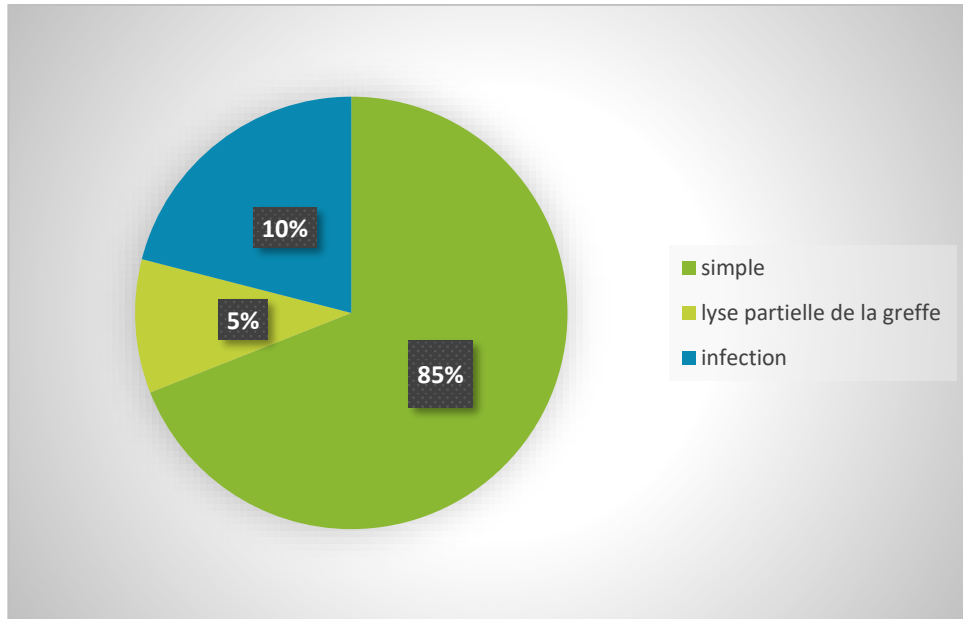
**Figure 22 : Reconstruction palpebrale par canthopexie latérale (photo de service)**

A. Pré opératoire

B. Post opératoire immédiate

**3.1. Les complications post opératoire :**

- Dans 85% les suites post op ont simple
- Dans 10% des cas des infections locales ont été reportées
- Dans 5% des cas lyse partielle de la greffe

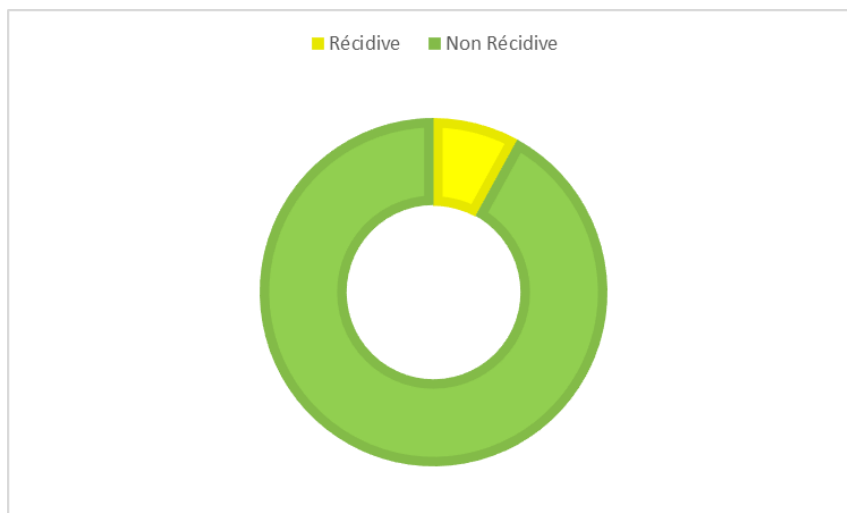


**Figure 23 : Répartition selon les complications post opératoires**

**3.2. L'évolution :**

3 cas de récurrence ont été rapportés :

- 2 cas suite à une infection locale
- 1 cas suite à une lyse partielle de la greffe



**Figure 24 : Répartition des patients selon le taux de récurrence**

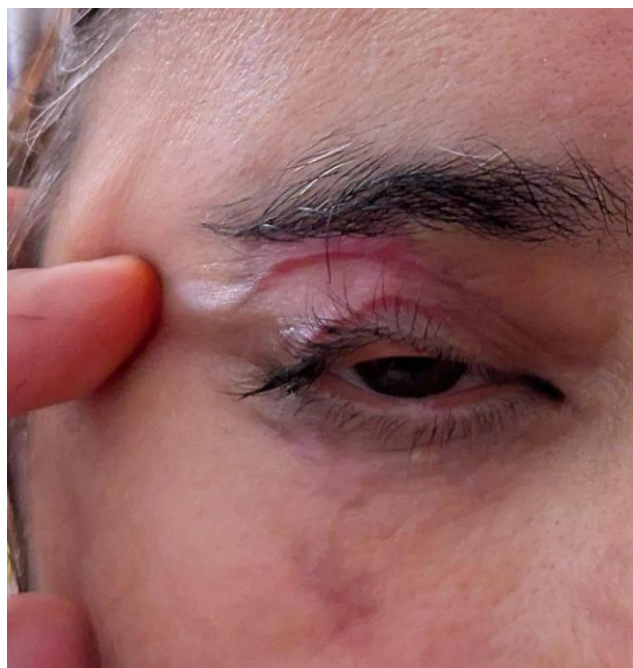

Figure 25 : Une récurrence de l'ectropion après greffe de peau total



---

# DISCUSSION

---



## I. Rappel Théorique :

### 1. Embryologique de la peau et des paupières :

#### 1.1. Embryologie de la peau :

La peau dérive de deux feuilletts embryonnaires : l'ectoderme à l'origine de l'épiderme et de ses annexes et le mésoderme responsable de la formation du derme et de l'hypoderme. [3]

#### a. Embryologie de l'épiderme :

##### a.1. Les kératinocytes : [4], [5]

L'épiderme provient de la portion épiblastique de l'ectoderme. Vers la 4e semaine, une couche unique d'épithélium pavimenteux simple apparaît formant le périderme qui repose sur une couche basale. Les cellules du périderme se kératinisent et se desquament dans le liquide amniotique, contribuant à la formation du vernix caseosa qui protège la peau fœtale.

Au cours de la 11e semaine, les cellules basales prolifèrent et donnent naissance à une couche intermédiaire précurseur des kératinocytes. Dès le 5e mois, cette couche se différencie progressivement en plusieurs assises distinctes : couche basale, épineuse, granuleuse et cornée. Les cellules kératinisées se retrouvent également dans le liquide amniotique.

La formation des crêtes épidermiques responsables des empreintes digitales, commence dès le 3e mois. Cette stratification est contrôlée par des voies moléculaires comme Notch et le facteur de transcription p63, dont les anomalies peuvent être impliquées dans certaines dysplasies ectodermiques.

##### a.2. Les mélanocytes : [6]

Les mélanocytes dérivent des cellules des crêtes neurales. Ils migrent vers l'épiderme dès la 6e semaine, se différencient et s'installent à la jonction dermo-épidermique. Ils assurent la production de mélanine, distribuée aux kératinocytes. Leur différenciation est régulée principalement par le facteur MITF et le système c-Kit / SCF, jouant un rôle essentiel dans leur prolifération et migration.

### a.3. Les cellules de Langerhans : [7]

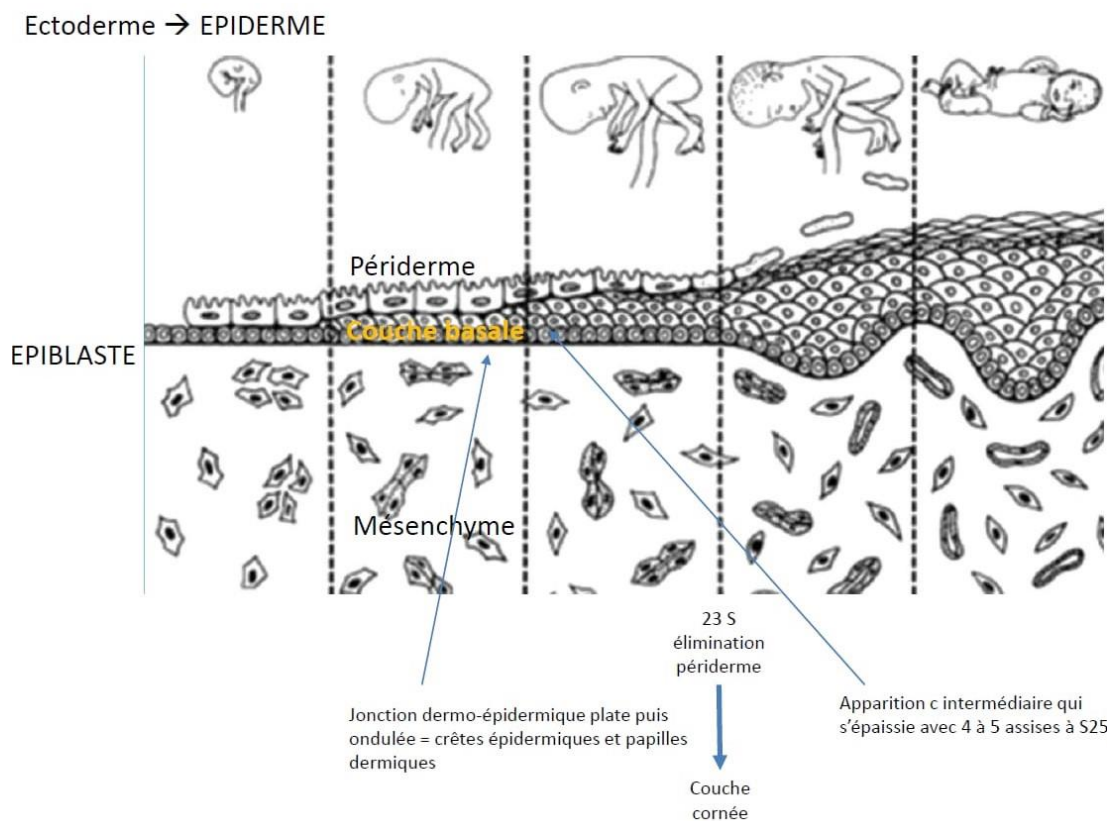
Les cellules de Langerhans proviennent de deux origines principales :

Une première population dérive de précurseurs macrophagiques produits dans la vésicule ombilicale entre la 7<sup>e</sup> et la 9<sup>e</sup> semaine.

Une seconde population provient de cellules souches hématopoïétiques médullaires, assurant un renouvellement permanent.

### a.4. Les cellules de Merkel :

Ces cellules neuro-épithéliales, apparaissant entre le 2<sup>e</sup> et le 3<sup>e</sup> mois, sont issues des cellules des crêtes neurales. Elles participent à la fonction mécano réceptrice de la peau.

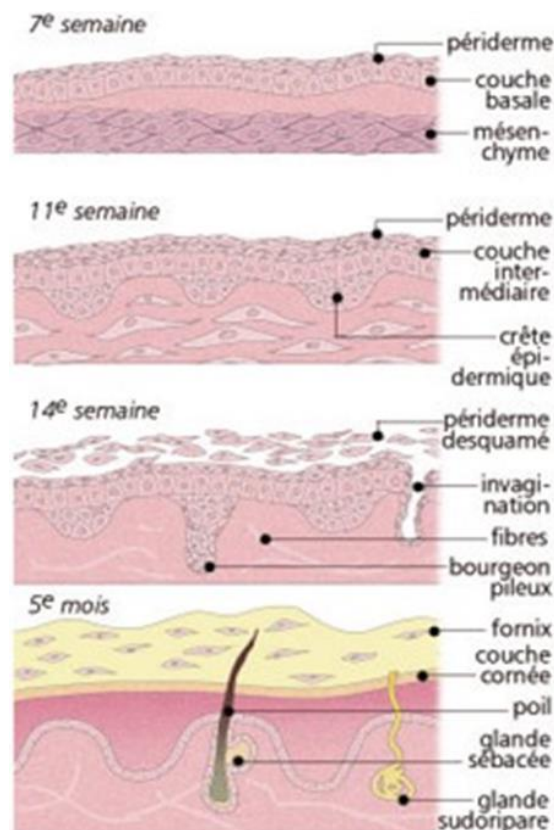


**Figure 26 : Développement embryonnaire de l'épiderme : de l'ectoderme à la peau mature**

### *b. Embryologie du derme : [8]*

Le derme provient du mésoderme sous-jacent. Il est issu principalement de la somatopleure (lame latérale) et du dermatome des somites, tandis qu'au niveau céphalique, il dérive des cellules des crêtes neurales.

La vascularisation dermique commence à la 4<sup>e</sup> semaine et se complète autour de la 8<sup>e</sup> semaine. Les fibres collagène et élastiques apparaissent vers la 11<sup>e</sup> semaine.



**Figure27 : Développement embryonnaire de la peau : de la 7<sup>e</sup> semaine au 5<sup>e</sup> mois de gestation**

### *c. Embryologie de l'hypoderme : [8]*

L'hypoderme, d'origine mésenchymateuse, se développe à partir du 2<sup>e</sup> trimestre et poursuit sa différenciation après la naissance. Il est constitué de tissu conjonctif lâche et d'adipocytes.

### 1.2. Embryologie des paupières : [9], [10], [11]

Le développement embryologique des paupières est un processus complexe et finement orchestré qui débute précocement au cours du premier trimestre de la gestation. Dès la quatrième à la cinquième semaine de développement, une condensation du mésoblaste céphalique, futur support structural des paupières, se produit. Cette structure mésoblastique est alors recouverte par une couche d'ectoderme superficiel, à l'origine de la peau et de la conjonctive palpébrales. Cette double origine tissulaire (mésodermique et ectodermique) conditionne la future architecture tridimensionnelle des paupières.

Au cours de la septième semaine, deux replis palpébraux distincts émergent en avant du bourgeon oculaire. Ces replis prennent naissance sous forme de bourrelets épiblastiques recouvrant un mésenchyme sous-jacent, lequel donnera naissance aux composants conjonctifs, vasculaires et musculaires des paupières. Le repli supérieur dérive du processus fronto-nasal, tandis que le repli inférieur émane du processus maxillaire. Cette disposition embryologique explique certaines affections congénitales liées à des défauts de fusion ou de migration de ces structures faciales.

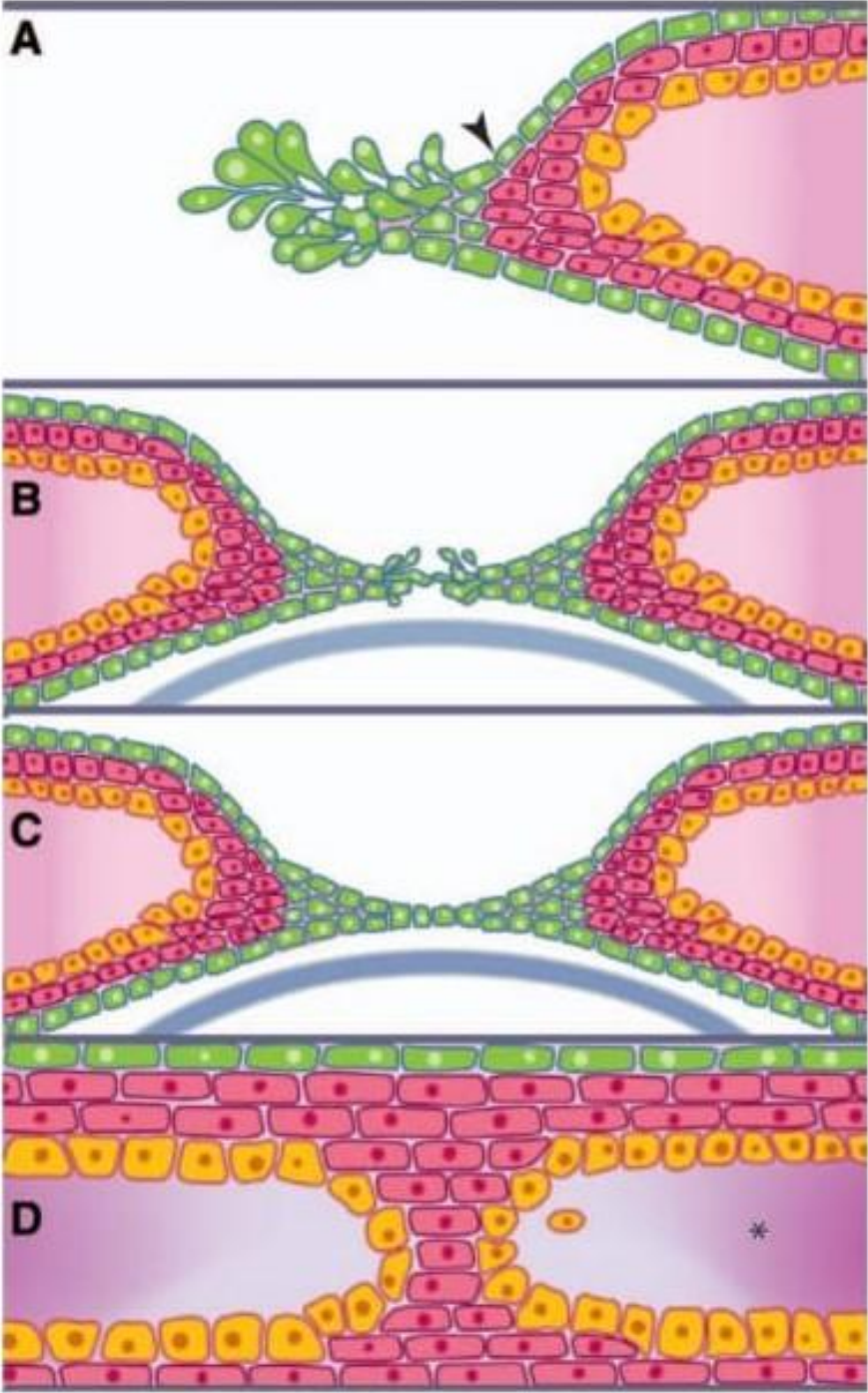


Figure 28 : Le processus de fusion des paupières [10]

## Prise en charge de l'ectropion palpébral

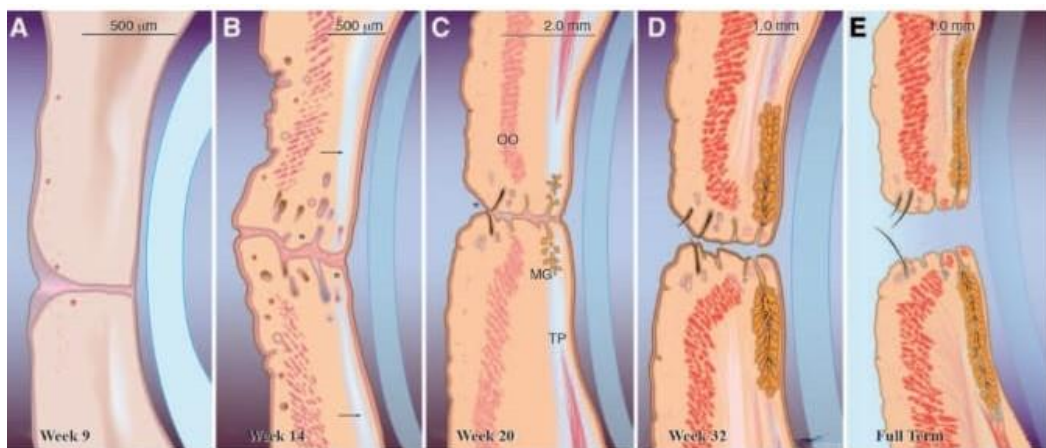
---

Entre la neuvième et la dixième semaine, ces deux replis croissent et fusionnent temporairement, formant une structure unique qui recouvre l'œil en développement. Cette fusion transitoire délimite la future fente palpébrale, et permet la mise en place de structures internes comme les cils, les glandes tarsales et les follicules pileux.

La réouverture des paupières se produit progressivement à partir de la vingt-quatrième semaine de gestation, soit vers la fin du sixième mois. Ce processus de séparation est dû à plusieurs mécanismes synchronisés :

- La différenciation et la traction musculaire assurée par le muscle orbiculaire des paupières et par le muscle releveur de la paupière supérieure.
- La sécrétion des glandes de Meibomius, qui produit une fine couche lipidique facilitant la dissociation des bords palpébraux.
- Et enfin, la kératinisation progressive de l'épithélium des bords libres, qui contribue à leur individualisation.

Ce processus de développement et de séparation est crucial pour la **fonctionnalité ultérieure des paupières**, notamment en termes de protection de la surface oculaire et de distribution du film lacrymal.



**Figure 29: Maturation des paupières pendant la période fœtale [10]**

## 2. Anatomie de la peau et des paupières :

### 2.1. Anatomie de la peau :

La peau constitue l'enveloppe membraneuse du système tégumentaire, recouvrant la quasi-totalité de la surface corporelle. Elle joue un rôle essentiel de protection contre les agressions extérieures tout en participant activement à diverses fonctions physiologiques (thermorégulation, immunité, perception sensorielle...). [12]

#### a. L'épiderme : [12], [13], [14]

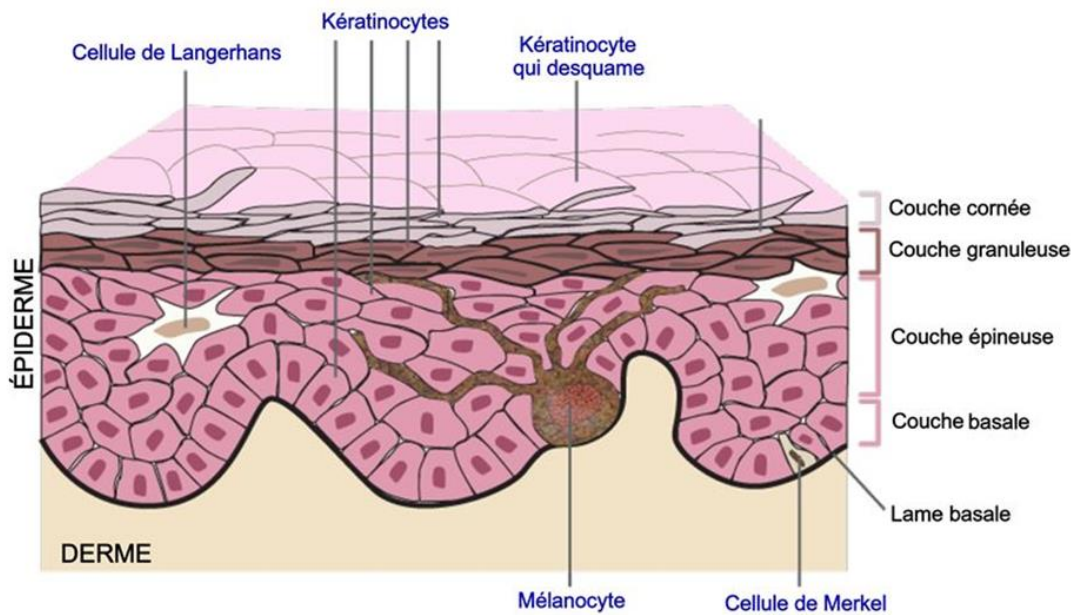
L'épiderme est la couche la plus superficielle de la peau. Il s'agit d'un épithélium pavimenteux stratifié kératinisé, composé de plusieurs couches cellulaires. Non vascularisé mais richement innervé, il repose sur une lame basale qui le sépare du derme sous-jacent.

Sur le plan cellulaire, quatre types cellulaires sont présents :

- **Les kératinocytes** (majoritaires), responsables de la kératinisation.
- **Les mélanocytes**, impliqués dans la synthèse de la mélanine.
- **Les cellules de Langerhans**, à fonction immunitaire.
- **Les cellules de Merkel**, impliquées dans la sensibilité tactile.

L'épiderme est organisé en plusieurs couches superposées, de la profondeur vers la surface

- **Couche basale (stratum basale)** : constituée de kératinocytes cubiques ou cylindriques reposant sur la jonction dermo-épidermique. Elle contient des cellules souches assurant le renouvellement continu de l'épiderme.
- **Couche épineuse (stratum spinosum)** : formée de plusieurs assises de kératinocytes interconnectés par des desmosomes.
- **Couche granuleuse (stratum granulosum)** : composée de 1 à 3 couches de kératinocytes aplatis, riches en grains de kératohyaline et en kératinosomes.
- **Couche cornée (stratum corneum)** : couche la plus externe, formée de cornéocytes, cellules mortes dépourvues de noyau, éliminées progressivement par desquamation.



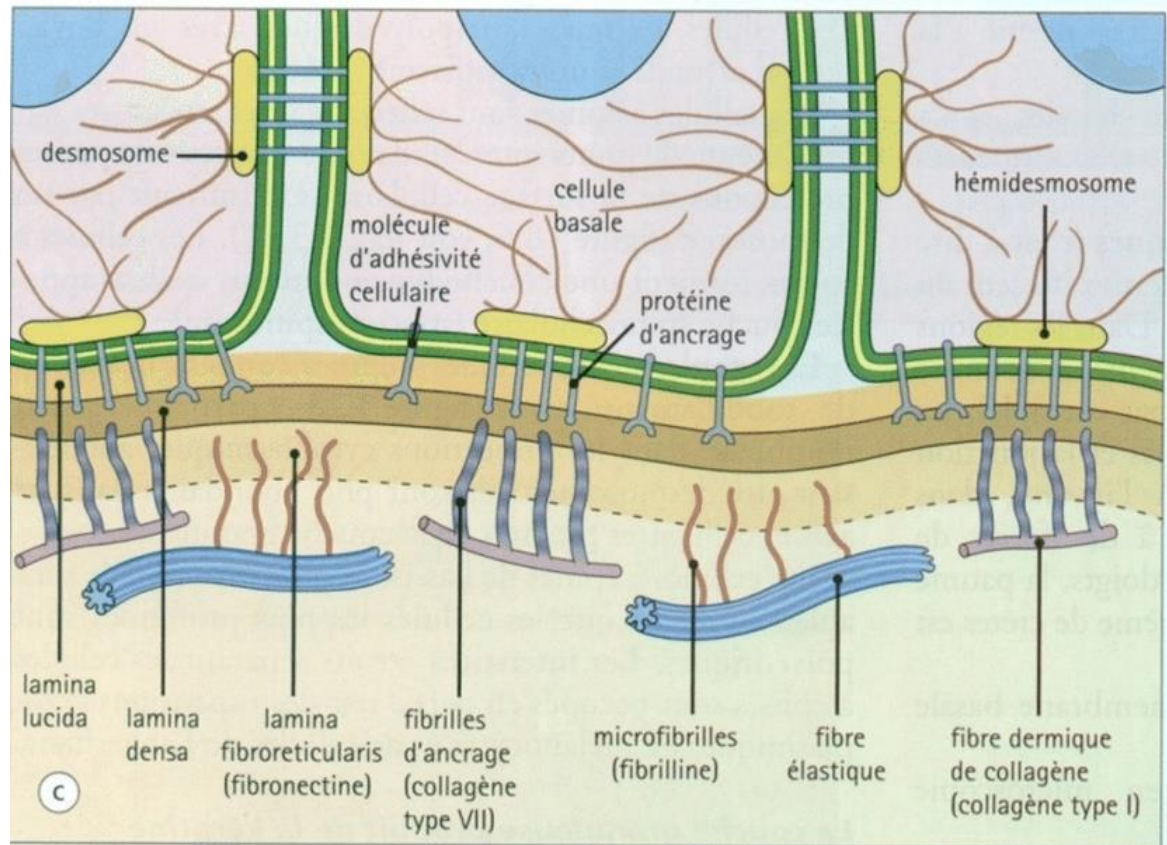
**Figure30 : histologie des différentes composantes de l'épiderme**

***b. La jonction dermo-épidermique : [13], [14]***

La jonction dermo-épidermique est une fine couche complexe qui sépare l'épiderme du derme. Cette interface, essentielle à la cohésion et à la stabilité mécanique de la peau, se compose de quatre parties principales :

- La membrane plasmique des kératinocytes basaux
- La lamina lucida, traversée par des filaments d'ancrage riches en laminine provenant des hémidesmosomes
- La lamina densa, riche en collagène de type IV, conférant résistance et soutien
- La zone fibrillaire sous-jacente du derme, composée de fibres d'ancrage.

Cette jonction assure l'adhésion entre les deux tissus et régule les échanges métaboliques. Elle joue également un rôle clé dans les processus de cicatrisation cutanée en facilitant l'adhésion et la migration des kératinocytes.



**Figure31 : Structure de la jonction dermo-épidermique et de la membrane basale**

*c. Le derme : [12], [15]*

Le derme, situé sous l'épiderme, est un tissu conjonctif dense, beaucoup plus épais que ce dernier. Il confère à la peau sa résistance et son élasticité.

Il est classiquement divisé en **deux couches** :

- **Le derme papillaire (stratum papillaire)** : situé en superficie, il présente des papilles dermiques qui s'insinuent entre les crêtes épidermiques. Il est constitué de tissu conjonctif lâche riche en capillaires.
- **Le derme réticulaire (stratum réticulaire)** : plus profond, il est formé de tissu conjonctif dense riche en fibres collagènes et élastiques, responsables de la résistance mécanique. Ces fibres forment des **lignes de tension cutanée** (lignes de Langer), dont le respect lors des incisions chirurgicales favorise une cicatrisation optimale.

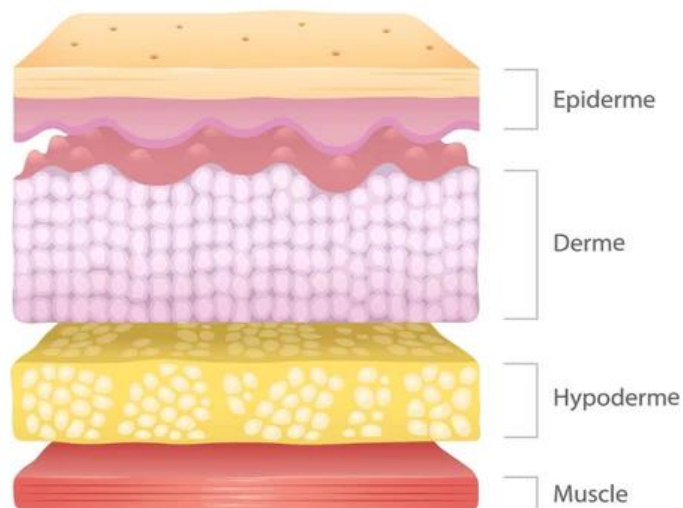
### *d. L'hypoderme : [15], [16]*

L'hypoderme est la couche la plus profonde de la peau. Il est constitué d'un **tissu conjonctif lâche richement vasculariser**, incluant une **couche de tissu adipeux blanc**. Ce dernier joue un rôle :

- De réserve énergétique (graisses sous forme de triglycérides),
- D'isolant thermique,
- De support mécanique,
- De réserve hormonale et métabolique.

Le tissu adipeux est composé d'adipocytes, cellules sphériques renfermant une vacuole lipidique unique. Ces adipocytes peuvent varier considérablement de taille (de 40 à 120  $\mu\text{m}$  de diamètre) selon l'état nutritionnel.

En plus des adipocytes on retrouve dans l'hypoderme des fibroblastes, des pré adipocytes (précurseurs des adipocytes) et divers éléments vasculaires



**Figure32 : les différentes couches de la peau**

e. La graisse orbitaire et les poches graisseuses palpébrales : [17], [18]

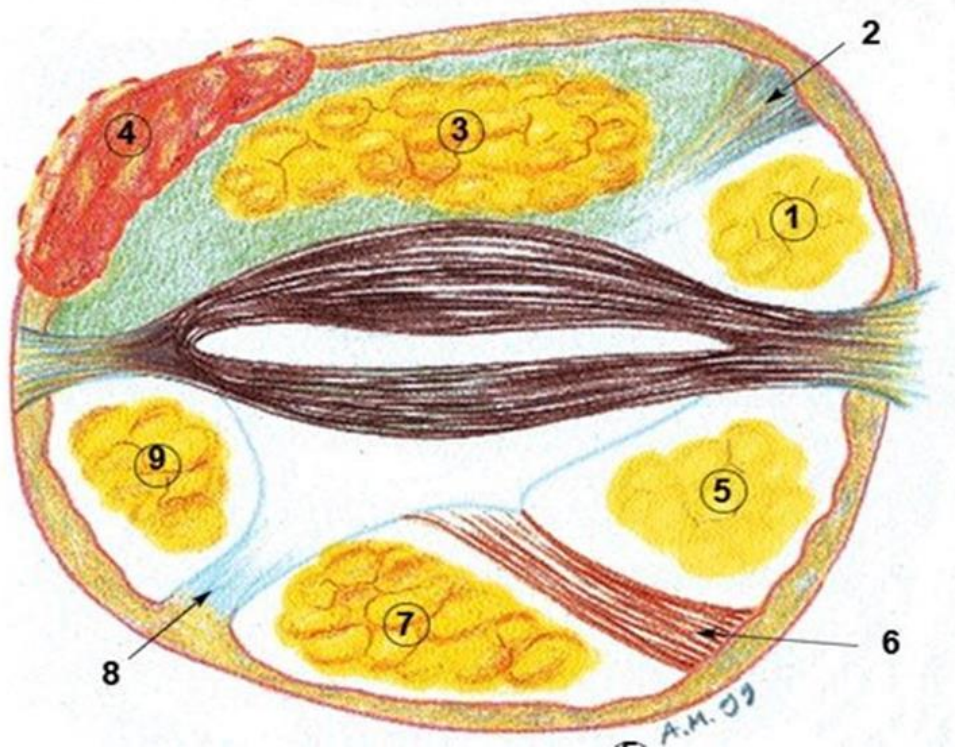
Au niveau des paupières, on distingue des amas graisseux spécifiques constituant la graisse orbitaire, situés en arrière du septum orbitaire. Cette graisse forme un coussinet protecteur jouant un rôle d'amortisseur pour les mouvements de l'œil et de plan de glissement pour les muscles oculomoteurs.

**Paupière inférieure** : on décrit trois loges graisseuses (interne, moyenne, externe), communiquant librement entre elles.

**Paupière supérieure** : elle comporte deux loges graisseuses :

- Une **loge interne**, profonde et blanche,
- Une **loge externe**, superficielle et jaunâtre, située par rapport au muscle releveur.

En cas de ptose de la glande lacrymale, celle-ci peut venir au contact de la loge externe.



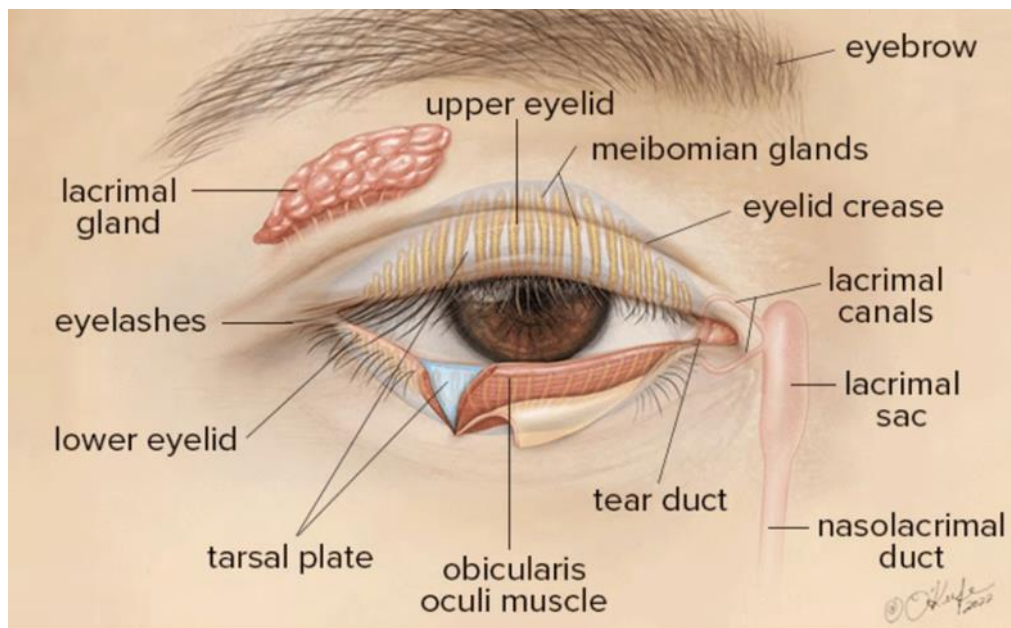
**Figure 33: les Loges graisseuses de la paupière**

- |   |                              |
|---|------------------------------|
| 1 - Poche graisseuse interne                    | 6-Muscle petit oblique       |
| 2- Tendon du muscle grand oblique               | 7-Poche graisseuse médiane   |
| 3- Poche graisseuse médiane (organe en rouleau) | 8- Extension du rétinaculum  |
| 4- Glande lacrymale                             | 9 - Poche graisseuse externe |
| 5-Poche graisseuse interne                      |                              |

### 2.2. Anatomie des paupières :

#### a. Configuration externe : [18], [19], [20]

La région palpébrale est constituée de deux paupières, supérieure et inférieure, qui limitent la fente palpébrale. Chaque paupière présente deux faces (antérieure et postérieure) et deux bords (périphérique et central ou libre). Aux extrémités, les paupières se rejoignent pour former les commissures palpébrales médiale et latérale



**Figure 34: la configuration externe de la paupière**

#### a.1. La paupière supérieure

##### ❖ Face antérieure :

Elle est divisée en deux parties par le pli palpébral supérieur :

- **Une portion tarsale**, centrale, lisse, appliquée contre le globe oculaire,
- **Une portion orbitaire**, plus lâche, située en haut, répondant au septum orbitaire.

**Le pli palpébral** supérieur correspond au bord supérieur du tarse supérieur, situé environ à 7-8 mm du bord libre.

❖ **Face postérieure :**

❖ **Bords :**

- **Bord périphérique** : correspond à la limite inférieure du sourcil.
- **Bord central** (ou libre) : divisé en deux parties :
  - Portion médiale, courte, dépourvue de cils (6 mm),
  - Portion latérale, plus longue (24 mm), portant des cils implantés sur trois à quatre rangs.

Une ligne grise sépare la partie cutané-musculaire (en avant) de la partie tarso-conjonctivale (en arrière) où débouchent les orifices des glandes de Meibomius

*a.2. La paupière inférieure :*

❖ **Face antérieure :**

Elle est marquée par un sillon palpébral inférieur, situé à environ 4 mm du bord libre.

❖ **Face postérieure :**

Recouverte par la conjonctive palpébrale.

❖ **Bords :**

- **Bord périphérique** : correspond au sillon palpébro-génien.
- **Bord central** (ou libre) : tangent au limbe scléro cornéen. Plus court que le bord supérieur (25 mm), il présente à 6,5 mm de la commissure médiale le tubercule lacrymal, sur lequel s'ouvre le méat lacrymal inférieur

### *a.3. Les commissures palpébrales*

Les commissures palpébrales, ou canthus, correspondent à la jonction des bords libres des paupières :

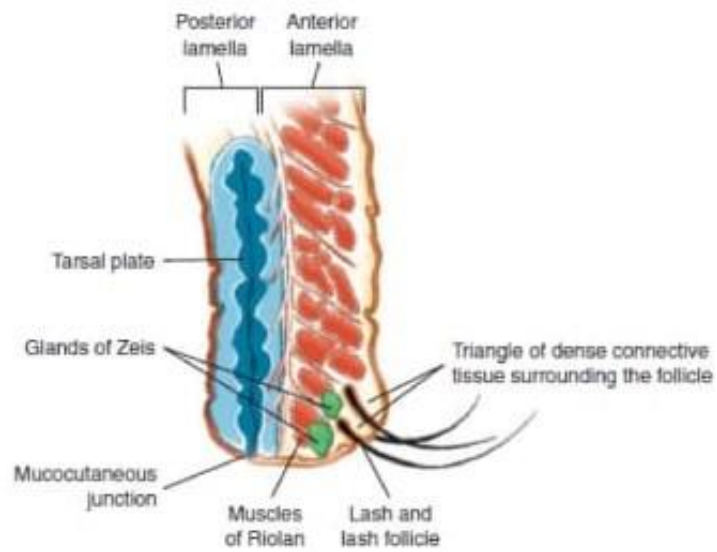
- **La commissure médiale** limite le lac lacrymal. Elle comprend :  
La caroncule lacrymale, petite saillie rosée recouverte de muqueuse,  
Le pli semi-lunaire, situé en dehors de la caroncule, rejoignant la conjonctive bulbaire.
- **La commissure latérale** forme un angle plus aigu et se situe environ 2 à 3 mm plus haut que la médiale, donnant à la fente palpébrale une obliquité habituellement orientée en haut et en dehors

### *b. Constitution des paupières : [21], [22], [23], [24], [25], [26]*

Anatomiquement, chaque paupière est constituée par huit plans. Chirurgicalement, il est classique de séparer deux lamelles : une lamelle antérieure cutanéomuculaire et une lamelle postérieure.

Chirurgicalement et anatomiquement chaque paupière peut être divisée en deux parties :

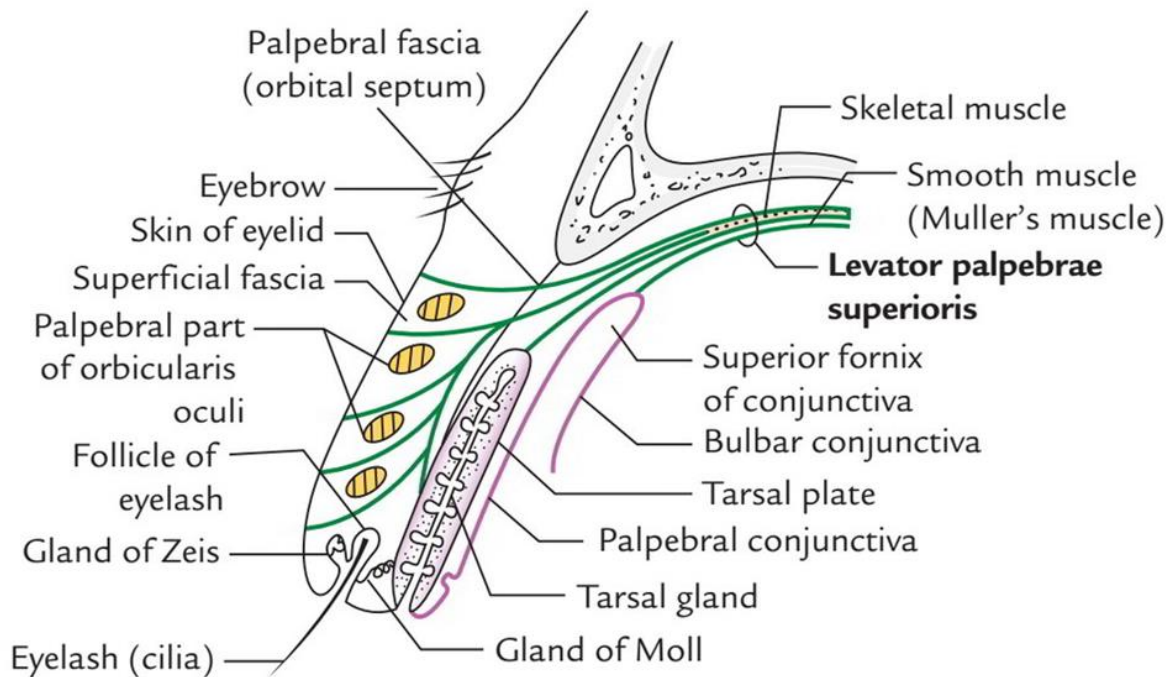
- **Une partie tarsale** : débutant au niveau du bord libre et s'étendant jusqu'au sillon palpébral assez rigide et comportant une charpente fibreuse formée par le tarse et les ligaments palpébraux
- **Une partie septale** : s'étendant du sillon palpébral à la limite périphérique de la paupière considérée. Dans cette portion septale sont trouvés des muscles rétracteurs et des muscles lisses qui n'existent pas ou peu au niveau de la portion tarsale.



**Figure 35: les deux lamelles antérieure et postérieure de la paupière[27]**

Donc Chirurgicalement Cinq plans peuvent être individualisés :

- Le plan cutané et le tissu cellulaire sous-cutané.
- Les muscles contracteurs des paupières (orbiculaires).
- Le septum orbitaire et la charpente fibreuse palpébrale.
- Les muscles rétracteurs des paupières.
- Revêtement conjonctival et sécrétion lacrymale.



**Figure36: Coupe sagittale de la paupière supérieure**

***b.1. La peau et le fascia sous-cutané :***

La peau palpébrale est la plus fine de l'organisme, elle est dépourvue de graisse et recouverte d'un fin duvet, elle se moule dans la portion tarsale sur le tarse ce qui explique sa forte convexité vers l'avant au niveau de la paupière supérieure. Chirurgicalement, il est classique de considérer que la meilleure peau pour remplacer la peau d'une paupière est celle d'une autre paupière.

Couche de tissu cellulaire sous-cutané est lâche, elle sépare la peau du muscle orbiculaire sous-jacent. Elle a une épaisseur très faible inférieure à 0,1 mm en avant du tarse.

***b.2. Muscles orbiculaires des paupières :***

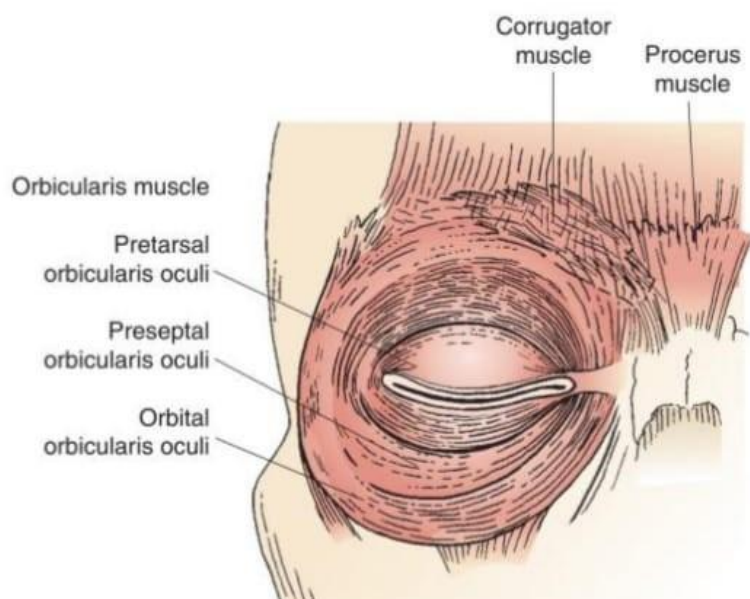
Le muscle orbiculaire de l'œil est un grand muscle strié qui entoure complètement chaque orifice orbitaire et se prolonge dans chaque paupière. Il assure la fermeture palpébrale volontaire et automatique. Il présente deux parties principales :

## Prise en charge de l'ectropion palpébral

---

**La partie orbitaire :** Portion la plus périphérique du muscle, elle forme un anneau plat et large étalé autour de l'orbite et s'étend latéralement sur le rebord orbitaire.

**La partie palpébrale :** interne est dans les paupières et est constituée de fibres musculaires qui naissent dans le coin médial de l'œil et dessinent un trajet arciforme dans chaque paupière pour se terminer latéralement par Une partie supplémentaire lacrymale du muscle orbiculaire de l'œil est profonde, en position médiale, et s'insère sur l'os situé en arrière du sac lacrymal de l'appareil lacrymal dans l'orbite.



**Figure 37: les Muscles orbiculaires de la paupière[28]**

### ***b.3. Charpente fibreuse palpébrale :***

C'est une structure rigide, qui est formée par les deux tarses, supérieur et inférieur, qui se poursuivent jusqu'au bord orbitaire par le septum orbitaire, et qui sont reliés au bord orbitaire par les ligaments palpébraux médiaux et latéraux

## Prise en charge de l'ectropion palpébral

---

### ➤ Le tarse :

C'est un tissu fibroblastique résistant, concave vers l'arrière, donnant le galbe de la paupière. Chaque tarse mesure 28 à 30 mm de longueur pour une épaisseur de 1 mm.

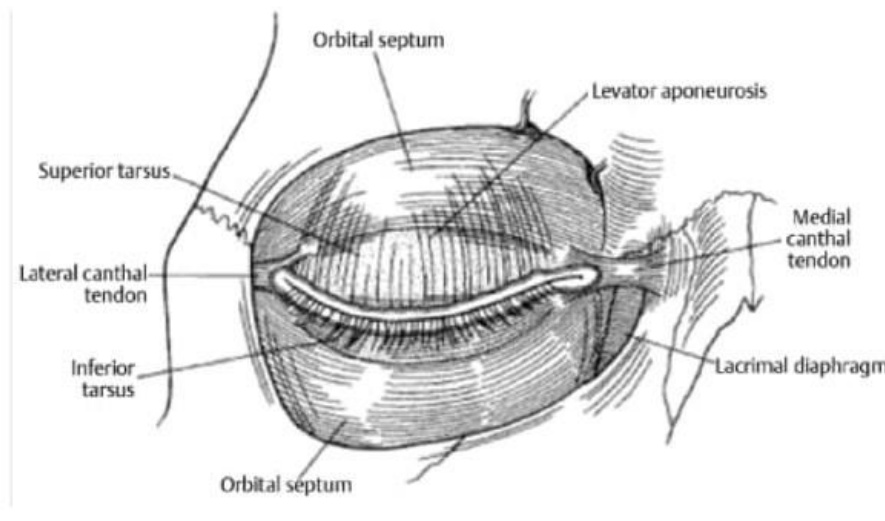
Ils s'étendent de la commissure latérale jusqu'au point lacrymal dans la partie interne et doivent être individualisés des ligaments.

**Le tarse supérieur** de forme semi-lunaire a une hauteur de 10 mm dans sa partie centrale alors que le tarse inférieur rectangulaire a une hauteur de 3 à 5 mm L'extrémité médiale des deux torses est située à 10 mm du bord orbitaire médial.

**La face antérieure** du tarse est recouverte par l'orbiculaire pré tarsal.

**Le bord périphérique** répond au pli palpébral et est le siège de l'insertion des muscles tarsaux supérieur et inférieur.

**Le bord central** correspond au bord libre de la paupière, Les glandes tarsales de Meibomius s'ouvrent à ce niveau.



**Figure 38: charpente fibreuse de la paupière[29]**

### ➤ Les ligaments palpébraux :

Chaque extrémité des tarse est reliée au bord orbitaire correspondant par le ligament palpébral médial en dedans, latéral en dehors. Il s'agit de deux structures particulièrement importantes pour le chirurgien. Ces ligaments sont en fait formés par des fibres issues des portions pré-tarsales du muscle orbiculaire. En clinique, on parle souvent de tendon canthal médial et latéral.

**Le ligament palpébral interne** est parfaitement individualisé : blanc nacré, perceptible sous la peau, important repère chirurgical. Il réunit l'extrémité interne des deux tarse aux rebords orbitaires osseux. Les deux faisceaux d'origine se réunissent en un seul tendon qui va se dédoubler en tendons direct et réfléchi, séparés par le sac lacrymal et insérés sur les crêtes lacrymales antérieure et postérieure.

**Le ligament palpébral externe** est beaucoup plus difficile à individualiser. Il s'insère sur le tubercule orbitaire de Whitnall et se confond aussi avec les ligaments transverses inférieur et supérieur, les expansions du releveur et du droit supérieur (ligament de Schwalbe).

### ➤ Septum :

C'est un tissu fibreux qui sépare les paupières du contenu orbitaire et s'étend des rebords orbitaires jusqu'aux bords périphériques des tarse. Le septum est une membrane imperméable. il s'insère tout le long du bord orbitaire

#### ***b.4. Muscles rétracteurs des paupières :***

Les mouvements verticaux des paupières dépendent de structures musculaires spécifiques, situées dans la quatrième couche anatomique palpébrale.

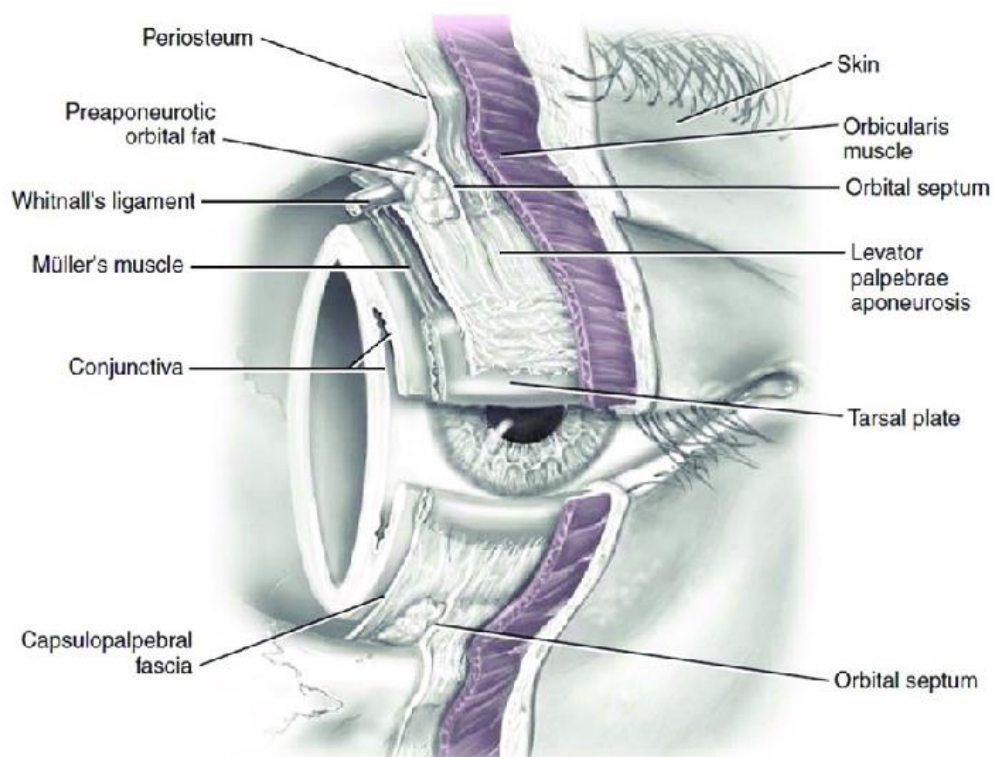
Au niveau de la paupière supérieure, le principal muscle est le muscle élévateur de la paupière supérieure, un muscle strié innervé par le rameau supérieur du nerf oculomoteur (nerf III). Il prend naissance à l'apex orbitaire, chemine au-dessus du muscle droit supérieur, puis son aponévrose se déploie pour s'insérer sur la face antérieure du tarse supérieur et la peau.

## Prise en charge de l'ectropion palpébral

---

En profondeur, ce muscle est accompagné du muscle tarsal supérieur (ou muscle de Müller), un muscle lisse d'origine mésenchymateuse, sous contrôle du système nerveux sympathique, qui contribue au tonus basal de la paupière.

Dans la paupière inférieure, on retrouve un complexe rétracteur composé des extensions aponévrotiques du muscle droit inférieur (muscle strié) et du muscle de Müller inférieur (structure lisse analogue). Ce système permet l'abaissement physiologique de la paupière lors du regard vers le bas. Bien que cette disposition soit comparable à celle de la paupière supérieure, elle reste moins développée tant sur le plan anatomique que fonctionnel.



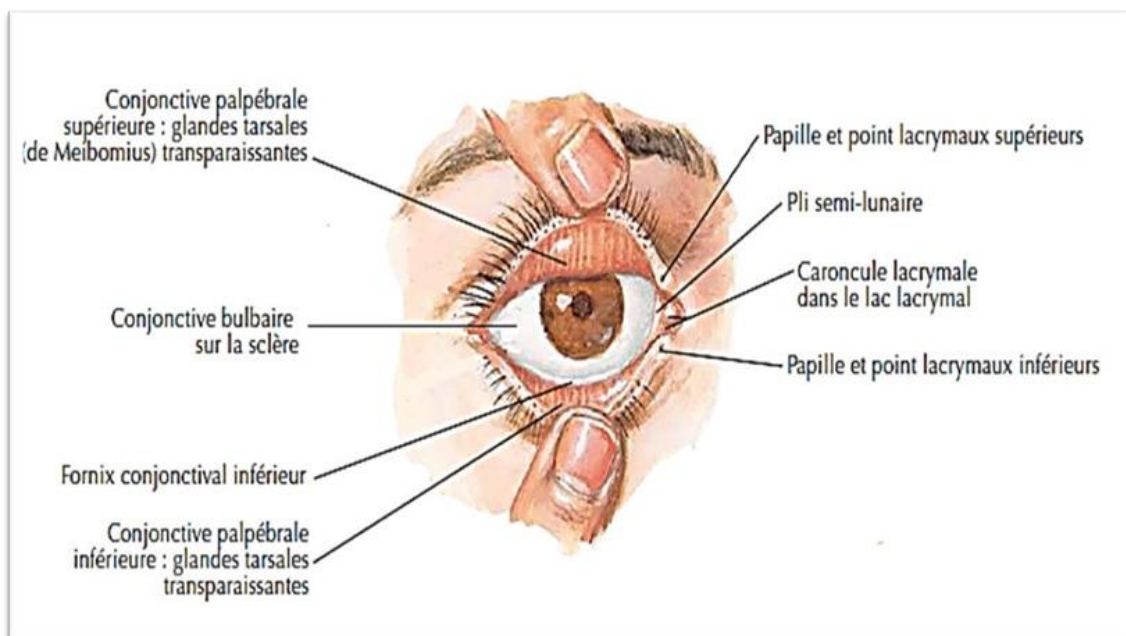
**Figure 39: Muscles rétracteurs des paupières**

### b.5. Revêtement conjonctival et système lacrymal :

La **conjonctive** est une muqueuse composée d'un épithélium malpighien non kératinisant tapissant la face postérieure des paupières dont elle est indissociable puis se recourbe à distance des bords périphériques des tarse pour former des culs-de-sac (ou fornix) avant de venir tapisser la partie antérieure du bulbe de l'œil jusqu'au limbe scléro-cornéen où elle se termine. Sa principale fonction est de lubrifier l'œil grâce à sa sécrétion mucoïde assurée par des cellules caliciformes.

Le **film lacrymal** comprend une composante mucoïde sécrétée par les cellules caliciformes et une composante aqueuse dont la sécrétion est assurée par la glande lacrymale et une composante lipidique produite par les glandes sébacées de Zeis et Meibomius.

La **glande lacrymale** principale est située en position supéro externe dans l'orbite, dans la fosse de la glande lacrymale tandis que la majorité des glandes accessoires sont dispersées le long du bord supérieur du tarse et du fornix de la paupière supérieure, et quelques-unes sont situées dans le fornix inférieur



**Figure 40: Revêtement conjonctival et système lacrymal.**

### *c. Vascularisation et innervation de la paupière :*

#### *c.1. Vascularisation artérioveineuse :[30], [31], [32]*

Les paupières sont richement vascularisées avec de nombreuses anastomoses.

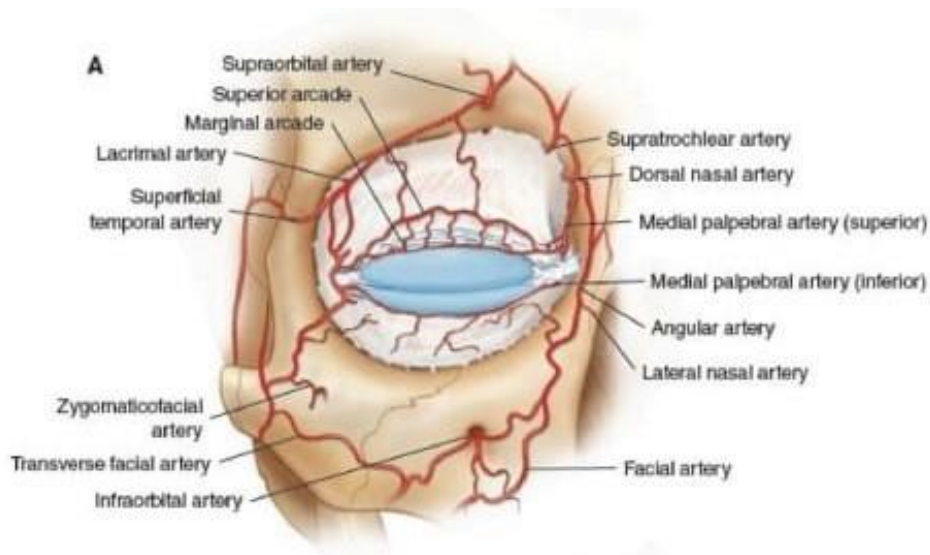
#### ➤ Le Système artériel :

Elle est assurée par un riche réseau anastomotique entre le réseau profond ou intra orbitaire provenant de la carotide interne, via les branches de l'artère ophtalmique, et un réseau superficiel ou facial, issu de la carotide externe.

Les arcades artérielles palpébrales sont formées par les branches terminales des artères palpébrales latérale et médiale qui s'anastomosent entre elles au niveau du canthus latéral.

À la paupière supérieure, il existe une arcade périphérique localisée à la partie supérieure du tarse, elle est moins développée à la paupière inférieure. L'arcade marginale chemine à 3 mm du bord libre entre l'orbiculaire et le tarse à la paupière supérieure et à 4 mm à la paupière inférieure.

Il est important de connaître et de respecter cette arcade marginale lors de la réalisation de certains lambeaux afin de ne pas compromettre leur vascularisation et donc leur vitalité.



**Figure 41: Vascularisation artérielle de la paupière[27]**

➤ **Le système veineux :**

Deux réseaux assurent le retour veineux palpébral : un réseau superficiel sous cutané et un réseau profond post tarsal

- **Un réseau superficiel** : Il est situé entre la peau et le muscle orbiculaire. Le retour veineux de la paupière supérieure se fait vers la veine angulaire en dedans et la veine ophtalmique en dehors. Le retour veineux de la paupière inférieure se fait vers la veine faciale en dedans et vers la veine temporale superficielle en dehors
- **Un réseau profond** : comportant deux arcades marginale et périphérique. Il est drainé pour la paupière supérieure par la veine palpébrale supérieure en dedans qui rejoint la veine ophtalmique supérieure et la veine lacrymale en dehors et pour la paupière inférieure par la veine palpébrale inférieure en dedans la veine lacrymale et la veine temporale superficielle en dehors.

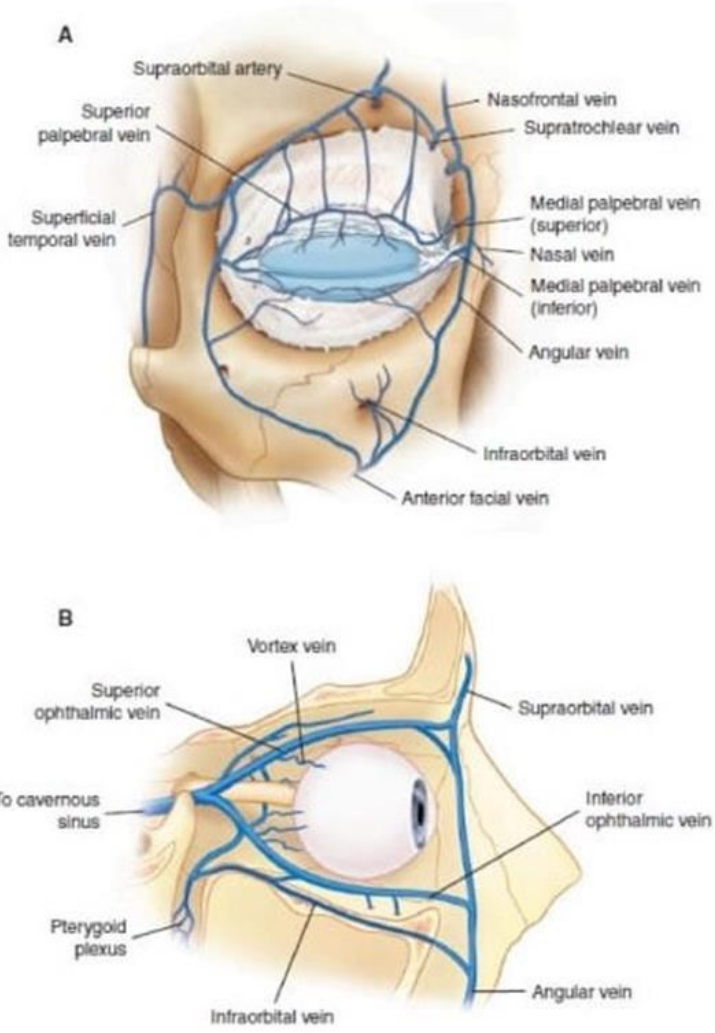
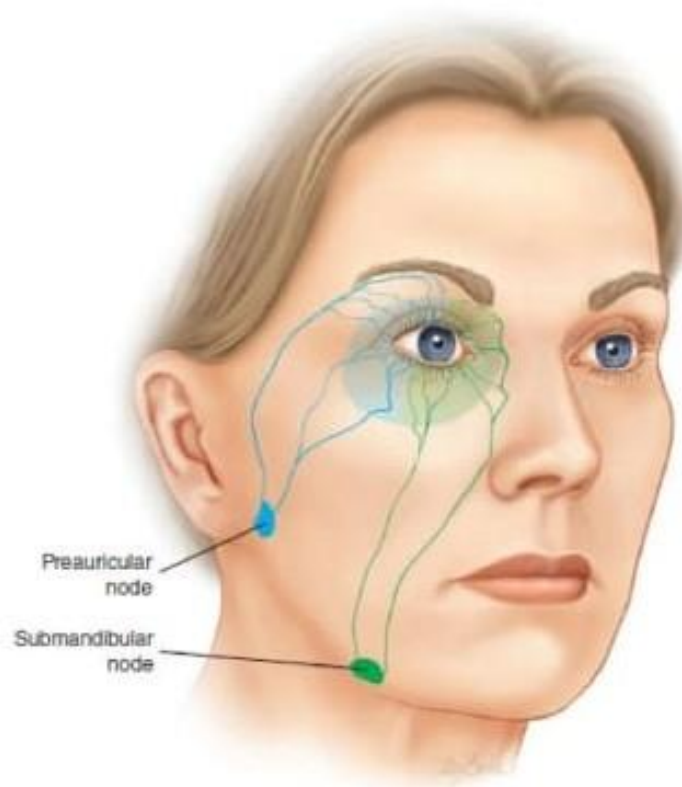


Figure 42: la vascularisation veineuse de la paupière [27]

### c.2. Vascularisation lymphatique : [33]

Elle comprend deux réseaux : l'un superficiel entre la peau et le tarse et l'autre profond sous la conjonctive. Les deux réseaux communiquent entre eux à travers le tarse et sont drainés par voie lymphatique médiale (portion médiale des paupières) aux ganglions submandibulaires en suivant la veine faciale. La voie lymphatique latérale (partie latérale des paupières) se termine au niveau des nœuds parotidiens en particulier dans le nœud pré auriculaire.



**Figure 43: la vascularisation lymphatique [27]**

### *c.3. Innervation des paupières : [20], [30], [34]*

L'innervation motrice et sensitive est assurée par les nerfs oculomoteur, facial, trijumeau et le nerf sympathique issue du ganglion cervical supérieur.

#### ➤ Innervation motrice :

L'innervation motrice du muscle releveur est assurée par la branche supérieure du nerf oculomoteur. Sa lésion est à l'origine du ptôsis neurogène.

Le système sympathique assure l'innervation motrice du muscle de Müller. Sa lésion est à l'origine d'un ptôsis neurogène modéré (2 mm).

L'innervation motrice du muscle orbiculaire est assurée par le nerf facial sympathique issue du ganglion cervical supérieur.

#### ➤ Innervation sensitive :

Elle est assurée par le trijumeau par deux de ses trois branches : le nerf ophtalmique de WILLIS et le nerf maxillaire

#### ❖ **Le nerf ophtalmique de WILLIS :**

Il se divise en trois branches :

- Le nerf lacrymal qui assure la sensibilité du tiers latéral de la paupière supérieure.
- Le nerf nasolacrymal qui innerve la région canthale médiale, le sac lacrymal, les canalicules et la caroncule
- Le nerf frontal qui assure le reste de la sensibilité de la paupière supérieure.

#### ❖ **Le nerf maxillaire** Il innerve le tiers moyen de la paupière inférieure. Il donne le nerf zygomatique qui innerve le tiers latéral de la paupière inférieure.

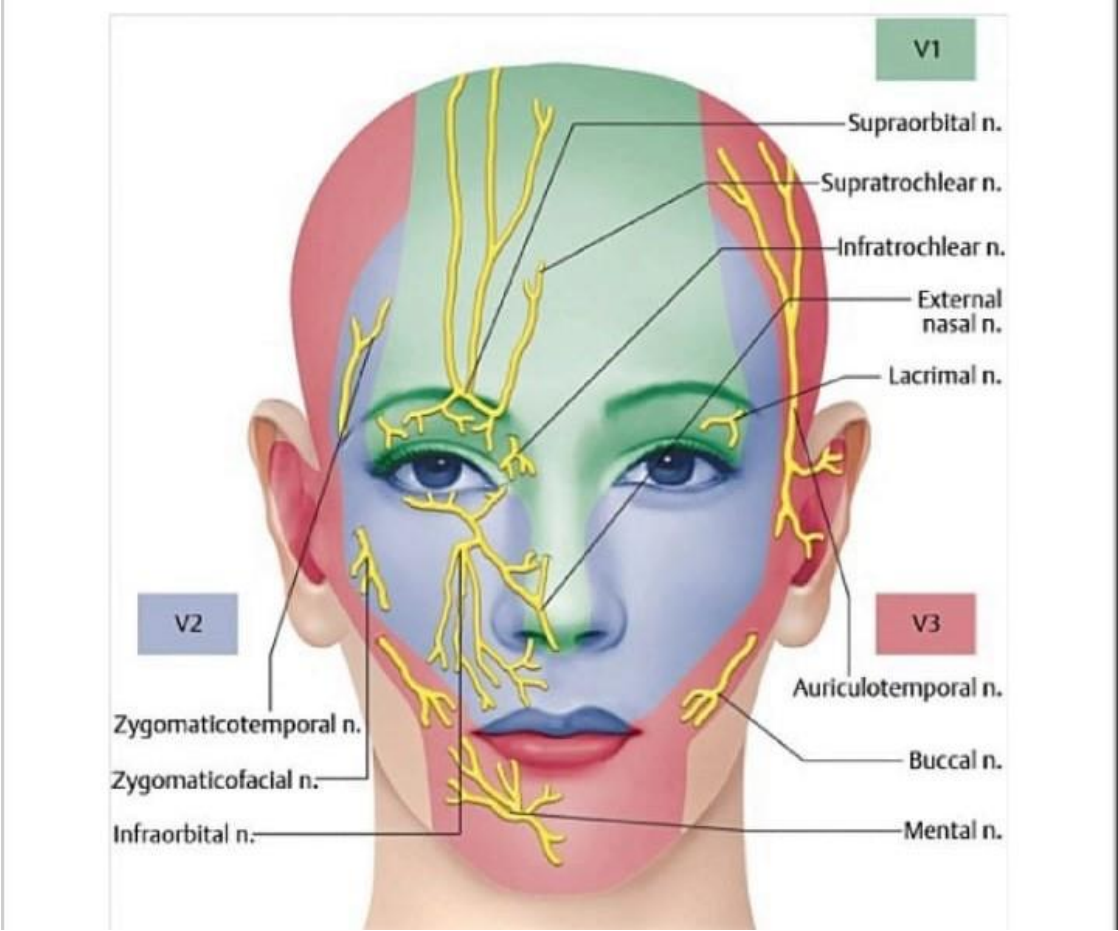


Figure 44: La vascularisation nerveuse de la paupière [29]

### 3. Rappels physiologiques :

#### 3.1. Physiologie de la peau : [35], [36], [37]

*La peau* est un organe complexe dont la structure multicouche assure un grand nombre de fonctions vitales. Elle joue avant tout un rôle protecteur fondamental, en maintenant l'intégrité corporelle face aux agressions mécaniques, chimiques, microbiennes et thermiques. Grâce à sa résistance, son élasticité et ses sécrétions (sueur, sébum, kératine), elle constitue une barrière physique et chimique efficace contre le milieu extérieur.

En tant qu'organe sensoriel, la peau contient de nombreux récepteurs tactiles, thermiques et nociceptifs qui permettent la perception du toucher, de la température et de la douleur. Elle participe également à la thermorégulation par l'intermédiaire d'un riche réseau vasculaire et de glandes sudoripares, permettant la dissipation de chaleur par évaporation, convection et radiation.

Sur le plan métabolique, la peau intervient dans la synthèse de certaines vitamines, notamment la vitamine D, et joue un rôle dans les réponses immunitaires et allergiques. Elle contribue aussi à l'élimination de certaines substances, comme le dioxyde de carbone et l'urée, via la transpiration et la perspiration insensible, qui permettent également une régulation fine de l'hydratation corporelle.

Par ailleurs, bien que limitée, la peau possède une capacité d'absorption de certaines substances liposolubles, propriété exploitée dans l'administration de traitements topiques ou transdermiques.

#### 3.2. Physiologie de la cicatrisation :

Lorsque l'intégrité de la peau est compromise par une plaie, un processus de cicatrisation complexe se met en place. Il mobilise une variété de cellules (kératinocytes, fibroblastes, cellules immunitaires) dont les interactions sont régulées par des médiateurs tels que les cytokines, la matrice extracellulaire et les métalloprotéinases. Ce processus, finement orchestré, vise à restaurer la fonction barrière de la peau, tout en limitant les pertes hydriques et les risques infectieux.

### *a. Cicatrisation cutanée normale : [38], [39]*

Il s'agit d'un processus dynamique conduisant à la fermeture d'une perte de substance par un tissu conjonctif et épithélial cicatrisé, secondaire à une blessure aiguë. Il se déroule en **trois phases principales** :

#### ❖ **Première phase : phase vasculaire et inflammatoire deux à quatre jours**

Il se compose de trois étapes :

1- Étape vasculaire : vasoconstriction artériolaire au niveau des bords de la plaie.

2- Hémostase : les cellules lésées libèrent des médiateurs entraînant la formation du caillot plaquettaire initial.

3- Stade inflammatoire : pour assurer la détersion si la plaie est ouverte.

#### ❖ **Deuxième phase : phase de réparation tissulaire dix à quinze jours**

Elle permet de compenser la perte de substance et conduit à l'épithélialisation de la plaie.

Elle nécessite :

1- Fibrinolyse : assuré par Certaines cellules qui synthétisent un activateur du plasminogène.

2- La contraction : Cela permet de rapprocher les bords de la plaie et donc de réduire la surface de la perte de substance

3- Épithélialisation : La cicatrisation de l'épiderme comprend trois phases :

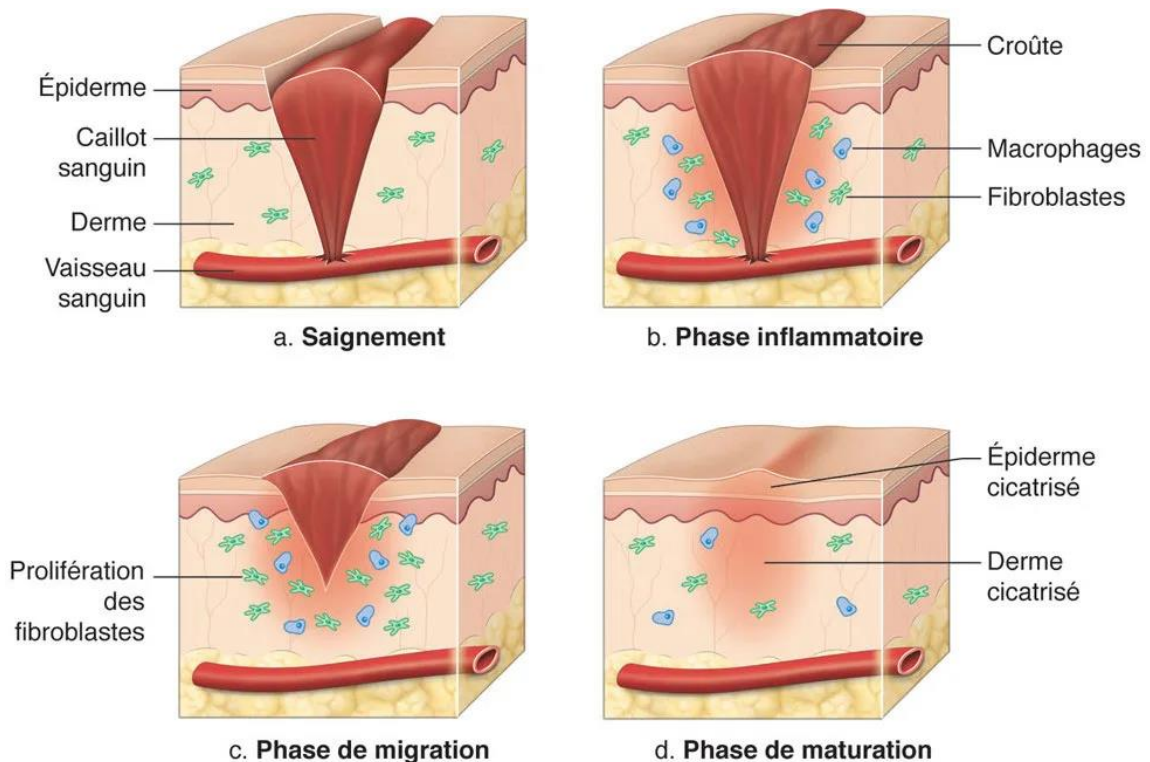
Une phase de migration : des cellules basales épidermiques qui deviennent des kératinocytes et migrent ensuite rapidement.

Une phase de prolifération permettant la ré épidermisation de manière centripète ou centrifuge à l'intérieur du bourgeon de granulation.

Une phase de maturation qui va conduire à la structure caractéristique de l'épiderme.

### ❖ Troisième phase : phase de maturation et de remodelage de la cicatrice

Après la fermeture de la plaie, La matrice extracellulaire se caractérise par une phase inflammatoire et proliférative qui peuvent durer jusqu'à 02mois. Elle s'en suit une maturation de la cicatrice qui peut aller jusqu'à deux ans



**Figure 45: les Phases de cicatrisation. (Dessin : Cyrille Martine)**

### *b. Cicatrisation cutanée pathologiques : [38], [40], [41], [42]*

Tout dommage cutané traumatique au-delà du derme papillaire laisse une cicatrice visible. La cicatrice normale est plate, régulière, étroite, linéaire, souple et élastique.

Elle n'est ni douloureuse ni adhérente au plan sous-jacent.

Les cicatrices défectueuses sont dues à des mauvaises conditions locales lors du processus de cicatrisation et on cite :

## Prise en charge de l'ectropion palpébral

- **Cicatrices chéloïdes** : tumeur dermique fibreuse bénigne à limites extensives, avec une activité fibroblastique excessive
- **Cicatrice hypertrophique** : Limitée à la zone traumatisée et ne présente pas d'extension, Régression spontanée possible
- **Cicatrices rétractiles** : Rétraction excessive du bourgeon charnu et du tissu fibreux cicatriciel. Elle provoque des brides au niveau des plis de flexion et des déformations orificielles (bouche, fente palpébrale)
- **Retard de cicatrisation** : Conséquence de la perturbation des différents facteurs intervenant dans le déroulement normal de cicatrisation Risque d'une greffe
- **Cicatrice hyperkératosique**
- **Cicatrices instables**

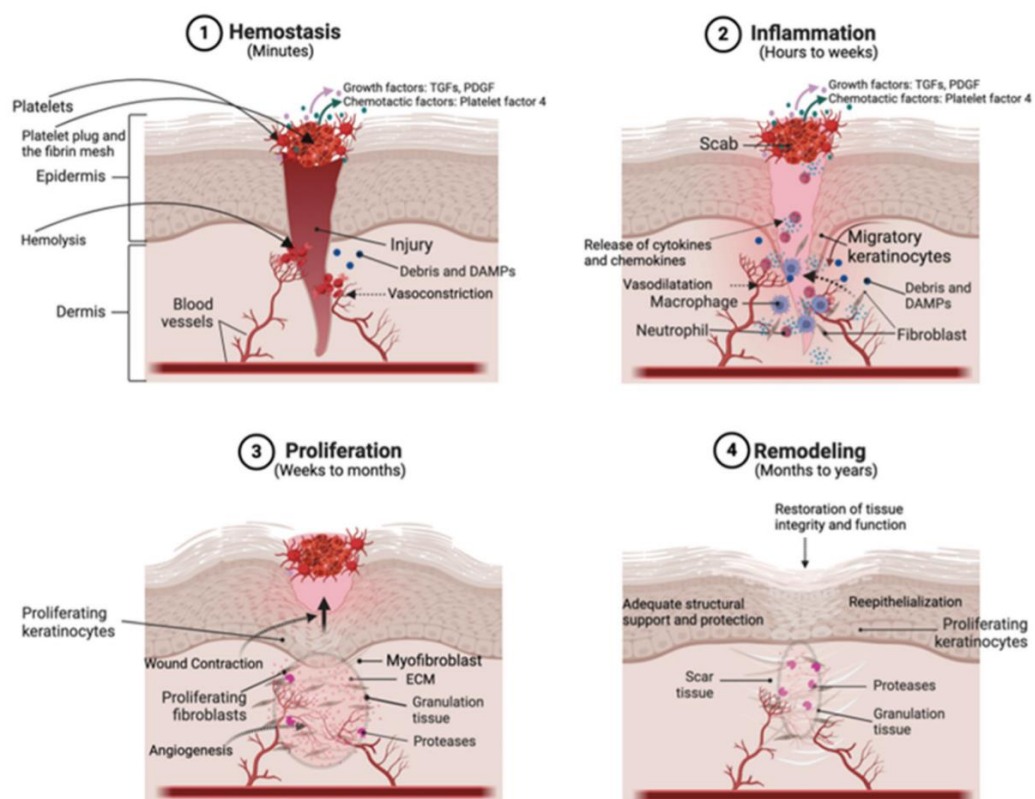


Figure 46: Mécanismes de cicatrisation pathologique[43]

### *c. Aléas de la cicatrisation : [44], [45]*

#### ❖ **Facteur intrinsèque :**

- L'Etendue et la profondeur du traumatisme
- Le degré de contamination de la plaie
- Corps étranger
- Vascularisation de la plaie
- Tabagisme
- Irradiation
- Insuffisance veineuse
- Cancer
- Environnement de la plaie : si les tissus sont contus et nécrotiques en périphérie

#### ❖ **Facteur extrinsèque :**

- Déficit nutritionnel
- Age
- Diabète
- Médicaments : immunosuppresseur, chimiothérapie, anti inflammatoire
- Défauts de cicatrisation héréditaires : maladie de Marfan, anomalie de tissu conjonctif.

### *d. Les types de cicatrices :*

#### *d.1. La cicatrisation de première intention : [46], [47], [48]*

Cette cicatrisation est obtenue par suture des bords de la plaie. Elle nécessite que celle-ci soit propre avec des bords non contusionnés et bien vascularisés.

Une réaction inflammatoire aiguë se développe à proximité de l'incision et au troisième jour, le tissu de granulation comble le défaut cutané.

## Prise en charge de l'ectropion palpébral

---

Pendant ce temps, l'épithélium proliférant rapidement à partir des bords de la plaie, restaure l'épiderme. Les fibroblastes envahissent le tissu de granulation produisant du collagène de sorte que la réparation est suffisamment forte pour permettre l'ablation des fils au bout de 5 à 10 jours.

La cicatrice est encore rouge mais les vaisseaux sanguins régressent progressivement et elle devient une cicatrice linéaire pâle en quelques mois.

D'excellents résultats cosmétiques sont obtenus pour des lésions réparées par fermeture primaire, si l'excision est prévue le long des plis naturels de la peau et si celle-ci est suffisamment lâche pour obtenir une fermeture sans tension.

### *d.2. Cicatrisation primaire retardée « suture secondaire » : [49]*

En cas de suspicion d'infection non massive d'une plaie :

- On fait un parage initial, avec enlèvement de corps étrangers
- On met des files d'attente+ méchage de la plaie avec des compresses humides à renouveler quotidiennement
- En l'absence d'infection au bout de 4 à 6 jours : refermer la plaie en nouant les fils d'attente

### *d.3. Cicatrisation de deuxième intention ou cicatrisation Dirigée : [46], [48], [49], [50]*

Elle se produit lorsque les berges de la plaie sont souillées, dilacérées ou avec perte de substance importante. Le processus de La guérison se déroule alors en trois phases :

- Phase de détersion chimique :

Cette phase de détersion chimique est une phase catabolique, impliquant des enzymes Locales d'origine microbienne ce qui entraîne une protéolyse locale liquéfiant les débris Nécrotiques.

## Prise en charge de l'ectropion palpébral

---

Cette phase peut être accélérée par différents processus : une détersion mécanique par Excision et nettoyage chirurgical de la blessure. Une détersion enzymatique par l'application d'une pommade contenant des enzymes protéolytiques, protéolyse microbienne par l'application de pansements huileux

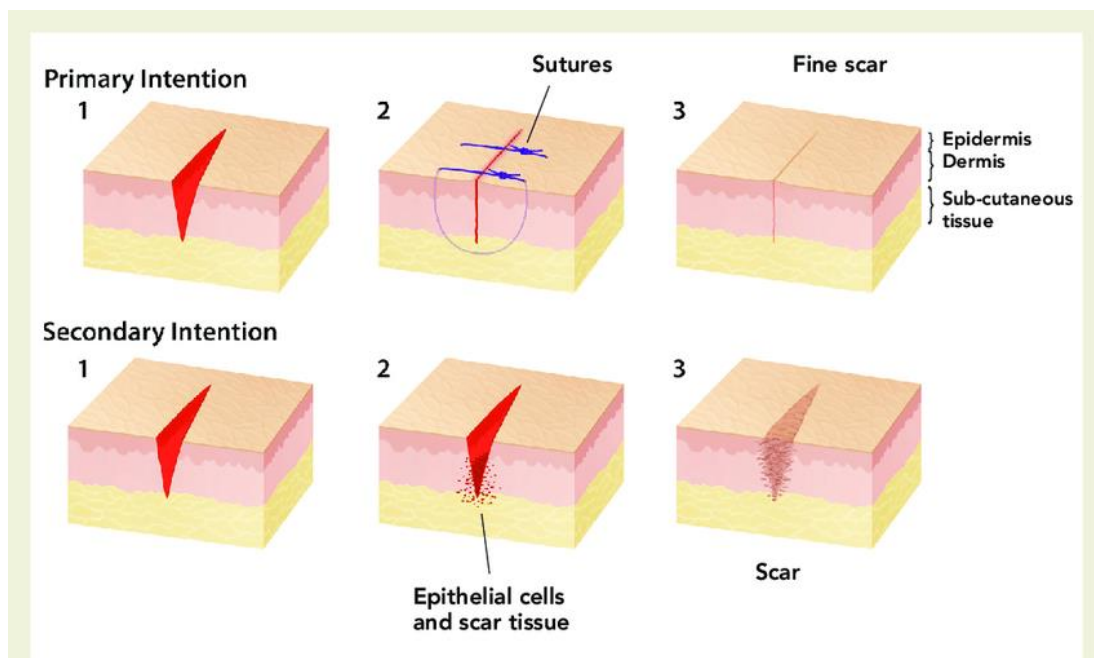
- **Phase de bourgeonnement :**

C'est une phase inflammatoire et constructive qui commence dès les premières heures du traumatisme.

L'élément clinique caractéristique de cette phase est le bourgeon charnu. C'est un tissu de granulation inflammatoire qui comble la perte de substance cutanée et qui a tendance à se rétracter entraînant le rapprochement des berges de la plaie.

- **Phase d'épithélialisation :**

Pendant cette phase, les cellules basales migrent de manière centripète pour couvrir le bourgeon charnu. Si ce dernier est hypertrophié ou atrophié, il peut arrêter la progression de la phase d'épithélialisation



**Figure 47 Schéma comparatif des mécanismes de cicatrisation primaire et secondaire**

Une cicatrisation de seconde intention peut entraîner des cicatrices inesthétiques, parfois même pathologique. **Une cicatrisation dirigée** au niveau des paupières peuvent donner comme conséquence un **ectropion palpébral** [51]

Pour les petites plaies, la cicatrisation primaire et secondaire peut donner des résultats cosmétiques similaires. Lorsque les plaies ont un diamètre > 8 mm la cicatrisation primaire donne de meilleurs résultats esthétiques.

La cicatrisation de troisième intention fait référence aux blessures suturées initialement, mais une déhiscence se produit et la blessure est alors laissée en cicatrisation dirigé

### **3.3. Physiologie des paupières :**

Les rôles principaux des paupières sont : [20], [52], [53]

- Assurer la protection mécanique du globe vis-à-vis des agressions
- Hydrater l'œil en produisant et étalant le film lacrymal.
- Réguler la pénétration de lumière dans l'œil.

De plus les paupières constituent avec les cils et les sourcils les éléments essentiels du regard, et jouent de ce fait un rôle majeur dans l'aspect non seulement esthétique mais aussi communicatif grâce à la mimique faciale

#### ***a. Les mouvements palpébraux : (52)[54]***

Les mouvements des paupières sont sous la dépendance de deux muscles antagonistes : l'orbiculaire qui assure la fermeture de la fente palpébrale, et le releveur de la paupière supérieure qui assure son ouverture.

A l'état d'éveil, le tonus musculaire du releveur de la paupière supérieure l'emporte sur celui de l'orbiculaire. Pendant le sommeil, c'est le tonus de l'orbiculaire qui est prédominant dont résulte une fermeture palpébrale.

Le clignement est une occlusion fugace de la fente palpébrale bilatérale symétrique et rythmique. Il est dû à une contraction de l'orbiculaire. Il peut être spontané, réflexe ou volontaire.

❖ **Clignement spontané :**

La fermeture est de quelques secondes. C'est une légère fermeture car elle résulte de la contraction seule de la portion palpébrale de l'orbiculaire. Sa fréquence est en moyenne de 10 à 20 clignements par minute. Son rôle est important : humidifie la cornée, repose le releveur et permet la régénération des pigments rétinien.

❖ **Clignement réflexe :**

C'est un réflexe de protection. Elle se produit quand la conjonctive ou les cils sont touchés quand un objet vient près de l'œil, ou quand une lumière vive éclaire l'œil

❖ **Clignement volontaire :**

Il met en jeu les deux portions palpébrales et orbitaires de l'orbiculaire et dure plus longtemps que le clignement réflexe. Il est extrêmement varié selon les désirs du sujet.

*b. Production du film lacrymal : [52], [53]*

Le clignement assure l'étalement du film lacrymal à la surface de la cornée et participe à son drainage. Il stimule la sécrétion lipidique des glandes de Meibomius via la contraction du muscle de Riolan .

Le contrôle de la production lacrymale est neuro-régulé par des voies parasympathiques, ce qui assure un équilibre entre les phases aqueuse, mucinique et lipidique du film

## II. L'ectropion palpébral :

L'**ectropion** correspond à une malposition du bord libre de la paupière, qui se traduit par son éversion vers l'extérieur, entraînant une exposition anormale de la conjonctive tarsale et, parfois, de la cornée.

Il s'agit de la forme la plus fréquente des malpositions palpébrales. Cette anomalie peut compromettre la fonction protectrice de la paupière et favoriser des complications oculaires comme l'irritation chronique, la kératite ou un larmolement pathologique par mauvaise orientation des points lacrymaux.[55]

L'ectropion est classé en deux grands types :[55]

- **Congénital**, beaucoup plus rare, généralement lié à une anomalie de développement des structures palpébrales.
- **Acquis**, plus fréquent, et subdivisé en plusieurs formes selon l'étiologie :
  - Involutif (liée au relâchement des tissus avec l'âge),
  - Cicatriciel (secondaire à une rétraction cutanée, souvent post-traumatique ou post-chirurgicale),
  - Paralytique (dans le cadre d'une paralysie faciale),
  - Mécanique (liée à une masse ou un poids entraînant la paupière vers le bas),
  - Spasmodique (rare, causée par une hypertonie du muscle orbiculaire).

## 1. L'ectropion congénital :

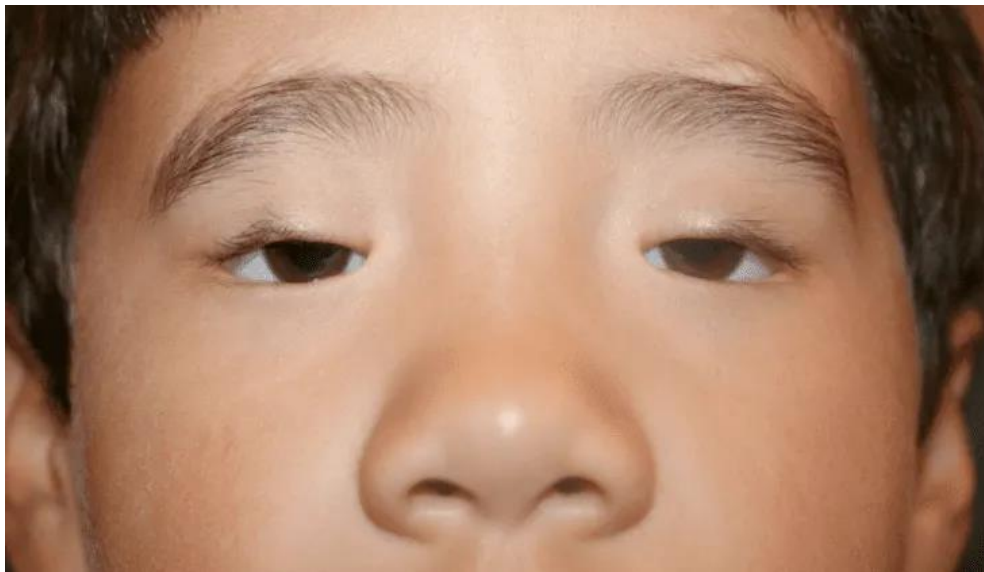### 1.1. L'ectropion congénitale primitif : [56], [57]

L'ectropion congénital primitif isolé est une malposition extrêmement rare, observée dès la naissance. Il touche généralement les paupières inférieures, plus rarement l'ensemble des quatre paupières.

Il est lié à une brièveté cutanée verticale, une hypoplasie de l'orbiculaire pré tarsal, une laxité tarsotendineuse et une distension des rétracteurs. Contrairement à d'autres anomalies, la fente palpébrale n'est pas allongée.

Il s'intègre fréquemment dans le cadre de syndromes malformatifs, parmi lesquels :

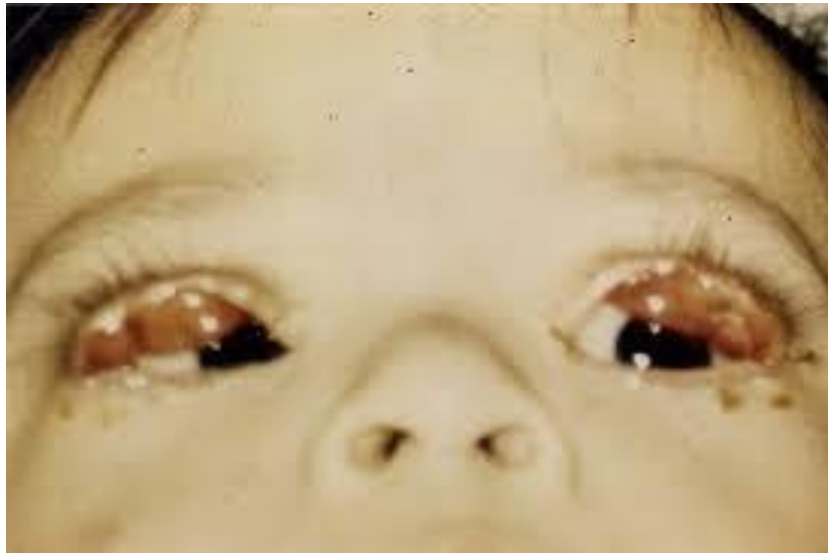- **Syndrome de blépharophimosis** : associe un ptosis bilatéral, un épicanthus, un télécantus, un ectropion bilatéral inconstant et un raccourcissement de la fente palpébrale



**Figure 48: enfant présentant un ectropion congénital associé au syndrome de blépharophimosis**

[58]

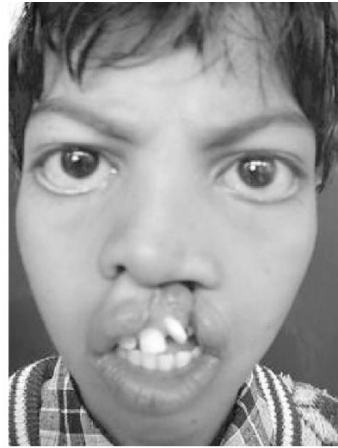- **Trisomie 21** : souvent accompagnée d'un ectropion des paupières inférieures, d'une hypoplasie glabellaire, d'un épicanthus et d'une inclinaison mongoloïde des fentes palpébrales. Elle peut également être associée à une myopie, un kératocône ou un strabisme.



**Figure 49: Enfant de 08 mois présentant un ectropion congénital des paupières supérieures associé au syndrome de Down [59]**

- **Euryblépharon** : caractérisé par un allongement uni- ou bilatéral de la fente palpébrale, une hyperlaxité horizontale, un déplacement latéral du tendon canthal latéral, ainsi qu'une brièveté cutanée verticale.

L'éversion palpébrale prédomine souvent en latéral, majorée lors de l'occlusion forcée. Le retentissement fonctionnel peut inclure une kératite secondaire à une lagophtalmie et un défaut de clignement.



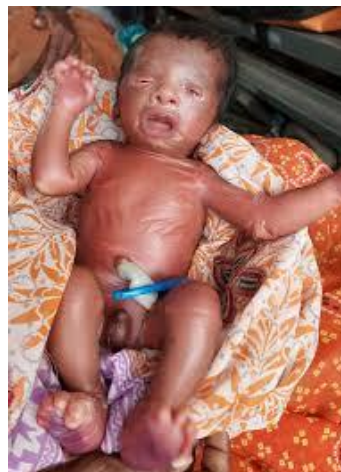**Figure 50: Enfant présentant un ectropion congénital de la paupière inférieure associé au Euryblépharon [60]**

**1.2. L'ectropion congénital secondaire : [1], [56], [61]**

Il peut également être secondaire à une affection dermatologique congénitale, en particulier dans le cadre des ichtyoses congénitales.

Ces pathologies se manifestent par une sécheresse cutanée extrême, des lésions squameuses, et une altération de la desquamation de la kératine.

Dans les formes sévères, le nouveau-né présente un aspect de "bébé collodion", avec atteinte généralisée, y compris la face palmaire des mains. Un ectropion des quatre paupières peut alors être observé.



**Figure 51: nouveau-né présente un aspect bébé collodion avec ectropion**

### 2. Ectropion acquis :

#### 2.1. Ectropion paralytique : [62],[63],[64]

L'**ectropion paralytique** est une malposition de la paupière liée à une paralysie faciale périphérique, le plus souvent secondaire à une atteinte du nerf facial (VIIe paire crânienne). Cette paralysie provoque une perte de fonction du muscle orbiculaire des paupières, qui joue un rôle clé dans la fermeture palpébrale et dans le maintien du tonus de la paupière inférieure contre le globe oculaire.

La paralysie faciale peut être **centrale** (rarement responsable d'un ectropion, car la branche orbitaire est souvent préservée), ou **périphérique**, d'origine traumatique, tumorale, chirurgicale (parotidectomie, neurinome de l'acoustique), infectieuse (zona, otite), idiopathique (Bell) ou congénitale. L'ectropion peut apparaître rapidement après la paralysie ou s'installer progressivement en fonction du degré de récupération musculaire. L'hypotonie ou l'absence d'activité de ce muscle entraîne une laxité de la paupière, en particulier au niveau de sa portion pré tarsale, ainsi qu'un affaiblissement du système de drainage lacrymal. Progressivement, cette situation engendre une **éversion du bord libre** de la paupière, exposant la conjonctive et parfois la cornée.

Les signes cliniques de l'ectropion paralytique comprennent :

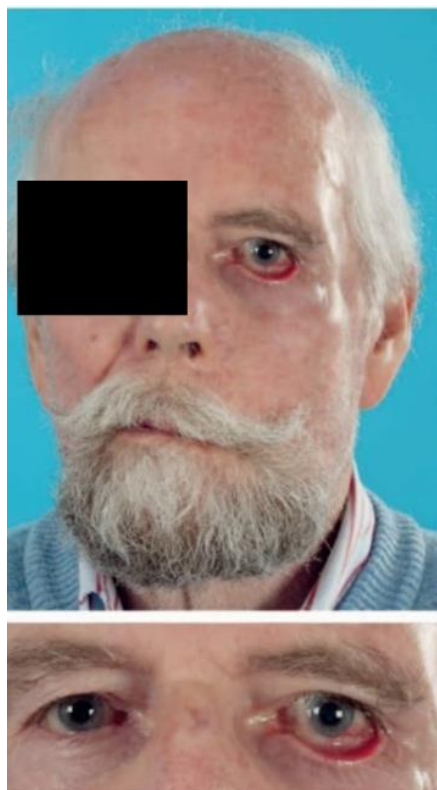- Une malocclusion palpébrale (ou lagophtalmie), due à l'impossibilité de fermer complètement l'œil ;
- Une exposition de la conjonctive inférieure, avec rougeur chronique (hyperhémie) larmoiement par perturbation du mécanisme de drainage lacrymal
- Une modification de la position du canthus externe, qui peut apparaître tombant
- Parfois une kératite d'exposition, en cas de contact insuffisant entre la paupière et la cornée.

## Prise en charge de l'ectropion palpébral

---

L'ectropion paralytique a un impact fonctionnel et esthétique notable, notamment chez les patients atteints de paralysie faciale unilatérale où l'asymétrie du visage est accentuée. La gêne visuelle peut être importante, notamment en cas de photophobie ou de sensation de corps étranger, secondaires à l'exposition cornéenne.

Le diagnostic est clinique, reposant sur l'observation directe de la malposition, de la lagophtalmie et de la mobilité réduite de la paupière inférieure. Il est souvent accompagné d'un examen neurologique complet pour évaluer l'étendue de l'atteinte du nerf facial.



**Figure 52: un homme présente un ectropion paralytique suite à une paralysie faciale[65]**

### **2.2. Ectropion sénile (involutif) : [66], [67], [68]**

L'ectropion sénile, également appelé ectropion involutif, Il survient généralement chez le sujet âgé, en raison de la dégénérescence progressive des structures de soutien de la paupière inférieure, notamment le tendon canthal latéral, les rétracteurs de la paupière inférieure et les tissus conjonctifs dermiques

L'**ectropion sénile** résulte de plusieurs altérations anatomiques synergiques :

- **Une laxité horizontale** de la paupière due à l'allongement ou la faiblesse du tendon canthal latéral, et parfois du ligament canthal médial.
- **Une laxité verticale** liée à la désinsertion ou l'atrophie des rétracteurs de la paupière
- **Une hypotonie** ou faiblesse du muscle orbiculaire de l'œil, notamment de sa portion pré tarsale.
- **Une perte d'élasticité cutanée**, aggravée par une atrophie dermique liée à l'âge, réduisant la tension de rappel vers le globe

Ces modifications aboutissent à une **perte de contact** entre le bord libre de la paupière et le globe oculaire. Le point lacrymal s'éverse vers l'extérieur, provoquant un dysfonctionnement du drainage lacrymal. L'œil devient alors plus exposé aux agressions extérieures, favorisant une inflammation chronique de la conjonctive et des complications cornéennes.

Les signes cliniques sont généralement **progressifs** et unilatéraux, mais peuvent devenir bilatéraux avec le temps. On retrouve :

- Une **version du bord libre** de la paupière inférieure, visible surtout au repos ;
- Une **épiphora chronique** (larmolement), due à la désorientation du point lacrymal ;
- Une **conjonctivite** irritative chronique, avec hyperhémie et sécrétions ;
- Une **kératinisation conjonctivale** dans les formes chroniques non traitées ;
- Une dermatite de contact par macération des larmes sur la joue ;
- Une instabilité du film lacrymal, aggravant la **sécheresse** oculaire.

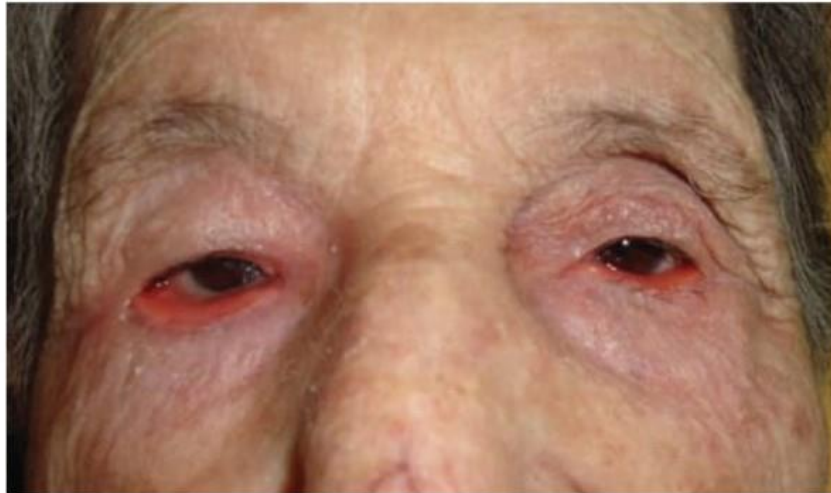L'ectropion involutif **s'aggrave progressivement** en l'absence de traitement. Le larmolement devient constant, l'irritation oculaire s'accroît, et des kératites d'exposition peuvent apparaître.

## **Prise en charge de l'ectropion palpébral**

---

Chez certains patients, cela peut entraîner une altération visuelle fonctionnelle, en raison d'une kératopathie chronique ou d'une ulcération cornéenne.

Dans les formes **sévères** ou négligées, un cercle vicieux inflammatoire s'installe, avec majoration de l'irritation conjonctivale, hypertrophie de la muqueuse, épaissement du bord tarsal, rendant la correction chirurgicale plus complexe.



**Figure 53: un sujet âgé présentant un ectropion involutif [56]**

### **2.3. Ectropion mécanique : [56], [69], [70]**

L'ectropion mécanique est une forme d'éversion de la paupière provoquée par une traction physique externe ou interne, exercée sur les structures palpébrales. Il s'agit d'un ectropion non lié à une laxité ligamentaire ou musculaire, mais à une déformation induite par un volume occupant ou une masse qui perturbe l'alignement normal du bord libre palpébral. Cette traction perturbe l'équilibre des forces mécaniques qui maintiennent normalement le bord tarsal en contact avec le globe oculaire.

Ce type d'ectropion peut survenir à tout âge, mais il est plus fréquent chez les personnes âgées en raison de la fragilité tissulaire accrue et de la diminution de la tonicité cutanée, qui rendent les paupières plus vulnérables à toute sollicitation externe. Les étiologies mécaniques sont diverses et comprennent :

## Prise en charge de l'ectropion palpébral

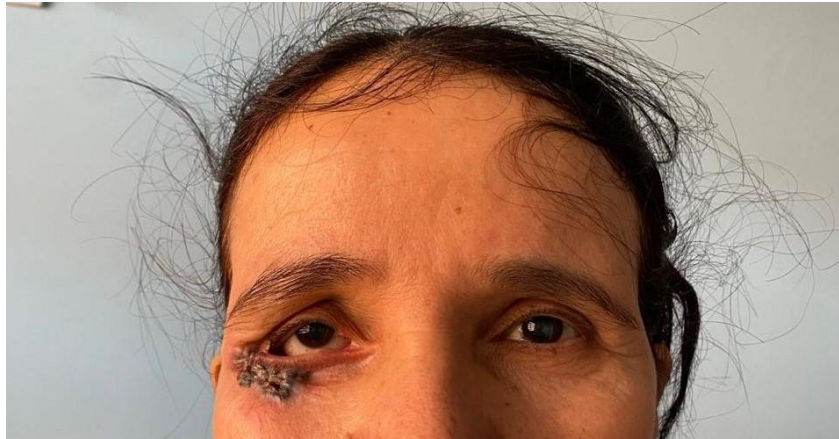---

- Les tumeurs palpébrales (bénignes ou malignes), telles que les carcinomes basocellulaires, les adénomes, les kystes dermoïdes, ou les papillomes.
- Les hématomes, œdèmes ou granulomes post-traumatiques ou post-infectieux, qui exercent une pression vers l'avant sur la paupière.
- Des lésions volumineuses de la conjonctive, comme +++les xanthélasmas étendus.
- Des masses sous-orbitaires ou jugales, pouvant provoquer une élévation et une rotation antérieure de la paupière par effet de poussée.

La pathogénie repose sur une désorganisation biomécanique : lorsque la masse ou l'élément extrinsèque exerce une traction constante sur le lambeau tarsal ou le rebord cutané, le bord libre de la paupière perd son contact avec le globe entraînant un décalage du point lacrymal vers l'extérieur et donc une inefficacité du drainage lacrymal. Ce désalignement favorise une épiphora chronique, souvent associée à une exposition conjonctivale qui peut évoluer vers une inflammation persistante.

Sur le plan clinique, l'ectropion mécanique est le plus souvent unilatéral et progressif, sauf en cas de cause aiguë comme un traumatisme ou un abcès. L'examen révèle une éversion du bord palpébral, souvent associée à la présence visible ou palpable d'une masse ou d'un épaissement localisé. Le point lacrymal n'est plus au contact du lac de larmes, et l'on note fréquemment une conjonctivite irritative, une injection conjonctivale, voire une kératinisation de la conjonctive dans les formes chroniques. Parfois, des modifications cutanées secondaires peuvent apparaître, telles que l'érythème, l'hyperpigmentation infra-palpébrale ou la dermatite irritative liée à la stagnation des larmes sur la joue.

En l'absence de prise en charge de la cause, l'ectropion mécanique peut s'aggraver progressivement, favorisant des complications telles que la kératite d'exposition, l'instabilité du film lacrymal, ou une atteinte cornéenne fonctionnelle par sécheresse ou macération.



**Figure 54: Ectropion mécanique secondaire à une lésion cutanée tumorale de la paupière inférieure (photo du service)**

**2.4. Ectropion spasmodique : [51], [71], [72], [73], [74]**

L'**ectropion spasmodique** est une forme transitoire et réversible d'ectropion, survenant en réponse à une contraction excessive du muscle orbiculaire, notamment en contexte inflammatoire. Il est généralement observé chez des patients présentant une conjonctivite aiguë, une kératite, une blépharite, ou toute irritation oculaire douloureuse, surtout s'il existe un terrain favorisant (laxité palpébrale, âge avancé).

La physiopathologie repose sur un spasme réflexe du muscle orbiculaire, principalement de sa portion pré-tarsale, induit par l'irritation. Ce spasme entraîne une traction vers le bas et l'extérieur de la paupière inférieure, provoquant l'éversion du bord libre. Cette hypercontraction musculaire, en poussant la paupière contre la force de rappel tarsale et cutanée, devient suffisante pour révéler un ectropion latent chez les sujets ayant une laxité modérée ou débutante.

Sur le plan **clinique**, l'ectropion spasmodique se manifeste par :

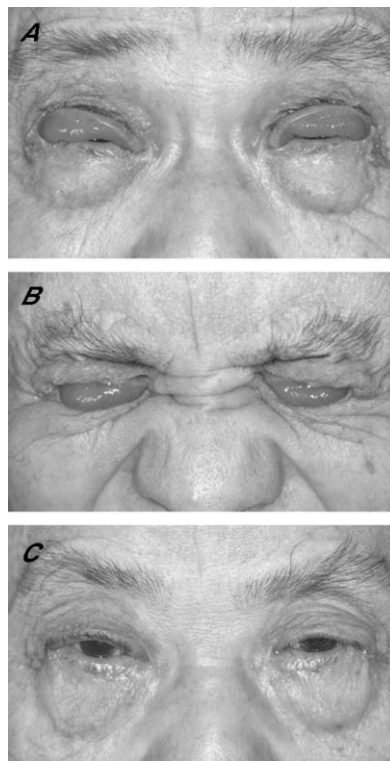
- Une éversion soudaine, parfois intermittente
- Un larmoiement accru par malposition du point lacrymal,
- Une conjonctive congestive ou irritée,
- Une absence de paralysie faciale, cicatrice ou masse palpable, ce qui le distingue des autres formes d'ectropion.

## Prise en charge de l'ectropion palpébral

---

Le diagnostic est essentiellement clinique. Une manœuvre douce de recentrage de la paupière permet généralement de corriger temporairement l'éversion. L'ectropion disparaît souvent spontanément après résolution du facteur déclenchant (infection, inflammation).

Ce type d'ectropion est fréquent chez l'enfant (dans les conjonctivites virales aiguës) et chez le sujet âgé en cas d'inflammation sur paupière relâchée. En l'absence de traitement de la cause, un cercle vicieux peut s'installer, avec inflammation chronique, irritation persistante et aggravation de la laxité, risquant de transformer un ectropion fonctionnel en forme involutive ou mixte.



**Figure 55: Cas d'un ectropion bilatéral causé par un blépharospasme sévère chez un patient de 73 ans [75]**

### 2.5. Ectropion cicatriciel : [51], [72], [73], [74], [76]

L'ectropion cicatriciel correspond à une éversion du bord libre de la paupière, secondaire à une rétraction verticale de la lamelle antérieure (peau et muscle orbiculaire). Cette traction est provoquée par un raccourcissement pathologique de la peau, consécutif à un processus cicatriciel, inflammatoire, ou traumatique. Le tissu cutané rétracté exerce une tension constante vers l'avant, tirant la paupière inférieure hors de son alignement normal avec le globe oculaire.

Cette forme d'ectropion peut être unilatérale ou bilatérale, selon l'étendue de l'atteinte, et concerne aussi bien les adultes que les enfants dans les contextes post-traumatiques. Elle est fréquemment associée à une cicatrice visible, une rétraction cutanée palpable, et une inversion irréductible du point lacrymal, ce qui compromet le drainage des larmes et provoque une épiphora chronique.

Les causes principales sont multiples et doivent être soigneusement explorées :

#### *a. Ectropion post traumatique :*

L'ectropion post-traumatique correspond à une forme d'ectropion cicatriciel secondaire à une agression directe ou indirecte des tissus palpébraux. Il survient lorsque la lamelle antérieure ou postérieure de la paupière est rétractée par un processus cicatriciel, entraînant l'éversion du bord libre. Ce type d'ectropion regroupe plusieurs étiologies : les traumatismes mécaniques directs (plaies, contusions, avulsions), les brûlures thermiques ou chimiques, ainsi que les séquelles iatrogènes d'interventions chirurgicales palpébrales ou périoculaires

#### *a.1. Ectropion Post Brûlures : [77], [78], [79]*

Les brûlures de la paupière qu'elles soient thermiques (liquides chauds, flammes, vapeur) ou chimiques (exposition à des acides ou des bases fortes), représentent une cause bien connue d'ectropion cicatriciel. Ce type d'ectropion survient généralement dans un contexte de brûlure profonde, impliquant non seulement la peau, mais aussi parfois le muscle orbiculaire et les tissus sous-cutanés. Il peut survenir aussi bien chez l'adulte que chez l'enfant, notamment en cas de brûlure faciale étendue.

## Prise en charge de l'ectropion palpébral

---

La particularité des brûlures est qu'elles donnent naissance à un ectropion d'origine mixte, combinant des facteurs extrinsèques et intrinsèques dans sa genèse :

### ❖ Origine extrinsèque :

L'événement déclencheur (la brûlure elle-même) constitue une agression externe violente qui provoque une destruction aiguë des tissus cutanés superficiels de la lamelle antérieure. Cette perte de substance engendre une rétraction cicatricielle cutanée, qui exerce une traction directe vers l'avant sur la paupière.

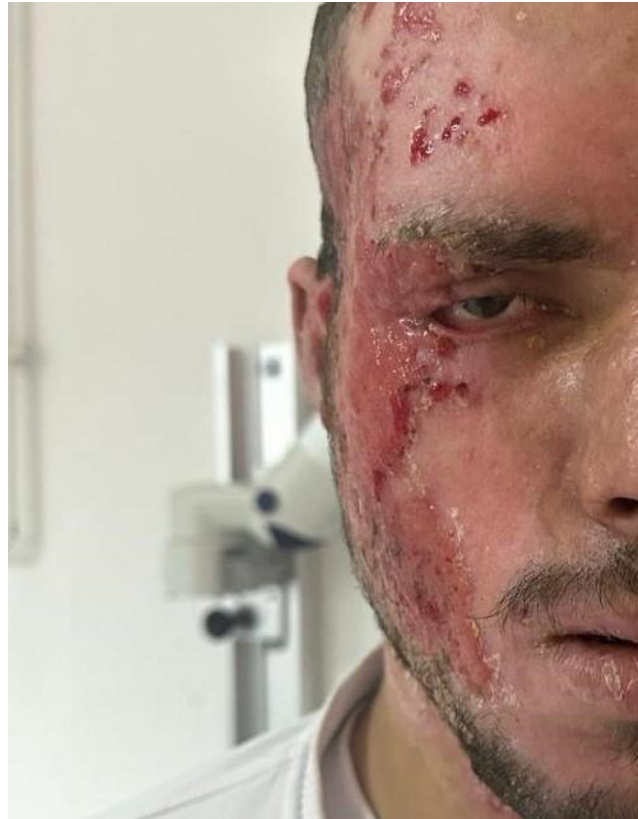Dans cette phase, la cause est clairement extrinsèque, car elle vient de l'extérieur de la paupière et entraîne un raccourcissement mécanique de la peau sans atteinte initiale des structures profondes.

### ❖ Origine intrinsèque :

Au cours du processus de cicatrisation, un tissu fibreux rigide se développe, entraînant une perte d'élasticité et une adhérence aux structures profondes, notamment :

- Le muscle orbiculaire,
- Le tarse inférieur,
- Le septum orbital,
- Entraînant une restriction de la mobilité palpébrale.

Cette fibrose secondaire perturbe les mécanismes internes de maintien de la paupière contre le globe (coaptation, rappel musculaire), ce qui constitue une atteinte intrinsèque du système de soutien palpébral. Le bord libre est alors irréductiblement éversé, et le point lacrymal perd son positionnement fonctionnel

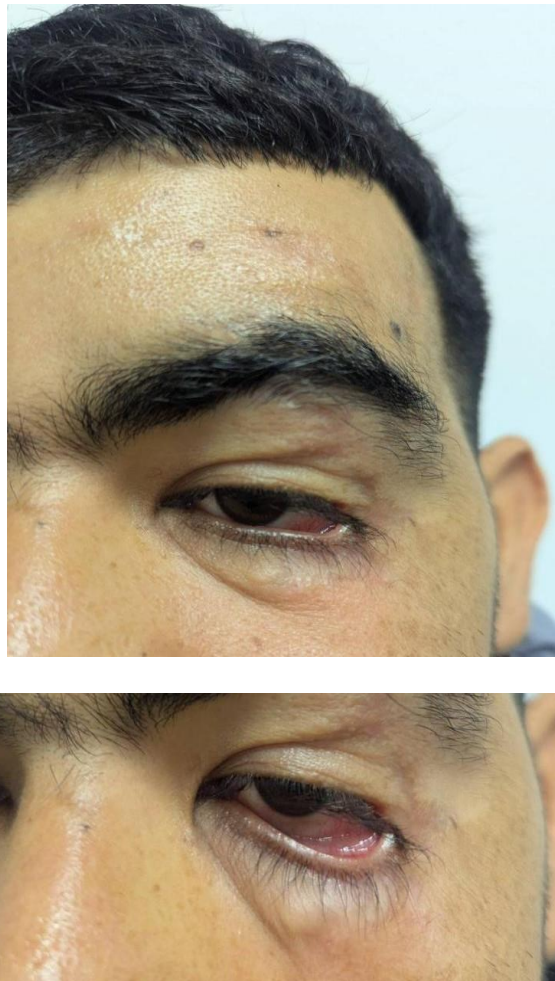

**Figure 56: Un ectropion cicatricielle secondaire à une brulure (photo du service)**

*a.2. Ectropion Post Traumatique mécanique : [80], [81]*

Les traumatismes palpébraux qu'il s'agisse de plaies par section, d'arrachements ou de contusions .... Peuvent entraîner la survenue d'un ectropion post-traumatique lorsqu'ils affectent la sangle tarsotendineuse ou provoquent une perte cutanée localisée de la lamelle antérieure. En l'absence de prise en charge adaptée, ces lésions évoluent vers une cicatrisation rétractile, induisant une traction verticale de la paupière inférieure.

Cette situation souligne l'importance capitale d'une réparation chirurgicale précise et complète dès la phase initiale, ainsi que d'un suivi postopératoire attentif pour détecter toute évolution vers une rétraction cicatricielle. Dans les formes négligées ou mal réparées, l'**ectropion cicatriciel** peut s'aggraver au fil du temps par une distension secondaire de la sangle tarsotendineuse, aboutissant à un ectropion mixte associant rétraction verticale et laxité horizontale.



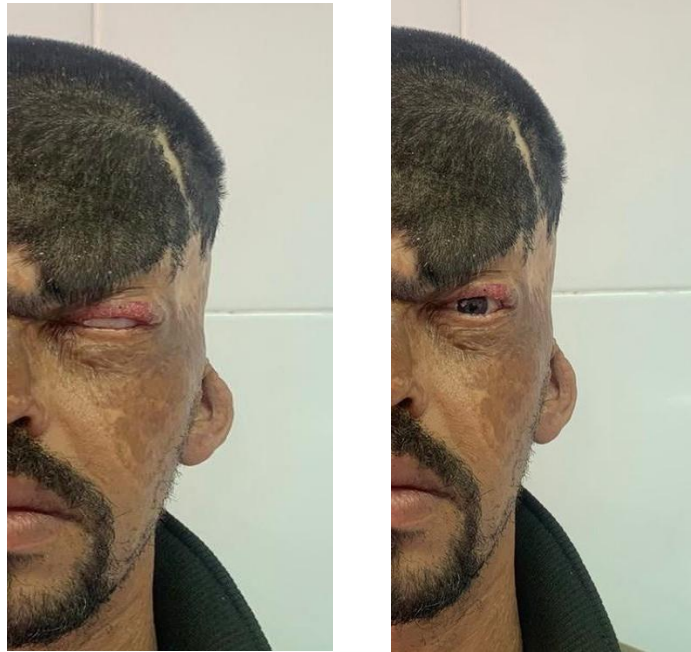**Figure 57: Ectropion post-traumatisme mécanique chez un patient de 27 ans (photo du service)**

*a.3. Ectropion post-opératoire : [74], [82], [83], [84], [85]*

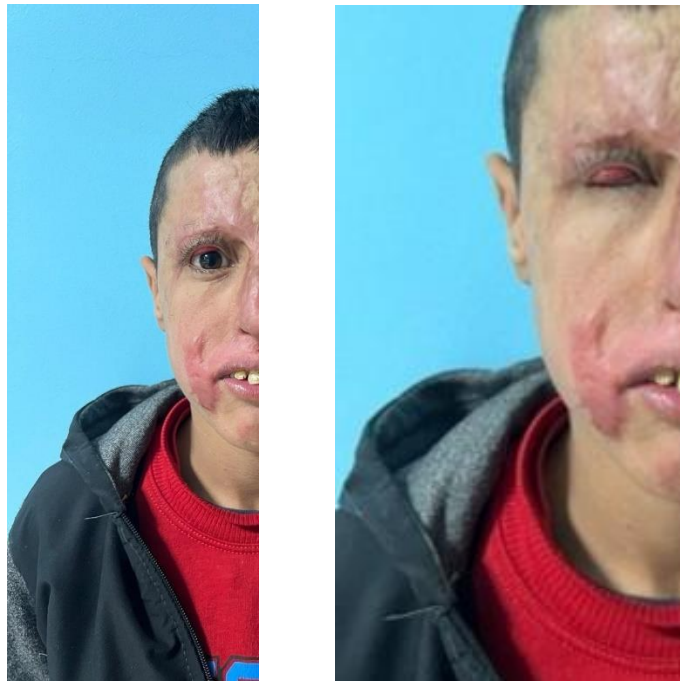L'ectropion post-opératoire est une complication redoutée de nombreuses interventions chirurgicales palpébrales. Sa prévention repose sur une **évaluation rigoureuse de la statique palpébrale préopératoire** et sur une **technique opératoire maîtrisée**.

- **Blépharoplasties inférieures esthétiques** : une exérèse cutanée excessive, une hémostase insuffisante ou la non-corrrection d'une laxité tarsotendineuse préexistante sont des facteurs de risque majeurs. Une tension excessive sur la lamelle antérieure compromet la coaptation palpébrale et favorise l'apparition d'un ectropion.

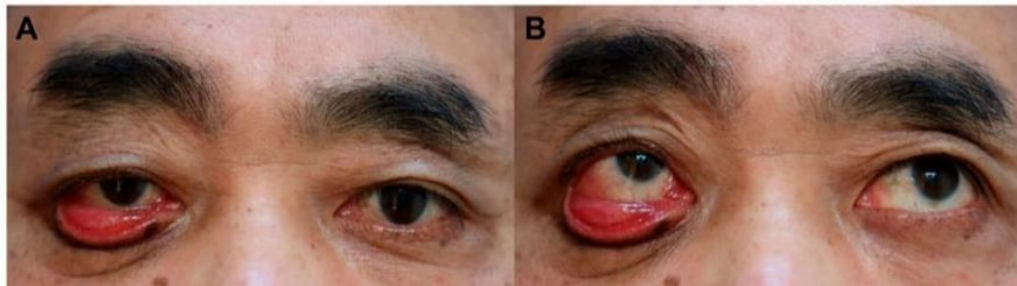- **Chirurgie reconstructrice de l'ectropion** : une correction trop importante de la réinsertion des rétracteurs sur le tarse ou une laxité horizontale non prise en charge peut conduire à un ectropion récidivant précoce. La correction doit toujours respecter **l'équilibre entre tension verticale et soutien horizontal**.
- **Paupière supérieure** : des ectropions peuvent survenir après chirurgie du ptosis, en particulier en cas de réinsertion trop basse du muscle releveur ou d'un ancrage mal ajusté lors des suspensions frontales, entraînant une traction déséquilibrée sur le bord palpébral inférieur.
- **Exérèses tumorales périorbitaires** : notamment dans les régions sous-ciliaires, un défaut de reconstruction cutanée associé à une fibrose cicatricielle peut provoquer une rétraction progressive de la lamelle antérieure, générant un ectropion secondaire difficile à corriger sans greffe ou lambeau.
- **Brûlures thermiques de la région palpébrale** : elles peuvent entraîner un ectropion cicatriciel même en l'absence de chirurgie. Lorsque ces brûlures nécessitent une prise en charge chirurgicale (greffe cutanée ou lambeau), l'ectropion peut apparaître secondairement en raison d'une couverture insuffisante, d'une tension excessive ou d'une rétraction du greffon. Dans ce cas, l'ectropion constitue à la fois une **complication postopératoire du traitement reconstructeur** et une manifestation d'un **ectropion cicatriciel**, avec des conséquences fonctionnelles souvent importantes.



**Figure 58: Ectropion secondaire à une intervention chirurgicale pour brûlure thermique (photo du service)**



**Figure 59: Ectropion post-opératoire survenant 6 mois après reconstruction d'une brûlure chimique du troisième degré (photo du service)**



**Figure 60: Ectropion survenu 20 jours après un traitement chirurgical d'une fracture du rebord infra-orbitaire chez un patient de 62 ans [85]**

***b. Ectropion secondaire d'une Dermatose : [86], [87], [88]***

De nombreuses **dermatoses inflammatoires, tumorales ou métaboliques** peuvent conduire à un ectropion cicatriciel en raison de la rétraction cutanée progressive qu'elles génèrent. Ce mécanisme pathogène repose principalement sur une atteinte chronique de la lamelle antérieure (peau et muscle orbiculaire), suivie d'une fibrose dermique, d'une atrophie cutanée, ou d'une perte d'élasticité.

Ainsi, certaines tumeurs malignes comme les carcinomes basocellulaires proches du bord libre, peuvent provoquer un ectropion par effet rétractile tumoral, parfois révélateur ou secondaire à une exérèse chirurgicale. De même, des affections génétiques comme le xeroderma pigmentosum peuvent s'accompagner de complications néoplasiques et cicatricielles multiples conduisant à une éversion palpébrale.

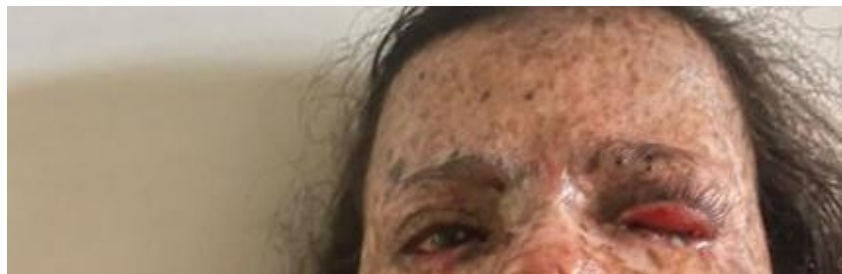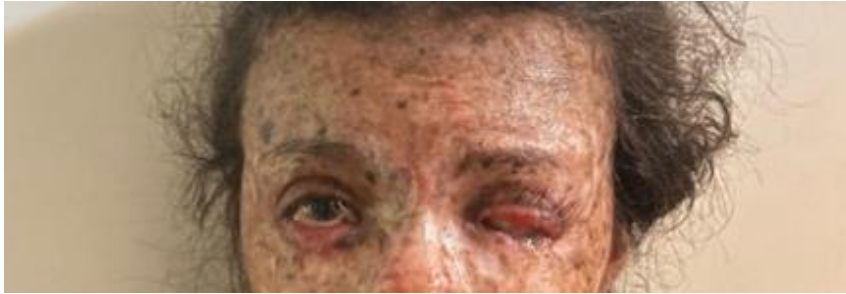Plusieurs dermatoses bénignes inflammatoires comme la rosacée, l'eczéma chronique, ou la dermatite atopique, lorsqu'elles sont mal contrôlées ou étendues, peuvent générer une fibrose cutanée lente conduisant à une perte de souplesse palpébrale et à une traction vers l'avant.

Certaines dermatoses bulleuses acquises sont aussi responsables d'ectropion, notamment dans leur phase cicatricielle. C'est le cas du zona ophtalmique, ou de syndromes plus graves comme la nécrolyse épidermique toxique (syndrome de Lyell), forme sévère de réaction médicamenteuse, où l'atteinte cutanéomuqueuse peut laisser d'importantes séquelles rétractiles.

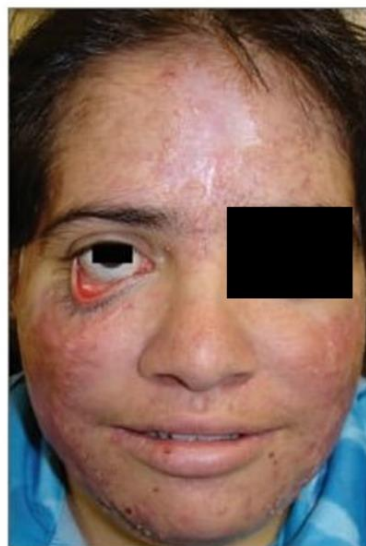## Prise en charge de l'ectropion palpébral

---

Enfin, certaines maladies métaboliques et auto-immunes systémiques, telles que les porphyries, le lupus érythémateux chronique, ou la sclérodermie, peuvent se compliquer d'une fibrose cutanée locale, notamment au niveau des paupières, conduisant à un ectropion par perte d'élasticité et rétraction progressive.



**Figure 61: fille de 11 ans présente un ectropion palpébrale secondaire d'un xéoderma pigmentosum (photo du service)**



**Figure 62: Cas d'ectropion palpébral droit secondaire à une affection dermatologique [89]**

## Prise en charge de l'ectropion palpébral

---

Cliniquement, l'ectropion cicatriciel se présente par une éversion irréductible de la paupière inférieure, associée à une cicatrice cutanée visible ou palpable, une rétraction verticale de la lamelle antérieure, et une exposition chronique de la conjonctive. On observe fréquemment un larmoiement lié à l'éversion du point lacrymal, une conjonctivite irritative, et dans les cas avancés, une kératinisation conjonctivale ou une kératite d'exposition. L'examen révèle une mobilité altérée de la paupière, souvent fixée aux plans profonds, et un bord libre tordu ou épais.

En l'absence de prise en charge appropriée, cette forme d'ectropion peut engendrer des complications fonctionnelles sévères, notamment des lésions cornéennes, des troubles de la vision, et une gêne esthétique importante. Son traitement est toujours chirurgical, nécessitant une libération des adhérences et une reconstruction cutanée.

**Tableau II: Répartition des causes selon son origine**

Cause	Type d'origine	Mécanisme dominant
<b>Brûlures cutanées (thermiques, chimiques)</b>	Mixte (extrinsèque + intrinsèque)	Perte cutanée + fibrose profonde
<b>Traumatisme direct (plaie, morsure, contusion)</b>	Mixte (extrinsèque + intrinsèque)	Lésion externe + adhérence cicatricielle
<b>Chirurgie palpébrale (blépharoplastie...)</b>	Intrinsèque	Résection excessive, suture sous tension
<b>Dermatoses inflammatoires chroniques</b>	Intrinsèque	Inflammation progressive, atrophie cutanée, fibrose profonde
<b>Infections sévères (zona...)</b>	Mixte (extrinsèque + intrinsèque)	Agression infectieuse + cicatrisation rétractile

### III. Les stratégies thérapeutiques d'ectropion palpébral :

#### 1. Principes généraux : [59], [68], [90], [91]

Le traitement de l'ectropion palpébral repose sur trois axes principaux :

- La correction de la cause sous-jacente, qu'il s'agisse d'une laxité involutive, d'une paralysie faciale, d'une rétraction cicatricielle ou d'une malformation congénitale
- Le soulagement des symptômes oculaires, en particulier le larmoiement, l'irritation chronique ou la kératite d'exposition
- Le rétablissement de l'anatomie et de la fonction palpébrale, notamment en assurant un bon contact entre la paupière et le globe oculaire, essentiel à la protection de la surface cornéenne

#### 2. Traitement médical (conservateur) :

Un traitement médical symptomatique est souvent instauré en phase précoce, en attendant une intervention chirurgicale, ou chez des patients inopérables en raison de comorbidités générales sévères ou d'un âge très avancé.

Ce traitement vise à prévenir les complications cornéennes liées à l'exposition, à soulager l'inconfort et à maintenir l'hydratation oculaire.

##### ❖ Soins oculaires symptomatiques : [91]

Ils constituent la base du traitement conservateur :

- Larmes artificielles, instillées toutes les 1 à 2 heures pour compenser le film lacrymal déficient
- Gels ou pommades ophtalmiques nocturnes, permettant de maintenir une hydratation prolongée et de réduire le risque d'exposition cornéenne pendant le sommeil.
- Antibiotiques topiques, en cas de surinfection (kératoconjonctivite bactérienne) qui peut compliquer l'exposition chronique.
- Anti-inflammatoires topiques doux, utiles en présence d'une inflammation modérée de la conjonctive ou de la surface cornéenne

### ❖ Protection mécanique :[79], [92]

Lorsque le risque de kératopathie d'exposition est élevé, ou si la fermeture palpébrale est incomplète (lagophtalmie), on peut proposer des mesures mécaniques complémentaires :

- Pansements oculaires occlusifs, principalement la nuit ou en cas d'exposition sévère.
- Coques de protection transparentes, pour protéger la cornée du dessèchement et des traumatismes.
- Tarsorrhaphie temporaire, consistant à suturer partiellement la paupière supérieure et inférieure afin de réduire la fente palpébrale, notamment dans les paralysies faciales ou les formes aiguës menaçantes

### 3. Traitement chirurgicale :

L'ectropion palpébral constitue une malposition fréquente caractérisée par l'éversion du bord libre palpébral, entraînant une perte de contact physiologique entre la paupière et le globe oculaire [56].

Cette pathologie complexe nécessite une approche chirurgicale personnalisée, fondée sur une compréhension précise des mécanismes physiopathologiques sous-jacents et des stratégies thérapeutiques disponibles[93] .

Le traitement chirurgical de l'ectropion s'articule autour de deux grandes approches complémentaires : les stratégies opératoires qui visent à corriger les anomalies anatomiques responsables de la malposition palpébrale, et les stratégies de reconstruction qui permettent de restaurer l'intégrité tissulaire et fonctionnelle de la paupière[74]

#### 3.1. Stratégies opératoires :

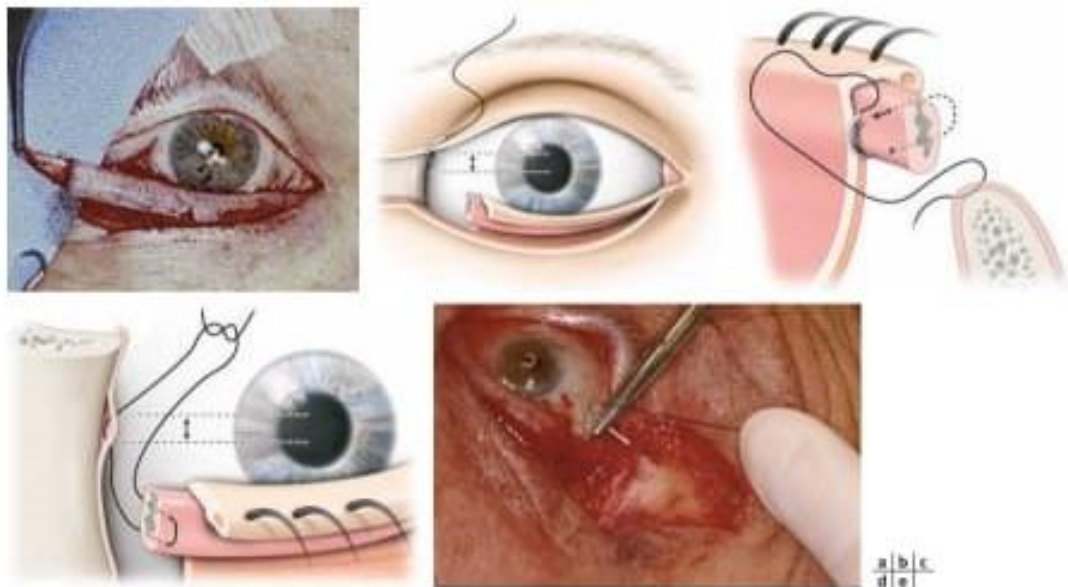Les stratégies opératoires constituent l'approche première de correction de l'ectropion, basées sur l'analyse des déficits anatomiques spécifiques et visant à restaurer la position physiologique du bord libre palpébral.

### *a. Stratégies de rétention horizontale :*

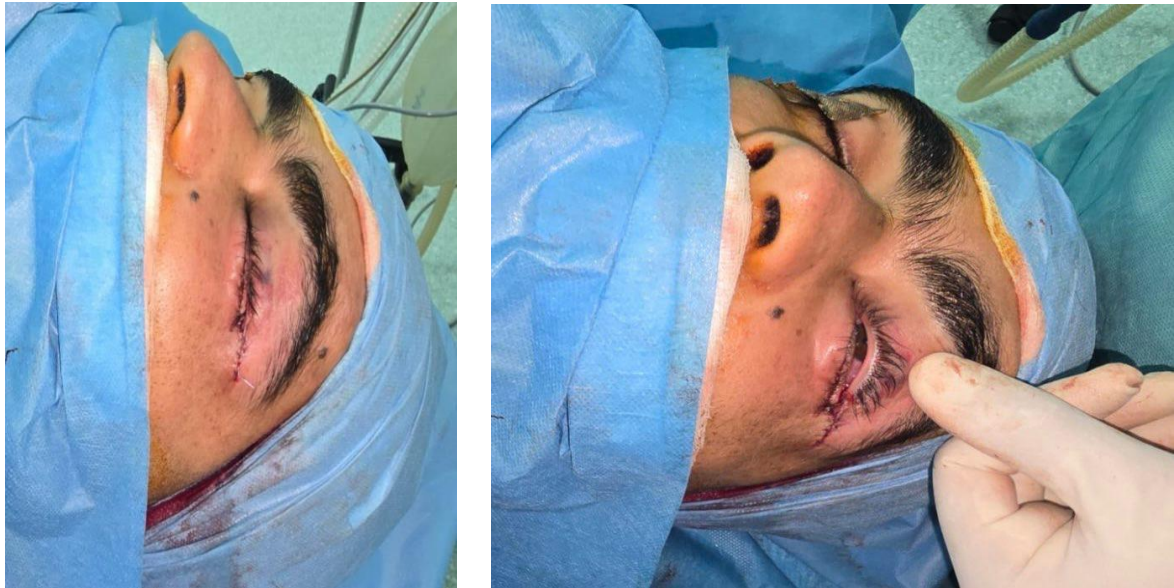#### *a.1. Canthopexie Latérale Simple :[94]*

La **canthopexie latérale simple** constitue la technique de base pour corriger une laxité horizontale modérée. Elle consiste en la fixation du tendon canthal externe au rebord orbitaire latéral par l'intermédiaire d'une suture non résorbable. Cette technique préserve l'intégrité du bord libre palpébral et permet une correction efficace des ectropions involutionnels débutants. La dissection se limite au plan sous-cutané, exposant le tendon canthal externe qui est sectionné puis réinséré en position anatomique sur le périoste du rebord orbitaire.

**Park et al**[95] dans leur algorithme pour la gestion de l'ectropion par canthopexie médiale et latérale rapportent l'exécution de canthopexies latérales chez 60 patients avec des résultats satisfaisants dans tous les cas, aucun patient ne présentant de scléral show en postopératoire et un score de satisfaction patient élevé pour tous les symptômes.



**Figure 63: Canthopexie latérale - étapes du passage de la suture non résorbable (a-e)[96]**

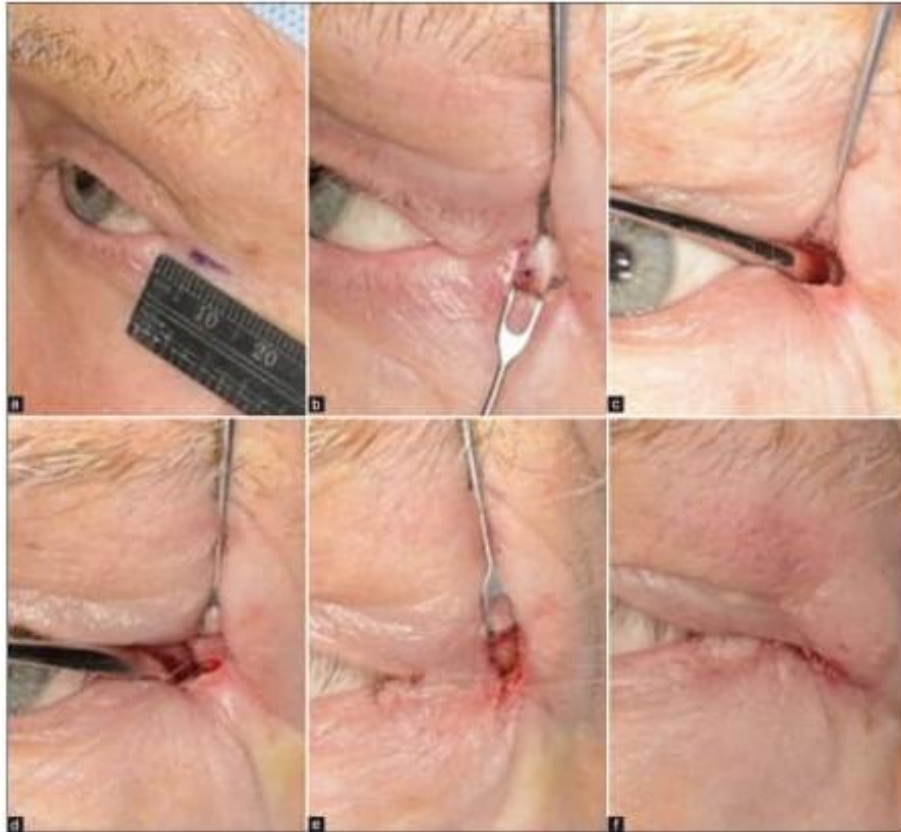

**Figure 64: Canthopexie pour correction d'un ectropion post-traumatique chez l'homme (photo de service)**

**a.2. *La suspension canthale simplifiée :***

La **suspension canthale simplifiée** représente une évolution technique vers des procédures mini-invasives dans le traitement des ectropions involutifs légers à modérés. Elle consiste à fixer directement le tendon canthal latéral au périoste du rebord orbitaire externe, généralement au niveau du **tubercule de Whitnall**, à l'aide d'un fil non résorbable, sans recourir à une canthotomie complète ni à une dissection profonde. L'abord se fait par une incision cutanée limitée de 5 à 8 mm, permettant une dissection sous-cutanée restreinte et préservant l'intégrité architecturale du canthus latéral. Cette approche a démontré son efficacité clinique, avec un excellent taux de repositionnement du bord libre palpébral et une faible morbidité post-opératoire.

**Qureshi et al.**[97] ont décrit cette technique sur une série de 28 paupières opérées, avec un taux de succès de 95 % à trois mois, aucun cas de scleral show et une satisfaction esthétique élevée. L'intervention, réalisée sous anesthésie locale, s'est caractérisée par un temps opératoire court et une récupération rapide. De leur côté, **Gladstone et Moy**[98] ont également rapporté une expérience positive avec la *suspension suture canthopexie*, soulignant son caractère peu invasif, sa simplicité d'exécution et son efficacité fonctionnelle dans la correction de la laxité latérale modérée



**Figure 65: Technique simplifiée de canthopexie latérale – séquence opératoire (a-f) [97]**

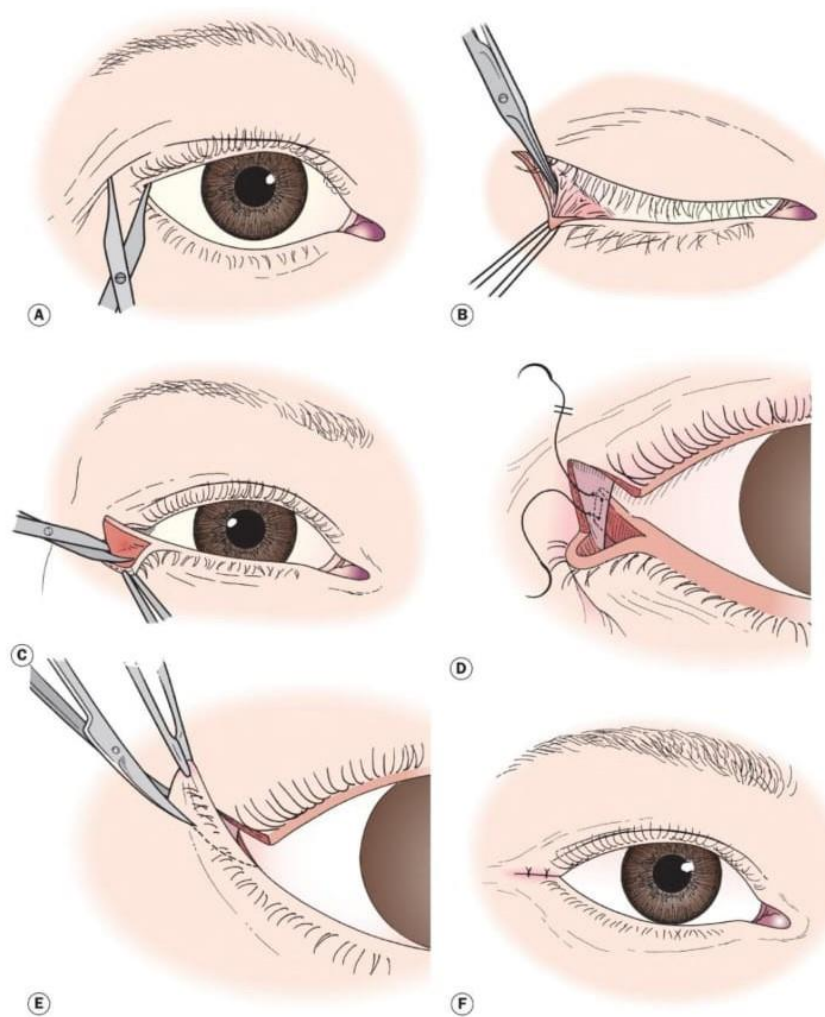
- |   |  |
|---|--|
| <p>(a) Incision cutanée de 5 à 7 mm, à 5 mm en dehors du canthus externe.</p> | <p>(d) Passage de la suture PDS 4.0 dans le périoste au niveau du tubercule.</p>   |
| <p>(b) Dissection étendue vers le rebord orbitaire latéral.</p>               | <p>(e) Passage de la suture à travers le tendon canthal latéral et le tarse.</p>   |
| <p>(c) Dissection jusqu'au tubercule de Whitnall.</p>                         | <p>(f) Fermeture du muscle orbiculaire et de la peau avec un fil Monocryl 6.0.</p> |

### a.3. *Le tarsal strip :*

Le tarsal strip, ou bandelette tarsale latérale, constitue la technique de référence pour la correction des laxités horizontales modérées à sévères de la paupière inférieure. Décrite initialement par **Anderson et Gordy** [99], cette procédure s'est imposée comme une méthode fiable et reproductible offrant des résultats fonctionnels et esthétiques constants. Elle débute par une canthotomie latérale suivie d'une cantholysie inférieure permettant l'exposition du complexe canthal latéral. Une résection cunéiforme du tarse est alors effectuée, permettant la confection d'une bandelette tarsale rigide, débarrassée de peau et de conjonctive qui est ensuite suspendue et fixée au périoste du rebord orbitaire latéral, idéalement au niveau du tubercule de Whitnall à l'aide de fils non résorbables. Cette fixation sous tension adaptée permet de restaurer l'apposition correcte de la paupière inférieure contre le globe oculaire et de corriger la laxité horizontale tout en stabilisant le canthus latéral.

**Kam al**[100] ont évalué l'efficacité du tarsal strip réalisé en procédure isolée, dans une étude rétrospective incluant des patients présentant un ectropion involutif. Ils ont observé une correction satisfaisante de la position palpébrale dans la majorité des cas, confirmant la valeur intrinsèque de la technique même sans procédure complémentaire.

De leur côté, **Kopecky** [101] dans une revue récente, soulignent que le tarsal strip reste une stratégie centrale en chirurgie oculoplastique contemporaine. Ils mettent en avant ses avantages : une technique peu coûteuse, adaptable à de nombreux contextes cliniques, notamment dans les ectropions séniles, paralytiques ou cicatriciels et un taux de récurrence faible lorsqu'elle est correctement exécutée.



**Figure 66: technique du lateral tarsal strip (la bandelette tarsale) [102]**

- (a) Canthotomie latérale.
- (b) Cantholyse : le chef inférieur du tendon canthal latéral est libéré du bord orbitaire inférieur.
- (c) Les lamelles antérieure et postérieure sont séparées, et une bandelette du tarse est disséquée.
- (d) La bandelette est ensuite raccourcie et réinsérée sur le versant interne du périoste du rebord orbitaire à l'aide d'un fil de suture 4.0 non résorbable.
- (e) L'excès du bord palpébral est réséqué.
- (f) L'incision cutanée est refermée.

### *a.4. Canthoplastie latérale :*

La canthoplastie latérale est une procédure chirurgicale reconstructive complète et structurante, utilisée pour traiter les ectropions sévères, en particulier ceux d'origine paralytique, cicatricielle complexe ou associés à une laxité canthale marquée.

Sur le plan technique, l'intervention débute par une incision cutanée de 10 à 12 mm au niveau du canthus externe, permettant un accès large aux structures canthales. Une canthotomie latérale complète est ensuite réalisée, consistant à sectionner le tendon canthal latéral en regard de son insertion orbitaire. Cette étape est suivie d'une cantholyse, visant à libérer le chef inférieur du tendon canthal de son attache périostée au bord orbitaire latéral. Ce geste permet une mobilisation complète du complexe tarso-ligamentaire, condition indispensable pour obtenir une réinsertion stable et efficace.

Une fois la laxité corrigée et la tension évaluée, une bandelette tarsale latérale (lateral tarsal strip) est confectionnée en disséquant la lamelle postérieure de la paupière inférieure (tarse et conjonctive), après séparation des lamelles. Cette bandelette est ensuite raccourcie selon le degré de laxité et réinsérée au périoste du rebord orbitaire latéral, idéalement au niveau du tubercule de Whitnall, à l'aide d'un fil non résorbable (type polypropylène 4-0 ou 5-0). La tension de suture est calibrée de manière à rétablir une apposition correcte de la paupière contre le globe oculaire, tout en assurant la symétrie palpébrale.

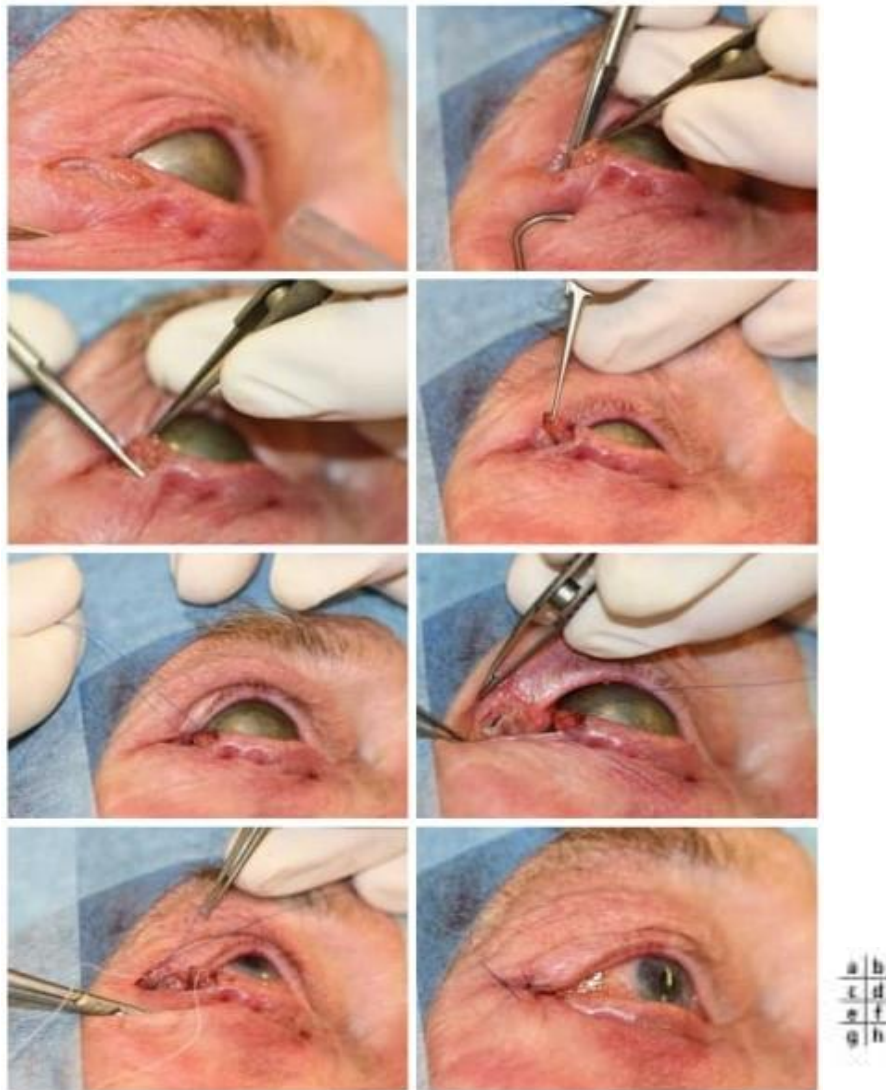Enfin, les plans sont refermés de manière anatomique : le muscle orbiculaire est suturé avec un fil résorbable, et la peau est fermée à l'aide d'un surjet intradermique ou de points séparés fins, permettant une cicatrisation esthétique. Cette technique offre une correction puissante et durable de la laxité horizontale, bien supérieure aux procédures plus limitées, et représente une solution de référence dans la gestion des malpositions palpébrales sévères.

Selon **Georgescu** [103], cette technique assure une stabilisation durable du canthus latéral avec un taux de succès rapporté supérieur à 90 % dans les cas complexes.

## Prise en charge de l'ectropion palpébral

---

Par ailleurs, **Taban et al.**[104] soulignent que la canthoplastie, bien que plus invasive, présente un faible taux de complications, avec une amélioration esthétique et fonctionnelle significative, notamment dans la restauration de la symétrie palpébrale et la prévention des récurrences d'ectropion. Ces résultats confortent la place centrale de la canthoplastie latérale dans la prise en charge des malpositions palpébrales sévères.



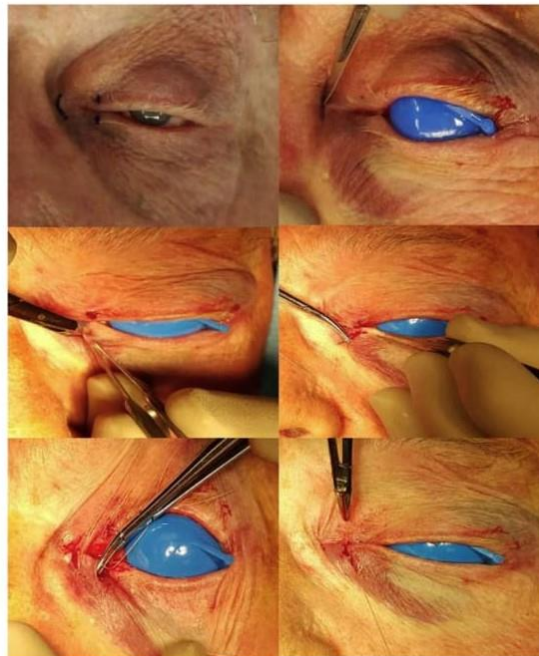
**Figure 67: Séquence chirurgicale d'une canthoplastie latérale (a-h)[96]**

- (a) Incision sous-ciliaire associée à une incision canthale latérale.
- (b) Canthotomie et cantholyse du tendon canthal latéral.
- (c) Septolyse latérale et dissection sous-tarsale.
- (d) Confection d'un néotendon canthal latéral.
- (e) Réalisation d'une bléfaropexie à l'aide d'un fil de polypropylène 5-0 double aiguillé.
- (f) Amarrage du néotendon au périoste du rebord orbitaire latéral.
- (g) Suture résorbable pour plaquer la peau sur le néotendon canthal latéral.
- (h) Fermeture cutanée.

### *a.5. Canthopexie médiale :*

La **canthopexie médiale** est une intervention chirurgicale spécialisée visant à corriger le télécanthus et les malpositions du canthus médial, qu'elles soient d'origine congénitale, traumatique ou post-chirurgicale. Cette technique consiste à repositionner le tendon canthal médial en le fixant solidement au périoste de la crête lacrymale postérieure, restaurer ainsi la stabilité et l'esthétique de l'angle médial de la paupière. L'intervention nécessite une dissection minutieuse du complexe canthal médial pour mobiliser le tendon, suivie de sa réinsertion précise au niveau de l'insertion osseuse adaptée. Cette approche permet de rétablir la distance intercanthale normale et de corriger les déformations associées. **Newadkar** [105] ont décrit avec succès cette technique dans un cas de télécanthus post-traumatique, démontrant une restauration fonctionnelle et esthétique satisfaisante.

**Baek et al** [95] dans leur algorithme de prise en charge des ectropions, insistent sur l'importance d'une canthopexie médiale adéquate pour corriger les déséquilibres statiques du segment palpébral médial.



**Figure 68: Étapes opératoires de la canthopexie médiale[106]**

**Tableau III: Comparaison des principales techniques de correction horizontale dans la prise en charge de l'ectropion**

Technique	Indications	Technique	Complications
<b>Canthoplastie latérale</b>	Ectropions sévères, paralytiques, cicatriciels complexes, laxité majeure	Canthotomie complète + cantholysie + réinsertion du tendon au périoste sous tension	Œdème postopératoire, cicatrisation prolongée
<b>Canthopexie latérale</b>	Laxité horizontale modérée à sévère, ectropion léger à modéré	Fixation du tendon canthal externe au périoste par suture sans canthotomie complète	Faible taux, parfois insuffisance en cas sévère
<b>Tarsal strip</b>	Laxité horizontale sévère, ectropions modérés à sévères	Résection cunéiforme du tarse latéral + fixation de la bandelette tarsale dépourvue de peau/conjonctive	Risque de scléral show, œdème Post op
<b>Suspension canthale simplifiée</b>	Ectropions involutionnels légers à modérés	Fixation directe du tendon canthal latéral au périoste via petite incision sans canthotomie complète	Faible morbidité, résultats satisfaisants
<b>Canthopexie médiale</b>	Laxité médiale légère à modérée, télécanthus léger, malpositions médiales	Fixation ou renforcement du tendon canthal médial au périoste	Risque faible, possible lésion canaliculaire

***b. Stratégies de Résection Segmentaire :***

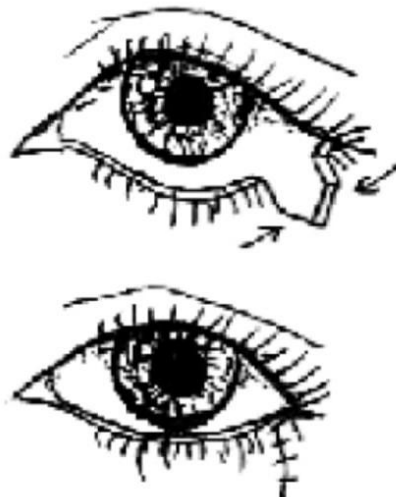
Les techniques de résection segmentaire corrigent localement les anomalies palpébrales en retirant une portion ciblée de tissu. Elles sont adaptées aux ectropions segmentaires, médiaux ou cicatriciels, permettant une correction précise sans intervention étendue. Ces méthodes offrent une alternative conservatrice avec une morbidité réduite, adaptée aux déformations localisées.

### *b.1. Wedge Resection Classique (Pentagonale) :[107]*

La résection en coin tarsoconjunctivale, également appelée wedge resection pentagonale, est une technique chirurgicale visant à raccourcir la paupière inférieure sur le plan horizontal. Elle est principalement indiquée dans les cas d'ectropion involutif modéré à sévère, en particulier lorsqu'une laxité tarsale segmentaire est présente, sans atteinte significative des canthi. La procédure consiste à exciser un segment triangulaire à pleine épaisseur de la paupière incluant la peau, le muscle orbiculaire, le tarse et la conjonctive, généralement au tiers latéral. La fermeture bord à bord, en deux plans, permet de restaurer une tension horizontale adéquate et une apposition correcte de la paupière au globe oculaire.

Cette méthode, simple, rapide et réalisable sous anesthésie locale, présente un faible taux de complications et constitue une option efficace dans les formes modérées d'ectropion avec laxité localisée.

**Nerad** [107] souligne que cette technique reste une solution efficace pour des ectropions localisés, à condition de respecter la symétrie du bord libre



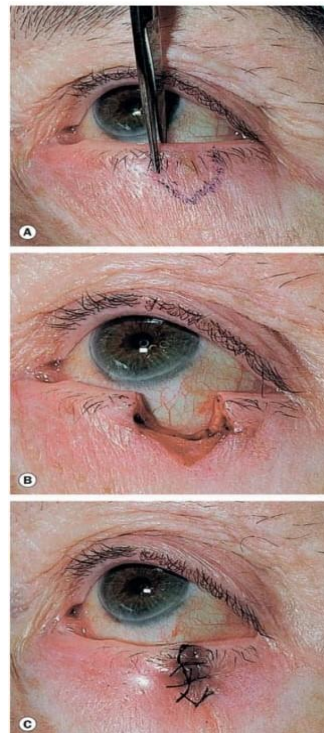
**Figure 69: Résection pentagonale classique de la paupière inférieure[108]**

### *b.2. Lazy Pentagonal Wedge : [109]*

La **Lazy Pentagonal Wedge Resection** est une technique dérivée de la résection cunéiforme classique, spécifiquement conçue pour traiter les ectropions segmentaires ou les cas de syndrome de la paupière flasque (Floppy Eyelid Syndrome). Cette méthode consiste en une excision latérale d'un segment pentagonal aplati de la paupière englobant le tarse et la conjonctive dans le but de réduire la laxité tout en maintenant une courbure harmonieuse du bord libre palpébral.

Contrairement à la résection pentagonale centrale classique, cette variante latéralisée permet une meilleure conservation de la symétrie palpébrale et limite le risque de déformation du bord libre. Elle est particulièrement indiquée dans les cas où la laxité est focalisée au tiers externe de la paupière.

**Oral et al.**[109] ont évalué cette technique chez 30 patients atteints de syndrome de la paupière flasque, rapportant une résolution des symptômes oculaires dans 93 % des cas et un taux de récurrence très faible après un suivi moyen de 9 mois.



**Figure 70: Résection pentagonale modifiée "lazy wedge" - vues peropératoires (a-c)[102]**

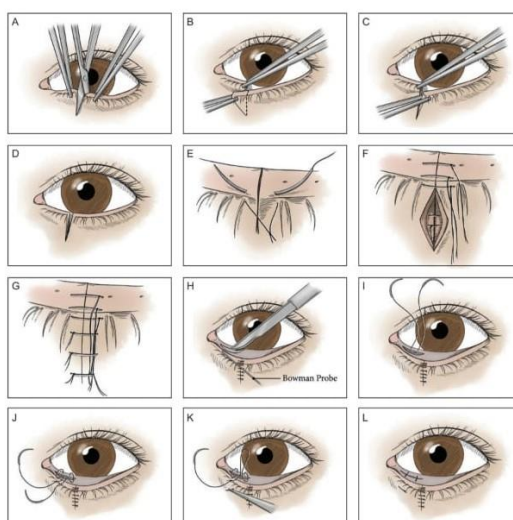
### *b.3. T-Shaped Wedge Resection (Lazy T) : [110]*

La résection en coin en T inversé, ou *T-Shaped Wedge Résection* (également appelée *Lazy T*), constitue une modification technique de la résection cunéiforme classique, utilisée pour la correction de l'ectropion sénile, du syndrome de la paupière flasque ou encore des laxités segmentaires modérées à sévères de la paupière inférieure. Elle repose sur une double incision horizontale et verticale, formant un T allongé, centrée sur la zone de laxité maximale.

L'incision verticale est placée en pleine épaisseur à travers le tarse, la conjonctive et la peau, tandis que l'incision horizontale permet de créer un lambeau tarsoconjunctival triangulaire. Cette géométrie particulière vise à améliorer la distribution de la tension et à minimiser les déformations angulaires au niveau du bord libre. Elle permet une fermeture plus stable, une réduction ciblée de la laxité et une restauration harmonieuse du contour palpébral, tout en évitant une surcorrection latérale ou une déformation de l'angle canthal.

La technique est généralement réalisée sous anesthésie locale et peut être associée à un *tarsal strip* ou une *canthopexie* en cas de laxité importante. Elle est particulièrement recommandée dans les cas de récurrence d'ectropion après traitement initial, ou chez les patients présentant un tarse flasque et étiré.

**Liu et al.** [110] ont proposé une variante technique en *Lazy-T* spécifiquement adaptée à la correction de l'ectropion médial. Leur approche a permis une restauration anatomique efficace du bord libre palpébral, avec une amélioration significative des résultats fonctionnels satisfaisants dans une série de cas cliniques.



**Figure 71: Schéma opératoire de la technique chirurgicale modifiée dite "Lazy-T"[110]**

(A-G) Résection en coin à pleine épaisseur réalisée à travers le tarse, en position latérale par rapport au point lacrymal inférieur.

(H-L) Utilisation d'une sonde de Bowman pour éverser la paupière inférieure via le canalicule inférieur, permettant une excision elliptique de la conjonctive.

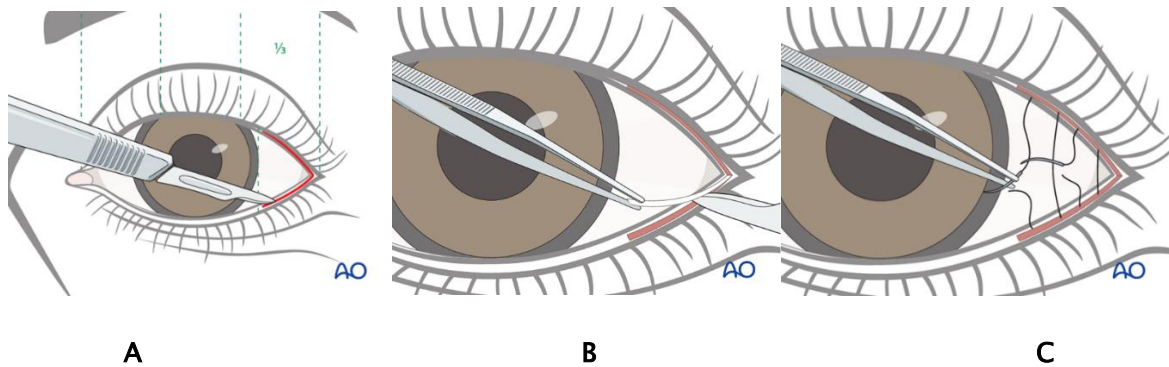
#### ***b.4. Tarsorrhaphie :[111]***

La tarsorrhaphie est une procédure chirurgicale dont l'objectif est de réduire la fente palpébrale afin de protéger la surface oculaire, en particulier en cas de lagophtalmie paralytique, de kératopathie d'exposition ou de lésion cornéenne persistante. En limitant l'exposition de la cornée, elle favorise une meilleure lubrification et réduit les risques de complications cornéennes. Il en existe plusieurs formes, classées selon leur localisation et leur durée d'action :

- **Tarsorrhaphie latérale** : la plus fréquemment réalisée. Elle consiste à unir la portion temporale des paupières sur 3 à 6 mm Elle préserve l'axe visuel central, est bien tolérée, et s'indique dans les paralysies faciales, ectropions paralytiques ou en post-opératoire immédiat pour stabiliser la paupière.
- **Tarsorrhaphie médiane** : plus rare, réservée aux lésions cornéennes centrales persistantes.

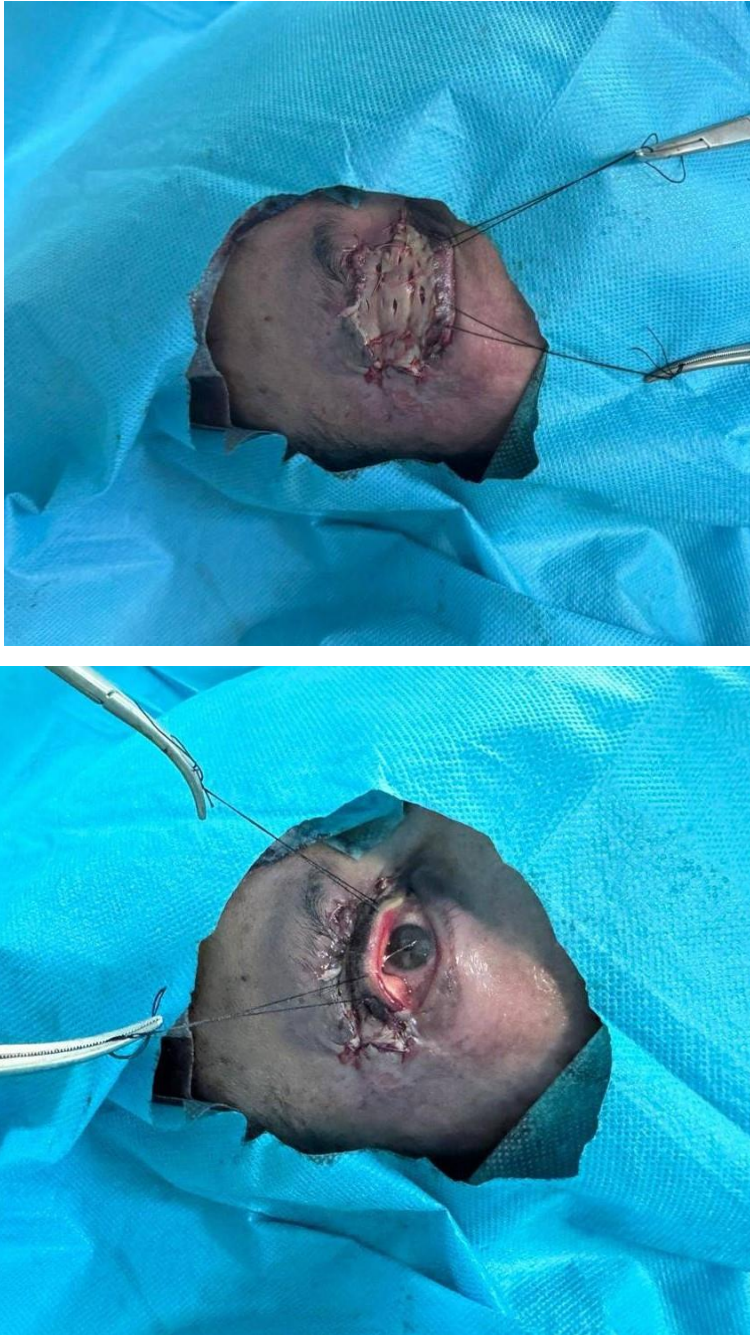
- **Tarsorrhaphie totale** : consiste à suturer les paupières sur toute la longueur de la fente palpébrale. Elle est utilisée dans des situations extrêmes, comme chez des patients inconscients, en soins intensifs ou lorsque la surface oculaire est sévèrement altérée.
- **Tarsorrhaphie temporaire** : réalisée sans résection tissulaire, elle utilise des points transfixiants (nylon ou soie) traversant peau et tarse. Elle est réversible, indiquée dans les cas aigus ou évolutifs.
- **Tarsorrhaphie permanente** : réalisée après excision d'une bandelette de conjonctive et/ou de marge palpébrale pour créer une adhésion cicatricielle définitive. Les sutures non résorbables rapprochent les bords palpébraux en deux plans (tarsal puis cutané).

Selon **Rajak** [111], la tarsorrhaphie, quelle que soit sa forme, reste une procédure simple, efficace et adaptable, particulièrement utile en milieux à ressources limitées ou face à des pathologies oculaires menaçant la vision. Elle peut également être combinée à d'autres gestes reconstructeurs, notamment dans les ectropions cicatriciels ou paralysants, pour améliorer la protection cornéenne pendant la phase de cicatrisation.



**Figure 72: Séquence opératoire d'une tarsorrhaphie latérale. (AO Surgery Reference)**

(A) Incision cutanée. (B) Dissection des lamelles. (C) Suture de la lamelle postérieure



**Figure 73: La technique opératoire d'une tarsorrhaphie (photo du service)**

**Tableau IV: les différentes techniques de résection segmentaires dans la prise en charge d'ectropion**

Aspect	Lazy-T	Tarsorrhaphie	Résection pentagonale	Résection cunéiforme (wedge)
<b>Indications principales</b>	Ectropion involutif modéré à sévère, paupière flasque	Lagophtalmie, kératopathie d'exposition, post-opératoire	Ectropion avec laxité importante ou déformation stable	Ectropion débutant, laxité horizontale modérée
<b>Principe chirurgical</b>	Résection en T inversé : exérèse verticale tarsale + horizontale cutanée	Suture partielle des paupières (latérale, médiane ou totale)	Excision pentagonale en pleine épaisseur au bord latéral	Excision triangulaire d'un coin tarsal (3-5 mm)
<b>Avantages</b>	Corrige simultanément la laxité tarsale et cutanée ; résultats durables	Simple, rapide, réversible ; protège efficacement la cornée	Correction nette et codifiée de la laxité palpébrale	Technique simple ; repositionnement anatomique correct
<b>Inconvénients / limites</b>	Plus invasive ; risque de déformation angulaire si mal centrée	Réduction du champ visuel ; non esthétique ; pas de correction mécanique	Risque de déformation angulaire ; cicatrice possible	Moins efficace dans les cas sévères ; récurrence possible sans canthoplastie

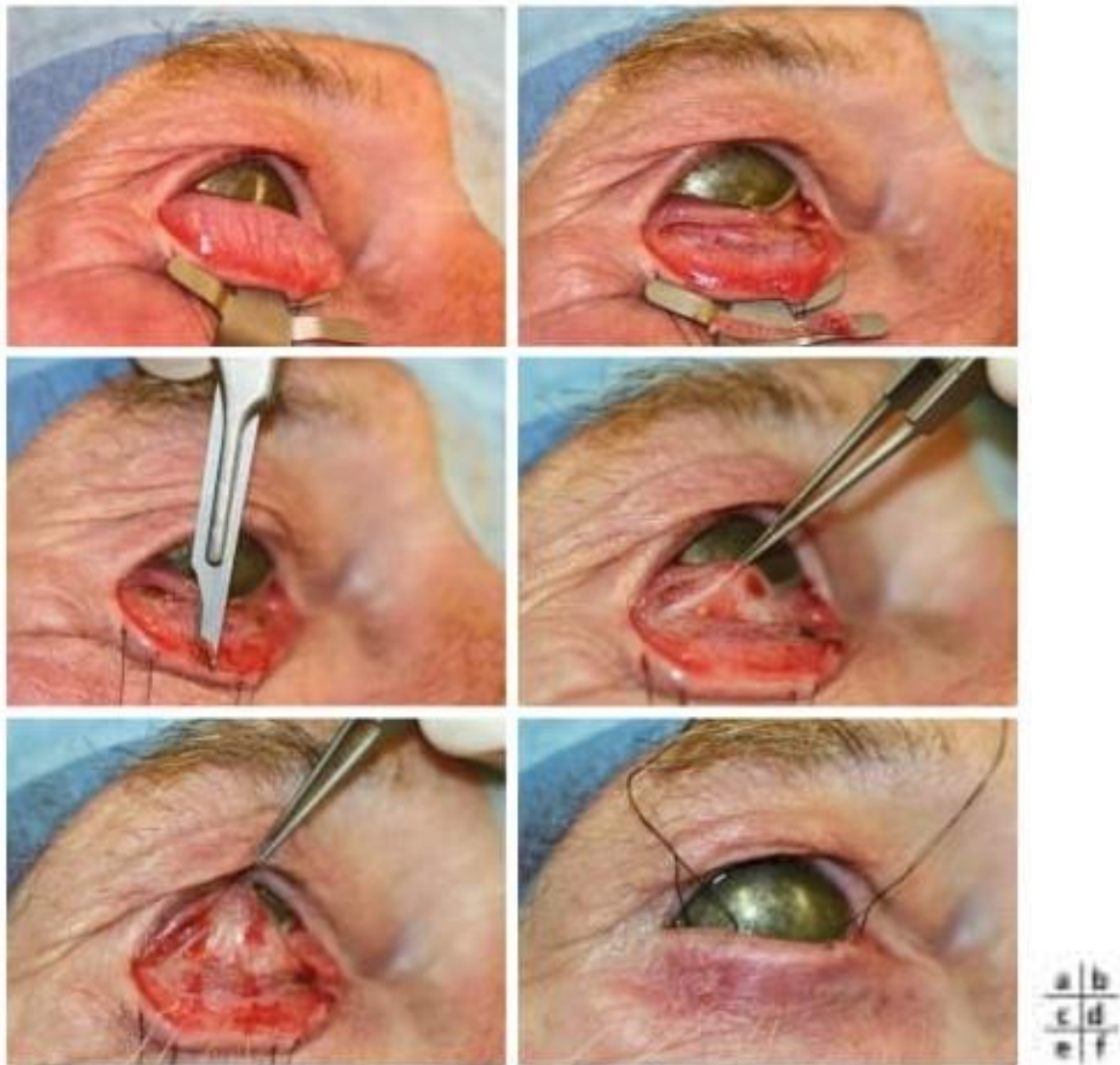### *c. Stratégies de Correction Verticale :*

#### *c.1. Réinsertion du muscle rétracteur inférieur :*

La réinsertion du muscle rétracteur inférieur constitue une technique chirurgicale décrite pour la première fois par **Tse et al.**[112] en 1991, dans le traitement des ectropions involutionnels avec désinsertion ou relâchement du plan rétracteur postérieur. Ce muscle qui s'insère physiologiquement au bord inférieur du tarse, joue un rôle déterminant dans la statique verticale de la paupière inférieure en assurant sa stabilité, sa position contre le globe et son mouvement lors du regard vers le bas.

Sur le plan technique, l'intervention peut être réalisée par voie trans conjonctivale ou, plus rarement, par voie cutanée. Une incision conjonctivale est effectuée à 4-5 mm sous le bord libre de la paupière. La dissection est poursuivie en profondeur jusqu'à identifier le plan musculaire rétracteur, souvent aminci ou désinséré dans les formes séniles. Celui-ci est ensuite isolé et tracté pour évaluer sa mobilité. Une réinsertion est réalisée au bord inférieur du tarse, à l'aide de sutures non résorbables (typiquement du 6-0 polyester ou nylon), placées en points séparés ou en U transfixiants à travers la lame tarsale. Une fermeture conjonctivale est ensuite réalisée. Ce geste peut être complété, si nécessaire, par une canthopexie latérale ou une procédure de type tarsal strip pour renforcer la statique horizontale.

Cette approche permet de restaurer efficacement la hauteur verticale de la paupière et d'améliorer la coaptation palpébrale. Les résultats cliniques rapportés sont durables, avec une faible incidence de récurrence et une amélioration significative des symptômes fonctionnels. Plus récemment, **Lee et al.**[113] en (2024) ont confirmé l'intérêt de cette technique dans une approche intégrée du traitement des ectropions séniles modérés à sévères



**Figure 74: Étapes chirurgicales de la réinsertion des muscles rétracteurs inférieurs par voie conjonctivale [96]**

(a) Exposition conjonctivale pour la voie d'abord.

(b) Excision d'une bandelette conjonctivale centrale sous le bord inférieur du tarse.

(c) Abrasion de la conjonctive kératinisée.

(d) Dissection des rétracteurs inférieurs désinsérés.

(e) Réinsertion des rétracteurs sur la face postérieure du tarse.

(f) Émergence transcutanée des sutures à travers la peau palpébrale.

### *c.2. Plicature du muscle rétracteur inférieur :*

La plicature transconjonctivale du muscle rétracteur inférieur constitue une technique chirurgicale efficace et peu invasive dans la prise en charge de l'ectropion involutif, en particulier chez les patients présentant un relâchement modéré du plan postérieur sans désinsertion complète du muscle rétracteur. L'objectif principal de cette procédure est de restaurer la tension verticale de la paupière inférieure, en renforçant son appui contre le globe oculaire. En raccourcissant les rétracteurs inférieurs, cette technique permet une meilleure coaptation du bord libre et une réduction du scleral show.

Sur le plan technique, l'intervention débute par une incision conjonctivale réalisée à environ 4 à 5 mm en dessous du bord libre de la paupière inférieure, au niveau du cul-de-sac conjonctival inférieur. Une dissection émoussée permet d'atteindre le plan des rétracteurs inférieurs, situés en arrière du septum orbitaire et du coussinet graisseux préseptal. Le muscle rétracteur est ensuite isolé, replié sur lui-même (plicature) et suturé solidement au bord inférieur du tarse à l'aide de fils non résorbables (souvent du 6-0 polyester ou polypropylène), créant ainsi une duplication efficace qui restaure la traction verticale. Cette fixation au tarse assure la stabilité et l'efficacité de la correction au long cours.

Dans la majorité des cas, cette technique est associée à un geste complémentaire de correction de la laxité horizontale de la paupière inférieure, tel que le lateral tarsal strip, afin d'optimiser l'alignement palpébral global. Cette approche combinée permet de traiter simultanément l'atteinte des deux vecteurs (vertical et horizontal) de la paupière, offrant des résultats fonctionnels et esthétiques satisfaisants.

Dans une étude portant sur des cas d'ectropion médial involutif, **Fong et al.**[68] ont rapporté de très bons résultats anatomiques et fonctionnels, avec une correction satisfaisante et une absence de récurrence à moyen terme. De manière complémentaire, **Goel et al.**[114] ont comparé cette approche combinée (plicature + tarsal strip) à une suspension au polypropylène et ont observé un taux de réussite significativement plus élevé dans le groupe plicature atteignant 93,3 % après un an de suivi.

## **Prise en charge de l'ectropion palpébral**

---

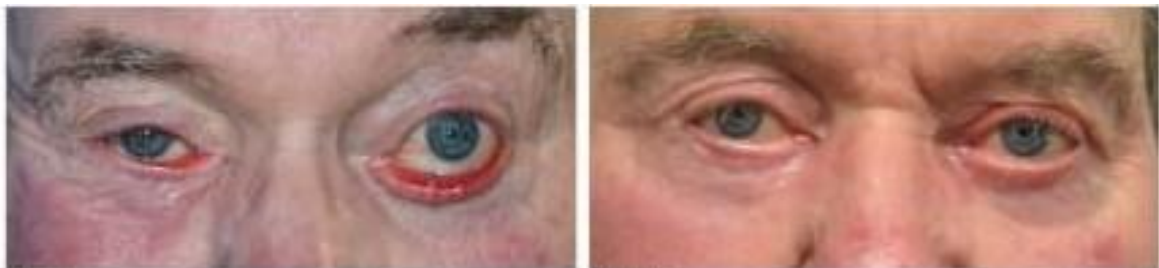Ces résultats confirment que la plicature transconjonctivale du muscle rétracteur constitue une option fiable mini-invasive et reproductible dans les formes modérées d'ectropion involutif.

### ***c.3. L'avancement du muscle rétracteur inférieur***

L'**avancement du muscle rétracteur inférieur**, également appelé avancement de la « white line », est une technique chirurgicale utilisée pour corriger l'ectropion tarsal en rétablissant la traction verticale de la paupière inférieure. Cette procédure est particulièrement adaptée lorsque le muscle rétracteur est relâché ou désinséré, mais reste identifiable et mobilisable.

Sur le plan opératoire, une incision transconjonctivale est réalisée pour exposer le plan rétracteur inférieur. Le muscle est délicatement libéré de ses adhérences, puis avancé et fixé solidement au bord inférieur du tarse à l'aide de sutures non résorbables, assurant ainsi une remise en tension efficace. Cette intervention permet de restaurer la coaptation palpébrale et de corriger la malposition verticale de la paupière.

**Sagili et al.**[115] ont rapporté une série de cas démontrant l'efficacité de cette technique, avec une correction durable de l'ectropion tarsal sans complications majeures ni récurrences sur un suivi moyen. Cette approche est considérée comme une méthode fiable et peu invasive dans le traitement chirurgical des ectropions d'origine musculaire.



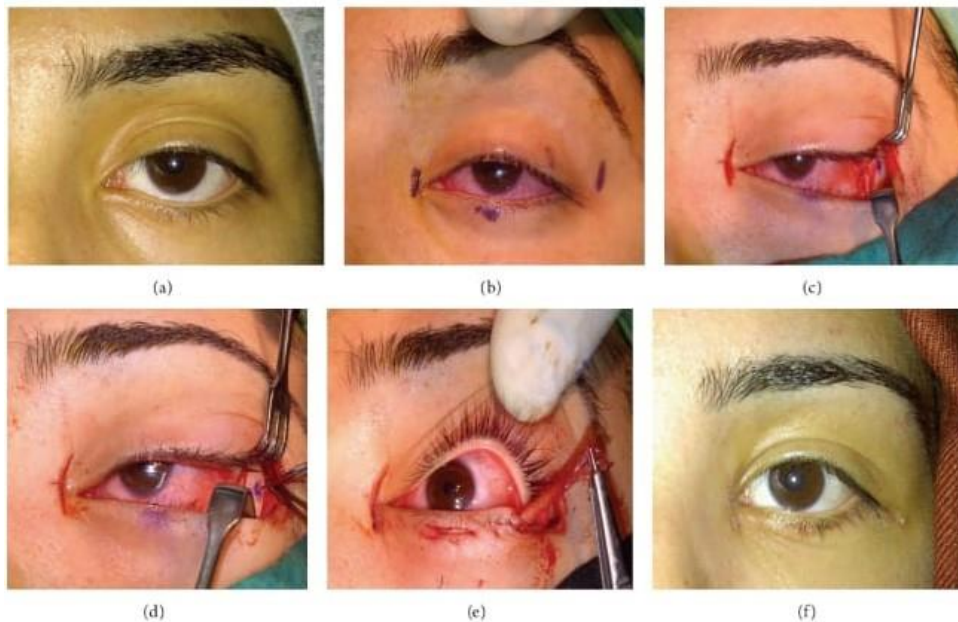**Figure 75: Correction chirurgicale d'un ectropion inférieur : vues préopératoire et postopératoire**

**[115]**

### *c.4. La suspension statique par fascia lata : [116]*

**La suspension statique par fascia lata** est une technique chirurgicale indiquée dans la prise en charge des ectropions paralytiques sévères, notamment en cas de paralysie faciale irréversible. Elle consiste à restaurer une tension passive de la paupière inférieure en utilisant une bandelette de fascia lata autologue, permettant de repositionner la paupière contre le globe oculaire sans rétablir la mobilité active. Le fascia lata est prélevé au niveau de la cuisse, sur une longueur de 10 à 15 cm et une largeur d'environ 0,5 à 1 cm, puis préparé en bandelette. Celle-ci est ensuite tunnélisée sous la peau entre la région zygomatique latérale et le tarse inférieur. L'ancrage supérieur se fait généralement sur le périoste zygomatique ou l'aponévrose temporale, tandis que l'extrémité inférieure est fixée à la face antérieure du tarse inférieur, voire au septum orbitaire. La tension est ajustée de façon à repositionner la paupière sans excès, évitant ainsi le risque d'entropion. Cette technique vise avant tout à protéger la cornée, réduire la lagophtalmie et améliorer la statique palpébrale. Bien que principalement utilisée au niveau de la région orale dans les paralysies faciales, son application palpébrale repose sur les mêmes principes mécaniques et a montré une bonne stabilité dans le temps.

**Une étude clinique** a confirmé son efficacité pour corriger la lagophtalmie et l'ectropion paralytique, avec amélioration significative de l'appui palpébral et réduction des signes d'exposition cornéenne, sans complications majeures[117]



**Figure76: Correction du rétraction palpébral inférieur post-paralytique par suspension au fascia lata [117]**

**(a)** Patiente de 19 ans présentant un ectropion de la paupière inférieure avec majoration de l'exposition sclérale après une paralysie faciale du côté gauche

**(b)** La paupière inférieure a été marquée selon la forme souhaitée en postopératoire.

**(c)** Des incisions médiale et latérale ont permis d'exposer la branche antérieure du tendon canthal interne au niveau du rebord orbitaire médial, ainsi que le rebord orbitaire latéral.

**(d)** Un orifice a été réalisé sur la paroi osseuse orbitaire latérale à l'aide d'une fraise motorisée.

**(e)** Le fascia lata, fixé au tendon canthal interne, a été passé à travers un lit préparé sur le tarse de la paupière inférieure et amené en direction latérale. Il a ensuite été passé dans l'orifice osseux latéral et fixé.

**(f)** Même patiente à 6 mois postopératoires. La distance entre le bord de la paupière inférieure et le limbe est nulle

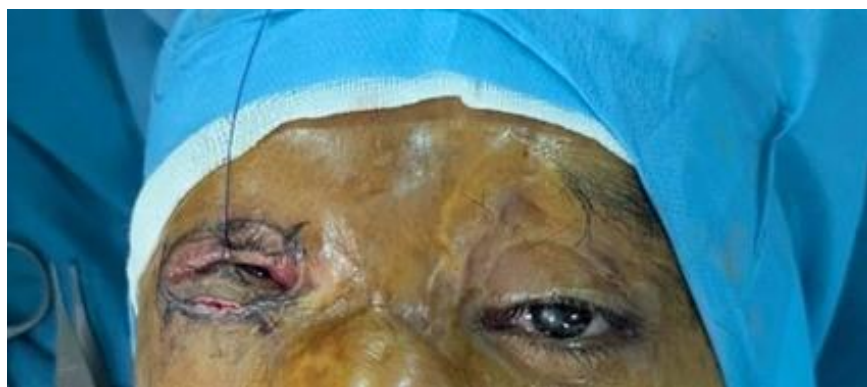### *c.5. Libération des rétractions verticales :*

La correction chirurgicale des ectropions cicatriciels ou complexes passe souvent par la **libération des rétractions verticales** affectant la lamelle antérieure (peau et muscle orbiculaire) et/ou la lamelle postérieure (conjonctive et muscle rétracteur). Ces rétractions, responsables d'un raccourcissement tissulaire, altèrent la statique verticale de la paupière inférieure et compromettent sa coaptation avec le globe oculaire.

La libération de la **lamelle postérieure** s'effectue par une incision trans conjonctivale horizontale, suivie d'une dissection minutieuse permettant de rompre les brides fibreuses et les adhérences cicatricielles. En cas de déficit tissulaire persistant, une greffe de substitution, généralement muqueuse ou cartilagineuse, est nécessaire pour rétablir une hauteur verticale adéquate.

La libération de la **lamelle antérieure** se réalise par une incision cutanée sous-ciliaire ou dans un pli naturel, avec dissection des adhérences dermo-tarsales. Lorsque la peau est insuffisante après libération, une greffe cutanée en pleine épaisseur est réalisée pour éviter une récurrence de l'ectropion.

**Canga et al.**[82]insistent sur l'importance de cette double approche, soulignant que la libération adaptée des plans rétractés, combinée à une reconstruction appropriée, permet d'obtenir des résultats fonctionnels et esthétiques satisfaisants dans la prise en charge des ectropions post-chirurgicaux et post-inflammatoires



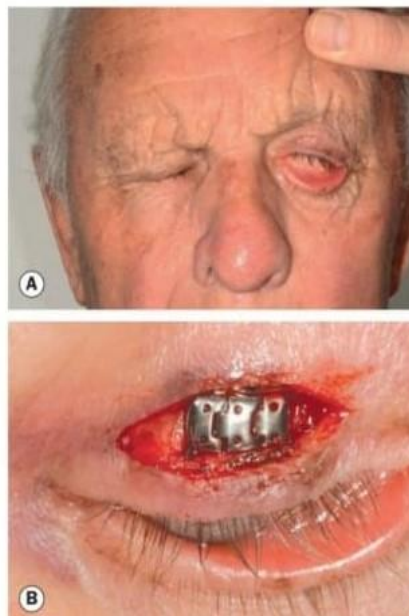**Figure 77: Libération de rétraction cicatricielle palpébrale dans le cadre de la correction d'un ectropion post-brûlure (photo du service)**

### *c.6. Implantation de poids palpébral (or ou platine)*

L'implantation d'un poids dans la paupière supérieure constitue une approche fonctionnelle bien établie pour restaurer la fermeture passive de l'œil chez les patients atteints de paralysie faciale définitive. Le poids, généralement en or ou en platine est soigneusement calibré en préopératoire afin d'obtenir un équilibre optimal entre protection cornéenne et ouverture palpébrale en position éveillée. Il est inséré dans le plan pré-tarsal, entre le muscle orbiculaire et le tarse, en regard du sillon palpébral supérieur.

Cette technique, peu invasive et réalisable sous anesthésie locale, offre des résultats satisfaisants tant sur le plan fonctionnel qu'esthétique. Elle permet une amélioration significative de la fermeture palpébrale et de la protection de la surface oculaire. Toutefois, certaines complications peuvent survenir, telles qu'une ptose secondaire, une migration ou une extrusion de l'implant, nécessitant un suivi post-opératoire rigoureux.

Des études récentes ont montré que plusieurs facteurs, dont le poids implanté et les caractéristiques cliniques du patient, influencent les résultats visuels fonctionnels après implantation [118]



**Figure 78: Traitement d'un ectropion paralytique par chirurgie statique : implantation de poids palpébral [102]**

**Tableau V: Synthèse des principales techniques de correction de la traction verticale palpébrale**

Critères	Principe	Indications principales	Technique opératoire	Avantages	Limites / Complications
<b>Réinsertion du muscle rétracteur</b>	Fixation du muscle au tarse	Désinsertion, relâchement post-traumatique ou paralytique	Incision transconjonctivale ou cutanée, suture au tarse	Correction ciblée, durable	Risque de récurrence si fixation insuffisante
<b>Plicature du muscle rétracteur</b>	Replier le muscle pour renforcer sa traction	Muscle allongé mais fonctionnel	Voie transconjonctivale, suture sur lui-même ou au tarse	Conservatrice, peu invasive	Hypercorrection ou effet insuffisant
<b>Avancement du muscle rétracteur</b>	Mobilisation et fixation plus haute du muscle	Muscle partiellement désinséré mais mobilisable	Dissection, avancement vers le tarse	Restauration active de la traction	Technique délicate, risque de lésion
<b>Suspension par fascia lata</b>	Traction passive par greffon autologue	Paralysie faciale irréversible avec lagophtalmie	Prélèvement cuisse, tunnelisation, fixation au tarse et rebord orbitaire	Stable, protège la cornée, bon appui palpébral	Intervention lourde, sans mobilité, cicatrice de prélèvement
<b>Libération des rétractions verticales</b>	Libérer les brides cicatricielles	Ectropion cicatriciel post-traumatique ou inflammatoire	Incision postérieure ou antérieure, dissection, greffe si besoin	Efficace dans formes sévères	Récurrence possible, souvent greffe nécessaire
<b>Implantation de poids palpébral</b>	Fermeture passive par gravité via implant pondéré	Lagophtalmie paralytique définitive (paupière supérieure)	Incision cutanée supérieure, insertion du poids (or/platine) dans le plan pré-tarsal	Peu invasive, efficace, réalisable sous anesthésie locale	Ptose, migration, extrusion, nécessite un bon calibrage et suivi post-op

### 3.2. Stratégies de Reconstruction :

#### a. Les techniques reconstructives par greffes

##### a.1. Les Greffes cutanées en pleine épaisseur :

La greffe cutanée en pleine épaisseur est une technique largement utilisée pour restaurer la lamelle antérieure de la paupière dans les cas d'ectropion, notamment lorsque la peau est rétractée ou absente à cause de cicatrices ou du vieillissement. Elle consiste à prélever un fragment de peau comportant toutes ses couches, afin d'assurer une meilleure résistance mécanique et une meilleure tenue esthétique.

La procédure débute par la libération complète des adhérences cicatricielles ou des rétractions responsables du déficit cutané. Ensuite, la greffe cutanée est prélevée sur une zone donneuse présentant une peau fine, souple et de bonne qualité, généralement choisie pour sa couleur et texture proche de celle de la paupière. Les sites donneurs les plus fréquemment utilisés sont la région **rétro-auriculaire**, la région **sus-claviculaire** et parfois la **paupière supérieure controlatérale**. Le prélèvement est réalisé en pleine épaisseur, en respectant un contour précis pour permettre une bonne adaptation sur le site receveur.

Après préparation du site receveur, la greffe est positionnée avec soin, puis suturée avec des fils fins non résorbables (souvent 6-0 ou 7-0) en veillant à éviter tout pli ou tension excessive, ce qui pourrait compromettre la vascularisation et la prise. Un pansement compressif est appliqué pour favoriser l'adhésion et limiter le risque d'hématome.

Les résultats cliniques sont généralement très satisfaisants. **La littérature** rapporte des taux de prise des greffes supérieurs à 85 %, avec une correction fonctionnelle efficace de l'ectropion et une amélioration esthétique notable [119]

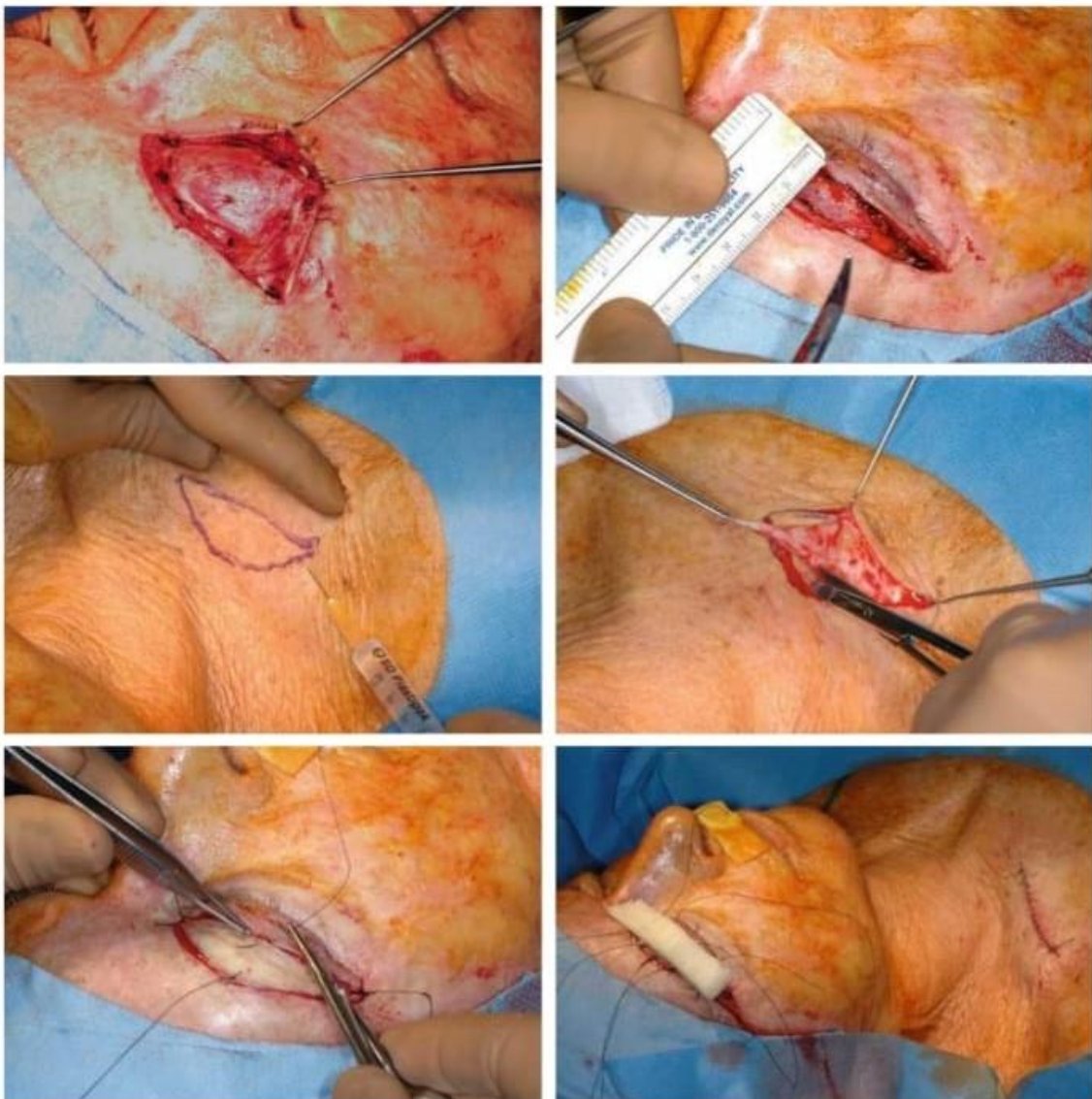
**Memarzadeh et al.**[120] ont décrit une reconstruction réussie d'un large défaut palpébral en utilisant cette technique, avec une cicatrisation complète sans complication majeure.

## Prise en charge de l'ectropion palpébral

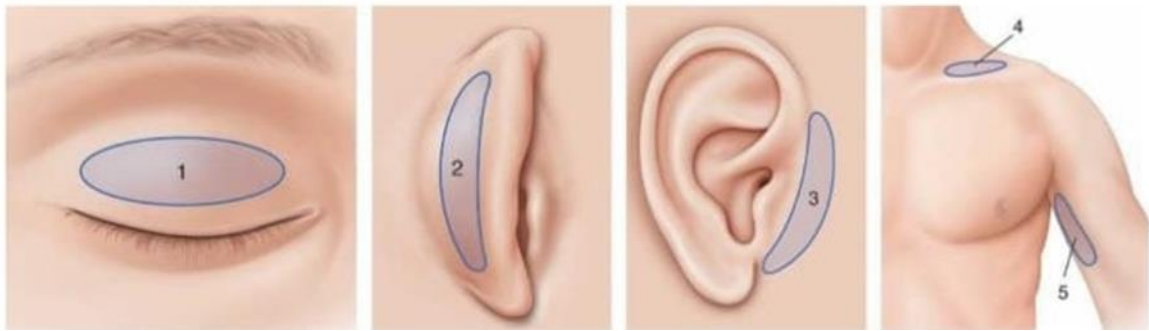
---

Par ailleurs, Kiran et al.[121] ont démontré dans une étude comparative que cette méthode offrait des résultats équivalents aux lambeaux locaux, avec une morbidité moindre, notamment pour des pertes de substance cutanées limitées

Ainsi, la greffe cutanée en pleine épaisseur représente une solution fiable et éprouvée dans la prise en charge reconstructive de l'ectropion, surtout lorsqu'elle est réalisée avec rigueur technique et dans des indications appropriées.

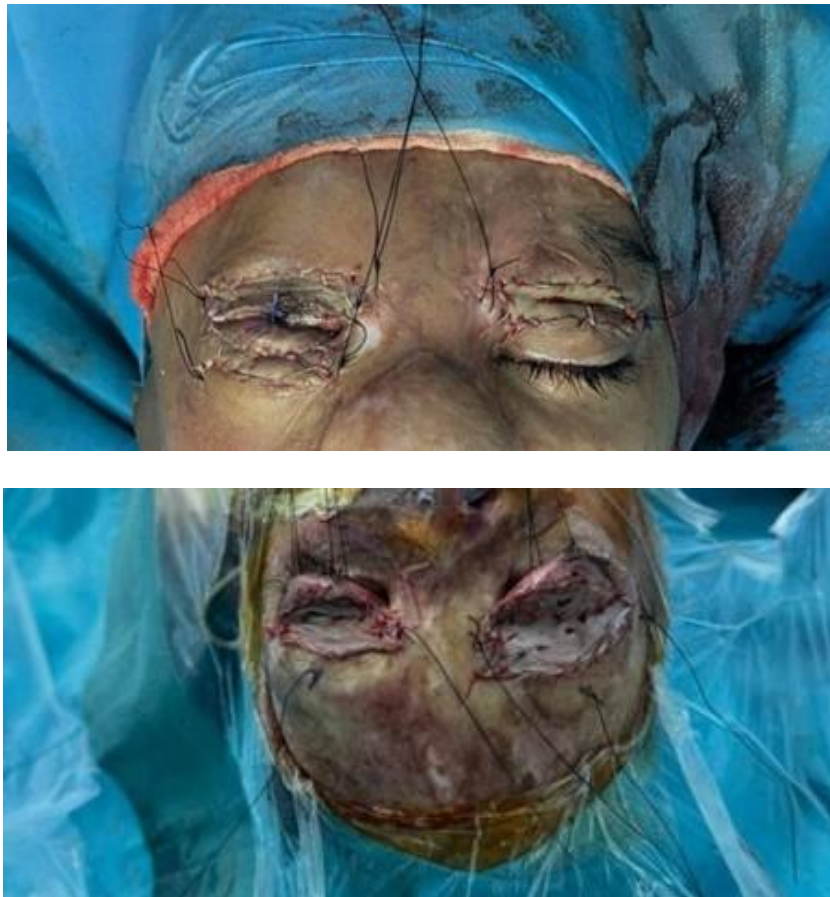

**Figure 79: Technique d'allongement palpébrale par greffe cutanée sus claviculaire [96]**



**Figure 80: Les différents sites de prélèvement de greffe cutané [96]**

**(1) dermatochalasis (2) rétro auriculaire (3) prètragien (4) sus claviculaire (5) face interne du bras**



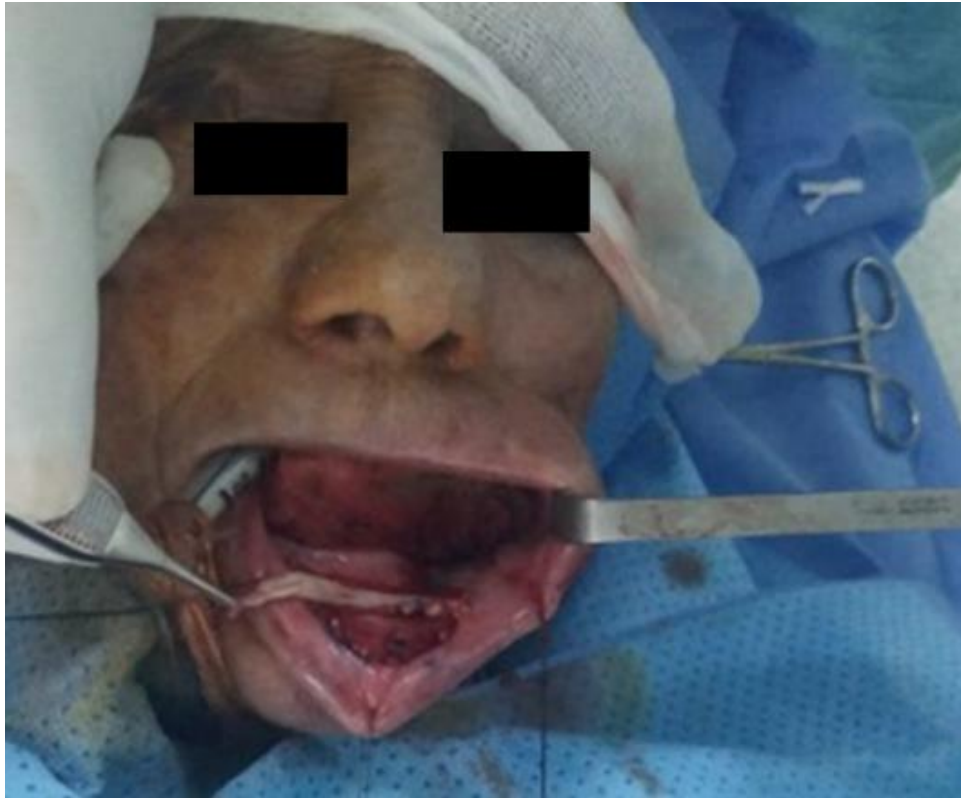**Figure 81: La technique de reconstruction palpébrale par greffe de peau totale (photos du service)**

### *a.2. Les greffes muqueuses :*

Les greffes muqueuses sont des solutions chirurgicales essentielles pour la reconstruction de la lamelle postérieure dans les ectropions complexes, notamment cicatriciels ou post-chirurgicaux, caractérisés par un raccourcissement conjonctival ou une fibrose du plan rétracteur. Leur objectif est de rétablir une surface interne souple, lubrifiante et anatomiquement compatible avec le globe oculaire.

Plusieurs sites donneurs peuvent être utilisés :

- **La muqueuse buccale** : La muqueuse buccale est le greffon le plus fréquemment utilisé pour la reconstruction de la lamelle postérieure. Elle est généralement prélevée sur la face interne de la joue, où elle est facilement accessible. Ce tissu, non kératinisé, souple, bien toléré et disponible en grande quantité, présente des propriétés manipulatives favorables pour l'intégration dans le site receveur.
- **La muqueuse conjonctivale** : La muqueuse conjonctivale autologue peut être prélevée au niveau du fornix supérieur, à condition que cette région soit saine. Elle est réservée aux pertes de substance conjonctivale de petite taille et présente l'avantage d'une excellente compatibilité histologique, minimisant ainsi les risques de rejet ou de complications immunologiques.
- **La muqueuse palatine** : La muqueuse palatine constitue une option moins courante mais néanmoins pertinente dans la reconstruction de la lamelle postérieure. Prélevée au niveau du palais dur, elle présente une surface kératinisée, une épaisseur importante et une tenue structurale élevée. Ces caractéristiques la rendent particulièrement adaptée aux reconstructions nécessitant un soutien mécanique accru. Par ailleurs, la muqueuse palatine offre une excellente intégration tissulaire ainsi qu'une stabilité durable, ce qui en fait un choix de valeur dans les reconstructions palpébrales complexes.



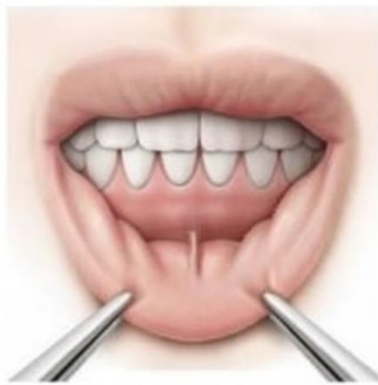**Figure 82: Greffe de la muqueuse buccale (photo du service)**

La procédure débute par une libération soigneuse de la rétraction de la lamelle postérieure, souvent par voie transconjonctivale. Une fois le site receveur préparé, le prélèvement muqueux est réalisé sous anesthésie locale avec infiltration sous-muqueuse (adrénaline ou salée). Le greffon est découpé à la taille souhaitée, souvent de forme ovale ou rectangulaire, avec une épaisseur complète de la muqueuse sans tissu musculaire sous-jacent.

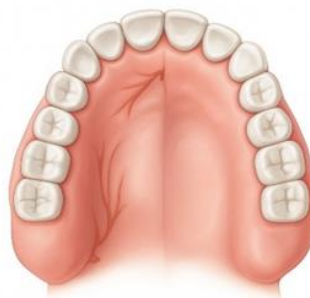Après prélèvement, le greffon est délicatement transféré dans la région palpébrale. Il est ensuite suturé directement au bord inférieur du tarse ou à ses vestiges à l'aide de fils résorbables 6-0 ou 7-0. Dans certaines techniques combinées, une greffe de cartilage (auriculaire ou septal) peut être interposée entre deux plans muqueux (« sandwich grafting ») pour restaurer à la fois la surface interne et le support mécanique. Le site donneur intra-oral est généralement laissé à cicatrisation dirigée, avec un retour à la normale en quelques jours.

**Larsen et al.**[122] ont démontré par analyse histologique et clinique que la muqueuse palatine reste stable à long terme avec conservation de son épithélium kératinisé et amélioration significative de la position palpébrale. **Guyot et al.** [123] ont souligné la robustesse de ce tissu dans les reconstructions orbito-palpébrales complexes, en particulier chez les patients avec antécédents de chirurgie ou de brûlure.

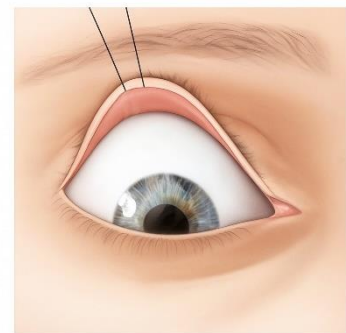
Par ailleurs, **Yamamoto et al.** [124] ont proposé une approche innovante combinant muqueuse buccale et cartilage auriculaire avec de bons résultats esthétiques et fonctionnels même dans les pertes tissulaires sévères.



**Muqueuse labiale**



**Muqueuse palatine**



**Muqueuse conjonctivale**

**Figure 83 : Les sites de prélèvement des muqueuses pour la reconstruction de la lamelle postérieure.[96]**

### **a.3. Les greffes cartilagineuses :**

La greffe cartilagineuse est une option chirurgicale indiquée pour restaurer la lamelle postérieure de la paupière inférieure lorsque le tarse est absent, atrophié ou rétracté. Elle est particulièrement utile dans les ectropions cicatriciels sévères, paralytiques chroniques ou après chirurgie extensive. Le cartilage permet d'apporter une rigidité verticale essentielle pour maintenir la paupière contre le globe et prévenir la récurrence.

Les cartilages les plus fréquemment utilisés sont :

- **Cartilage de conque auriculaire** (le plus fréquent)
  - Facile à prélever, sans séquelle esthétique visible.
  - Courbure adaptée à la convexité palpébrale.
  - Bonne résistance mécanique tout en conservant une certaine souplesse.
  - Donne un aspect naturel à la paupière reconstruite.
  
- **Cartilage septal nasal**
  - Plus rigide, mais plus difficile à modeler et à prélever.
  - Intéressant pour les reconstructions plus étendues.
  - Requier souvent une chirurgie plus invasive (endonasale).

Le site receveur est préparé par une libération complète de la lamelle postérieure, souvent par voie trans conjonctivale. Le greffon est ensuite prélevé à la conque postérieure à l'aide d'une incision rétro auriculaire en conservant ou non le périchondre selon le besoin. Le cartilage est découpé à la taille du défaut puis fixé par des points séparés non résorbables (nylon 6-0 ou polyester) sur le bord inférieur du tarse ou directement sur le plan scléral si le tarse est absent. Le recouvrement conjonctival ou muqueux est indispensable pour protéger le greffon et favoriser son intégration.

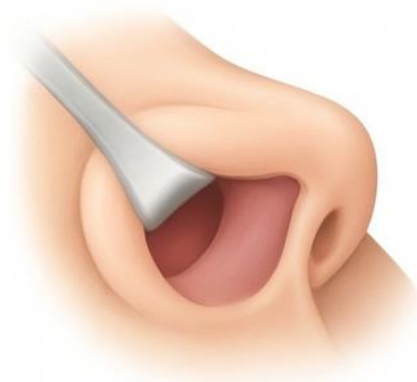Variantes techniques selon la littérature :

- **Parodi et al.**[125] ont décrit une reconstruction totale de la paupière inférieure utilisant une greffe chondro-périchondrale conchale, associée à un lambeau myocutané pour la couverture antérieure. Cette approche a permis une bonne restauration fonctionnelle et esthétique, sans déformation du site donneur.

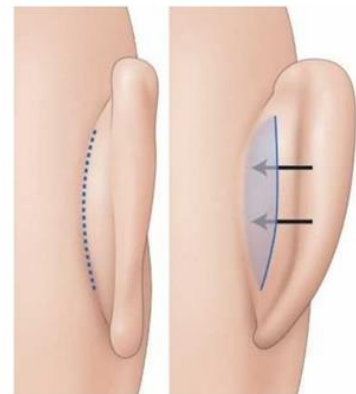
## Prise en charge de l'ectropion palpébral

---

- **Yamamoto et al.** [124] ont proposé une reconstruction « en sandwich » combinant muqueuse orale et fines lamelles de cartilage auriculaire, interposées pour remplacer les deux lamelles palpébrales. Cette technique est utile en cas de pertes tissulaires complètes
- **Watanabe et al.** [126] ont développé une technique de sangle cartilagineuse (auricular cartilage sling), fixée en quatre points (canthus médial, latéral, tarse et rebord orbitaire), permettant une suspension dynamique dans les ectropions paralytique, avec une correction durable et fonctionnelle

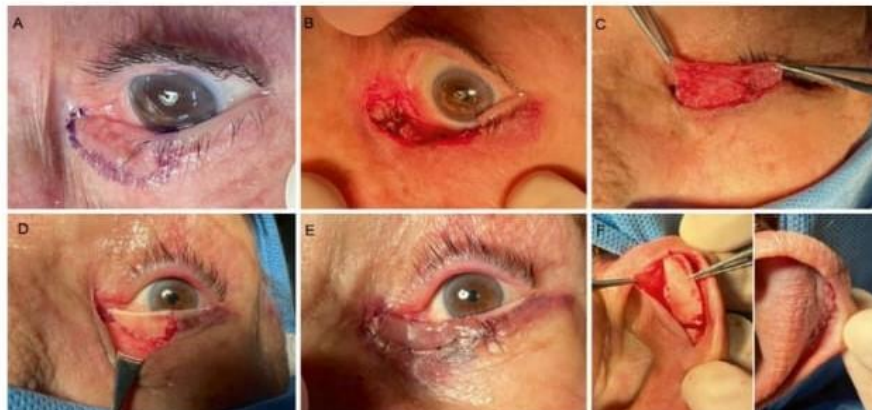

Cartilage nasale



Cartilage rétro auriculaire

**Figure 84 : Les sites de prélèvement de cartilage pour la reconstruction de la lamelle postérieure.[96]**



**Figure 85 : Sandwich technique pour la reconstruction palpébrale par cartilage retro auriculaire [127]**

**Tableau VI: Les principales greffes utilisées en reconstruction palpébrale**

Critères	Grefe cutanée (GPT)	Grefe muqueuse	Grefe cartilagineuse
<b>Indications principales</b>	Déficit de la <b>lamelle antérieure</b> (cicatriciel, traumatique)	Perte ou rétraction de la <b>lamelle postérieure</b>	Perte tarsale ou besoin de rigidité dans la <b>lamelle postérieure</b>
<b>Sites donneurs</b>	Paupière supérieure, région préauriculaire, sus-claviculaire	Muqueuse labiale, buccale, palatine	Cartilage conchal (oreille), parfois nasal (septum)
<b>Avantages</b>	Bonne qualité esthétique, texture adaptée, facile à façonner	Surface lisse, bonne intégration conjonctivale, souplesse tissulaire	Rigidité structurale, bon soutien, faible taux de récurrence
<b>Inconvénients</b>	Risque de contraction secondaire, dépigmentation	Fragilité, risque de contraction, inconfort au site donneur	Complexité technique, nécessité d'une couverture muqueuse

***b. Les Techniques reconstructives par lambeaux :***

***b.1. Plastie Z :***

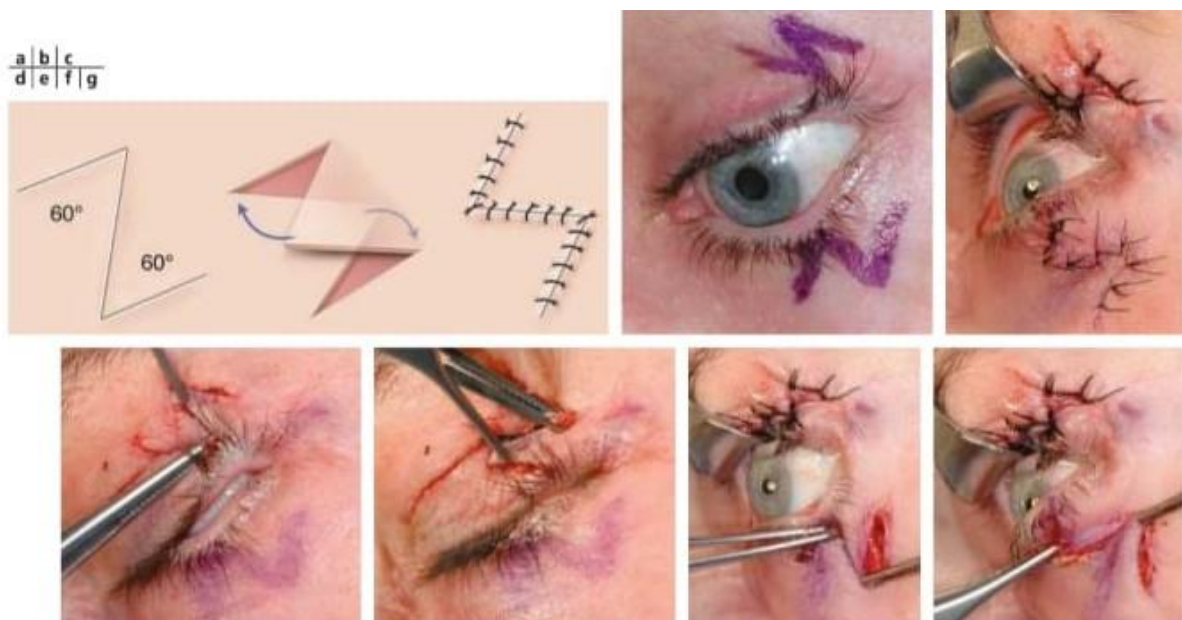La plastie en Z est une technique chirurgicale de transposition cutanée couramment utilisée pour relâcher une tension cicatricielle, modifier l'orientation d'une cicatrice ou allonger un segment cutané rétracté. Elle repose sur la création de deux lambeaux triangulaires disposés en forme de Z, permettant un échange des segments et une redistribution des vecteurs de traction cutanée. Lorsqu'elle est correctement exécutée avec des angles de 60°. cette technique permet un gain de longueur d'environ 75 % le long de l'axe central initial. Selon **Barreiros** [128] la plastie en Z représente une solution simple et efficace dans de nombreuses situations de chirurgie dermatologique, notamment sur des zones à peau fine comme les paupières.

## Prise en charge de l'ectropion palpébral

---

Dans le cadre du traitement de l'ectropion cicatriciel, la plastie en Z constitue une alternative thérapeutique pertinente lorsque la lamelle antérieure est rétractée, en l'absence de perte cutanée importante. Elle permet de libérer les tractions verticales responsables de l'éversion de la paupière inférieure tout en préservant les tissus locaux.

**Bosnar et ses collaborateurs** [129] rapportent, dans une étude rétrospective portant sur 52 paupières opérées pour différents types d'ectropion, que la plastie en Z a été utilisée avec succès dans les formes cicatricielles, seule ou en combinaison avec d'autres techniques telles que les greffes ou les lambeaux locaux. Ils observent un taux de succès fonctionnel et esthétique supérieur à 80% après une seule intervention.



**Figure 86 : Plastie en Z [96]**

### ***b.2. Le lambeau myocutané rotatoire vertical-horizontale :[130]***

Le lambeau myocutané rotatoire vertical-horizontale, décrit par **Chang et al.** En 2017, constitue une technique chirurgicale innovante dans la prise en charge de l'ectropion cicatriciel de la paupière inférieure. Cette méthode consiste à mobiliser un lambeau combinant peau et muscle orbiculaire, d'abord élevé selon un axe vertical, puis pivoté <horizontalement, afin de compenser la rétraction cutanée responsable de l'éversion palpébrale.

## Prise en charge de l'ectropion palpébral

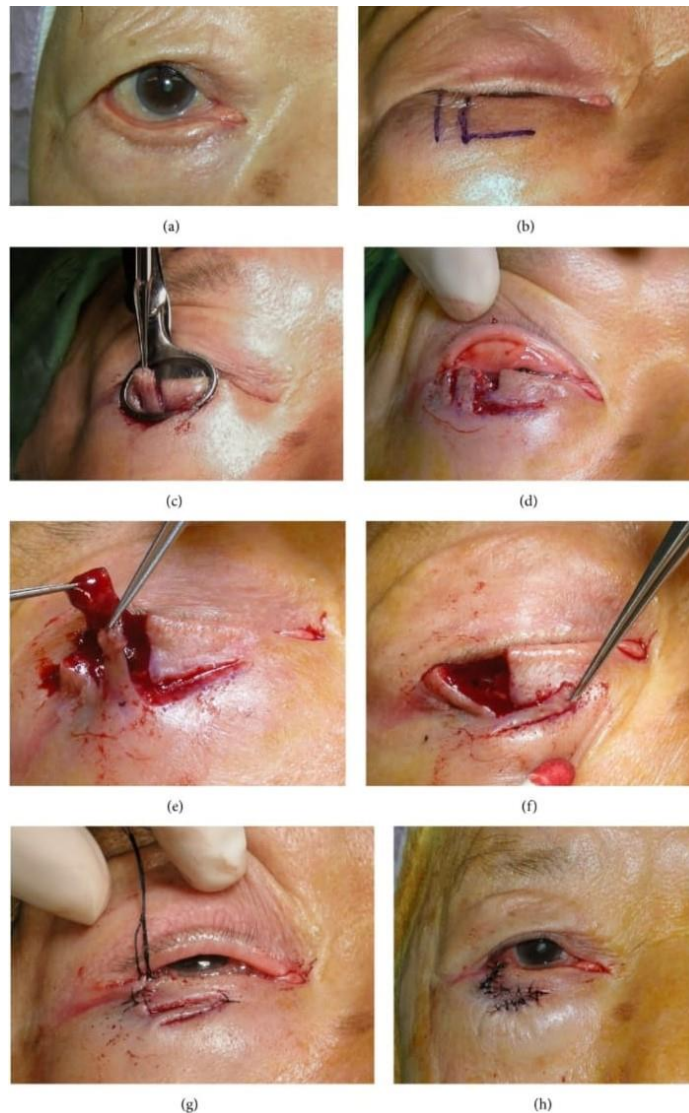---

Sur le plan technique, une incision est pratiquée au niveau de la peau adjacente à la zone de rétraction, généralement dans le territoire vertical de la paupière inférieure. Le lambeau myocutané, comprenant la peau et une portion du muscle orbiculaire, est délicatement disséqué en respectant un pédicule musculaire garantissant une bonne vascularisation, souvent situé à la base du lambeau proche du septum orbitaire.

Ce lambeau est ensuite pivoté d'environ 90° dans un plan horizontal pour venir recouvrir la zone de rétraction cutanée responsable de l'ectropion. La fixation s'effectue à l'aide de sutures résistantes (souvent en nylon ou polyester non résorbable) sur le tissu sain environnant, assurant une tension adéquate sans compromettre la vascularisation.

La zone donneuse est refermée par suture directe, parfois après mobilisation des tissus adjacents afin de limiter la tension. Cette technique permet une correction efficace de la rétraction verticale, tout en respectant l'esthétique locale grâce à l'utilisation de tissus homogènes en texture et couleur.

**Chang et ses collaborateurs** [130] rapportent une réussite fonctionnelle et esthétique significative, avec une bonne restauration de la statique palpébrale et une absence de complications majeures lors du suivi moyen à long terme.



**Figure 87: Correction d'un ectropion cicatriciel par lambeau myocutané rotatoire vertical-horizontale [130]**

**(a)** Ectropion cicatriciel de la paupière inférieure droite chez un homme de 83 ans.

**(b-d)** Marquage et incision de deux lambeaux verticaux parallèles au tiers latéral de la paupière, avec une incision de relaxation médiale pour libérer les rétractions cicatricielles.

**(e-f)** Création d'un lambeau myocutané vertical, résection du bord libre, puis transposition horizontale du lambeau.

**(g-h)** Fermeture des incisions verticales et fixation du lambeau transposé par des sutures en soie 6-0 et catgut 6-0.

### *b.3. Lambeau tripier :*

Le **lambeau de Tripier** est un lambeau musculo-cutané transposé de la paupière supérieure, reposant sur un pédicule vasculaire latéral ou médial. Classiquement unipédiculé, il peut être conçu en version bipédiculée, afin d'améliorer la vascularisation et la fiabilité du lambeau. Ce type de transfert tissulaire est utilisé pour reconstruire la lamelle antérieure de la paupière inférieure, notamment en cas de perte de substance cutanée ou d'ectropion cicatriciel, en apportant une peau fine, souple et mobile, associée au muscle orbiculaire, garantissant ainsi un bon résultat fonctionnel et esthétique.

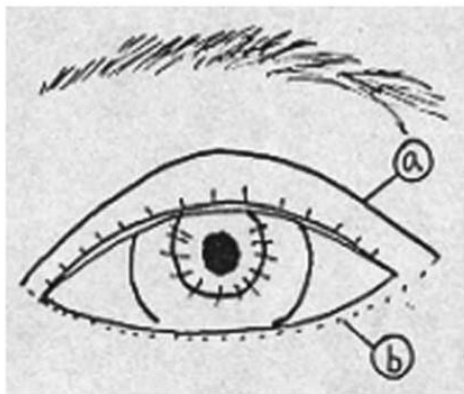
La réalisation technique consiste à dessiner sur la paupière supérieure un lambeau de largeur équivalente au défaut à combler incluant peau et muscle orbiculaire. Le lambeau est ensuite mobilisé par transposition vers la paupière inférieure en respectant son pédicule puis suturé aux berges du défaut. En version bipédiculée, les deux extrémités du lambeau restent attachées aux tissus d'origine, améliorant ainsi sa vascularisation et limitant les risques de nécrose.

**Luiz et al.**[131] ont proposé une modification technique visant à optimiser l'adaptation cutanée et la mobilité du lambeau dans les reconstructions inférieures, confirmant l'intérêt de cette approche dans des pertes modérées.

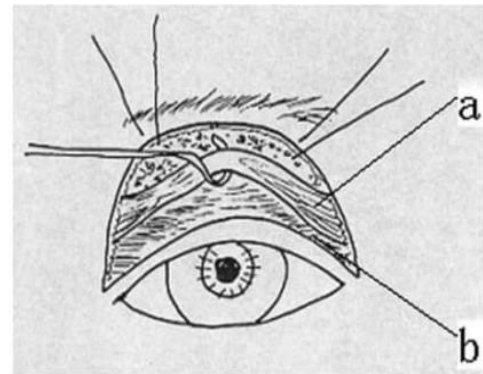
**Maghsodnia et al.**[132] ont documenté une série de 15 cas d'ectropion post-exérèse tumorale traités par lambeau Tripier bipédiculé, avec un taux de réussite fonctionnelle et esthétique de 100 %, sans nécrose ni complications locales.

**Xu et al.**[133] dans une série de 12 patients ont utilisé un lambeau bipédiculé orbiculaire supérieur équivalent du Tripier avec des résultats jugés satisfaisants sur le plan fonctionnel et esthétique, et aucune récurrence d'ectropion .

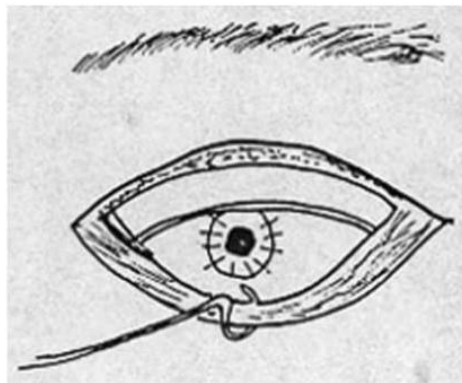
Enfin, la revue de **Canga et al.**[82] confirme l'usage fréquent du lambeau de Tripier dans la chirurgie dermatologique de l'ectropion, en le positionnant parmi les techniques standards pour les pertes de substance cutanée modérées à import



1



2



3

**Figure 88: Correction de l'ectropion par transposition d'un lambeau bipédiculé du muscle orbiculaire[133]**

(1.a) Une ligne d'incision est tracée à 6 mm au-dessus de la ligne des cils et prolongée jusqu'aux canthus médial et latéral. (1.b) Une autre ligne d'incision est réalisée à 2 mm en dessous du bord de la paupière inférieure.

(2) Soulèvement du lambeau, montrant les pédicules attachés aux canthus médial et latéral ainsi que les arcades artérielles supratarsale(2.a) et marginale supérieure (2.b)

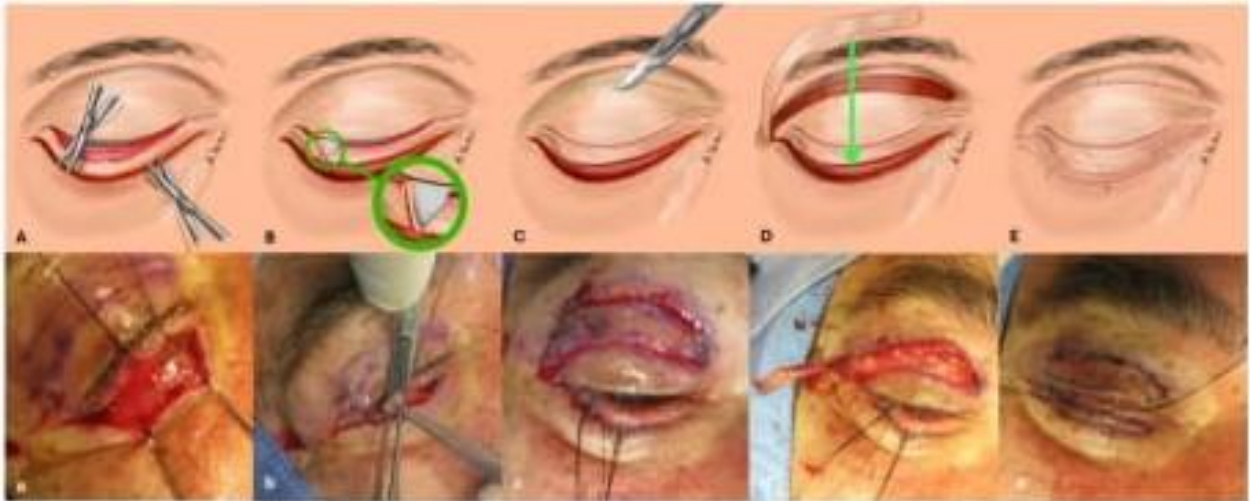
(3) Avancement du lambeau à travers la fente palpébrale pour soutenir la paupière inférieure.

### *b.4. Le lambeau de transposition :*

Le **lambeau de transposition** constitue une solution chirurgicale efficace dans la correction des ectropions, notamment cicatriciels, lorsqu'il existe une perte cutanée significative de la lamelle antérieure. Cette technique consiste à transférer un lambeau cutané, souvent prélevé à proximité immédiate (paupière supérieure, région malaire ou temporale), vers la zone déficitaire de la paupière inférieure. Le lambeau est incisé en respectant un pédicule dermique ou musculo-cutané, puis transposé selon un angle de 90° ou plus, de manière à combler la perte de substance tout en maintenant une bonne vascularisation.

Sur le plan opératoire, après libération complète des brides cicatricielles, le chirurgien réalise une incision en demi-lune ou en L dans une zone cutanée adjacente à élasticité suffisante. Le lambeau est ensuite mobilisé et pivoté vers la zone de rétraction, et fixé au tarse ou au plan profond par des sutures non résorbables. La zone donneuse est refermée par suture directe ou greffe, selon la laxité résiduelle. Cette technique permet de restaurer la longueur verticale de la paupière inférieure et de corriger l'éversion palpébrale, tout en offrant une texture et une couleur compatibles.

**Blomqvist** [134] a rapporté l'utilisation d'un lambeau de transposition cutané issu de la paupière supérieure, permettant une couverture efficace dans les cas d'ectropion par perte de substance. De même, **O'Donnell** [135] a intégré cette approche à une réparation du plan rétracteur inférieur, avec des résultats fonctionnels durables. Ces données confirment l'intérêt des lambeaux de transposition dans les reconstructions palpébrales complexes, notamment pour éviter les récurrences et maintenir une bonne statique palpébrale.



**Figure 89: Technique en trois étapes pour la correction de l'ectropion involutif par transposition d'un lambeau myocutané orbiculaire supérieur[136]**

**(Aa)** Début par une incision cutanée de la paupière inférieure, suivie d'une lyse des adhérences entre la peau et le muscle orbiculaire (OOM)

**(Bb)** Raccourcissement latéral de la paupière par résection d'un triangle à base supérieure, à pleine épaisseur. Une vue agrandie de la résection triangulaire est représentée dans le cercle vert.

**(Cc)** Prélèvement d'un lambeau myocutané orbiculaire à pédicule latéral depuis la paupière supérieure.

**(Dd)** Transposition du lambeau myocutané vers le site receveur (la ligne verte indique la direction de la transposition).

**(Ee)** Fermeture cutanée.

***b.5. Lambeau du tenzel : [137]***

Le lambeau semi-circulaire de Tenzel est une technique de reconstruction monobloc particulièrement adaptée aux pertes de substance latérales modérées de la paupière inférieure, représentant entre 30 % et 60 % de sa longueur. Il est également utilisé de manière indirecte, dans la prévention ou la correction d'ectropions cicatriciels lorsqu'ils sont associés à des défauts cutanés latéraux ou après exérèse tumorale.

## Prise en charge de l'ectropion palpébral

---

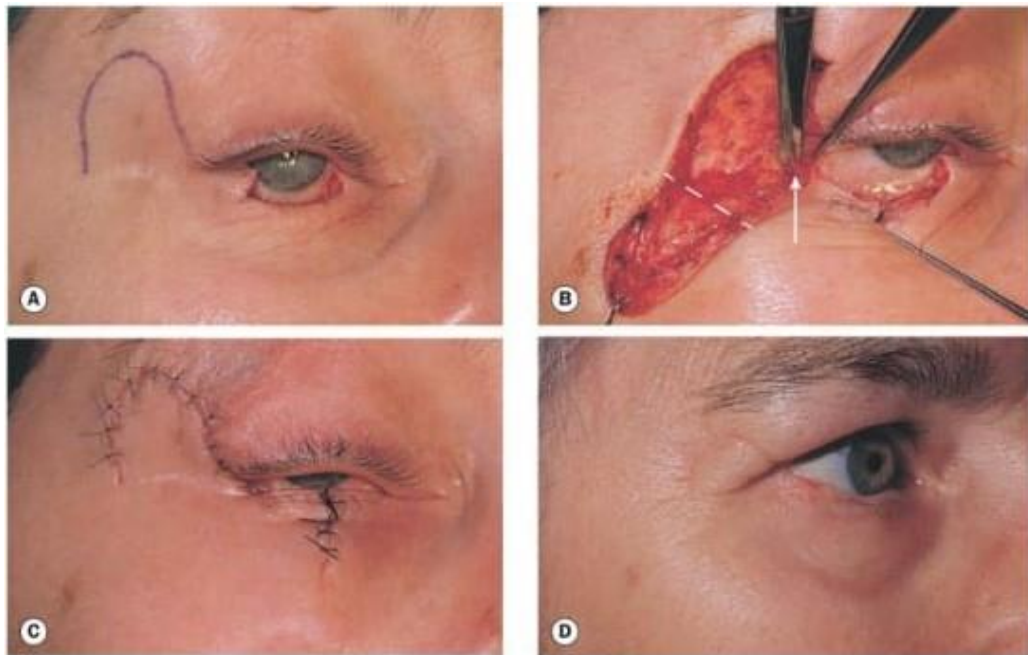La technique opératoire de Tenzel : L'intervention débute par une canthotomie latérale, permettant une meilleure mobilisation des tissus. Une incision semi-circulaire cutané-musculaire est ensuite réalisée à partir du canthus latéral, se prolongeant en arc de cercle vers la région temporale, dans les lignes naturelles de la peau. Le lambeau comprenant la peau le muscle orbiculaire et un peu de tissu sous-cutané, est mobilisé en rotation médiale et suturé sans tension pour restaurer l'anatomie palpébrale.

La zone donneuse est refermée directement ou au besoin après un décollement cutané complémentaire. L'adaptation des bords permet une bonne coaptation au globe, évitant ainsi les complications de type ectropion postopératoire.

Selon la littérature :

**Pradhan et al.**[138] ont montré, dans une série de 25 patients opérés par lambeau de Tenzel, une excellente restauration morphologique et fonctionnelle, avec une correction complète de la malposition palpébrale et aucune récurrence d'ectropion observée au suivi de 6 mois. **Yan et al.**[119] , dans leur revue des techniques de reconstruction palpébrale, soulignent l'intérêt du lambeau de Tenzel dans les cas où les greffes seraient insuffisantes pour rétablir le relief et la tension de la lamelle antérieure.

Enfin, **Abi-Rafeh** [139] inclut le lambeau de Tenzel parmi les techniques de référence dans la gestion des défauts inférieurs latéraux, insistant sur sa fiabilité, sa faible morbidité, et sa capacité à prévenir les malpositions comme l'ectropion.



**Figure 90: Le lambeau de Tenzel dans la reconstruction des pertes de substance palpébrales[102]**

**b.6 Lambeau mustardé :**

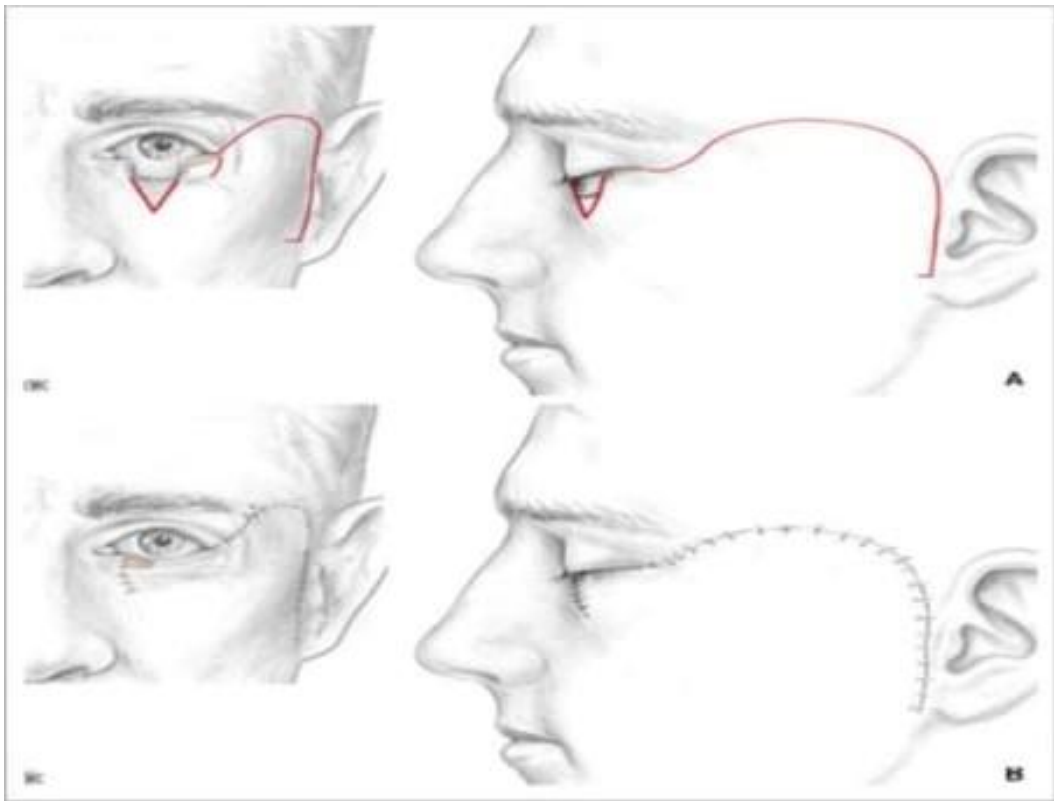
Le lambeau de Mustardé est une technique de transposition cervico-jugale bien établie en reconstruction palpébrale, particulièrement indiquée dans les cas d'ectropion cicatriciel ou post-réséction tumorale avec perte cutanée étendue de la paupière inférieure. Il permet de restaurer la lamelle antérieure par l'apport d'un tissu bien vascularisé et de texture similaire à la peau palpébrale.

La technique opératoire du lambeau est prélevée en région jugale dans un dessin en arc de cercle orienté latéralement vers la joue, puis mobilisé en rotation vers le défaut. Il comprend la peau et le muscle orbiculaire superficiel, assurant une bonne vascularisation via les branches faciales. Une canthotomie ou une cantholyse latérale est souvent nécessaire pour réduire la tension. Le lambeau est ensuite suturé au bord libre et la zone donneuse refermée par suture directe.

## Prise en charge de l'ectropion palpébral

---

Dans une étude comparative, **Sugg et al.**[140] ont montré que le lambeau de Mustardé offrait des résultats équivalents au lambeau d'avancement en V-Y pour la prévention de l'ectropion, notamment dans les reconstructions du sillon lid-jugal de taille modérée. De plus, **Gálvez et al.**[141] rapportent un cas de reconstruction faciale traumatique incluant la correction d'un ectropion inférieur grâce à un **lambeau de Mustardé**, avec un bon résultat fonctionnel et esthétique à moyen terme.



**Figure 91 :la technique du lambeau mustardé pour la reconstruction palpébrale**

**Tableau VII: Classification des ectropions et stratégies chirurgicales associées**

Type d'ectropion	Cause principale	Techniques chirurgicales recommandées	Remarques
<b>Involutionnel</b>	Laxité horizontale du tarse	<ul style="list-style-type: none"> <li>- Tarsal strip</li> <li>- Canthopexie/canthoplastie latérale</li> <li>- Résection cunéiforme</li> </ul>	- Correction de la laxité canthale ; résultats stables sur le long terme
<b>Paralytique</b>	Paralysie du nerf facial	<ul style="list-style-type: none"> <li>- Suspension statique (fascia lata)</li> <li>- Canthoplastie associée</li> <li>- Lambeau temporalis</li> </ul>	- Traitement souvent combiné à une prise en charge neurologique
<b>Mécanique</b>	Masse ou tumeur palpébrale	<ul style="list-style-type: none"> <li>- Exérèse de la masse</li> <li>- Reconstruction selon la perte de substance</li> </ul>	- L'ectropion disparaît parfois après ablation de la cause
<b>Cicatriciel</b>	Rétraction verticale (lamelle antérieure)	<ul style="list-style-type: none"> <li>- Greffe cutanée pleine épaisseur</li> <li>- Plastie en Z</li> <li>- Lambeaux locaux (rotation, d'avancement, Tripièr)</li> </ul>	- Nécessite souvent libération de la fibrose + apport de tissu
<b>Congénital</b>	Malformation ou absence de fixation	<ul style="list-style-type: none"> <li>- Suture d'éversion</li> <li>- Greffe cutanée si déficit</li> </ul>	- Rare ; nécessite un traitement individualisé

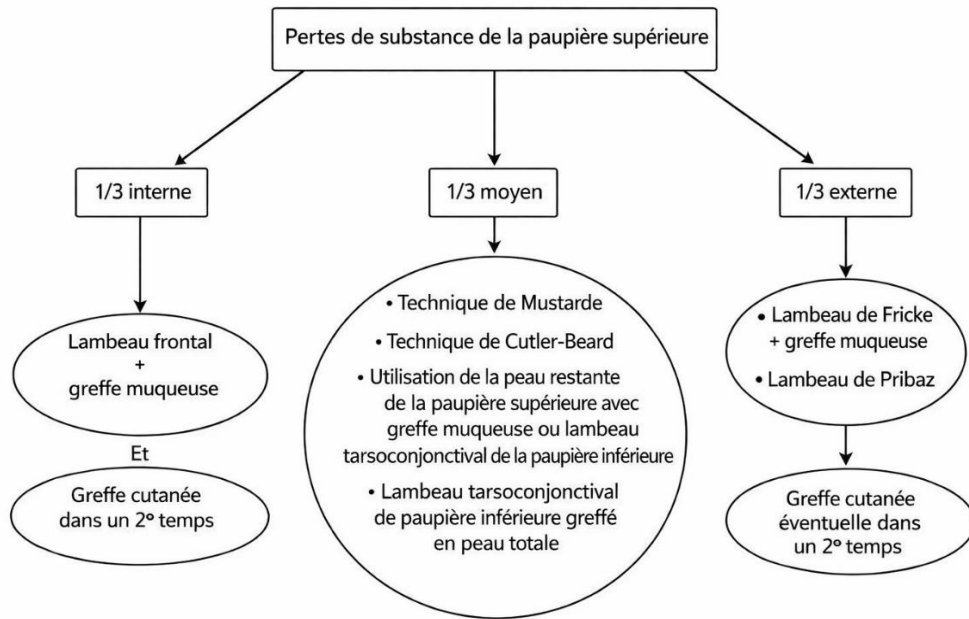


Figure 92 : Diagramme décisionnel des pertes de substance de la paupière supérieur

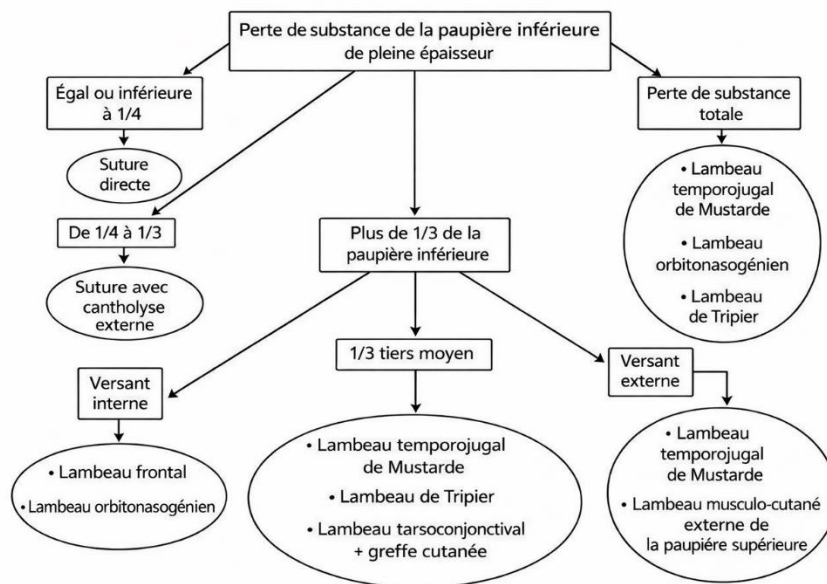
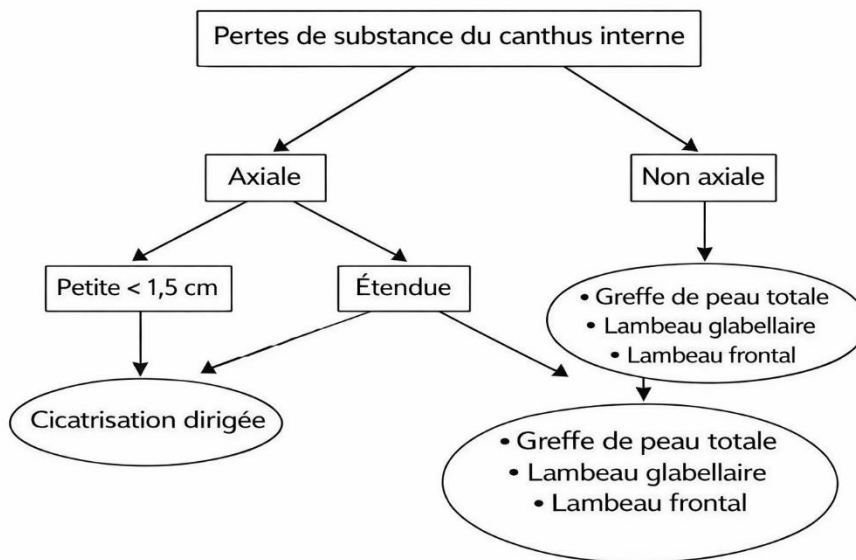


Figure 93 : Diagramme décisionnel des pertes de substance de la paupière inférieure



**Figure 94 : Diagramme décisionnel des pertes de substance du canthus**

❖ **Suites post-opératoires communes :** [142], [143]

- Antibiothérapie locale
- Gouttes lubrifiantes
- Retrait des fils à 7-10 jours
- Surveillance des signes de récurrence (laxité, mauvaise cicatrisation)
- Surveillance de la fonction orbiculaire si paralysie sous-jacente

❖ **Les complications post opératoire :** [142], [144]

Les complications post-opératoires de la chirurgie de l'ectropion peuvent être précoces ou tardives et doivent faire l'objet d'une surveillance attentive. Les troubles précoces incluent l'œdème, l'hématome, la déhiscence des sutures, et plus rarement, des infections locales. Une kératite d'exposition peut également survenir, en particulier chez les patients présentant une fermeture palpébrale incomplète ou une protection cornéenne insuffisante, mettant en jeu

l'intégrité de la surface oculaire.

Parmi les complications tardives, la récurrence de l'ectropion constitue une situation fréquente, souvent liée à une correction insuffisante de la laxité palpébrale ou à une fibrose cicatricielle secondaire. À l'inverse, une sur correction excessive peut engendrer un ectropion postopératoire ou une rétraction de la paupière inférieure, particulièrement en cas de résection cutanée trop agressive ou de tension excessive sur les tissus. Ces malpositions peuvent compromettre à la fois la fonction protectrice de la paupière et le résultat esthétique.

La prévention de ces complications repose sur une planification préopératoire rigoureuse, tenant compte de la qualité cutanée, de la laxité canthale et de la statique palpébrale. Une technique opératoire adaptée à chaque type d'ectropion, accompagnée d'un suivi postopératoire structuré et d'un traitement symptomatique (lubrification oculaire, pansement compressif, soins locaux), permet de réduire significativement l'incidence de ces complications

## **IV. L'analyse des données :**

L'ectropion palpébral, défini comme une éversion anormale du bord libre de la paupière, représente une affection multifactorielle aux répercussions fonctionnelles et esthétiques non négligeables. Qu'il soit d'origine cicatricielle, involutive, paralytique ou mécanique, l'ectropion altère la protection oculaire et favorise les complications cornéennes.

Sa prise en charge reste essentiellement chirurgicale, reposant sur des principes communs de libération tissulaire et de restauration de la continuité palpébrale mais dont les modalités varient selon le type, la sévérité de l'atteinte et les ressources disponibles.

La littérature internationale propose une diversité de techniques, allant des greffes cutanées aux lambeaux locaux, en passant par les méthodes de renforcement latéral comme la canthopexie ou le « latéral tarsal strip ».

À travers cette étude, nous avons entrepris une analyse rétrospective des cas d'ectropion pris en charge dans notre service, afin de dégager les caractéristiques dominantes de cette pathologie dans notre contexte, d'évaluer les causes et les résultats de notre stratégie thérapeutique et de les confronter aux données issues de la littérature internationale.

### **1. Données épidémiologiques :**

#### **1.1. Le sexe :**

Dans notre étude, les hommes étaient plus fréquemment touchés par l'ectropion palpébral que les femmes, représentant 59 % des patients contre 41 %. Cette prédominance masculine est également retrouvée dans la majorité des séries internationales. Par exemple, Pascali (146) en Italie et Goel (147) en Inde rapportent des proportions similaires, autour de 57 % d'hommes, tandis que la série de Vahdani (148) en Angleterre montre un écart encore plus marqué, avec 81 % de patients masculins. Ces différences peuvent s'interpréter à la fois par une exposition accrue des hommes à certains facteurs de risque ( tels que le travail à l'extérieur, les traumatismes faciaux ou les affections dermatologiques) et par des variations liées aux contextes socioculturels et à

## Prise en charge de l'ectropion palpébral

---

l'accès aux soins. Ainsi, le sexe masculin apparaît comme un facteur épidémiologique significatif dans la survenue de l'ectropion nécessitant une prise en charge chirurgicale, indépendamment du pays étudié.

**Tableau VIII: Tableau comparatif de la fréquence des patients opérés pour ectropion Palpébrale selon le sexe**

Auteurs	Nombre des patients	Hommes (%)	Femme (%)
PASCALI [145] Italie	42	57.1%	42.9%
Ilse Mol [76] pays bas	32	53.1%	46.9%
GOEL [146] inde	19	57.9%	42.1%
VAHDANI [147] Angleterre	21	81%	19%
Notre étude	39	59%	41%

### 1.2. L'Age :

L'analyse des données d'âge montre que l'ectropion palpébral touche principalement les sujets adultes, avec des variations notables selon les séries et les régions. Dans notre étude marocaine, l'âge moyen des patients était de 43,8 ans, avec des extrêmes compris entre 40 et 59 ans, ce qui est nettement plus jeune que dans la majorité des séries européennes et asiatiques. Par exemple, les études de Vahdani (Angleterre) et Ilse Mol (Pays-Bas) rapportent des âges moyens élevés, respectivement de 79,8 et 74 ans, tandis que Pascali (Italie) et Bosnar (Croatie) décrivent des moyennes comprises entre 61,5 et 66,3 ans. Les séries asiatiques, telles que celle de Goel en Inde et de Baek en Corée, présentaient des âges moyens intermédiaires, de 51,6 à 58,4 ans. Ces différences pourraient s'expliquer par plusieurs facteurs, notamment le type d'ectropion dominant dans chaque population (cicatriciel, paralytique ou sénile), les variations démographiques, le profil socio-économique des patients et les habitudes de recours aux soins. Ainsi, notre série, plus jeune, pourrait être expliquée par le fait que les étiologies cicatricielles ou traumatiques sont plus fréquentes que les ectropions séniles liés à l'âge.

**Tableau IX: Age moyen et extrêmes d'âge des patients Ayant Ectropion palpébrale**

<b>Auteurs</b>	<b>Age moyenne (ans)</b>	<b>Extrême d'âge (ans)</b>
GOEL [146] inde	58.4	(42–72)
ILSE MOL [76] pays bas	74	(54–90)
BAEK [95] Correa	51.6	(20–76)
PASCALI [145] Italie	61.5	(48–75)
BOSNAR [129] Croatie	66.3	–
VAHDANI [147] Angleterre	79.8	(58–92)
Notre étude	43.8	(40–59)

## **2. Données cliniques :**

### **2.1. Les facteurs favorisants :**

L'analyse des facteurs favorisants dans notre série montre une prédominance nette des brûlures, responsables de 64,1 % des cas, suivies des tumeurs (30,7 %) et des traumatismes (5,1 %). Cette distribution contraste avec celle observée dans les séries européennes et asiatiques. En Europe, Mol (Pays-Bas) rapporte majoritairement des tumeurs (50 %) et des affections dermatologiques (34,8 %), tandis que les brûlures sont quasi inexistantes. La série anglaise de Vahdani souligne également la fréquence des tumeurs (26 %), avec peu de traumatismes et aucune brûlure. En Asie, Baek (Corée) note principalement des paralysies faciales (23,5 %) et des traumatismes (19,1 %), les brûlures représentant seulement 1,4 % des cas. Ces différences peuvent s'expliquer par des facteurs géographiques et socio-économiques : dans les pays à faible ou moyen niveau socio-économique, comme le Maroc, les brûlures constituent une cause majeure d'ectropion, souvent liées à des accidents domestiques ou professionnels et à une prise en charge initiale retardée. À l'inverse, dans les pays européens et asiatiques, où les soins préventifs et l'accès aux interventions précoces sont mieux organisés, les causes tumorales, dégénératives ou dermatologiques prédominent. Ces observations mettent en évidence l'influence combinée des facteurs environnementaux, culturels et économiques sur le profil étiologique de l'ectropion palpébral.

**Tableau X: Répartition des facteurs favorisant selon les différentes études**

Auteurs	Baek[95] Correa	Mol[76] pays bas	Vahdani[147] Angleterre	Notre Etude
Brûlure	1.4%	-	-	64.1%
Tumeur	-	50%	26%	30.7%
Traumatisme	19.1%	6.3%	8%	5.1%
Paralysie faciale	23.5%	-	-	-
Affection dermatologique	-	34.8%	-	-
Blépharoplastie	-	3.1%	-	-

**2.2. Les signes cliniques :**

Dans notre étude, les **manifestations cliniques les plus fréquentes** chez les patients atteints d'ectropion étaient l'**éversion des cils** (66,7%), le **larmoiement** (43,6%) et la **gêne oculaire** (41%). Ces signes sont classiquement rapportés dans la littérature comme les plaintes majeures liées à l'exposition chronique de la conjonctive et de la cornée.

- Le **larmoiement** est également bien documenté par **Hou** (31,3 %) et surtout **Vahdani** (63 %). Il s'agit souvent du premier motif de consultation, lié à une mauvaise évacuation lacrymale due à la malposition de la paupière inférieure.
- La **douleur oculaire** est retrouvée dans 20.5 % des cas de notre série, un taux comparable à ceux observés par **Hou** (14,1 %) et **Erika** (17 %), traduisant une irritation chronique ou une exposition cornéenne.
- La **sensation de sable** et la **sécheresse oculaire** sont rapportées respectivement dans 25.6 % et 40 % des cas dans les études de **Kim** et dans notre série. Ces symptômes témoignent d'une altération du film lacrymal, souvent associée à l'ectropion exposant la conjonctive.
- La **gêne oculaire**, présente chez 41 % de nos patients et 50 % chez **Erika**, est un symptôme subjectif mais fréquent, regroupant les sensations d'inconfort, de brûlure ou de tension palpébrale.

## Prise en charge de l'ectropion palpébral

---

- L'**œil rouge**, qui reflète l'inflammation conjonctivale, est observé dans 25.6 % de notre série, avec des valeurs proches de celles de **Erika** (17 %) et **Kim** (36 %).
- L'**ulcère de cornée**, complication redoutée, reste rare mais présente dans 5,1 % des cas dans notre série, contre 2,2 % chez **Hou**, soulignant l'importance d'un diagnostic et d'un traitement précoces.
- Enfin, la **baisse de l'acuité visuelle (BAV)** est notée chez 25,6% de nos patients. Bien que rarement mentionnée dans les autres études, elle pourrait être secondaire à des complications cornéennes ou à une pathologie oculaire associée.

Ces différences peuvent être expliquées par la variation des étiologies dominantes selon les populations : dans notre série, la prédominance des brûlures pourrait expliquer la fréquence élevée de l'éversion des cils et du larmoiement, alors que dans les pays européens et asiatiques, les tumeurs, les affections dermatologiques ou les paralysies faciales contribuent à des profils symptomatiques différents. Cette observation souligne l'importance d'adapter l'évaluation clinique et la prise en charge fonctionnelle selon le contexte étiologique et géographique.

**Tableau XI: les différentes manifestations cliniques de l'ectropion palpébrale**

Auteurs	HOU [148] Allemagne	Kim [149] Correa	Erika[150] brésil	Vahdani[147] Angleterre	Notre étude
Larmoiement	31.3 %	–	–	63%	43.6%
BAV	–	–	–	–	25.6%
Douleurs	14.1%	–	17%	–	20.5%
Gêne	–	–	–	50%	41%
Œil Rouge	–	36%	17%	50%	25.6%
Sècheresse oculaire	4.5%	40%	–	–	–
Sensation de sable	–	40%	–	–	25.6%
Eversion des cils	–	–	58.5%	–	66.7%
Ulcère de cornée	2.2%	–	–	–	5.1%

### 3. Résultats thérapeutiques :

#### 3.1. Les techniques chirurgicales :

**Tableau XII: Répartition des types d'ectropion selon les études**

Auteurs	Bosnar[129] Croatie	Andrea [108] Allemagne	Pascali [145] Italie	Kim[149] Correa	Notre étude
EC Cicatriciel	25%	79.3%	17.6%	100%	100%
EC Paralytique	30.8%	13.8%	46.3%	-	-
EC involutif	44.2%	6.9%	36.1%	-	-
EC mécanique	-	-	-	-	-

La comparaison entre notre série et les études européennes et asiatiques met en évidence des différences marquées tant dans la répartition des types d'ectropion que dans les choix thérapeutiques adoptés. Dans notre contexte africain, l'ectropion cicatriciel représente 100 % des cas, traduisant une forte prévalence des séquelles cutanées post-traumatiques, infectieuses ou dermatologiques. Cette situation contraste nettement avec les séries européennes, où les ectropions involutifs et paralytiques constituent une part importante des cas, comme rapporté par Bosnar et al. en Croatie (44,2 % involutifs et 30,8 % paralytiques) ou par Pascali et al. en Italie (46,3 % paralytiques et 36,1 % involutifs). L'Europe présente ainsi un profil dominé par le relâchement tissulaire lié à l'âge ou à la paralysie faciale, ce qui oriente logiquement vers des techniques de suspension latérale plutôt que vers des reconstructions tissulaires.

En Asie, les données montrent également une forte proportion d'ectropions cicatriciels, comme dans l'étude coréenne de Kim et al., où ils représentent 100 % des cas. Cette similarité avec notre série explique la place importante des techniques de libération cicatricielle associées à une greffe de peau totale (L + GPT), utilisée à 96 % en Corée et 81.8 % dans notre étude. L'Asie rejoint donc l'Afrique dans un profil dominé par les rétractions cutanées sévères, imposant des stratégies de reconstruction de la lamelle antérieure.

## Prise en charge de l'ectropion palpébral

---

À l'inverse, certains travaux européens tels que ceux d'Andrea et al. en Allemagne montrent une prédominance relative des formes cicatricielles (79,3 %), mais avec une sévérité moindre, comme en témoigne l'utilisation majoritaire des lambeaux locaux (58,6 %) au détriment des greffes cutanées (25,9 %). Cette nuance reflète des rétractions plus limitées et une meilleure disponibilité tissulaire, contrastant avec les atteintes plus sévères observées dans les séries africaines et asiatiques.

Ainsi, l'analyse géographique montre clairement que les séries africaines et asiatiques sont dominées par des ectropions cicatriciels étendus nécessitant des reconstructions cutanées, tandis que les séries européennes rapportent plus souvent des formes involutives ou paralytiques privilégiant des techniques de suspension et de correction de la laxité. Ces divergences reflètent non seulement des différences épidémiologiques, mais également les contextes socio-sanitaires et les profils traumatiques propres à chaque région. Notre série s'inscrit ainsi dans le modèle africain-asiatique caractérisé par la sévérité des rétractions cutanées et le recours fréquent à la greffe cutanée comme traitement de référence.

**Tableau XIII: Stratégies chirurgicales utilisées selon les études**

Auteurs	Bosnar[129] Croatie	Andrea[108] Allemagne	Yamamoto[124] Japan	Kim[149] Correa	Notre étude
L +GPT	69.2%	25.9%	-	96%	81.8%
L+LL	15.4%	58.6%	7.7%	4%	10.4%
Plastie en Z	15.4%	5.2%	-	-	2.6%
Tarsorrhaphie	43.8%	15.5%	-	-	81.8%
Canthopexie	6.2%	27.6%	-	-	2.6%
Greffe de la muqueuse	-	-	7.7 %	-	2.6%
Greffe du cartilage	-	-	7.7%	-	2.6%

### 3.2. Les Complications post opératoire :

L'évaluation des suites opératoires est un élément essentiel pour juger de l'efficacité et de la sécurité des techniques utilisées dans la prise en charge de l'ectropion, en particulier les formes cicatricielles. Dans notre série, les suites ont été généralement favorables, avec 85 % des patients ne présentant aucune complication notable. Ce taux est comparable à celui rapporté par Vahdani et al. [131] (92 %) et Mol et al. [66] (71 %), soulignant la bonne tolérance des procédures reconstructrices lorsqu'elles sont bien indiquées.

Parmi les complications observées dans notre série, la lyse partielle de la greffe (5 %), un phénomène également rapporté à des taux proches dans d'autres études : 3 % chez Mol et al. et 4,7 % chez Hou et al. [103]. Cette complication peut survenir en cas de mauvaise qualité du lit receveur, d'infection ou de mobilisation postopératoire de la paupière, et nécessite parfois une reprise chirurgicale ou un traitement local cicatrisant.

Les infections postopératoires ont été rares dans notre série (10 %) mais restent un risque reconnu dans ce type de chirurgie, notamment en cas de greffe cutanée. Le taux rapporté par Mol était de 24 %, nettement supérieur à celui observé chez Hou (1,1 %), probablement en lien avec la taille des défauts cutanés ou les conditions d'asepsie opératoire.

L'hémorragie a été absente dans notre cohorte, contrairement à l'étude de Hou, qui rapportait une fréquence de 14,1 %, et à celle de Mol (2,5 %) et Vahdani (4 %). Cette disparité pourrait refléter des différences dans les protocoles d'hémostase peropératoire ou dans le profil des patients (anticoagulants, HTA...).

Globalement, les données comparatives suggèrent que la chirurgie reconstructrice de l'ectropion, bien que techniquement délicate, est bien tolérée, avec un profil de sécurité satisfaisant, sous réserve d'une prise en charge rigoureuse en pré, per et postopératoire.

**Tableau XIV : Complications post-opératoires rapportées par les études**

Auteurs	Mol[76] pays bas	Vahdani[147] Angleterre	Hou[148] Correa	Notre étude
Infections	24%	-	1.1%	10%
Douleurs	1%	-	-	-
Hémorragie	2.5%	4%	14.1%	-
Rougeur	-	4%		-
Lyse partielle de la greffe	3%	-	4.7%	5%
Simple/Sans complication	71%	92%	61.2	85%

**3.3. Taux de récurrence :**

Le taux de récurrence constitue un indicateur essentiel pour évaluer l'efficacité à long terme des traitements chirurgicaux de l'ectropion. Dans notre série, nous avons observé un taux de récurrence de 7,7%, ce qui témoigne d'une stabilité satisfaisante des résultats anatomiques dans la majorité des cas. Ce chiffre s'inscrit dans la moyenne basse des taux rapportés dans la littérature.

Ainsi, Goel et al. [130] ont rapporté un taux de récurrence de 10,5% après correction chirurgicale d'ectropions, tandis que Pascali et al. [129], dans une population composée majoritairement de formes paralytiques et involutives, ont obtenu un taux plus faible de 4,8%, probablement lié au recours à des techniques de suspension palpébrale fiables

En revanche, Mol [66] rapporte un taux plus élevé de 13,8%, ce qui pourrait être attribué à la proportion de formes cicatricielles complexes ou à une utilisation moins systématique de greffes ou de renforts latéraux. Le taux le plus élevé est celui observé par Andrea et al. [136], soit 18,9%, dans une série à forte composante cicatricielle (79,3%) ; ce chiffre peut s'expliquer par la complexité des cas et la probabilité accrue de rétraction ou de reprise de la fibrose cutanée.

La variabilité des taux de récurrence dans la littérature s'explique par plusieurs facteurs : la nature étiologique de l'ectropion, le type de geste chirurgical réalisé, la qualité des tissus, mais aussi les conditions postopératoires (compliance, soins locaux, suivi).

## Prise en charge de l'ectropion palpébral

---

Notre taux relativement bas peut être attribué à l'application rigoureuse de la technique de libération suivie de greffe de peau totale (L + GPT), adaptée aux formes cicatricielles sévères, ainsi qu'au suivi régulier en post-opératoire, permettant une détection et un traitement précoce des signes de récurrence.

**Tableau XV : Taux de récurrence post-opératoire selon les études**

Auteurs	Goel[146] Inde	Pascali[145] Italie	Mol[76] pays bas	Andrea [108] Allemagne	Notre étude
Taux récurrence	10.5%	4.8%	13.8%	18.9%	7.7%



---

**CONCLUSION**

---



L'ectropion palpébral cicatriciel représente une pathologie oculo palpébrale fréquente, aux répercussions fonctionnelles et esthétiques souvent importantes. Sa prise en charge demeure un défi thérapeutique, nécessitant une analyse précise de l'étiologie, du degré de rétraction cutanée et de l'atteinte des structures palpébrales. Notre étude, portant sur une série de patients traités dans notre service, met en évidence la prédominance de cette étiologie dans notre contexte, ainsi que l'importance du larmoiement et de l'irritation oculaire comme principaux motifs de consultation.

Les résultats obtenus confirment la place centrale de la chirurgie reconstructrice dans le traitement de l'ectropion cicatriciel, en particulier la libération des brides cicatricielles associée à une greffe cutanée totale. Cette technique a démontré une efficacité notable, permettant une restauration satisfaisante de la statique palpébrale, une amélioration fonctionnelle significative et un faible taux de complications et de récidives.

Au-delà de l'aspect thérapeutique, notre expérience souligne l'importance d'une prise en charge multidisciplinaire, d'une évaluation préopératoire rigoureuse et d'un suivi postopératoire régulier afin d'optimiser les résultats et de limiter les séquelles. La prévention des facteurs cicatriciels, la gestion précoce des traumatismes palpébraux et la sensibilisation des patients constituent également des éléments essentiels.

Ainsi, cette étude confirme que la greffe cutanée totale demeure une approche fiable et efficace dans les formes cicatricielles sévères. L'évolution des techniques reconstructrices et la personnalisation du geste opératoire selon la statique palpébrale permettront d'améliorer davantage les résultats et d'élargir les perspectives thérapeutiques.



**ANNEXES**

## Fiche d'exploitation

### I. Identité du patient :

- Numéro du dossier :
- Nom :
- Age :
- Sexe : M  F
- Origine : Rural  Urbain
- Région :
- Couverture sociale : Non  Oui

Type: AMO  CNSS  CNOPS

### II. Motif d'hospitalisation :

- Larmoiement  Sensation de sable
- Œil rouge  Douleur
- Gène  Gène esthétique
- Baisse de l'acuité visuelle
- Autres :

### III. Antécédents

#### 1- Personnel :

##### a- Médicaux :

- Diabète
- HTA

## Prise en charge de l'ectropion palpébral

---

- Tuberculose
- Pathologie auto-immune : Oui  Non  type :
- Autres :

### b- Chirurgicaux :

#### ➤ Déjà opéré pour ectropion :

- Non
- Oui  délais entre chirurgie et consultation : .....

#### ➤ Déjà opéré pour ectropion du même œil :

- Non
- Oui  délais entre chirurgie et consultation : .....

#### ➤ Brulure :

##### ○ Mécanisme et agent causal :

- Thermique :

Flamme  Liquide chaud  Radiation  Flash électrique

- Électrique :  Vraie  Arc électrique

- Chimique :  Acide  Base

##### ○ Circonstances de la brulure :

- Accident de travail
- Accident domestique
- Agression
- Autolyse
- Autres :

## Prise en charge de l'ectropion palpébral

---

- Surface cutanée brûlée initiale :
  - Tumeur : Oui  Non 
    - Type histologique :
    - Localisation :
  - Blépharoplastie sup : Oui  Non
  - Blépharoplastie inf : Oui  Non
  - Blépharoplastie des 4 paupières : Oui  Non
  - Autres :
    - c- Familiaux :
      - Cas similaire :
      - Autres :

## IV. Histoire de la maladie

- Date d'apparition :
- Évolution :
- Traitement ultérieur : Oui  Non 
  - Médical : Oui  Non  durée : préciser : ....
  - Chirurgical : Oui  Non  préciser : ....

## V. L'examen clinique :

- L'état général : Bon  Non
- Examen ophtalmologique

Œil droit :

## Prise en charge de l'ectropion palpébral

---

- Paupière supérieur droite :
- Normale
  - Bride rétractile linéaire
  - Conjonctive palpébrale saine
  - Destruction de toute la paupière
  - Destruction des cils
  - Éversion des cils.
  - Autres
- Paupière inférieur droite :
- Normale
  - Bride rétractile linéaire
  - Conjonctive palpébrale saine
  - Destruction de toute la paupière
  - Destruction des cils
  - Éversion des cils.
  - Autres
- Baisse d'acuité visuel : Oui  Non  valeur :
- Acuité visuelle antérieure : Normale  Non
- Pression oculaire : Normal  Non  valeur :
- Œil rouge : Oui  Non
- Kératite : Oui  Non
- Ulcère de cornée : Oui  Non

## Prise en charge de l'ectropion palpébral

---

- Destruction du globe oculaire : Oui  Non
- Examen en lampe à fente Normal  Non
  - Paralysie faciale : Oui  Non

Œil gauche :

- Paupière supérieur gauche :
- Normale
  - Bride rétractile linéaire
  - Conjonctive palpébrale saine
  - Destruction de toute la paupière
  - Destruction des cils
  - Éversion des cils.
  - Autres.
- Paupière inférieur gauche :
- Normale
  - Bride rétractile linéaire
  - Conjonctive palpébrale saine
  - Destruction de toute la paupière
  - Destruction des cils
  - Éversion des cils.
  - Autres.

## Prise en charge de l'ectropion palpébral

---

- Acuité visuelle antérieure :  
Normale  Non
- Baisse d'acuité visuel : Oui  Non  Valeur :
- Pression oculaire : normal  Non  valeur :
- Œil rouge : Oui  Non
- Kératite : Oui  Non
- Ulcère de cornée : Oui  Non
- Destruction du globe oculaire :  
Oui  Non
- Examen en lampe à fente :  
Normal  Non
- Paralysie faciale : Oui  Non
- Examen des téguments :  
Front :  
Normal   
Placard hypertrophique rétractile   
Bride
- Joue : - Normale   
Placard hypertrophique rétractile   
Bride

## Prise en charge de l'ectropion palpébral

---

- Autres séquelles :
    - Localisation :
    - Type de séquelles :
  - Hyperpigmentation
  - Hypopigmentation
  - Prurit
  - Dysesthésie
  - Brides
  - Placard hypertrophiques
  - Amputation
  - Destruction cartilagineuse
  - Autres :
- Reste de l'examen clinique :

## VI. Prise en charge thérapeutique :

Durée d'hospitalisation :

A- Prise en charge médicale :

- Collyre lubrifiantes
- Pommade à la vitamine A
- Lentilles thérapeutiques
- Antibiotiques locaux : collyres.  Pommade
- Corticoïdes locaux : collyres  Pommades

## Prise en charge de l'ectropion palpébral

---

- Antihistaminiques locaux : collyres   
Pommades
  - Autres :
- B-Prise en charge chirurgicale :
- Anesthésie : locale  générale
  - Geste :
- Libération de la rétraction : Oui  Non
- Incision prolongée par une incision en queue de poisson : Oui
  - Incision simple
  - Plasties locales : plastie en Z  trident  Autres :
- Couverture de la perte de substance cutanée :
- Oui  Non
- Greffe de peau totale
  - Greffe de peau semi épaisse
  - Greffe de peau mince
  - Plastie locale  type :
  - Lambeau palpébral  type :
  - Lambeau régional  type :
- Reconstruction tarsale : Oui  Non
- Greffon cartilagineux nasal  siège : ....
  - Greffon auriculaire
  - Autres :

## Prise en charge de l'ectropion palpébral

---

- Reconstruction muqueuse conjonctivale :
  - Greffe cutanée.
  - Muqueuse jugale.
  - Muqueuse palatine.
  - Face interne de la lèvre.
  - Lambeau local  type :
  - Lambeau régional  type :
- occlusion oculaire
- pansement postopératoire :
  - bourdonnet
  - tulles vaselinés
  - bétadine tulle
  - compresses
  - pommade ophtalmique antibiotique

### C –suites postopératoires :

- Simples
- Complications : 
  - Hématome
  - Infection
  - Lyse partielle de la greffe
  - Lyse totale de la
  - Nécrose partielle du lambeau

## Prise en charge de l'ectropion palpébral

---

- Nécrose totale du lambeau
  - Rétraction
  - Récidive
  - Autres :
- Prescription post opératoire immédiate : ....
- Occlusion oculaire
- Pansements occlusifs
- Antibiothérapie locale  type : ...
- Antibiothérapie générale  type : ...
- Antalgiques locaux  type : ....
- Antalgiques par voie générale  type : ....
- Larmes artificielles
- Consultation ophtalmo

### D-L 'évolution :

- Degré de satisfaction :
- Non  Satisfait  très satisfait
- Récidive : Oui  Non

### E – formes de l'ectropion :

- L'ectropion involutif
- L'ectropion cicatriciel
- L'ectropion congénital
- L'ectropion paralytique

  
**RESUMES**  


## Résumé :

### **Introduction :**

L'ectropion palpébral est une anomalie de la statique de la paupière, se traduisant par une éversion du bord libre, pouvant entraîner des manifestations fonctionnelles gênantes telles que le larmoiement, l'irritation oculaire ou encore l'exposition cornéenne. Parmi les différentes étiologies possibles, la forme cicatricielle constitue une entité particulière, résultant d'une rétraction de la lamelle antérieure ou d'un déficit cutané secondaire à un traumatisme, une brûlure ou une chirurgie. L'objectif de notre travail est d'analyser les caractéristiques épidémiologiques, cliniques et thérapeutiques de l'ectropion palpébral cicatriciel, et d'évaluer les résultats fonctionnels et anatomiques des techniques chirurgicales pratiquées dans notre service.

### **Matériel et méthodes :**

Il s'agit d'une étude rétrospective descriptive réalisée au sein de notre service, portant sur 39 patients pris en charge pour ectropion palpébral cicatriciel sur une période de quatre ans, entre janvier 2020 et décembre 2023. Les paramètres étudiés incluaient les données démographiques, les antécédents, les manifestations cliniques, le type d'ectropion, la technique opératoire utilisée, les complications postopératoires et les cas de récurrence.

### **Résultats :**

L'âge moyen de nos patients était de 43,7 ans, avec une prédominance masculine. L'ensemble des cas recensés (100 %) concernaient un ectropion palpébral de nature cicatricielle. Le larmoiement représentait le motif de consultation le plus fréquent. La technique chirurgicale la plus fréquemment réalisée a été la libération cicatricielle associée à une greffe de peau totale (L+GPT), effectuée dans 81,8 % des cas. Le taux de complications postopératoires était faible, dominé par des infections superficielles dans 10 % des cas. Le taux de récurrence a été estimé à 7,8 %.

### Conclusion :

L'ectropion palpébral cicatriciel demeure une affection nécessitant une prise en charge chirurgicale adaptée à la sévérité de la rétraction cutanée et à la statique palpébrale. Notre expérience confirme l'efficacité des techniques reconstructrices, notamment la greffe de peau totale, qui assure un bon résultat fonctionnel et esthétique, tout en présentant un faible taux de complications et de récurrence.

## **Abstract:**

### **Introduction:**

Cicatricial ectropion is an eyelid malposition characterized by outward turning of the eyelid margin due to skin deficiency or anterior lamellar shortening. It may lead to epiphora, ocular irritation and corneal exposure. This study aims to evaluate the epidemiological, clinical and therapeutic characteristics of cicatricial ectropion and to assess surgical outcomes.

### **Methods:**

A retrospective descriptive study was conducted including 39 patients treated for cicatricial ectropion over a four-year period (January 2020–December 2023). Demographic data, clinical presentation, surgical techniques, postoperative complications and recurrence were analyzed.

### **Results:**

The mean age was 43.7 years with male predominance. All cases were cicatricial ectropion (100%). Epiphora was the main presenting symptom. The most frequently used technique was scar release associated with full-thickness skin grafting (81.8%). Complication rate was low, dominated by infections (10%). Recurrence rate was 7.8%.

### **Conclusion:**

Cicatricial ectropion requires appropriate surgical correction tailored to the extent of tissue deficiency. Our experience highlights the effectiveness of reconstructive procedures, particularly full-thickness skin grafting, with good anatomical and functional outcomes and a low rate of complications and recurrence.

## ملخص

### المقدمة:

يُعدّ الشتر الخارجي للجفن حالة مرضية ناتجة عن اضطراب في ثبات الجفن، ويتجسد بانقلاب الحافة الحرة للجفن نحو الخارج، مما قد يؤدي إلى أعراض مزعجة مثل الدموع المفرطة، وتهيج العين، أو تعرّض القرنية. ومن بين الأسباب المحتملة، يُعدّ الشتر الخارجي الندبي حالة مميزة تنتج عن انكماش الشريحة الأمامية للجفن أو نقص في الجلد نتيجة إصابة أو حرق أو جراحة سابقة.

يهدف هذا العمل إلى دراسة الخصائص الوبائية والسريرية والعلاجية للشتر الخارجي الندبي، وتقييم النتائج الوظيفية والتشريحية للتقنيات الجراحية المعتمدة في مصلحتنا.

### المواد والطرق:

هي دراسة وصفية استعادية أُجريت في مصلحتنا وشملت 39 مريضًا تم التكفل بهم بسبب الشتر الخارجي الندبي خلال فترة اربع سنوات، بين يناير 2020 وديسمبر 2023. شملت المعطيات المدروسة البيانات الديموغرافية، والسوابق المرضية، والخصائص السريرية، ونوع الشتر الخارجي، والتقنية الجراحية المستخدمة، والمضاعفات بعد الجراحة، وحالات الانتكاس.

### النتائج:

كان متوسط عمر المرضى 43.7 سنة مع رجالية. سجلت جميع الحالات (100%) على أنها شتر خارجي ندبي. الدمع هو السبب الرئيسي للاستشارة الطبية. كانت التقنية الجراحية الأكثر استخدامًا هي تحرير الندبة مع ترقيع جلدي كامل السماكة (L+GPT)، وقد أُجريت في 81.8% من الحالات. كان معدل المضاعفات بعد الجراحة منخفضًا، وسادت العدوى السطحية بنسبة 10%. أما معدل الانتكاس فقد بلغ 7.8%.

### الخلاصة:

يبقى الشتر الخارجي الندي حالة تتطلب تدخلاً جراحياً مناسباً حسب شدة الانكماش الجلدي وتغيرات استقرار الجفن. وتؤكد خبرتنا فعالية التقنيات الترميمية، لا سيما الترقيع الجلدي كامل السماكة، لما يوفره من نتائج وظيفية وتجميلية جيدة، ومعدل منخفض من المضاعفات والانتكاس.

  
**BIBLIOGRAPHIE**  


1. **Guthrie Aj, Kadakia P, Rosenberg J.**  
Eyelid Malposition Repair: A Review of the Literature and Current Techniques.  
Seminars in Plastic Surgery. p. 92-102. 2019.
2. **Canga Pf, Meis Ev, Casti J, García Cp, Prieto Már.**  
Ectropión en cirugía dermatológica: exploración y técnicas reconstructivas.  
Actas Dermosifiliográficas. p. 229-35. 2020.
3. **Hu Ms, Borrelli Mr, Hong X, Malhotra S, Lorenz Hp, Longaker Mt.**  
Embryonic Skin Development and Repair.  
Organogenesis. p. 46-63. 2018.
4. **Fuchs E.**  
Scratching the Surface of Skin Development.  
Nature. p. 445. 2007.
5. **Odland George F.**  
The Fine Structure of Developing Human Epidermis: Light.  
Journal of Investigative Dermatology. p. 65. 1975.
6. **Mort RI, Jackson Ij, Patton Ee.**  
The Melanocyte Lineage in Development and Disease.  
Development. p. 620-32. 2015.
7. **Tamaki K, Stingl G, Katz Si.**  
The Origin of Langerhans Cells.  
Journal of Investigative Dermatology. p. 309-11. 1980.
8. **Driskell rr, lichtenberger bm, hoste e, kretzschmar k, simons bd, charalambous m, et al.**  
Architecture in Skin Development and Repair.  
Nature. p. 277-81. 2014.
9. **Pearson Aa.**  
The Development of the Eyelids. Part I: External Features.  
Ophthalmic Anatomy. p. 33-42. 1980.

10. **Dutton Jj.**  
Embryologic and Fetal Development of the Human Eyelid.  
Survey of Ophthalmology. p. 407-14. 2016.
11. **Sevel D.**  
A Reappraisal of the Development of the Eyelids.  
1988;123-9.
12. **Kolarsick Paj, Kolarsick Ma, Goodwin C.**  
Anatomy and Physiology of the Skin.  
2008;203-13.
13. **Man Rab.**  
The Epidermal-Dermal Junction.  
Journal of Investigative Dermatology. p. 71-84. 1975.
14. **Baroni A, Buommino E, Gregorio V De, Ruocco E, Ruocco V, Wolf R.**  
Structure and Function of the Epidermis Related to Barrier Properties.  
Clinical Dermatology. p. 257-62. 2012.
15. **Arda O, Göksügür N.**  
Basic Histological Structure and Functions of Facial Skin.  
2014;3-13.
16. **Dréno B.**  
Anatomie et Physiologie de la Peau et de ses Annexes / Anatomy and Physiology of Skin  
and Cutaneous Annexes.  
Annales de Dermatologie et de Vénérologie. p. S247-51. 2009.
17. **Li C, Gao S, Wg B.**  
Research Progress of Orbital Fat in Histology and Cytology.  
2024;(146):1-4.
18. **Hwang K.**  
Surgical Anatomy of the Upper Eyelid Relating to Upper Blepharoplasty or Blepharoptosis  
Surgery.  
2013 ;93-100.

19. **Levin Mr, Brazzo B, Douglas R, Esmaeli B, Holds J, Jordan D.**  
Smith and Nesi's Ophthalmic Plastic and Reconstructive Surgery. Third Edition.
20. **Cochran MI, Lopez Mj, Czyz Cn.**  
Anatomy, Head and Neck: Eyelid. 2023.
21. **Hu S, Colley P.**  
Surgical Orbital Anatomy. 2019.
22. **Sand Jp, Zhu Bz, Desai Sc.**  
Surgical Anatomy of the Eyelids: Upper Eyelid, Lower Eyelid, Blepharoplasty, Orbicularis Oculi, Orbital Septum Anatomy.  
Facial Plastic Surgery Clinics of North America. p. 89-95. 2016.
23. **Pid Ra, Lin Sj, Hijjawi Jb.**  
Plastic & Reconstructive Surgery Board Review.
24. **Civit T, Froelich S, Joud A, Perez M, Mercier P.**  
Anatomie descriptive de l'Orbite / Descriptive Anatomy of the Orbit.  
Neurochirurgie. p. 81-8. 2010.
25. **Czyz Mlc, Cn.**  
Lacération des Paupières. 2022.
26. **Ducasse A, Ruban J, Baggio E, Labrousse M.**  
Paupières et Sourcils : Anatomie Chirurgicale.  
Ophtalmologie. p. 1-15. 2009.
27. **Mccord C.**  
Eyelid and Periorbital Surgery. 2016.
28. **Nerad Ja.**  
Techniques in Ophthalmic Plastic Surgery. Elsevier; 2020.
29. **Freitag Sk, Lee Ng, Lefebvre Dr, Mky.**  
Eyelid Reconstruction. 2019.
30. **Tong J, Lopez Mj, Fakoya Ao, Patel Bc.**  
Anatomy, Head and Neck: Orbicularis Oculi Muscle. 2024.

- 31. Erdogmus S, Govsa F.**  
The Arterial Anatomy of the Eyelid: Importance for Reconstructive and Aesthetic Surgery. 2007;241-5.
- 32. Tucker Sm, Linberg Jv.**  
Vascular Anatomy of the Eyelids. Ophthalmology. p. 1118-21. 1994.
- 33. Harvey Jt.**  
Lymphatic Drainage Patterns of the Human Eyelid: Assessed by Lymphoscintigraphy. 2010;26(4):281-5.
- 34. Choi Y, Kang Hg, Nam Ys, Kang Jg, Kim Ib.**  
Facial Nerve Supply to the Orbicularis Oculi Around the Lower Eyelid: Anatomy and Its Clinical Implications. 2017
- 35. Proksch E, Brandner Jm, Jensen Jm.**  
The Skin: An Indispensable Barrier. 2008;1063-72.
- 36. WICKETT RR, VISSCHER MO.**  
Structure and Function of the Epidermal Barrier. 2006;98-110.
- 37. Editors S, High W, Rosso Jq Del, Levin J.**  
Translation of Research to Patient Care: The Clinical Relevance of Maintaining the Functional Integrity of the Stratum Corneum in Both Healthy and Disease-Affected Skin. 2011;4(9):22-42.
- 38. Gurtner Gc, Werner S, Barrandon Y, Longaker Mt.**  
Wound Repair and Regeneration. 2008;453(May).
- 39. Cristina A, Gonzalez Do.**  
Wound Healing - A Literature Review. 2016;614-20.
- 40. Rodrigues M, Kosaric N, Bonham Ca, Gurtner Gc, Et Al.**  
Wound Healing: A Cellular Perspective. 2019;665-706.
- 41. Huang C, Murphy Gf, Akaishi S, Ogawa R.**  
Keloids and Hypertrophic Scars: Update and Future Directions. 2013;1-7.

42. **Barone N, Safran T, Vorstenbosch J, Davison Pg, Cugno Fs, Et Al.**  
Current Advances in Hypertrophic Scar and Keloid Management. 2021.
43. **Jin Z, Kim Ys.**  
Leveraging Microneedles for Raised Scar Management. 2025.
44. **Varga Ma.**  
Moist Wound Healing: Past and Present. 10(2).
45. **Guo S, Dipietro La.**  
Factors Affecting Wound Healing. 2010;219–29.
46. **Steed DI.**  
Wound–Healing Trajectories. 2003; 83:547–55.
47. **Singer Aj, Rafci Md.**  
Cutaneous Wound Healing. 1999.
48. **Werner S, Grose R.**  
Regulation of Wound Healing by Growth Factors and Cytokines. 2003 ;835–70.
49. **HAMAD K, BAHREÏN R DE, SOBUKWE RM, SUD A, UP MMC, IDENSOHN PJ, Et Al.**  
Prise en Charge des Plaies Non Cicatrisables et des Plaies Chroniques : Une Enquête Systématique Intégrative et un Parcours de Soins. 2019;17–28.
50. **Atiyeh Bs, Hayek Sn, Gunn Sw.**  
New Technologies for Burn Wound Closure and Healing — Review of the Literature. 2005; 31:944–56.
51. **Leow Jjl.**  
Cicatricial Ectropion after Wound Closure of Facial Laceration. 2020;1–3.
52. **Bron Aj, Tiffany Jm, Gouveia Sm, Yokoi N, Voon Lw.**  
Functional Aspects of the Tear Film Lipid Layer. 2004; 78:347–60.
53. **Dartt Da.**  
Neural Regulation of Lacrimal Gland Secretory Processes: Relevance in Dry Eye Diseases. Progress in Retinal and Eye Research. p. 155–77. 2009.

54. **Bologna M, Paparella G, Valls-Solé J, Hallett M, Berardelli A.**  
Neural Control of Blinking.  
Clinical Neurophysiology. p. 59-68. 2024.
55. **Skorin L, Lange R.**  
Ectropion: Classification, Diagnosis, and Management.  
Consultant. 2018;58(6).
56. **Guimaraes E, Bedran Dm, Valéria M, Pereira C.**  
Ectropion. 2010;25(3):59-65.
57. **Duarte A, Subtil J, Farias Jp Am.**  
Orbital Disease and Surgery: A Multidisciplinary Approach. 2010.
58. **Morax S, Hurbli T.**  
The Management of Congenital Malpositions of Eyelids, Eyes and Orbits. p. 207-19.
59. **Corredor-Osorio R, Luis J.**  
Congenital Upper Eyelids Ectropion in Down's Syndrome: Case Descriptions. 2017;7:7-10.
60. **Anchlia S, Rao Ks, Bonanthaya K, Anupama B, Nayak Iv.**  
Ophthalmic Considerations in Cleft Lip and Palate Patients.  
Journal of Maxillofacial and Oral Surgery. p. 14-19. 2011.
61. **Nayak S, Gupta Sp C.**  
Ectropion in a Collodion Baby. 2023.
62. **Chi Jj.**  
Management of the Eye in Facial Paralysis.  
Facial Plastic Surgery Clinics of North America. p. 21-28. 2016.
63. **Lee S, Lew H.**  
Ophthalmologic Clinical Features of Facial Nerve Palsy Patients. 2019;3(1):1-7.
64. **Hohman Mh, Hadlock Ta.**  
Etiology, Diagnosis, and Management of Facial Palsy: 2000 Patients at a Facial Nerve Center. 2014.

- 65. Korteweg Sf S, Stenekes Mw, Van Zyl Fe, Werker Pmn.**  
Paralytic Ectropion Treatment with Lateral Periosteal Flap Canthoplasty. 2014;1-8.
- 66. Mcveigh Ka, Harrison R, Ford R, Anne K, Entropion Rf, Et Al.**  
Entropion and Ectropion Repair: A Snapshot of Surgical Practice in the United Kingdom. Orbit. 2017;1-5.
- 67. López-García Js, García-Lozano I, Giménez-Vallejo C, Jiménez B, Sánchez Á, De Juan Ie.**  
Modified Lateral Tarsal Strip for Involutional Entropion and Ectropion Surgery. Graefe's Archive for Clinical and Experimental Ophthalmology. 2016.
- 68. Fong Kcs, Mavrikakis I, Sagili S.**  
Correction of Involutional Lower Eyelid Medial Ectropion with Transconjunctival Approach, Retractor Plication and Lateral Tarsal Strip. 2006;246-9.
- 69. Pérez-Dieste Jm, Castroviejo-Bolíbar M.**  
Ectropión Palpebral por Gafas: Síndrome del Centurión Mecánico. Reumatología Clínica. p. 80-82. 2013.
- 70. Dutto Jj.**  
Atlas of Clinical and Surgical Orbital Anatomy. 2010.
- 71. carroll s, hospital w, zealand n, hospital a, eT aL.**  
Cicatricial Ectropion Surgery: A Prospective Study of Long-Term Symptom Control, Patient Satisfaction, and Anatomical Success. 2018.
- 72. Castela G.**  
Manual of Ophthalmic Plastic and Reconstructive Surgery. 2016.
- 73. Vichare Nv, Singh J.**  
A Pilot Study to Evaluate the Efficacy of Fibrin Glue in Attaching Full Thickness Skin Graft in Repair of Cicatricial Ectropion. 2017;4(9):3052-7.
- 74. Worley B, Huang Jw, Macdonald J.**  
Approach to Treatment of Cicatricial Ectropion: A Systematic Review and Meta-Analysis Comparing Surgical and Minimally Invasive Options. Archives of Dermatological Research. 2019;0-7.

75. **Kitaichi N, Ariga T So.**  
Bilateral Upper Eyelid Ectropion Associated with Blepharospasm.  
British Journal of Ophthalmology. p. 1437–8. 2006.
76. **Mol I.**  
Case Series: Efficacy of Lateral Eyelid–Block Excision with Canthoplasty and Full–  
Thickness Skin Grafting in Lower Eyelid Cicatricial Ectropion. 2019;657–61.
77. **Bouguila J, Quoc Ch, Viard R, Brun A, Voulliaume D, Comparin J, Et Al.**  
Particularités de la Prise en Charge des Paupières Brûlées / Management of Eyelid Burns.  
2011;655–62.
78. **Malhotra R, Sheikh I, Dheansa B.**  
The Management of Eyelid Burns.  
Survey of Ophthalmology. p. 356–71. 2009.
79. **Zakaria I, Rizal S, Irwansyah D, Pratiwi Ca.**  
Upper Eyelid Reconstruction Due to Scar Contracture Following Major Burn Injury: A Case  
Series. 2024;4(1):1–3.
80. **Vishwanath V, Vishwanath Rg, Vishwanath R.**  
Innovative Post–Traumatic Ectropion Repair – A Case Report. 2024;5–8.
81. **Sidana S, Kadam S.**  
Cicatricial Ectropion of Lower Eyelid: A Report of Two Cases. 2021;233–7.
82. **Canga Pf, Meis Ev, Casti J, García Cp, Prieto Már.**  
Ectropion in Dermatologic Surgery: Exploration and Reconstruction Techniques.  
2020;111(3):229–35.
83. **S Scm.**  
Ectropion After Blepharoplasty: Prevention and Treatment. 1978;125–40.
84. **Williams Kj, Allen Rc.**  
Eyelid Malposition After Blepharoplasty: An Ounce of Prevention. 2021;72–7.

85. **Cho W, Kim Cg, Jang Ea, Kim Kn.**  
Lateral Tarsoplasty Combined with a Full-Thickness Skin Graft for Managing Severe Lower Eyelid Ectropion Following the Subciliary Approach for Infra-Orbital Rim Fracture: A Retrospective Observational Study. 2024.
86. **Mansour A, Kerman T, Amitai N, Zunz E, Khalaila S, Hazan I, Et Al.**  
The Relationship Between Involutional Ectropion and Inflammatory Disorders of the Eyelids and Ocular Surface: Insights from a Large-Scale National Study. 2025;1-8.
87. **Yip Lw, Thong By, Lim J, Tan Aw, Wong Hb, Handa S, Et Al.**  
Ocular Manifestations and Complications of Stevens-Johnson Syndrome and Toxic Epidermal Necrolysis: An Asian Series. 2007;527-31.
88. **Peralejo B, Beltrani V, Bielory L.**  
Dermatologic and Allergic Conditions of the Eyelid. 2008; 28:137-68.
89. **Procianoy F, Barbato Mt, Osowski Le.**  
Cicatricial Ectropion Correction in a Patient with Pyoderma Gangrenosum: Case Report. 2009;72(3):384-6.
90. **Clement Ci.**  
Medial Canthal Tendon Repair for Moderate to Severe Tendon Laxity. 2004 ;170-4.
91. **.Pisella Pj, Baudouin C.**  
Surface Oculaire. 2015.
92. **Bashour M, Long Jn.**  
Lower Lid Ectropion Blepharoplasty. 2025;1-11.
93. **Kooistra Lj, Scott Jf.**  
Cicatricial Ectropion Repair for Dermatologic Surgeons. Dermatologic Surgery. 2020.
94. **Moe Ks, Linder T.**  
The Lateral Transorbital Canthopexy for Correction and Prevention of Ectropion. 2000; 2:9-15.

95. **.Baek S, Chung Jh, Yoon Es, Lee Bi, Park Sh.**  
Algorithm for the Management of Ectropion Through Medial and Lateral Canthopexy. 2018;525-33.
96. **Galatoire O.**  
Chirurgie Du Regard. 2016.
97. **Qureshi Z, Bernard A, Grisolia Abd, Jaru-Ampornpan P, Ozgonul C, Demirci H.**  
Simplified Technique for Lateral Canthal Tendon Canthopexy. 2022.
98. **Gladstone Hb, Moy RI.**  
Suspension Suture Canthopexy: A Minimally Invasive Procedure for Correcting Mild to Moderate Ectropion. 2009;289-94.
99. **Anderson RI, Gordy Dd.**  
The Tarsal Strip Procedure. 1979.
100. **Kam Kyr, Cole Cj, Bunce C, Watson Mp, Kamal D, Olver Jm.**  
The Lateral Tarsal Strip in Ectropion Surgery: Is It Effective When Performed in Isolation? Eye. 2012;26(6):827-32.
101. **Rokohl Ac, Kopecky A, Heindl Lm.**  
The Role of the Lateral Tarsal Strip Procedure in Modern Ophthalmic Plastic Surgery — A Review. 2022 ;1-6.
102. **.Salmon J, Chammas J.**  
Kanski: Ophtalmologie Clinique: Une Approche Systématique. 9e éd. 2022.
103. **Georgescu D.**  
Surgical Preferences for Lateral Canthoplasty and Canthopexy. Current Opinion in Ophthalmology. 2014.
104. **Taban M, Nakra T, Hwang C, Hoenig Ja, Douglas Rs, Shorr N.**  
Aesthetic Lateral Canthoplasty. Ophthalmic Plastic and Reconstructive Surgery. 2010.
105. **Newadkar R, Newadkar Ur.**  
Management of Traumatic Telecanthus by Medial Canthopexy. Kerala Journal of Ophthalmology. 2019;54-6.

106. **Compton Cj, Melson At, Clark Jd, Shipchandler Tz, Nunery Wr, Lee Hb.**  
Combined Medial Canthopexy and Lateral Tarsal Strip for Floppy Eyelid Syndrome. American Journal of Otolaryngology – Neck and Medical Surgery. 2016;37(3):240–4.
107. **Nerad Ja.**  
Techniques in Ophthalmic Plastic Surgery. 1st Edition. 2009.
108. **Liebau J, Schulz A, Arens A.**  
Management of Lower Lid Ectropion. 2006;1050–7.
109. **Oral D, Çiftçi Fö, Gündüz Gu, Yaz B.**  
Floppy Eyelid Syndrome: Clinical Findings and Results of Lateral Pentagonal Eyelid Resection. 2009;333–7.
110. **Liu Cy, Oh Dj, Putterman Am.**  
A Lazy-T Modification in the Treatment of Medial Ectropion. 2019;39:398–402.
111. **Rajak S.**  
Performing a Tarsorrhaphy. 2015;28(89):10–1.
112. **Tse Dt, Kronish Jw, Buus D.**  
Surgical Correction of Lower-Eyelid Tarsal Ectropion by Reinsertion of the Retractors. JAMA Ophthalmology. 1991.
113. **Lee D, Diel Rj, Simmons Ba, Allen Rc, Chau M, Carter Kd, Et Al.**  
Ectropion Involucional. 2024;1–15.
114. **Goel R, Sanoria A, Kumar S, Arya D, Nr Sn.**  
Comparison of Polypropylene Sling with Combined Transconjunctival Retractor Plication and Lateral Tarsal Strip for Correction of Involucional Lower Eyelid Ectropion. 2017;285–97.
115. **Sagili S, Ha J.**  
Lower Eyelid Retractor (White-Line) Advancement to Correct Tarsal Ectropion. Canadian Journal of Ophthalmology. 2018;1–4.

116. **Graillon N, Colson T, Bardot J.**  
Suspension Statique Commissurale Labiale par Fascia Lata en Traitement Palliatif de la Paralyse Faciale: Un Résultat Stable dans le Temps. *Annales de Chirurgie Plastique Esthétique*. 2015.
117. **Sendul Sy, Cagatay Hh, Dirim B, Demir M, Acar Z, Olgun A, Et Al.**  
Effectiveness of the Lower Eyelid Suspension Using Fascia Lata Graft for the Treatment of Lagophthalmos Due to Facial Paralysis. 2015.
118. **Nowak-Gospodarowicz I, Marek R.**  
Predicting Factors Influencing Visual Function of the Eye in Patients with Unresolved Facial Nerve Palsy after Upper Eyelid Gold Weight Loading. 2021.
119. **Yan Y, Fu R, Ji Q, Liu C, Yang J.**  
Surgical Strategies for Eyelid Defect Reconstruction: A Review on Principles and Techniques. *Ophthalmology Therapy*. 2022;11(4):1383-408.
120. **Memarzadeh K, Engelsberg K, Sheikh Mr, Malmsjö M.**  
Large Eyelid Defect Repair Using a Free Full-Thickness Eyelid Graft: Case Report. *Case Reports in Ophthalmology*. 2017;3-4
121. **Kiran S, Akhlaq F, Khan A, Ali H, Kumar S, Sami W, Et Al.**  
Surgical Correction of Ectropion: Comparison Between Full Thickness Skin Grafts and Local Flaps. *Saba*. 2022;72(3):961-5
122. **Larsen Sdh, Heegaard S, Toft Pb.**  
Histological and Clinical Evaluation of the Hard Palate Mucous Membrane Graft for Treatment of Lower Eyelid Retraction. *Acta Ophthalmologica*. 2017;295-8
123. **.Guyot L, Layoun W, Richard O, Gola R.**  
Greffe de Fibro-Muqueuse Palatine. *Annales de Chirurgie Plastique Esthétique*. 2004;1071-6
124. **Yamamoto N, Ogi H, Yanagibayashi S, Yoshida R, Takikawa M, Nishijima A, Kiyosawa T.**  
Eyelid Reconstruction Using Oral Mucosa and Ear Cartilage Strips as Sandwich Grafting. *Journal of Ophthalmic Surgery*. 2017;1-7

- 125. Parodi Pc, Faini G, De Biasio F, Guarneri Gf.**  
Full-Thickness Lower Eyelid Reconstruction With a Conchal Chondro-Perichondral Graft and Local Coverage With Mio-Cutaneous Flaps: Our Divisional Experience. *Plastic and Reconstructive Surgery*. 2008;1826-32
- 126. Watanabe A, Katori N, Selva D, Hospital Ra.**  
Modified Auricular Cartilage Sling for Paralytic Ectropion. *British Journal of Plastic Surgery*. 2015;1-5
- 127. Tao Jp.**  
Efficient Oculofacial Surgery. Springer. 2025
- 128. Barreiros H.**  
Z-Plasty: Useful Uses in Dermatologic Surgery. *Journal of Dermatologic Surgery*. 2014;89(Figure 2):187-8
- 129. Bosnar D.**  
Our Approach to Operative Treatment. *European Journal of Plastic Surgery*. 2010;48(3):283-7
- 130. Chang Yf, Tsai Cc, Kau Hc, Liu Cj.**  
Vertical-to-Horizontal Rotational Myocutaneous Flap for Repairing Cicatricial Lower Lid Ectropion: A Novel Surgical Technique. *Plastic and Reconstructive Surgery*. 2017; 2017:1-6
- 131. Luiz W, Machado G, Gualberto Gv.**  
Modified Tripiier Flap in Reconstruction of the Lower Eyelid. *Journal of Craniofacial Surgery*. 2010;108-10
- 132. Maghsodnia G, Ebrahimi A, Arshadi A.**  
Using Bipedicled Myocutaneous Tripiier Flap to Correct Ectropion After Excision of Lower Eyelid Basal Cell Carcinoma. *Journal of Craniofacial Surgery*. 2011;1-5
- 133. Xu Jh, Tan Wq, Yao Jm.**  
Bipedicle Orbicularis Oculi Flap in the Reconstruction of the Lower Eyelid Ectropion. *Plastic and Reconstructive Surgery*. 2007;161-6

- 134. Blomqvist G.**  
Correction of Ectropion of the Lower Lid by Upper Eyelid Procedures. *Acta Ophthalmologica*. 1991;57-61
- 135. O'donnell Ba.**  
Eyelid Retractor Surgery as an Adjunct to Cicatricial Ectropion Repair. *Ophthalmic Plastic and Reconstructive Surgery*. 2000;293-7
- 136. Rubino C, Trignano E, Dore S, Pinna A, Tsatsaris N, Ziani F, Et Al.**  
Three-Step Combined Technique for Correction of Involutional Lower Eyelid Ectropion: A Case Series. *Ophthalmology and Therapy*. 2025;1-10
- 137. Stewart Wb, Richard.**  
Eyelid Reconstruction by the Semicircle Flap Technique. *Ophthalmology*. 1977;85(11):1164-9
- 138. Pradhan A, Deep R, Agrawalla K, Behera S, Sharma Pk.**  
Tenzel's: An Adorable Reconstruction Surgery to Create Beautiful Near Normal Eyelids. *International Journal of Oculoplastic Surgery*. 2016;2(3):159-63
- 139. Abi-Rafeh J.**  
Reconstruction des Paupières Inférieures. *Journal of Facial Plastic Surgery*. 2025;1-9
- 140. Sugg Kb, Cederna Ps, Brown Dl.**  
The V-Y Advancement Flap Is Equivalent to the Mustardé Flap for Ectropion Prevention in the Reconstruction of Moderate-Size Lid-Cheek Junction Defects. *Plastic and Reconstructive Surgery*. 2015;131(1):1-16
- 141. Gálvez Fdl, Fernando L, Carrillo M.**  
Using Mustardé Flap for Reconstruction of a Traumatic Facial Injury: Case Report. *Journal of Craniofacial Surgery*. 2024;51-6
- 142. Klapper Sr, Patrinely Jr.**  
Management of Cosmetic Eyelid Surgery Complications. *Ophthalmic Plastic and Reconstructive Surgery*. 2007;80-94

- 143. Sbitan L, Tanous H, Nawfal M, Pires C.**  
Towards Optimal Management of Lower Eyelid Malpositions: A Systematic Review of Treatment Effectiveness and Safety. *Clinics*. 2025; 80:100547
- 144. Oestreicher J, Mehta S.**  
Complications of Blepharoplasty: Prevention and Management. *Ophthalmic Surgery*. 2012;1-10
- 145. Pascali M, Corsi A, Brinci L, Corsi I, Cervelli V.**  
The Tarsal Belt Procedure for the Correction of Ectropion: Description and Outcome in 42 Cases. *Journal of Cranio-Maxillofacial Surgery*. 2014;1-7
- 146. Goel R, Kamal S, Bodh Sa, Kumar S, Kishore J, Malik Kps, Et Al.**  
Lower Eyelid Suspension Using Polypropylene Suture for the Correction of Punctal Ectropion. *Journal of Cranio-Maxillofacial Surgery*. 2013;41(7): e111-6
- 147. .Vahdani K, Theodor V.**  
Anterior Lamellar Deficit Ectropion Management. *Ophthalmology Practice*. 2021;929-35
- 148. Hou X, Guo Y, Li S, Lin M, Jia R, Rokohl A, Et Al.**  
Lateral Tarsal Strip Procedure for Involutional Ectropion: A Retrospective Analysis of 85 Cases and a Comprehensive Literature Review. *Advances in Ophthalmology Practice and Research*. 2021;1(1):100004
- 149. Kim Hj, Hayek B, Nasser Q, Esmaeli B.**  
Viability of Full-Thickness Skin Grafts Used for Correction of Cicatricial Ectropion of Lower Eyelid in Previously Irradiated Field in the Periocular Region. *Ophthalmic Plastic and Reconstructive Surgery*. 2011;5-9
- 150. Hoyama E, Padovani Cr, Roberto C, Padovani P.**  
Alterações da Margem Palpebral Associadas ao Ectrópio. *Arquivos Brasileiros de Oftalmologia*. 2005 ;68(4) :619-22





# قسم الطبيب:

أُقْسِمُ بِاللَّهِ الْعَظِيمِ

أَنْ أُرَاقِبَ اللَّهَ فِي مِهْنَتِي.

وَأَنْ أَصُونَ حَيَاةَ الْإِنْسَانِ فِي كَأْفَةِ أَطْوَارِهَا فِي كُلِّ الظُّرُوفِ  
وَالْأَحْوَالِ بَادِلَةً وَسْعِي فِي إِنْقَاذِهَا مِنَ الْهَلَاكِ وَالْمَرَضِ  
وَالْأَلَمِ وَالْقَلْقِ.

وَأَنْ أَحْفَظَ لِلنَّاسِ كِرَامَتَهُمْ، وَأَسْتُرَ عَوْرَتَهُمْ، وَأَكْتُمَ  
سِرَّهُمْ.

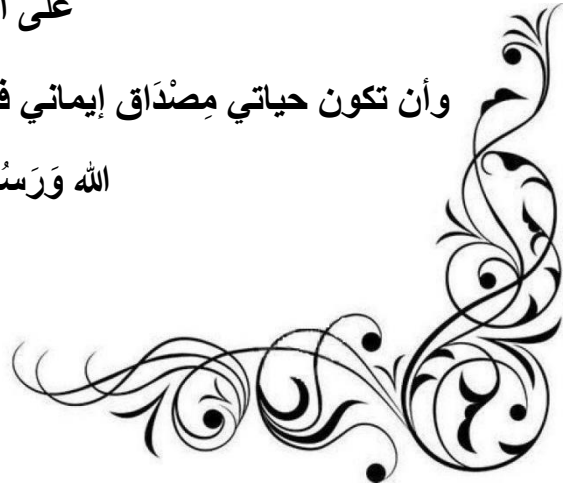وَأَنْ أَكُونَ عَلَى الدَّوَامِ مِنْ وَسَائِلِ رَحْمَةِ اللَّهِ، بَادِلَةً رِعَايَتِي الطَّبِيبَةَ لِلْقَرِيبِ وَالْبَعِيدِ، لِلصَّالِحِ  
وَالطَّالِحِ، وَالصَّدِيقِ وَالْعَدُوِّ.

وَأَنْ أَثَابِرَ عَلَى طَلْبِ الْعِلْمِ، وَأَسْخِرَهُ لِنَفْعِ الْإِنْسَانِ لَا لِأَذَاهِ.

وَأَنْ أُوَقِّرَ مَنْ عَلَّمَنِي، وَأُعَلِّمَ مَنْ يَصْغُرُنِي، وَأَكُونَ أَخْتًا لِكُلِّ زَمِيلٍ فِي الْمِهْنَةِ الطَّبِيبَةِ مُتَعَاوِنِينَ  
عَلَى الْبِرِّ وَالتَّقْوَى.

وَأَنْ تَكُونَ حَيَاتِي مِصْدَاقَ إِيمَانِي فِي سِرِّي وَعَلَانِيَتِي، نَقِيَّةً مِمَّا يَشِينُهَا تَجَاهَ  
اللَّهِ وَرَسُولِهِ وَالْمُؤْمِنِينَ.

والله على ما أقول شهيد





أطروحة رقم 348

سنة 2025

# التكفل بانقلاب الجفن التليفي

## الأطروحة

قدمت ونوقشت علانية يوم 2025/12/15  
من طرف

**السيدة إيمان تمدي**

المزودة في 26 دجنبر 1998 ببني ملال  
**لنيل شهادة الدكتوراه في الطب**

## الكلمات الأساسية :

جفن – أنواع انقلاب الجفن – انقلاب جفني تليفي  
– وسائل الترميم

## اللجنة

الرئيس

المشرف

الحكام

السيد **ي. بنشمخة**

أستاذ جراحة التقويم و التجميل

السيدة **أ. العتقي**

أستاذة جراحة التقويم و التجميل

السيد **خ. الترابي**

أستاذ جراحة التقويم و التجميل

السيدة **س. بلغمايدي**

أستاذة طب و جراحة العيون

السيد **ز. عزيز**

أستاذ امراض الفم و جراحة الفك و الوجه