# L'aspergillome pulmonaire : expérience du service de chirurgie thoracique de l'hôpital militaire Avicenne de Marrakech

**C.HADIDI, A.CHAFIK***

*Service de chirurgie thoracique. Hôpital militaire Avicenne. Marrakech

**ملخص**

قمنا بدراسة استعادية لِعَشْرِ حالات من مرض الرشوم الرئوي استشفيت في مصلحة الجراحة الصدرية بالمستشفى العسكري إبن سينا بمراكش خلال الفترة الممتدة ما بين 01 يناير 2008 و 31 دجنبر 2012. متوسط سن مرضانا بلغ 41 سنة، مع أغلبية الجنس الذكوري. أغلبية المرضى (08 مرضى) كانوا قد عولجوا من مرض السل الرئوي. في مقدمة الأعراض التنفسية نَجِدُ نفث الدم، الذي لوحظ عند سبعةِ مرضى. التشخيص الإثباتي للمرض إعتمد على مبحث أمصال الرشوم وكذا نتيجة التشريح المرضي للعينة الجراحية المستأصلة. العلامة النوعية لصورة البطن تم الكشف عنها لدى خمسة مرضى بواسطة الفحص الشعاعي للصدر، و لدى سبعة مرضى بواسطة التصوير المقطعي. قياس الوظيفة التنفسية، الذي يشكل دعامة أساسية من دعامات التقييم ما قبل الجراحي، مكن من الكشف عن اضطرابات تنفسية لدى خمسة مرضى، دون أن تكون هذه الأخيرة سببا في استحالة العلاج الجراحي. خضع جميع المرضى لعلاج جراحي عن طريق الجراحة التقليدية، مع هيمنة تقنية إستئصال الفص على باقي الأساليب الجراحية الأخرى؛ هذه التقنية أجريت لأربعة مرضى. أثناء العملية الجراحية، أجريت عملية نقل الدم لمريض واحد. تميزت الفترة ما بعد الجراحية بخلوها من مضاعفات لدى سبعة مرضى، في حين عرفت لدى الباقين حدوث ثلاث مضاعفات، و هي: تقيح الصدر، دم داخل الصدر، تسرب الهواء لفترة طويلة. كان متوسط مدة الإقامة بالمستشفى هو 8.6 أيام، حيث تراوحت هذه الأخيرة ما بين خمسة أيام و ثلاثة و عشرين يوما. لم تلاحظ أي حالة وفاة في دراستنا.

**الكلمات الأساسية** الرشوم الرئوي-التشخيص-العلاج بالجراحة.

**Résumé** Notre travail est une étude rétrospective de 10 cas d'aspergillome pulmonaire opérés au service de chirurgie thoracique de l'hôpital militaire Avicenne de Marrakech, durant la période allant du 1er Janvier 2008 au 31 Décembre 2012. L'âge moyen de nos patients était de 41 ans, avec une prédominance masculine. La plupart d'entre-eux (08 patients) avaient des antécédents de tuberculose pulmonaire traitée. La symptomatologie respiratoire était dominée par l'hémoptysie, retrouvée chez 7 patients. La confirmation du diagnostic était apportée par la sérologie aspergillaire et l'examen anatomo-pathologique de la pièce opératoire. Le signe spécifique d'image en grelot était mis en évidence par la radiographie thoracique chez 5 patients, et par le scanner thoracique chez 7 patients. La spirométrie, bilan pré-opératoire clé dans la chirurgie de l'aspergillome pulmonaire, avait objectivé des troubles ventilatoires mixtes chez 5 patients, mais réversibles ce qui n'avait pas constitué une contre-indication opératoire. Tous nos patients avaient bénéficié d'un traitement chirurgical par chirurgie conventionnelle, dominée par la lobectomie, réalisée chez 4 patients. Une transfusion per-opératoire était réalisée chez un seul patient. Les suites opératoires étaient simples chez 7 patients. Les complications notées étaient à type d'un pyothorax, d'un hémothorax, et d'une fuite aérienne prolongée. La durée moyenne d'hospitalisation était de 8,6 jours avec des extrêmes allant de 5 à 23 jours. Aucun décès n'a été relevé dans notre étude.

**Mots clés** Aspergillome pulmonaire-diagnostic-traitement chirurgical.

**Summary** Our work is a retrospective study about 10 cases of pulmonary aspergilloma operated at thoracic surgery department in the military hospital Avicenna of Marrakech, from 1 January 2008 to 31 December 2012. The mean age of our patients was 41 years old, with a male dominated, and the majority of them (08 patients) had pasts of treated pulmonary tuberculosis. The respiratory symptomatology was dominated by the hemoptysis, observed in 7 patients. The confirmation of the diagnosis was based on the aspergillar serology and the anatomopathologic examination of the surgical specimen. The specific sign of belly imaging was revealed by chest radiography in 5 patients and by chest computed tomography in 7 patients. The spirometry, key preoperative complete examination in the surgery of the pulmonary aspergilloma, visualized ventilatory but reversible disorders in 5 patients; this didn't represent operative contra-indication. All our patients benefited from surgical treatment by conventional surgery, dominated by the lobectomy, performed in 4 patients. The preoperative transfusion was realized in a patient. The postoperative was simple in 7 patients. Complications noted were a type of empyema, a hemothorax, and prolonged air leak. The mean duration of hospitalization was equal to 8,6 days with extremes from 5 to 23 days. Any death has been noticed in our study.

**Key words** Pulmonary aspergilloma-diagnosis-surgical treatment.

## Introduction

L'aspergillome pulmonaire est une affection grave, due au développement d'une masse mycélienne du genre Aspergillus, dans une cavité préexistante le plus souvent d'origine tuberculeuse. L'aspergillus est un champignon filamenteux ou moisissure ubiquitaire dont les spores se propagent essentiellement par voie aérienne, rarement par voie cutanée voire digestive. De ce fait, l'appareil respiratoire est le plus souvent touché, notamment les voies aériennes inférieures. Il constitue la première étiologie des mycoses respiratoires. L'aspergillome est considéré comme l'une des causes les plus fréquentes d'hémoptysie pouvant être de grande abondance et d'évolution parfois fatale. Le traitement est habituellement chirurgical, ce dernier est grevé d'une morbidité et d'une mortalité non négligeables. Le but de cette étude est de rapporter notre expérience du traitement chirurgical de l'aspergillome pulmonaire chez 10 patients opérés dans le service de chirurgie thoracique de l'hôpital militaire Avicenne de Marrakech.

## Patients et méthodes

Il s'agit d'une étude rétrospective descriptive qui s'est déroulée dans le service de chirurgie thoracique de l'hôpital militaire Avicenne de Marrakech du 1er janvier 2008 au 31 décembre 2012. Ont été retenus tous les cas d'aspergillome pulmonaire opérés durant cette période. Pour une évaluation uniforme et codifiée, nous avons établi une fiche d'exploitation contenant un nombre de paramètres que nous avons jugé nécessaires pour mener à terme notre travail.

## Résultats

Dix patients ont été opérés pour aspergillome pulmonaire dans le service de chirurgie thoracique de l'hôpital militaire Avicenne de Marrakech, durant la période allant du 1er janvier 2008 au 31 décembre 2012. Il s'agissait de 4 femmes et de 6 hommes avec un âge moyen de 41 ans. La plupart des patients avaient des antécédents de tuberculose pulmonaire traitée (8 patients). La découverte de l'aspergillome pulmonaire était fortuite chez deux patients. L'hémoptysie était le principal signe révélateur ou elle a été rapportée par 7 patients. Elle était minime chez 5 patients, et d'abondance moyenne chez 2 patients. Les autres manifestations respiratoires étaient sous forme d'une toux chronique dans 5 cas, associée à des expectorations purulentes dans un cas, de bronchorrhée dans 3 cas, de dyspnée dans un cas, et de douleur thoracique dans un cas. L'examen pleuro pulmonaire était normal chez 7 patients. Ailleurs, il a mis en évidence un syndrome de condensation chez 2 patients, des râles ronflants chez 1 patient, et un syndrome infectieux chez un patient. Tous les patients avaient bénéficié d'une radiographie thoracique de face et de profil avec un complément scanographique. L'image en grelot était mise en évidence par la radiographie thoracique dans 5 cas (Graphique1) et par le scanner thoracique dans 7 cas (Graphique 2). Tous les patients avaient une localisation aspergillaire unilatérale droite ou gauche avec atteinte prédominante des lobes supérieurs. Selon les critères radiologiques de Belcher et Plummer nous avions trouvé 4 aspergillomes simples et 6 aspergillomes complexes (Figure 1). La bronchoscopie était pratiquée chez 4 patients et avait permis de mettre en évidence une inflammation des bronches dans 3 cas, l'origine du saignement dans un cas, des secrétions mucopurulentes dans un cas; mais en aucun cas, elle n'avait pas permis de visualiser directement la truffe aspergillaire. La sérologie aspergillaire était réalisée chez 6 patients. Elle était positive dans 5 cas. La recherche de bacille acido-alcolo-résistant dans le matériel d'aspiration bronchique était négative, ainsi que dans les expectorations. La culture sur milieu de Sabouraud du matériel d'aspiration bronchique avait isolé de l'Aspergillus Fumigatus chez un seul patient. La spirométrie ou exploration fonctionnelle respiratoire, bilan pré-opératoire clé dans la chirurgie de l'aspergillome pulmonaire, avait objectivé des troubles ventilatoires mixtes chez 5 patients, mais réversibles après un traitement bronchodilatateur, ce qui n'avait pas constitué une contre-indication opératoire. Tous les patients avaient bénéficié d'une chirurgie conventionnelle avec comme voie d'abord une thoracotomie postéro latérale passant par le 5ème espace intercostal.

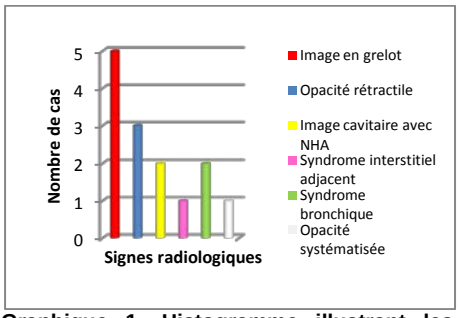


**Graphique 1: Histogramme illustrant les différents aspects retrouvés en radiographie thoracique**

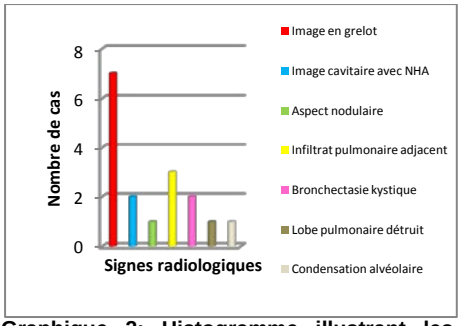


**Graphique 2: Histogramme illustrant les différents aspects retrouvés en TDM thoracique**

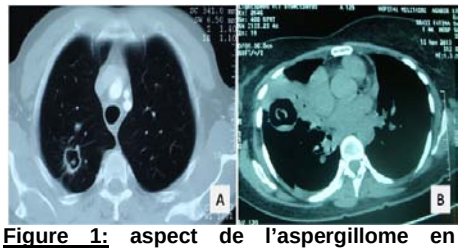


**Figure 1: aspect de l'aspergillome en scanner thoracique**
**A : Aspergillome simple**
**B : Aspergillome complexe**

Le traitement était conservateur (résection atypique ou truffectomie) chez 6 patients et radical (résection anatomique) chez 4 patients. La résection atypique était pratiquée chez 3 patients, tandis que la truffectomie était envisagée chez 2 patients vu les rapports intimes de la masse aspergillaire avec les gros vaisseaux du médiastin notamment la crosse aortique. Chez les 5 patients restants, l'intervention a consisté en une bilobectomie supérieure et moyenne droites dans un cas, une lobectomie supérieure gauche dans 2 cas, une segmentectomie apicale supérieure droite dans un cas, et une lobectomie supérieure droite dans un cas (Tableau I). En raison d'un saignement peropératoire, la transfusion s'est révélée indispensable chez 1 patient. Un

drainage thoracique était effectué chez tous les patients par deux drains thoraciques numéro 18. La durée moyenne du drainage était de 7 jours. Les suites post opératoires immédiates étaient simples chez 7 patients. Les complications étaient à type d'un pyothorax, d'un hémothorax, et d'une fuite aérienne prolongée. Ces trois patients avaient tous un aspergillome complexe. La durée moyenne d'hospitalisation était de 8,6 jours avec des extrêmes allant de 5 à 23 jours. L'examen anatomo-pathologique de la pièce opératoire avait montré une greffe aspergillaire dans tous les cas. L'évolution à long terme était favorable chez tous nos patients.

**Tableau I : Répartition des gestes pratiqués en fonction du type anatomo-radiologique**

| | Segmentec-Tomie | lobectomie | Bilobectomie | Résection atypique | Truffectomie | Total |
|---|---|---|---|---|---|---|
| **Aspergillome Simple** | 0 | 1 | 0 | 3 | 0 | **4** |
| **Aspergillome Complexe** | 1 | 2 | 1 | 0 | 2 | **6** |
| **Total** | **1** | **3** | **1** | **3** | **2** | **10** |

## Discussion

L'aspergillome pulmonaire peut se développer à n'importe quel âge. Mais, la plupart des auteurs (1-4) rapportent que la moyenne d'âge varie entre 35 et 65 ans, avec prédominance masculine. La tuberculose pulmonaire est l'affection sous-jacente la plus fréquemment observée dans la plupart des séries (2, 3, 5, 6,…). D'autres pathologies telles que les bronchectasies, le cancer excavé, l'emphysème pulmonaire, le kyste hydatique, la sarcoidose étaient rapportées par d'autres auteurs (2-6). L'apergillome se caractérise par sa grande latence clinique. Il est alors découvert souvent lors d'un examen radiologique systématique. Le signe révélateur le plus fréquent est l'hémoptysie (2, 6, 7). Elle varie entre 44 et 100 % des cas selon les auteurs (6). Il peut s'agir de simples crachats hémoptoïques ou d'hémoptysies dont l'abondance et la répétition peuvent mettre en danger la vie du malade (8). L'examen pleuro-pulmonaire est habituellement pauvre. L'aspect radiologique de l'aspergillome pulmonaire est très variable allant de l'image très évocatrice en « grelot » jusqu'à l'aspect de poumon détruit aspergillaire. Il s'agit d'une opacité dense, arrondie ou ovalaire, homogène ou non, de taille variable, siégeant au sein d'une cavité qu'elle occupe en partie, laissant un croissant clair gazeux polaire supérieur. Cette opacité, qui correspond à l'aspergillome libre dans la cavité, est mobile aux changements de position (9). Le scanner permet une analyse plus fine de l'image en grelot et objective la mobilité du nodule au sein de la cavité selon les changements positionnels. Il permet aussi de reconnaître les aspergillomes non vus aux radiographies standards, masqués par les lésions pleuro-pulmonaires associées. A côté de l'aspect typique de l'aspergillome, il existe des aspects moins typiques qui doivent également faire évoquer le diagnostic (8): un aspect irrégulier, spongieux ou lamellaire du nodule; un simple épaississement localisé de la paroi de la cavité ; l'absence d'air autour du nodule quand celui-ci comble entièrement la cavité ; un niveau hydro-aérique. Les aspergillomes peuvent être multiples, uni ou bilatéraux. Dans 89 à 100 % des cas, l'aspergillome siège aux lobes supérieurs (10). Autour de la cavité parasitée, on observe très souvent une pachypleurite épaisse et une ou plusieurs bronches de drainage (9). La visualisation de l'aspergillome par bronchoscopie est exceptionnelle (11). Les études sérologiques représentent l'examen complémentaire fondamental pour le diagnostic de l'aspergillome pulmonaire. Dans la série de Kabiri (4) la sérologie était positive dans 51% des cas. La mise en évidence de l'aspergillus n'a de valeur que dans des prélèvements particuliers (produits de brossage protégé, lavage broncho-alvéolaire, expectorations protégées) (4). Le traitement de référence de l'aspergillome reste la chirurgie. La méthode classique est la chirurgie réglée qui consiste en une résection anatomique emportant la truffe et la cavité résiduelle, en réalisant idéalement une lobectomie, mais ce geste comporte un sacrifice parenchymateux assez important, surtout pour les formes localisées, qui est parfois contre-indiqué sur le plan fonctionnel. La segmentectomie dans ce cas peut être une alternative de choix. La pneumonectomie est un geste de dernier recours, dont les indications sont limitées essentiellement aux gestes d'hémostases en urgence et aux lésions étendues sur plusieurs lobes ou en cas de destruction parenchymateuse. Une chirurgie conservatrice (résection en Wedge) emportant la lésion aspergillaire peut être proposée pour les formes simples avec de meilleurs résultats en postopératoire. Chaque fois que l'exérèse pulmonaire semble trop risquée, on peut proposer des interventions palliatives: La pneumotomie simple (truffectomie), La cavernostomie, Le drainage endo-cavitaire selon la technique de MONALDI qui permet l'injection répétée in situ d'amphotéricine B et l'élimination des débris de la masse mycélienne par le maintien d'une aspiration continue. Dans la série de Kabiri (4), la durée du drainage thoracique était en moyenne de 5 jours, sauf en cas de poumon emphysémateux, d'effraction de la cavité, de bullage prolongé ou de suppuration où le drainage était laissé en place de 15 jours à 4 mois. Le recours à la chirurgie

vidéo-assistée a été rapporté dans le travail récent d'Ichinose (12) pour des cas d'aspergillomes simples, permettant de réaliser un geste réglé avec des suites opératoires simples et un séjour hospitalier plus court. La durée moyenne d'hospitalisation est variable selon les séries: Elle est de 10 jours en moyenne pour Marghli (7), et de 26 jours en moyenne avec des extrêmes allant de 9 à 120 jours pour Kabiri (4). La mortalité postopératoire varie de 5 à 10 % dans la littérature (13). Cette mortalité est d'autant plus importante (38 à 44 %) que les lésions pulmonaires sont complexes (6). Les deux facteurs de mauvais pronostic qui ont été mis en évidence sont la pneumonectomie et les aspergillomes complexes (14). Les complications les plus couramment rapportées par la plupart des auteurs sont les hémorragies, les pyothorax, les suppurations pariétales, les fuites aériques importantes, les ré-expansions incomplètes, l'insuffisance respiratoire (13). Le traitement médical s'offre aux patients qui présentent une contre-indication à l'acte chirurgical. Les antifongiques peuvent être administrés par voie systémique, per os par voie locale endobronchique ou percutanée. L'embolisation bronchique constitue actuellement une autre alternative en dehors de la chirurgie d'hémostase pour le traitement des hémoptysies massives, mais avec un risque de récidive hémoptoique ; elle permet de préparer le malade à la chirurgie.

## Conclusion

L'aspergillome pulmonaire est une mycose profonde grave du fait de ses complications hémorragiques et du terrain déficient sur lequel elle survient. Bien que réputée difficile, la chirurgie constitue le traitement définitif de l'aspergillome. La distinction entre aspergillome simple et aspergillome complexe est fondamentale pour la prise en charge et le choix de la technique chirurgicale. Devant la morbidité importante du geste chirurgical, il serait important de mettre l'accent sur le dépistage précoce et le traitement correct des cas diagnostiqués de tuberculose, surtout dans les pays à forte prévalence tuberculeuse, afin de guérir les patients avec peu de séquelles.

## Références

1-Ashok Muniappan, MD, Luis F. Tapias. Surgical Therapy of Pulmonary Aspergillomas: A 30-Year North American Experience. Ann Thorac Surg 2014;97:432-8.

2-Qian-Kun Chen, Ge-Ning Jiang* and Jia-An Ding. Surgical treatment for pulmonary aspergilloma: a 35-year experience in the Chinese population. Interactive CardioVascular and Thoracic Surgery 15 (2012)77-80.

3-Jin Gu Lee, MD,a Chang Young Lee, MD,a In Kyu Park. Pulmonary aspergilloma: Analysis of prognosis in relation to symptoms and treatment. J Thorac Cardiovasc Surg 2009;138:820-5.

4-Kabiri H., Lahlou K., Achir A., Al Aziz S. Les aspergillomes pulmonaires: résultats du traitement chirurgical (A propos d'une série de 206 cas). CHIRURGIE, 1999;124:655-660.

5-Paul Rafferty, Beverley-Ann Biggs, Graham K Crompton. What happens to patients with pulmonary aspergilloma? Analysis of 23 cases. Thorax, 1983;38:579-583.

6-Massard G., Roeslin N., Wihlm J.M. Traitement chirurgical de l'aspergillome pulmonaire et bronchique. Ann. Chir: Chir. Thorac. Cardio-vasc., 1993;47:147-151.

7-A. Marghlia, S. Zairi , M. Osmen. Place de la chirurgie conservatrice dans l'aspergillome pulmonaire. Revue des Maladies Respiratoires (2012) 29,384-390.

8-Girardot C., Coquel Ph., Hazebroucq V. Aspergillus et poumon: Les différents aspects scanographiques. Feuillets de Radiologie, Thorax-Mycose,1995;35:453-465.

9-Leophonte P. Aspergillus et pathologie respiratoire. Paris: Platoon;1994;81.

10-S.S. Ade, N.O. Touré, A. Ndiaye. Aspects épidémiologiques, cliniques, thérapeutiques et évolutifs de l'aspergillome pulmonaire à Dakar. Revue des Maladies Respiratoires (2011)28,322-327

11-Smith Rl., Moreli Mj., Aranda Cp. Pulmonary aspergilloma diagnosed by fiberoptic bronchoscopy. Chest, 1987;92:948-949.

12-Ichinose J, Kohno T, Fujimori S. Video-assisted thoracic surgery for pulmonary aspergilloma. Interact Cardiovasc Thorac Surg 2010;10:927-30.

13-Regnard Jean- Francois, Dm, Icard Philippe. Aspergilloma: a series of 89 surgical cases. Ann Thorac Surg 2000;69:898-903.

14-Sagan D, Gosdziuk K. Surgery for pulmonary aspergilloma in immunocompetent patients: no benefit from adjuvant antifungal pharmacotherapy. Ann Thorac Surg 2010;89:1603-10.