Apport de la biopsie stéréotaxique dans la prise en charge des tumeurs cérébrales

S. ABOUTOUFAYL, S. AIT BEN ALI*

*Service de neurochirurgie. CHU Mohammed VI. Marrakech

ملخص

تُعدُّ الانجذابية المجسمة تقنية خاصة بجراحة الدماغ، تستخدم إطارا من خلاله يتم وبشكل دقيق توجيه قطب كهربائي ما، إبرة خزع أو أي جهاز آخر نحو هدف متموضع داخل الدماغ، وذلك باستخدام علامات مميزة ثلاثية الأبعاد. تُعدُّ أورام الدماغ أمراضا مثالية لإجراء هذه التقنية، وخصوصا عندما يتعلق الأمربأورام عميقة، متوسطة، أو متمركزة على مستوى مناطق وظيفية مهمة يصعب معها في الغالب متابعة الرعاية العلاجية. يقوم عملنا على دراسة مُتَفَحّصة، استغرق إنجازها سنة واحدة. حيث اشتملت على سلسلة متتابعة مكونة من ثماني حالات لمرضى مصابين بأورام دماغية، وذلك بمصلحة جراحة الأعصاب بالمستشفى الجامعي محمد السادس بمراكش. متوسط العمر بلغ 34 سنة، مع هيمنة ذكورية. أظهرت نتائج الدراسة أن الورَم يسود داخل الفصّ الجداري بنسبة 33% من الحالات. جميع عينات الخزع تمت بوساطة إطار زامورانو ديشوفني إنوميد ® ، مع استخدام برنامج انجذابي مجسّم من نوع بريزيس بلوس ® 3.1. تم استخدام تخدير موضعي سواء في أثناء التثبيت أو عند إجراء الخزعة الانجذابية المجسمة (ب-س-ت). لم تُسجَّل أية مشاكل أومضاعفات سواء في أثناء العملية أو بعدها، كما استفاد جميع المرضى من التصويربواسطة المقراس مباشرة بعد إجراء العملية. كان التطور السريري الفعلي جيدا بالنسبة لجميع المرضى، مع تحسُّن ملحوظ على مستوى الأعراض السريرية، و كذا بالنسبة لعلامة كارنوفسكي وذلك بعد تفريغ مكوّنات الكيس. كانت الخزعة الانجذابية المجسمة دالّة بنسبة 100% من الحالات التي تَمّ تكميلها بوساطة الامنوهيستوشيمي. إن تحسين استراتيجية الخزعة وطريقة إجرائها، جعل هذه التقنية آمنة وفعّالة عند تشخيص الأورام الدماغية وذلك حتى في المواضع العالية الخطورة، فضلا عن ظهور مفهوم النورونافيكاسيون الذي يمكّن أكثر من تدقيق هذه التقنية.

الكلمات الرئيسية ورم الدماغ-الخزعة الانجذابية المجسمة-الرنين المغناطيسي-المقراس-جراحة الدماغ.

Résumé La stéréotaxie est une technique neurochirurgicale qui utilise un cadre pour diriger avec une précision millimétrique une électrode, une aiguille de biopsie ou tout autre dispositif jusqu'à une cible intracérébrale en utilisant un repérage tridimensionnel. Les tumeurs cérébrales sont l'indication idéale d'une approche stéréotaxique, surtout lorsqu'il s'agit de processus profonds, médians ou développés à proximité de structures fonctionnelles importantes dont la prise en charge thérapeutique est souvent difficile. Notre travail est une étude prospective sur une période d'un an, d'une série consécutive de huit patients porteurs de tumeurs cérébrales qui ont été colligés au service de Neurochirurgie du CHU Mohammed VI de Marrakech. L'âge moyen est de 34 ans avec une prédominance masculine. Le tableau clinique est dominé par l'hypertension intracrânienne. La localisation tumorale prédomine au niveau du lobe pariétal dans 33% des cas. Toutes les biopsies ont été réalisées à l'aide d'un cadre zamorano duchovny ZD (inomed) ® avec un logiciel de stéréotaxie type Praezis plus ® 3.1. Tous les patients ont bénéficié d'une anesthésie locale lors de la pose ainsi que dans la procédure de biopsie. Aucun incident périopératoire immédiat n'a été noté avec une tomodensitométrie de contrôle réalisée chez tous les patients. L'évolution clinique immédiate a été bonne pour tous les cas avec une nette amélioration clinique ainsi que de l'indice de Karnofsky après aspiration de kyste. La biopsie a été significative dans 100% des cas complétée par une immunohistochimie. L'amélioration de la stratégie et de la procédure de la biopsie stéréotaxique (BST) a rendu cette technique sûre et efficace pour le diagnostic des tumeurs cérébrales même dans les localisations réputées à haut risque de même que l'avènement du concept de neuronavigation a permis d'affiné encore plus cette technique.
Mots clés Tumeur cérébrale-Biopsie stéréotaxique-Imagerie par résonance magnétique-Tomodensitométrie-Neurochirurgie.

Abstract The stereotaxy is a neurosurgical technique using a framework to direct with a millimetric tridimensional precision an electrode, a needle biopsy or any other instrument a target in the brain. Brain tumors are the ideal indication for a stereotactic approach, especially if deeps, median or developed near to important functional structures when conventional surgery may be at risk. Our work is a prospective study over a period of one year, of a series of consecutive 08 patients harboring brains tumors that were treated in the neurosurgery department of UHC Mohammed VI of Marrakech. The average age is 34 years old with male dominated. The clinical picture is dominated by intracranial hypertension. The localization predominates at the parietal lobe in 33% of cases. All procedures were performed using zamorano duchovny inomed ® framework with stereotaxy software Praezis plus ® 3.1. All patients received local anesthesia during framework installation and also during biopsy. No incident occurred in the perioperatoire procedure. A control CT plan was performed in all patients. The immediate clinical course was good for all cases with a significant improvement of the clinical study and Karnofsky index after aspiration of cyst. The biopsy was significant in 100% of the cases completed by an Immunohistochemistry. Improvemed of strategy and procedure of the Stereotactic biopsy (STB) has made this technique safe and effective for diagnosis of brain tumors even in high risk locations, as refinement of the neuronavigation's concept allows a further improved of STB.
Key words Brain tumor-Stereotactic biopsy-Imaging by magnetic resonance-Computed tomography-Neurosurgery.

Introduction

La stéréotaxie du grec « stéréo » et « taxis » (arrangement dans l'espace) est une technique neurochirurgicale qui utilise un cadre pour diriger avec une précision millimétrique une électrode, une aiguille de biopsie ou tout autre dispositif jusqu'à une cible intracérébrale en utilisant un repérage tridimensionnel. Cette technique a été utilisée pour la première fois chez l'homme par Spiegel et Wycis en 1947 [1]. Talairach en 1949 a décrit un cadre stéréotaxique humain à applications multiples [1]. Elle trouve un champ d'application exemplaire dans l'approche des tumeurs cérébrales et d'une manière générale, dans l'approche morphologique et fonctionnelle des structures de l'encéphale. Le but de notre travail est d'évaluer à travers une série de huit observations, l'apport de la biopsie stéréotaxique dans la prise en charge des tumeurs cérébrales.

Patients et méthodes

Notre étude est prospective, portant sur huit patients atteints de tumeurs cérébrales à localisations profondes et/ou localisées au niveau d'une zone fonctionnelle, colligés au service de neurochirurgie du CHU Mohammed VI de Marrakech, durant une période d'un an, de Janvier 2012 à Janvier 2013. Pour cela, une fiche d'exploitation a été établie, visant à préciser les données cliniques, paracliniques, histologiques et évolutives des malades, ainsi que la procédure de la biopsie.

Résultats et analyse

L'âge moyen des patients était de 34 ans avec des extrêmes allant de 10 à 75 ans. Une prédominance masculine a été retrouvée (5 hommes pour 3 femmes). Aucun antécédent pathologique particulier n'a été noté. Le tableau clinique est dominé par l'hypertension intracrânienne (HTIC) retrouvée dans tous les cas suivie par les signes de localisation. La durée d'évolution des signes cliniques variait de 1 à 12 mois avec une moyenne de 7.2 mois. L'état général a été altéré dans un seul cas avec un indice de Karnofsky qui variait entre 30% et 100% et une moyenne de 62.5%. Dans notre série six patients ont bénéficié d'une tomodensitométrie (TDM) cérébrale, tandis que l'imagerie par résonnance magnétique (IRM) a été réalisée chez cinq patients. La localisation tumorale était prédominante au niveau du lobe pariétal dans 33% des cas. Toutes les biopsies stéréotaxiques (BST) ont été réalisées à l'aide d'un cadre Zamorano Duchovny ZD INOMED® avec un logiciel de stéréotaxie type Praezis plus® 3.1. L'anesthésie locale était utilisée lors de la pose du cadre et de la biopsie. Tous les patients ont bénéficié d'un repérage scannographique. La fusion Scanner-IRM a été réalisée dans deux cas. Les prélèvements utilisés étaient en rosette étagé. Le nombre de carottes variait entre 04 à 07, avec une moyenne de 05. Aucun incident périopératoire n'a été noté. Une TDM de contrôle a été réalisée chez tous les patients objectivant une clarté aérique au niveau du site biopsique dans tous les cas avec une hémorragie minime dans 04 cas. L'évolution clinique immédiate a été bonne pour tous les patients, avec une nette amélioration clinique ainsi que de l'indice de Karnofsky après aspiration de kyste (02 cas). L'examen histologique a révélé un glioblastome dans 50% des cas, oligodandrogliome grade II dans 25% des cas, astrocytome anaplasique grade III et astrocytome de bas grade dans 12.5% des cas (Figure 1). Cinq décès ont survenu 4 mois en post opératoire en raison du retard du traitement complémentaire : 03 glioblastome, 01 oligodendrogliome grade II et 01 astrocytome anaplasique grade III. Deux patients ont bénéficié de 40 séances de radiothérapie totalisant 50 Grays avec une bonne évolution clinique et paraclinique. Une IRM de contrôle serait prévue pour le patient porteur d'astrocytome de bas grade en Juin 2013 dont l'évolution est restée stationnaire.

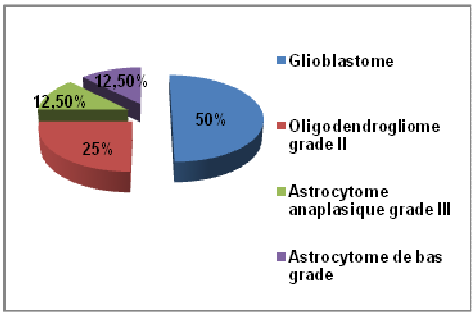

Figure 1 : Résultats anatomopathologiques

Discussion

La première publication concernant la stéréotaxie est parue en Novembre 1897, montrant une procédure stéréotaxique qui était réalisée dans un laboratoire de la faculté de médecine de Paris, où l'inventeur avait mis au point un système se fixant par des points sur le crâne du patient porteur d'un projectile intracrânien [1]. Ce n'est véritablement qu'en 1947 que Spiegel et Wycis ont réalisé la première intervention stéréotaxique chez l'homme, ils ont utilisé le premier appareil qui a été fixé à la tête du patient par des fixations rigides [1]. La fiabilité de la biopsie stéréotaxique est variable dans la littérature (Tableau I), la série française de 1985 [2-9] représente la plus grande série mondiale publiée sur les biopsies stéréotaxiques regroupant 11 centres et 3 052 cas. La biopsie était négative dans 1 à 15% des cas et imprécise dans 1 à 27% des cas [2-9]. La corrélation entre le résultat histologique de la biopsie et celui de la pièce opératoire s'est avérée bonne dans 60 à 93% des cas [2-9]. Dans notre série la BST a été significative dans 100% des cas. Daumas-Duport insiste sur l'intérêt des biopsies étagées qui permettent de préciser la configuration spatiale des tumeurs [10]. Ce principe, que nous avons appliqué, nous a permis d'obtenir un taux de fiabilité très satisfaisant dés la première procédure. Dans la série de Mehmet Ersahm Chez les patients avec lésion tumorale kystique, une amélioration rapide dans les résultats cliniques et neurologiques a été observée après aspiration avec une augmentation des indices de Karnofsky [4]. Dans notre série l'aspiration est réalisée dans 02 cas avec une amélioration rapide des signes neurologiques et de l'indice de Karnofsky, ce qui rejoint la littérature [4]. Grâce à la précision des procédures, la fréquence des complications périopératoires est faible: 1% de morbidité et 0,2% de mortalité selon une étude rétrospective concernant 500 dossiers [11]. Les incidents périopératoires à redouter sont surtout représentés par l'inconfort du patient lorsque l'intervention se prolonge. Des crises d'épilepsie sont possibles lors de la coagulation de la dure-mère ou du cortex sous-jacent [11]. Selon l'étude de Kaakaji et al [12], qui concerne 269 patients, un saignement peropératoire est observé dans 7% des cas. Un hématome visible à la scanographie n'est cependant retrouvé que chez 11 patients. Les complications postopératoires sont essentiellement représentées par les accidents hémorragiques.

Tableau I : Le pourcentage du diagnostic de certitude selon quelques études.

Auteurs	Nombre de cas	Diagnostic de certitude
Se-Yi Chen [9]	10	100 %
Aylin okcu Heper [5]	130	99.23 %
Mehmet Ersahm [4]	290	95.5 %
Douglas Kondziolka [7]	40	95 %
Sajid nazir bhatti [3]	15	93.3 %
Jesu´s Vaquero et al [8]	200	93 %
Marcelo Paglioli et al [2]	170	92 %
Ching chang chen [6]	291	90.64 %
Notre série	08	100 %

Un hématome extradural consécutif à la mise en place du cadre peut exceptionnellement survenir et nécessite son évacuation en urgence. Ces complications surviennent surtout dans les huit premières heures. La surveillance des patients doit donc être intensive pendant cette période. Sawin et coll [13], ont signalé que les lésions profondes, notament survenant dans les noyaux gris centraux, le thalamus et le tronc cérébral sont des facteurs de risque associés à la BST. Toutefois, d'autres séries n'ont montré aucune preuve d'association entre l'augmentation du taux global de complications et la localisation des lésions [4]. Les neovascularisations ou les vaisseaux anormaux sont souvent retrouvés dans les tumeurs et associés à une augmentation du risque hémorragique. Ching [6] dans son étude, a conclu que la BST chez les patients cirrhotiques nécessite une prudence en raison de l'augmentation du risque hémorragique. Dans notre série aucune morbidité ni mortalité périopératoire immédiate n'a été notée. Kelly [14], ne recommande pas l'utilisation systématique de la TDM après la BST, cependant un scanner peut être requis lorsque le saignement est suspecté au cours de la procédure. Dammers et al [15], ont utilisé régulièrement le scanner pour objectiver les hémorragies asymptomatiques après biopsie. Dans notre série, la TDM de contrôle a été réalisée chez tous les patients durant cette première phase de la courbe d'apprentissage. Probablement, le recours systématique à la TDM de contrôle sera discuté au cas par cas.

Conclusion

L'amélioration de la stratégie et de la procédure de la BST a rendu cette technique sûre et efficace pour le diagnostic des tumeurs cérébrales même dans les localisations réputées à haut risque. Grâce à sa simplicité et ses résultats encourageants, la stéréotaxie devient de pratique courante dans le service de neurochirurgie du CHU Mohammed VI de Marrakech, elle s'est rapidement imposée dans l'activité chirurgicale et devient indispensable dans la prise en charge des processus expansifs cérébraux. L'introduction de l'IRM dans l'activité du service conduit à développer encore plus cette technique dans l'avenir notamment dans le domaine de la neurochirurgie fonctionnelle et la radiochirurgie. L'avènement du concept de neuronavigation a permis de développer encore plus cette technique.

Références

1-Campus de neurochirurgie. Biopsies en conditions stéréotaxiques. http://www.campus.neurochirurgie.fr, consulté le 12.12.2012.

2-Marcelo PF, Nelson PF. Stereotactic computed tomography–guided brain biopsy: Diagnostic yield based on a series of 170 patients. J Neurosurg 2006;65(1):27-3.

3-Sajid NB, Shahid A, Ahsan A . Computerized stereotactic brain biopsies: An experience of 15 patients. JAMC Abbottabad 2005;17:10-1.

4-Ersahın M, Karaaslan N, Gurbuz MS. The safety and diagnostic value of frame-based and CT-guided stereotactic brain biopsy technique. Turk Neurosurg 2011;21(4):582-90.

5-Okcu Heper A. An analysis of stereotactic biopsy of brain tumors and non neoplastic lesions: A prospective clinicopathologic study. J Neurosurg 2005;64:82-8.

6-Ching CC, Peng WH. Stereotactic brain biopsy: Single center retrospective analysis of complications. J Neurosurg 2009;111:88-9.

7-Kondziolka D, Lunsford LD. Results and expectatis with image integrated brainstem stereotactic biopsy. J Neurosurg 1995;43:558-62.

8-Vaquero J. Stereotactic biopsy for brain tumors: Is it always necessary? J Neurosurg 2000;53:432-51.

9-Chen SY, Chien HC , Ming HS et al. Stereotactic biopsy for brainstem lesion: Comparison of approaches and reports of 10 cases. JCMA 2011;74:45-7.

10-Daumas DC, Meder JF, Monsaingeon V et al. Cerebral gliomas: Malignancy, limits and spatial configuration: Comparative data from serial stereotaxic biopsies and computed tomography. J Neuroradiol 1983;10:51-8.

11-Apuzzo ML, Chandrasoma PT, Cohen D, Zee CS, Zelman V. Computed imaging stereotaxy: Experience and perspective related to 500 procedures applied to brain masses. J Neurosurg 1987;20:930-70.

12-Kaakaji W, Barnett GH, Bernhard D, Warbel A, Valaitis K,Stamp S. Clinical and economic consequences of early discharge of patients following supratentorial stereotactic brain biopsy. J Neurosurg 2001;94:892-9.

13-Sawin PD, Hitchon PW, Follett KA, Torner JC. Computed imaging-assisted stereotactic brain biopsy: A risk analysis of 225 consecutive cases. J Neurosurg 1998;49:640-93.

14-Kelly PJ. Stereotactic biopsy and resection of thalamic astrocytomas. J Neurosurg 1989;25:185-93.

15-Dammers R, Schouten JW, Haitsma IK, Vincent AJ, Kros JM, Dirven CM. Towards improving the safety and diagnostic yield of stereotactic biopsy in a single centre. Acta Neurochir 2010;152:1915-22.