Les ostéotomies fémorales de valgisation dans le traitement des pseudarthroses du col du fémur

A. JAHEL, M. LATIFI*

*** Service de Traumatologie Orthopédie – CHU Mohammed VI**

ملخص

إن التمفصل الكاذب لعنق الفخذ هو تعقد رائج لكسور عنق الفخذ. من بين عوامل تكونه: نجد العمر، نوعية الكسر، حالة الرأس الفخذي ونوعية العلاج الأولي. تمت دراسة عدة تقنيات لعملية قطع عظم الروحية لعلاج التمفصل الكاذب لعنق الفخذ، تقنيتنا لقطع عظم الروحية وتثبيتها على " البرغي المتحرى للورك" هي طريقة أصلية للعلاج وتعطي نتائج حسنة. تتطرق دراستنا لتسع حالات تمفصل كاذب للعنق الفخذي، عولجت بطريقة قطع عظم الروحية بالمصحة الجامعية بجراحة العظام والمفاصل ابن طفيل بمراكش ما بين يناير 2005 وغشت 2006، متوسط أعمار مرضانا كان 46 سنة، زاوية تصحيح قطع العظم كانت بين °25 و °40 مع متوسط °29. توصلنا إلى الالتحام بنسبة 100% من الحالات مع نتائج وظيفية مرضية، بحيث أن نوعية الكسر، العلاج الأولي، نوعية وخصوصية التمفصل الكاذب لم يؤثروا على الالتحام. نخر العظم بالرأس الفخذي هو تعقد مخيف قد يحدث في أي وقت وقد يشكل عاملا مهما في التدهور الوظيفي للورك. لم تسجل أية حالة في عينتنا. النتائج المحصلة تشجعنا لاقتراح هذا العلاج لكل حالات التمفصل الكاذب للعنق عند البالغ الشاب إذا كانت رأس الفخذ تعتبر حية.

كلمات هامة: التمفصل الكاذب - عنق الفخذ - قطع عظم الروحية - البرغي المتحرك للورك.

Résumé La pseudarthrose est une complication fréquente des fractures du col fémoral. Sa genèse répond à plusieurs facteurs : on incriminera l'âge, les caractéristiques de la fracture, l'état de la tête fémorale et le type de traitement (absence ou imperfection thérapeutique). Plusieurs techniques d'ostéotomie fémorale de valgisation ont été décrites pour le traitement de ces pseudarthroses, notre technique d'ostéotomie de valgisation montée sur « Dynamic hip scew » est une méthode thérapeutique originale qui donne de bons résultats. Notre travail porte sur 09 cas de pseudarthrose du col fémoral traités par ostéotomie de valgisation à la clinique universitaire de traumatologie orthopédie Ibn tofaîl de Marrakech Janvier 2005 à Août 2006. L'âge moyen de nos patients était de 46ans, L'angle de correction de l'ostéotomie était compris entre 25 et 40° avec une moyenne de 29°. Nous avons obtenu une consolidation dans 100% des cas, avec des résultats fonctionnels satisfaisants. En effet le type de fracture, son traitement initial, le type est la caractéristique de la pseudarthrose n'ont pas influencé la consolidation. La nécrose de la tête fémorale est une complication redoutable qui évolue pour son propre compte et peut survenir à n'importe quel moment, elle constitue un facteur non négligeable de dégradation fonctionnelle. Aucun cas n'a été noté dans notre série. La qualité des résultats que nous avons obtenu nous incite à proposer ce traitement dans tous les cas de pseudarthrose du col fémoral chez l'adulte jeune, si la tête est présumée vivante.

Mots clés : Pseudarthrose - col de fémur - ostéotomie intertrochantrienne – vis plaque DHS.

Summary Non union is a frequent complication of the fracture of the femoral neck. Its genesis implicates several factors; we will accuse the age, the characteristics of the fracture, the state of the femoral head and the type of the treatment (absence or therapeutic imperfection). Several techniques of femoral valgus osteotomy were described for the treatment of these non unions. Our technique of valgus osteotomy using "Dynamic Hip screw" is an original therapeutic method which gives good performances. Our study concerns 09 cases of femoral neck non union treated by valgus osteotomy at the university clinic of traumatology orthopedic Ibn Tofail Marrakech in January 2005 to august 2006. The average age of our patients was 46 years. The valgus angle of the osteotomy was between 25° and 40° with an average of 29°. All our patients were healed with satisfactory functional results. Indeed, the type of fracture, its initial treatment, the type and the characteristic of the non union doesn't influence the healing. Femoral head necrosis is a frightening complication which evolves on its own account and may occur at anytime. It is a significant factor for functional degradation. No cases have been noted in our series. The quality of the results which we got encourages us suggest this treatment in all femoral neck non union cases in the young patient, if the head is supposed alive.

Key worlds: non union - femoral neck - intertrochanteric osteotomy- dynamic hip screw.

Introduction

La pseudarthrose du col fémoral est une complication majeure et redoutable des fractures du col de fémur par sa fréquence élevée et par son association fréquente à la nécrose ischémique de la tête. L'ostéotomie de valgisation, telle que nous la pratiquons, est une technique conservatrice faisant partie de l'arsenal thérapeutique des pseudarthroses du col du fémur. Le but de notre travail est de préciser les aspects techniques particuliers à notre pratique et d'évaluer nos résultats.

Patient et méthodes

- Patients

Notre étude est rétrospective concernant 09 cas, sur une durée de 2 ans: de Janvier 2005 à octobre 2006. Les critères d'inclusion des patients qui faisaient parti de notre étude étaient : Tous les patients ayant subi une ostéotomie de valgisation pour pseudarthrose du col de fémur montée sur DHS quelque soit l'âge, le type de la fracture et le traitement initial.

- Méthodes

Le recul des données comporte des éléments épidémiologiques et cliniques, radiologiques (le type de la fracture du col initial, Le traitement initial de la fracture du col et les caractéristiques de la PSD) et thérapeutique (notre Technique d'ostéotomie) :

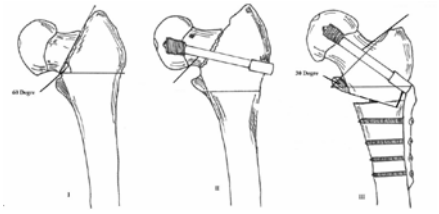

Figure 1 : Schémas de notre technique d'ostéotomie de valgisation montée sur DHS

Résultats

- Données épidémiologiques :

L'âge de nous patients variait entre 37 et 60 ans avec une moyenne de 46 ans avec un sex-ratio de 12,5. Le traumatisme causal de la fracture initiale était une chute chez 6 patients et le côté droit a été atteint dans 5 cas (soit 55.6% des cas). La prise en charge initiale de la fracture du col par un traitement chirurgical (vissage) n'a intéressé que 3 de nos patients et les 6 patients restants (66% des cas) n'avaient aucun traitement préalable.

- Données cliniques :

Parmi les 9 malades ayants présenté initialement une fracture du col du fémur, 3 ont eu un traitement chirurgical qui a consisté en un vissage. La PSD la plus ancienne de notre série remonte à 14 mois, alors que la plus récente à 4 mois avec une moyenne de 8 mois. Tous les patients de notre série avaient consulté pour des douleurs de hanche (100%), l'impotence fonctionnelle partielle (33%) et Le raccourcissement du membre (44%).

- Données radiologiques :

La résorption du col était minime avec conservation de la longueur du col chez 7 malades soit 77%. Le trait de la PSD était le plus souvent transcervical dans notre série (56% de nos cas). Le caractère serré de la PSD est le prédominent dans notre série quelque soit le siège, aussi la tête fémorale ne présentait pas de signes radiologiques évidents de nécrose sur les radiographies standards.

- Résultats thérapeutiques :

Dans notre série la consolidation a été obtenue dans 100% des cas. L'angle de correction de l'ostéotomie était compris entre 25 et 40° avec une moyenne de 29°. Les résultats obtenus chez nos patients étaient satisfaisants : excellent ou bon résultat (dans 89% des cas).

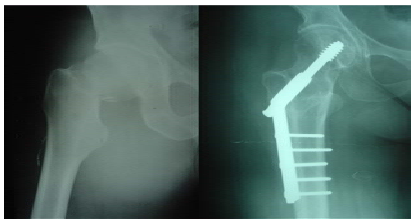

Figure 2 : Consolidation après 9 mois de l'ostéotomie de valgisation de 30° montée sur DHS

Discussion

La fréquence de cette pathologie dans la littérature est estimée à 10 à 30% (1,4,6,7) et La prédominance masculine serait due probablement à la prédisposition masculine aux AVP et aux chutes violentes. La PSD du col du fémur du patient actif de moins de 65 ans est généralement traitée par un traitement conservateur, dont l'ostéotomie de valgisation, dans le but de préserver la tête fémorale (7, 9, 10). La prédominance droite serait due très probablement au hasard en l'absence d'explication dans les études de la littérature. L'intérêt de la rapidité de la prise en charge de la fracture initiale réside dans le risque de survenue de la PSD ainsi que la nécrose de la tête fémorale ; en effet, le retard de la prise en charge initiale est un facteur favorisant de la PSD et de la nécrose de la tête du fémur (5, 7). Dans notre contexte le 1er facteur favorisant de PSD était l'absence ou l'insuffisance du traitement initial et nous retrouvons dans la plupart des séries que plus de 90% des cas ont été traité initialement par des vis percutanées comme dans la série de Hartford (2) ou par vissage et DHS comme dans la série de Byung-woo Min (8). Le diagnostic de PSD n'est posé qu'au-delà du délai de consolidation d'une fracture cervicale estimé à 4 à 5 mois. La nécrose de la tête fémorale est la complication la plus rapporté dans la plupart des séries. D'autres complications en rapport avec l'ostéotomie de valgisation qui est techniquement exigeante ont été rapportées dans la littérature notamment la migration de l'implant, l'infection sur matériel, la PSD secondaire. Pauwels (15) était le premier à décrire le concept d'utilisation d'une ostéotomie pour convertir les forces de cisaillement d'une d'un foyer de PSD en forces de compression ensuite plusieurs auteurs ont rapporté de très bons résultats pour l'ostéotomie de valgisation pour la PSD du col du fémur (2, 10, 11, 12, 13, 14). Notre série est seulement la 3ème dans la littérature orthopédique qui rapporte l'utilisation de l'ostéotomie intertrochanterienne de valgisation montée sur DHS. Les autres séries sont rapportées par Hartford et al (2) et Andrew et al (3) ont eu une consolidation de tout les cas traité par la même chirurgie. Avantages de notre technique : En effet l'insertion de la vis cervicale en premier et l'utilisation de la plaque latérale permettent la manipulation du fragment fémoral proximal et augmentent le control de la rotation de la plaque latérale pendant l'insertion. Le forage du trajet de la vis cervicale peut être considéré comme une autogreffe du site de la fracture et la vis de compression permet d'augmenter les forces de compression autour du site de PSD (2,3). Et enfin l'introduction de ce coin externe en intra médullaire permet un bon contact au niveau du foyer de l'ostéotomie et donc une meilleure consolidation. Inconvénients de notre technique : L'utilisation de la vis cervicale augmente le volume de l'os retiré au cours du forage, ce qui peut être un facteur de

non consolidation. Cette situation n'a été constaté chez aucun de nos malades. La diminution du potentiel du control de rotation du segment proximal à cause de l'interface de la vis peut favoriser les déformations et les raccourcissements (2,3). La diminution du bras de levier cervical imposé par la valgisation, induit des contraintes mécaniques qui pourraient être en cause de coxarthrose tardive.

Conclusion

Notre technique d'ostéotomie, modifié par rapport à celle décrite par Pauwels, est une technique conservatrice faisant partie de l'arsenal thérapeutique des pseudarthroses du col du fémur. Elle présente plusieurs avantages par rapport aux autres techniques d'ostéotomie, et ces résultants étaient très satisfaisants.

Références

1- Zehi A, Bouguira F, Saadaoui MH, Meherzi S, Karray M, Zouari T, Litaiem M, Douik. Ostéotomie de valgisation dans les pseudarthroses du col du fémur propos de 41 cas. Revue de chirurgie orthopédique 2001;87:562-68.
2- Hartford JM, Patel A, Powell J. Intertrochanteric osteotomy using a dynamic hip screw for femoral neck nonunion. J Orthop Trauma 2005;19(5):329-33.
3- Andrew J, Schoenfeld MD*, Gregory A, Vrabec MD, FRCS. Valgus Osteotomy of the Proximal Femur with Sliding Hip Screw for the Treatment of Femoral Neck Nonunions: The Technique, a Case Series, and Literature Review. J Orthop Trauma 2006;20(7):485-91.
4- Hui AC, Anderson GH, Choundry R. Internal fixation or hemiarthroplasty for undisplaced fractures of the femoral neck in octogenarians. J Bone Joint Surg Br 1994;76:891-94.
5- Asnis SE, Gould ES, Bansal M, Rizzo PF, Bullough PG. Magnetic resonance imaging of the hip after displaced femoral neck fractures. Clin Orthop 1994;298:191-98.
6- Lu-Yao GL, Keller RB, Littenberg B, et al. Outcomes after displaced fractures of the femoral neck. A meta-analysis of one hundred and six published reports. J Bone Joint Surg Am 1994;76:15-25.
7- Marti Rk, Hans M, Schuller, Ernst LFB, Raaymakers. Intertrochanteric osteotomy for non-union of the femoral neck. J Bone Joint Surg Br 1989;71(B):782-87.
8- Byung-Woo Min, Ki-Cheol Bae, Chul-Hyung Kang, Kwang-Soon Song. Valgus intertrochanteric osteotomy for non-union of femoral neck fracture. Injury 2006;37:786-90.
9- Swiontkowski MF. Intracapsular fractures of the hip: Current Concept Review. J Bone joint Surg 1994;76(A):129-38.
10- Ballmer FT, Ballmer PM, Baumgaertel F, et al. Pauwels osteotomy for non-unions of the femoral neck. Orthop Clin North Am 1990;21:759-67.
11- Gerundini M, Avai A, Taglioretti J. Total hip replacement after intertrochanteric osteotomy. Int Orthop 1995;19(2):84-5.
12- Wu CC, Shih CH, Chen WJ, et al. Treatment of femoral neck non-union with a sliding compression screw. Comparison with and without subtrochanteric valgus osteotomy. J Trauma 1999;46:312-17.
13- Pidhorz L, Lahbabi S, Deburge A. Les pseudarthroses du col du fémur. Traitement par ostéotomie intertrochantérienne. Rev Chir Orthop 1974;60:205-21.
14- Deburge A, Lahbabi S. Résultats des ostéotomies intertrochantériennes dans le traitement des pseudarthroses du col du fémur. Rev Chir Orthop 1972;58:281-84.
15- Pauwels F. Biomechanics of the normal and diseased hip. Berlin: Springer-Verlag, 1976,129-271.