كلية الطب والصيدلة - مراكش
FACULTÉ DE MÉDECINE ET DE PHARMACIE - MARRAKECH
MARRAKECH
جامعة القاضي عياض
UNIVERSITÉ CADI AYYAD

Année 2023 Thèse N°107

Appendicectomies par cœlioscopie A l'hôpital Ibn Tofail. Étude prospective sur deux années (Avril 2020 à Avril 2022)

THÈSE

PRÉSENTÉE ET SOUTENUE PUBLIQUEMENT LE 08/03/2023

PAR

Mr.Oussama EL KARNIGHI

Né Le 21/03/1997 à Marrakech

POUR L'OBTENTION DU DOCTORAT EN MÉDECINE

MOTS-CLÉS

Appendicite –Appendicectomie – Coelioscopie –
Suites postopératoires– Évolution

JURY

Mr.	M. KHALLOUKI Professeur de Réanimation Médicale	PRESIDENT
Mr.	R. BENELKHAIAT Professeur de Chirurgie Générale et Digestive	RAPPORTEUR
Mr.	Y. NARJIS Professeur de Chirurgie Générale et Digestive	JUGE

بِسْمِ ٱللَّهِ ٱلرَّحْمَٰنِ ٱلرَّحِيمِ

قَالُواْ سُبْحَٰنَكَ لَا عِلْمَ لَنَآ إِلَّا مَا عَلَّمْتَنَآ ۖ إِنَّكَ أَنتَ ٱلْعَلِيمُ ٱلْحَكِيمُ ﴿٣٢﴾

صَدَقَ ٱللَّهُ ٱلْعَظِيمُ

(سورة البقرة)

Serment d'Hippocrate

Au moment d'être admis à devenir membre de la profession médicale,
Je m'engage solennellement à consacrer ma vie au service de l'humanité.
Je traiterai mes maîtres avec le respect et la reconnaissance qui leur sont dus.
Je pratiquerai ma profession avec conscience et dignité. La santé de mes malades sera mon premier but.
Je ne trahirai pas les secrets qui me seront confiés.
Je maintiendrai par tous les moyens en mon pouvoir l'honneur et les nobles traditions de la profession médicale.
Les médecins seront mes frères.
Aucune considération de religion, de nationalité, de race, aucune considération politique et sociale, ne s'interposera entre mon devoir et mon patient.
Je maintiendrai strictement le respect de la vie humaine dés sa conception.
Même sous la menace, je n'userai pas mes connaissances médicales d'une façon contraire aux lois de l'humanité.
Je m'y engage librement et sur mon honneur.

Déclaration Genève, 1948

LISTE DES PROFESSEURS

UNIVERSITE CADI AYYAD
FACULTE DE MEDECINE ET DE PHARMACIE
MARRAKECH

DoyensHonoraires : Pr. Badie AzzamanMEHADJI
: Pr. Abdelhaq ALAOUI YAZIDI

ADMINISTRATION

Doyen : Pr. Mohammed BOUSKRAOUI
Vice doyen à la Recherche etlaCoopération : Pr. MohamedAMINE
Vice doyen auxAffairesPédagogiques : Pr. Redouane EL FEZZAZI
SecrétaireGénérale : Mr. Azzeddine ELHOUDAIGUI

Professeurs de l'enseignementsupérieur

NometPrénom	Spécialité	NometPrénom	Spécialité
ABKARIImad	Traumato-orthopédie	FADILIWafaa	Néphrologie
ABOUELHASSANTaoufik	Anésthésie-réanimation	FAKHIRBouchra	Gynécologie-obstétrique
ABOUCHADIAbdeljalil	Stomatologieetchirmaxillofaciale	FAKHRIAnass	Histologie-embyologiecytogénétique
ABOULFALAHAbderrahim	Gynécologie-obstétrique	FOURAIJIKarima	Chirurgiepédiatrique
ABOUSSAIRNisrine	Génétique	GHANNANEHoussine	Neurochirurgie
ADALIImane	Psychiatrie	GHOUNDALEOmar	Urologie
ADMOUBrahim	Immunologie	HACHIMIAbdelhamid	Réanimationmédicale
AGHOUTANEElMouhtadi	Chirurgiepédiatrique	HAJJIIbtissam	Ophtalmologie
AISSAOUIYounes	Anesthésie-réanimation	HAROUKaram	Gynécologie-obstétrique
AITAMEURMustapha	HématologieBiologique	HOCAROuafa	Dermatologie
AITBENALISaid	Neurochirurgie	JALALHicham	Radiologie
AITBENKADDOURYassir	Gynécologie-obstétrique	KADDOURISaid	Médecineinterne
AIT-SABImane	Pédiatrie	KAMILIElOuafi ElAouni	Chirurgiepédiatrique

ALJSoumaya	Radiologie	KHALLOUKIMohammed	Anesthésie-réanimation
AMALSaid	Dermatologie	KHATOURIAli	Cardiologie
AMINEMohamed	Epidémiologie-clinique	KHOUCHANIMouna	Radiothérapie
AMMARHaddou	Oto-rhino-laryngologie	KISSANINajib	Neurologie
AMROLamyae	Pneumo-phtisiologie	KRATIKhadija	Gastro-entérologie
ANIBAKhalid	Neurochirurgie	KRIETMohamed	Ophtalmologie
ARSALANELamiae	Microbiologie-Virologie	LAGHMARIMehdi	Neurochirurgie
ASMOUKIHamid	Gynécologie-obstétrique	LAKMICHIMohamedAmine	Urologie
ATMANEElMehdi	Radiologie	LAKOUICHMI Mohammed	StomatologieetChirurgiemaxillofaciale
BAIZRIHicham	Endocrinologie et maladiesmétabolique s	LAOUADInass	Néphrologie
BASRAOUIDounia	Radiologie	LOUHABNisrine	Neurologie
BASSIRAhlam	Gynécologie-obstétrique	LOUZIAbdelouahed	Chirurgie–générale
BELBARAKARhizlane	Oncologiemédicale	MADHARSi Mohamed	Traumato-orthopédie
BELKHOUAhlam	Rhumatologie	MANOUDIFatiha	Psychiatrie
BENDRISSLaila	Cardiologie	MANSOURINadia	Stomatologie et chirumaxillofaciale
BENALIAbdeslam	Psychiatrie	MAOULAININEFadlmrabihrabou	Pédiatrie(Neonatologie)
BENCHAMKHAYassine	Chirurgie réparatrice etplastique	MARGADOmar	Traumatologie-orthopédie
BENELKHAIATBENOMARRidouan	Chirurgie-générale	MATRANEAboubakr	Médecinenucléaire
BENHIMAMohamedAmine	Traumatologie-orthopédie	MLIHATOUATI Mohammed	Oto-Rhino-Laryngologie
BENJELLOUNHARZIMIAmine	Pneumo-phtisiologie	MOUAFFAKYoussef	Anesthésie-réanimation
BENJILALILaila	Médecineinterne	MOUDOUNISaid Mohammed	Urologie
BOUCHENTOUFRachid	Pneumo-phtisiologie	MOUFIDKamal	Urologie
BOUKHANNILahcen	Gynécologie-obstétrique	MOUTAJRedouane	Parasitologie
BOUKHIRAAbderrahman	Biochimie-chimie	MOUTAOUAKILAbdeljalil	Ophtalmologie
BOUMZEBRADrissi	ChirurgieCardio-Vasculaire	MSOUGGARYassine	Chirurgiethoracique
BOURRAHOUATAicha	Pédiatrie	NAJEBYoussef	Traumato-orthopédie
BOURROUSMonir	Pédiatrie	NARJISYoussef	Chirurgiegénérale
BOUSKRAOUIMohammed	Pédiatrie	NEJMIHicham	Anesthésie-réanimation
BSISSMohamedAziz	Biophysique	NIAMANERadouane	Rhumatologie

CHAFIKRachid	Traumato-orthopédie	OUALIIDRISSIMariem	Radiologie
CHAKOURMohamed	HématologieBiologique	OUBAHASofia	Physiologie
CHELLAKSaliha	Biochimie-chimie	OULADSAIADMohamed	Chirurgiepédiatrique
CHERIFIDRISSIELGANOUNI Najat	Radiologie	QACIFHassan	Médecineinterne
CHOULLIMohamedKhaled	Neuropharmacologie	QAMOUSSYoussef	Anésthésie-réanimation
DAHAMIZakaria	Urologie	RABBANIKhalid	Chirurgiegénérale
DAROUASSIYoussef	Oto-Rhino-Laryngologie	RADANoureddine	Pédiatrie
DRAISSGhizlane	Pédiatrie	RAISHanane	Anatomiepathologique
ELADIBAhmedRhassane	Anesthésie-réanimation	RAJIAbdelaziz	Oto-rhino-laryngologie
ELAMRANIMoulayDriss	Anatomie	ROCHDIYoussef	Oto-rhino-laryngologie
ELANSARINawal	Endocrinologieet maladiesmétaboliques	SAMKAOUIMohamedAbdenasser	Anesthésie-réanimation
ELBARNIRachid	Chirurgie-générale	SAMLANI Zouhour	Gastro-entérologie
ELBOUCHTIImane	Rhumatologie	SARFIsmail	Urologie
ELBOUIHIMohamed	Stomatologieetchirmaxillofaciale	SORAANabila	Microbiologie-Virologie
ELFEZZAZI Redouane	Chirurgiepédiatrique	SOUMMANIAbderraouf	Gynécologie-obstétrique
ELHAOURYHanane	Traumato-orthopédie	TASSINoura	Maladiesinfectieuses
ELHATTAOUIMustapha	Cardiologie	TAZIMohamedIllias	Hématologie-clinique
ELHOUDZIJamila	Pédiatrie	YOUNOUSSaid	Anesthésie-réanimation
ELIDRISSISLITINENadia	Pédiatrie	ZAHLANE Kawtar	Microbiologie-virologie
ELKARIMISaloua	Cardiologie	ZAHLANEMouna	Médecineinterne
ELKHADERAhmed	Chirurgiegénérale	ZAOUISanaa	Pharmacologie
ELKHAYARIMina	Réanimationmédicale	ZEMRAOUINadir	Néphrologie
ELMGHARITABIBGhizlane	Endocrinologie et maladiesmétaboliques	ZIADIAmra	Anesthésie-réanimation
ELOMRANIAbdelhamid	Radiothérapie	ZOUHAIRSaid	Microbiologie
ELFIKRIAbdelghani	Radiologie	ZYANIMohammed	Médecineinterne
ESSAADOUNILamiaa	Médecineinterne		

ProfesseursAgrégés

NometPrénom	Spécialité	NometPrénom	Spécialité
ABDOUAbdessamad	ChiruCardiovasculaire	SEBBANIMajda	Médecine Communautaire(médecine préventive, santépubliqueethygiène)
ABIRBadreddine	Stomatologie etChirurgiemaxillofaciale	HAZMIRIFatimaEzzahra	Histologie-embyologiecytogénétique
ADARMOUCHLatifa	MédecineCommunautaire(médecine préventive,santépubliqueet hygiène)	JANAHHicham	Pneumo-phtisiologie
AITBATAHARSalma	Pneumo-phtisiologie	LAFFINTIMahmoudAmine	Psychiatrie
ALAOUIHassan	Anesthésie - Réanimation	LAHKIMMohammed	Chirurgiegénérale
ALJALILAbdelfattah	Oto-rhino-laryngologie	MESSAOUDIRedouane	Ophtalmologie
ARABIHafid	Médecine physique etréadaptationfonctionnelle	MOUHSINEAbdelilah	Radiologie
ARSALANEAdil	ChirurgieThoracique	NADERYoussef	Traumatologie-orthopédie
ASSERRAJIMohammed	Néphrologie	NASSIMSABAHTaoufik	Chirurgie Réparatrice etPlastique
BELBACHIRAnass	Anatomie-pathologique	RHARRASSIIsam	Anatomie-patologique
BELHADJAyoub	Anesthésie-Réanimation	SALAMATarik	Chirurgiepédiatrique
BOUZERDAAbdelmajid	Cardiologie	SEDDIKIRachid	Anesthésie-Réanimation
CHRAAMohamed	Physiologie	SERGHINIIssam	Anesthésie-Réanimation
ELHAOUATIRachid	Chirurgie Cardio-vasculaire	TOURABIKhalid	Chirurgie réparatrice etplastique
ELKAMOUNIYoussef	MicrobiologieVirologie	ZARROUKIYoussef	Anesthésie-Réanimation
ELMEZOUARIElMoustafa	ParasitologieMycologie	ZIDANEMoulayAbdelfettah	ChirurgieThoracique
ESSADIIsmail	OncologieMédicale	BELGHMAIDISarah	OPhtalmologie
GHAZIMirieme	Rhumatologie	BENNAOUIFatiha	Pédiatrie
HammouneNabil	Radiologie	FENNANEHicham	ChirurgieThoracique
ABDELFETTAHYouness	Rééducationet RéhabilitationFonctionnelle	REBAHIHoussam	Anesthésie-Réanimation
ELBAZMeriem	Pédiatrie	ZOUIZRAZahira	ChirurgieCardio-vasculaire
FDILNaima	Chimie de CoordinationBio-organique		

ProfesseursAssistants

NometPrénom	Spécialité	NometPrénom	Spécialité
AABBASSIBouchra	PédoPsychiatrie	ELJAMILIMohammed	Cardiologie
ABALLANajoua	Chirurgiepédiatrique	ELOUARDIYoussef	Anesthésieréanimation
ABOUDOURIBMaryem	Dermatologie	EL-QADIRYRabiy	Pédiatrie
ABOULMAKARIMSiham	Biochimie	FASSIFIHRIMohamedjawad	Chirurgiegénérale
ACHKOUNAbdessalam	Anatomie	GEBRATILhoucine	Chimiephysique
AHBALATariq	Chirurgiegénérale	HAJHOUJIFarouk	Neurochirurgie
AITERRAMIAdil	Gastro-entérologie	HAJJIFouad	Urologie
AKKARachid	Gastro-entérologie	HAMRIAsma	ChirurgieGénérale
AMINEAbdellah	cardiologie	HAZIMERaja	Immunologie
ARROBAdil	Chirurgie réparatrice etplastique	IDALENEMalika	Maladiesinfectieuses
AZAMIMohamedAmine	Anatomiepathologique	JALLALHamid	Cardiologie
AZIZZakaria	Stomatologie et chirmaxillofaciale	KHALLIKANESaid	Anesthésie-réanimation
AZIZIMounia	Néphrologie	LACHHABZineb	Pharmacognosie
BAALLALHassan	Neurochirurgie	LAHLIMIFatimaEzzahra	Hématologieclinique
BABAHicham	Chirurgiegénérale	LAHMINIWidad	Pédiatrie
BELARBIMarouane	Néphrologie	LAMRANIHANCHIAsmae	Microbiologie-virologie
BELFQUIHHatim	Neurochirurgie	LOQMANSouad	Microbiologie et toxicologieenvironnementale
BELLASRISalah	Radiologie	MAOUJOUDOmar	Néphrologie
BENAMEURYassir	Médecinenucléaire	MEFTAHAzzelarab	Endocrinologie et maladiesmétaboliques
BENANTARLamia	Neurochirurgie	MILOUDIMohcine	Microbiologie-Virologie
BENCHAFAIIlias	Oto-rhino-laryngologie	MOUGUIAhmed	Rhumatologie
BENYASSYoussef	Traumatologie-orthopédie	MOULINESouhail	Microbiologie-virologie
BENZALIMMeriam	Radiologie	NASSIHHouda	Pédiatrie
BOUHAMIDIAhmed	Dermatologie	OUERIAGLINABIHFadoua	Psychiatrie
BOUTAKIOUTEBadr	Radiologie	OUMERZOUKJawad	Neurologie
CHAHBIZakaria	Maladiesinfectieuses	RAGGABIAmine	Neurologie
CHEGGOURMouna	Biochimie	RAISSIAbderrahim	Hématologieclinique
CHETOUIAbdelkhalek	Cardiologie	RHEZALIManal	Anesthésie-réanimation
CHETTATIMariam	Néphrologie	ROUKHSIRedouane	Radiologie
DAMIAbdallah	MédecineLégale	SAHRAOUIHoussamEddine	Anesthésie-réanimation
DARFAOUIMouna	Radiothérapie	SALLAHIHicham	Traumatologie-orthopédie

DOUIREKFouzia	Anesthésie-réanimation	SAYAGHSanae	Hématologie
DOULHOUSNEHassan	Radiologie	SBAAIMohammed	Parasitologie-mycologie
EL-AKHIRIMohammed	Oto-rhino-laryngologie	SBAIAsma	Informatique
ELAMIRIMyAhmed	Chimie de Coordinationbio-organnique	SIRBOURachid	Médecine d'urgence et decatastrophe
ELFADLIMohammed	Oncologiemédicale	SLIOUIBadr	Radiologie
ELFAKIRIKarima	Pédiatrie	WARDAKarima	Microbiologie
ELGAMRANIYounes	Gastro-entérologie	YAHYAOUIHicham	Hématologie
ELHAKKOUNIAwatif	Parasitologiemycologie	YANISSESiham	Pharmaciegalénique
ELJADIHamza	Endocrinologie etmaladiesmétaboliques	ZBITOUMohamedAnas	Cardiologie
ELKHASSOUIAmine	Chirurgiepédiatrique	ZIRAOUIOualid	Chimiethérapeutique
ELATIQIOumkeltoum	Chirurgieréparatrice etplastique	ZOUITABtissam	Radiologie

LISTEARRÉTÉÉLE
26/09/2022

DÉDICACES

«Soyons reconnaissants aux personnes qui nous donnent du bonheur, elles sont les charmants jardiniers par qui nos âmes sont fleuries»

Marcel Proust.

Je me dois d'avouer pleinement ma reconnaissance à toutes les personnes qui m'ont soutenue durant mon parcours et qui ont su me hisser vers le haut pour atteindre mon objectif. C'est avec amour, respect et gratitude que je leur dédie cette thèse …

À Allah Tout puissant

Qui m'a inspiré

Qui m'a guidé dans le bon chemin

Je vous dois ce que je suis devenu

Louanges et remerciements

Pour votre clémence et miséricorde

A son prophète Mohamed

Paix et bénédiction soient sur lui

A Ma mère

Pour toi, qui a toujours été là pour moi,
pour m'avoir aimé sans réserve,
pour m'avoir donné les ailes pour voler,
pour m'avoir soutenu dans les moments difficiles,
pour m'avoir donné des conseils et des encouragements quand j'en avais besoin,
pour m'avoir aidé à devenir la personne que je suis aujourd'hui, je dédie ce travail de thèse.
Merci pour tout ce que tu as fait pour moi, pour toutes les heures passées à m'écouter, à me conseiller et à m'encourager. Je suis tellement chanceux(se) de t'avoir dans ma vie et je t'aime de tout mon cœur.
Avec amour et gratitude,

A mon père

Mon pilier, mon modèle et mon guide.
Tu m'as enseigné les valeurs de l'effort, de la persévérance et du dépassement de soi, qui m'ont permis de réaliser ce travail.
Tu m'as également montré l'importance de la curiosité, de la passion et de l'amour pour ce que l'on fait .
Merci pour ton soutien inconditionnel, pour m'avoir écouté et encouragé, pour m'avoir poussé à donner le meilleur de moi-même et pour m'avoir aidé à me relever tous les défis.
Avec amour et gratitude,

A mes frères Youssef Et Anas

À mes deux grands frères,
Je dédie ce travail de thèse à vous deux,
mes héros et mes guides dans la vie.
Depuis mon enfance, vous avez été là pour moi, pour me protéger, me conseiller et m'encourager.
Vous m'avez appris à être fort, à être courageux et à ne jamais abandonner mes rêves.
Grâce à votre exemple, j'ai appris l'importance de la persévérance, de la patience et du travail acharné.
Vous m'avez inspiré à poursuivre mes passions, à continuer d'apprendre et de grandir, et à toujours viser l'excellence. Je suis fier de vous avoir comme frères, et je vous remercie pour tout ce que vous avez fait pour moi.
Votre amour, votre soutien et votre bienveillance ont été essentiels pour me permettre d'arriver où je suis aujourd'hui.
Ce travail est aussi le fruit de votre éducation, de vos conseils et de votre exemple, et je vous en suis profondément reconnaissant(e).
Avec tout mon amour et ma gratitude.

A mes tantes, mes oncles, mes cousins et mes cousines :

Tout homme ne se sent réellement entier qu'auprès de sa famille.

Aucune dédicace ne saurait vous témoigner l'affection et la gratitude que je vous porte. Puisse dieu tout puissant vous procurer bonheur et prospérité.

A mes Amis :

RIM KABLI, RHITA ELJIRARI, HAMZA BERRYANE, HAMZA KACHKOUCH, JINANE BARI, AMINE YAZALI, YAHYA BADAOUI, MAROUANE HOUARI, AMIR HOUARI, SOURAYA BRICHA, RITA TILSAGHANI, HANANE ABOUAZZAM, YASSINE NAIT SALH, RAGNAR et THEO.

Le lien que nous avons réussi àforger tout au long de ces années n'est guère ordinaire, c'est le fruit de toutes nos aventures, mésaventures et surtout notre sincère amitié. Je suis reconnaissant de vous avoir connu et j'espère que cette amitiédurera éternellement.

A tous ceux qui me sont chers et que j'ai omis involontairement de citer.
A tous ceux qui ont participéde près ou de loin àl'élaboration de ce travail.
A tous ceux qui ont pour mission cette tâche de soulager l'être humain et d'essayer de lui procurer le bien-être physique, psychique et social.
A tous mes maîtres auprès de qui j'ai eu l'honneur d'apprendre.
A tous les médecins et le cadre médical.
A tous les patients, puisse Dieu tout-puissant vous accorder un prompt rétablissement et soulager vos souffrances
A tous ceux dont l'oubli du nom n'est pas celui du cœur
A tous ceux connus ou inconnus qui vont feuilleter un jour ce travail.

A toute l'équipe du service de chirurgie générale de l'Hôpital Ibn Tofaïl

A toutes les personnes qui ont pris part dans la réalisation de ce travail.

REMERCIEMENTS

A NOTRE MAÎTRE ET PRÉSIDENT DE THÈSE

PROFESSEUR M. KHALLOUKI

Professeur de l'Enseignement Supérieur d'Anesthésie - Réanimation
Nous sommes très honoré de vous avoir comme président du jury de notre thèse. Votre compétence professionnelle incontestable ainsi que vos qualités humaines vous valent l'admiration et le respect de tous. Vous êtes et vous serez pour nous l'exemple de rigueur et de droiture dans l'exercice de la profession. Veuillez, cher Maître, trouvé dans ce modeste travail l'expression de notre haute considération, de notre sincère reconnaissance et de notre profond respect.

A NOTRE MAÎTRE ET RAPPORTEUR DE THESE

PROFESSEUR R. BENELKHAIAT

Professeur de l'Enseignement Supérieur et Chef de Service de Chirurgie Générale de l'Hôpital Ibn Tofaïl de Marrakech
C'est avec un grand plaisir que je me suis adressée à vous dans le but de bénéficier de votre encadrement et j'étais très touchée par l'honneur que vous m'avez fait en acceptant de me confier ce travail. Vous m'avez toujours réservé le meilleur accueil malgré vos obligations professionnelles. Je vous remercie infiniment, cher Maitre, pour avoir consacré à ce travail une partie de votre temps précieux et de m'avoir guidé avec rigueur et bienveillance. Je suis très fière d'avoir appris auprès de vous. Veuillez accepter, cher maître, dans ce travail l'assurance de mon estime et de mon profond respect.

A NOTRE MAÎTRE ET JUGE DE THESE

PROFESSEUR Y. NARJIS

Professeur de l'Enseignement Supérieur de Chirurgie Générale au CHU Mohammed VI de Marrakech

Nous sommes très honorés de votre présence parmi nous. Vous avez acceptée humblement de juger ce travail de thèse. Ceci nous touche infiniment et nous tenons à vous exprimer notre profonde reconnaissance. Veuillez accepter, cher maitre, l'assurance de notre estime.

ABRÉVIATIONS

Liste des abréviations

ADO	: antidiabétiques oraux
ASA	: score de l'American Society of Anesthesiologists
ASP	: abdomen sans préparation
ATB	: antibiotherapie.
CHU	:centre hospitalier universitaire
CRO	: compte rendu opératoire
CRP	: protéine C réactive
DMS	: durée moyenne de séjour
EIAS	: épine iliaque antéro-superieure
FID	: fosse iliaque droite
HCG	: hormone chorionique gonadotrope
NFS	: numération formule sanguine
NS	: non significatif
SEP	: sclérose en plaques
TDM	: tomodensitométrie
VC	: voie coelioscopique
VO	: voie ouverte

PLAN

PLAN

INTRODUCTION ..... - 1 -

MATÉRIEL ET MÉTHODES ..... - 3 -

I. Type D'étude : ..... **- 4 -**

II. Lieu de l'étude : ..... **- 4 -**

III. Objectifs de l'étude : ..... **- 4 -**

IV. Critères d'inclusion : ..... **- 4 -**

V. Critères d'exclusion ..... **- 4 -**

VI. Méthodes : ..... **- 5 -**

RÉSULTATS ..... - 6 -

I. Caractéristiques épidémiologiques : ..... **- 7 -**
1. Fréquence : ..... - 7 -
2. La répartition selon le sexe : ..... - 7 -
3. La répartition selon l'âge : ..... - 8 -
4. La répartition géographique : ..... - 8 -
5. Les Antécédents : ..... - 9 -

II. Données cliniques : ..... **- 9 -**
1. Délai de consultation : ..... - 9 -
2. Les signes fonctionnels : ..... - 9 -
3. Signes physiques à l'admission : ..... - 11 -

III. Données paracliniques : ..... **- 12 -**
1. Données de la biologie : ..... - 12 -
2. Données de l'imagerie : ..... - 13 -

IV. La décision médico-chirurgicale : ..... **- 13 -**
1. Délai de prise en charge chirurgicale : ..... - 15 -
2. Compte-rendu opératoire (CRO) : ..... - 20 -
3. Les suites post-opératoires : ..... - 21 -

DISCUSSION ..... - 24 -

I. Introduction : ..... **- 25 -**

II. Historique : ..... - 26 -

III. Rappel anatomique : ..... - 29 -
1. Rappel embryologique : ..... - 29 -
2. Anatomie descriptive : ..... - 32 -
3. Variations positionnelles du caeco-appendiculaire : ..... - 34 -
4. FORME ET DIMENSION : ..... - 36 -
5. CONFIGURATION : ..... - 36 -
6. STRUCTURE : ..... - 37 -
7. RAPPORTS : 39
8. VASCULARISATION ET INNERVATION : 42

IV. PHYSIOPATHOLOGIE 44
1. L'INFECTION : 44
2. L'OBSTRUCTION : 45

V. ANATOMO PATHOLOGIE 47
1. APPENDICITE AIGUË NON SPECIFIQUE : 47
2. APPENDICITE CHRONIQUE 51
3. APPENDICITE SPECIFIQUE 52
4. APPENDICITE TUMORALE : 53

VI. DONNÉES ÉPIDEMIOLOGIQUES : 56
1. Répartition selon le sexe : 56
2. Répartition selon l'âge 57
3. Les Antécédents : 58

VII. Données Cliniques : 59
1. Les signes fonctionnels : 59
2. Signes physiques : 62

VIII. Données para cliniques : 64
1. La biologie : 64
2. L'imagerie : 67

IX. Formes cliniques 75

X. Données thérapeutiques : 80
1. Traitement coelioscopique : 80
2. Indication et contre-indication de la cœlioscopie : 111
3. Délai d'admission : 113
4. Durée opératoire et durée d'anesthésie : 113
5. Conversion : 114
6. Sujets obèses : 114
7. Sujet âgé : (81) 114
8. Femme enceinte : 115
9. Coût : 117
10. Avantages de l'appendicectomie coelioscopique 117

XI. Suivi : 124
1. Les suites post-opératoires : 124
2. La durée d'hospitalisation : 126
3. Le traitement médical : 126

CONCLUSION 127

ANNEXE 129

RESUME 134

BIBLIOGRAPHIE 139

INTRODUCTION

Introduction :

L'appendicectomie est l'ablation de l'appendice suite à une appendicite aiguë, cette dernière est la cause la plus fréquente des syndromes douloureux aigues non traumatiques de l'abdomen (1). L'appendicectomie coelioscopique, quant à elle, est l'ablation de l'appendice sous cœlioscopie.

La mortalité associée à l'appendicite est estimée entre 0.05% et 0.25% ; Cependant, pour les patients présentant une forme compliquée d'appendicite la mortalité peut atteindre les 5%(2). La morbidité et la mortalité sont majorées en cas d'appendicite compliquée.

Les manifestations cliniques de l'appendicite aiguë sont polymorphes et non spécifiques, le traitement quant à lui repose essentiellement sur la chirurgie.

La cœlioscopie (aussi appelée ; laparoscopie, péritonéoscopie)constitue un abord mini invasif par rapport à l'abord classique, qui permet de non seulement diminuer la morbidité de l'appendicectomie, mais aussi le séjour hospitalier, ainsi qu'une reprise de l'activité précoce, sans oublier l'avantage esthétique.

Il paraît donc nécessaire de mettre en évidence les résultats obtenues de la technique d'appendicectomie par cœlioscopie, de décrire cette dernière et de rapporter tous ses avantages à travers une étude prospective. Celle-ci met en avantl'expérience du service de chirurgie viscérale de l'Hôpital Ibn Tofail de Marrakech.

MATÉRIEL ET MÉTHODES

Matériel et méthode :

I. Type D'étude :

Il s'agitd'une étude prospective de42 cas qui s'étale sur une durée de deux ans allant d'avril 2020 à avril 2022.

Ces patients ont été vus en premier au service des urgences.

Les données cliniques et démographiques ont été extraites lors de la consultation initiale par les médecins de garde au service des urgences.

II. Lieu de l'étude :

Service de chirurgie viscérale de l'hôpital Ibn Tofail de Marrakech.

III. Objectifs de l'étude :

Le but de cette étude est d'évaluer les résultats de la technique d'appendicectomie par cœlioscopie et de mettre en avant ses avantages.

IV. Critères d'inclusion :

Nous avons inclus dans cette étude :

- Les sujets dont l'âge est supérieur ou égal à 15ans.
- Sujets masculins et féminins.
- Malades admis avant 48h du début de la symptomatologie.
- Les malades opérés par voie cœlioscopie pour appendicite aiguë durant les deux années d'étude à partir d'avril 2020 à avril 2022.

V. Critères d'exclusion

Nous étions limité dans cette étude par :

- Les sujets âgés de moins de 15 ans.
- Les patients ayant bénéficiés d'une appendicectomie par voie classique.
- Patients opérés sous cœlioscopieen dehors de la période d'étude.

- Patients présentant une contre-indication à la réalisation de la technique.

VI. Méthodes :

1. Recueil des données : fiche d'exploitation

Les dossiers des malades ont été analysés à l'aide d'une fiche d'exploitation préétablie.

Analyse des données :

Nous avons utilisé le logiciel Microsoft Excel 2019 pour la confection d'une base de données, le traitement de ces données ainsi que pour l'élaboration des graphiques.

La saisie des textes a été faite par le logiciel Word 2019.

RÉSULTATS

I. Caractéristiques épidémiologiques :

1. Fréquence :

42 cas d'appendicites aigues ont été colligés dans le service de chirurgie viscérale de l'hôpital IBN TOFAIL selon les critères de sélection précédemment mentionnés.

Soit 8% des cas d'appendicite aiguë vus aux urgences et prisen charge dans le service ont été opérés par cœlioscopie et 92% des cas d'appendicite ont été opérés par voie conventionnelle.

2. La répartition selon le sexe :

L'échantillon est constitué de 22 hommes et de 20 femmes, représentant respectivement 52% et 48%des cas étudiés (dont une femmeenceinte en fin de troisième trimestre).

Le sexe ratio

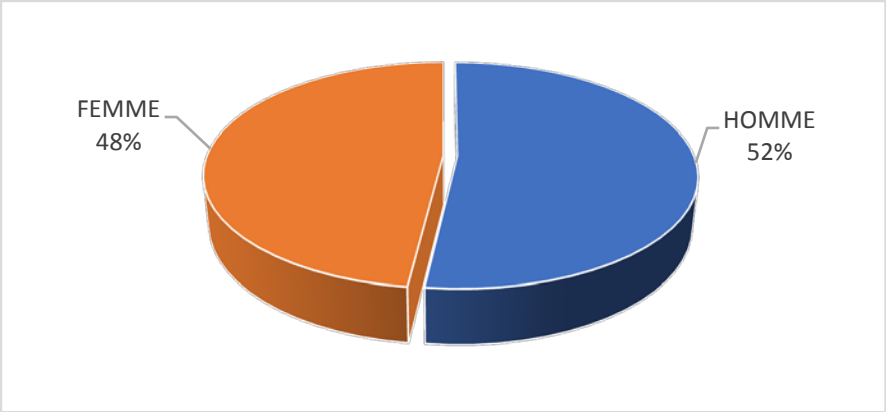

homme/femme est de 1,1.

Figure N°1 : Répartition de la population selon le sexe

3. La répartition selon l'âge :

Notre population a un âge moyen de 30 ans avec des extrêmes allant de15 ans à 58 ans.

On distingue alors une distribution comme suit, 16% appartenant à l'intervalle[15-18 ans], 51% entre [18-30 ans], et 33% entre [30-65 ans].

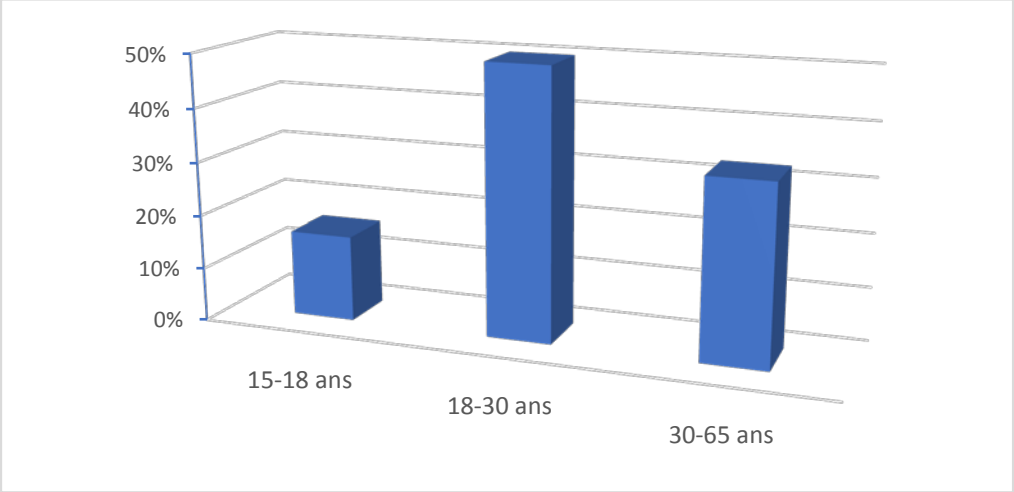

Figure N°2 : La répartition de la population en fonction de l'âge.

4. La répartition géographique :

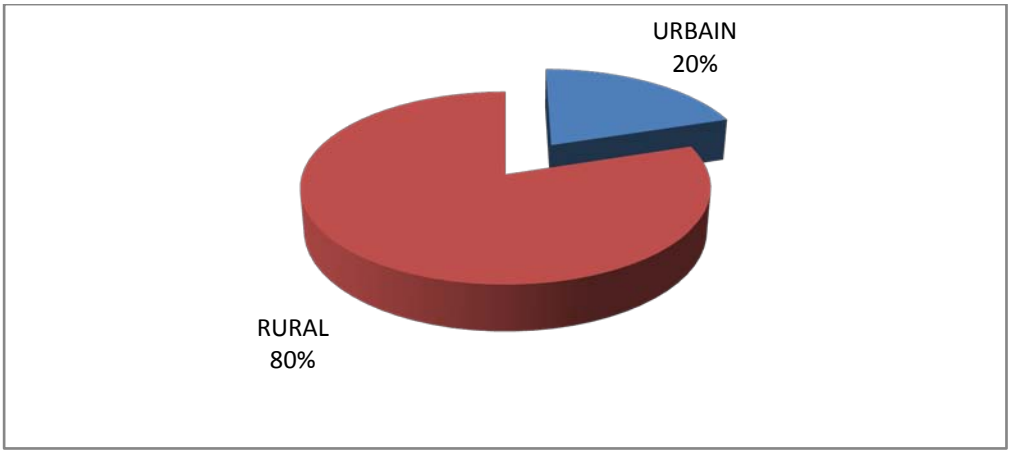

Figure N° 3 : La répartition de la population en fonction de l'origine géographique.

5. Les Antécédents :

a) Médicaux :

6 patients présentaient des antécédents médicaux dont :

- 1 patient diabétique sous régime alimentaire.
- 2 patients diabétiques sous ADO
- 2 Patients suivis pour RAA
- 1 Patiente suivie pour lithiase urinaire

b) Chirurgicaux :

- 1 patient présentait un antécédent chirurgical de type thyroïdectomie.

II. Données cliniques :

1. Délai de consultation :

Le délai moyen de consultation, après début des signes fonctionnels, était de 36 heures avec des extrêmes allant de 6heures à 48 heures.

2. Les signes fonctionnels :

2.1 La douleur abdominale :

- 100% des patients étudiés présentaient une douleur abdominale.

➢ La répartition est la suivante :

- 93% des patients présentaient une douleur au niveau de la FID.
- 3% des patients présentaient des douleurs au niveau de l'épigastre.
- 2% des patientsprésentaient des douleurs respectivement au niveau de l'hypogastre et du periombilicale.

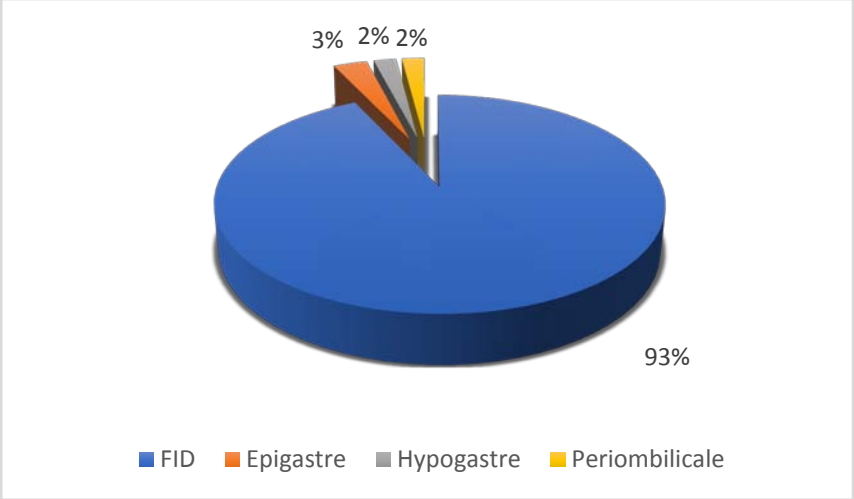

Figure N°4 : La localisation de la douleur abdominale.

2.2 Les nausées et vomissements :

29 patients présentaient des nausées et vomissements soient 69% de l'échantillon.

2.3 Les troubles de transit :

8 cas présentaient des troubles de transit soient 19 % répartis comme suit :

- 2 cas présentaient un arrêt des matières et des gaz.
- 5 cas présentaient une constipation.
- 1 cas présentait une diahrée.

2.4 La fièvre :

A l'admission aux urgences, un fébricule a été retrouvé chez 21 patients soit 50%. 3 patients avaient une température supérieure à 38,0°C.

2.5 Les signes gynécologiques :

Dans notre série, aucune femme ne présentait de troubles gynécologiques.

2.6 L'altération de l'état général :

L'asthénie représente le seul signe manifesté par notre population, avec 6 cas d'asthénie.

3. Signes physiques à l'admission :

3.1. La palpation abdominale :

La recherche des signes physiques révèle :

- Une défense de la fosse iliaque droite chez 26 patients soit 62%.
- Une sensibilité de la fosse iliaque droite chez 12 patients soit 28%.
- une sensibilité de la fosse iliaque droite et de l'hypogastre chez 3 cas soit 8%.
- Une sensibilité hypogastrique chez 1 cas soit 2%.

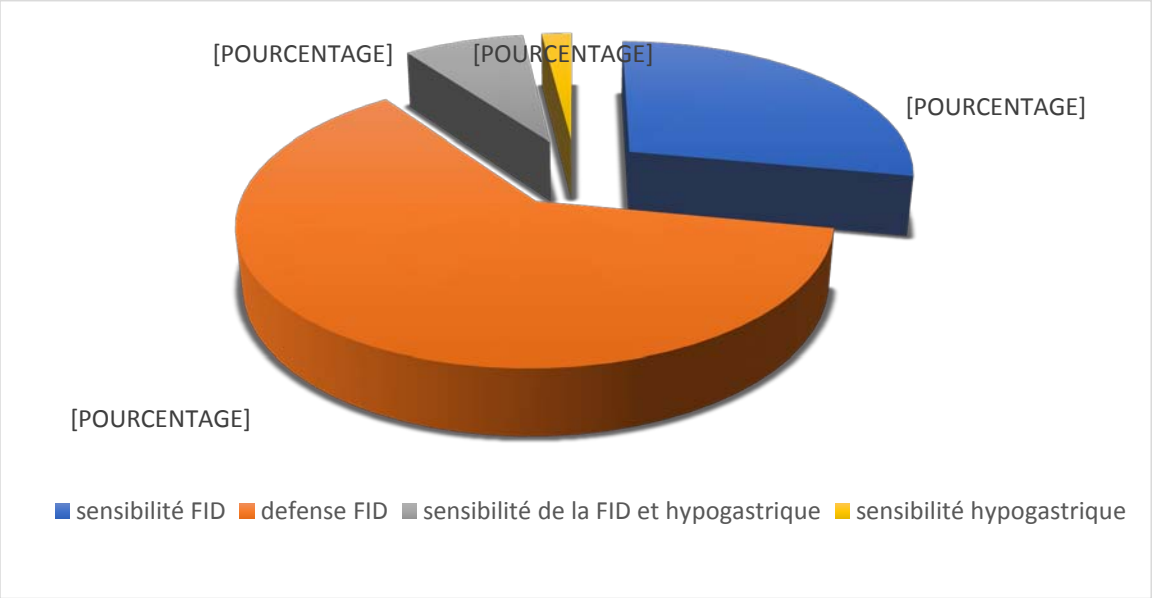

Figure N°5 : Résultats de la palpation abdominale.

III. Données paracliniques :

1. Données de la biologie :

1.1. NFS :

La numération formule sanguine a été réalisée chez tous les patients soit 100%. Une hyperleucocytose a été retrouvée chez 35 cas (83%). Le taux de GB variait entre 3800/mm3 et 27000/mm3 avec une moyenne de 13100/mm3. Le taux de PNN variait entre 2800/mm3 et 25000/mm3 avec une moyenne de 9200/mm3.

1.2. CRP :

La CRP a été effectuée chez 24 patients soit chez 57%. Elle était positive chez 13 cas soit 54% et variait entre 4mg/l et 250mg/l, avec une moyenne de 60mg/l.

1.3. BHCG plasmatique :

Le dosage du BHCG plasmatique a été effectué chez une patiente ayant une notion de retard des règles.Le résultat est revenu négatif.

2. Données de l'imagerie :

2.1. L'échographie abdominale :

Une échographie abdominale a été réalisée sur 42 patients (100%).

Les résultats sont résumés dans le tableau ci-dessous.

Tableau N I : résultats de l'échographie abdominale

	Nombre de cas	Pourcentage
Appendice tuméfiée avec infiltration mésentérique	32 cas	76%
Appendice tuméfiée avec stercolithe	3 cas	7%
Épanchement anéchogène minime de la FIDt	7 cas	17%

2.2. La tomodensitométrie abdominale :

Elle a été réalisée chez 2 patients, objectivant un aspect d'appendicite aiguë rétrocoecale.

2.3. L'ASP :

4 patients ont bénéficié d'ASP revenus tous normaux.

IV. La décision médico-chirurgicale :

Dans notre série de 42 malades, 8% des patients vus aux urgences pour appendicite aiguë et pris en charge dans notre service ont bénéficié d'appendicectomie coelioscopique. Elle a été réalisée selon la technique totalement intracorporelle ''IN'' à trois trocarts.

Les malades ont été opérés sous anesthésie générale avec intubation orotrachéale et curarisation.

L'installation et la mise en condition de la salle :

a. Patient mis en décubitus dorsal, les membres inférieurs en extension avec légère position de Trendelenburg, et roulis gauche,
b. La colonne de cœlioscopie est placée à droite du patient en regard du chirurgien, de façon à ce que celui-ci soit aligné avec la fosse iliaque droite et la colonne. Le chirurgien est placé à gauche du malade, accompagné du premier aide à sa droite (manipulation de la caméra) et de l'instrumentiste à sa gauche (gestion de la table des instruments).

L'ensemble du matériel nécessaire :

- 3 trocarts en triangulation vers l'organe Target : l'appendice (10mm ombilical pour caméra, et deux autres 5mm l'un pour la pince à préhension à 1 cm au-dessus de l'épine iliaque antérosupérieure droite et l'autre au niveau de l'hypochondre gauche pour la coagulation mono polaire)
- caméra 0°, l'insufflateur de CO2 12mmhg.
- Pinces à préhension atraumatiques
- Crochet à coagulation mono polaire
- Pince dissecteur incurve
- Parfois pince LigaSure
- Ciseaux
- Parfois porte-aiguille et pousse-nœud
- canule d'aspiration dotée d'un système d'irrigation pour lavage péritonéal

- Fils résorbable 2/0

1. Délai de prise en charge chirurgicale :

Une fois le diagnostic d'appendicite aiguë retenu; et après mise en condition adéquate et vérification des critères d'inclusion, les patients étaient acheminés au bloc des urgences avec un délai moyen d'intervention de 4heures

1.1 Préparation Médicale

- L'hospitalisation du malade
- La réalisation d'une Voie Veineuse
- Administration de l'antalgique
- Administration de l'antibioprophylaxie préopératoire à base d'amoxicilline protégée 2g adaptée en peropératoire en fonction de l'exploration chirurgicale : si l'appendicite est compliquée, biantibiothérapie à base de C3G 2g en association avec les imidazolés 500mg/8heures
- Thromboprophylaxie post-opératoire systématique

1.2 Description de la technique chirurgicale :

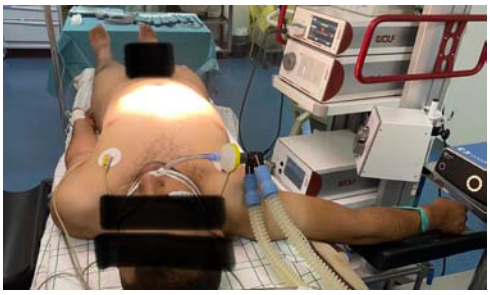

Figure N°6 : la mise en position et ergonomie de la salle opératoire

Figure N°7 : la mise en position de l'équipe (opérateurs, premier aide à sa droite, l'instrumentiste à sa gauche)



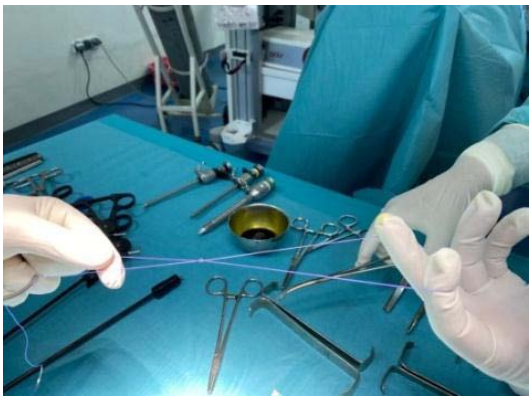

Figure N°8 : la réalisation de la bourse coulissante autobloquante en distal au fils résorbable 2/0

Figure N°9 : la mise en place des différents trocarts

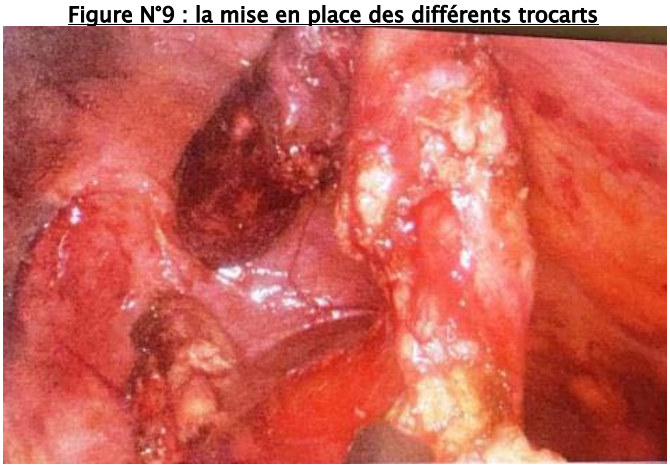

Figure N°10: Identification de l'appendice

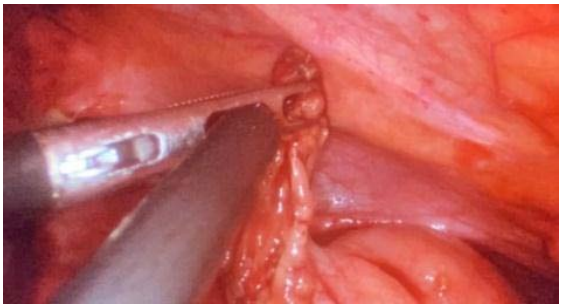

Figure N°11 : Dissection de méso à ras de l'appendice au crochet (coagulation monopolaire)

Figure N°12 : Squelettisation de l'appendice (en évitant l'aspect « Bulky » du mesoappendice

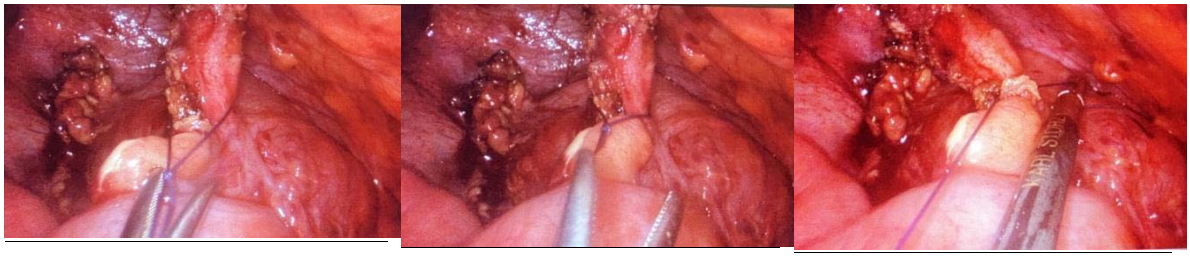

Figure N°13 : Double ligature de la base appendiculaire par la bourse coulissante autobloquante en distale au vicryl 2/0

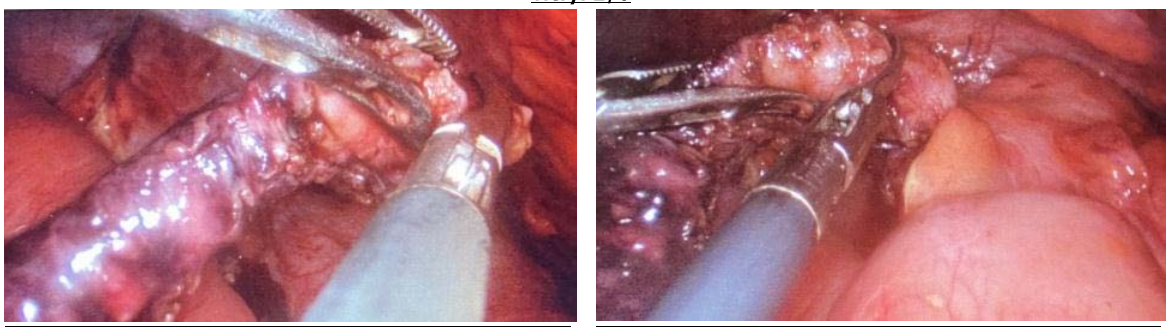

Figure N°14 : Section à 1cm maximum en aval de la base appendiculaire

Figure N°15 : Alignement du camera (trocart 10mm) et la pince à préhension en tenant le moignon appendiculaire à sa base (le trocart 5mm en sus epine iliaque antérosupérieure) afin d'éviter la contamination péritonéale

Figure N°16 : La récupération de la pièce opératoire via trocart ombilical sous contrôle visuelle « la Technique du Rendez-Vous »

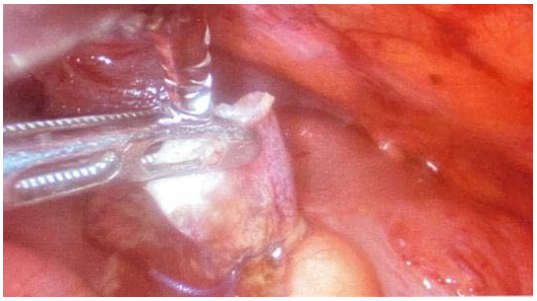

Figure N°17 : Lavage systématique du moignon appendiculaire et de la fosse iliaque droite au serum salé

Figure N°18 : Drainage systématique en regard du moignon appendiculaire par un redon 18

A souligner que les défis majeurs ont été rencontrés face à des appendicites gangréneuses mais également dans les cas compliqués dont la dissection était laborieuse et ayant donc nécessiter beaucoup de douceur à la manipulation et definesse de dissection.

2. Compte-rendu opératoire (CRO) :

2.1 Description macroscopique :

2.1-1 Siège de l'appendice :

La localisation la plus fréquente était la localisation latéro-caecale (71%), suivie par la position rétro-caecal (14%), puis méso-cœliaque (10%) et finalement pelvienne (5%).

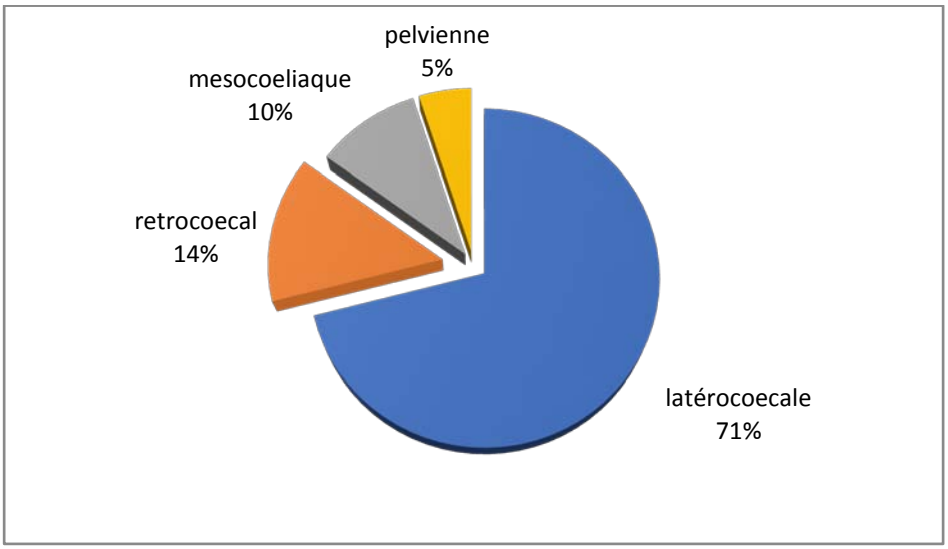

Figure N°19 :La localisation de l'appendice.

2.1-2 Aspects macroscopiques :

Les aspects macroscopiques décrits par le chirurgien sont résumés dans le tableau suivant :

Tableau N° II : Aspects macroscopiques de l'appendice.

Aspects macroscopiques	Nombre de cas	pourcentage
ulcérée	30 cas	71,4%
catharale	6cas	14,2%
phlegmoneuse	2 cas	4,8%
abcès	2 cas	4,8%
péritonite	2 cas	4,8%

2.2 Les incidents peropératoires :

Aucun incident peropératoire n'a été rapporté dans notre série.

2.3 Durée de l'acte opératoire :

L'acte opératoire a une durée moyenne de 40min.

2.4 Conversion :

Nous n'avonseu recours à la conversion chez aucun malade.

3. Les suites post-opératoires :

3.1 Les suites post-opératoires immédiates :

Les suites post-opératoires ont été simples chez tous les patients, sans incidents notables.

3.2 L'antibiothérapie en post opératoire :

Tous les malades dans notre série ont bénéficié d'une antibiothérapie :

- Une mono-antibiothérapie type amoxicilline-acide clavulanique a été administrée chez les cas d'appendicite non compliquée soit 38 cas (représentant90,5% de la population étudiée),
- Une bi-antibiothérapie type ceftriaxone-metronidazole a été administrée chez les cas d'appendicitecompliquée d'abcès, de plastron ou de péritonite chez 4cas (soit 9,5% de la population étudiée).

La voie d'administration la plus fréquente était en intraveineuse directe puis le relai par voie orale. La durée totale de traitement est de 7 jours.

3.3 La durée d'hospitalisation :

La durée d'hospitalisation pour les patients admis était de 2 jours en moyenne, avec un minimum de 2 jours et un maximum de 4jours.

Tableau N° III : Répartition des malades selon la durée d'hospitalisation.

La durée d'hospitalisation	effectif	pourcentage
2 JOURS	23 PATIENTS	54,8%
3 JOURS	15 PATIENTS	35,7%
4 JOURS	4 PATIENTS	9,5%

3.4 L'anatomopathologie

Les pièces opératoires sont systématiquement examinées par un anatomopathologiste.

Les résultats recueillis sont :

- Lésions d'appendicite aiguë sans signes spécifiques : 24 cas (57%)
- Lésions d'appendicite aiguë phlegmoneuse : 2 cas (5%)
- Lésions d'appendicite aiguë ulcérée : 8 cas (19%)
- Lésions d'appendicite aiguë catarrhale : 4 cas (9%)
- Lésions d'appendicite aiguë abcédée : 3 cas (7%)
- Appendicite aiguë avec une réaction péritonéale : 1 cas (3%)

3.5 Les suites tardives

Les suites tardives ont été simples dans 100% des cas.

Au total :

Notre étude a permis de mettre en évidence l'importance de prise en charge par voie laparoscopique, dite **« Low Cost Technic »**par la non-utilisation des pinces agrafeuses, et par la non-utilisation de sac grâce à l'extraction protégée au traversd'un trocart ombilical par la technique du « **Rendez-vous** ». Les autres avantages ont été présentés par :

- Timing du geste opératoire satisfaisant

- Moins de douleurs post-opératoires
- Moins de morbidité post-opératoire (l'infection du site opératoire, ileus, abcès profond, éventration post opératoire)
- Le côté esthétique
- Rétablissement rapide
- Reprise précoce de l'activité de la vie quotidienne
- Bonne qualité de vie ultérieure

DISCUSSION

I. Introduction :

L'appendicectomie est devenue l'une des interventions les plus effectuées dans le cadre des urgences abdominales. La voie d'abord la plus souvent utilisée était une incision située en fosse iliaque droite (FID), depuis sa description par McBurney dans les années 1890 [3].

L'Appendicectomie laparoscopique, quant à elle, a été introduite au début des années 1980. Elle est associée à une hospitalisation plus courte et des taux de complications inférieurs par rapport à l'appendicectomie conventionnelle [4,5]. Des sociétés chirurgicales multiples recommandent désormais l'AL comme traitement de première intention pour les appendices non compliqués [4,5,6].

Cependant, à ce jour, il n'existe pas de consensus complet en ce qui concerne cette approche, il est donc impératif de contribuer à sa codification afin d'optimiser les résultats cliniques de l'appendicectomie laparoscopique, et de minimiser les ressources utilisées durant cette dernière.

L'évaluation critique de la littérature a permis la standardisation de plusieurs interventions chirurgicales, considérées maintenant comme de la pratique courante (Exemple : La césarienne) [7,8].

Le but de cette étude est donc d'évaluer les résultats de la technique d'appendicectomie par cœlioscopie et de rapporter ses avantages par rapport aux techniques conventionnelles.

II. Historique :

L'appendice est connu depuis le temps de l'ancienne EGYPTE , observé par les anatomistes égyptiens et arabes depuis les temps anciens. De plus, MC MURRICH rapporte que DE VINCI a utilisé le terme arabe « orecchio » pour décrire l 'appendice vermiforme du cæcum [9].

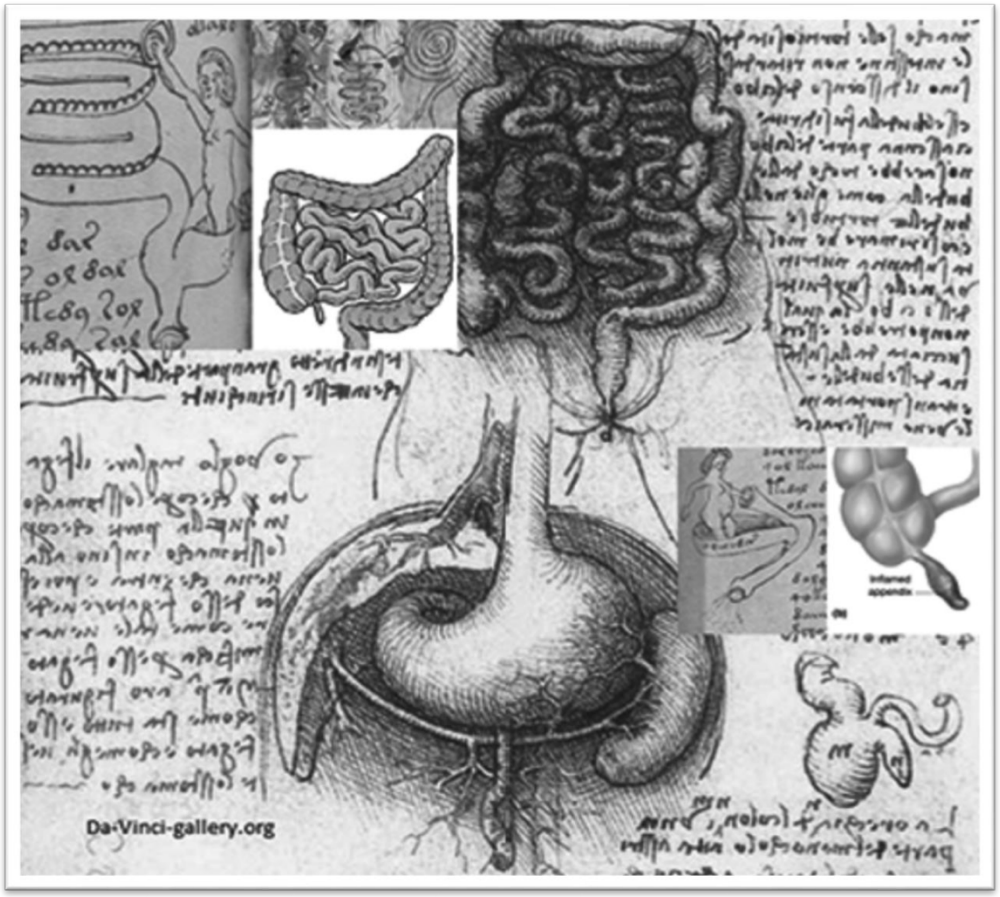

Figure N°20 : La description de l'appendice selon LEONARDO DE VINCI [10]

La première description de la maladie est effectuée en 1711par un chirurgien Allemand (L. HEISTER) qui découvrait un appendice noir et plein de pus en disséquant un pendu [11].

La première intervention pour une appendicite aiguë est attribuée au chirurgien français Dr. GARENGROT en 1731. L'intervention a consisté en un drainage d'abcès inguinal qui, après, s'est avéré être un abcès appendiculaire avec issue fatale.

En 1735en Angleterre, C. AMYAND opéra un jeune garçon souffrant d'une hernie inguino-scrotale fistulisée et découvrit, par l'incision scrotale, un appendice perforé qu'il enleva [12].

Cette intervention n'allait être renouvelée qu'en 1886, cent cinquante ans plus tard, à New York. La constatation lors d'autopsies d'appendices gangrenés ou perforés n'intrigua personne, si non l'anglais PARKINGSON qui établit le rapport possible entre appendice et péritonite, intuition qui tomba dans l'indifférence générale.L'appendicite continua à décimer la population armée, contre elle, seulement de purges et de saignées.

Ce sont deux médecins Français qui firent la première description de la maladie «appendicite» (terme n'existant pas encore à l'époque) : LOUYERVILLERMAY en 1824, MELIER en 1827. Ce dernier établit clairement le rapport entre suppuration de la fosse iliaque droite et l'appendice, s'opposant au renommé BARON DUPUYTREN qui considérait que l'inflammation, provenait du coecum.[12].

REGINALD FITZ en 1886était le premier à décrire les séquences de l'inflammation, perforation, formation d'abcès et péritonites. Il a publié ses recommandations concernant le diagnostic précoce et le traitement de l'appendicite par chirurgie. Il a soulevé ainsi la nécessité de la reconnaissance clinique de l'appendicite aiguë, jusqu'ici très menaçante pour la vie [13].

Le 27 Avril 1887, G. MORTON de Philadelphie, qui avait perdu un frère et un fils de l'appendicite, enlève un appendice perforé chez un jeune homme qui guérit.

E. CUTLER renouvelle l'intervention en Décembre de la même année. C'est alors que C. MCBURNEY de New York et J. MURPHY de Chicago, enthousiasmés, effectuent sur une grande échelle, l'appendicectomie, au début dans les cas de purulence avancée puis de plus en plus tôt dans l'histoire de la maladie [14].

En 1902, deux mille appendicectomies sont effectuées par J. MURPHY.

- Histoire de la cœlioscopie :

C'est au début des années 1990que le virage coelioscopique est franchement amorcé.

En 1901, GEORGE KELLING avait introduit, pour la première fois, un cystoscope à travers la paroi abdominale d'un chien vivant, après insufflation d'air dans l'abdomen, il a visualisé les viscères, il a décrit l'instrumentation nécessaire et a envisagé les futures possibilités de cette technique.

En 1910, le mérite de la première application chez l'homme revient au suédois JACOBEUS.

En 1938, JANOS VERESS a développé une nouvelle aiguille pour introduire un pneumothorax, cette aiguille de VERESS est fréquemment utilisée pour créer un pneumopéritoine.

Et c'est en 1982que la première appendicectomie sous cœlioscopie a été pratiquée, par le Gynécologue allemand KURST SEMM (15-16-17).

C'est au début des années 1990 que le virage cœlioscopique est franchement amorcé.

III. Rappel anatomique :

1. Rappel embryologique :

Le développement du caecum et de l'appendice (Fig. 4) est étroitement lié au développement de l'intestin moyen. Quatre structures sont considérées comme dérivations intestinales de l'intestin moyen : (1) le petit intestin (sans la partie supérieure partie duodénale), (2) caecum et appendice vermiforme, (3) côlon ascendant, et (4) moitié droite du côlon transverse. Toutes les parties de l'intestin moyen sont vascularisées par l'artère mésentérique supérieure.

Au cours des premiers stades de développement, l'intestin moyen est attaché à la paroi dorsale du corps au moyen d'un court mésentère dorsal. Un mésentère ventral n'est pas présent. Une large connexion avec le sac vitellin existe ventralement et devient fortement rétrécie par la flexion en développement de l'embryon. En conséquence, un canal omphalo-entérique se forme, qui disparaît au cours de la sixième semaine de gestation. Si cette réduction est perturbée, l'un des nombreux types de diverticule de Meckel peut se développer, selon le type et le mode de persistance du conduit. Pendant une courte période après l'élimination du canal omphalo-entérique, un petit renflement reste là où le canal s'est inséré dans l'intestin. Ce reste disparaît complètement au cours du développement ultérieur.

Parce que l'intestin moyen grandit considérablement plus vite que le reste du corps embryonnaire, il subit des divers mouvements et rotations réguliers, qui peuvent être divisés en trois phases :

- (1) la hernie-ombilicale physiologique (6ème semaine de gestation ; phase I).
- (2) fermeture de la hernie-ombilicale physiologique (10ème semaine de gestation ; phase 2),

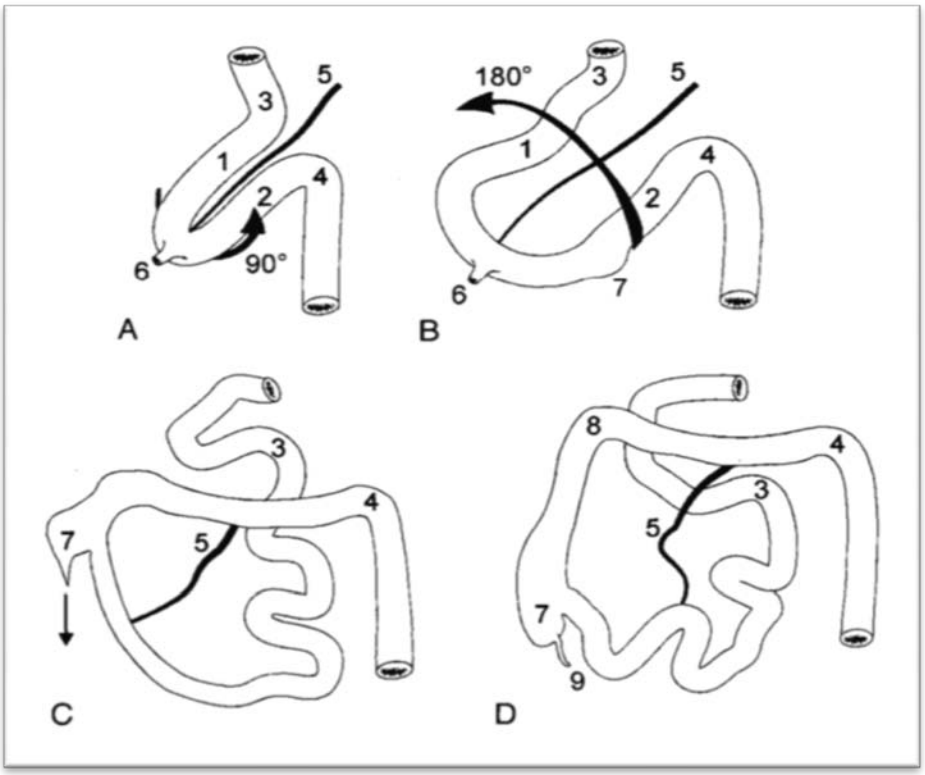

❖ (3) fixation péritonéale de l'intestin moyen (12ème semaine de gestation ; phase 3).

Figure N°21 : Développement et rotation normaux de l'intestin moyen.

A : l'intestin moyen forme une boucle avec un segment supérieur ou pré artériel (1) et un segment inférieur ou post artériel (2). Ces segments rencontrent la paroi dorsale, l'angle duodéno-jéjunal (3) et l'angle colique gauche (4) sont formés. La boucle est située à la base du cordon ombilical (hernie physiologique) avec l'artère mésentérique supérieure (5) comme axe. Le canal vitellin (6) s'insère au sommet de la boucle.

B : La boucle subit une torsion dans le sens inverse des aiguilles d'une montre, d'abord de 90" puis de 180" (total : 270"). La poche caecale (7) devient visible.

C : La poche caecale est située directement au-dessous du foie, et se développe en caudale. Descendu du caecum (flèche).

D : Enfin, le caecum (7) avec l'appendice (9) est positionné dans la fosse iliaque droite et l'angle droit (8) est formé.

Développement de l'appendice et de la valvule iléocæcale :

Les structures initiales du caecum et de l'appendice deviennent visibles sous le nom de « bourgeon du caecum ». A ce stade, le bourgeon conique est situé dans le segment distal de la boucle ombilicale, directement à proximité de l'apex de la boucle. L'étirement et l'allongement du côlon entraînent la descente du caecum et de l'appendice. Lorsque le complexe de l'appendice vermiforme est poussé en avant du caecum, il peut prendre différentes positions.

La position rétro-caecale, rétro colique ou pelvienne de l'appendice doit être considérée comme étant due au hasard, et non en fonction de lois immuables du développement.

L'appendice devient visible à la huitième semaine de gestation (longueur du fœtus 10-12 cm), et les premières accumulations de tissus lymphatiques se développent au cours des 14ème et 15ème semaines de gestation.

L'absence de développement congénital du diverticule du cæcum primitif est à l'origine d'hypoplasie voir d'une agénésie de l'appendice.

D'autres malformations congénitales ont été décrites, la plus fréquente était la duplication appendiculaire. Dans ce cas, ils peuvent exister deux lumières appendiculaires avec deux muqueuses et une musculeuse commune, soit deux appendices séparés normaux ou rudimentaires.

2. Anatomie descriptive :

2.1. Situation :

L'appendice s'implante d'une façon constante sur la face interne ou postéro interne du caecum, 2cm à 3cm en-dessous de la jonction iléo-caecale. Au point de convergence des trois bandelettes musculaires coliques antérieure, postéro interne et postéro externe, il est descendant en position latéro-interne [18].

Son siège est encore sujet à des variations liées :

- A la situation du caecum.
- A sa position par rapport au caecum.

Ces variations de situation sont expliquées par l'embryologie et elles sont extrêmement fréquentes et intéressantes à considérer. En effet, elles expliquent le polymorphisme clinique et les difficultés opératoires.

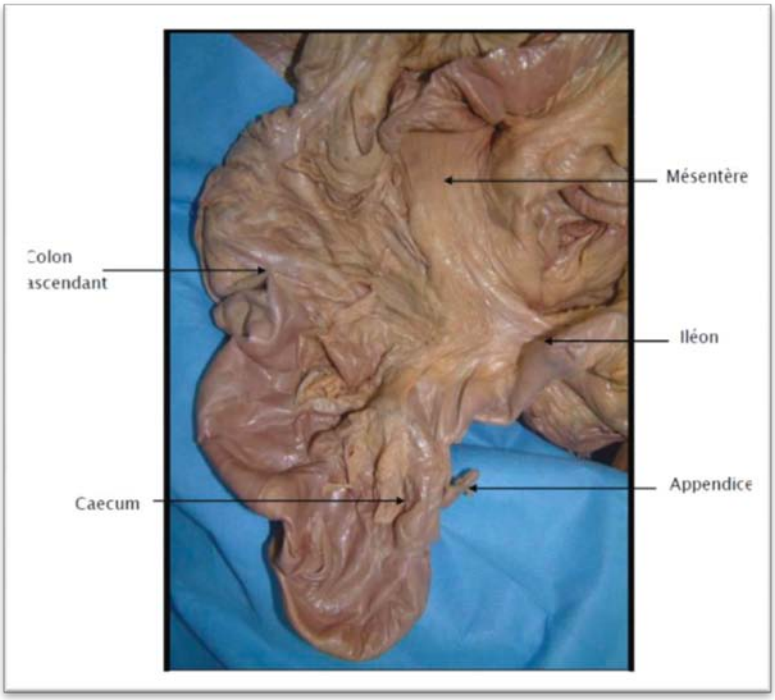

Figure N°22 : Situation de l'appendice [19].

3. Variations positionnelles du caeco-appendiculaire :

Indépendamment de la position du caecum, l'appendice, tout en gardant des rapports fixes avec sa base d'implantation, a une direction très variable :

3.1. La position rétro cæcale :

Cette position caecale est expliquée soit par des arguments embryologiques de développement asymétrique du bourgeon caecal, soit par les accolements péritonéaux anormaux lors de la descente du caecum dans la fosse iliaque droite [18].

Plusieurs variétés peuvent être retenues :

- Appendice rétro cæcal fixe par des adhérences péritonéales derrière lecaecum et remontant plus ou moins haut derrière le colon ascendant, voire jusqu'à l'angle droit.
- Appendice rétro caecal libre non fixé derrière un caecum flottant ou un colonascendant libre.

Le caractère intra ou extra péritonéal de cette localisation rétro cæcale explique ces variétés et leurs difficultés d'exérèse chirurgicale.

3.2. La position méso cœliaque :

A partir d'un caecum toujours en position normale, plusieurs variétés peuvent être retenues :

- Appendice interne transversal ou ascendant.
- Appendice rétro iléal
- Appendice parfois rétro mésentérique.

Lorsqu'il est long, il atteint parfois la région médiane [19].

3.3. La position pelvienne :

L'appendice est long avec un méso étiré. Il plonge dans la cavité pelvienne et peut contacter des rapports avec la vessie, le rectum, l'utérus, l'ovaire et le ligament large [18]

3.4. Appendice sous caecal :

L'appendice se situe dans le prolongement du caecum [18].

Variations positionnelles du caecum :

Il est situé communément dans la fosse iliaque droite. Il se continue par le colon ascendant et sa limite supérieure correspond à la ligne horizontale passant par le bord inférieur de la jonction iléo colique.

Son extrémité inférieure, ou bas fond caecal, est recourbée en bas et en dedans [18]. Le caecum se développe aux dépens de la branche inférieure de l'anse intestinale primitive sous forme d'un bourgeon.

Cette anse intestinale primitive va réaliser une rotation de 270° autour de l'axe mésentérique, au cours de laquelle le bourgeon caecal va progressivement migrer vers la fosse iliaque droite [18].

Des anomalies de rotation, un arrêt ou un excès de migration du caecum, expliquent les différentes localisations anatomiques rencontrées :

- ✓ Un caecum en situation haute, par migration incomplète :
  - Dans le creux épigastrique (épigastrique).
  - Sous le foie (sous hépatique).
  - Devant la fosse lombaire droite (pré lombaire droit).
- ✓ Un caecum en position basse, par excès de migration :
  - Devant le détroit supérieur.
  - Devant le pelvis.
- ✓ Un caecum à gauche :
  - Beaucoup plus rare.

- Absence de rotation de l'anse

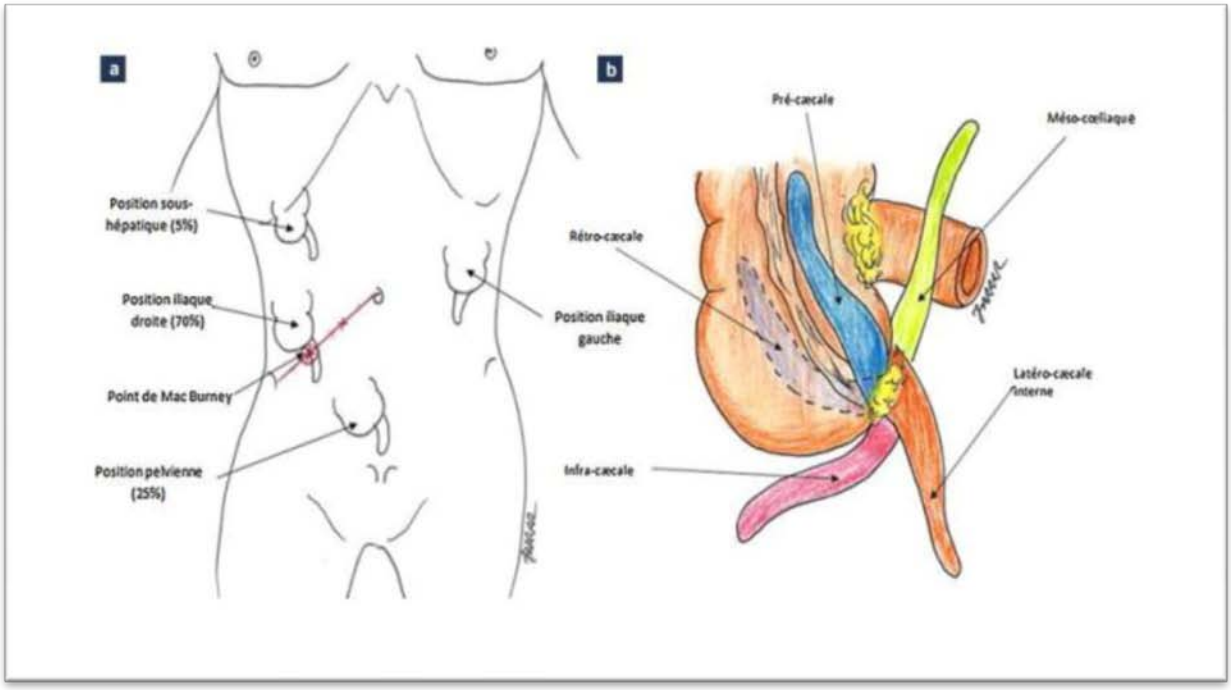

Figure N°23 : Les variations positionnelles de l'appendice

4. FORME ET DIMENSION :

L'appendice vermiculaire est un diverticule creux ayant une forme de cul de sac cylindrique. Sa taille, très variable d'un individu à l'autre avec une moyenne de 8cm (extrême de 1cm à 20cm) pour un calibre de 5mm à 8mm de diamètre environ.

L'appendice présente :

- Une partie initiale, courte et transversale, presque horizontale.
- Une partie distale, descendante, presque verticale.
- Une pointe arrondie.

5. CONFIGURATION :

5.1. Externe :

L'appendice est lisse, sa coloration est gris-rosée, sa consistance est ferme élastique.

5.2. Interne :

On distingue l'orifice appendiculaire, situé sur la face médiane du caecum, arrondi, il est parfois limité par un repli muqueux : la valvule de Gerlach ; ou parfois obturé.

Un autre rétrécissement est situé plus bas, la valvule de Manniga, dans le canal appendiculaire (18).

6. STRUCTURE :

Le caecum et l'appendice sont formés comme le reste du côlon par quatre tuniques :

- La séreuse péritonéale.
- La musculaire qui se compose de deux couches musculaires: l'unesuperficielle longitudinale, l'autre profonde circulaire.
- Sous muqueuse, renfermant de nombreux organes lymphoïdes.
- La muqueuse avec au niveau de l'appendice, une particulière abondance de
- follicules lymphoïdes (18).

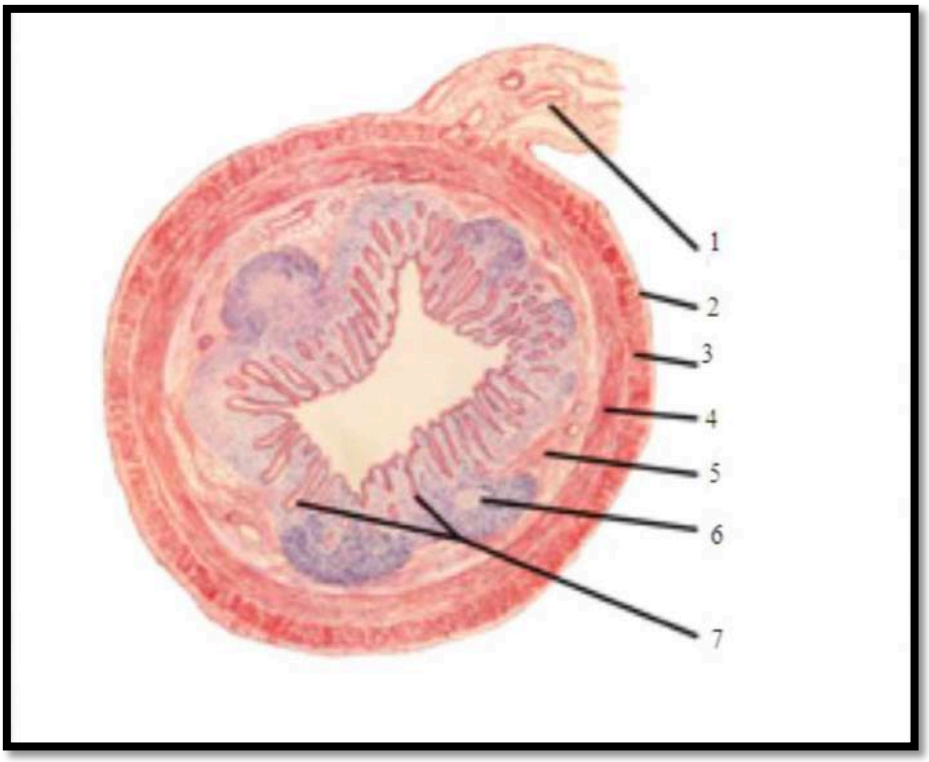

Figure N°24 : Configuration interne de l'appendice [120]

1. Méso appendice
2. Séreuse (péritoine viscéral)
3. Muscle longitudinal
4. Muscle circulaire
5. Sous-muqueuse
6. Nodules lymphatiques agrégés
7. Glandes intestinales (cryptes de Liberkühn)

7. RAPPORTS :

7.1. Rapports péritonéaux

Le péritoine viscéral forme au bord supérieur de l'appendice un méso qui s'attache à la face postérieure du mésentère, au-dessus de la dernière anse iléale.

Ce méso-appendice :

- S'attache en dehors sur le caecum entre l'appendice et l'iléon.
- Présente un bord interne libre, concave, suivi par l'artère appendiculaire.
- Contient entre ses deux feuillets péritonéaux, les vaisseaux et nerfs de l'appendice et du tissu adipeux.

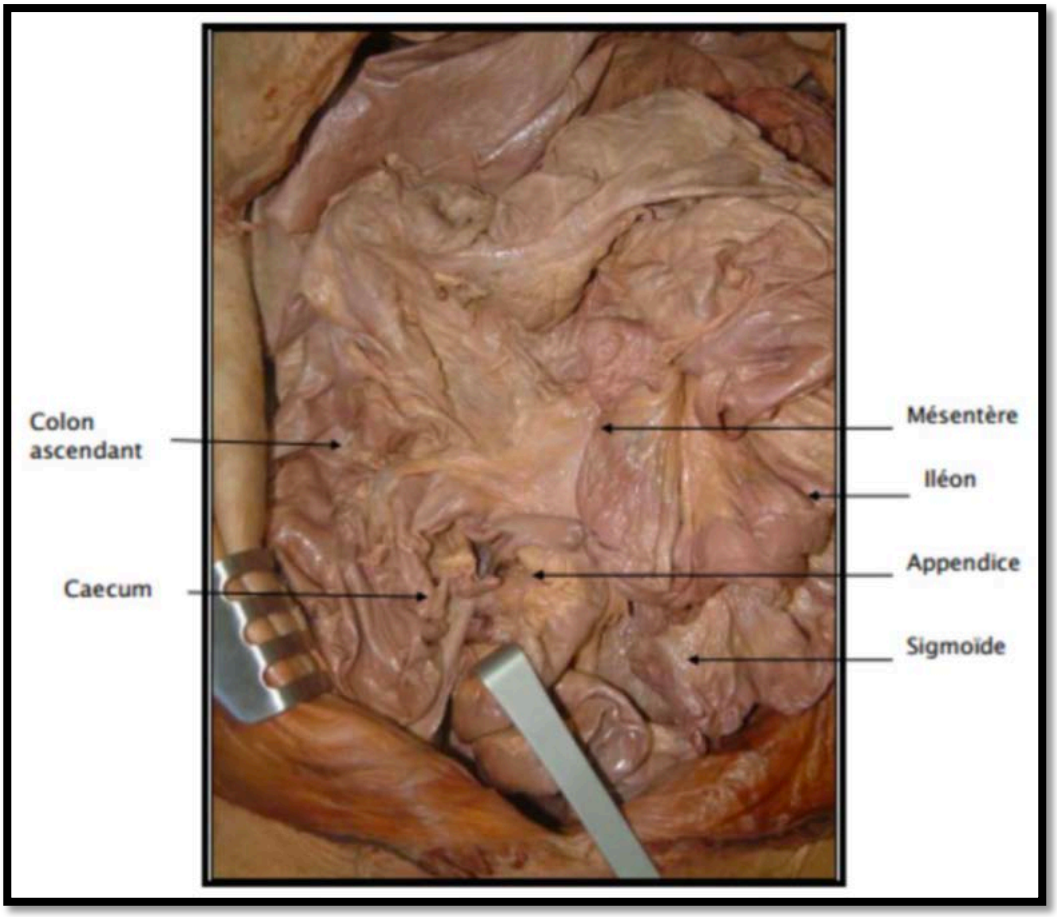

Figure N°25 : Les rapports de l'appendice dans l'abdomen [19].

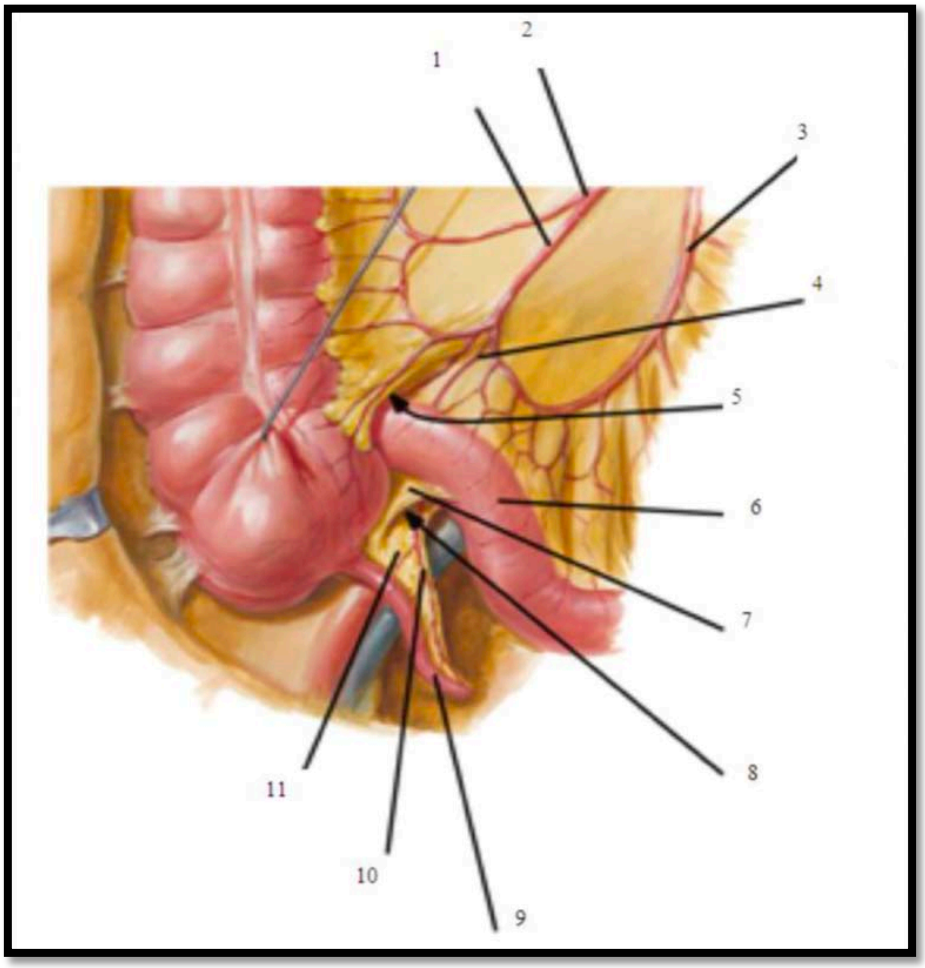

Figure N°26 : Rapports péritonéaux de l'appendice [121]

1 . Branche iléale
2 . Artère iléo-colique
3 . Artère mésentérique supérieure
4 . Artère appendiculaire
5 . Récessus iléo-caecal supérieur
6 . Iléon terminal (partie terminale de l'iléon)
7 . Pli iléo-caecal (pli avasculaire de Treves)
8 . Récessus iléo-caecal inférieur 9 . Appendice vermiforme
10 . Artère appendiculaire
11 . Méso-appendice

7.2. Rapports avec les organes

7.2.1. En position normale : iliaque droite

- En avant :

La base appendiculaire répond en avant à la paroi abdominale antérieure.

Sur cette paroi, la projection de la base appendiculaire se trouve dans la zone du point de Mac Burney : milieu de la ligne ombilic-épine iliaque antéro-supérieur.

- **En arrière :**

Le caeco-appendice répond aux parties molles de la fosse iliaque.

- **En dehors :**

En haut la paroi abdominale latérale est formée par les corps charnus des muscles Larges, en abondance variable.

En bas, en-dessous de la crête iliaque, est la fosse iliaque interne [20].

- **En bas :**

La base appendiculaire répond à l'union de la fosse iliaque interne avec la paroi abdominale.

- **En dedans :**

Dans la grande cavité péritonéale :

- Les anses grêles, la dernière anse iléale ascendante, longe le caecum et
- masque souvent l'origine de l'appendice.
- Le grand épiplon devant l'intestin.
- Sous le péritoine pariétal post.
- Les vaisseaux iliaques externes, en dedans de l'appendice.
- L'uretère droit qui croise les vaisseaux.
- Les vaisseaux spermatiques ou utéroovariens en dehors de l'uretère.

7.2.2. En position anormale :

Un appendice ascendant ou haut situé, peut être en rapport avec :

- En avant : le foie et la vésicule biliaire.
- En arrière : le rein droit.
- En dedans : l'uretère et les vaisseaux génitaux

Un appendice long et pelvien ou bas situé, peut entrer en rapport avec :

- En avant : l'orifice profond du canal inguinal et le cordon.

- En arrière : les vaisseaux iliaques externes et hypogastriques et l'uretère.
- En bas : le rectum en arrière, le cul de sac de douglas, l'utérus, les annexesdroits et la vessie en avant. Enfin, un appendice interne, mésocoeliaque, se situe au milieu des anses grêles et devant le promontoire [20].

8. VASCULARISATION ET INNERVATION :

8.1. Artères :

L'artère iléo colique ou colique droite inférieure se divise en deux branches, l'une colique, remontant le long du côlon ascendant, l'autre iléale, constituant avec la branche terminale de l'artère mésentérique supérieure, l'arcade iléo colique [18].

De cette arcade naissent des artères terminales pour le caecum et l'appendice :

- L'artère caecale antérieure passe en avant de l'iléon.
- L'artère caecale postérieure en arrière.
- L'artère appendiculaire proprement dite, naît de l'artère caecale postérieure ou de l'arcade iléo colique [18].

Elle descend derrière l'iléon et gagne le bord mésentérique de l'appendice :

- Soit en s'accolant à celui-ci prés de sa base, puis en le suivant jusqu'à sa pointe.
- Soit, le plus fréquemment, en se rapprochant peu à peu de l'appendice en le pénétrant près de sa pointe. Elle donne :
    - Une artère cæco-appendiculaire pour le bas fond caecal.
    - Une artère récurrente iléo appendiculaire inconstante se rendant vers l'iléon.
    - Des rameaux appendiculaires ; La vascularisation appendiculaire est de type terminal (sans réseau anastomotique).

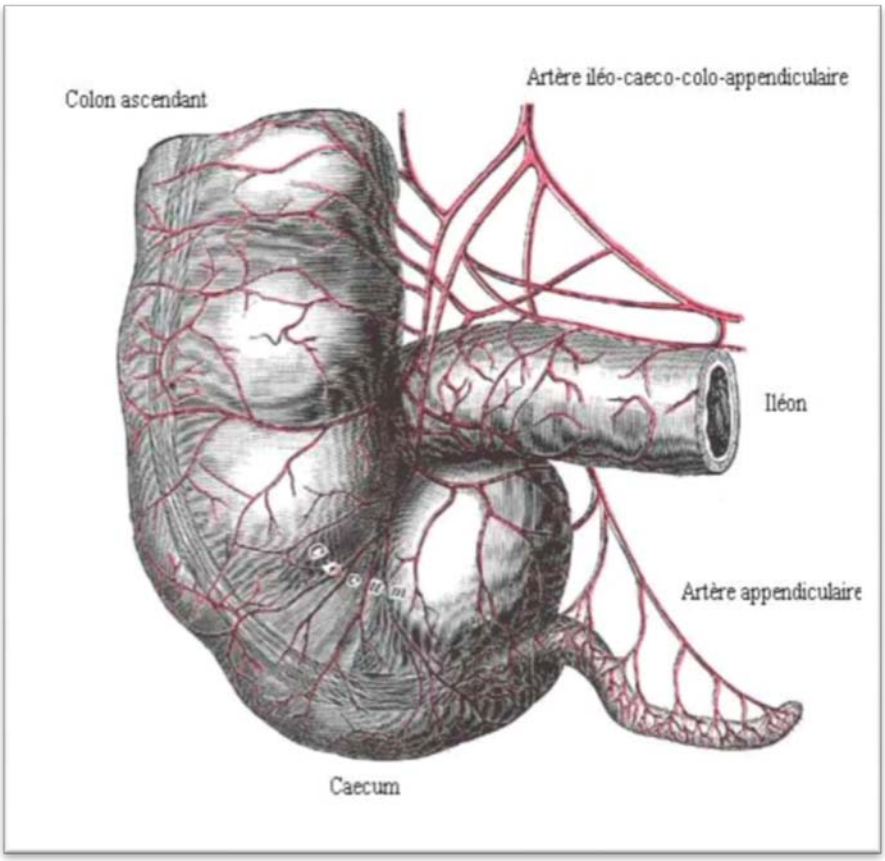

Figure N°27 : Vascularisation artérielle de l'appendice [20]

8.2. Les veines :

Les veines sont satellites. Elles se jettent dans la veine iléo-cæco-colo appendiculaire puis dans la veine mésentérique supérieure [18].

8.3. Les lymphatiques :

Les lymphatiques se rendent aux ganglions de la chaîne iléo colique. De là, ils suivent la veine mésentérique jusqu'au confluant portal commun [18].

8.4. Les nerfs :

Les nerfs proviennent du plexus solaire par le plexus mésentérique supérieur [18].

IV. PHYSIOPATHOLOGIE

L'appendice est un diverticule étroit en contact avec le contenu septique du côlon. Mais malgré cette prédisposition à l'infection, l'appendice possède des mécanismes de défense représentés par :

- Le péristaltisme grâce à la couche musculaire qui assure l'évacuation du contenu appendiculaire vers la lumière colique.
- Le renouvellement de la muqueuse appendiculaire toutes les 24-36heures.
- Les formations lymphoïdes de la sous muqueuse. Deux facteurs concourent à l'apparition d'une appendicite aiguë : L'obstruction et l'infection [21].

1. L'INFECTION :

L'infection est un facteur déterminant qui peut se faire selon trois mécanismes :

1.1 Par voie hématogène :

La diffusion par voie hématogène lors des syndromes septiques est exceptionnelle.

1.2 Par contiguïté :

Les foyers infectieux et inflammatoires de voisinage, provoquant une irritation de la séreuse de l'appendice, ne peuvent pas être incriminés dans la pathogénie de l'appendicite (très rare).

- Un corps étranger.
- Un bouchon muqueux, par une sécrétion appendiculaire anormale.
- Les oxyures,
- Une tumeur le plus souvent carcinoïde.

1.3 Par voie endogène :

Des lésions de la muqueuse seraient le facteur déclenchant de l'infection par voie endogène. Elles sont certainement d'origine mécanique par hyper pression intraluminale secondaire à une obstruction de l'appendice.

2. L'OBSTRUCTION :

L'obstruction est un facteur prédisposant qui va aboutir à la stase, pullulation microbienne, augmentation de la pression intraluminale entraînant ainsi une érosion de la muqueuse et donc la pénétration des germes dans la paroi. Cette obstruction peut être soit :

2.1 Pariétal :

Une hyperplasie lymphoïde, des formations lymphoïdes sous-muqueuses réalisant un rétrécissement, voire une déchirure de la muqueuse ; cette situation se rencontrerait préférentiellement chez l'enfant lors d'infections virales ou bactériennes intestinales [16].

Une hypertrophie de la paroi rencontrée dans les colites inflammatoires, en particulier la maladie de Crohn.

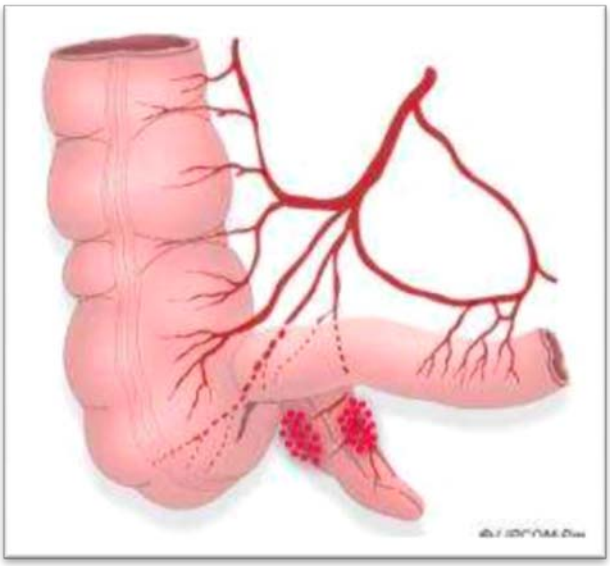

(1) Obstruction pariétale : Plaques lymphoïdes de Peyer

2.2. Extrinsèque :

Une bride de Ladd est une bande fibreuse congénitale coudant l'iléon terminal et l'appendice.

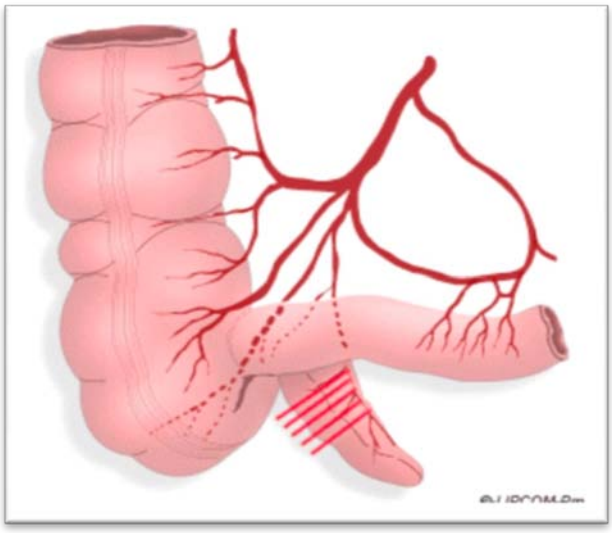

(2) Obstruction extrinsèque : Plicatures / Brides péritonéal

2.3. Intrinsèque :

Un stercolithe constitué de résidus organiques pouvant se développer sur un corps étranger.

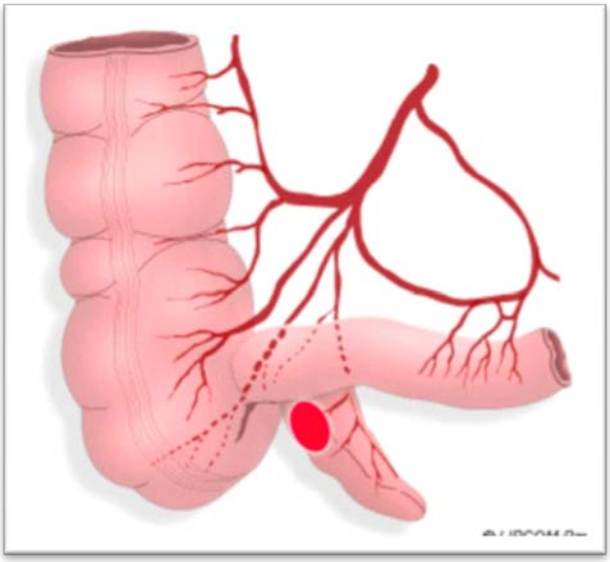

(3) Obstruction intrinsèque : Stercolithe / Parasites / CE

Figure 14: 3 mécanismes principaux de l'obstruction [20]

V. ANATOMO PATHOLOGIE

L'inflammation de l'appendice peut se manifester sous plusieurs aspects anatomopathologiques qui peuvent se succéder par ordre de gravité croissante ou apparaître d'emblée avec un maximum d'intensité.

1. APPENDICITE AIGUË NON SPECIFIQUE :

Elle est due à des germes aérobies et anaérobies. Divers aspects sont décrits :

1.1. L'appendicite aiguë catarrhale :

Elle correspond microscopiquement à une atteinte localisée de la muqueuse, parfois de la sous-muqueuse avec une inflammation limitée, un infiltrat de polynucléaires et quelques foyers nécrotiques disséminés qui sont retrouvées sous forme d'ulcérations de petite taille, voire de micro-abcès cryptiques sur certains plans de coupe. Ceci correspond à l'appendicite dite focale.

Macroscopiquement, l'appendice est rouge, hyperthermique avec accentuation de la

vascularisation sous séreuse [21].

Figure N°28 : Une appendicite catarrhale ou endo appendicite [124]

1.2. L'appendicite aigue ulcéreuse :

Les ulcérations de l'appendicite catarrhale se sont transformées en pertes de substances étendues avec amas de nécroses infectées dans leur fond.

L'infiltrat inflammatoire à prédominance de polynucléaires a envahi l'ensemble de la paroi.

Un enduit fibrinoleucocytaire peut siéger au niveau de la séreuse.

Macroscopiquement, l'appendice est rouge, œdématié, avec parfois quelques fausses membranes, le contenu de sa lumière est purulent, et la cavité péritonéale contient un

exsudat séropurulent inodore dont la culture révèle à ce stade l'absence de germes [21].

Figure N°29 : Une appendicite ulcéreuse et suppurée [124]

1.3. L'appendicite abcédée :

Elle correspond à une appendicite ulcéreuse et suppurée avec une inflammation péri appendiculaire intense et une paroi infiltrée de micro abcès.

Macroscopiquement, l'appendice augmente de volume et parfois en « bâton de cloche », lorsque la suppuration siège à sa pointe. Les parois sont épaissies et friables, recouvertes de fausses membranes, avec un contenu luminal purulent.

Lorsque cet abcès est volumineux, il peut ressembler à une pseudo tumeur inflammatoire.

Figure N°30: Une appendicite abcédée [124]

1.4. L'appendicite gangrenée :

Elle correspond à une forme hémorragique et nécrosante extensive de la paroi d'origine ischémique, avec une réaction inflammatoire peu importante et des thromboses vasculaires.

Macroscopiquement, l'appendice a un aspect verdâtre avec des plages de nécrose

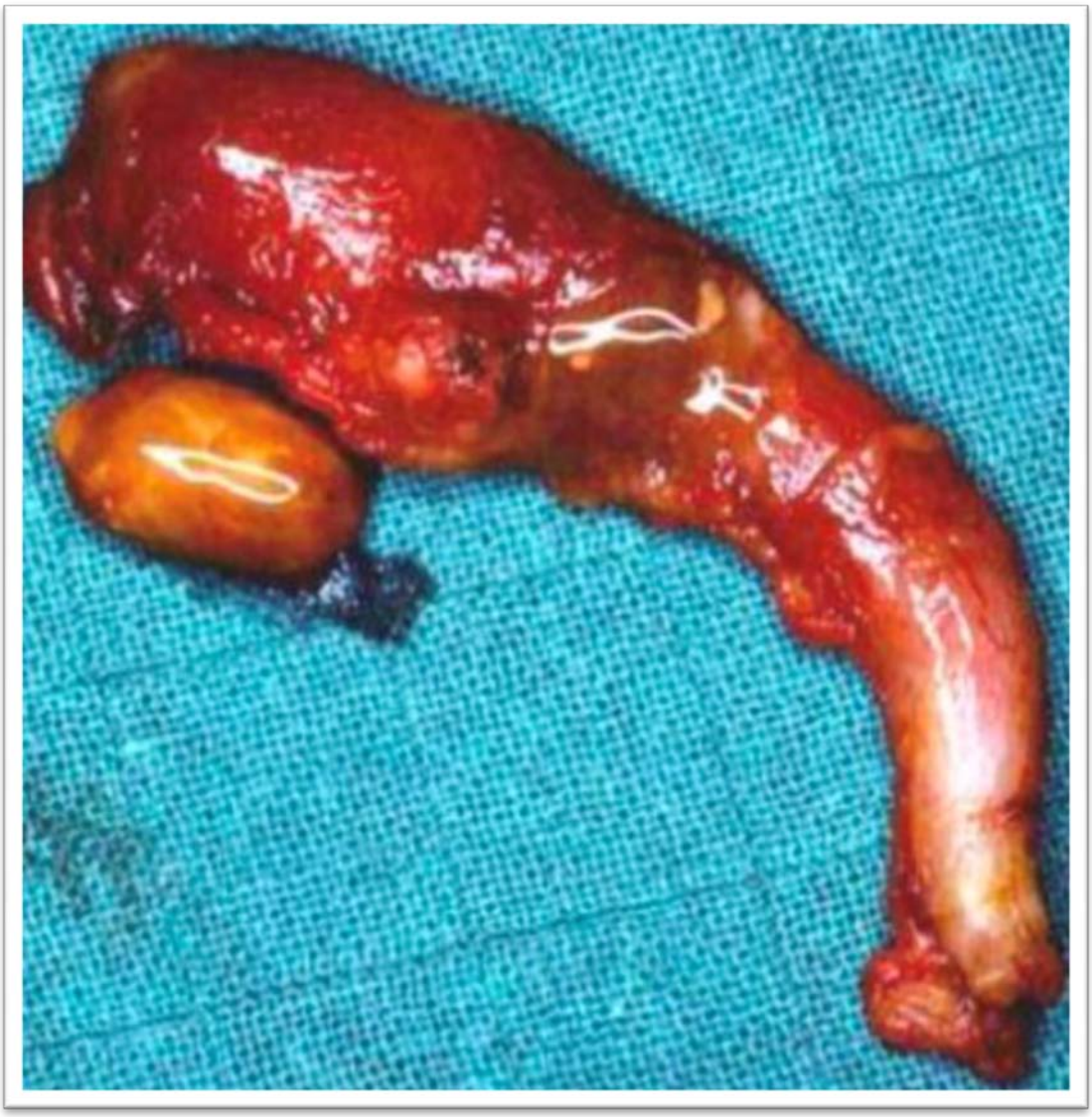

menant à la perforation. Si l'évolution a été rapide, celle-ci s'est produite en péritoine libre et la grande cavité contient du pus fétide, parfois même du gaz qui s'échappe sous pression dès l'ouverture de l'abdomen.

1.5. L'appendicite phlegmoneuse :

- Macroscopiquement : c'est l'évolution de la forme suppurée qui se généralise à l'ensemble de l'appendice, avec une lumière contenant du pus ; la séreuse est recouverte de fausses membranes et un exsudat séropurulent inodore toujours stérile dans la cavité abdominale.
- Microscopiquement : les pertes de substances sont diffuses avec une nécrose suppuréeet trans pariétale. Un enduit fibrinoleucocytaire est quasi constant au niveau de la séreuse.

1.6. L'appendicite aiguë perforée :

C'est l'aboutissement de la forme suppurée par éclatement ou de la forme gangreneuse par sphacèle. La perforation est plus ou moins franche, lenticulaire ou totale.

Cette perforation peut se produire brutalement en péritoine libre, entraînant une péritonite généralisée, ou progressivement laissant le temps aux organes de voisinage de colmater la brèche et limiter la diffusion de l'infection responsable d'une péritonite localisée ou d'un plastron appendiculaire [22].

2. APPENDICITE CHRONIQUE

Différents aspects sont décrits :

- L'appendicite chronique atrophique, avec une muqueuse atrophique et unehypertrophie pariétale, audépend de la sous-muqueuse constituée d'unimportant tissu fibro-adipeux.
- L'appendicite chronique oblitérante, avec une disparition de la lumièreappendiculaire, remplacée par un tissu fibreux pauci-cellulaire et une musculeuse habituellement normale, parfois habitée de formations nerveuses hypertrophiques [23].

3. APPENDICITE SPECIFIQUE

Nous pouvons citer quelques exemples :

- **Appendicite d'origine parasitaire :** les parasites jouent un rôle nonnégligeable dans le déclenchement de certaines appendicites aigues, l'oxyurose est responsable de 20% des appendicites aigues soit par pénétration dans la muqueuse appendiculaire entraînant une réaction inflammatoire, soit en formant un obstacle appelé un bouchon vermiculaire. Dans notre pays, il est connu que l'ascaridiose peut entraîner également une obstruction de la lumière appendiculaire et être responsable d'une appendicite aiguë [24].

  Les autres atteintes spécifiques de l'appendice sont :

- **Appendicite tuberculeuse** :la tuberculose appendiculaire représente environ1% de l'ensemble des tuberculoses digestives. Son diagnostic doit toujours être évoqué, principalement dans les pays d'endémie tuberculeuse. Le traitement est surtout chirurgical et associé au traitement médical antituberculeux.
- **Appendicite typhique :** dans la fièvre typhoïde, des ulcérations centrées sur des îlots lymphoïdes sont décrites.

- **Appendicite virale :**

- La Rougeole est caractérisée par la présence de cellules géantes multi-nucléées de type Warthin-Finkeldey, localisées dans les centres germinatifs des follicules lymphoïdes hyperplasiées.
- Les cytomégalovirus (CMV) se différencient par la présence des cellules géantes dont le noyau renferme une inclusion nucléaire caractéristique acidophile et dense, entourée d'un halo clair en « œil de Hibou ».
- La mononucléose infectieuse (MNI) s'accompagne d'une hyperplasie des follicules lymphoïdes avec une prolifération de petites cellules lymphoïdes, et d'immunoblastes ressemblant à des cellules de Reed-Sternberg.

o **Appendicite accompagnatrice ou secondaire** à une pathologie du carrefour caeco-appendiculaire (RCH ; CROHN...).

4. APPENDICITE TUMORALE :

L'appendice peut être le siège des tumeurs.

Ces tumeurs peuvent ne pas être vues à l'examen macroscopique, justifiant la réalisation d'un examen anatomopathologique systématique devant toute pièce opératoire.

4.1. Les tumeurs carcinoïdes appendiculaires :

Ce sont les tumeurs endocrines les plus fréquentes, représentant 0.3 à 0.8 % des appendices opérés (25). Elles représentent 17% des tumeurs endocrines du tube digestif et se distinguent des autres tumeurs carcinoïdes gastro-intestinales par (25) :

- Prévalence augmentée chez la femme (4F/1H) et âge jeune (42 ans),
- Faible potentiel métastatique,
- Rarement associé à un syndrome carcinoïde,
- Excellent pronostique.

Elles sont le plus souvent de découverte fortuite lors de la chirurgie ou à l'examen anatomo-pathologique.

Elles sont situées sur l'extrémité distale dans 70% des cas et seulement dans 7% des cas au niveau de l'orifice appendiculaire.

- ✓ Macroscopiquement : La tumeur est bien limitée, de couleur jaune chamois, de diamètre rarement supérieur à 2cm.
- ✓ Histologiquement : Ces tumeurs sont localisées à la sous muqueuse, infiltrent volontiers la muqueuse et peuvent toucher la séreuse. La localisation préférentielle est sur le tiers distal de l'appendice.

4.2. Les tumeurs mucineuses et cystadénocarcinomes :

L'adénome appendiculaire est composé d'un épithélium riche en mucines.

C'est la présence de cellules néoplasiques invasives au-delà de la muscularispropria qui définit les cystadénocarcinomes.

L'origine est soit ovarienne, soit appendiculaire.

Un mucocèle de plus de deux centimètres est fréquemment malin et nécessite une hémi colectomie droite.

Dans le cas d'un mucocèle rompu, on assistera à une dissémination péritonéale, où nous parlons de pseudo myxome péritonéal. Le traitement fait appel à une péritonectomie, à une CHIP ou à un débulking (26).

4.3. Adénocarcinome non mucineux :

Il ne s'agit pas d'un mucocèle appendiculaire car moins de la moitié seulement de la lésion est composée de mucines.

Il est plus rare que les cystadénocarcinomes.

La lésion envahit fréquemment la graisse adjacente voire les organes de voisinage.

Le caractère invasif de la tumeur nécessite une hémi-colectomie droite (25-26).

L'excision de la cicatrice pariétale en cas d'appendicectomie par voie de Mac Burney ou des orifices des trocarts en cas de chirurgie initiale par voie cœlioscopie est hautement recommandée(27).

4.4. Les autres lésions :

- ✓ Lymphome appendiculaire,
- ✓ Les tumeurs stromales gastro-intestinales GIST.
- ✓ Lipomes.
- ✓ Schwanome.

Il n'y a pas de parallélisme entre l'intensité des lésions anatomiques et la gravité clinique. Il est ainsi possible de découvrir lors de l'intervention des lésions très évoluées, pré-perforatives ainsi que les symptômes cliniques sont peu marqués.

VI. DONNÉES ÉPIDEMIOLOGIQUES :

1. Répartition selon le sexe :

Dans notre étude,le sexe masculin était le plus touché par l'affection, avec un pourcentage de 52% pour le sexe masculin et 48% pour le sexe féminin. Le sexe ratio H/F est de 1,1.

Cela concorde avec l'étude de D. Sangaré (28) : Étude rétrospective descriptive sur une période de 115 mois s'étalant de mars 2001 à septembre 2010, dans un service de chirurgie générale portant sur 100 malades opérés par cœlioscopie, la série comporte 53 hommes et 47 femmes, soit un sexe ratio de 1,13.

Pour l'étude rétrospective menée le Professeur N'GUESSAN Alexandre (29) (CHU de Treichville Bp v Abidjan) portant sur 150 appendicectomies opérées en 3 ans et demi, par « Open Coelioscopy ». Cette série comporte 86 femmes (57,3%) et 64 hommes (42, 6%).

Pour l'étude prospective du F. Thomas (30) faite au Service de chirurgie à Hôpital Broussais, place paris, il s'agissait de 44 hommes et 48 femmes.

En France JABAHGI (31)a rapporté 67% des femmes et 33% des hommes, avec un sexeratio à 1,49 en leur faveur.

Enfin selon l'étude de Patel les deux sexes sont également atteints, sauf pendant la puberté et l'adolescence, où le sexe masculin est deux fois plus touchés (27-28).

Tableau N°IV : répartition en fonction du sexe

Séries	HOMMES	FEMMES
Notre étude	52%	48%
D. Sangaré	53%	47%
N'GUESSAN Alexandre	43%	57%
F Thomas	48%	52%
S. JABAGHI	33%	67%

2. Répartition selon l'âge

Dans notre échantillon, l'âge moyen des patients était de 30 ans avec des extrêmes allant de 15 ans à 58 ans. Cette donnée reste très variable selon le profil démographique de l'échantillon étudié.

Selon Patel (32), l'appendicite aiguë survient avec prédilection dans les premières décennies de la vie sans être rare chez les sujets âgés.

Selon Harisson (32), le pic de fréquence de l'appendicite aiguë se situe entre la deuxième et troisième décennie.

Pour l'étude de D. Sangaré (28), l'âge moyen des patients était de 29 ans, avec des extrêmes de 10 et 70 ans.

Pour la série de N'GUESSAN Alexandre (29), l'âge est compris entre 11 et 68 ans pour une moyenne de 34,7 ans.

Pour l'étude F. Thomas (30), l'âge moyen des patients était de 31 ans avec des extrêmes de 18 et 85ans.

Tableau N°V : Résumé de la moyenne d'âge selon les études.

Séries	Age moyen
Notre étude	30
D. Sangaré (28)	29
N'GUESSAN Alexandre (29)	34,7
F. Thomas (30)	31

3. Les Antécédents :

a. Appendicite aiguë et diabète :

Une étude menée en 2008 par Tsai (33), s'est intéressée à l'association entrel'appendicite aiguë et le diabète, et a conclu que les patients diabétiques ont un risque élevé de développer des formes compliquées d'appendicite, avec un séjour hospitalier plus long par rapport aux patients non diabétiques.

Dans notre étude, 3 cas étaient diabétiques mais heureusement, aucune complication n'a été retenue chez ces patients.

b. Appendicite aiguë et grossesse :

Cette affection est l'urgence chirurgicale non traumatique la plus fréquentesurvenant pendant la grossesse.

Il s'agit d'une association grave qui met en jeu le pronostic maternel et fœtalavec une fréquence de 65.6%.

Marret et al, Chamban et Quandalle (34), ont fait le même constat en rapportant des fréquences respectives de 33.3% et 66.6%. La prévalence del'affection pendant la grossesse est faible, de l'ordre de 0.05% et 0.1% dansles séries Occidentales.

Dans la série de Nouira et al (34), ils ont observé que les deux premiers trimestres de la grossesse étaient les plus concernés.

Dans notre étude,une femme enceinte en fin de son troisième trimestre a été opérée pour appendicite.

VII. Données Cliniques :

Le diagnostic de l'appendicite aiguë est porté sur plusieurs critères:

- L'interrogatoire,
- L'examen clinique,
- Les examens biologiques,
- Les examens radiologiques.

Du fait du polymorphisme de son expression clinique et de ses localisations variables dans la cavité abdominale, l'appendice reste un diagnostic qui peut êtredifficile.

Les symptômes peuvent variés en fonction de:

- La situation topographique de l'organe (rétro-caecal, sous- hépatique, méso-coeliaque etpelvien)
- Le stade de la maladie lors de la première consultation (plastron, abcès constitué, péritonite purulente ou septique diffuse, appendicite pseudo tumorale)
- Un malade hyperalgique ou non (appendicite du nourrisson, du vieillard, formes pauci-symptomatiques :corticoïdes,diabètes)

Un diagnostic pré opératoire fiable, précis et sensible est nécessaire pour éviter les interventions inutiles, sans retard de diagnostic. C'est pour cela que plusieurs critères diagnostiques doivent être pris en compte.

1. Les signes fonctionnels :

1.1. La douleur abdominale :

Le symptôme initial d'une appendicite est presque invariablement la douleur abdominale de type viscéral, résultant des contractions de l'appendice ou de la distension de sa lumière. Elle est en général mal localisée dans la région péri ombilicale ou péri-gastrique. C'est le seul signe constant (95% des cas) qui persiste lors des examens successifs même dans une forme très atypique (35).

Les irradiations sont exceptionnelles, exacerbée par la toux ou à l'inspiration profonde.

Elle s'aggrave dans des délais inférieurs à 24 h dans 50% des cas. Une régression de ladouleur ne doit pas réfuter le diagnostic d'appendicite.

Lorsque l'évolution vers la perforation a été rapide, les douleurs occlusives initiales peuvent cesser brusquement mais font place plus ou moins rapidement à des douleurs péritonéales d'intensité croissante.

Dans notre série, 100% des patients étudiés présentaient une douleur abdominale localisée surtout au niveau de la FID (93%), ce qui semble similaire aux données retrouvées dans la littérature (36-37).

1.2. Les troubles digestifs :

Les troubles digestifs sont essentiellement les nausées, les vomissements, la constipation, la diarrhée et l'arrêt des matières et des gaz à des fréquences très variables.

➢ Nausées et vomissements :

Ils sont reflexes, irritatifs alimentaires au début pour devenir progressivement bilieux, abondants et fécaloïdes au stade de la péritonite.

Dans notre série, les nausées et vomissements sont présents dans 69% des cas.

D. Sangaré (28) constate que les vomissements sont un excellent signe objectif et fréquent puisqu'ils sont présents dans 84% des vraies appendicites et 27%seulement des fausses appendicites.

Pour l'étude F. Thomas (30), les vomissements sont présents dans 70% des appendicites vraies.

Séries	Pourcentage
Notre série	69%
D. Sangaré (28)	84%

Tableau N°VI : résultat en fonction des études.

F. Thomas (30)	70%

- **Les troubles de transit :**

La constipation et l'arrêt très précoce des gaz font partie du tableau habituel le plus souvent chez l'adulte.

Cependant la constipation n'est pas obligatoire et la survenue de diarrhées n'est pasrare ; elle est souvent significative d'un certain degré de gravité.

Dans notre série, la constipation a été dominante avec un pourcentage de 12%.

On retiendra qu'un transit normal n'élimine pas le diagnostic.

1.3. Les signes généraux :

- **La Fièvre :**

Dans 50% des cas, on observeune oscillation de la température corporel entre 37.8° C et 38degrés. Seulement 3 patients avaient une température supérieure à 38°C soit 7%.

L'absence de ce signe peut engendrer un doute diagnostique.

Dans d'autres études, la température corporelle était comprise entre 37.5 et 38.5 degrés (38-39).

- **La Langue saburrale :**

La langue est fréquemment saburrale, recouverte d'un enduit blanchâtre dans 30% des cas associée à une haleine fétide.

Tableau N°VII : Fréquence des symptômes et des signes de l'appendicite selon l'American journal of Emergency Medecine (40).

Symptôme	Fréquence
Douleur de la fosse iliaque droite	100%
Nausées	58%
vomissements	43%
Douleur per ombilicale initiale	49%
Durée inférieure à 5jours	69%
Douleur à la décompression	30%
Défense de la FID	15%

Leucocytose sup à10000/mm3	63%
Température sup à 37.5	66%

1.4. Les signes urinaires et gynécologiques :

Les signes urinaires peuvent se voir en matière d'appendicite surtout lors des localisations pelviennes. Ils peuvent également constituer un piège diagnostique, d'où la nécessité de bien les caractériser en raison du diagnostic différentiel avec la pathologie annexielle.

2. Signes physiques :

SCOTTE M. et AL. (41) ont conclu dans une étude prospective randomisée que l'examen clinique est aussi précis que la tomodensitométrie pour exclure une appendicite chez les femmes en âge de procréation, sachant qu'il s'agit d'une population où il existe de multiples diagnostics différentiels possibles.

2.1. Inspection :

L'attitude est figée évitant tout mouvement, avec une flexion antalgique de la cuisse droite, ou une crispation douloureuse survenant au moindre changement de la position (psoitis). Un blocage inspiratoire caractéristique est observé sur la paroi abdominale. Enfin un effort de toux entrainera une brusque exacerbation des douleurs et l'on verra le malade appliquer ses deux mains sur la FID.

2.2. Palpation :

Elle doit être pratiquée avec douceur, les mains réchauffées posées à plat sur l'abdomen, en commençant par la FIG et en remontant le long du cadre colique pour se terminer par la FID.

Elle recherche :

- Une douleur pariétale provoquée. En fosse iliaque gauche, une douleur controlatérale (signe de Rovsing) peut se déclencher, moins liée au refoulement des gaz vers le coecum qu'au mouvement soudain imprimé à la paroi abdominale.
- Dans la Fosse iliaque droite, la palpation montre les deux signes essentiels :
  - ❖ La douleur provoquée siégeant dans la fosse iliaque droite, au point classique de Mac Burney au 1/3 externe de la ligne ombilic-épine iliaque antéro-supérieure.
  - ❖ La douleur provoquée parfois plus nette à la décompression brusque de la FID (signe de Blumberg) présente dans 50% des cas.
  - ❖ Dans la FID, un signe d'irritation péritonéale se manifeste :
  - ❖ Soit par une contracture franche : résistance musculaire invisible.
  - ❖ Soit par une simple défense (le plus souvent), qui s'exagère si le palpé est plus insistant : contraction à la palpation profonde.

Si la défense est un signe classique de l'appendicite aiguë, elle ne se rencontrait que dans un peu plus de la moitié des cas (53%).

Le toucher rectal ou vaginal chez le patient adulte est indispensable. Il trouve parfois une douleur pelvienne latéro-rectale du cul de sac de Douglas associée à la douleur iliaque. Son absence n'élimine pas le diagnostic.

Dans notre série, une défense de la FID a été retrouvée chez 62% de notre population comme dans la plupart des articles de la littérature (36-37).

Pour ROHR (37), l'absence de défense de la FID doit conduire à mettre en doute le diagnostic d'appendicite en position latérocaecale, mais n'élimine pas une appendicite en position pelvienne ou rétro-cæcale.

Pour VALAYER (42), la défense pariétale est généralement discrète, par contre une défense franche suggère des lésions plus évoluées (la perforation).

Ce symptôme est habituel dans l'appendicite. Il est synonyme d'irritation péritonéale au niveau de la fosse iliaque droite.

VIII. Données para cliniques :

1. La biologie :

1.1. La Numération formule sanguine NFS:

Dans notre étude, 83% des patients avaient un nombre des globules blancs supérieur à 10000/mm3.

Dans l'étude de BARGY (43) une hyperleucocytose à polynucléaires neutrophiles était présente dans 64 % des cas, alors que dans la série de ROHR (37), elle a été retrouvée dans 90% des cas d'appendicite aiguë.

En présence des signes cliniques d'appendicite, une leucocytose à 12000/mm3 est un sérieux appoint au diagnostic, un chiffre de 20000/mm3 doit fait craindre une perforation ou un abcès.

L'hyperleucocytose, comme élément diagnostique d'AA, a été évaluée dans de nombreuses études, regroupées en une méta-analyse (44). Quelle que soit la valeur seuil choisie, les RVP et RVN étaient faibles, ne permettant pas d'utiliser l'hyperleucocytose comme seul élément diagnostique.

Une leucocytose normale se retrouve dans 20 à 30% des cas d'appendicite aiguë et par conséquent, elle n'autorise jamais à l'expectative si les signes cliniques sontévocateurs. (47).

1.2. CRP :

La C-réactive protéine (CRP) est une protéine synthétisée dans le foie dont le taux augmente dans les 8 à 10 heures suivant le début de l'infection et qui aide à l'orientation du diagnostic (48).

Mais ce test n'est pas, statistiquement, meilleur que la NFS pour le diagnostic de l'appendicite aiguë ; et la combinaison du taux de CRP avec la NFS n'est pas supérieure à la

NFS seule. Par contre, la probabilité de présenter une appendicite aiguë quand la CRP est normale 10 heures après le début de la douleur est faible.

Les performances diagnostiques de la protéine C réactive (CRP), évaluées dans plusieurs études (44-46) sont faibles, ne permettant pas non plus d'utiliser la CRP comme seul élément diagnostique.

Selon Kim (49), l'analyse de la CRP couplée à la NFS augmente la sensibilité et la valeur prédictive positive VPP.

Dans notre série, celle-ci était positive chez 54% des cas avec une moyenne de 60mg/l.

1.3. Les β-HCG :

Chez la jeune fille, en cas de doute, il faut demander un dosage des B-HCG et/ou un prélèvement vaginal à la recherche d'une grossesse extra utérine (47).

- ***Analyse conjointe de données cliniques et biologiques ;***

Laméris et al. (46) ont testé 23 combinaisons possibles de signes cliniques et/ou biologiques pour le diagnostic d'AA. Si 89 % des patients de plus 50 ans, avec douleur migrante en fosse iliaque droite avec une hyperleucocytose > $10X10^9$ /L et CRP > 12 mg/L, présentaient une AA, ce taux n'était que de 75 % chez les patients de moins de 30 ans.

Afin d'optimiser les performances diagnostiques des associations clinico-biologiques, plusieurs auteurs ont proposé l'utilisation de scores composites. Le score le plus connu est celui d'Alvarado, dont la publication initiale (50) rapportait une sensibilité de 81 % et une spécificité de 74 %.

Dans une méta-analyse incluant 29 séries, Ohle et al. (51) montraient qu'un score ≥ 5 avait une sensibilité de 99 % mais une spécificité de 43 % et un score ≥ 7 une sensibilité de 82 % mais une spécificité de 81 %. Ceci indiquait une bonne capacité « d'exclusion » du diagnostic en présence d'un score < 5 mais qu'en revanche un score > 7 n'était pas suffisamment fiable pour retenir un diagnostic.

En 2008, Andersson et al. (52) ont proposé un score optimisé, avec des performances améliorées mais, malgré cette amélioration, une erreur de classement des patients était fréquemment observée (37 %).

En l'absence conjointe des signes cliniques et biologiques (douleur migrant en fosse iliaque droite, hyperleucocytose, et augmentation de la CRP), un diagnostic d'AA est peu probable mais ne peut complètement être exclu. Dans cette situation, le choix entre la réalisation d'un examen d'imagerie systématique ou la mise en place d'une surveillance adaptée au contexte doit être discuté. L'association de critères clinico-biologiques, y compris dans le cadre d'un score, n'est pas suffisamment fiable pour poser le diagnostic d'AA et un examen d'imagerie est donc indispensable.

Score d'Alvarado

Alvarado Score	Score
Migration of pain	1
Anorexia	1
Nausea	1
Tenderness in right lower quadrant	2
Rebound pain	1
Elevated temperature (>37.3°C)	1
Leukocytosis >10.000/mm³	2
Neutrophilia >75%	1
Total	10

1-4	5-7	8-10
Discharge	Monitoring/Admission	Surgery
30% Appendicitis	66% Appendicitis	93% Appendicitis

2. L'imagerie :

La performance de l'imagerie médicale dans le diagnostic des appendicites n'est plus à prouver.

D'après la littérature, la sensibilité et la spécificité de l'échographie variaient entre 90% et 95%. L'échographie est donc un examen fiable pour confirmer la présence d'une AA mais non pour en exclure le diagnostic. La tomodensitométrie abdominale (TDM) présente une sensibilité et une spécificité comprises entre 76 % et 100 % et entre 83 % et 100 %, respectivement, pour le diagnostic d'appendicite aiguë(53,54).

Cette performance de l'imagerie a mis fin à l'époque de MONDOR, pendant laquelle les signes cliniques et le doute diagnostique recommandaient une intervention chirurgicale avec, pour conséquence, un nombre important de laparotomie blanche et d'appendicectomie prophylactique.

2.1. L'échographie abdominale :

L'échographie abdomino-pelvienne est une aide diagnostique très utile, surtout dans les douleurs de la fosse iliaque droite équivoques (jusqu'à 45% des patients ayant une appendicite aiguë réelle).

Cependant, l'examen échographique de la FID a des limites qui sont liées à des facteurs en rapport avec le patient (Obésité…), à des pathologies sous-jacentes, ou des localisations atypiques

Elle permet le plus souvent de faire le diagnostic différentiel.

Dans les présentations équivoques de l'appendicite, c'est un examen de choix pour faire un diagnostic positif.

Critères échographiques d'appendicite aiguë non perforée (55-56) :

- La non compressibilité d'un appendice qui prend une forme ronde,
- Un diamètre supérieur à 6-8 mm,
- Une épaisseur pariétale supérieure à 3mm,

- L'hyper vascularisation de la paroi appendiculaire,
- La douleur au passage de la sonde,
- Parfois, la présence de liquide intra luminal et la présence d'un stercolithe appendiculaire.

D'autres signes péri-appendiculaires peuvent être vus :

- infiltration de la graisse péri digestive apparaissant hyperéchogène et séparant l'appendice des autres anses digestives et des organes voisins.
- Épanchement réactionnel péri appendiculaire.
- Adénopathies mésentériques réactionnelles qui sont moins nombreux qu'en cas de lymphadénite mésentérique, de taille plus volumineuse avec une hyperhémie hilaire et un hile excentré.

Mais il faut savoir qu'un appendice distendu est plus facile à visualiser qu'un appendice perforé.

Un stercolithe à l'échographie est en faveur d'une appendicite aiguë (celui-ci est retrouvé en plus grande fréquence que sur les ASP).

Mais cet examen est très opérateur dépendant, et la variation de la sensibilité de ce test dépend de la compétence du radiologue en bonne part.

En conclusion, l'échographie n'est pas utile et retarde même l'intervention quand le diagnostic clinique est sans équivoque. Par contre, c'est un outil diagnostic rapide dans les cas équivoques, avec très peu de faux positifs et de faux négatifs, évitant tant une hospitalisation qu'une intervention inutile.

Dans notre étude, chez 71% des cas, la localisation de l'appendice était latérocecal et 14% de localisation rétrocoecale. Cette situation ectopique était décrite dans la littérature comme source de difficulté diagnostique, d'où le recours de plusieurs chirurgiens à la TDM pour confirmer le diagnostic en cas de doute.

Figure N°31:image échographique d'un appendice tuméfié entrant dans le cadre d 'une appendicite aigue

2.2. Scanner abdomino-pelvien :

Cette technique est utilisée dans les formes de diagnostic difficile, dans les formes compliquées, elle peut montrer(57) :

- La présence d'un appendice dilaté visible comme une structure tubulaire augmentée de taille, mesurant plus de 6 mm avec une paroi épaissie de plus de 3 mm,
- Une prise de contraste anormal de l'appendice et une distension liquidienne. Cette distension traduit l'obstruction de l'appendice.
- L'absence d'air ou de produit de contraste au sein de l'appendice.
- Les coprolithes sont mieux visibles qu'en échographie.

Les signes extra-appendiculaires sont identiques à ceux de l'échographie (57) :

- Une infiltration de la graisse péri-appendiculaire dont la densité est spontanément négative et anormalement augmentée, et qui devient largement hétérogène.
- Les

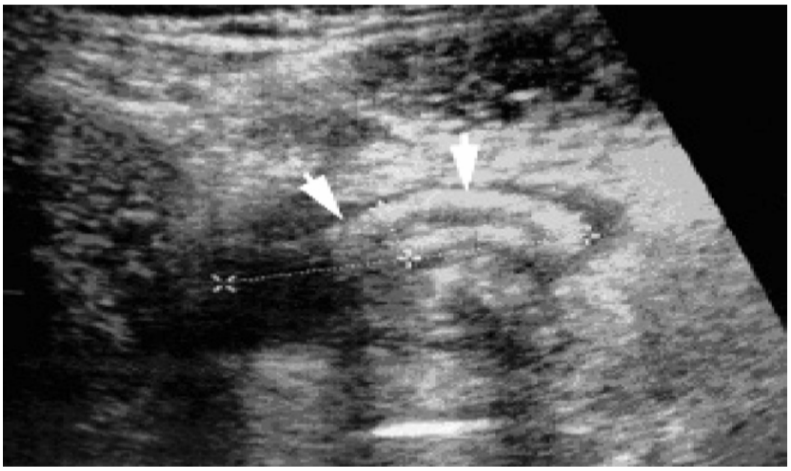

adénomégalies mésentériques.

- La typhlite réactionnelle.

Les complications doivent être systématiquement recherchées (57) :

- Une perforation apparait sous la forme de bulles d'air extradigestifs et extra appendiculaires, localisée le plus souvent au contact de l'appendice.
- Un abcès est visible sous la forme d'une collection liquidienne hypo dense avec des parois prenant le contraste.
- Et enfin, une péritonite est responsable d'un épaississement et d'une prise de contraste des feuillets péritonéaux associé à une infiltration de la graisse péritonéale, localisée ou diffuse selon l'étendue de la péritonite.

Les performances de la TDM pour le diagnostic d'appendicite ont été largement rapportées au cours des 15 dernières années. Les études publiées rapportent une sensibilité qui variait entre 76% et 100%, et une spécificité entre 83% et 100%, et des valeurs prédictives positives et négatives variant entre 93% et 100% (58).

Toutefois La tomodensitométrie ne fait pas partie des examens complémentaires à réaliser pour le diagnostic positif de l'appendicite aiguë.

Pour WALKER (32), le scanner avec opacification digestive doit être réalisé chez tous les patients admis pour suspicion d'appendicite aiguë.

STEPHEN (32) a suggéré son utilisation plutôt dans les formes cliniques atypiques.

Pour LE HORS-ALBOUZE (32), le scanner est supérieur à l'échographie pour le diagnostic de l'appendicite aiguë lorsque l'indice de masse corporelle augmente et pourrait donc être proposé chez les enfants obèses.

La tomodensitométrie a également contribué à poser le diagnostic d'appendicite aiguë dans l'étude de NISOLLE (32), où les signes étaient localisés à gauche à cause de la longueur excessive de l'appendice qui était normalementimplanté à droite.

Dans notre série, le scanner abdominal a été réalisé chez 2 patients présentant un tableau atypique d'appendicite aiguë avec ASP et échographie abdominale normaux.

Figure N°32: image scannographique d'une appendicite aigue

2.3. Autres :

La radiologie de l'abdomen sans préparation ASP :

Il a peu d'utilité avec une sensibilité et une spécificité quasi nulle. Il peut montrer dans 1 à 2% des cas un stercolithe

appendiculaire.

En pratique courante, la réalisation d'une radiographie normale (abdomen sans préparation) n'est pas justifiée dans le diagnostic de l'appendicite aiguë (42).

Parmi les signes classiques, nous rappelons :

- ✓ La distension gazeuse du coecum en rapport avec un iléus caecal.
- ✓ La distension des anses iléales terminales.
- ✓ L'opacité de la fosse iliaque droite en rapport avec des anses pleines de liquide, ou un abcès.
- ✓ L'effacement de la partie inférieure du psoas droit par l'œdème.
- ✓ L'anse sentinelle.
- ✓ Une inflexion réflexe du rachis lombaire vers la droite.

Figure N° 33 : Un ASP montrant des NHA et un stercolithe appendiculaire (42).

La cœlioscopie diagnostique : Actuellement, l'avènement de la cœlioscopie a modifié le protocole de prise

en charge. Elle n'impose pas l'appendicectomie si l'appendice est jugé macroscopiquement sain et permet aussi de redresser le diagnostic par la découverte d'une autre pathologie. Il n'est cependant pas raisonnable de placer cet examen au même rang que les autres examens complémentaires car il se situe après la décision d'intervenir.

En pratique :

L'examen clinique suffit, le plus souvent, au diagnostic d'appendicite. Dans les cas difficiles, l'échographie devrait être réalisée en première intention du fait, d'une part, de son caractère non invasif et de l'absence d'irradiation et, d'autre part, de sesrésultats en termes de performance.

Mais en cas de doute diagnostique ou de limite morphologique à l'échographie (obésité, iléus réflexe), il ne faut pas hésiter à avoir recours à la TDM qui est très performante.

- *Femme enceinte :*

L'échographie abdominale est l'examen de première intention chez la femme enceinte en raison de la disponibilité de cet examen en urgence par rapport à l'IRM et de l'absence des rayonnements ionisant sur le fœtus par rapport au scanner. À noter que ses performances diagnostiques sont altérées par la difficulté à visualiser l'appendice du fait du changement de position du caecum souvent refoulé par l'utérus gravide. Ainsi, le taux de non-visualisation de l'appendice serait de 34 % chez les patientes enceintes (59). En cas d'échographie normale ou non concluante, un examen d'imagerie de 2e intention (scanner ou IRM en fonction du plateau technique et des disponibilités) doit être réalisé plutôt qu'une cœlioscopie exploratrice en raison de la balance coût-efficacité défavorable et du risque liés à cet acte chirurgical (60).

- *Patient obèse :*

L'obésité altère significativement la performance de l'échographie abdominale dans le diagnostic de l'AA (61). De la même façon, l'IRM a un apport limité pour ces patients, puisque ses performances sont diminuées par la surcharge pondérale. À l'inverse, les performances diagnostiques du scanner ne sont pas altérées par le surpoids (62), ce qui en fait l'examen de choix.

- ***Patient âgé :***

L'âge à partir duquel un patient est considéré comme « âgé » varie considérablement selon les études. Toutefois, toutes les études semblent converger vers le fait que les symptômes de l'appendicite aiguë sont plus frustres et les taux de diagnostic différentiel et de complications plus élevés dans la population des plus de 75 ans, motivant la réalisation d'une TDM en première intention chez ces patients.

À partir des

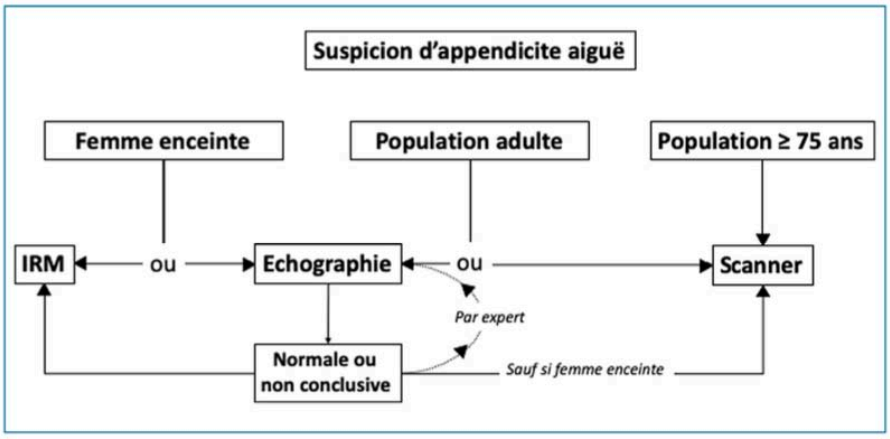

recommandations affinées sur les terrains spécifiques, la Fig. rapporte l'algorithme de synthèse de prescription des examens d'imagerie.

IX. Formes cliniques

1. Forme anatomique :

1.1 Appendicite pelvienne :

Les douleurs, localisées dans la région hypogastrique droite, sont au premier plan, associées le plus souvent à un fébricule. Il existe parfois des signes urinaires (pollakiurie, dysurie) ou rectaux (ténesme, faux besoins). L'examen physique trouve une douleur provoquée voire une défense hypogastrique et une douleur latérale droite au toucher rectal.

Il n'y a pas de perte gynécologique ou de métrorragie. La bandelette urinaire et l'ECBU sont importants car ils éliminent un problème urinaire (cystite, colique néphrétique ou pyélonéphrite), l'examen gynécologique et l'échographie vont écarter une affection gynécologique (63).

1.2 Appendicite sous-hépatique :

Les symptômes sont ceux d'une cholécystite aiguë : douleurs de l'hypochondre droit, fièvre et défense. Le diagnostic est souvent fait à l'échographie, qui élimine la cholécystite.

1.3 Appendicite rétrocæcale :

L'appendice est situé en arrière du cæcum et en avant du muscle psoas. Les douleurs sont plutôt lombaires droites et le patient a parfois une position antalgique en psoïtis (cuisse droite fléchie sur le tronc). À l'examen, il n'y a pas de défense en FID. On cherche une douleur provoquée en FID lorsqu'on demande au patient en décubitus dorsal de soulever la jambe droite du plan du lit, ce qui met en tension le psoas. Le diagnostic d'une appendicite retrocoecale est suspecté sur des éléments cliniques, et est confirmé par le scanner.

1.4 Appendicite mésocœliaque :

L'appendice est situé au milieu des anses digestives. Son inflammation est à l'origine d'un iléus réflexe plus ou moins important dans un contexte fébrile. Le tableau clinique réalisé est celui d'une occlusion associée à de la fièvre. Le diagnostic en imagerie n'est pas

toujours facile en raison de l'iléus mais le tableau clinique impose une intervention en urgence (63).

2. Formes compliquées :

2.1 Abcès appendiculaire :

- L'abcès peut compliquer l'évolution d'une appendicite suppurée ou être inaugural (63).
- Douleur localisée mais peut être plus diffuse ou plus postérieure, parfois pulsatile.
- Iléus réflexe, dû à la paralysie du péristaltisme du grêle au contact de l'abcès, fréquent.
- Fièvre élevée (39 °C), en plateau, sansfrissons.
- À l'examen on peut parfois percevoir une masse douloureuse de la FID, le reste de l'abdomen est souple, indolore. L'état général est altéré et les traits sontmarqués.
- L'hyperleucocytose est importante (> 150 00/mm3). Le tableau clinique doit faire réaliser en urgence une échographie ou plutôt un scanner qui confirme le diagnostic en mettant en évidence dans la région appendiculaire une collection liquidienne entourée d'une coque prenant le produit de contraste, s'accompagnant d'une réaction inflammatoire des mésos et des organes adjacents, et d'un iléus réflexe. Le traitement repose sur le drainage en urgence, le plus souvent par abord chirurgical associé à l'appendicectomie. En cas d'abcès volumineux, on peut proposer un drainage percutané radiologique et une appendicectomie 2 à 4 mois plus tard (29).

2.2 Plastron appendiculaire :

- Il s'agit d'une infiltration inflammatoire diffuse, mal limitée, de la région péri-appendiculaire. C'est une péritonite localisée. Le patient a des douleurs de la FID assez diffuses avec une sensation d'empâtement douloureux. La peau en regard de la FID peut être rouge et chaude.
- La palpation cherche une masse douloureuse, mal limitée, de la FID, le reste de l'abdomen est souple, sans défense. Le syndrome infectieux est marqué avec une

fièvre > 38,5 °C et une hyperleucocytose marquée. Le scanner permet d'affirmer le diagnostic en mettant en évidence une masse de la FID engainant les anses grêles avec des signes inflammatoires très importants.

- Le traitement repose sur l'antibiothérapie IV en hospitalisation. Si l'évolution se fait vers lasédation des symptômes cliniques et biologiques, une appendicectomie sera programmée ultérieurement. En l'absence de traitement ou en cas de traitement inefficace, l'évolution se fait en général vers l'abcédation (34).

2.3 Péritonite généralisée :

Elle peut survenir d'emblée (péritonite en un temps, inaugurale), ou par rupture d'un abcès (péritonite en deux temps) ou par rupture d'un abcès compliquant un plastron (péritonite en trois temps) (34).

- Douleur, qui débute en FID, augmente progressivement d'intensité à mesure qu'elle s'étend à l'ensemble del'abdomen.
- Fièvre > 38,5°C.
- Signes généraux plus ou moins marqués (tachycardie, polypnée...). L'examen physique trouve des signes péritonéaux:
  - ✓ Contracture, défense généralisée;
  - ✓ Douleur intense au TR lors de la palpation du cul-de-sacde Douglas.
- Il existe souvent une hyperleucocytose marquée. Il n'y a pas de pneumopéritoine. Devant ce tableau typique (syndrome péritonéal avec signes infectieux et sans pneumopéritoine), aucun autre examen d'imagerie n'est nécessaire et le traitement chirurgical en urgence (toilette péritonéale + appendicectomie) s'impose, après une courte réanimation et mise en route de l'antibiothérapie.

3. Formes selon le terrain :

3.1 Appendicite du nourrisson :

- ✓ L'évolution vers la perforation et la péritonite aiguë généralisée est rapide. Le tableau clinique est souvent trompeur, ce qui explique que dans près de la moitié des cas, les appendicites de l'enfant de moins de 3 ans sont diagnostiquées au stade de péritonite localisée ou généralisée. Agitation, insomnie, anorexie, diarrhée sont parfois au premier plan ; la température est souvent élevée et l'état général est rapidement altéré avec des signes de déshydratation.

3.2 Appendicite du sujet âgé :

- ✓ La douleur et la réaction péritonéale sont moins marquées que chez le sujet jeune, le diagnostic est souvent porté au stade d'appendicite gangreneuse voire d'abcès.
- ✓ Le diagnostic différentiel est celui d'une tumeur colique droite infectée.

3.3 Appendicite de la femme enceinte :

- ✓ Au premier trimestre l'appendice est en situation normale et la symptomatologie, comparable à une appendicite aiguë typique. Ensuite, l'appendice est refoulé par l'utérus gravide vers l'hypochondre droit où siègent les douleurs. Les signes péritonéaux sont souvent absents en raison de la situation plus profonde de l'appendice, le diagnostic de cholécystite peut être évoqué. L'échographie apporte une aide essentielle au diagnostic.
- ✓ La survenue d'une appendicite compliquée est particulièrement grave chez la femme enceinte et engage le pronostic de la grossesse alors que l'appendicectomie pour appendicite est sans conséquence pour l'embryon.

4. diagnostic différentiel :

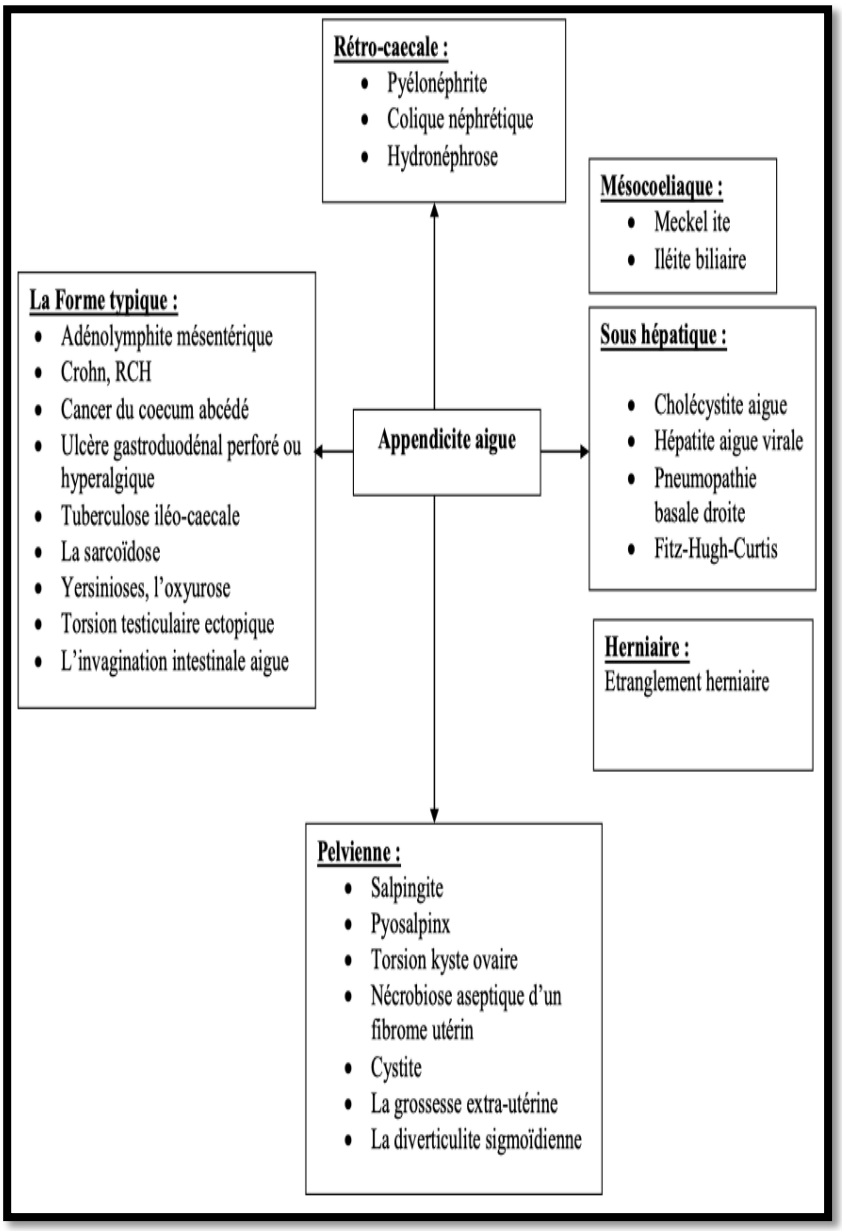

X. Données thérapeutiques :

1. Traitement coelioscopique :

1.1. Matériel pour coeliochirurgie :

La technique de l'appendicectomie sous cœlioscopie est tributaire d'un appareillage et d'une instrumentation absolument nécessaires à sa réalisation, le matériel utilisé comprend : les aiguilles d'insufflation, les insufflateurs, un matériel optique de 10 ou 5 mm avec caméra, les trocarts opérateurs de 5 mm ou plus, les pinces,les ciseaux, les palpeurs,l'instrumentation pour ligature,le matériel de coagulation et éventuellement le matériel pour chirurgie conventionnelle pour une appendicectomie à ventre ouvert en cas de conversion.

a. La table d'opération(64) :

Elle doit être réglée à une hauteur de 20 cm plus bas qu'en chirurgie ouverte, car le pneumopéritoine élève la paroi d'une quinzaine de centimètres.

En règle générale, le patient est installé comme pour une appendicectomie «à ciel ouvert ».

- Décubitus dorsal.
- Jambes allongées et jointes.
- Bras droit écarté.
- Bras gauche le long du corps.

b. La colonne de cœlioscopie :

Sa préparation est du domaine de l'infirmier de bloc qui doit connaître et maîtriser les différentes manipulations des équipements.

Les chariots d'instruments endoscopiques sont mobiles afin de pouvoir les positionner en fonction du type d'intervention.



Figure N° 34LA COLONNE DE COELIOSCOPIE

c. **Aiguilles d'insufflation :**

Les aiguilles permettent d'insuffler le péritoine. Il y a plusieurs types :

⇒ aiguille de PALMER, aiguille de VERESS,autres…

Elles procèdent toutes du même mécanisme et possèdent, à leur extrémité, un biseau permettant de passer l'aponévrose et le péritoine, associé à un mandrin à bout mousse rétractile monté sur ressort qui vient se repositionner à l'extrémité de l'aiguille, une fois celle-ci pénétrée dans la cavité abdominale, protégeant ainsi les organes intra-abdominaux du biseau de l'aiguille.

Figure N° 35aiguille d'insufflation

d. L'insufflateur :

Il est connecté à une bouteille de gaz carbonique. Il permet de maintenir à un niveau constant la pression intra abdominale choisie par le chirurgien. Il insuffle le gaz carbonique dans l'abdomen à un débit choisi par le chirurgien.

Le débit devient nul dès que la pression moyenne intra abdominale désirée est obtenue.

e. Le système de vision :

Une fois le champ opératoire créé, le système de vision permet de visualiser les organes sur l'écran d'un moniteur. Ce système comprend :

- ✓ Un endoscope ou optique (transmission de la lumière)
- ✓ Une caméra couplée à l'endoscope (acquisition de l'image)
- ✓ Une source de lumière (production de la lumière)

f. L'endoscope ou optique :

Il existe plusieurs types d'endoscope selon la méthode de vision utilisée :

- ✓ Vision directe ou optique de zéro degré dont le champ doit être le plus large possible.
- ✓ Une optique à vision oblique de 30° ou oblique qui évite une vision trop tangentielle.L'optique oblique donne ainsi une meilleure vue sur le bas œsophage.
- ✓ Le diamètre des optiques est de 10mm.

Cependant, il existe des optiques de 5mm pour la pédiatrie et des optiques de 1mm capables d'être glissés directement dans l'aiguille de PALMER, pour éviter les risques de blessure vasculaire ou intestinale.

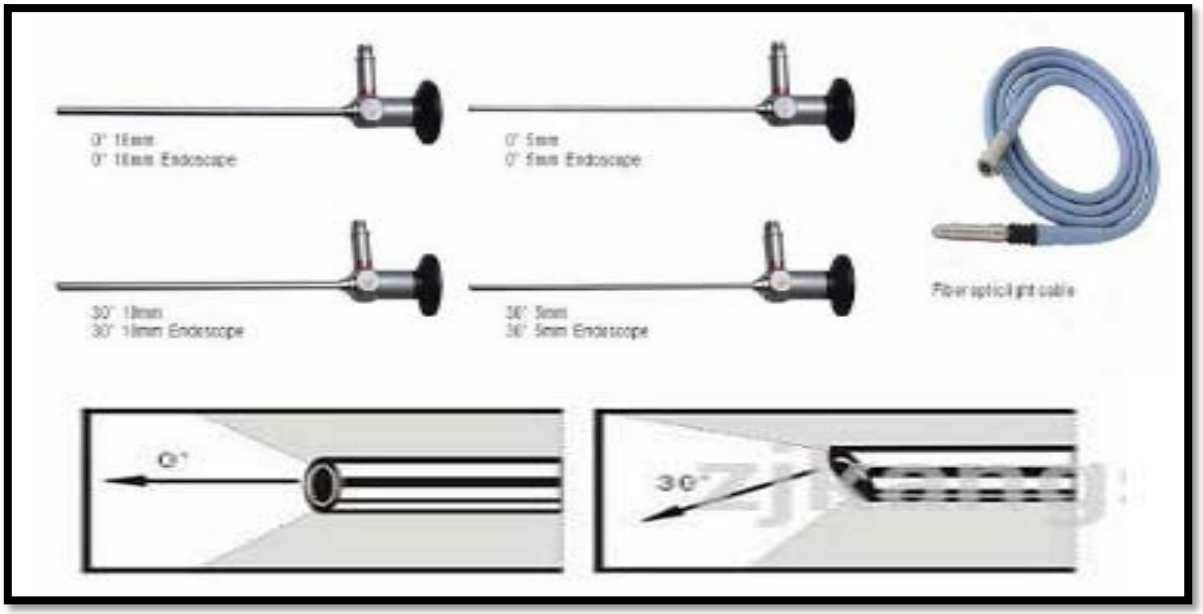

Figure N° 36: l'endoscope

g. La source de lumière ou fontaine de lumière :

Il en existe deux sortes : une source de lumière à halogène et une source à xénon (lumière froide).

En fait, toutes les lumières sont relativement chaudes et le xénon peut brûler si l'optique est laissée trop longtemps en contact avec l'organe.

h. Le câble optique :

Il en existe deux sortes :

- ✓ Les câbles à fibres optiques (fibre de verre), souples et stériles à la vapeur.

  Les fibres sont fragiles et peuvent se rompre lors des efforts de torsion oud'enroulement entraînant alors un risque de surchauffe et une baisse de la qualité de l'image.

- ✓ Les câbles à fluides (gel optique), plus lumineux mais moins souples, ont l'avantage de filtrer des infrarouges et de mieux respecter le spectre colorimétrique. Ils sont également fragiles et craignent les chocs. Les câbles optiques véhiculent la lumière grâce à la réfraction lumineuse à l'intérieur des fibres.

i. La caméra :

Il s'agit d'une caméra avec boîtier de commande, munie de capteurs qui permettent de changer les photons en signal visible sur un moniteur de télévision.

j. Le moniteur :

Élément important de la chaîne de vision, il doit être capable de restituer toutes les qualités de résolution de la caméra (nombre de lignes horizontales du moniteur égal au nombre de lignes fournies par la caméra).

La vision sur le moniteur des organes abdomino-pelviens permet au chirurgien d'être bien installé. Il permet aux aides et à toute l'équipe de la salle d'opération de suivre l'intervention, ce qui améliore leurs participations et présente un grand intérêt pédagogique.

k. Le matériel d'enregistrement :

Il est généralement couplé au moniteur, son utilité est grande, en permettant de revoir les différents temps d'une intervention et conserver un document filmé des interventions.

l. Le système de lavage aspiration :

Ce système est important en vidéo chirurgie, car l'eau sous forme de liquide physiologique stérile, de sérum salé ou Ringer lactate, assure le lavage du champ opératoire, ce geste dilue le caillot sanguin et les solutions de forte densité aux fins d'aspiration.

Le lavage améliore la clarté de vision de l'optique. L'eau peut être électriquement chauffée à 42-45°c.Ceci accélère la formation de thrombus plaquettaires et de fibrines et contribue à améliorer la qualité des hémostases. C'est la thermo hémostase.

L'eau sous pression pénètre certains plans de clivage une fois ouverts et éloigne l'un de l'autre les deux organes accolés facilitant ainsi les gestes d'adhésiolyse. C'est l'hydro dissection.

Dans certaines procédures de destruction du péritoine pathologique, que ce soit avec le laser CO2 ou l'électrocoagulation bipolaire, il est indispensable de protéger les structures

sous-jacentes comme les gros vaisseaux du pelvis, l'uretère et le rectum.Il faut instiller au-dessous du feuillet péritonéal une certaine quantité d'eau. C'est l'hydro protection.

La suspension dans l'eau ou hydro flottation des différentes structures génitales dans l'eau permet leur observation subaquatique.

m. Les trocarts :

L'introduction des instruments dans la cavité abdominale se fait au travers de trocarts.

Il existe plusieurs diamètres :

3mm ;5mm ;5,5mm ;8mm ;10mm ;11mm ;12mm ;16mm ;20mm…

Ils sont constitués d'un mandrin et d'une canule ou chemise qui reste en place dans l'orifice créé par le trocart.

Il s'agit soit de :

- ✓ Trocart à piston facile à stériliser mais pouvant gêner le coulissage des instruments
- ✓ Trocart à valves ou clapet plus fragile.

La pointe de leur mandrin est soit conique, soit pyramidale, soit mousse.

Les joints d'étanchéité en caoutchouc ou en plastique sont destinés à éviter une fuite de gaz carbonique et doivent être changés régulièrement.

Un tube réducteur peut être placé à l'intérieur du trocart de façon à utiliser les instruments de plus petit diamètre sans risque de fuite de gaz carbonique.

La taille des trocarts est conditionnée par le diamètre des instruments utilisés.

Les gros sont de 10 à 12 mm (trocarts de l'optique) ; 5 mm (trocarts de travail)

Figure N°37 : Les trocarts

n. Les instruments conventionnels :

La coeliochirurgie se pratique à paroi fermée. Cette contrainte va donc faire appel à une instrumentation de base qu'il importe de bien connaître pour éviterles risques de complication liée aux matériels.

Les instruments servent aux différentes fonctions utiles aux opérateurs :

Palpation, section, dissection, suture, hémostase etc.

On peut citer :

- ⇒ Les ciseaux cœlioscopiques, fragiles, généralement, munis d'une connexion mono polaire, la coagulation les porte à une haute température et est responsable de leur émoussage plus rapide. Il existe plusieurs formes de ciseaux (droits, courbes, perroquets).
- ⇒ Les pinces : elles permettent la préhension, la présentation, la dissection et éventuellement la coagulation des tissus.

n peut distinguer des pinces plates, des pinces à griffes, des pinces clips, des pinces à fenêtres pour la manipulation des anses intestinales comme les pinces de Babcock, des pinces à extraction, des pinces à biopsie, des pinces à suture mécanique, des dissecteurs, des porte-aiguilles. Les pinces sont rotatives avec poignée pistolet ou linéaire.

Figure N° 38 : Les instruments conventionnels

1.2. Préparation du patient

Comme toute procédure laparoscopique, il importe d'informer le patient, d'obtenir son consentement, de l'avertir de la possibilité de conversion en laparotomie.

La préparation à l'anesthésie nécessite le bilan habituel et la recherche d'éventuelles contre-indications à la création d'un pneumopéritoine.

1.3. Le mode d'anesthésie :

L'anesthésie générale avec intubation orotrachéale est la méthode de référence pour la réalisation de la cœlioscopie opératoire.

L'anesthésie locorégionale rachidienne est encore une technique marginale, mais son développement au cours de la chirurgie coelioscopique est possible.

Les différentes phases de l'anesthésie se déroulent suivant le schéma classique :

a. Phase préopératoire :

Son importance est fondamentale.

il s'agit d'une visite préopératoire faite par l'anesthésiste pour rechercher les éventuelles contre-indications opératoires.

Elle permet d'évaluer l'état général du malade. Chez les sujets sains (ASAIou II) sans antécédent respiratoire ou cardiovasculaire, ne présentant aucune contre-indication classique de la technique, l'indication de la coeliochirurgie peut être acceptée sans complément d'investigation.

b. La prémédication :

- *Antibioprophylaxie :*

La majorité des équipes adopte une antibioprophylaxie pour l'appendicectomie laparoscopique. Différents produits selon différents protocoles sont utilisés :

METRONIDAZOLE *:*

- soit 500mg une heure avant chirurgie ;
- soit 500mg en intraveineuse au moment de l'induction anesthésique

Ceftriaxone :

-2mg en intraveineuse au moment de l'induction anesthésique

La poursuite de cette antibiothérapie prophylactique est prolongée à la demande en antibiothérapie curative selon l'importance des lésions inflammatoires.

- *Tranquillisants :*

En cas d'anxiété importante du patient : **hydroxyzine** : 50 à 100mg per os une heure avant l'intervention, associe des propriétés sédatives à une prophylaxie des accidents d'histaminolibération. Le recours à une benzodiazépine a demi-vie longue comme le **diazépam** ou le **flunitrazépam,** peut entraîner une sédation trop prolongée, persistante après la fin de l'intervention.

- *Antiacides :*

Systématique pour certains en raison des risques de régurgitations avec la position de Trendelenburg. Pour d'autres, le recours aux antiacides est justifié dans les cas d'incompétence du cardia (femme enceinte, hernie hiatale).

- *Traitement anticoagulant préventif :*

Un traitement anticoagulant préventif est de rigueur en cas d'antécédents de phlébite et en cas de mauvais état veineux. Cette héparinothérapie débute en même temps que la prémédication et se poursuit pendant dix jours. Certains élargissent cette prévention à tous les patients, d'autres se contentent de bas de contention en l'absence de facteurs de risque spécifique.

c. Phase peropératoire :

Les impératifs anesthésiques coelioscopiques sont :

- ✓ **La mise en place d'une sonde nasogastrique :**

Elle permet d'éliminer une distension gastrique provoquée par la ventilation en masque

- ✓ **La ventilation après intubation trachéale :**

On peut pratiquer une hyper ventilation chez certains patients pour lutter contre la survenue d'une hypercapnie.

La surveillance est clinique (survenue d'un emphysème sous cutané) et para clinique (pression d'insufflation du respirateur).

- ✓ **La curarisation :**

Elle doit être optimale et stable afin d'obtenir une excellente profondeur du champ chirurgical sans avoir recours à des pressions d'insufflation péritonéale élevées.

- ✓ **Le contrôle de la pression intra abdominale :**

Elle ne doit pas dépasser 15 mmHg. La pression optimale se situe autour de12 mmHg.

- ✓ **La vidange vésicale :**

Indispensable pour la coelioscopie sous ombilicale. Une sonde vésicale est mise en place et retirée immédiatement après l'intervention.

- ✓ **Le monitorage :**

Le monitorage cardiaque n'a rien de spécifique (monitorage cardiaque avec scope, prise de la pression artérielle, oxymétrie du pouls). Un neuro-stimulateur pour monitorage de la curarisation s'avère très utile.

- ✓ **Le choix des drogues :**

Plusieurs produits peuvent être utilisés comme le **propofol**qui diminue la fréquence des vomissements postopératoires.

L'isofluraneest un halogène qui prévient le mieux les troubles du rythme induit par l'hypocapnie.

d. La phase postopératoire :

Le réveil doit être calme et progressif. Le patient est conduit souvent intubé en salle de réveil.

Il sera ventilé suivant les paramètres utilisés en fin d'intervention, si possible sous contrôle de la capnographie.

L'extubation se fait alors sur un malade réveillé, décurarisé, en état de stabilité hémodynamique, ventilatoire et thermique.

- ✓ **L'analgésie :**

La douleur postopératoire est essentiellement due au gaz carbonique résiduel dans la cavité péritonéale.

Il s'agit d'une douleur scapulaire droite. Elle est prévenue par une analgésie per opératoire suffisante et par l'exsufflation la plus complète possible du pneumopéritoine.

1.4. techniques chirurgicales de l'appendicectomie coelioscopique :

a. appendicectomie totalement intra abdominale (dite « in ») :

- ❖ **Installation du patient (64):**

Le patient est en décubitus dorsal, le bras gauche fixe le long du corps, le bras droit perpendiculaire au tronc ou l'anesthésiste fait passer ses produits.

La mobilisation de la table en position de Trendelenburg, proclive, roulis latéral gauche ou droit, est rendue possible.

Le champ opératoire est large, exposant l'ensemble de l'abdomen, permettant la mise en place de trocarts supplémentaires.

L'opérateur est à gauche du patient, l'aide en face de lui, l'instrumentiste à sa gauche.

Comme dans toute procédure laparoscopique, l'axe de vision du chirurgien, le site de l'intervention et l'écran de télévision doivent être sur le même axe.

L'écran devra être mobilisé en fonction de la situation de l'appendice, à la partie inferieure droite du patient en cas de siège habituel, à la partie supérieure droite en cas d'appendice haut situé sous hépatique.

Figure N°39 : l'installation du malade lors d'appendicectomie

Variations (65):

⇒ Position gynécologique :

La position gynécologique est indiquée chez la femme en cas de doute diagnostique avec une pathologie gynécologique (kyste ovaire, salpingite, etc.).

⇒ décubitus dorsal ;

⇒ jambes écartées et fléchies ;

⇒ bras droit écarté ;

⇒ bras gauche le long du corps

❖ **Asepsie et mise en place des champs opératoires :**

Nous réalisons un badigeonnage soigneux de toute la face antérieure de l'abdomen en remontant largement au-dessus de l'appendice xiphoïdien, en allant au-dessous de l'ombilic jusqu'à la moitié supérieure des cuisses.

La protection est assurée par 4 grands champs. Les câbles électriques sont éloignés des tuyaux d'irrigation et d'aspiration. Des champs poches sont posés pour recevoir les différents instruments en séparant les circuits d'eau et d'électricité.

- **Création du pneumopéritoine (66-67):**

La création artificielle d'un espace de vision et de manœuvre par le pneumopéritoine est la caractéristique essentielle de la coeliochirurgie. Il consiste à insuffler dans la cavité péritonéale initialement virtuelle, du gaz carbonique à pression suffisante pour créer une distension (environ 15 cm entre la paroi abdominale et les viscères), à pression limitée pour permettre sa tolérance.

La pression moyenne intra abdominale habituellement utilisée varie selon le type de chirurgie, pelvienne ou abdominale, de 8 à 12mmHg avec un débit de 4 L/mn.

Cette pression permet une Baro diffusion et est suffisante pour ménager un espace de travail de 15 cm de profondeur.

Les capillaires étant sous pression, le malade saigne moins, ce qui permet une dissection exsangue précise.

Une pression de 14 à 15 mm Hg assure une parfaite hémostase qui dans certains cas peut être trompeuse. Il peut alors exister un danger de plaie sèche d'un vaisseau important.

Pour cette raison, il semble préférable de travailler à une pression moyenne de 12mmHg.

Le gaz est insufflé dans l'abdomen par l'intermédiaire d'un insufflateur.

C'est un gaz dont la diffusion péritonéale n'entraîne pas d'embolie.

Le tuyau amenant le gaz carbonique étant branché sur une aiguille de PALMER ou un trocart, la création initiale du pneumopéritoine peut se faire après une ponction abdominale

avec une aiguille de VERES ou de PALMER, soit par la mise en place d'un trocart par open laparoscopie.

- **L'open laparoscopie (66-67):**

C'est la technique élective de nombreux coeliochirurgiens. Il est conseillé au début d'une expérience coeliochirurgicale de pratiquer l'open laparoscopie sur un nombre suffisant de cas afin de se familiariser avec la technique et de pouvoir l'utiliser plus tard sans problème dans les cas difficiles. Elle expose à moins de complications que la ponction directe à l'aiguille de VERES.

La technique la plus utilisée est l'open laparoscopie péri ombilicale :

- ⇒ L'incision cutanée péri ombilicale doit être plus large que dans la ponction directe.
- ⇒ La dissection sous cutanée : réalisée aux ciseaux ouverts-fermés, doit découvrir l'aponévrose. Celle-ci est accrochée par une pince deKocher.

Plusieurs techniques sont possibles :

- ⇒ Soit ouverture et section de l'aponévrose après mise en place d'une pince de Kocher sur les bords. Mise en place d'une bourse de Vicryl n°0 sur les berges.
- ⇒ Soit saisie de l'aponévrose sur une pince de Kocher et dissection d'un cône libre d'aponévrose au mieux à l'aide d'une compresse. Une bourse de Vicryl n°0 est faufilée à la base du cône. Puis l'aponévrose est ouverteau centre de la bourse.

Pour avoir de la valeur, l'ouverture du péritoine doit se faire sous contrôlede la vue.

Les deux écarteurs maintenus par l'assistant permettent un contrôle visuel de qualité.

- **L'installation des trocarts (66-67):**

-Introduction du trocart de l'optique :

Ce trocart est introduit de préférence dans la région ombilicale, la peau et l'aponévrose ayant été préalablement incisée.

Muni d'un obturateur mousse, le trocart est passé au centre de la bourse. Un contrôle visuel est systématiquement fait avant l'insufflation. Une fois le trocart ajusté, la bourse est serrée où il s'agit d'un trocart spécial, les bourses sont coincées dans les fentes prévues pour cet effet.

Une fois le trocart en place, l'insufflation peut être effectuée rapidement à haut débit.

La distance entre l'ombilic et les gros vaisseaux doit être maximale. Pour ce faire, la meilleure garantie est d'avoir une pression intra abdominale aux environs de 15 mm Hg dès l'introduction du trocart. Cette pression est ramenée à 12 une fois le trocart introduit.

L'index doit être positionné en garde pour éviter une introduction trop profonde dès que le point de l'aponévrose est passé ; et la pression appliquée au trocart doit être en constante progression jusqu'au franchissement de l'aponévrose.

Le trocart doit avoir le robinet ouvert.

La mise en place du trocart permet alors le contrôle visuel du point de ponction de l'aiguille du pneumopéritoine, d'éventuel saignement ou ecchymose.

L'inspection doit être rigoureuse, complète pour ne pas passer à côté d'une lésion. Elle débute par la recherche de l'appendice et l'évaluation de son état inflammatoire.

Si le diagnostic d'appendicite est confirmé, l'exploration abdominale complémentaire se limite à la recherche de collections purulentes (sous phréniques, sous-hépatiques, pariéto-coliques, pelviennes, entre les anses grêles,etc.). Si tel est le cas, un prélèvement bactériologique est effectué.

Chez la femme, la sphère gynécologique est systématiquement inspectée.

Cas atypiques(65) :

Si l'appendice ne paraît pas enflammé, une autre pathologie pouvant expliquer les douleurs est recherchée : kyste ovarien, salpingite, adénite mésentérique, diverticule de Meckel, diverticulite aiguë (caecum, côlon sigmoïde), nécrose omentale, ulcère perforé, ischémie intestinale, etc.

. Introduction des autres trocarts

Après exploration de la cavité, le choix du siège d'implantation, du calibre et du nombre des autres trocarts nécessaires à l'appendicectomie est en fonction de la position, du volume de l'appendice et de la technique utilisée. Outre, chaque équipe a ses habitudes et ses préférences.

Pour l'implantation de chaque trocart, l'emplacement exact de l'incision cutanée est choisi par transillumination en plaçant l'optique sous la paroi, ce qui dessine les plus gros vaisseaux pariétaux. Ainsi la pénétration du trocart est suivie visuellement, ce qui permet de diriger afin d'éviter un accident.

Trois trocarts en disposition triangulaire sont nécessaires : un pour l'optique et deux trocarts opérateurs.

Figure N°40 : Emplacement des trois trocarts :10 mm ombilical,5mm au niveau du flanc gauche en supérieur,5mm en bas à 0,5cm de l'EIAS.

Un trocart opérateur de 5 mm est placé au niveau de la Flanc gauche et un autre trocart opérateur (5 ou 10/11 mm) est placé à 0.5 cm de l'épine iliaque antero-superieure.

Ilpeut aussi être placé dans la fosse iliaque droite ou en position sus-pubiennchez certains auteurs.(65)

- **Exploration abdominale :**

L'exploration endoscopique de la cavité abdominale est le premier temps de l'intervention nécessitant éventuellement la modification de la position habituelle.

Un deuxième trocart P2 de 5 mm est mis en place sous contrôle visuel dans à 0.5cm au-dessus de l'épine iliaque antero-superieure gauche.

Un palpateuratraumatique introduit par cette voie permet le déplacement du tube digestif et de l'appareil génital féminin pour la recherche d'un appendice ectopique ou pathologique (66-67):

- **Appendicectomie laparoscopique :**

La technique est variable en fonction de la localisation de l'appendice et de son état pathologique.

⇒ **La présentation de l'appendiceet de son méso** est le premier temps de l'appendicectomie. Ce geste est parfois délicat dans certaines appendicites «évoluées », car il convient de ne pas fragiliser, voire de ne pas rompre la paroi appendiculaire.

La préhension et la surélévation de la partie distale de l'appendice à l'aide d'une pince atraumatique permet l'exposition du méso-appendice. Dans certains plastrons inflammatoires, les dernières anses grêles et l'omentum ont formé un magma adhérentiel qui doit d'abord être dégagé avant de découvrir l'appendice.

Les remaniements inflammatoires du carrefour iléo-caecal peuvent rendre difficile l'identification des repères anatomiques habituels (bandelettes caecales, méso de l'intestin grêle terminal, etc.).(66)

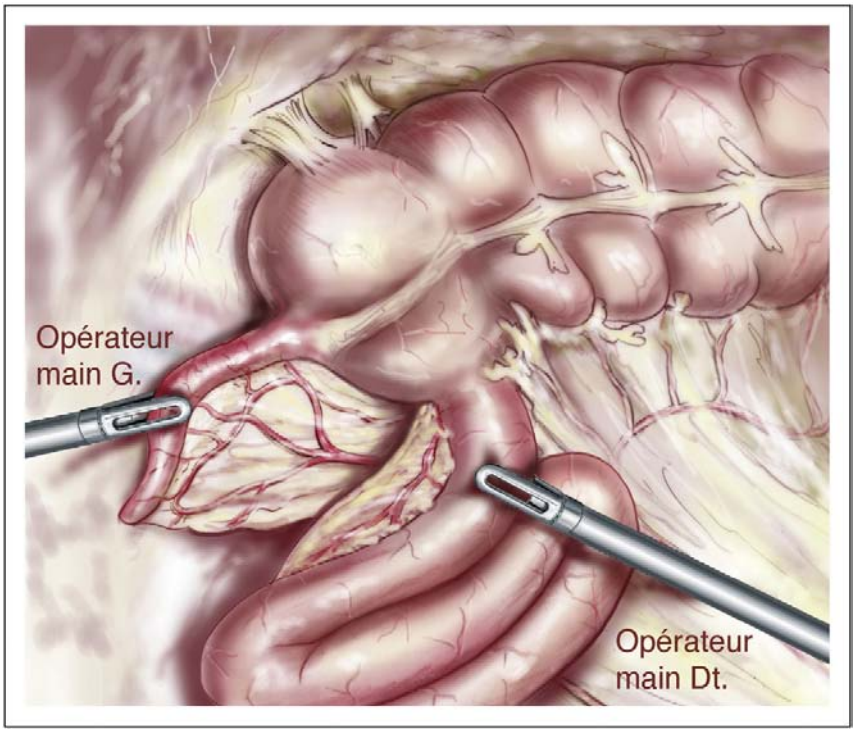

Figure N°41 : Localisation et dissection de l'appendice(68)

⇒ **Le contrôle du méso-appendice** constitue le deuxième temps d l'intervention : un troisième trocart P3 de 5 mm le plus souvent, en fonction du diamètre de l'appendice et de son méso, est mis en place dans le flanc gauche réalisant une triangulation avec les deux autres trocarts.

Par le trocart P2, les instruments tenus à main gauche par l'opérateur exposent.

Le trocart P3 tenu à main droite est le trocart opératoire. Une pince fenêtrée de 5 mm introduite en P2 saisit l'extrémité de l'appendice et le met sous tension.

En P3, une pince ou des ciseaux coagulateurs monopolaires ou bipolaires coagulent puis sectionnent le méso, soit le long de l'appendice depuis la pointe jusqu'à la base appendiculaire (fenêtre avasculaire) en restant à 10 mm au moins de celle-ci.

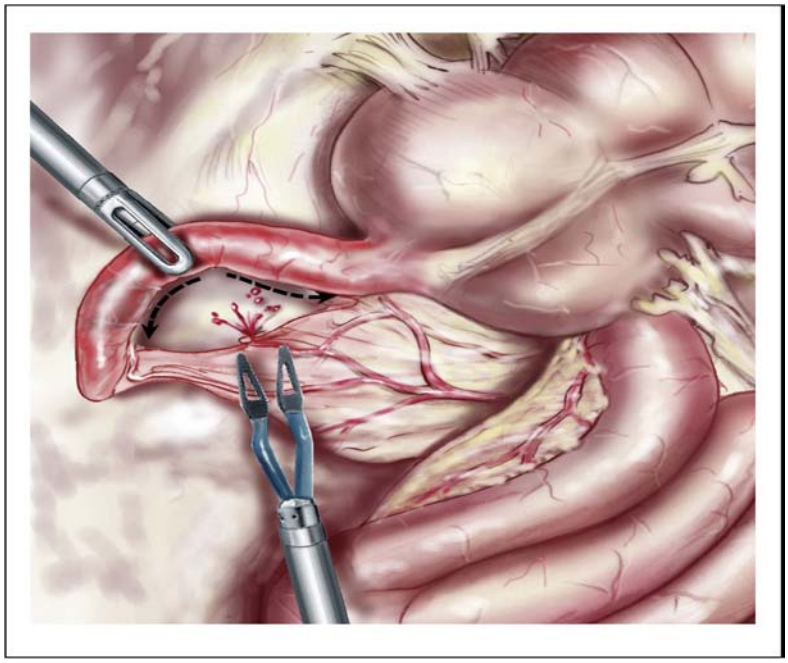

Figure N°42 : Exposition et section du mesoappendice. (68)

Figure N°43 :Squelettisation de l'appendice par électrocoagulation monopolaire

⇒ **La ligature de l'appendice** est effectuée par un nœud intracorporel en utilisantun ou deux porte-aiguilles ou par un nœud extracorporel à l'aide d'un pousse nœud ou encore à l'aide d'un endoloop.

Une deuxième ligature est placée à 10 mm au-dessus de la précédente afin d'occlure la lumière appendiculaire et son contenu septique.

Figure N°44 : Ligature de l'appendice(68)

Figure N°45 : Ligature de la base appendiculaire par double bourse au Vicryl 2.0.

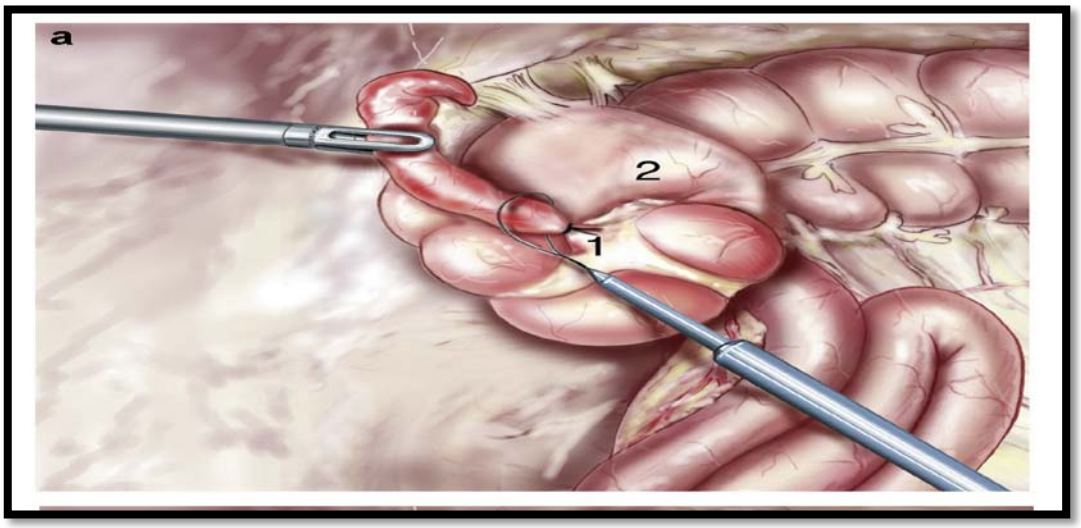

La section de l'appendice est réalisée entre les deux ligatures, aux ciseaux, introduits en P3.

La section de l'appendice peut également être réalisée par coagulation bipolaire à environ 8 mm au-dessus de la ligature. Le moignon appendiculaire est désinfecté à l'aide d'un tampon iode.

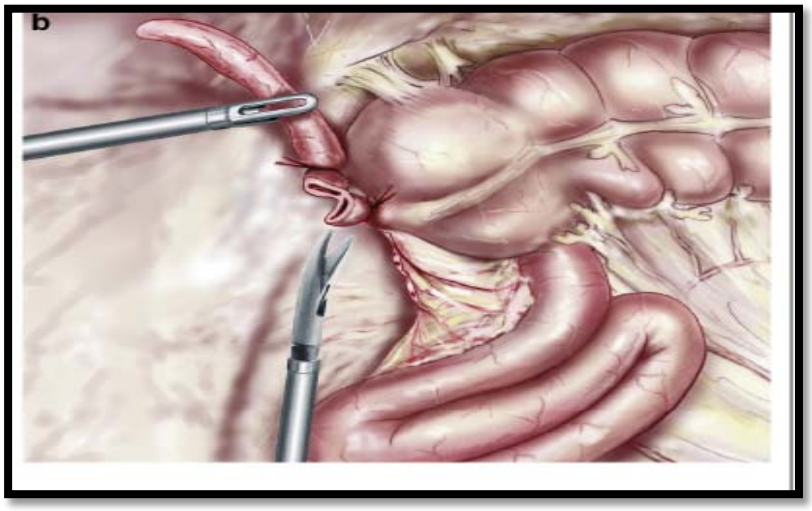

Figure N°46 : La section de l'appendice(68)

⇒ **Extraction** : l'objectif est d'éviter tout contact entre l'appendice infecté et la paroi abdominale.

En fonction de la taille de l'appendice, différents artifices techniques peuvent être utilisés.

- Si le diamètre de la 'pièce opératoire' ne dépasse pas 10 mm, l'appendice est retiré par l'intérieur du trocart de 10 mm après alignement du trocart de l'optique et du trocart qui représente l'appendice par son moignon ligaturé.
- L'appendice peut être placé dans un doigt de gant chirurgical (solution peu onéreuse), le tout étant extrait après enlèvement du trocart de10/11 mm (fosse iliaque gauche).

Les trocarts sont retirés un à un et l'hémostase des trous de trocart scrupuleusement vérifiée. Le plan musculo-aponévrotique n'est refermé qu'au niveau des orifices de 10/11 mm. Le plan cutané est classiquement refermé par agrafes ou fil. (65)

Le trocart de 10mm :

- Fermeture aponévrotique par suture (fil à résorption lente)
- Fermeture cutanée par suture ou application d'agrafes.

Le trocart de 5mm :

- Fermeture cutanée par suture ou application d'agrafes(65)
  - **Technique coelioscopique des appendicites compliquées**
    - **Appendicite aiguë suppurée** : une réaction péritonéale avec épanchement louche est fréquente. Un prélèvement est effectué pour examen bactériologique.

La position proclive permet de drainer l'exsudat vers le cul-de-sac de Douglas.

La libération douce de l'appendice turgescent et adhérant se fait à l'aide du palpateur en P2. Elle peut être facilitée par l'hydro dissection. L'appréhension de l'appendice doit être prudente du fait de sa fragilité.

Le méso est coagule à la pince bipolaire et l'appendice sectionne entre deux ligatures sans traction excessive.

Après désinfection, l'extraction se fait au travers du trocart P3 de 10 ou 12mm avec réducteur en veillant à ne pas inoculer la paroi abdominale.

Un sac de recueil peut être utilisé en P2 si le contenu appendiculaire est sous tension ou sa paroi trop fragile.

Une irrigation large avec du sérum additionné de Bétadine, en position proclive, est effectuée en fin d'intervention.

Un drainage par tube de Redon ou lame extériorisée en P3 peut être justifié.

L'antibiothérapie péri opératoire est systématique.

❖ **Péritonite appendiculaire par perforation :**

La péritonite diffuse d'origine appendiculaire représente l'une des meilleures indications du traitement laparoscopique grâce à la possibilité d'un lavage complet de la cavité abdominale.

Cependant, la réalisation souvent longue et difficile nécessite un opérateur expérimenté.

La conversion peut sembler une attitude raisonnable.

L'appendicectomie première ne comporte aucune particularité.

Cependant lorsque les phénomènes infectieux intéressent le bas fond caecal, la ligature simple semble insuffisante et dangereuse. Une résection du bas fond caecal peut sembler préférable.

Un trocart de 12 mm est introduit en P2 permettant l'utilisation d'un appareil de suture linéaire.

Le traitement de la péritonite peut nécessiter, dans les formes généralisées, la mise en place de trocarts supplémentaires de 5mm dans les quadrants supérieurs de l'abdomen. Le lavage doit être effectué avec au minimum 5 litres de liquides introduit en P3 chez un malade en position proclive.

L'hydro dissection permet en outre l'exérèse des fausses membranes.

Le drainage et l'antibiothérapie sont systématiques.

❖ **Variantes du traitement par abord coelioscopique :**

Position et nombre des trocarts :

Dans la plupart des études randomisées, l'appendicectomie était généralement réalisée avec trois trocarts (69). Le plus souvent, les trocarts opérateurs étaient placés en sus-pubien et en fosse iliaque gauche et parfois ce dernier était remplacé par un trocart en FID. De même, un quatrième trocart dans le flanc droit pourrait être nécessaire, surtout chez le patient obèse (70). La position des trocarts n'a pas fait l'objet d'étude spécifique.

Des auteurs ont tenté de réduire le nombre de trocarts et plusieurs études (71) ont montré la faisabilité de l'utilisation de deux, voire d'un seul trocart péri ombilical utilisant un endoscope avec plusieurs canaux,

La technique de l'accès ombilical unique est réalisable pour l'appendicectomie, et a un meilleur attrait esthétique par rapport aux incisions multiples visibles dans l'abdomen.

L'accès incisionel doit être plus large. Les techniques de dissection et d'exposition sont identiques à celles de l'appendicectomie multi-trocarts ; un optique de 30° sera utilisé de préférence. Le principe de triangulation de la cœlioscopie est toujours valable même si ce principe se trouve mis à mal dans cette technique. Des instruments courbes permettent de pallier à cette difficulté. Ces travaux ont inclus plusieurs patients et ont montré la faible morbidité de ces interventions, mais restent de diffusion limitée.

- **Utilisation d'un endobag :**

Un avantage théorique de l'utilisation d'un *endobag*pour extraire la pièce opératoire est de diminuer le nombre de complications intra-abdominales et pariétales. En 2019, dans la revue *Surgery*, deux études contradictoires ont été publiées, portant sur l'intérêt de l'extraction de l'appendice dans un sac, afin d'éviter une contamination péritonéale et ainsi réduire le risque d'ISO (72,73). À partir de données rétrospectives de registres américains, une étude concluait à l'utilité du sac avec une réduction du risque d'abcès intra-abdominal de 40 % alors que l'autre étude concluait à une absence de différence.

- **Attitude devant un appendice sain en cœlioscopie :**

Avant l'apparition de la cœlioscopie, 15 à 30 % des appendices étaient sains lors d'appendicectomie par voie ouverte (74). Plusieurs études ont étudié la possibilité de laisser en place un appendice macroscopiquement sain au cours d'une coelioscopie pour suspicion d'appendicite aiguë.

Les auteurs recommandaient de laisser en place un appendice macroscopiquement sain au cours d'une coelioscopie pour suspicion d'appendicite aiguë en raison de l'absence de survenue d'appendicite au cours du suivi et pour éviter la morbidité liée à l'appendicectomie.

Certains arguments sont cependant en faveur d'une résection d'un appendice macroscopiquement sain. En effet, une étude a montré que l'exérèse systématique d'un appendice macroscopiquement sain révélait des lésions à l'examen microscopique dans 60 % des cas et entraînait la disparition des douleurs après appendicectomie (75).

Au total, la voie d'abord coelioscopique autorise de laisser l'appendice en place en cas d'appendice macroscopiquement sain, ce qui n'est pas réalisable en cas de voie ouverte.

b. appendicectomie extra abdominale (dite « out ») :

Le principe de cette technique repose sur le fait que l'axe de l'appendice et de son méso en position habituelle est orienté vers la région ombilicale, et que la mobilité de l'ensemble coeco-appendiculaire permet la plupart du temps leur extériorisation aisée en trans-ombilical.

Cette procédure nécessite l'usage d'une optique de 10mm à canal opératoire. Une pince atraumatique introduite au travers du canal opératoire permet la recherche de l'appendice.

La mobilisation de l'intestin est obtenue par des changements de position du patient et par la préhension douce à partir de la dernière anse iléale.

Il est ainsi possible, éventuellement, à la faveur de mouvements de translation latéraux du système optique instruments, de dérouler l'ensemble de l'intestin grêle. L'appendice localisé, la pince en saisit l'extrémité et on apprécie la capacité d'extériorisation trans-ombilicale par sa mise en tension.

Lorsque le méso est fixe au plan péritonéal postérieur, il est libéré aux ciseaux en s'aidant, si besoin, d'un trocart de 5mm place en position sus-pubienne droite. On peut

également effectuer en particulier lorsque l'appendice est retro-coecal ou sous séreux, un décollement limite fascia de Told droit aux ciseaux permettant la mobilisation coeco-appendiculaire.

Dans la plupart des cas, la pince saisissant l'extrémité de l'appendice permet son extériorisation par le trocart de 10 mm.

En cas d'appendice volumineux et de méso épais, un agrandissement de l'incision ombilicale et l'utilisation d'un trocart de 12 mm sont nécessaires.

L'appendicectomie est ainsi réalisée de manière conventionnelle en position extra abdominale. La base appendiculaire est constamment visualisée.

Après réintégration du caecum, une antibiothérapie locale est instituée et la paroi aponévrotique refermée.

La suture des plans superficiels doit rester lâche afin d'éviter les collections ou les cellulites. Une antibiothérapie locale est systématique.

Dans les appendicites aigues compliquées, le lavage et l'aspiration de la cavité péritonéale peuvent être réalisées à l'aide de la canule introduite par le canal opératoire.

Un appendice très pathologique peut être saisi sans risque grâce aux caractéristiques de la pince spécifique atraumatique.

L'expérience de l'opérateur est essentielle dans ces cas difficiles.

Lorsque la technique ne semble pas réalisable sans risque, le recours à la voie totalement intra abdominale à l'aide de deux trocarts supplémentaires s'impose.

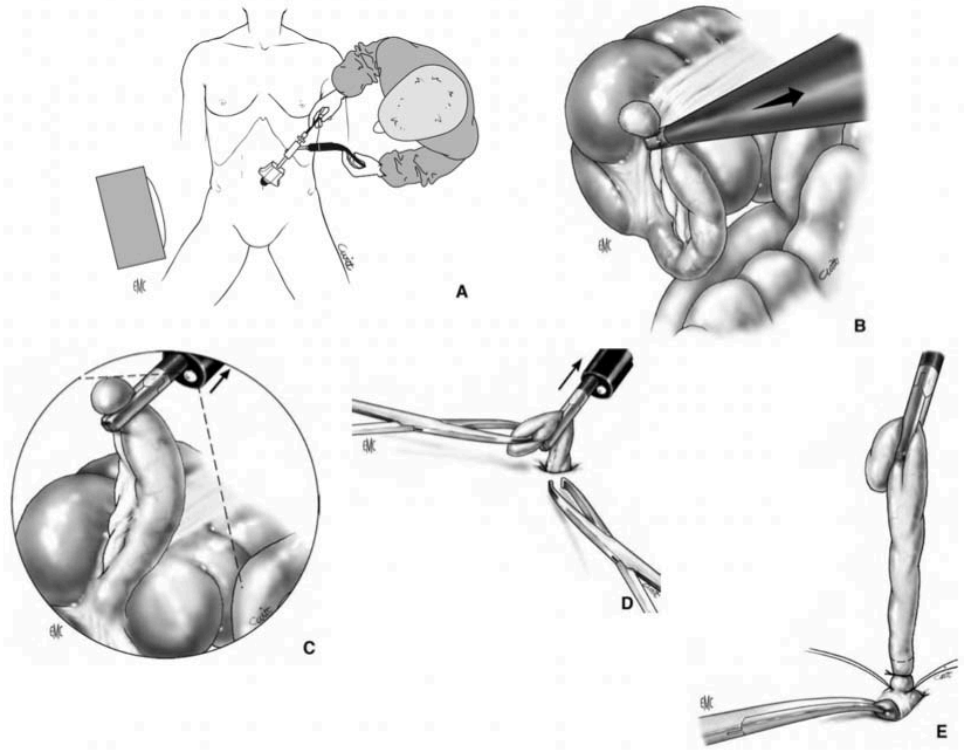

A. Position de l'opérateur.
B. Préhension.
C. Mobilisation de l'appendice.
D. Extraction transombilicale de l'appendice.
E. Appendicectomie extra-abdominale avec enfouissement.

Figure 47 : Appendicectomie transombilicale vidéoassistée.

c. Appendicectomie dite « mixte » :

Par voie intra péritonéale sont effectués l'exploration, la localisation, la mobilisation de l'appendice et le traitement du méso.

L'exérèse de l'appendice est faite par voie extra abdominale après extériorisation au travers d'un trocart.

Cette approche est réalisée à certaines appendicectomies de réalisation difficile par voie intra abdominale pure.

Depuis une dizaine d'années, de très nombreuses études ont été rapportées démontrant la faisabilité et les bons résultats de l'appendicectomie sous coelioscopie. Il s'agit pour la plupart des séries prospectives non randomisées ou d'études historiques comparant laparoscopie avec laparotomie. Ces études ont montré une faisabilité d'environ 90-95% (77).L'Europeanassociation forendoscopicSurgery (EAES) recommande la laparoscopie diagnostique ou thérapeutique (78).

Dans notre série 42 malades, soit 8% des patients vus aux urgences pour appendicite aiguë et pris en charge dans notre service ont bénéficié d'appendicectomie, qui était réalisées selon la technique totalement intracorporelle avec électrocoagulation du méso en squelettisation de l'appendice puis ligature de la base appendiculaire entre deux bourses l'extraction de l'appendice était réalisée à travers le trocart ombilical. Les malades ont été opérés sous anesthésie générale avec intubation orotrachéale et curarisation. Après installation en décubitus dorsal, légère position de Trendelenburg, et roulis gauche.

Comme dans la série de F. Tomas (30) de l'hôpital Broussais Paris, France l'appendicectomie était réalisée selon la technique totalement intracorporelle.

Par contre dans la série du Professeur N'GUESSAN Alexandre (29), CHU de Treichville Bp v Abidjan, l'exérèse avait été réalisée selon la méthode « OUT » dans 76 cas (52%), « IN » dans 9 cas (6%) et « MIXTE » dans (42%).

Pour l'étude rétrospective du D. Sangaré (28), l'appendicectomie avait été réalisée selon la méthode « in » dans 25 cas soit 25%, appendicectomie « out » dans 47 cas soit 47% et

	Appendicectomie « OUT »	Appendicectomie « IN »	Appendicectomie « MIXTE »
Notre série	_	100%	_
F.THOMAS	_	100%	_
D. SANGRE	47%	25%%	28%
N'GUESSAN Alexandre	52%	6%%	42%

appendicectomie « mixte » dans 28 cas soit 28%.

Tableau N°VIII : Techniques d'appendicectomie.

- **Complications peropératoires (42) :**

Une hémorragie non rapidement contrôlée peut justifier une conversion. Elle peut être due à une plaie du pédicule épigastrique par les trocarts T2 ouT3. Elle peut être maîtrisée par coagulation bipolaire ou par une suture transcutanée. Elle peut survenir lors de la section du méso. Dans ce cas, un aspirateur est introduit en T2 et l'hémostase est complétée par coagulation bipolaire. Les caillots sont évacués par lavage et aspiration. En cas d'échec, la conversion s'impose.

La rupture ou l'éclatement d'un appendice très pathologique est responsable d'une contamination péritonéale septique. Le fragment appendiculaire doit être extériorisé au travers d'un sac. Une ligature est mise en place en amont de la brèche appendiculaire. L'appendicectomie est ensuite reprise selon les principes précédemment décrits avec mise en place de deux sutures. Il importe d'être particulièrement vigilant dans ces circonstances et de rechercher la présence d'un stercolithe qui serait à l'origine d'un abcès profond en postopératoire. Une exploration complète et un lavage au sérum physiologique seront effectués en s'aidant d'une canule en T2 et d'un palpateur en T3.

- **Complications précoces :**
  - ✓ Complications mineures:

Ce sont les abcès de paroi, en général dus à une fermeture pariétale trop étanche. Un hématome peut survenir.

  - ✓ Complications majeures :

Les complications majeures peuvent être un abcès profond souvent dû à un stercolithe appendiculaire abandonné lors de l'appendicectomie. Il est donc important de

faire systématiquement une double ligature au niveau de la base appendiculaire afin d'éviter cette complication (42-49).

Ces abcès peuvent survenir tardivement, une semaine à plusieurs mois après l'intervention. Il convient alors d'extraire le stercolithe et de drainer l'abcès sous couverture antibiotique. Ce geste peut être réalisé, en fonction de l'expérience de l'opérateur, par voie coelioscopique ou par drainage du cul-de-sac de Douglas par voie transrectale.

La persistance d'un moignon appendiculaire peut être responsable d'une appendicite persistante lorsque le geste d'exérèse n'a pas été complet. Un état occlusif peut aussi révéler la persistance d'une appendicite . Dans ces circonstances, il convient de réintervenir, de compléter l'appendicectomie en s'aidant, lorsque le moignon appendiculaire est trop court, d'une résection de la base cæcale à l'aide d'un agrafage linéaire.

Un iléus postopératoire peut survenir après une appendicectomie laparoscopique. Celui-ci peut être lié, soit à la persistance d'un état inflammatoire local, soit à l'apparition d'une bride nécessitant alors une réintervention chirurgicale. Un autre mécanisme a été décrit après usage d'agrafage linéaire. L'abandon d'agrafes dans la cavité péritonéale après section appendiculaire peut être responsable d'une occlusion intestinale (44). Il est donc recommandé de procéder à l'ablation des agrafes résiduelles à la pince ou par aspiration.

d.1. Complications tardives :

Elles sont représentées essentiellement par des éventrations sur des orifices de trocart non refermés (79).

Tout orifice de 10 mm ou plus doit être refermé. Un syndrome occlusif par brides ou adhérences peut nécessiter une réintervention par voie laparoscopique.

2. Indication et contre-indication de la cœlioscopie :

Comme toute technique, la coeliochirurgie a ses indications mais aussi ses contre-indications absolues et relatives. Le non-respect de ses contre-indications peut exposer le patient à de nombreux accidents et complications.

2.1. Indication (76) :

L'approche laparoscopique permet de traiter presque tous les typesd'appendicite en fonction de l'expérience de l'opérateur.

Cependant, le bénéfice de la laparoscopie est contestable lorsque l'intensité pseudo tumorale des phénomènes infectieux entraine une augmentation de la durée opératoire et nécessite un agrandissement de l'incision pariétale pour extraction de la pièce.

2.2. Contre-indication (76) :

Au fils de l'expérience acquise en cœlioscopie, le nombre de contre-indications formelles à la cœlioscopie a diminué.

- **Les contre-indications formelles sont** :
  - ⇒ Le non consentement du malade : tout patient doit être informé sur les risques de l'intervention, ainsi que sur l'éventualité d'une conversion en laparotomie.
  - ⇒ La non compétence du chirurgien : la coeliochirurgie est une méthode qui doit rester entre les mains de chirurgiens entrainés possédant également l'expérience de la chirurgie classique, car à tout moment une laparotomie doit pouvoir être réalisée en cas d'incident.
  - ⇒ Hypertension intracrânienne,
  - ⇒ Instabilité hémodynamique
  - ⇒ Certaines cardiopathies (shunt droit gauche) ou hypertension artérielle pulmonaire;

⇒ Troubles graves de l'hémostase, quand on considère que la chirurgie risque d'être hémorragique ;

⇒ Insuffisance respiratoire grave ;

❖ **Les contre-indications relatives**

Sont à discuter en fonction du geste à réaliser, de l'expérience de l'équipe et des bénéfices attendus grâce à la cœlioscopie :

⇒ Antécédents de laparotomie, du fait du risque d'adhérence pouvant nécessiter une viscérolyse. Cependant, l'importance et la difficulté à libérer ces brides sont souvent imprévisibles ;

⇒ L'âge n'est pas une contre-indication

⇒ La présence d'une valve de dérivation ventriculo péritonéale n'est en général plus une contre-indication car les valves neurochirurgicales utilisées actuellement possèdent des valves anti retours, permettant une insufflation.

3. Délai d'admission :

Le délai d'admission moyen, dans notre échantillon, est de 36 heures avec un minimum de 6 h et un maximum de 48 h.

4. Durée opératoire et durée d'anesthésie :

Dans notre série la durée moyenne de l'acte opératoire a été 40 min avec des extrêmes allants de 30min à 60 min.

Pour la série de D. Sangaré (**28**), la durée moyenne d'intervention était de 45 minutes avec des extrêmes allant de 30 minutes et 120 minutes.

Pour la série du F. Thomas (**30**), la durée opératoire moyenne a été de 61 minutes.

Pour la série du professeur N'GUESSAN Alexandre (**29**) la durée moyenne de l'intervention était de 55 minutes avec des extrêmes allant de 20 à 90 minutes.

La durée opératoire était significativement plus longue dans le groupe coelioscopie (80 minutes versus 60 minutes, p = 0,0001) chez Katkhouda et al. (**63**)

Toutes les séries signalent un allongement significatif de la durée opératoire sous coelioscopie, en moyenne de 10 à 20 minutes mais qui diminue avec l'expérience des opérateurs. Il importe surtout de ne pas allonger inutilement le temps anesthésique en préparant le matériel coelioscopique opératoire lors de l'induction (64).

la durée de l'anesthésie est comme la durée d'intervention, plus longue pour les malades ayant une appendicectomie par coelioscopie que pour les malades ayant une appendicectomie par laparotomie.

5. Conversion :

Dans notre série on n' a pas eu recours à la conversion, ce qui s'aligne avec les données de la littérature qui varie entre 0 % et 20% des cas.

Il est a noté que la conversion dépend des habitudes des opérateurs (65).

Pour la série du Professeur N'GUESSAN Alexandre (28). Il y a eu trois cas de conversion pour plastron appendiculaire soit 2% de la série.

Pour D. Sangaré (28) une conversion en technique conventionnelle (incision type Mac Burney) a été nécessaire pour 4 patients (4%). Il s'agit de deux cas d'abcès appendiculaires avec agglutination des anses autour du cæcum et deux cas d'appendices nécrotiques et friables.

6. Sujets obèses :

Une étude a rapporté un grand bénéfice de la coelio-appendicectomie pour les patients avec un IMC > 30, car la laparotomie est associée à un grand taux de morbi-mortalité (80).

Le taux d'infection de la paroi et d'éventration était plus élevé chez cette catégorie de patients opérés par voie conventionnelle.

La cœlioscopie devrait être d'avantage employer chez cette catégorie de personne.

7. Sujet âgé : (81)

L'appendicite aiguë est une pathologie du sujet jeune mais qui survient dans 5 à 10 % des cas au-delà de 70 ans. Elle peut alors se présenter sous forme atypique, voire asthénique et souvent sous forme compliquée (de 40 à 70 % des cas). En raison de sa gravité

et du terrain souvent fragile des patients âgés, l'appendicite aiguë peut avoir de graves conséquences

Les études ont montré que les sujets de plus de 65ans opéré par coelioscopie, la durée moyenne de séjour était plus courte de 3jours et la morbidité infectieuse étaient moins importante.

Le taux d'appendicites compliquées et l'index de comorbidité étaient plus faibles chez les malades âgés opérés par cœlioscopie.

Mais il n'y pas de recommandation précise chez les patients âgés concernant la voie d'abord.

8. Femme enceinte :

La survenue d'une AA au cours de la grossesse reste une affection grave, source de complications obstétricales. Une étude australienne portant sur 1024 femmes enceintes opérées rapportait une augmentation significative du risque de naissance prématurée, et de morbidité maternelle et néonatale (82). Le diagnostic étant souvent retardé dans le contexte de la grossesse, le taux de formes compliquées et de péritonites est plus important qu'en l'absence de grossesse. (83)

- ***Place du traitement médical***

Les risques du traitement non chirurgical de l'AA chez la femme enceinte ont été soulevés dans une étude américaine de registre publiée en 2014. En comparant les résultats du traitement antibiotique à ceux du traitement chirurgical, il apparaissait que le traitement médical était associé à une augmentation significative de la morbidité maternelle en termes de sepsis sévère, de choc septique, de péritonite et d'épisodes thromboemboliques (84).

- ***Choix de la voie d'abord***

Les données concernant l'approche chirurgicale optimale en cas d'AA chez la femme enceinte sont contradictoires et, bien que des taux plus élevés de morts fœtales après AA

par laparoscopie aient été rapportés dans certaines études, ce résultat est largement discuté (85—86) et n'a pas été constaté pour d'autres affections (87).

Aucune recommandation ne peut être faite concernant l'approche à privilégier chez les patientes enceintes. La laparoscopie est une option sûre lorsqu'elle n'est pas limitée par la hauteur utérine.

➢ ***Soins périopératoires***

- ***Prophylaxie thromboembolique*** : en raison du risque accru de thrombose durant la grossesse, une prophylaxie thromboembolique doit être instaurée et comprendre au minimum une contention des membres inférieurs (avec si possible, une compression pneumatique intermittente en peropératoire) et une mobilisation précoce (88). Il n'existe cependant aucune donnée dans la littérature concernant la prescription d'une thromboprophylaxie par héparine chez les patientes enceintes opérées d'une AA ;
- ***Surveillance fœtale :*** une échographie de vitalité (avant 25SA) ou un *monitoring* du rythme cardiaque fœtal (à partir de 25 SA) doit être réalisé en pre et en postopératoire afin d'évaluer la vitalité fœtale ainsi que l'activité utérine (88) ;
- ***Traitement tocolytique*** : une revue systématique publiée en 2008 n'a objectivé aucune différence significative concernant le taux d'accouchement prématuré entre le groupe tocolyse prophylactique (0/15) et le groupe sans tocolyse (3/79 ; p = 0,59) (89).

Après appendicectomie pour AA chez la femme enceinte, une contention des membres inférieurs et une mobilisation précoce sont recommandées. La thromboprophylaxie par héparine doit se discuter au cas par cas . Le monitoring du rythme cardiaque fœtal doit être réalisé en pré et en postopératoire afin d'évaluer la vitalité fœtale. L'utilisation d'une tocolyse prophylactique n'est pas recommandée de façon systématique.

9. Coût :

Le coût de l'acte opératoire est augmenté en coelioscopie : amortissement du matériel, utilisation de matériel à usage unique type endoloop, mais le léger surcoût opératoire est compensé par une diminution de la durée du séjour et une reprise plus précoce des activités socioprofessionnelles. Le coût total de la maladie est ainsi diminué par coelioscopie.

Les auteurs anglo-saxons ont comparé le coût des deux voies d'abord. Une étude prospective de 198 patients a comparé le coût direct correspondant aux dépenses lors du séjour hospitalier et le coût global incluant en plus la durée de l'arrêt de travail (90). Le coût direct n'était pas différent entre les deux groupes pour la coelioscopie et pour la voie ouverte, mais la voie coelioscopique diminuait le coût global.

Une revue de la littérature (91) et une méta-analyse confirmaient un coût direct plus élevé, mais un coût global plus faible pour la voie coelioscopique.

10. Avantages de l'appendicectomie coelioscopique

Ses avantages, aujourd'hui connus de tous, sont spectaculaires : un rétablissement postopératoire accéléré, conséquence du traumatisme minime de la paroi, du péritoine et des viscères, la possibilité extraordinaire d'une exploitation minutieuse de la cavité abdominale en utilisant deux ou trois orifices d'un centimètre remplaçant des larges laparotomies, un raccourcissement des durées de séjour hospitalier et d'arrêt de l'activité professionnelle était parmi les raisons de son succès rapide.

De nombreuses études ont été consacrées à la comparaison entre les voies coelioscopique et ouverte, en étudiant différents paramètres

Durée opératoire et durée de l'anesthésie (81)

La durée opératoire est plus longue de 12 à 18min pour les malade ayant une appendicectomie par coelioscopie dans toutes les méta-analyses, la durée moyenne de l'appendicectomie par coelioscopie varie de 35min à 102min .la durée de l'anesthésie est

comme la durée d'intervention, plus longue pour les malades ayant une appendicectomie par coelioscopie que pour les malades ayant une appendicectomie par laparotomie.

Complications infectieuses (81)

Les abcès de paroi sont plus rares pour les malades qui ont eu une appendicectomie par coelioscopie alors que la fréquence des abcès profonds est semblable.

Plusieurs hypothèses pourraient expliquer ces bons résultats de la coelioscopie : moins de contamination pariétale, incision plus petite, meilleure possibilité de lavage, meilleure visualisation de la cavité abdominale et progrès techniques réalisés par les chirurgiens.

Tableau N°IX : Résultats des différentes méta-analyses comparant la voie ouverte et la voie coelioscopique :

	Nombre de patients	Durée opératoire	Taux d'abcès de paroi	Taux d'abcès intra-abdominal	Durée moyenne de séjour	Durée de convalescence
Golub(70)	VC : 887 VO :795	VC :70min VO :59min P <0 .0001	VC :7% VO :3% P <0 .0001	VC :2% VO :1% ns	VC :3.23jours VO :3;84jours P=0 .03	VC : 11.9jours VO : 19jours P <0 .001
Suerland 1998(71)	VC :1487 VO :1374	16min plus long par voie VC significatif	4% en moins par VC Ns	1% en plus par VC ns	15h plus courte par VC Significatif	6.5 jours en moins par VC significatif
Garbut(72)	VC :694 VO :616	17min plus long par voie VC P <0 .0001	4% en moins par VC P=0 .009	Pas de difference significative	Pas de difference significative	5.5 jours en moins par VC P <0 .001
Temple(73)	VC :730 VO :653	17min plus long par voie VC P <0 .05	Plus faible en cas de VC	Pas de différence significative	Pas de différence significative	5.8 jours en moins par VC P <0 .05
Chung(74)	VC :1026 VO :936	31% plus long par voie VC significatif	VC :7% VO :3% significatif	VC :2% VO :1% ns	VC :3;1jours VO :3;5jours ns	VC :11.4jours VO :17.6jours P <0 .001
Suerland 2007(75)	VC :2507 VO :2446	16min plus long par voie VC	50% en moins par VC	2 .5 fois plus fréquent	1.1 plus courte par VC	6 jours en moins par VC significatif

		significatif	significatif	significatif		
VC :voie coelioscopique ; VO :voie ouverte; ns :non significatif						

Six méta-analyses sont parues entre 1998 et 2002 (**93-97)** : le Tableau ci-dessus en résume les résultats Globalement, ces études obtenaient les mêmes résultats. La durée opératoire est plus longue, le taux d'abcès de paroi est plus faible et la durée de convalescence est plus courte dans le groupe coelioscopie. La durée moyenne de séjour était plus courte dans quatre méta-analyses dans le groupe coelioscopie et identique dans les deux autres méta-analyses. Malgré une tendance à un taux plus élevé d'abcès profond en coelioscopie, les auteurs recommandaient son usage.

Trois études de registres nationaux (**98.99**) incluant de 40 000 à 260 000 patients, deux aux États-Unis et une en Angleterre. Dans deux études, la coelioscopie était associée à des appendicites moins graves et donc les résultats comportaient un biais non négligeable.

Les résultats sont résumés dans le Tableau ci-dessous . Les trois études présentaient une DMS plus courte pour l'abord coelioscopique. Il y avait moins de complications globales dans les études américaines, mais sans pouvoir différencier abcès de paroi et abcès profond. En revanche, il y avait plus de réadmission dans le groupe coelioscopie dans l'étude anglaise, et pas de différence dans l'étude de Nguyen et al. (98). En stratifiant les données en fonction du caractère compliqué de l'appendicite, le taux de complications globales n'était plus significativement différententre les deux groupes dans l'étude de Gulleretal. (**99**). Ces travaux concluaient à l'intérêt de la coelioscopie.

Tableau N°X :Résultats d'études de registres comparant appendicectomiepar voie coelioscopique et par voie ouverte.

	Nombre de patients	Taux global de complications postopératoires	Durée moyenne de sejour	Taux de réhospitalisation
Nguyen(76)	60236 VC : 19151 VO :41085	VC :6% VO :10% p<0 .01	VC :2.5 jours VO :3.4 jours p<0 .01	VC :1% VO :1% Non significatif
Guller(77)	43757	VC :9%	VC :2.6jours	Non disponible

	VC : 7618 VO :36139	VO :11% p<0 .0001	VO :3.8 jours p<0 .0001	
Faiz(2)	259735 VC : 16315 VO :243420	Non disponible	VC :3jours VO :3.6 jours p<0 .001	VC :7% VO :5% p<0 .001
VC : voie coelioscopique; VO :voie ouverte; min : minute.				

Douleur postopératoire (81) :

La douleur postopératoire est moins importante pour les malades ayant eu une appendicectomie par coelioscopie.

La quantité d'antalgiques et la durée d analgésies est également moins importante.

Reprise alimentaire et durée de l'iléus postopératoire (81)

La reprise alimentaire et plus précoce de 2 jours pour les malades ayant une appendicectomie par coelioscopie.

Ce bénéfice modeste n'est pas retrouvé dans des études récentes. La reprise du transit, évaluée uniquement dans quelques études et généralement par la date de la première selle, et plus précoce de 3jours pour les malades opérés par cœlioscopie. La différence était toujours faible dans les études randomisées.

Le bénéfice clinique de la coelioscopie imputable à la diminution de la durée de l'iléus postopératoire et à la reprise plus précoce de l'alimentation reste donc à démontrer.

Bénéfice esthétique (81)

La cicatrice: aussi bien du point de vue pariétal que l'esthétisme cicatriciel, les 3 cm de l'abord de Mac Burney sont plus traumatisants que les 3 fois 1 cm des incisions des trocarts de coelioscopie.

Occlusions et éventrations (81)

Un avantage attendu de l'appendicectomie par voie coelioscopique est la réduction des adhérences postopératoire. Une cœlioscopie systématique faite 3mois après

l'intervention initiale montre que les adhérences sont 8fois plus fréquentes après une appendicectomie par laparotomie qu'après une appendicectomie par coelioscopie.

Aucun travail n'a confirmé cette étude de méthodologie difficilement reproductible. Une seule étude a un suivi de 10ans mais n'a pas évaluée la fréquence des occlusions sur brides et des éventrations après appendicectomie(79).

En cas d'appendicite aiguë compliqué

Le Tableau ci-dessous résume les différents résultats d'études rétrospectives comparant la coelioscopie et la voie ouverte pour les appendicites aiguës compliquées [100-101-102-103-104]. Toutes les études étaient réalisées en intention de traiter : les cœlioscopies converties restaient dans le groupe coelioscopie.

Le taux de conversion variait de 0 à 47 %. La durée opératoire était significativement plus longue dans deux études, le taux de complications globales ou d'abcès de paroi était plus faible dans toutes les études et la DMS était plus courte dans quatre études pour le groupe coelioscopie. Le taux d'abcès profond était similaire dans toutes les études. L'ensemble des auteurs concluait à la supériorité de la voie coelioscopique dans le traitement de l'appendicite aiguë compliquée. Plusieurs hypothèses pourraient expliquer ces bons résultats de la coelioscopie : moins de contamination pariétale, incision plus petite, meilleure possibilité de lavage, meilleure visualisation de la cavité abdominale et progrès techniques réalisés par les chirurgiens.

Alors que les formes compliquées d'appendicite posent des problèmes thérapeutiques différents, une seule de ces études a comparé les différents types d'appendicite aiguë compliquée : appendicite gangrenée, perforée et abcédée(104).

Quelle que soit la forme compliquée, la durée opératoire était plus courte et le taux d'abcès profond n'était pas plus important en coelioscopie. Le taux d'abcès de paroi était plus faible dans le groupe coelioscopie en cas d'appendicite perforée alors qu'il était identique pour les deux voies d'abord dans les deux autres formes compliquées.

La DMS était plus courte dans le groupe coelioscopien cas d'abcès appendiculaire alors qu'elle était identique pour les deux voies d'abord dans les deux autres formes compliquées.

Au total, une appendicite aiguë compliquée ne contre-indique pas la cœlioscopie.

Tableau N°XI : études rétrospectives comparant la voie coelioscopique et la voie ouverte en cas d'appendicite aigue compliquée

	Nombre de patients	Durée opératoire	Taux global de complications	Taux d'abcès de paroi	Taux d'abcès intra-abdominal	Taux de reintervention	Durée moyenne de séjour
So(78)	VC :85 Conversion : 47% VO :146	VC :73min VO :71min ns	VC :14% VO :26% p<0 .05	VC :14% VO :25% Non évalué	VC :0% VO :1% Non évalué	VC :5% VO :10% ns	VC :5.2jours VO :5.9jours ns
Ball(79)	VC :72 Conversion : 10% VO :23	Non disponible	VC :6% VO :22% p<0 .05	VC :1% VO :13% Non évalué	VC :4% VO :4% Non évalué	Non disponible	VC :2.2jours VO :6.6jours p<0 .05
Fukami(80)	VC :34 Conversion : 0% VO :39	VC :98min VO :92min ns	Non disponible	VC :9% VO :44% p<0 .01	VC :6% VO :5% ns	VC :0% VO : 3% ns	VC :11.7jours VO :25.8jours p<0 .01
Lin(81)	VC :99 Conversion : 8% VO :130	VC :96min VO :68min p<0 .0001	VC :19% VO :37% P= 0 .03	VC :15% VO :31% P = 0 .06	VC : 3% VO :3% ns	VC :2% VO :4% ns	VC :6.3jours VO :9.3jours P = 0 .0003
Yau(82)	VC :175 Conversion : 14% VO :69	VC :70min VO :55min p<0 .0001	Non disponible	VC :1% VO :10% p<0 .06	VC :6% VO :4% ns	VC :0% VO :0% ns	VC :5jours VO :6jours p<0 .01
VC :voiecoelioscopique; VO :voie ouverte; min : minute.							

XI. Suivi :

1. Les suites post-opératoires :

Les suites post opératoires peuvent être simples comme peuvent t'y survenir certaines complications :

a. Complications précoces (105)

- ✓ *Complications mineures(105)*
  - Les abcès de paroi, en général dus à une fermeture pariétale trop étanche.
  - Un hématome peut survenir ;
- ✓ *Complications majeures(105)*

Les complications majeures peuvent être

- **Un abcès profond** : souvent dû à une stercolithe appendiculaire abandonné lors de l'appendicectomie. Il est donc important de faire systématiquement une double ligature au niveau de la base appendiculaire afin d'éviter cette complication.Ces abcès peuvent survenir tardivement, une semaine à plusieurs mois après l'intervention.Il convient alors d'extraire le stercolithe et de drainer l'abcès sous couverture antibiotique.

Ce geste peut être réalisé, en fonction de l'expérience de l'opérateur, par voie coelioscopique ou par drainage du cul-de-sac de Douglas par voie transrectale.

- **Appendicite persistante** : la persistance d'un moignon appendiculaire peut être responsable d'une appendicite persistante lorsque le geste d'exérèse n'a pas été complet. Un état occlusif peut aussi révéler la persistance d'une appendicite. Dans ces circonstances, il convient de réintervenir, de compléter l'appendicectomie en s'aidant, lorsque le moignon appendiculaire est trop court, d'une résection de la base caecal à l'aide d'un agrafage linéaire.

- **Un iléus postopératoire** : peut survenir après une appendicectomie laparoscopique. Celui-ci peut être lié, soit à la persistance d'un état inflammatoire local, soit à l'apparition d'une bride nécessitant alors une réintervention chirurgicale.
- **Occlusion intestinale** : un autre mécanisme a été décrit après usage d'agrafage linéaire. L'abandon d'agrafes dans la cavité péritonéale après section appendiculaire peut être responsable d'une occlusion intestinale. Il est donc recommandé de procéder à l'ablation des agrafes résiduelles par la pince ou par aspiration.

b. Complications tardives (105)

Elles sont représentées essentiellement par :

- **Des éventrations sur des orifices de trocart non refermés** : Tout orifice de 10mm ou plus doit être refermé.
- **Un syndrome occlusif** : par brides ou adhérences peut nécessiter une réintervention par voie laparoscopique. Cependant, la fréquence des occlusions à distance serait moindre après laparoscopie.

En ce qui concerne notre série, les suites postopératoires ont été simples pour 90,5% des cas, 4 patients (soit 9,5% des cas) ont présenté une complication infectieuse pour laquelle ils ont été mis sous ATB iv pendant une semaine avec relais per os avec bonne évolution.

Aucun cas de suppuration pariétale, d'éventration ou d'éviscération n'a été noté. La mortalité était nulle. Ce résultat s'aligne à la plus part des études.

Pour la série de F. Thomas (30), huit complications postopératoires ont été observé chez les patients opérées par coelioscopie obligeant une réintervention dans cinq cas : une plaie de vessie passée inaperçue réopérée par cœlioscopie, trois abcès profonds (deux collectés dans le cul-de-sac de Douglas et un dans la fosse iliaque droite), et un étranglement herniaire. Il y a eu un seul abcès de paroi.

Dans toutes les séries étudiées, le nombre des abcès de paroi a diminué grâce à la non-contamination de celle-ci par l'appendice qui est extrait à travers un trocart. Cette diminution de l'agression pariétale nous semble un bénéfice majeur de cette méthode réduisant ainsi les séquelles à distance notamment les éventrations sur incision de MC Burney ; cependant on remarque tout de même une augmentation modérée des abcès profond.

2. La durée d'hospitalisation :

La durée d'hospitalisation pour les patients admis est de 2 jours en moyenne, avec un minimum de 2 jours et un maximum de 4 jours.

Pour la série du N'GUESSAN Alexandre (29),il n'a pas été noté de décès postopératoire et la durée d'hospitalisation variait de un à quatre jours soit une moyenne de deux jours.

Pour F. Thomas (30) la durée moyenne de séjour a été de 3,7 jours.

3. Le traitement médical :

Les traitements utilisés dans les essais sont des antibiothérapies probabilistes efficaces sur les entérobactéries et les anaérobies.

Ils utilisent une céphalosporine de 3ème génération (C3G) associée à un imidazolé, ou une fluoroquinolone associée à un imidazolé par voie parentale pendant 24h à 48h, relayés per os par une fluoroquinolone associée à un imidazolé pour une durée totale de 8 à 10j.

D'autres protocoles ont été utilisés comme l'association Pénicilline A+ Tazobactam.

L'émergence des résistances de l'association Pénicilline A+Acide clavulanique, ainsi qu'aux C3G nécessite de prendre en compte l'écologie microbienne de l'établissement dans la mise au point d'un protocole d'antibiothérapie probabiliste(106).

Il est spécifié que le traitement médical devait être administré par voie intraveineuse au début, mais pouvait être administré par voie orale. La durée du traitement varie en fonction de la situation clinique du patient, elle peut varier de cinq à dix jours.

CONCLUSION

L'appendicite aiguë constitue l'urgence chirurgicale la plus fréquente chez le grand enfant et l'adulte jeune. Dans les formes typiques, le diagnostic repose sur l'association douleur de la FID, fièvre, défense de la FID à l'examen clinique, avec une hyperleucocytose. Les examens radiologiques tels que l'ASP et/ou l'échographie abdominale et/ou scanner abdominal, ne sont indiqués que dans les formes cliniques atypiques.

Le traitement de l'appendicite est avant tout chirurgical , basé sur l'appendicectomie. Les deux techniques, les plus utilisées de nos jours sont la laparotomie via l'incision de Mc Burney et la laparoscopie, malgré que cette dernière reste peu courante dans notre contexte – seulement 10% des patients en bénéficie.

Il existe bon nombre de différences quant aux résultats de l'appendicectomie par voie laparoscopique.Malgré une durée d'opération plus longue comparée à la laparotomie, qui reste aussi chirurgien dépendant, ses avantages se reflètent dans une grande précision de diagnostique avec une vue globale de la cavité abdominale, une duré e d'hospitalisation plus courte et une reprise de l'activité précoce ; il n'en est pas moins pour la fréquence des infections de la paroi et des éviscérations qui est plus basse que la voie conventionnelle. N'oublions pas l'avantage esthétique puisqu'elle laisse une cicatrice à peine visible.

Cette dernière trouve son intérêt en cas de doute diagnostique essentiellement chez la jeune fille ou chez le sujet obèse ou âgé.

En espérant que cette méthode soit d'avantage sollicitéedans le contexte des urgences.

ANNEXE

Fiche d'exploitation :
Appendicectomie par Cœlioscopie

N° :.....

I. Epidémiologie :

- Numéro de dossier : .....
- Nom : ..... Prénom : .....
- AGE : .....
- Sexe : F ☐ M ☐
- Date et heure d'entrée : .....
- ATCD Médicaux : Oui ☐ Non ☐
- ATCD Chirurgicaux : Oui ☐ Non ☐

II. Clinique :

a) **Signes fonctionnels et généraux**:

- Début de la symptomatologie : .....
- Délai de consultation
- Fièvre Oui ☐ Non ☐ , Chiffrée à : .....
- Trouble du transit Oui ☐ Non ☐

Type : Diarrhée ☐ Constipation ☐ Occlusion ☐

- Nausées vomissements : Oui ☐ Non ☐
- Douleurs abdominales :
  - Localisation :Epigastrique FID Pelvienne Hypochondre droit fausse lombaire droite Diffuse. Psoitis
  - Autres localisations
  - Migration : .....
  - Irradiation : .....
- Distension abdominale : Oui ☐ Non ☐

- Signesurinaire : Oui ☐ Non ☐

Brulures mictionnelles PollakiurieDysurie

- Signes gynécologique

b)<u>Examen clinique :</u>

✓ Conscience / temperature : °c / langue saburrale / conjonctive/ faciès
✓ Palpation abdominale

- Défense :
  OUI ☐ NON ☐ Si oui Localiséeg ☐éralisée ☐
- Contracture OUI ☐ NON ☐
- Sensibilité OUI ☐ NON ☐

FID hypochondre ☐bit ☐

- Masse Abdominale

- ✓ TR :
- ✓ Autres anomalies à l'examen clinique :

III/Examens paracliniques :

- **Biologie :** 1/ **NFS-PQ** : Oui ☐ Non ☐

Hb :… PQ :… Leucocytes :….. PNN:…

2/ **CRP :**Oui ☐ Non ☐ oui valeur : ……

3/**ECBU** : Oui ☐ Non ☐

Résultat : ……..

4/ **B-HCG** : oui☐ Non☐

5/ **Autres :** ……

- **Radiologie :**

1/ **Echo Abdominale** : Oui ☐ Non ☐

Résultat : ……..

2/ **TDM Abdominale :** Oui ☐ Non ☐

Indication : ……..

Résultat : ……..

3/ Autres (ASP …..)

IV. **Décision Médico-chirurgicale :**

A/Décision : DelaiduTransfert aubloc……

B/ **Préparation préopératoire** (anatalgique et antibiotique)

……

C/ Type d'opération : Laparotomie ☐ Coelioscopie ☐

D/ mise en position du malade

E/ Exploration :

Appendicite non compliquée ☐

Collection péri-appendiculaire ☐

Epanchement péritonéal ☐

Plastron appendiculaire ☐

F/ indication de coelio-conversion : ……

G/incidents per-opératoire : ……

V. **Suite post-opératoire :**

a) **Durée du séjour** : ……

b) **Traitement post opératoire :**……

C) **Complications post opératoires** : ……

RESUME

Résumé :

L'appendicectomie est l'ablation de l'appendice suite à une appendicite aiguë, cette dernière est la cause la plus fréquente des syndromes douloureux aigues non traumatiques de l'abdomen Elle reste une affection grave, qui n'a pas fini de poser des problèmes, vu son évolution imprévisible, pouvant exposer le malade à de graves complications et ainsi mettre en jeu le pronostic vital.

Il s'agit donc d'une étude prospective dont le but est d'évaluer les résultats de la technique d'appendicectomie par cœlioscopie et de rapporter ses avantages, cette étude a porté sur une série colligée dans le service de chirurgie viscérale de l'hôpital IBN TOFAIL du CHU Mohammed VI de Marrakech sur une période s'étalant de avril 2020 à avril 2022.

Cette série comporte 42 patients dont 22 hommes (52%) et 20 femmes (48%) avec un sexe ratio de 1,1. L'âge moyen est de 30 ans avec un intervalle entre 15 - 58 ans.

Le diagnostic clinique reposait essentiellement sur :

- la douleur abdominale spontanée localisée à la fosse iliaque droite (93%),
- les vomissements (69%),
- la défense pariétale (62%)
- Une hyperleucocytose a été retrouvée chez 35 cas(83%).

Les examens radiologiques réalisés :

- L'échographie abdominale qui reste la mieux adaptée à notre contexte, elle a été réalisée sur 42 patients soit (100%)
- Le scanner abdominale a été fait chez 2 cas (5%).

Le traitement est chirurgical, repose sur l'appendicectomie qui était réaliséepar voie coelioscopique selon la technique de 3trocarts totalement intracorporelle ''IN'' avec extraction de la pièce par le trocart ombilical. Le traitement précoce permet une guérison certaine.

Le délai de séjour est court, il varie entre 2 et 4 jours avec une moyenne de 2 jours.

Summary :

Appendectomy is the removal of the appendix following acute appendicitis, the latter is the most common cause of non-traumatic acute painful syndromes of the abdomen It remains a serious condition, which has not finished posing problems, given its unpredictable evolution, which can expose the patient to serious complications and thus jeopardize the vital prognosis.

It is therefore a prospective study whose aim is to evaluate the results of the appendectomy technique by laparoscopy and to report its advantages, this study focused on a series collected in the department of visceral surgery of the IBN TOFAIL hospital of the CHU Mohammed VI in Marrakech over a period spanning from April 2020 to April 2022.

This series includes 42 patients including 22 men (52%) and 20 women (48%) with a sex ratio of 1.1. The average age is 30 years with a range between 15 - 58 years.

The clinical diagnosis was essentially based on:

- spontaneous abdominal pain localized to the right iliac fossa (93%),
- vomiting (69%),
- parietal defense (62%)
- Hyperleukocytosis was found in 35 cases (83%).

Radiological examinations carried out:

- Abdominal ultrasound, which remains the best suited to our context, was performed on 42 patients, i.e. (100%)
- Abdominal CT scan was done in 2 cases (5%).

The treatment is surgical, based on the appendectomy which was carried out by laparoscopic way according to the technique of 3 totally intracorporeal trocars "IN" with extraction of the part by the umbilical trocar. Early treatment allows certain cure.

The residence time is short, it varies between 2 and 4 days with an average of 2 days.

ملخص :

التهاب الزائدة الدودية الحاد هو التهاب الزائدة اللفاءفية .تعتبر من حالات الطوارئ الجراحية الأكثر شيوعا .ويم كن ان ينضر إليه في أي سن.

لا تزال محنة خطيرة لم تنته بعد لتشكل مشاكلها نضرا لتطورها الذي لا يمكن التنبؤ به .قد يعرض المريض لم ضاعفات خطيرة وبالتالي تكون مهددة للحياة.

هذه دراسة بأثر مستقبلي تهدف إلى تقييم نتائج تقنية استئصال الزائدة الدودية بالمنظار والإبلاغ عن فوائدها ، وق د ركزت هذه الدراسة على سلسلة تم جمعها في قسم الجراحة العامة في مستشفى ابن طفيل التابع للمستشفى الجامعي م حمد السادس بمراكش على مدار فترة تمتد من أبريل2020 إلىأبريل 2022.

تشملهذهالسلسلة 42 مريضًامنهم 22 رجلاً (52٪) و 20 امرأة (48٪) بنسبةجنستبلغ 1.1. متوسط العمر 30 سنةتتراوحأعمارهمبين 15-58 سنة.

اعتمدالتشخيصالسريريبشكلأساسيعلى:

- ألمبطنيعفويموضعيفيالحفرةالحرقفيةاليمنى (93 ٪) ،
- القيء (69٪).
- الدفاعالجداري (62٪)

- تمالعثورعلىفرطالكرياتالبيضفي 35 حالة (83٪).

إجراءالفحوصاتالإشعاعية:

- تمإجراءالموجاتفوقالصوتيةعلىالبطن،والتيتظلالأنسبلسياقنا،على 42 مريضًا،أي (100٪)
- تمإجراءالأشعةالمقطعيةعلىالبطنفيحالتين (5٪).

العلاج الجراحي يعتمد على استئصال الزائدة الدودية الذي أجري بالمنظار.العلاج المبكر يسمح بعلاج أكيد .

مدة الإقامة قصيرة ، وهي تتراوح بين يومين و 4 أيام بمتوسط 2 أيام.

BIBLIOGRAPHIE

.

1. **S. Resident, C.**
   Incidence, patterns and clinical presentation of acute appendicitis adults at Zewditu Memorial hospital (ZMH)
   East Cent African J Surg, 6 (2) (2001)

2. **Faiz, O., Clark, J., Brown, T., Bottle, A., Antoniou, A., Farrands, P., … Aylin, P. (2008).**
   Traditional and Laparoscopic Appendectomy in Adults. Annals of Surgery, 248(5).

3. **McBurney IV C.**
   The incision made in the abdominal wall in cases of appendicitis, with a description of a new method of operating. Ann Surg. 1894;20:38–43.

4. **Gorter RR, Eker HH, Gorter-Stam MAW, Abis GSA, Acharya A, Ankersmit M, et al.**
   Diagnosis and management of acute appendicitis. EAES consensus development conference 2015. Surg Endosc. 2016;30:4668–90.

5. **Di Saverio S, Birindelli A, Kelly MD, Catena F, Weber DG, Sartelli M, et al.**
   WSES Jerusalem guidelines for diagnosis and treatment of acute appendicitis. World J Emerg Surg. 2016;11:34
   .
6. **Korndorffer Jr JR, Fellinger E, Reed W. SAGES**
   guideline for laparoscopic appendec- tomy. Surg Endosc. 2010;24:757–61.

7. **Berghella V, Baxter JK, Chauhan SP.**
   Evidence-based surgery for cesarean delivery. Am J Obstet Gynecol. 2005;193:1607–17.

8. **Dahlke JD, Mendez-Figueroa H, Rouse DJ, Berghella V, Baxter JK, Chauhan SP.**
   Evidence-based surgery for cesarean delivery: an updated systematic review. Am J Obstet Gynecol. 2013;209:294–306.

9. **Mc Murrich.J. P (1930)**
   The organs of digestion, from Leonardo DaVinci — the anatomist, Williams and Wilkins. Baltimore. Appareil digestif 1991, p. 40 500: 15

10. **YOUNG.P**
    La apendicitis y su historia 2014 ; P : 668

11. **Mouret.Ph-Thomas.P,**
Appendicectomie assistée par laparoscopie Série personnelle de 212 cas. Thèse de Lyon — 1988, n°459.

12. **Fitz.R.H**
Perforating inflammation of the vermiform appendix, with special reference to its early diagnosis and treatment. ,Am.J.of the medical sciences 92. 321-46.

13. **Ludwing.K.H, Cattey.R.P, Henry.L.G**
Initial experience with laparoscopie appendectomy Diseases of the colon and rectum. 1993, 36, 5 : 463-467

14. **Davis.C.J, Filipi.C.J**
A history of endoscopie •urgery : in principales of laparoscopie , Surgy Basic an andvanced techniques ; Springer Verlag 1995, 3-20.

15. **SEMM K.**
Endoscopic Appendicectomy. Endoscopy 1983 ; 59-64
The Am J of Surg 1989; 157 : 256-281.

16. **G. S. Litynsky**
Hyghtlight in the history of laparoscopy
Fronkfort / Main, B.Bernetverlag, 1996.

17. **Stellato A.**
History of laparoscopic surgery
Surg clin North Am, vol. 72, 1992, p. 997-1002.

18. **ABDELHAFID LEHELAIDI :**
Anatomie topographique vol III : 159

19. **DAOUDI :**
Laboratoire d'anatomie, Faculté de médecine et de pharmacie de Fés

20. **ADOLFF .M, MATHEVON .H :**
Appendicites. EMC, Estomac intestin, Paris, 9066.A10, vol lII: 47-60

21. **DELATRTRE JF.**
Appendicite aigue et ses complications. Impact internat : 229-235

22. BARGY F.
Appendicite aiguë et péritonite. Chir. Digest. Enfant, 1990, 40 : 515-534.

23. SERGE R, HERVE L, CHRSTIEN M, AGNES M.
Appendicite aigue. EMC (Paris France).Gastro-enterologie1999, 9-066-A-10,15p

24. LONGIS B., MOULIES D., TERRIER G., ALAIN J.L.
Oxyurose et pathologie appendiculaire. Rev. Pédiatr., 1987, 23 (9) : 437-440

25. Carr NJ, Arends M J, Deans G T, Sobin LH.
Tumors of the appendix. In: S. R. Hamilton end L. A. Aaltonen (eds.), WordHealth Organization Classification of Tumours.Tumours of the Digestive System. Lyon, France: IARC Press, 2000.

26. Solcia E, Klöppel G, Sobin LH,
World Health Organization. International Histological Classification of Tumors. Second Edition. Springer, Berlin; 2000.

27. DE SOUZA N., ATAI I., COURTADE A., LUCIDARME D., FILOCHE B.,
DESROUSSEAUX B. Adénocarcinome de l'appendice : à propos d'un cas compliqué par une double récidive locale et pariétale. J. Chir., 1996, 133):159-161

28. Z.Z. Sanogo · A.K. Koïta · S. Diakité · S. Koumaré · S. Keïta · M.A. Ouattara · S. Togo · M. Camara · D. Doumbia · D. Sangaré
Appendicectomies par coelioscopie à Bamako J. Afr. Hépatol. Gastroentérol. (2012) 6:298-302 .

29. N'GUESSAN Alexandre
APPENDICECTOMIE COELIOSCOPIQUE : INTERET DIAGNOSTIQUE ETTHERAPEUTIQUE A PROPOS DE 150 CAS Mali Médical 2005 T XX N° 1&2.

30. Bouillot JL, Mariette D, Baccot S, Salah S, Cane1 MA, Alexandre JH.
Appendicectomie laparoscopique. Resultats chez 137 patients consecutifs. AnnChir 1993 ; 47 : 502-6 99.

31. JABAHGI S, LEVY M.
Cœlio-appendicectomie extra abdominale par voie transombilicale au centre Hospitalier Marie Madeline de Forbach ; France.

J Cœlio-chirurgie 2001 ; N°40 ; 62-64

32. **Thèse Najat Fatima Zahra :**
Les appendicites aigues à propos de 125 cas.
Chirurgie pédiatriques 2008. CHU Hassan II Fès, page : 36

33. **TSAI SH, HSU CW, CHEN SC, LIN YY, CHU SJ**
Complicated acute appendicitis in diabetic patients.
Am J Surg. 2008; 196: 34-39.

34. **R. LEBEAU, B. DIANE, E. KOFFI, E. BOHOUSSOU, A. KOUAME, Y. DOUMBIA**
Appendicite aiguë et grossesse À propos de 21 cas
J Gynecol Obstet Biol Reprod 2005; 34: 600-605.

35. **Haute Autorité de Santé.Principales indications et non indications de la radiographie de l'abdomen sanspréparation. Saint-Denis La Plaine: HAS; 2009.**

36. **OLAND EB ANDERSON AND MATS LAMB**
Incidence of appendicitis during pregnancy International journal ofepidemiology 2001; 30: 1281-1285

37. **ROHR S., LANG H, MECHINE A., MEYER C**
Appendicite aiguë. EMC, Paris, Gastro-entérologie, 9-066-A-10, 1999 (11p)

38. **MONTUPET P., ALAIN J.L., CHAVRIER Y., LIMONE B., VALLA J.S., VARLET F.**
Appendicites aiguës et péritonites appendiculaires chez l'enfant: le traitement coelioscopique , Chirurgie, 1993-1994, 119 (8): 433-435.

39. **DAVID R. FLUM, TIMOTHY D. MCCLURE, ARDEN MORRIS, THOMAS KOEPSELL**
Misdiagnosis of Appendicitis and the Use of Diagnostic Imaging Journal of theAmerican College of Surgeons. 2005; 201: 933-939.

40. **C Philippe. BorieAppendiciteaigue.**
American Journal of Emergency Medicine. 2008; 26: 359-377.

41. **J. Styrud, S. Eriksson, I. Nilsson, G. Ahlberg, S. Haapaniemi, G. Neovius, L. Rex, I. Badume, L. Granstrom**
Appendicectomie ou traitement antibiotique dans l'appendicite aiguë ? Résultatd'un essai randomisé multicentrique .World journal of surgery. 2014 Dec;36(12):2787-94. Pub Med98 PMID: 22948195.

42. VALAYER J., GAUTHIER F.
Appendicite et péritonite appendiculaire de l'enfant. EMC, Paris, Pédiatrie, 4-018-Y -10, 1996 (6p)

43. F. BARGY, S. BEAUDOIN
Urgences chirurgicales du nouveau-né et du nourrisson EMC 4-002-S-75).

44. Andersson REB.
Meta-analysis of the clinical and labora- tory diagnosis of appendicitis. Br J Surg 2004;91:28—37,

45. Ortega-Deballon P, Ruiz de Adana-Belbel JC, Hernández- Matías A, García-Septiem J, Moreno-Azcoita M.
Usefulness of laboratory data in the management of right iliac fossa pain in adults. Dis Colon Rectum 2008;51:1093—9,

46. Laméris W, van Randen A, Go PMNYH, et al.
Single and combined diagnostic value of clinical features and laboratory Journal de Chirurgie Viscérale 158 (2021) 271tests in acute appendicitis. Acad Emerg Med 2009;16:835—42

47. F.PARYS ET R.REDING
Dix questions à propos de l'appendicite aigue chez l'enfant
Louvain Med 118 :468-477,1999

48. E.SAPIN, L.JOYEUX
Appendicite aigue de l'enfant en 2008
Archive de pédiatrie 2008 ; 15-p550-p552

49. C. Vons Can
acute appendicitis be treated by antibiotics and in what conditions? Journal de Chirurgie (2009) 146S, S17—S21

50. Alvarado A.
A practical score for the early diagnosis of acute appendicitis. Ann Emerg Med 1986;15:557—64,

51. **Ohle R, O'Reilly F, O'Brien KK, Fahey T, Dimitrov BD.**
The Alvarado score for predicting acute appen- dicitis: a systematic review. BMC Med 2011;9:139,

52. **Andersson M, Andersson RE.**
The appendicitis inflammatory response score: a tool for the diagnosis of acute appendicitis that outperforms the Alvarado score. World J Surg 2008;32:1843—9,

53. **Xiong B, Zhong B, Li Z, et al.**
Diagnostic accuracy of noncon- trast CT in detecting acute appendicitis: a meta-analysis of prospective studies. Am Surg 2015;81:626—9.

54. **Hlibczuk V, Dattaro JA, Jin Z, Falzon L, Brown MD.**
Diagnostic accuracy of noncontrast computed tomography for appendicitis in adults: a systematic review. Ann Emerg Med 2010;55:51e1—9e1,

55. **Bretagnola, M. Zappab, Y. Panis**
Place de l'imagerie dans le diagnostic de l'appendicite aigue.
Journal de Chirurgie (2012) 146S, S8—S11.

56. **LE HORS-ALBOUZE H.**
Apport des examens complémentaires dans le diagnostic de l'appendicite aiguëde l'enfant.
Arch. Pédiatr., 2002, 9 (suppl. 2): 223s-225s

57. **Bretagnola, M. Zappab, Y. Panis**
Place de l'imagerie dans le diagnostic de l'appendicite aigue.
Journal de Chirurgie (2012) 146S, S8—S11.

58. **J.L.Bouillot, A.Ruiz, B.Alamowitch, G. Capuano, K.Aouad, J.Fourmestraux,D.Vadrot, J.P.Bethoux.**
Suspicion d'appendicite aigue. Intérêt de l'examen tomodensitométriquehélicoïdal. Etude prospective chez 100 patients. Service de chirurgie Hôtel Dieu.Ann Chir 2001 ; 126 : 427-33

59. **Hiersch L, Yogev Y, Ashwal E, From A, Ben-Haroush A, Peled Y.**
The impact of pregnancy on the accu- racy and delay in diagnosis of acute appendicitis. J Matern Fetal Neonatal Med 2014;27:1357—60,

60. **Kastenberg ZJ, Hurley MP, Luan A, et al.**
Cost-effectiveness of preoperative imaging for appendicitis after inde- terminate ultrasonography in the second or third trimester of pregnancy. Obstet Gynecol 2013;122:821—9,

61. **Lourenco P, Brown J, Leipsic J, Hague C.**
The current utility of ultrasound in the diagnosis of acute appendicitis. Clin Imaging 2016;40:944—8,

62. **Anderson SW, Rhea JT, Milch HN, Ozonoff A, Lucey BC, Soto JA.**
Influence of body habitus and use of oral contrast on reader confidence in patients with suspected acute appendicitis using 64 MDCT. Emerg Radiol 2010;17:445—53,

63. **ABREGE D'HEPATO-GASTRO-ETROLOGIE**
2ème édition - Partie « Connaissances » - Octobre 2012.Par la CDU-HGE - Editions Elsevier-Masson

64. **BEGIN.G**
APPANDICECTOMIE LAPAROSCOPIE.EMCPédiatrie, 2006; 40-505.

65. **B.Navez**
APPENDICECTOMIE SOUS LAPAROSCOPIE2001-2004.Websurg

66. **Carlos Eduardo DOMENE, Paula VOLPE, Frederico Almeida HEITOR**
THREE PORT LAPAROSCOPIC APPENDECTOMY TECHNIQUE WITHLOW COST AND AESTHETIC ADVANTAGE2014;27(Suppl. 1):73-76

67. **X. Pouliquen**
L'appendicectomie laparoscopique :Une technique pour tous et pour tous les appendices

68. **J. Veziant, K. Slim**
Appendicectomie par laparoscopie Journal de chirurgie viscerale (2014)

69. **Pirro N, Berdah SV.**
Appendicites : coelioscopie ou non. J Chir2006;143:155—9.

70. **Enochsson L, Hellberg A, Rudberg C, et al.**
Laparoscopicvs open appendectomy in overweight patients. Surg Endosc2001;15:387—92.

71. **Panait L, Bell RL, Duffy AJ, Roberts KE.**
Two-port laparoscopic
appendectomy: Minimizing the minimally invasive approach. J
Surg Res 2009;153:167—71

72. **Fields AC, Lu P, Palenzuela DL, et al.**
Does retrieval bag use during laparoscopic appendectomy reduce postoperative infection? Surgery 2019;165:953—7,

73. **Turner SA, Jung HS, Scarborough JE.**
Utilization of a specimen retrieval bag during laparoscopic appendectomy for both uncomplicated and complicated appendicitis is not associated with a decrease in postoperative surgical site infection rates. Surgery 2019;165:1199—202,

74. **Van Den Broek WT, Bijnen AB, De Ruiter P, Gouma DJ.**
A normalappendix found during diagnostic laparoscopy should not be
removed. Br J Surg 2001;88:251—4.

75. **Chiarugi M, Buccianti P, Decanini L, et al.**
''What you see is not what you get''. A plea to remove a 'normal' appendix during
diagnostic laparoscopy. Acta ChirBelg2001;101:243—5.

76. **F. Sauvat, Y. Revillon**
Chirurgie coelioscopiqueet laparoscopique chez l'enfant
2006.EMC

77. **Blanc , M. Pocard**
Service de chirurgie digestive, hôpital Lariboisière, université Paris Diderot—
Paris 7, 2, rue Ambroise-Paré, 75010 Paris, France.

78. **Sauerland S, Agresta F, Bergamaschi R, et al.**
Laparoscopy for abdominal emergencies: evidence-based guidelines of the
European Association for Endoscopic Surgery. SurgEndosc2006;20:14—29.).

79. **J.L.Bouillot, A.Ruiz, B.Alamowitch, G. Capuano, K.Aouad, J.Fourmestraux, D.Vadrot, J.P.Bethoux**
Suspicion d'appendicite aigue. Intérêt de l'examen tomodensitométrique hélicoïdal. Etude prospective chez 100 patients. Service de chirurgie Hôtel Dieu. Ann Chir 2001 ; 126 : 427-33.

80. **Muhammad Asad Khan, MD, Roman Grinberg, MD, Stelin Johnson, RPAC, John N Afthinos, MD, Karen E Gibbs, MD**
LAPAROSCOPIC VS. OPEN APPENDECTOMY IN MORBIDLY OBESE PATIENTS (BMI>40) : A NSQIP ANALYSIS.. Staten Island University Hospital

81. **N.Pirro,S.V.Berdah**
Appendicite :coelioscopique ou non

82. **Ibiebele I, Schnitzler M, Nippita T, Ford JB.**
Appendicectomy during pregnancy and the risk of preterm birth: a population data linkage study. Aust N Z J Obstet Gynaecol 2019;59:45—53,

83. **Cappell MS, Friedel D.**
Abdominal pain during pregnancy. Gastroenterol Clin North Am 2003;32:1—58,

84. **Abbasi N, Patenaude V, Abenhaim HA.**
Management and outcomes of acute appendicitis in pregnancy-population- based study of over 7000 cases. BJOG 2014;121:1509—14,

85. **Chakraborty J, Kong JC, Su WK, et al.**
Safety of lapa- roscopic appendicectomy during pregnancy: a systematic review and meta-analysis. ANZ J Surg 2019;89:1373—8,

86. **Lee SH, Lee JY, Choi YY, Lee JG.**
Laparoscopic appendectomy versus open appendectomy for suspected appendicitis during pregnancy: a systematic review and updated meta-analysis. BMC Surg 2019;19:41,

87. **Shigemi D, Aso S, Matsui H, Fushimi K, Yasunaga H.**
Safety of laparoscopic surgery for benign diseases during pregnancy: a nationwide retrospective cohort study. J Minim Invasive Gynecol 2019;26:501—6,

88. **Pearl JP, Price RR, Tonkin AE, Richardson WS, Stefanidis D.**
SAGES guidelines for the use of laparoscopy during pregnancy. Surg Endosc 2017;31:3767—82,

89. **Walsh CA, Tang T, Walsh SR.**
Laparoscopic versus open appendicectomy in pregnancy: a systematic review. Int J Surg 2008;6:339—44,

90. **Long KH, Bannon MP, Zietlow SP, et al.**
A prospective randomized comparison of laparoscopic comparison with openappendectomy: Clinical and economic analyses. Surgery2001;129:390—400.

91. **Pirro N, Berdah SV.**
Appendicites : coelioscopie ou non. J Chir 2006;143:155—9.

92. **Golub R, Siddiqui F, Pohl D.**
Laparoscopic versus open appendectomy: a meta-analysis. J Am Coll Surg 1998;186:545—53.

93. **Sauerland S, Lefering R, Holthausen U, Neugebauer EA.**
Laparoscopic vs conventional appendectomy : a meta-analysis of randomized controlled trials. Langenbecks Arch Surg1998;383:289—95.

94. **Garbutt JM, Soper NJ, Shannon WD, Botero A, Littenberg B.**
Meta-analysis of randomized controlled trials comparing laparoscopic and open appendectomy. Surg LaparoscEndosc1999;9:17—26.

95. **Temple LK, Litwin DE, McLeod RS.**
A meta-analysis of laparoscopic
versus open appendectomy in patients suspected of having acute appendicitis. Can J Surg 1999;42:377—83.

96. **Chung RS, Rowland DY, Li P, Diaz J.**
A meta-analysis of randomized controlled trials of laparoscopic versus conventional appendectomy. Am J Surg 1999;177:250—6.

97. **Sauerland S, Lefering R, Neugebauer EA.**
Laparoscopic versus open surgery for suspected appendicitis. Cochrane DatabaseSyst Rev 2004;4. CD001546.pub2.

98. **Nguyen NT, Zainabadi K, Mavandadi S, et al.**
Trends in utilization and outcomes of laproscopic versus open appendectomy.Am J Surg 2004;188:813—20.

99. **Guller U, Hervey S, Purves H, et al.**
Laparoscopic versus open appendectomy: outcomes comparison based on a large administrative database. Ann Surg 2004;239:43—52.

100. **So JBY, Chiong EC, Chiong E, et al.**
Laparoscopic appendectomy for perforated appendicitis. World J Surg 2002;26:1485—8.

101. **Ball CG, Kortbeek JB, Kirkpatrick AW, Mitchell P.**
Laparoscopicappendectomy for complicated appendicitis: an evaluation ofpostoperative factors. Surg Endosc2004;18:969—73.

102. **Fukami Y, Hasegawa H, Sakamoto E, Komatsu S, Hiromatsu T.**
Value of laparoscopic appendectomy in perforated appendicitis.World J Surg 2007;31:93—7.

103. **Lin HF, Wu JM, Tseng LM, Chen KH, Huang SH, Lai IR.**
Laparoscopicversus open appendectomy for perforated appendicitis.J Gastrointest Surg 2006;10:906—10.

104. **Yau KK, Siu WT, Tang CN, Cheung Yang GP, Wah Li MK.**
Laparosopicversus open appendectomy for complicated appendicitis.J Am Coll Surg 2007;205:60—5.

105. **C.BOUARFA .**
APPENDICECTOMIE LAPAROSCOPIQUE :TECHNIQUE ETRÉSULTATS FACULTE DE MEDECINE ET DE PHARMACIE RABAT ANNEE 2017 THESE N°:147

106. **Philipe Wind**
APPENDICITE AIGUE ANTIBIOTIQUES OU CHIRURGIE.
Service de Chirurgie Digestive Groupe Hospitalier Paris SSD Université. Semin Ultrasound CT MR 2017.

قسم الطبيب

أقْسِمبِاللهالعَظِيم

أنأراقبَاللهفيمِهْنَتِي.

وأنأصُونَحياةالإنسانفيكآفّةِأطوَارهَافيكلالظروف

والأحَوالباذلاوسْعِيفيإنقاذهامِنالهَلاكِوالمرَضِ

والألَموالقَلَق.

وأنأحفَظَلِلنَاسِكرَامَتهُم،وأسْترعَوْرَتهُم،وأكتمَسِرَّهُمْ.

وأنأكونَعَلىالدوَاممنوسائِلرحمةالله،

باذلارِعَايَتيالطبيةللقريبوالبعيد،للصالحوالطالح،والصديقوالعدو.

وأنأثابرعلىطلبالعلم،وأسَخِّرَهلِنَفْعِالإنْسَانلاالأذَاه.

وأنأُوَقّرَمنعَلَّمَني،وأُعَلّمَمَنيَصْغرَني،وأكونأخاًلِكُلِّزَميلفِيالمِهنَةِالطِّبِّيَةمُتعَاونِينَعَلىالبرِّ

والتقوى.

وأنتكونحياتيمِصْدَاقإيمَانيفيسِرّيوَعَلانيَتي،نَقِيَّةمِمّايُشينهَاتجَاهَ

اللهوَرَسُولِهِوَالمؤمِنين.

واللهعلىماأقولشهيدا

كليـــــــة الـطـب
والصيدلة - مراكش
FACULTÉ DE MÉDECINE
ET DE PHARMACIE - MARRAKECH

MARRAKECH
جامعة القاضي عياض
UNIVERSITÉ CADI AYYAD

سنة 2023 أطروحةرقم 107

استئصال الزائدة الدودية بالمنظار في مستشفى ابن طفيل. دراسة مستقبلية على مدى عامين (أبريل 2020 إلى أبريل 2022)

الأطروحة

قدمت ونوقشت علانية يوم**2023/03/08**

من طرف

السيدأسامةالكرنيغي

المزداد في 21مارس1997بمراكش

لنيل شهادة الدكتوراه في الطب

الكلماتالأساسية:

الزائدةالدودية - استئصال ـالمنظارـتطور- بعد الجراحة

اللجنة

السيد	م. خلوقي أستاذفيالإنعاشوالتخدير	الرئيس
السيد	ر. بلخياط أستاذفيالجراحةالعامة	المشرف
السيد	ي.نرجس أستاذفيالجراحةالعامة	الحكم