كلية الطب والصيدلة - مراكش
FACULTÉ DE MÉDECINE ET DE PHARMACIE - MARRAKECH
MARRAKECH
جامعة القاضي عياض
UNIVERSITÉ CADI AYYAD

ANNEE 2021 THESE N° 004

Instabilité antérieure chronique de l'épaule : Apport de la Technique de Latarjet et les facteurs de survenue de l'omarthrose

THESE

PRESENTEE ET SOUTENUE PUBLIQUEMENT LE 14/01/2021

PAR

Mr. MAROUANE AIT-RAHOU

Né le 09 AOÛT 1995 à AFOURER AZILAL

Médecin Interne au CHU Mohamed VI Marrakech

POUR L'OBTENTION DU DOCTORAT EN MÉDECINE

MOTS-CLÉS

Instabilité – Épaule – LATARJET – Omarthrose

JURY

M	Y.NAJEB Professeur de traumatologie-orthopédie	PRESIDENT
M	R.CHAFIK Professeur de traumatologie-orthopédie	RAPPORTEUR
Mme	H.ELHAOURY Professeur de traumatologie-orthopédie	JUGES

بسم الله الرحمن الرحيم

{رَبِّ أَوْزِعْنِي أَنْ أَشْكُرَ نِعْمَتَكَ
الَّتِي أَنْعَمْتَ عَلَيَّ وَعَلَى وَالِدَيَّ
وَأَنْ أَعْمَلَ صَالِحًا تَرْضَاهُ وَأَصْلِحْ
لِي فِي ذُرِّيَّتِي إِنِّي تُبْتُ إِلَيْكَ
وَإِنِّي مِنَ الْمُسْلِمِينَ}

سورة الأحقاف

Serment d'hippocrate

Au moment d'être admis à devenir membre de la profession médicale, je m'engage solennellement à consacrer ma vie au service de l'humanité.

Je traiterai mes maîtres avec le respect et la reconnaissance qui leur sont dus.

Je pratiquerai ma profession avec conscience et dignité. La santé de mes malades sera mon premier but.

Je ne trahirai pas les secrets qui me seront confiés.

Je maintiendrai par tous les moyens en mon pouvoir l'honneur et les nobles traditions de la profession médicale.

Les médecins seront mes frères.

Aucune considération de religion, de nationalité, de race, aucune considération politique et sociale, ne s'interposera entre mon devoir et mon patient.

Je maintiendrai strictement le respect de la vie humaine dés sa conception.

Même sous la menace, je n'userai pas mes connaissances médicales d'une façon contraire aux lois de l'humanité.

Liste des Professeurs

CADI AYYAD
FACULTE DE MEDECINE ET DE PHARMACIE
MARRAKECH

Doyens Honoraires : Pr. Badie Azzaman MEHADJI
: Pr. Abdelhaq ALAOUI YAZIDI

ADMINISTRATION

Doyen : Pr. Mohammed BOUSKRAOUI
Vice doyen à la Recherche et la Coopération : Pr. Mohamed AMINE
Vice doyen aux Affaires Pédagogiques : Pr. Redouane EL FEZZAZI
Secrétaire Générale : Mr. Azzeddine EL HOUDAIGUI

Nom et Prénom	Spécialité	Nom et Prénom	Spécialité
ABKARI Imad	Traumato- orthopédie	FAKHIR Bouchra	Gynécologie- obstétrique
ABOU EL HASSAN Taoufik	Anésthésie- réanimation	FINECH Benasser	Chirurgie – générale
ABOUCHADI Abdeljalil	Stomatologie et chir maxillo faciale	FOURAIJI Karima	Chirurgie pédiatrique
ABOULFALAH Abderrahim	Gynécologie- obstétrique	GHANNANE Houssine	Neurochirurgie
ABOUSSAIR Nisrine	Génétique	GHOUNDALE Omar	Urologie
ADALI Imane	Psychiatrie	HACHIMI Abdelhamid	Réanimation médicale
ADERDOUR Lahcen	Oto- rhino- laryngologie	HAJJI Ibtissam	Ophtalmologie
ADMOU Brahim	Immunologie	HAROU Karam	Gynécologie- obstétrique
AGHOUTANE El Mouhtadi	Chirurgie pédiatrique	HOCAR Ouafa	Dermatologie
AISSAOUI Younes	Anesthésie – réanimation	JALAL Hicham	Radiologie
AIT AMEUR Mustapha	Hématologie Biologique	KAMILI El Ouafi El Aouni	Chirurgie pédiatrique
AIT BENALI Said	Neurochirurgie	KHALLOUKI Mohammed	Anesthésie- réanimation
AIT BENKADDOUR Yassir	Gynécologie- obstétrique	KHATOURI Ali	Cardiologie
AIT-SAB Imane	Pédiatrie	KHOUCHANI Mouna	Radiothérapie
ALAOUI Mustapha	Chirurgie- vasculaire péripherique	KISSANI Najib	Neurologie

AMAL Said	Dermatologie	KOULALI IDRISSI Khalid	Traumato- orthopédie
AMINE Mohamed	Epidémiologie- clinique	KRATI Khadija	Gastro- entérologie
AMMAR Haddou	Oto-rhino-laryngologie	KRIET Mohamed	Ophtalmologie
AMRO Lamyae	Pneumo- phtisiologie	LAGHMARI Mehdi	Neurochirurgie
ANIBA Khalid	Neurochirurgie	LAKMICHI Mohamed Amine	Urologie
ARSALANE Lamiae	Microbiologie -Virologie	LAOUAD Inass	Néphrologie
ASMOUKI Hamid	Gynécologie- obstétrique	LOUHAB Nisrine	Neurologie
ATMANE El Mehdi	Radiologie	LOUZI Abdelouahed	Chirurgie – générale
BAIZRI Hicham	Endocrinologie et maladies métaboliques	MADHAR Si Mohamed	Traumato- orthopédie
BASRAOUI Dounia	Radiologie	MANOUDI Fatiha	Psychiatrie
BASSIR Ahlam	Gynécologie- obstétrique	MANSOURI Nadia	Stomatologie et chiru maxillo faciale
BELKHOU Ahlam	Rhumatologie	MAOULAININE Fadl mrabih rabou	Pédiatrie (Neonatologie)
BEN DRISS Laila	Cardiologie	MATRANE Aboubakr	Médecine nucléaire
BENCHAMKHA Yassine	Chirurgie réparatrice et plastique	MOUAFFAK Youssef	Anesthésie – réanimation
BENELKHAIAT BENOMAR Ridouan	Chirurgie – générale	MOUDOUNI Said Mohammed	Urologie
BENHIMA Mohamed Amine	Traumatologie – orthopédie	MOUFID Kamal	Urologie
BENJILALI Laila	Médecine interne	MOUTAJ Redouane	Parasitologie
BENZAROUEL Dounia	Cardiologie	MOUTAOUAKIL Abdeljalil	Ophtalmologie
BOUCHENTOUF Rachid	Pneumo- phtisiologie	MSOUGGAR Yassine	Chirurgie thoracique
BOUKHANNI Lahcen	Gynécologie- obstétrique	NAJEB Youssef	Traumato- orthopédie
BOUKHIRA Abderrahman	Biochimie – chimie	NARJISS Youssef	Chirurgie générale
BOUMZEBRA Drissi	Chirurgie Cardio-Vasculaire	NEJMI Hicham	Anesthésie- réanimation
BOURRAHOUAT Aicha	Pédiatrie	NIAMANE Radouane	Rhumatologie
BOURROUS Monir	Pédiatrie	OUALI IDRISSI Mariem	Radiologie

BOUSKRAOUI Mohammed	Pédiatrie	OULAD SAIAD Mohamed	Chirurgie pédiatrique
CHAFIK Rachid	Traumato- orthopédie	QACIF Hassan	Médecine interne
CHAKOUR Mohamed	Hématologie Biologique	QAMOUSS Youssef	Anésthésie- réanimation
CHELLAK Saliha	Biochimie- chimie	RABBANI Khalid	Chirurgie générale
CHERIF IDRISSI EL GANOUNI Najat	Radiologie	RADA Noureddine	Pédiatrie

CHOULLI Mohamed Khaled	Neuro pharmacologie	RAIS Hanane	Anatomie pathologique
DAHAMI Zakaria	Urologie	RAJI Abdelaziz	Oto-rhino-laryngologie
DRAISS Ghizlane	Pédiatrie	ROCHDI Youssef	Oto-rhino- laryngologie
EL ADIB Ahmed Rhassane	Anesthésie- réanimation	SAIDI Halim	Traumato- orthopédie
EL ANSARI Nawal	Endocrinologie et maladies métaboliques	SAMKAOUI Mohamed Abdenasser	Anesthésie- réanimation
EL BARNI Rachid	Chirurgie- générale	SAMLANI Zouhour	Gastro- entérologie
EL BOUCHTI Imane	Rhumatologie	SARF Ismail	Urologie
EL BOUIHI Mohamed	Stomatologie et chir maxillo faciale	SORAA Nabila	Microbiologie – Virologie
EL FEZZAZI Redouane	Chirurgie pédiatrique	SOUMMANI Abderraouf	Gynécologie- obstétrique
EL HAOURY Hanane	Traumato- orthopédie	TASSI Noura	Maladies infectieuses
EL HATTAOUI Mustapha	Cardiologie	TAZI Mohamed Illias	Hématologie- clinique
EL HOUDZI Jamila	Pédiatrie	YOUNOUS Said	Anesthésie- réanimation
EL IDRISSI SLITINE Nadia	Pédiatrie	ZAHLANE Kawtar	Microbiologie – virologie
EL KARIMI Saloua	Cardiologie	ZAHLANE Mouna	Médecine interne
EL KHAYARI Mina	Réanimation médicale	ZAOUI Sanaa	Pharmacologie
EL MGHARI TABIB Ghizlane	Endocrinologie et maladies métaboliques	ZIADI Amra	Anesthésie – réanimation
ELFIKRI Abdelghani	Radiologie	ZOUHAIR Said	Microbiologie
ESSAADOUNI Lamiaa	Médecine interne	ZYANI Mohammed	Médecine interne
FADILI Wafaa	Néphrologie		

Professeurs Assistants

Nom et Prénom	Spécialité	Nom et Prénom	Spécialité
ABDELFETTAH Youness	Rééducation et Réhabilitation Fonctionnelle	ELOUARDI Youssef	Anesthésie réanimation
ABDOU Abdessamad	Chiru Cardio vasculaire	EL-QADIRY Rabiy	Pédiatrie
ABOULMAKARIM Siham	Biochimie	ESSADI Ismail	Oncologie Médicale
ACHKOUN Abdessalam	Anatomie	FDIL Naima	Chimie de Coordination Bio-organique
AIT ERRAMI Adil	Gastro-entérologie	FENNANE Hicham	Chirurgie Thoracique
AKKA Rachid	Gastro - entérologie	HAJHOUJI Farouk	Neurochirurgie
ALAOUI Hassan	Anesthésie - Réanimation	HAJJI Fouad	Urologie
AMINE Abdellah	Cardiologie	HAMMI Salah Eddine	Médecine interne
ARROB Adil	Chirurgieréparatrice et plastique	Hammoune Nabil	Radiologie
ASSERRAJI Mohammed	Néphrologie	HAMRI Asma	Chirurgie Générale
AZIZ Zakaria	Stomatologie et chirurgie maxillo faciale	JALLAL Hamid	Cardiologie
BAALLAL Hassan	Neurochirurgie	JANAH Hicham	Pneumo- phtisiologie
BABA Hicham	Chirurgie générale	LAFFINTI Mahmoud Amine	Psychiatrie
BELARBI Marouane	Néphrologie	LAHLIMI Fatima Ezzahra	Hématologie clinique
BELFQUIH Hatim	Neurochirurgie	LAHMINI Widad	Pédiatrie
BELGHMAIDI Sarah	OPhtalmologie	LALYA Issam	Radiothérapie
BELLASRI Salah	Radiologie	LAMRANI HANCH Asmae	Microbiologie-virologie
BENANTAR Lamia	Neurochirurgie	LOQMAN Souad	Microbiologie et toxicologie environnementale
BENNAOUI Fatiha	Pédiatrie	MAOUJOUD Omar	Néphrologie
BENZALIM Meriam	Radiologie	MEFTAH Azzelarab	Endocrinologie et maladies métaboliques
BOUTAKIOUTE Badr	Radiologie	MILOUDI Mohcine	Microbiologie - Virologie
CHAHBI Zakaria	Maladies infectieuses	NASSIH Houda	Pédiatrie
CHETOUI Abdelkhalek	Cardiologie	NASSIM SABAH Taoufik	Chirurgie Réparatrice et Plastique
CHETTATI Mariam	Néphrologie	OUMERZOUK Jawad	Neurologie
DAMI Abdallah	Médecine Légale	RAGGABI Amine	Neurologie
DARFAOUI Mouna	Radiothérapie	RAISSI Abderrahim	Hématologie clinique

DOUIREK Fouzia	Anesthésie- réanimation	REBAHI Houssam	Anesthésie - Réanimation
EL- AKHIRI Mohammed	Oto- rhino- laryngologie	RHARRASSI Isam	Anatomie-patologique
EL AMIRI My Ahmed	Chimie de Coordination bio-organnique	ROUKHSI Redouane	Radiologie
EL FADLI Mohammed	Oncologie médicale	SALLAHI Hicham	Traumatologie-orthopédie
EL FAKIRI Karima	Pédiatrie	SAYAGH Sanae	Hématologie
EL GAMRANI Younes	Gastro-entérologie	SBAAI Mohammed	Parasitologie-mycologie
EL HAKKOUNI Awatif	Parasitologie mycologie	SEBBANI Majda	Médecine Communautaire (médecine préventive, santé publique et hygiène)
EL HAMZAOUI Hamza	Anesthésie réanimation	SIRBOU Rachid	Médecine d'urgence et de catastrophe
EL KHASSOUI Amine	Chirurgiepédiatrique	WARDA Karima	Microbiologie
ELATIQI Oumkeltoum	Chirurgieréparatrice et plastique	ZBITOU Mohamed Anas	Cardiologie
ELBAZ Meriem	Pédiatrie	ZOUIZRA Zahira	Chirurgie Cardio-vasculaire
ELJAMILI Mohammed	Cardiologie		

Dédicaces

Ce Moment Est L'occasion D'adresser Mes Remerciements Et Ma Reconnaissance Et De Dédier Cette Thèse .....

Je Dédie Cette Thèse...



Tout d'abord à ALLAH

Le tout puissant et miséricordieux, qui m'a donné la force et la patience d'accomplir ce modeste travail.

Qui m'a inspirée et guidée dans le bon chemin, Je lui dois ce que je suis devenue.

Louanges et remerciements pour sa clémence et sa miséricorde.

"الْحَمْدُ لِلَّهِ الَّذِي بِنِعْمَتِهِ تَتِمُّ الصَّالِحَات"

À ma très chère et adorable Mère : Mme AICHA AMDA

Que serait ma vie sans toi maman chérie ?
Nourri par tes qualités, et comblé de ton amour, je ne peux qu'être heureux et fière d'être ton petit marouane
Tu es ma source inépuisable de tendresse, de patience, patience et beaucoup de patience.
Tu es la lumière qui jaillit dans mes jours et mes soirs.
Tu es la lionne qui me relève avec patience quand je tombe et j'abandonne.
Tu n'as cessé de me soutenir et de m'encourager durant toutes ces longues années de mes études, Tu as usé de ta santé par tant de sacrifices... J'en suis tellement reconnaissante.
Aucun mot ne décrira jamais assez la formidable mère que tu es.
Puisse Dieu TOUT puissant, te préserver et t'accorder bonne santé et longévité afin que je puisse te rendre un minimum de ce que je te dois.
Je te dédie ce travail en gage de ma profonde reconnaissance et de ma tendre affection,
Je t'aime fort ma Reine.

À mon cher père : Mr MOHAND AIT-RAHOU

De tous les pères, tu es le meilleur mon papa.
Quoique je puisse dire ou écrire, je ne pourrais jamais exprimer ma grande affection, ma profonde reconnaissance et ma fierté d'être ton fils.
Tu as veillé sur mon éducation et mon bien être avec amour, tendresse, dévouement et perfection.
Tu as été et tu seras toujours un exemple pour moi par tes qualités humaines, ta persévérance et perfectionnisme.
Tes prières et ta bénédiction m'ont été d'un grand soutien tout au long de ma vie,
En témoignage de brut d'années de sacrifices, d'encouragement, de ton soutien inconditionnel dans mes choix et ton support moral ainsi que financier, Je te dédie ce travail, le fruit de toutes tes peines et tes efforts, et je profite de cette occasion, pour te remercier de tout mon cœur, et te dire que je t'aime.
J'espère qu'en ce jour, l'un de tes rêves se réalise à travers moi. Puisse Dieu te préserver et te procurer longue vie, bonne santé et bonheur.

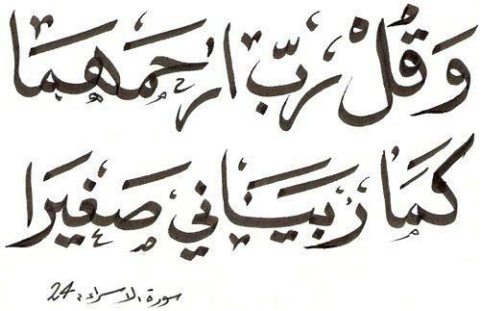

À Mon très cher frère : ABDELKARIM AIT-RAHOU

Aucun mot ne décrira jamais assez la chance que j'ai d'avoir un magnifique frère comme toi, Merci d'être toujours le premier à me soutenir dans les bons comme dans les mauvais moments.Merci de m'avoir encouragé tout au long de mon parcours pour traverser les épreuves pénibles de la vie.
*Qu'il me soit permis aujourd'hui de t'assurer ma profonde et grande reconnaissance.Qu'Allah t'apporte bonheur et santé, et que tous tes rêves voient le jour. Je te souhaite tous le bonheur du monde, une vie pleine de sérénité et d'amour avec ton adorable épouse **OUARDA,** qui est devenu une sœur si parfaite.*

Malgré la distance, vous étiez à mes côtés pendant toutes les étapes de ma vie, je vous en suis très reconnaissante. Vous savez que l'affection et l'amour fraternel que je vous porte sont sans limite.
Je vous dédie ce travail en témoignage de l'amour et des liens de sang qui nous unissent. Puissions-nous rester unis dans la tendresse et fidèles à l'éducation que nous avons reçue. L'implore Dieu qu'il vous porte bonheur, garde vos petites familles et vous aide à réaliser tous vos vœux

À mes chers petits neveux et nièces : YOUNES, KHALID, HAMZA, ABDELLAH, AYA, AMAL ET MALAK

Aucune dédicace ne saurait exprimer tout l'amour que j'ai pour vous. Votre joie et votre gaieté me comblent de bonheur. Puisse Dieu vous garder, éclairer votre route et vous aider à réaliser à votre tour vos vœux les plus chers.

À la mémoire de mon très cher SI MOHAMED RAHIANE :

Merci pour tout ce que tu as fait pour moi. Que Dieu tout puissant, ait ton AME dans sa sainte miséricorde, et t"accueille dans son éternel paradis

À la mémoire de mes grands-parents : MOHAMED AIT-RAHOU et BASSOU AMDA

Que Dieu tout puissant, ait vos AMES dans sa sainte miséricorde, et vous accueille dans son éternel paradis.Que ce modeste travail leur rende hommage.

À ma grand-mère Rabha, mes oncles et mes tantes maternels et mes cousin(e)s :

Je vous dédie ce travail en témoignage du soutien que vous m'aviez accordé et en reconnaissance des encouragements durant toutes ces années.

À mon très cher ami ELQASSIMI OUSSAMA

En souvenir de notre sincère et profonde amitié et des moments agréables que nous avons passés. Veuillez trouver dans ce travail cher ami l'expression de mon respect le plus profond et mon affection la plus sincère.

À mon très cher binôme d'externat : ALAOUI AYOUB

En souvenir des moments merveilleux que nous avons passés et aux liens solides qui nous unissent, un grand merci pour ton soutien. Je te suis profondément reconnaissant pour ce que tu as fait pour moi. C'est bien grâce à ton soutien et tes ondes positives que j'ai pu me reprendre en main. Une chose est sure : je ne l'oublierais jamais. Merci infiniment.

À mes Très Chères sœurs : SOUAD, LAITFA, LOUBNA ET SOUKAINA AIT-RAHOU

À mon groupe d'externat :

Ayoub Alaoui, Redouane amezaouro, hicham alami, amira alasaad, oumaima ait ouhsaine, jihane ait si abdessadeq, khadija asri, soukaina ait aissa, meryem amendaou, chaima ait elqadi, soufiane abdouh, ahmed abouzine, soumia allaoui, zakia askhatir… et tout le groupe, Merci pour les bons moments qu'on a passé ensemble, de votre soutien et de votre serviabilité.

À ma deuxième famille du groupe ع.ش:

A.Elhassani mon binôme d'internat, Rhoujjati imad, H.douma, H.Eljazouli, I.benhemou, K.elmachichi, L.liqali, N.yassine, R.zerhoudi, kh.bourzeg… et tous les membres du groupes : Merci pour tous ces petits moments qui sont devenus inoubliables grâce à vous, Je vous dédie ce travail en témoignage de ma reconnaissance et de mon respect sincère et fidèle.

À :

Mes chers amis de la maison de l'étudiant A.G.A ; et mes collègues :

A.Joumane, A.Oumloul, M.Elannaoui, A.Bamo,L.Abidine, R.lahouidri, O.lamridi, A.jahdaoui, M.moussadeq, N.ait salem, k.hadach, A.zeroual, N. aboubaker, A.mahfoud, A.bouanane, A.lachgar, N.abdelbasset, A.ouaha, les frères Elmehrazi, A.techbibi, kh.Elaachiqi, A.lkouhel, M.elmalki, M.feoual, F.Z. kaddari…

Mes chers amis et confrères :

M. moussadeq, A.soleh, M. Hadou, A.zeroual, A.jaifi, M.Naim… et tous les habitants du foyer des internes.

Mes chers amis d'enfance :

Ilyas bouamer, ismail saouab, saber askour, A.Aamoum, slimane saadaoui, mohamed ourbaati, bader amrous, ayoub boufous…

:

Vous êtes des frères pour moi.Nos chemins se sont séparés certes, mais l'amitié demeurera présente à jamais. Que ce travail soit le témoignage des bons moments que nous avons passé ensemble. Je vous souhaite plein de bonheur et de réussite, avec toute mon affection et estime, je vous souhaite beaucoup de réussite et de bonheur, autant dans votre vie professionnelle que privée.

À toute l'équipe du service de traumatologie-orthopédie A

Nous vous sommes très reconnaissants de l'aide apportée et du savoir partagé durant mon passage d'internat et tout au long de ce travail.Veuillez trouver dans ce modeste travail l'expression de ma reconnaissance, mes respectset mes sentiments les plus distingués.

À L'honneur De La 18ème Promotion Des Médecins Internes De Marrakech et la grande famille de l'AMIMA :

En témoignage de l'amitié qui nous unit et des souvenirs de tous les moments que nous avons passés ensemble, je vous dédie ce travail et je vous souhaite une vie pleine de santé et de bonheur. Que notre fraternité reste éternelle.

À mes amis(es) et collègues

A tous les moments qu'on a passé ensemble, à tous nos souvenirs ! Je vous souhaite à tous longue vie pleine de bonheur et de prospérité. Je vous dédie ce travail en témoignage de ma reconnaissance et de mon respect. Merci pour tous les moments formidables qu'on a partagés. Je vous souhaite une vie pleine de réussite, de santé et de bonheur.

À mes chers Professeurs : Pr ELHOUCINE AZAAMI et Pr KHALID ELMESSBAHI

En témoignage de tous les efforts déployés à enseigner toutes ces générations, je vous dédie ce travail pour vous remercier du fond du cœur pour votre soutien et encouragement, et pour vous exprimer ma gratitude, ma reconnaissance et mon profond respect pour vous. Puisse Dieu vous préserver, ainsi que votre petite famille et vous procurer tout le bonheur et la prospérité et la santé.

À mes anciens enseignants de : l'école primaire Atlas, collège Louz, lycée qualifiant Sad bin Elouidan,
A mes chers professeurs de la faculté de Médecine et de pharmacie de Marrakech UCA.

Tous ceux dont l'oubli de la plume n'est pas celui du cœur, et à tous ceux qui ont contribué de près ou de loin à l'élaboration de ce travail.

Avec tous mes remerciements.

Remerciements

A notre maître et président de thèse,
Monsieur le professeur NAJEB YOUSSEF
Professeur de l'enseignement supérieur de traumatologie-orthopédie
Chef de service de traumatologie-orthopédie A, CHU Mohamed VI de Marrakech

Nous sommes très sensibles à l'honneur que vous nous avez fait en acceptant la présidence de notre jury de thèse.
Nous avons eu le grand privilège de bénéficier de votre enseignement lumineux durant nos années d'études.
Votre compétence, votre rigueur et vos qualités humaines exemplaires ont toujours suscité notre admiration.
Nous vous exprimons notre reconnaissance pour le meilleur accueil que vous nous avez réservé.
Veuillez croire à l'expression de notre grande admiration et notre profond respect.

A notre maître et rapporteur de thèse,
Monsieur le professeur CHAFIK RACHID
Professeur de l'enseignement supérieur de traumatologie-orthopédie

C'est avec un grand plaisir que je me suis adressé à vous dans le but de bénéficier de votre encadrement en tant qu'interne et j'ai été très touché par l'honneur que vous m'avez fait en acceptant de me confier ce travail.
Vous vous y êtes grandement impliqué par vos directives, vos remarques et suggestions, mais aussi par vos encouragements dans les moments clés de son élaboration.
Merci pour l'accueil aimable et bienveillant que vous m'avez réservé à chaque fois.
Veuillez accepter, cher maître, dans ce travail l'assurance de mon estime et de mon profond respect.

A notre maître et juge de thèse
Madame ELHAOURY HANANE
Professeur de l'enseignement supérieur de traumatologie-orthopédie

Vous nous avez fait l'honneur de faire partie de notre jury.
Vous avez fait preuve d'une grande compréhension et d'une grande disponibilité.
Nous vous sommes très reconnaissants de la gentillesse et l'amabilité avec laquelle vous nous avez reçus.
Veuillez trouver ici, Professeur, l'expression de notre profond respect.

Liste des abréviations

LISTE DES ABREVIATIONS

CHU : Centre hospitalier universitaire

LRE : Luxation récidivante de l'épaule

TDM : Tomodensitométrie

RE1 : Rotation externe coude au corps.

RE2 : Rotation externe à 90° d'abduction

RI : Rotation interne

NFS : Numération de la formule sanguine

TP : Taux de la prothrombine

TCA : Temps de céphaline activateur

ECG : Electrocardiogramme

AG : Anesthésie générale

HTA : Hypertension artérielle

LGH : Ligament gléno humérale

LGHI : Ligament gléno humérale inférieur

EVA : Échelle visuelle analogique

NCB : Névralgie cervico-brachiale

SLAP : superior labrum from anterior to posterior

Plans

INTRODUCTION 1
MATERIELS ET METHODES 3
RESULTATS 6
I. ÉPIDÉMIOLOGIE 7
1. Répartition selon l'âge au moment de la chirurgie 7
2. Répartition selon le sexe 7
3. Terrain 8
4. Répartition selon la profession 9
5. Répartition selon le niveau sportif 9
6. Répartition selon la Latéralité et le côté atteint 10
7. Répartition selon le côté atteint 10
II. L'EPISODE INITIAL 11
1. Age de survenue de la luxation 11
2. Etiologies 11
3. Mécanisme 11
4. Traitement de l'épisode initial 12
III. RECIDIVES : 14
1. Intervalle libre entre la première luxation et la chirurgie 14
2. Nombre des réciives 15
3. Mode de survenue de l'instabilité 15
4. Energie du traumatisme 16
IV. ETUDE CLINIQUE 16
V. ETUDE RADIOLOGIQUE 17
1. Radio standard 17
VI. TRAITEMENT : 23
1. Mode d'anesthésie 23
2. Technique opératoire 23
3. Protocole post-opératoire 31
4. Evolution 31
VII. METHODE DE REVISION DE NOS PATIENTS 31
1. Le recul moyen 31
2. interrogatoire 31
3. Examen clinique 32
4. Résultats radiologiques 35
DISUCUSSION 43
I. ANATOMIE FONCTIONNELLE DE L'ARTICULATION GLENO-HUMERALE 44
1. Les amplitudes articulaires 44
2. La mobilité globale de l'épaule 44
3. Facteurs stabilisateurs de l'épaule 48
II. ANATOMIE PATHOLOGIQUE 51

1. Les lésions osseuses 51
2. LES LESIONS CAPSULO-LIGAMENTAIRES 54
3. Les lésions associées 56
4. La classification 56
III. EPIDEMIOLOGIE 58
1. L'âge 58
2. Le sexe 60
3. Activité sportive 60
4. Latéralité et côté atteint 62
5. La luxation initiale 64
6. Récidive et instabilité 64
IV. ETUDE CLINIQUE 65
1. Examen local 65
2. Examen locorégional 68
3. Examen général 73
V. ETUDE RADIOLOGIQUE 74
4. Radiologie standard de l'épaule 74
5. TDM de l'épaule 76
6. IRM de l'épaule 79
7. Echographie 80
VI. TRAITEMENT 80
1. La technique de LATARJET 80
VII. ANALYSE DES RESULTATS 87
1. Analyse des résultats cliniques 87
2. Analyse des résultats Radiologiques 91
VIII. L'OMARTHROSE 94
1. Généralité 94
2. Arthrose gléno-Humérale 95
3. Analyse Résultats radiologique de l'omarthrose 98
4. L'instabilitéantérieure de l'épaule et les facteurs de survenue de l'omarthrose 99
5. Traitement de l'omarthrose 102
IX. TECHNIQUE DE LATARJET VERSUS LES AUTRES TECHNIQUES CHIRURGICALES 103
1. Rappel 103
2. Comparaison des résultats fonctionnels 105
3. Evolution vers l'omarthrose : 108
CONCLUSION 110
ANNEXES 112
RESUMES 118
BIBLIOGRAPHIE 122

Introduction

L'articulation de l'épaule est la plus mobile de l'organisme. Elle est très exposée au risque de luxation, du fait de la faible congruence entre la tête humérale et la cavité glénoïde de la scapula.

L'instabilité antérieure chronique de l'épaule représente 98% des instabilités articulaires avec multiples formes anatomo-cliniques. Elle touche principalement le jeune du sexe masculin, et succède à un accident sportif dans 75% des cas.

Elle peut se révéler invalidante, et entraîner des limitations des activités professionnelles oudes loisirs, avec un retentissement psychologique et socio-professionnel important.

Le traitement repose essentiellement sur la chirurgie qui a comme but de prévenirles lésions articulaires dégénératives dans le long terme.

L'intervention de Latarjet, depuis sa description en 1954, et ses différentes modifications, a montré de très bons résultats sur la prévention des récidives de l'instabilité gléno-humérale, en revanche, elle est pourvoyeuse d'une arthrose gléno-humérale, qui est due essentiellement au matériel implanté.

L'objectif de ce travail est d'élaborer la place de la technique de LATTARJET et la relier aux déférents facteurs en rapport avec la survenue de l'omarthrose, sur une étude rétrospective de 47 cas, dans le service de traumatologie orthopédie de l'hôpital Ibn Tofail, CHU Mohamed VI de Marrakech.

Comme tout travail, notre étude rétrospective, se propose de traiter ce sujet afin d'étayer les principales techniques du traitement chirurgical et leurs résultats.

Matériels et méthodes

I. METHODOLOGIE DE RECHERCHE :

1. Présentation de l'étude :

Notre travail est une étude rétrospective descriptive qui s'étale sur une période de 5 ans, allant du 1er janvier 2014 au 31 décembre 2019, menée au sein du service de Traumatologie-Orthopédie à l'hôpital Ibn Tofail du CHU MOHAMED VI de Marrakech, afin d'établir le profil épidémiologique, clinique, radiologique, thérapeutique de l'instabilité antérieure chronique de l'épaule traitée par la technique de LATARJET.

2. population cible :

Patients ayant présenté plus de deux luxations antéro-internes, définissant une instabilité antérieure de l'épaule, traités par butée osseuse coracoïdienne pré-glénoïdienne selon la technique de LATARJET.

3. Critères d'inclusion et d'exclusion :

3.1-critères d'inclusion :

- Age supérieur à 15 ans.
- Dossier médical complet.
- Les patients ayant plus de 2 luxations antéro-internes de l'épaule.

3.2-critères d'exclusion :

- Age inférieurà 15 ans.
- Dossier médical incomplet ou non trouvé.
- Les autres variétés de la luxation de l'épaule.

4. Recueil des données :

Tous les dossiers des patients hospitalisés pour une luxation antérieure récidivante de l'épaule ont été analysés. 46 dossiers ont été retenus selon les critères d'inclusion et d'exclusion et ont fait l'objet de recueil de données à l'aide d'une fiche d'exploitation (ANNEXE1).

5. Variables étudiées :

Cette étude nous a permis de traiter un ensemble de paramètres en rapport avec la prise en charge d'une luxation antérieure récidivante de l'épaule traitée par butée coracoïdienne pré-glénoïdienne selon la technique de LATARJET. Sur ce, nous avons opté pour la collecte des différentes données relatives aux éléments suivantes :

- Les caractéristiques épidémiologiques des patients ayant une luxation antérieure récidivante de l'épaule.
- L'apport de la technique de LATARJET.
- Les facteurs de risque d'évolution vers l'omarthrose.

II. ANALYSE STATISTIQUE :

- L'analyse statistique a été réalisée à l'aide du logiciel Microsoft Office Excel.
- Les différents paramètres ont été calculés et ont fait l'objet d'une analyse uni variée. Les variables qualitatives sont exprimées en pourcentage, alors que les variables quantitatives sont exprimées en moyenne.

Résultats

I. ÉPIDÉMIOLOGIE :

1. Répartition selon l'âge au moment de la chirurgie :

L'âge constitue un élément anamnestique de grande valeur, la luxation récidivante de l'épaule est une pathologie traumatique du sujet jeune. L'âge moyen de nos patients était de 30 ans ± 9,59 avec des extrêmes allant de 18 ans à 51 ans. La répartition selon les tranches d'âge est illustrée dans la figure 1.

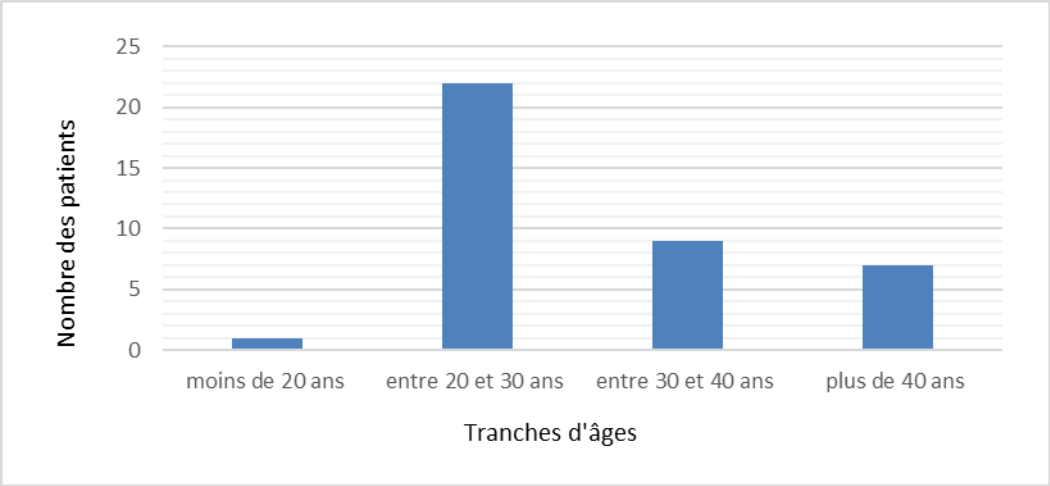

Figure 1 : Répartition des patients en fonction de l'âge au moment de la chirurgie :

2. Répartition selon le sexe :

L'étude de la répartition selon le sexe **(Figure. 2)** a retrouvé que 36 patients étaient de sexe masculin soit 74,4 %, tandis que 11 patients étaient de sexe féminin. Le sex-ratio était de 3,27/1.

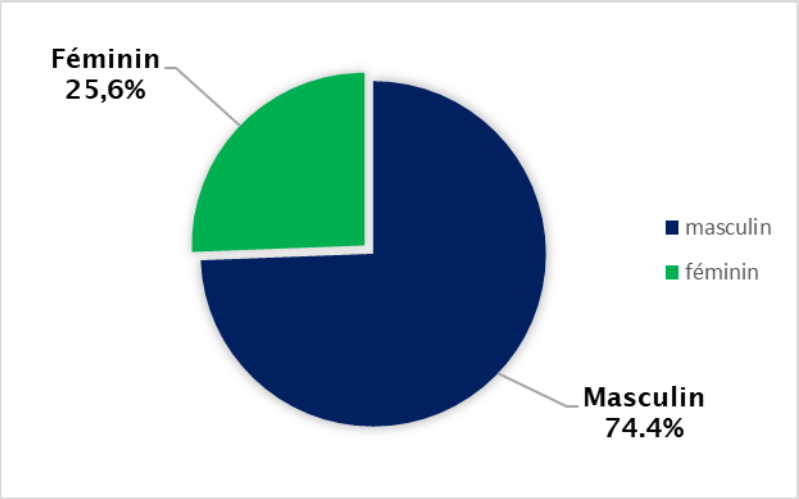

Figure 2 : Répartition des patients selon le sexe

3. Terrain :

3.1 – Antécédents Médicaux :

Dans notre série, nous avons trouvé :

- 2 patients (soit 4,2%) ont une HTA sous traitement.
- 2 patients (soit 4,2%) suivis pour épilepsie.
- 3 patients (soit 6, 3%) diabétique type II sous antidiabétiques oraux.
- Une patiente (soit 2,1%) ayant à la fois une anémie ferriprive sous traitement martial et cure de vitamine D pour une ostéomalacie.

3.2-Antécédents chirurgicaux :

- Aucun de nos patients n'avait des antécédents familiaux d'instabilité antérieure de l'épaule.
- Aucun patient n'a présenté un antécédent d'une autre pathologie ni de chirurgie de l'épaule.
- Une patiente a été opérée pour rétrécissement de la valve aortique.

4. Répartition selon la profession :

Sur les 46 patients dans notre série, 71% des patients, soit 33 patients pratiquaient une activité physique régulière, et 14 patients, soit 31% des patients étaient sédentaires.

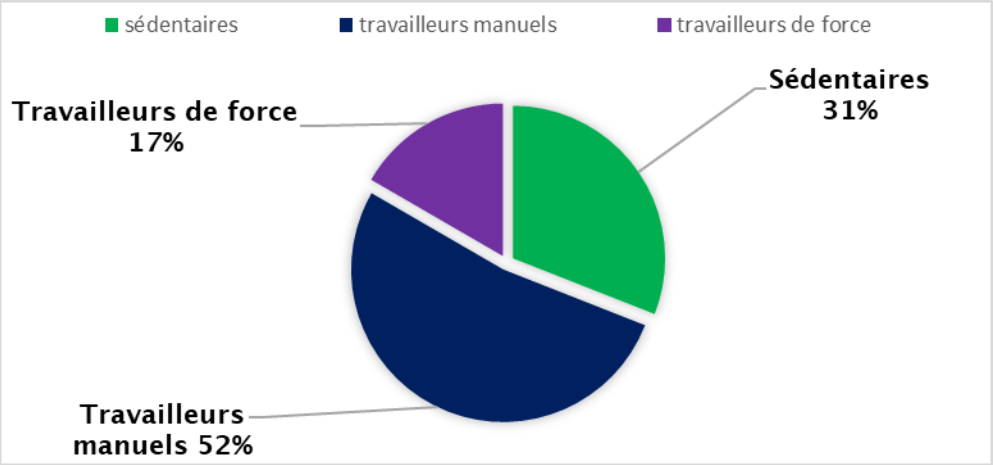

Figure 3 : Répartition des patients en fonction de la profession

5. Répartition selon le niveau sportif :

La figure 4 montre que 85% de nos patients étaient des sportifs des différents niveaux, alors que 15% seulement ne pratiquaient aucune activité sportive.

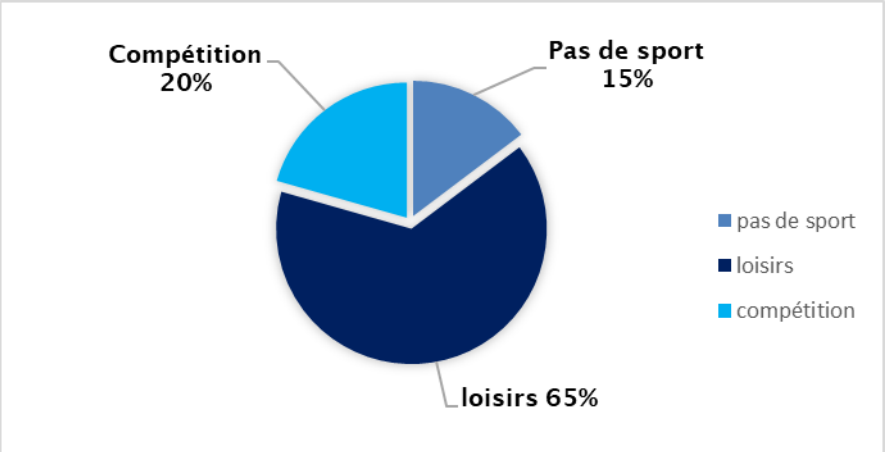

Figure 4 : Répartition des patients en fonction du niveau sportif

6. Répartition selon la Latéralité et le côté atteint :

On note la prépondérance du côté droit chez 43 des patients (soit 91%) de notre série

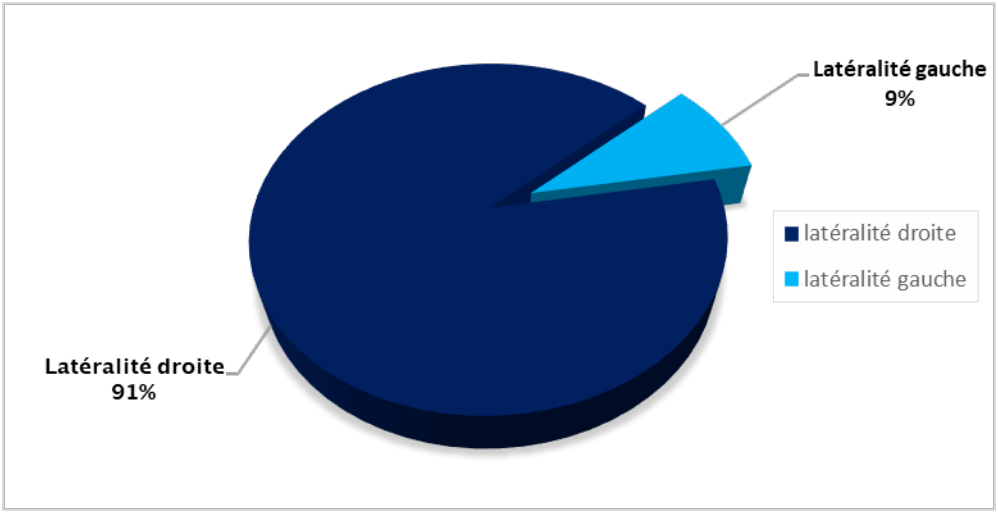

Figure 5 : Répartition des patients En fonction du côté dominant

7. Répartition selon le côté atteint :

- 37 patients soit 79%avaient une instabilité de l'épaule droite, **figure 6.**
- A noter que 45 patients, soit 95% avaient une instabilité au niveau du membre dominant.

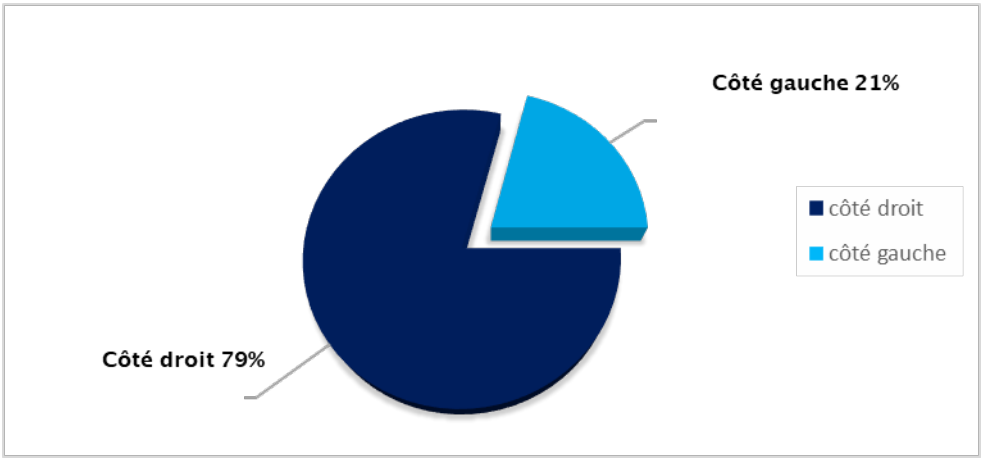

Figure 6 : Répartition des patients En fonction du côté atteint

II. L'EPISODE INITIAL :

1. Age de survenue de la luxation :

L'âge moyen de la survenue de la première luxation était de 26,63 ans ± 8,16

2. Etiologies :

La première luxation était d'origine traumatique dans 91% des cas, lors de la pratique d'une activité physique. Et atraumatique dans 7% des cas, dont le mécanisme rapporté par 3 de nos patients ; était en rétropulsion.



Figure 7 : les étiologies de la première luxation

3. Mécanisme :

Dans notre série la luxation était secondaire à un traumatisme suite à:

- Un mécanisme direct : par chute sur le moignon de l'épaule dans 35 cas (74%).
- Un mécanisme indirect : par chute sur la paume de la main dans 10 cas (21%).

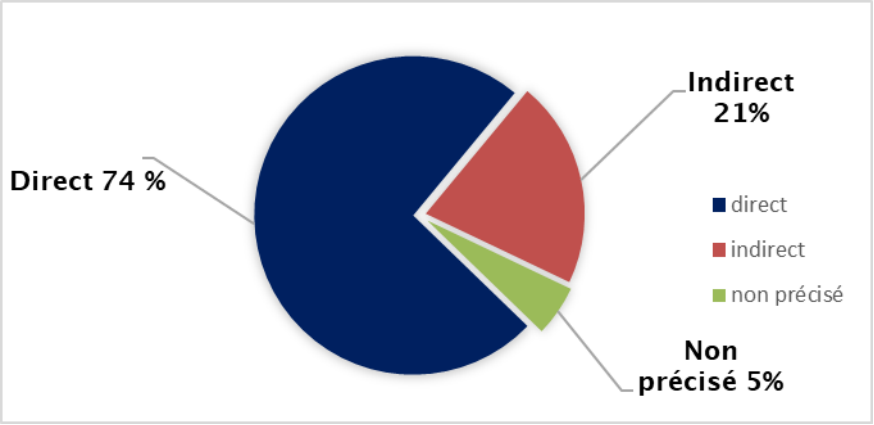

Figure 8 : Mécanismes de survenue de la luxation

4. Traitement de l'épisode initial :

4.1-Réduction :

Dans notre série, 31 patients ont Bénéficié d'une réduction médicalisée par un médecin de garde aux urgences de l'hôpital, tandis que 16 patients ont opté pour une réduction de façon traditionnelle soit par l'entourage, le patient lui-même ou par un guérisseur : Figure 9

Parmiles 31 patients, la réduction a été faite en urgence pour 17 épaules soit 55% sans recours à l'anesthésie, et pour 14 épaules soit 45% sous sédations au bloc opératoire: Figure 10

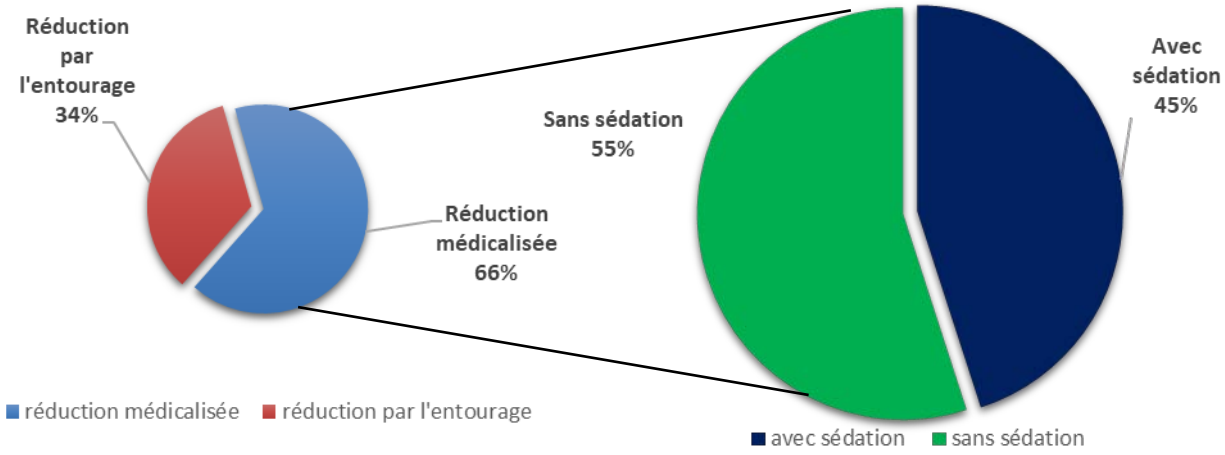

Figure : 9

Figure : 10

Figures 9 et 10 :Les modalités de la réduction du premier épisode de la luxation

4.2-Iimmobilisation :

Dans 61,7% des cas, 29 patients avaient bénéficiés d'une immobilisation par une écharpe coude au corps, pendant une durée de 3 semaines, le reste des patients n'avaient jamais été immobilisés.

4.3-Rééducation :

10 patients soit 21,27% avaient bénéficié un protocole de kinésithérapie motrice après 3 semaines d'immobilisation, à raison de 20 séances en moyenne avec une bonne évolution clinique.

Le reste des patients n'avaient pas cette opportunité, soit par manque de moyen ou par mauvaise observance.

Les suites n'ont pas marquées d'évènements importants ni de complications notables.

III. RECIDIVES :

1. Intervalle libre entre la première luxation et la chirurgie :

11 patients, soit 24,4% ont été opérés après 2 ans de la première luxation, alors qu'un seul patient a été opéré après 14 ans de la première luxation.

L'intervalle moyen entre le premier épisode de la luxation et l'intervention chirurgicale était de 25 mois.

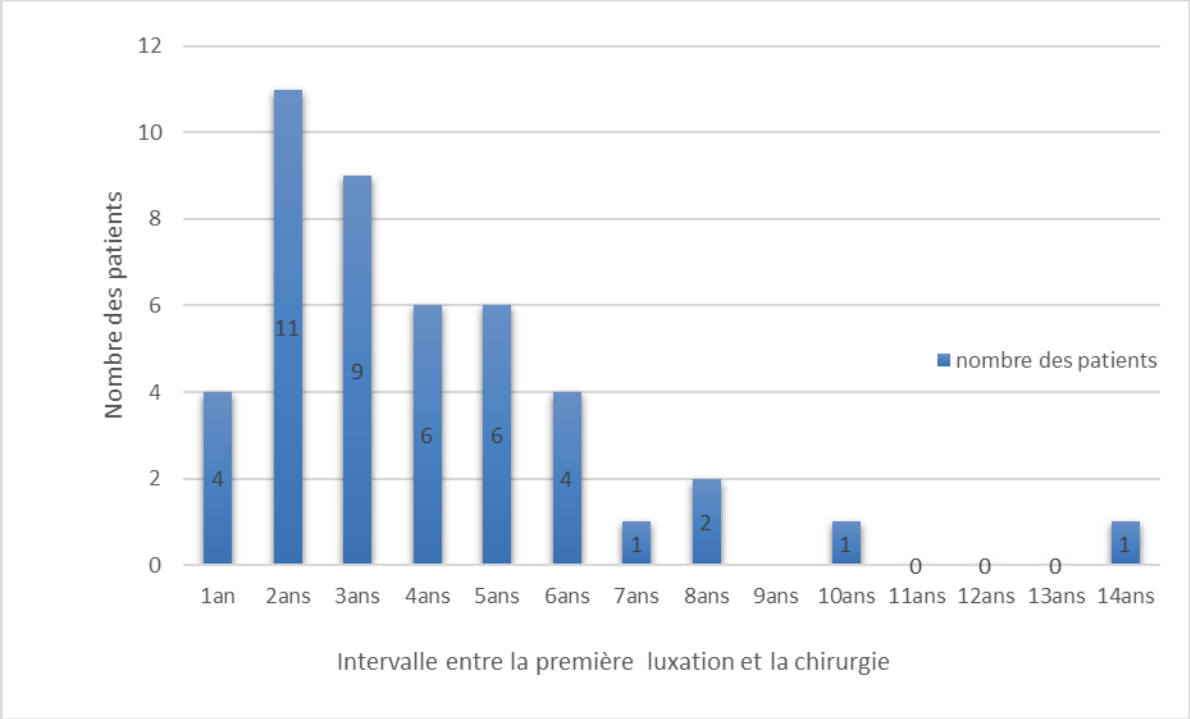

Figure 11 : Répartition des nombres des patients en fonction de l'intervalle entre le premier épisode de la luxation et la chirurgie

2. Nombre des récidives :

Dans cette série, 30 patients (soit 64 %) ont déclaré avoir eu entre 5 à 10 épisodes de la luxation de l'épaule.

Le nombre des luxations entre le premier épisode et l'intervention chirurgicale était de 7,2 en moyen.

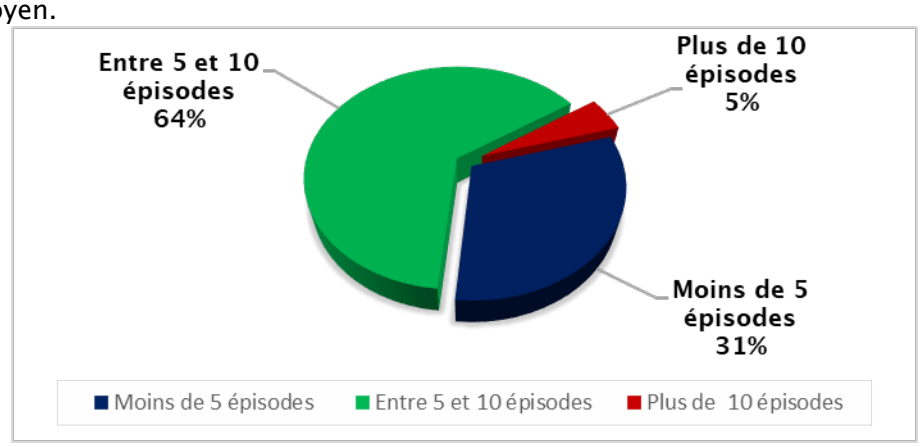

Figure 12 : Nombre des épisodes de récidive de la luxation antérieure de l'épaule

3. Mode de survenue de l'instabilité :

La figure 13 montre que Les patients ont eu une luxation de l'épaule dans 96% des cas, alors que 4% seulement ont eu des épisodes de subluxation.

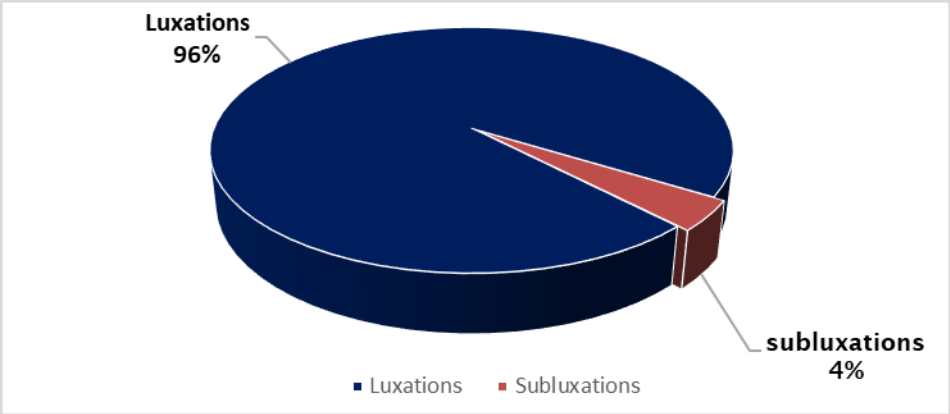

Figure 13 :Répartition des patients en fonction du type d'instabilité

4. Energie du traumatisme :

100% des patients avaient décrit que :

- Il s'agit d'épisodes itératifs de plus en plus fréquents de luxation après un premier épisode traumatique.
- La luxation survenaitsouvent pour des traumatismes de plus en plus minimes.

IV. ETUDE CLINIQUE :

En raison du caractère rétrospectif de l'étude et du recul important, un certain nombre des données de l'examen clinique préopératoire étaient manquantes. C'est notamment pour :

- les amplitudes articulaires et donc de la RE passive en adduction.
- Une douleur était présente chez 12 patients (26%) entre les épisodes d'instabilité

Le motif principal de recours à la chirurgie était l'insécurité. Elle était constatée dans 95% des cas.

La douleur était le deuxième motif avec 5% des cas.

De même, on ne disposait pas de scores fonctionnels préopératoires.

Aucun patient n'avait rapporté la notion d'amyotrophie ou de déformation au niveau des deuxépaules.

Les articulations ;sous-jacente et sus-jacente; étaient libres.

Les complications vasculaires ou nerveuses n'avaient pas été constatées.

V. ETUDE RADIOLOGIQUE :

1. Radio standard :

Tous les patients ont bénéficié d'un bilan radiologique de standard préopératoire de l'épaule, faite des clichés avec :

- Une incidence de face (en rotation interne, en rotation neutre et en rotation externe)
- Un profil glénoïdien de Bernageau

Les lésions anatomopathologiques décrites sur les clichés sont :

1.1-L'encoche de Malgaine :

Sur les incidences de face en rotation interne, nous avons trouvé l'encoche de la tête humérale chez 38 patients, soit dans 80% des cas.

1.2-L'Arthrose glèno-humérale :

L'arthrose glèno-humérale a été observée chez 8 patients soit (16,9%), et selon la classification de Samilson :

- 4 patients avaient un stade I.
- 3 patients avaient un stade II.
- 1 patient avait un stade III

1.3-Fracture du bord inferieur de la glène :

Cette lésion était présente sur le profil glénoïdien de Bernageau chez 10 patients soit 18,5%.

1.4-Lésions associées :

- 3 patients avaient une fracture du trochiter.
- Un patient avait une fracture du col de l'humérus.

Le tableau I et la figure 14 résument les résultats radiologiques.

Tableau I : résumé des résultats radiologiques sur les radiographies standards

	Encoche de malgaine	Fracture du rebord antero inferieur de la glène	Arthrose Gleno-humérale				Fracture du trochiter	Fracture du col de l'humérus
			grade I	grade II	grade III	grade IV		
Nombre des patients	38	10	4	3	1	0	3	1
pourcentage	80%	21,2%	8,5%	6,3%	2,1 %	0%	6,3%	2,1%

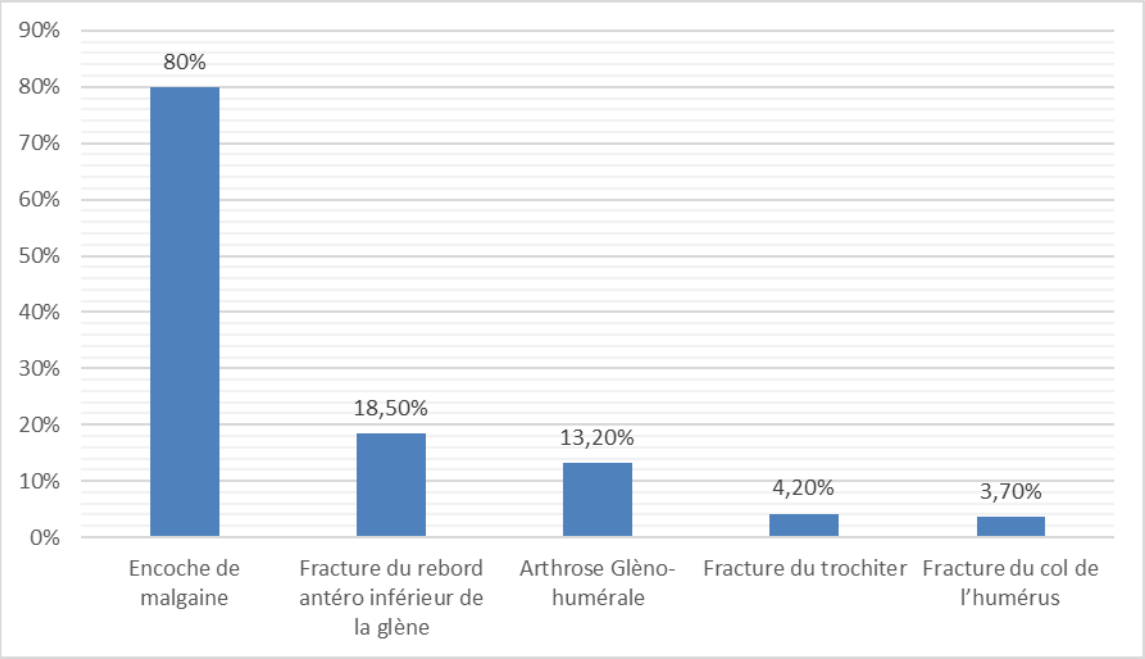

Figure 14 :Aperçu sur les résultats des lésions radiologiques observées sur les radiographies standards de l'épaule

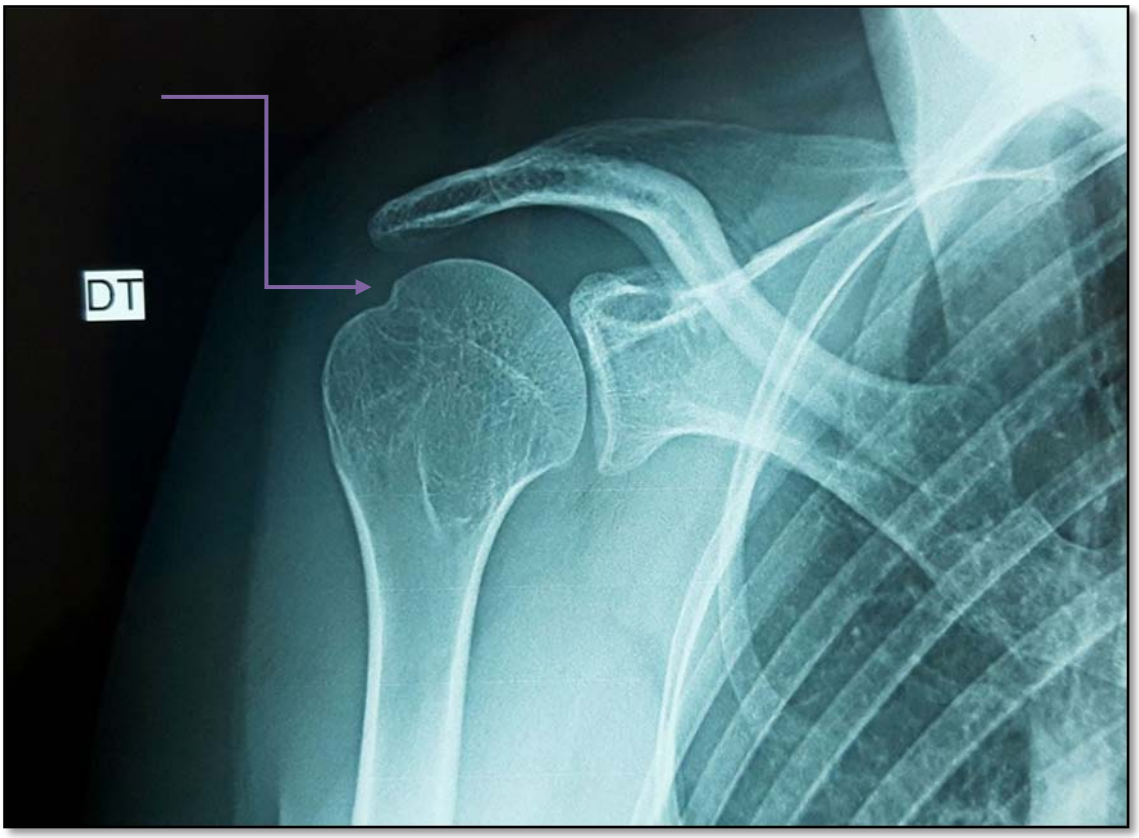

Figure 15 : Radiographie standard de face de l'épaule droite montrant l'encoche de Malgaine

Figure 16: Le profil glénoïdien de Bernageau standard de l'épaule gauche montrant l'encoche de Malgaine avec une lésion du rebord glénoïdien antérieur

Figure 17 : Radiographie standard de face de l'épaule gauche : Luxation antéro interne avec fracture associée du trochiter

Figure 17 : Radiographie standard de face de l'épaule droite montrant : l'arthrose gléno-huméarle stade 2 de Samilson

VI. TRAITEMENT :

1. Mode d'anesthésie :

1.1-bilan préopératoire :

Tous les patients de notre série ont bénéficié d'un bilan préopératoire de base composé de :

- NFS
- TP, TCK
- Urée
- Créatinine
- Ionogramme sanguin
- Radiographie du thorax incidence de face
- ECG pour les patients avec des facteurs de risque cardiovasculaire

Tous les patients ont bénéficié également d'une consultation pré-anesthésique.

1.2- type d'anesthésie :

Tous les patients ont eu une AG avec intubation orotrachéale.

2. Technique opératoire :

2.1-principe :

Tous les patients ont bénéficié d'une intervention par butée coracoïdienne pré-glénoïdienne selon la technique de Latarjet.

2.2-Installation du malade :

45 patients (soit 96%) ont été installés en position demi assise avec mis en place d'un coussin inter scapulaire, et 2 patients (soit 4,2%) ont été installés en décubitus latéral. Le tout sur une table opératoire ordinaire.

Figure 19 : installation du patient en position demi assise

2.3-la voie d'abord :

Toute notre série avait bénéficié d'un abord chirurgical delto-pectoral

2.4-Prélèvement et préparation de la coracoïde :

La branche horizontale du coracoïde est prélevé au ciseau à os après libération des insertions ligamentaires, le ligament coraco-acromial est sectionné en son milieu.

2.5- Ouverture du sub-scapularis :

Elle est effectuée en"L" inversée la jonction 2/3 supérieure 1/3 inférieure de muscle subscapulaire pour 44 patients (93,6%) alors que pour les 3 patients restants (6,4%) on a tenté une dicision horizontale dans le sens de ses fibres. En position de rotation externe maximale, la portion verticale de l'incision du sous scapulaire est faite à la jonction tendino-musculaire par le bistouri électrique.

2.6-Préparation de la glène :

La face antérieurede la glène a été avivée, dans sa portion antéro-inférieure.

2.4-Ostéosynthèse :

Toutes les butées étaient positionnées couchées, affleurantes et sous-équatoriales.

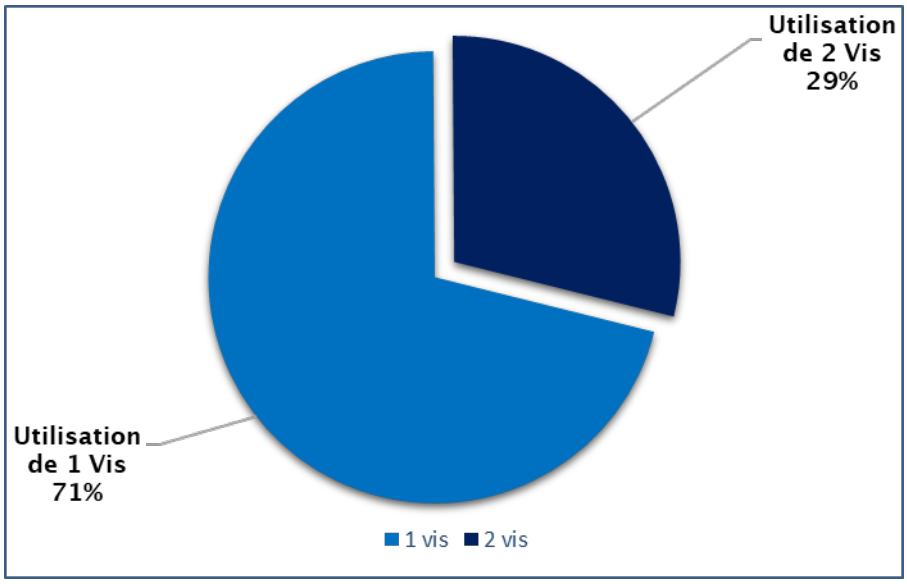

Figure 20 : Répartition des patients en fonction du nombre des vis utilisée dans l'ostéosynthèse

2.5-Drainage :

Drainage aspiratif par mis en place d'un drain de redon tubulaire multi-perforé, l'ablation a été faite au deuxième jour du post opératoire.

2.6-Traitement adjuvant :

Les patients ont bénéficié d'une antibioprophylaxie à base d'amoxicilline-acide clavulanique en per opératoire et pendant 48 heures en post opératoire avec un analgésique à base du paracétamol-codéine. Les soins locaux ont été faits toutes les 48 heures pendant 15 jours.

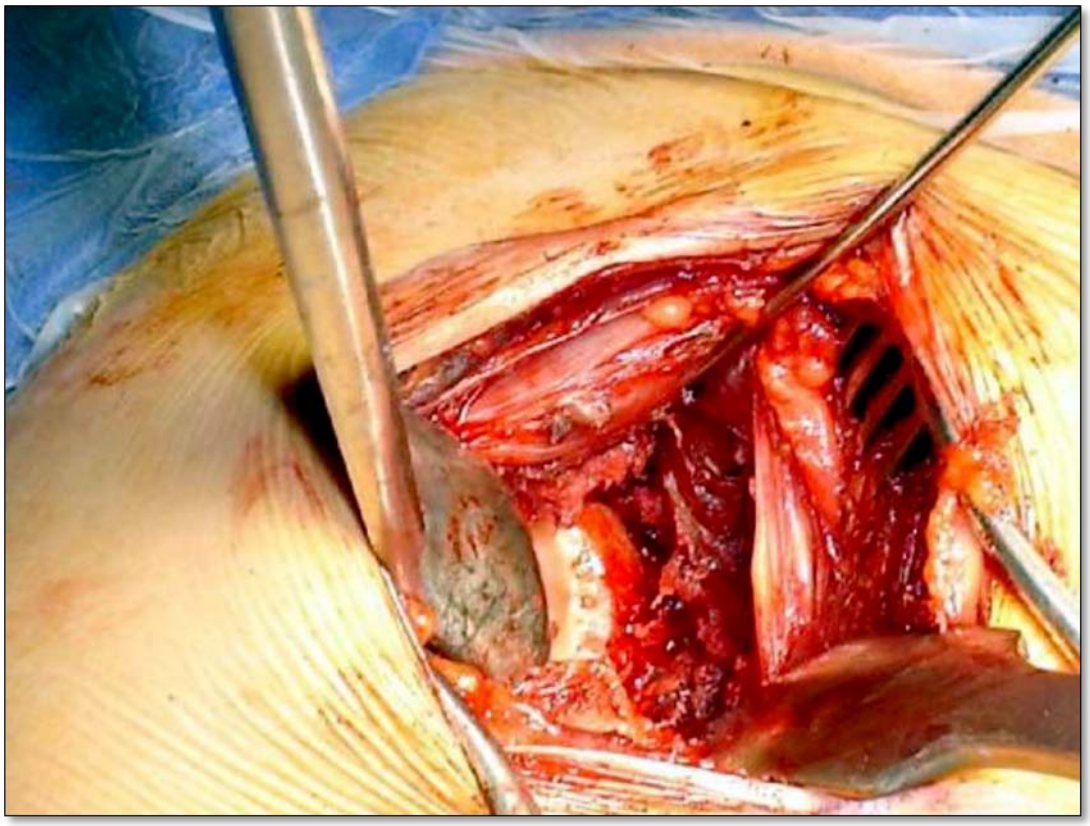

Figure 21 :Vue peropératoire montrant ; après discision des fibres musculaires dusous scapulaire ; la préparation du site de fixation du greffon coracoïdien

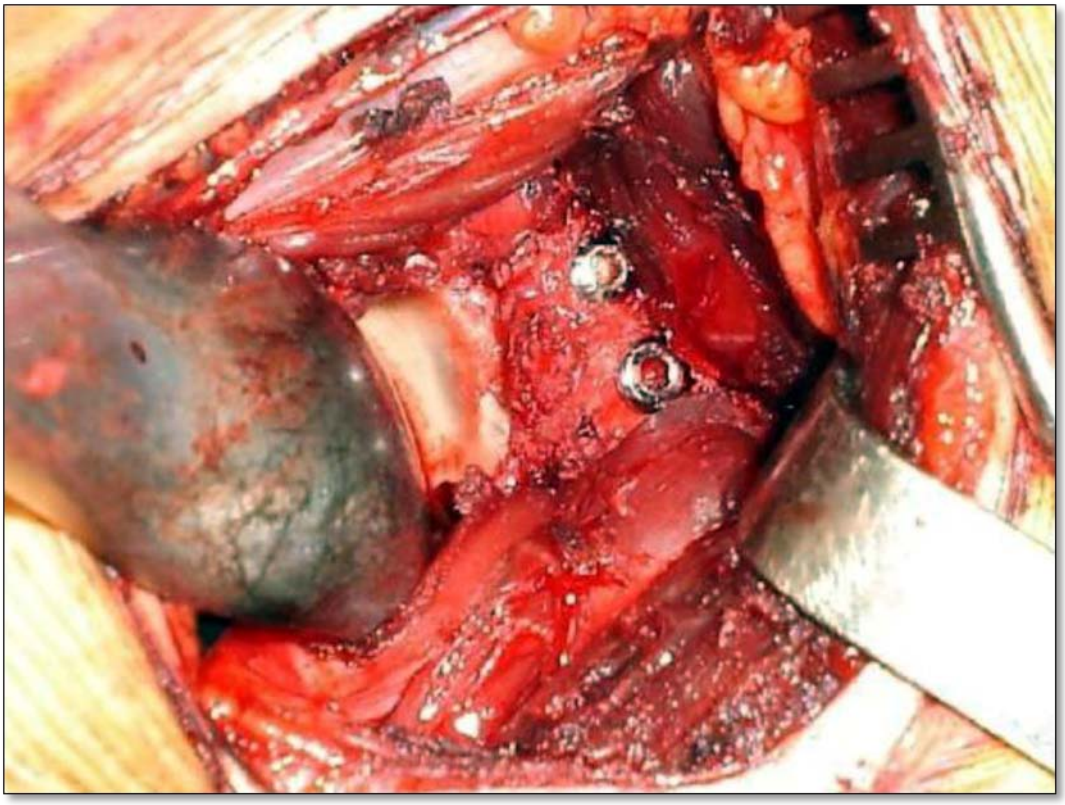

Figure 22: Vue peropératoire, montrant une butée affleurante, couchée et fixée par deux vis

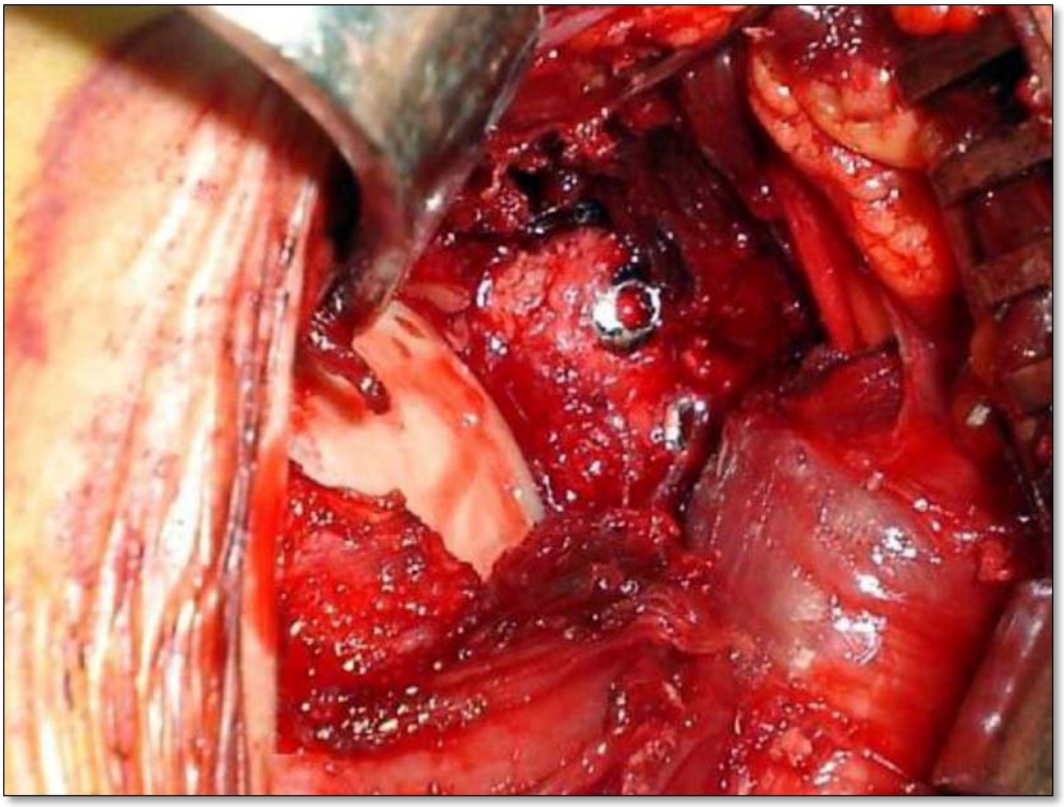

Figure 23 : Vue peropératoire, montrant une butée affleurante, couchée et fixée pardeux vis, après ablation de l'écarteur de Fukuda sur la tête humérale.

Figure 24 A : radiographie standard post opératoire, incidence de face.

Figure 24 B : Radiographie standard post opératoire, incidence de profil.

Figure 24 (A et B) : Ostéosynthèse de la butée coracoïdienne par une seule vis.

Figure 25: Radiographie standard post opératoire de face de l'épaule droite montrant une ostéosynthèse de la butée coracoïdienne par 2 vis

3. Protocole post-opératoire :

-Maintien d'une écharpe coude au corps pendant six semaines avec autorisation d'utiliser la main dans les activités de la vie quotidienne (manger, conduire, toilette…) dans un premier temps.

-La récupération des amplitudes dans un deuxième temps avec autorisation progressive du travail actif et sevrage de l'écharpe en évitant la flexion active du coude pendant 6 semaines.

-La reprise des activités sportives et du travail manuel est autorisée après trois mois.

4. Evolution :

Aucune complication postopératoire, notamment infectieuse ou migration du matériel d'ostéosynthèse n'a été observée dans l'étude.

Sur ce, aucun patient n'a eu besoin d'une reprise chirurgicale.

VII. METHODE DE REVISION DE NOS PATIENTS :

1. Le recul moyen :

Notre série d'étude est composée de 47 patients évalués sur un recul moyen de 5 ans soit 60 mois, par le recueil des données cliniques et radiologiques.

2. interrogatoire :

2.1- Douleur :

La douleur était évaluée par l'échelle visuelle analogique (EVA) en mesurant l'intensité de la douleur sur une échelle allant de 0 à 10.

La douleur est absente dans 91,1% des cas, soit 42 patient rapportent des résultats parfaits de la douleur. 3 patients (6,4% des cas) rapportent une douleur d'intensité légère. Et un seul patient ayant une douleur d'intensité modéré cotée 5 sur 10. **Figure 27**

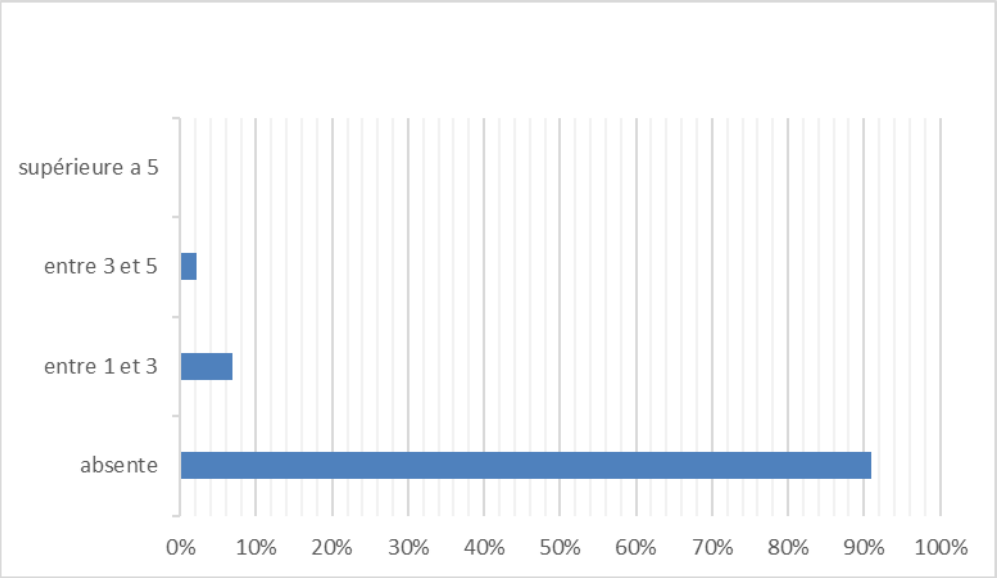

Figure 27 : Evaluation de la douleur selon l'échelle visuelle analogique

3. Examen clinique :

3.1-La stabilité :

A l'interrogatoire et l'examen physique, nous avons cherché :

- une récidive d'instabilité : un nouvel épisode de luxation ou de subluxation
- une appréhension résiduelle subjective.

La stabilité était parfaite chez 42 patients soit dans 89,4% des cas.

Le test d'appréhension est positif chez 5 patients soit dans 10,4% des cas.

Aucun patient n'a évoqué la notion de luxation ou de subluxation.

3.2-Score fonctionnel de Walch et Duplay :

Le score fonctionnel de WALCH et DUPLAY **(ANNEXE4)** a été évalué en tenant compte de 4 domaines : activité, stabilité, douleur et mobilité.

Nous avons eu comme résultats :

- Excellent : 11 patients (23,3% des cas)
- Moyen : 28 patients (59,4% des cas)
- Bon : 6 patients (14 % des cas)
- Pauvre : 2 patients (4,2% des cas)

3.3. Satisfaction :

La satisfaction vis à vis de l'intervention était évaluée, cotée en :

- Très satisfait
- Satisfait
- moyennement satisfait
- non satisfaitParmi nos 47 patients :
    - 5 cas (11.36%) étaient très satisfaits.
    - 30 cas (63,8%) étaient satisfaits.
    - 5 cas (11.36%) étaient moyennement satisfaits.
    - 10 cas (8,5%) ont exprimaient un résultat non satisfaits.

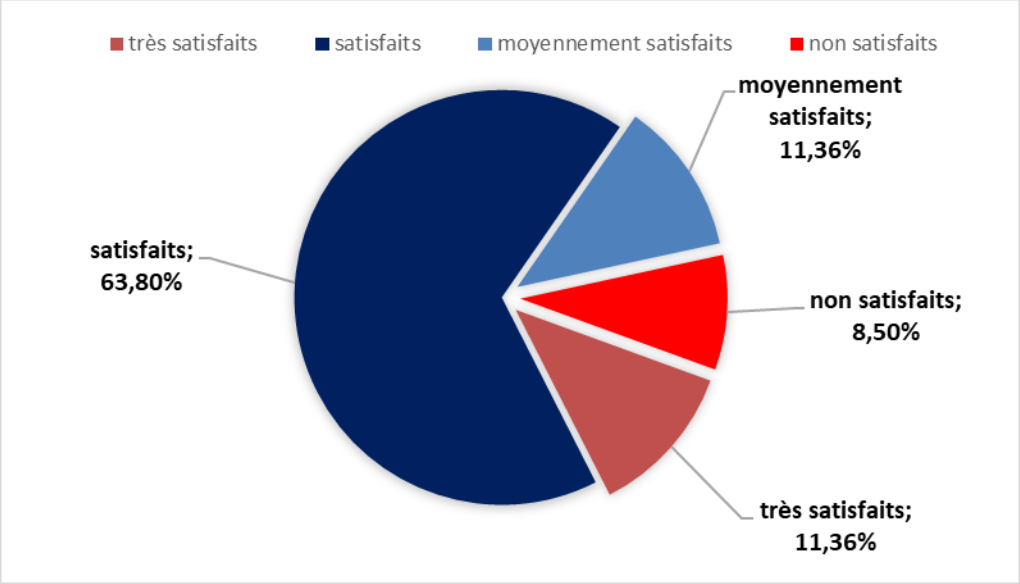

Figure 28 : Satisfaction des patients après la chirurgie

3.4-Résultats des amplitudes articulaires :

3.4.1-Rotation externe :

3.4.1.1-Rotation externe 1 :

La rotation externe moyenne coude au corps (RE1) du côté opéré était de 49° ± 15° (extrêmes de 17° et 79°) contre 65,7°±13,5° du côté sain (extrêmes de 10 et 80°). La perte de RE1 moyenne par rapport au côté sain était donc de 13,1° ± 9° avec une perte maximale de 40°.

3.4.1.2-Rotation externe 2 :

La rotation externe à 90° d'abduction (RE2) moyenne du côté opéré était de 75° ± 15° (extrêmes de 30° et 80°) contre 88,5°±10° du côté sain (extrêmes de 50 et 90°). La perte de RE2 moyenne par rapport au côté sain était donc de 12 °±11,4° avec une perte maximale de 45°.

3.4.2-Rotation interne :

La perte de rotation interne moyenne était de 1 +/- 2 vertèbres avec des disparités importantes.

3.5-Examen de la coiffe des rotateurs :

L'examen de la coiffe des rotateurs selon les différentes manœuvres trouve que deux patients ont un test de Jobe douloureux.

4. Résultats radiologiques :

4.1. Position de la butée :

La position de la butée a été évaluée sur la radiographie standard de face, de profil de Lamy ainsi que le Cliché de Bernageau de l'épaule opérée.

4.1.1- Dans le plan vertical :

Cette évaluation a été faite sur le faux profil de Lamy, selon la technique de Hovelius dans la figure 29 :

- la butée était considérée comme sus-équatoriale quand la droite représentant l'équateur de la cavité glénoïdale passait par la moitié inférieure de la butée.
- la butée était considérée comme sous équatoriale quand cette droite passait par sa moitié supérieure.

Figure 29 : Droite passant par l'équateur de la cavité glénoïdale

4.1.2- Dans le plan horizontal

L'évaluation de la position de la butée dans le plan horizontal s'est faite sur le cliché de Bernageau : une droite tangente à la surface de la cavité glénoïdale était tracée dans la Figure 30.

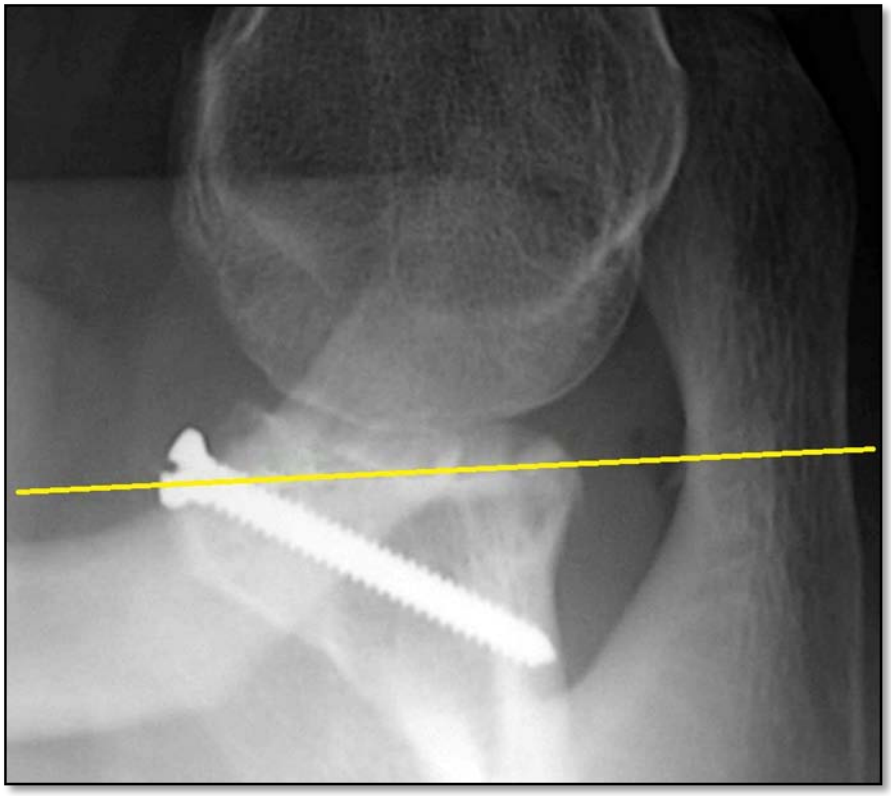

Figure 30 : Droite tangenteà la surface de la cavité glénoïdale

- Si la butée ou une vis d'ostéosynthèse était débordante par rapport à cette droite la butée était considérée comme trop latérale.
- La butée était considérée comme affleurante si elle ne débordait pas par rapport à cette droite.
- La butée était considérée comme trop médiale si elle était située à plus de 4mm du côté médial de cette droite.

Nous avons eu comme résultats :

- Dans le plans vertical et sur les clichés de Bernageau, on comptait 10 butées médialisées (22%), 25 butées affleurantes (52,5%) et 12 butées débordantes (25,5%). (**Figure 31)**

- Dans le plans horizontal et Sur les radiographies de profile, 42 butées (89%) étaient sous équatoriales et 5 butées (11%) étaient sus-équatoriales. (**Figure 32**)

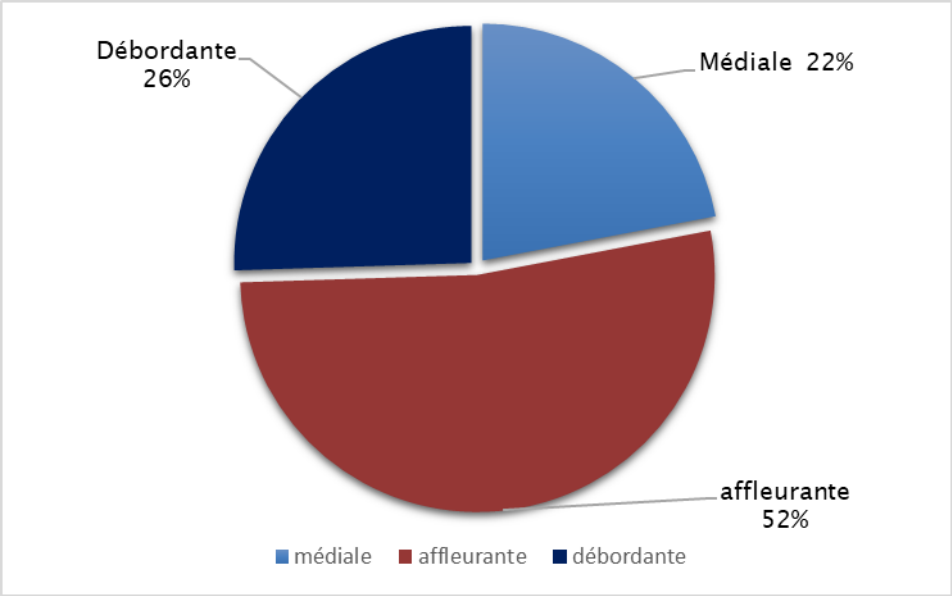

Figure 31 : Position de la butée dans le plan vertical

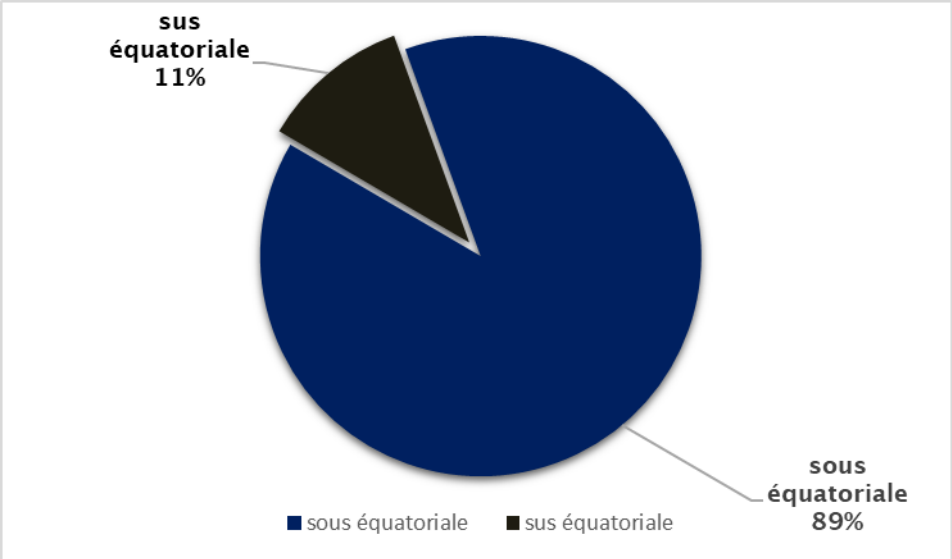

Figure 32 : Position de la butée dans le plan horizontal

4.2. L'omarthrose :

L'arthrose glèno-humérale a été évaluée selon la classification de Samilson **(figure 33)** sur les radiographies de face de l'épaule :

- **grade 0 :** pas d'arthrose.
- **grade 1 :** de 1 à 3 mm de haut.
- **grade 2 :** de 3 à 7 mm.
- **grade 3 :** plus de 7 mm.
- **grade 4 :** pincement articulaire et ostéosclérose.

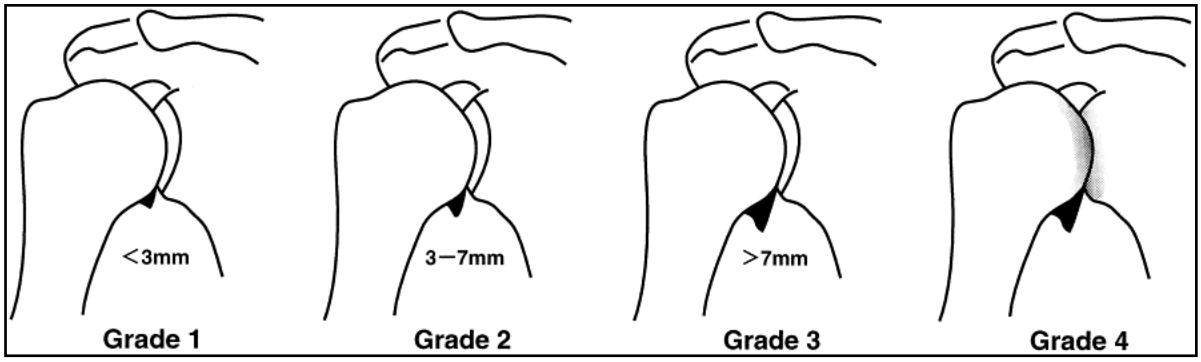

Figure 33 :Schéma illustratif de l'omarthrose selon la classification de Samilson

Nous avons trouvé les résultats suivants :

- 75% des patients soit 35 patients n'ont pas d'omarthrose
- 14,8% soit 7 patients ont un grade 1
- 11% soit 5 patients ont un grade 2
- 4,2 soit 2 patients ont un grade 3
- Aucun patient n'a eu un grade 4

Le tableau II résume les résultats radiologiques de l'omarthrose en préopératoire et après un recul moyen de 5ans :

Tableau II : L'omarthrose en préopératoire et après un recul de 5 ans sur la même série

	Grade 0	Grade 1	Grade 2	Grade 3	Grade 4
En pré opératoire	87,3%	8,5%	6,3%	2,1%	0%
Après un recul de 5 ans	71%	13,8%	11%	4,2%	0%

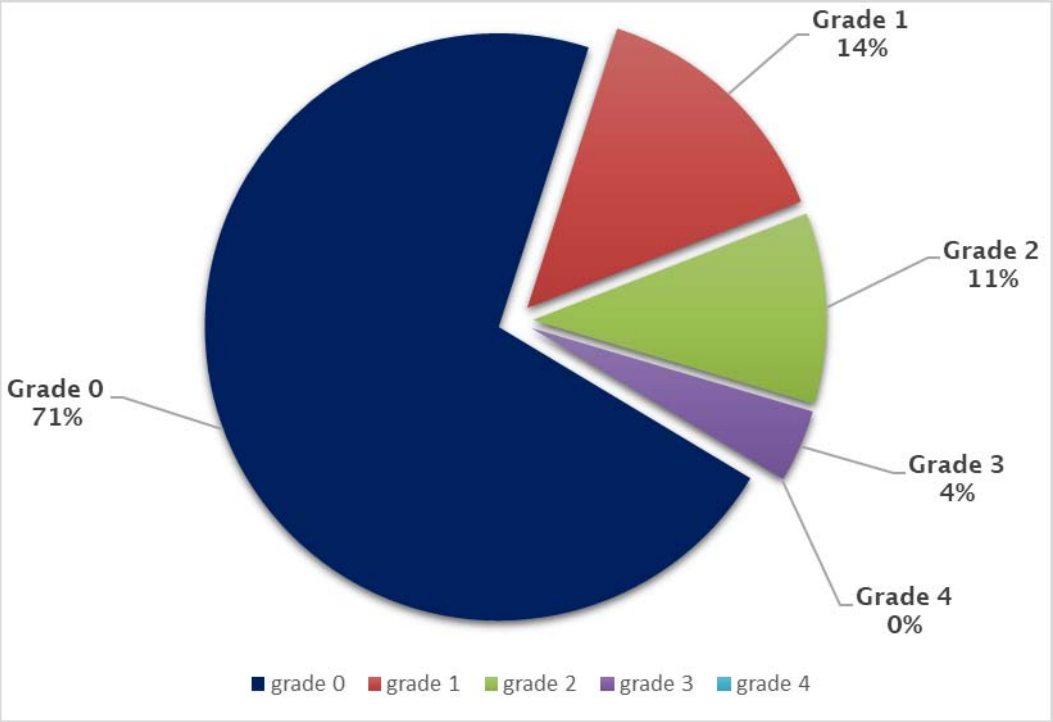

Figure 34 : Omarthrose à 5 ans de recul selon la classification de Samilson

Au total, on considère toujours que le stade 1 ne correspond pas à une authentique omarthrose et seulement 15% des patients ont eu une omarthrose à 5 ans.

4.3-Lyse de la butée coracoïdienne :

6,3 % des patients présentaient une lyse supérieure ou égale à 1/3 de la butée au recul de 5 ans :

- Une lyse d'un tiers de la butée était notée dans 2 cas (4,2%).
- Une lyse des deux tiers dans 1 cas (2,1%).
- La lyse de la totalité de la butée n'a pas été constatée.

4.4-Pseudarthrose de la butée

Notre analyse de la série en globalité n'a constatée en aucun cas la présence d'une pseudarthrose de la butée coracoïdienne.

Tableau III : Récapitulatif des résultats épidémiologiques, cliniques et thérapeutiques :

tude	série		46 patients (47 épaules)
	Recul moyen		5 ans
Epidémiologie	âge moyen à la chirurgie		30 ans ± 9,59
	Sexe	masculin	74 %
		Féminin	26 %
	profession	Travailleurs manuels	52%
		Travailleurs de force	17%
		sédentaires	31%
	Pratique du sport	loisirs	65%
		compétitions	20%
		Pas de sport	15%
	Côté atteint	Droit	79%
		Gauche	21%
Premier épisode de la luxation	âge moyen au premier épisode		26,62± 8,16
	étiologies	traumatique	91%
		atraumatique	7%
		Non précisé	2%
	mécanisme	direct	74%
		indirect	21%
	Traitement par immobilisation		61,7%
Récidives de la luxation	Intervalle libre entre 1er épisode et la chirurgie		3,37 ans
	Nombre moyen des luxations		7,2
	Mode de survenue	Luxation	96%
		subluxation	4%
Résultats radiologiques Pré-opératoire	Encoche de malgaine		80%
	Fracture du bord antéro-inferieure de la gléne		21,2%
	Omarthrose en pré-opératoire (classification de samilson)	Grade 0	83%
		Grade 1	8,5%
		Grade 2	6,3%
		Grade 3	2,1%
		Grade 4	0%
	Lésions associés	Fracture du trochiter	6,3%
		Fracture de la tête humérale	2,1%
Traitement par butée coracoïdienne	Ostéosynthèse par une seule vis		71%
	Ostéosynthèse par deux vis		29%
Résultats cliniques	stabilité	Parfaite	89,4%
		Appréhension résiduelle	10,4%
	Résultats subjectifs Score de WALCH et DUPLAY	excellent	23,3%
		moyen	59,4%
		bon	14%
		Pauvre	4,2%
Résultats radiologiques	Position de la butée	Sous-équatoriale	89%
		Sus-équatoriale	11%
		affleurante	52%
		débordante	26%
		médiale	22%
	Omarthrose apres recul de 5 ans (classification de samilson)	Grade 0	71%
		Grade 1	13,8%
		Grade 2	11%
		Grade 3	4,2%
		Grade 4	0%
	Lyse de la butée		6,3%

Discussion

I. ANATOMIE FONCTIONNELLE DE L'ARTICULATION GLENO-HUMERALE[1] :

1. Les amplitudes articulaires :

- Flexion-Extension : 50° et 30°,
- Rotation interne-externe : 95° et 30°,
- Abduction-Adduction : 90° et 10°

2. La mobilité globale de l'épaule : figure 38

- **Dans le pan sagittal :** une antépulsion ou élévation antérieure ou encore flexion à 180° et une rétropulsion ou extension à 50°,
- **- Dans le plan frontal :** une abduction de 180° et une adduction de 30°. L'adduction n'est possible que lorsque le bras est porté en antépulsion. Il est possible de différencier par l'examen clinique le secteur de mobilité dû à l'articulation scapulo-thoracique et celui revenant à la seule glénohumérale. La scapula est fixée par une main de l'examinateur. On note à partir de quel degré d'abduction la scapula est entraînée par le membre supérieur. La normale est de 70°.
- **Dans le plan coronal :** la rotation neutre position de référence se situe coude fléchi à 90°, avant-bras perpendiculaire au tronc. La rotation externe à partir de cette position appelée rotation externe 1 est de 80°. On peut également mesurer la rotation externe 2, la position neutre se trouve alors bras à 90° d'abduction, coude fléchi à 90°, avant-bras parallèle au sol, paume vers le bas. La normale est de 90°. La rotation interne se mesure en portant la main dans le dos. Plutôt que la valeur, 95° pour la normale, on note la vertèbre atteinte par le pouce (T7).

La combinaison de ces mouvements élémentaires permet la circumduction. Cette gamme étendue de mouvement est autorisée par une interaction complexe entre stabilisateurs statiques et dynamiques qui travaillent pour minimiser l'instabilité tout en facilitant le mouvement.

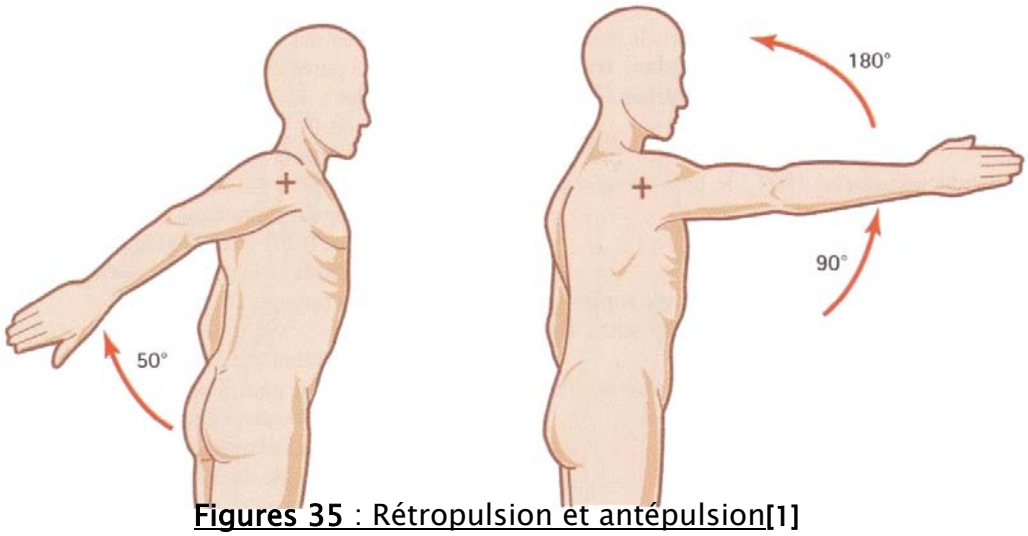

Figures 35 : Rétropulsion et antépulsion[1]

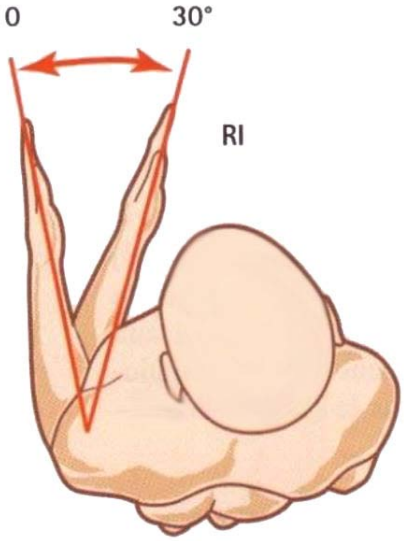

Figures 36 : Rotation interne[1]

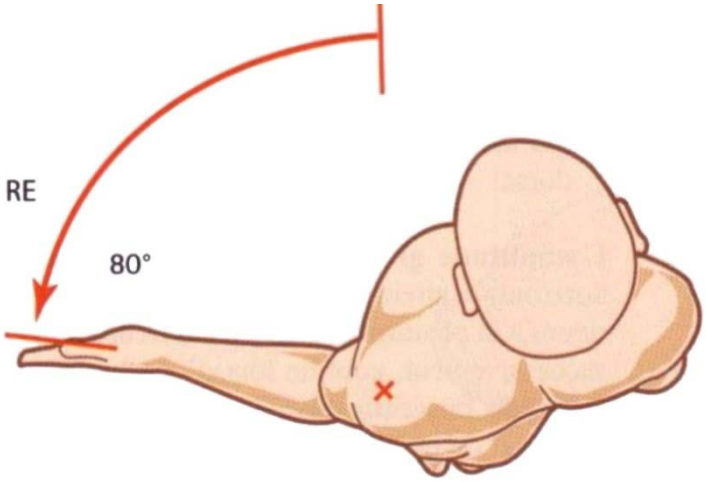

Figures 37 : Rotation externe [1]

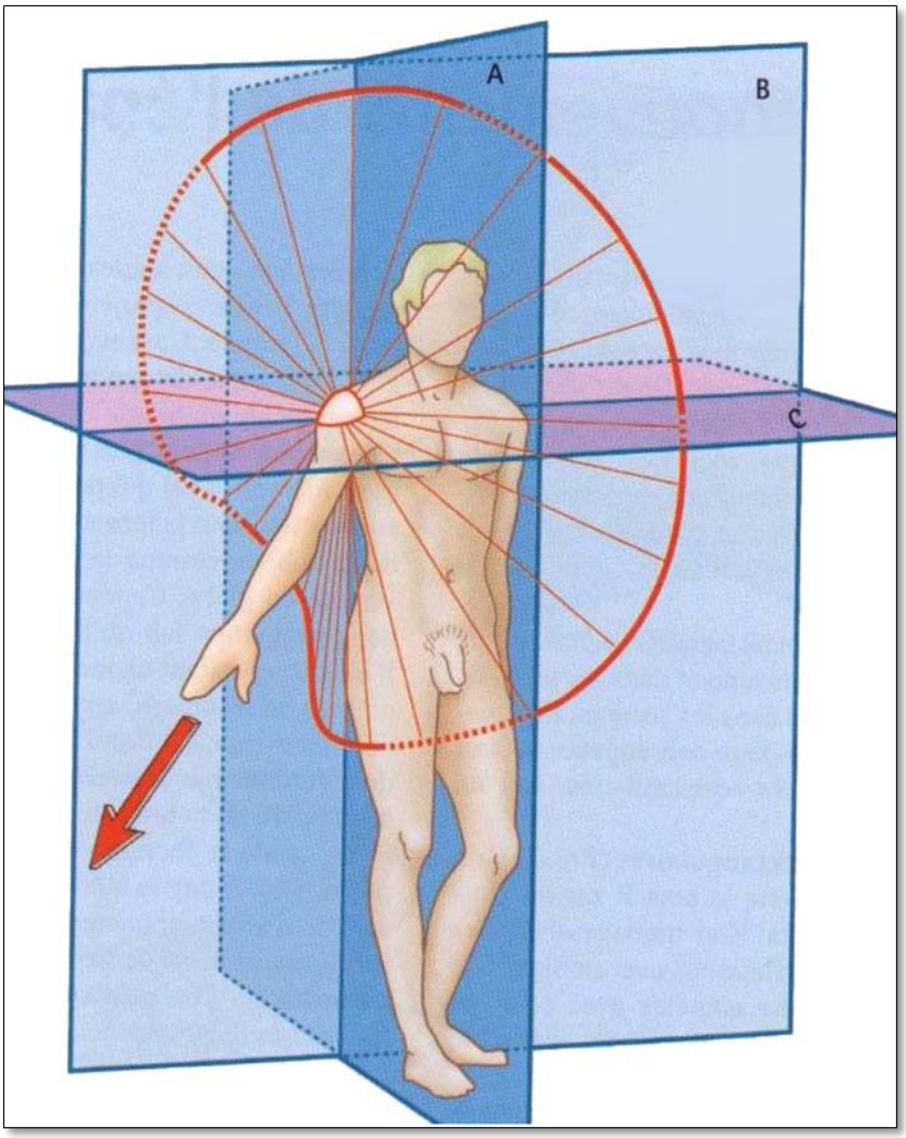

Figure 38 : Cône de circumduction selon Kapandji [1]

A : Plan sagittal.

B : Plan frontal.

C :Plan horizontal.

3. Facteurs stabilisateurs de l'épaule

3.1- Les stabilisateurs statiques :

3.1.1-La pression intra-auriculaire négative :

De par son volume restreint, la capsule agit comme un système sous-vide empêchant son expansion. Pour renforcer ce mécanisme, une pression légèrement négative y est maintenue (~ 4mmHg). Toute effraction de cette structure diminue son rôle stabilisateur passif et augmente la course de translation. L'ampleur de cet effet a été démontrée en laboratoire en créant un trou dans la capsule entraînant la perte de cette pression négative à l'origine d'une translation inférieure de la tête humérale jusqu'à 10 mm au repos, et jusqu'à 50% d'augmentation des translations en passif dans toutes les directions[1].

3.1.2-La géométrie de l'articulation scapulo-humérale :

La rétroversion de la glène (4-12°) et le tilt supérieure (5°) fournissent des contraintes mécaniques à la translation antérieure et inférieure.

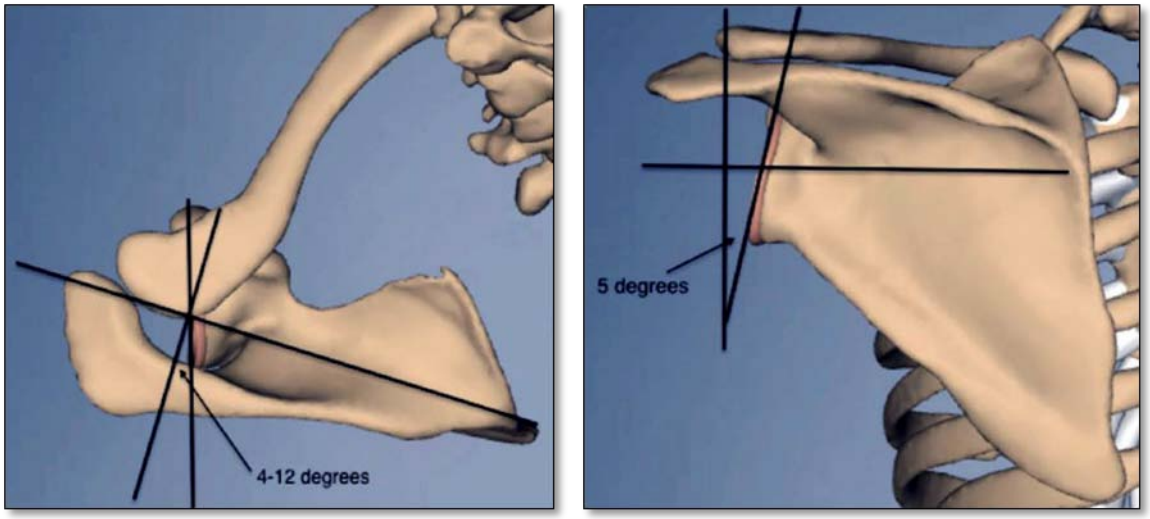

Figure 39 : Géométrie de l'articulation scapulo-humérale[2]

3.1.3-Labrum :

Le bourrelet glénoïdien augmente la profondeur de la concavité glénoïdienne d'environ 50%. En outre, le bourrelet sert à renforcer l'effet de concavité- compression cité plus bas.

3.1.4-Capsule et ligaments :

Alors que la capsule scapulo-humérale a une surface presque du double de celle de la tête humérale, les épaississements focaux, connus comme les ligaments gléno-humeraux, limitent les mouvements de translations et de rotations dans les positions extrêmes de l'épaule. Le LGH supérieur et le ligament coraco-huméral agissent ensemble pour limiter la translation inférieure et la rotation externe quand le bras est en adduction. Le LGH moyen limite la translation antérieure quand le bras est en abduction à 45° et rotation externe. La bande antérieure du LGH inférieur à l'effet le plus important dans la résistance à la translation antérieure de l'épaule de 45 à 90° **(Figure 40).** Des études ont démontré qu'en plaçant l'épaule dans la position d'appréhension, qui est d'environ 90 ° d'abduction et de rotation externe, on augmente significativement l'effet stabilisant de ce ligament par rapport à la translation antérieure de l'épaule.

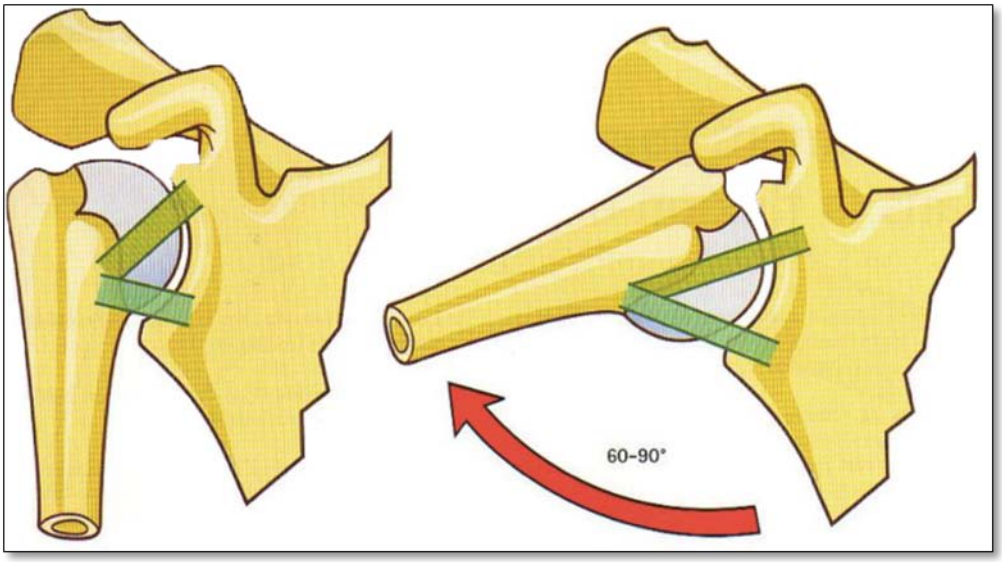

Figure 40 : Rôle stabilisateur du LGH inférieure en position d'abduction à 90°[2]

3.2- Les stabilisateurs dynamiques :

Quand les structures statiques sont dépassées, les stabilisateurs dynamiques agissent pour assurer la stabilité de l'épaule. Les stabilisateurs dynamiques comprennent :

3.2.1- Les muscles de la coiffe des rotateurs :

Leurs contractions fournissent une force de compression poussant la tête humérale dans la glène et la centrant dans celle-ci. Ainsi l'activation contrôlée des muscles agonistes et antagonistes permettent un mouvement contrôlé et stabilisé.

3.2.2- Le long biceps :

Il agit de par sa position contre la translation antérieure.

3.2.3- L'effet concavité-compression :

Lippitt et Matsen [2]en 1993 ont décrit l'effet concavité-compression, en comparant l'articulation scapulo-humérale à la compression et la translation d'une balle de tennis de table contre une surface. Une surface plane ne fournira pas beaucoup de résistance lorsque l'on tente de translater la balle sur la table. Cependant, si la balle a été comprimée dans une concavité de la table, la concavité augmente la résistance à la translation. Cette résistance augmente à mesure que la profondeur de la concavité augmente. De même, le bourrelet augmente la profondeur de la concavité glénoïdienne, augmentant ainsi la force de résistance qu'il est en mesure de fournir, en réponse à la force de translation antérieure. Par conséquent, toutes blessures qui réduisent la profondeur de la concavité, comme une déchirure du labrum ou une fracture glénoïdienne, diminuent la stabilité de l'articulation.

En résumé, la stabilisation de l'articulation gléno-humérale résulte des effets conjugués de l'orientation de la cavité glénoïde par rapport à la tête humérale, de la forme de la cavité glénoïde, des états de tension des ligaments, de la balance des forces musculaires, des forces d'adhésion et de cohésion, de la dépression intracavitaire et du volume articulaire réduit.

Des études histologiques ont révélé la présence de mécano-récepteurs au niveau de la jonction capsulo-tendineuse susceptibles d'agir comme freins aux translations humérales. La stabilisation chirurgicale permet d'améliorer la proprioception diminuée en cas d'instabilité et de distension capsulaire.

II. ANATOMIE PATHOLOGIQUE :

1. Les lésions osseuses :

1.1-Les lésions de la glène :

1.1.1-Eculement du rebord antérieur :

Il résulte de l'érosion progressive de la glène due au passage répété de la tête humérale lors des épisodes des luxations.

1.1.2-Fracture du bord antérieur :

La fracture de la glène siège à la partie antéro-inférieure, elle correspond soit à un arrachement ostéo-ligamentaire, soit à une véritable fracture par compression pouvant alors emporter le quart antéro-inférieur de la glène.

1.1.3-dysplasie de la glène :

Il s'agit d'une anomalie congénitale de la forme (glène plate) ou du degré deversion (antéversion exagérée de la glène) ou de dimensions (petite cavité glénoïde par rapport au volume de la tête humérale). Plusieurs auteurs incriminent cette lésion dans la survenue des récidives [3].

1.2-Les lésions de l'humérus :

1.2.1-Encoche humérale :

Décrite par MALGAINE, elle est également connue sous le nom de lésion de HILL-SACHS. Elle correspond à une fracture ostéo-chondrale due au choc de laface postéro-

supérieure de la tête humérale sur le rebord glénoïdien antéro- inférieur lors des épisodes de luxations. Elle va de la simple abrasion cartilagineuse jusqu'au véritable cratère osseux.SAHA [4] et WEBER [5] lui ont attribué un rôle dans la récidive des luxations par accrochage au bord antérieur de la glène lors de la rotation externe.

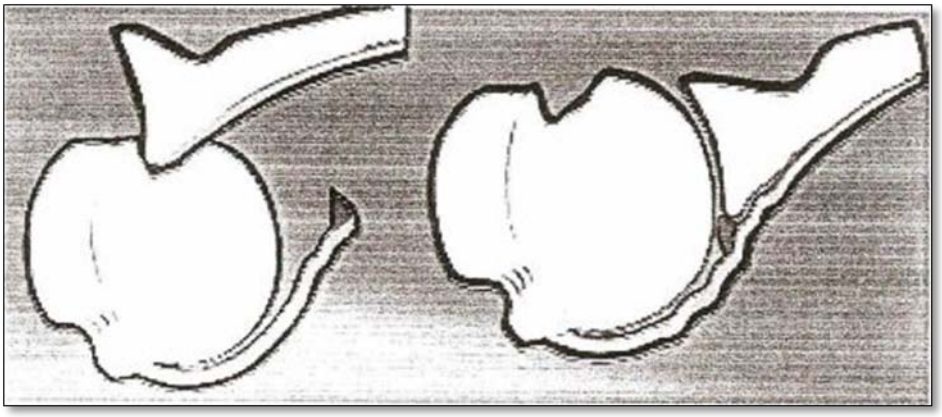

Figure 41 : Mécanisme de formation de l'encoche de Malgaine

1.2.2-Fracture du trochiter :

Elle est moins fréquente que l'encoche humérale. Elle peut être due à uneimpaction sur le rebord glénoïdien antérieur ou à un arrachement par les tendonsde la coiffe des rotateurs lors du traumatisme.

1.2. 3-Fracture du col de l'humérus :

Elle se voit surtout chez la personne âgée, souvent non déplacée. Le risque de déplacement secondaire impose des précautions particulières lors des manœuvres de réduction de la luxation.[3]

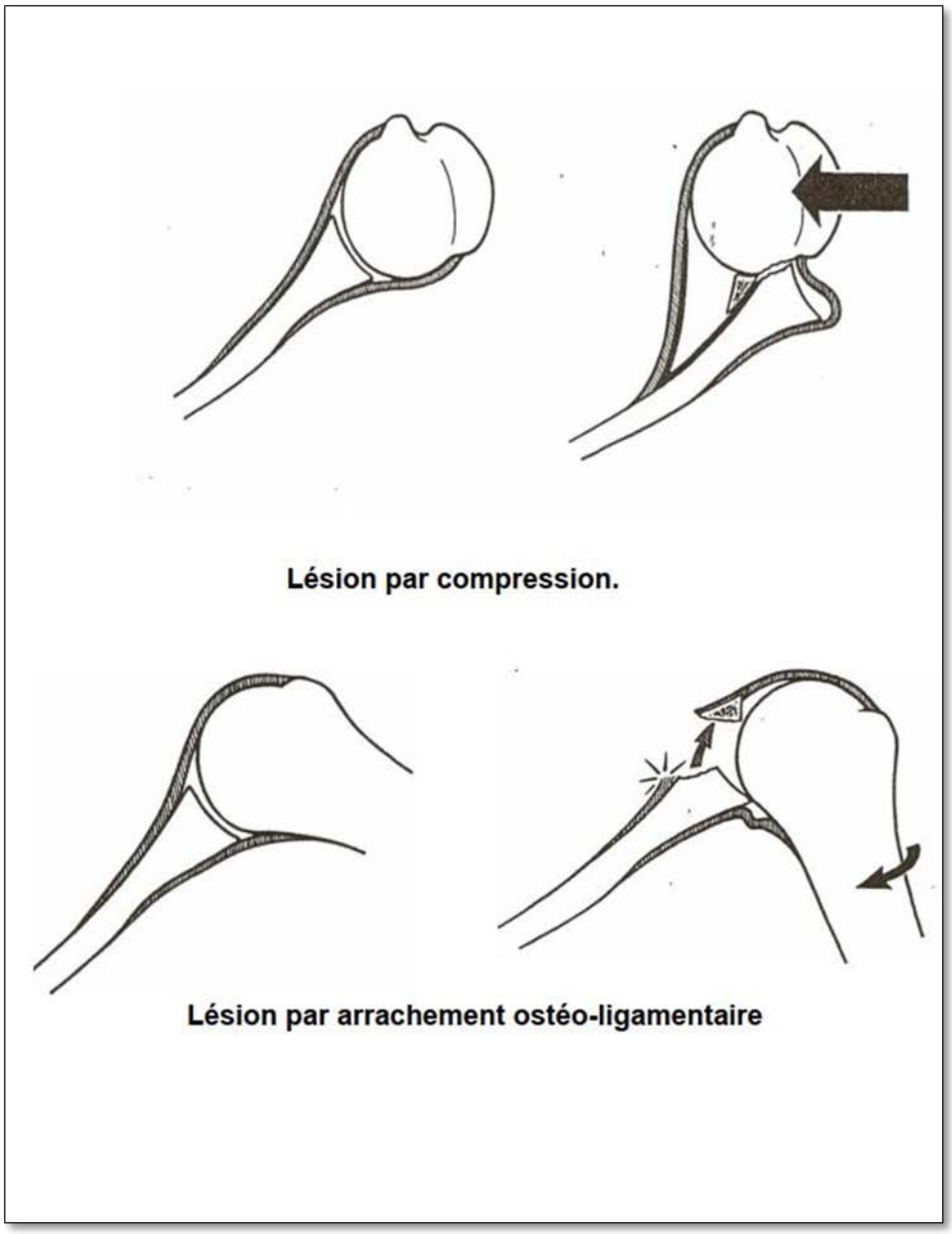

Figure 42 : Lésion du bord antéro inferieur de la gléne[3]

2. LES LESIONS CAPSULO-LIGAMENTAIRES :

2.1-Les lésions traumatiques :

2.1.1-Lésion de Bankart :

C'est une désinsertion du complexe LGHI-bourrelet du bord antérieur de la glène. Si le traumatisme est très violent, elle peut s'accompagner d'un décollement de la capsule et du périoste en avant et en dedans du col huméral, formant le décollement capsulo-periosté de Broca et Hartmann. La cicatrisation de cette désinsertion peut être complète, conduisant à la guérison ou elle peut être imparfaite, conduisant à une (pseudarthrose fibreuse), favorisant alors les récidives, qui à leur tour pérennisent la lésion [6].

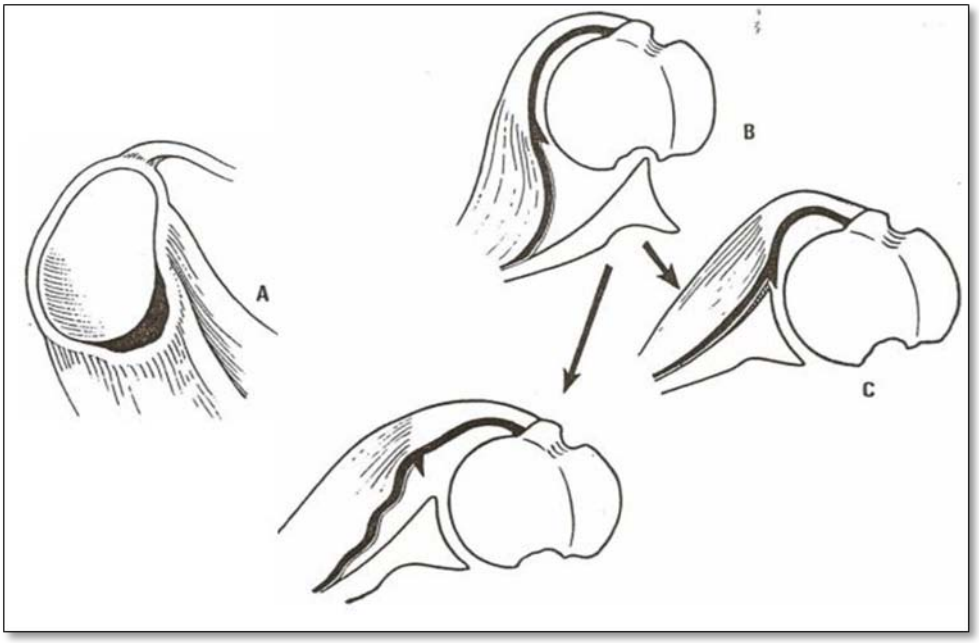

Figure 43 : Lalésion de Bankart[3]

2.1.2. Rupture isolée du LGHI :

Alors que le bourrelet reste insérer sur la glène, le traumatisme entraîne une rupture du LGHI et son décollement de la face profonde du sous scapulaire par rapport à la capsule. Le bourrelet peut être partiellement abîmé, avec une lésion en forme de languette ou d'anse de seau.

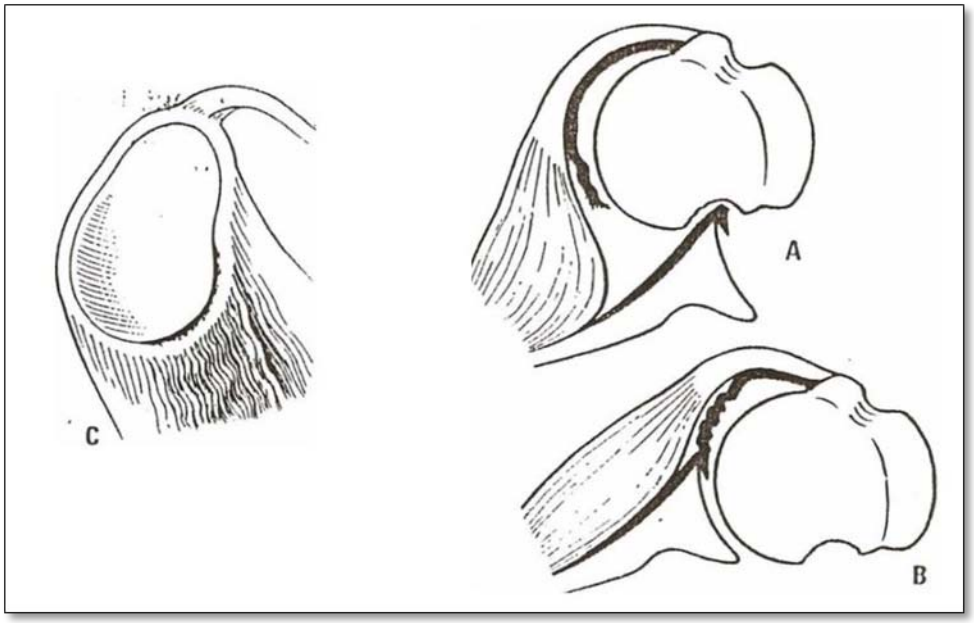

Figure 44 : Lésion isolée du LGHI [3]

2.2- Les lésions constitutionnelles :

Cette entité entre dans le cadre d'une hyper-laxité inférieure constitutionnelle bilatérale, associée à une hyper-laxité poly-articulaire. Elle correspond à un tableau clinique bien décrit par NEER [7].

On est donc confronté à une instabilité antérieure chronique sans lésion de Bankart, sans lésions osseuses. BANKART [3] faisait la différence entre deux types de mouvements : la luxation en élévation complète et rotation externe ; et les luxations par

choc postérieur direct, seules capables de donner des lésions du bourrelet et par conséquent susceptibles de donner des récidives.

3. Les lésions associées :

3.1-Les lésions tendineuses :

La fréquence des lésions de la coiffe des rotateurs lors des instabilités antérieures augmente avec l'âge [8], [9].Il peut s'agir soit de :

- Rupture du sous-scapulaire, qui est selon NEVIASER [8] est un facteur de récidive précoce lorsqu'elle est complète et associée à une rupture capsulaire.
- Rupture de sous épineux et des sus épineux : soit partielle ou transfixiante.
- Lésion du long biceps, qui peut correspondre à une extension vers le haut des lésions labrales, sous la forme de lésions de type SLAP.

3.2-Les lésions neurologiques :

Ce sont les lésions du plexus brachial. Tous les types de lésions peuvent être observées, puisqu'il chemine immédiatement en avant, en dedans et en bas de l'articulation gléno-humérale[10]. L'atteinte du nerf circonflexe est la lésion la plus fréquente et celle du plus mauvais pronostic, elle résulte d'une compression par la tête humérale lors de la luxation oud'un étirement dans le trou carré de Velpeau.

4. La classification :

Les luxations de l'épaule sont classées en quatre types, selon la position de la tête humérale par rapport à l'omoplate.

4.1-Les luxations antérieures :

On distingue trois types, selon la position de la tête humérale par rapport àl'apophyse coracoïde :

4.1.1-Luxation antéro-interne sous coracoïdienne :

C'est la plus fréquente des luxations antérieures de l'épaule.La tête humérale se place sous l'apophyse coracoïde et la capsule se rompt enavant et en bas pour faire passer la tête humérale luxée.

4.1.2-Luxation antéro-interne extra coracoïdienne :

Ce type de luxation est rare. La tête humérale se place en dehors de l'apophyse coracoïde sur le bord antérieur de la cavité glénoïde. La capsule dans ce cas subit un décollement modéré provoqué par la tête humérale luxée.

4.1.3-Luxation antéro-interne intra coracoïdienne :

Elle est rare également. Elle survient en cas de traumatisme violent. La tête humérale se place en dedans de l'apophyse coracoïde sous la clavicule. La capsule et les muscles rotateurs se rompent à cause du déplacement important de la tête humérale.

4.2-La luxation postérieure :

La tête humérale est déplacée en arrière du col de l'omoplate, rompant la capsule et les muscles postérieurs. Se voit surtout chez les épileptiques.

4.3-La luxation inférieure :

La tête humérale est déplacée sous la cavité glénoïde et le bras se met en position haute, dite en ERECTA.

4.4-La luxation supérieure :

Exceptionnelle, car il faut une fracture de l'acromion et de la clavicule pour que la tête humérale se déplace vers le haut.

III. EPIDEMIOLOGIE :

Sur notre série, nous avons inclus 46 patients (47 patients dont un avait une atteinte bilatérale) butées coracoïdiennes de LATARJET, prises en charge au service de traumatologie-orthopédie A du CHU Mohamed VI de Marrakech, sur une période de 5 ans, entre 2014 et 2019.

1. L'âge :

La répartition selon l'âge des patients qui consultent pour une instabilité antérieure de l'épaule montre que cette pathologie est l'apanage du sujet jeune actif.

- L'âge moyen de nos patients était de 30 ± 9,59 ans. **[Tableau IV, figure 45]**
- Les résultats retrouvés dans notre série d'étude concordent avec les données de lalittérature.
- Le sujet âgé est moins intéressé, en raison de sa moindre exposition aux facteurs de risque.

Tableau IV : Comparaison de la moyenne d'âge à la chirurgie selon notre série et les résultats de la littérature :

Auteurs	Pays/ville	Moyenne d'âge
Clément et al[11]	France/Lille	24 ±9
Bah et al[12]	Maroc/Rabat	25±6
Jamal et al[13]	Maroc/Meknès	28±7
Rigoulot et al [14]	France/Paris	28,6
Brzoska et al[15]	Pologne/Bielsk	27,5±8
Strima et al[16]	Brésil/Sao Paulo	22,9±7
Notre série	**Maroc/Marrakech**	**30± 9,59**

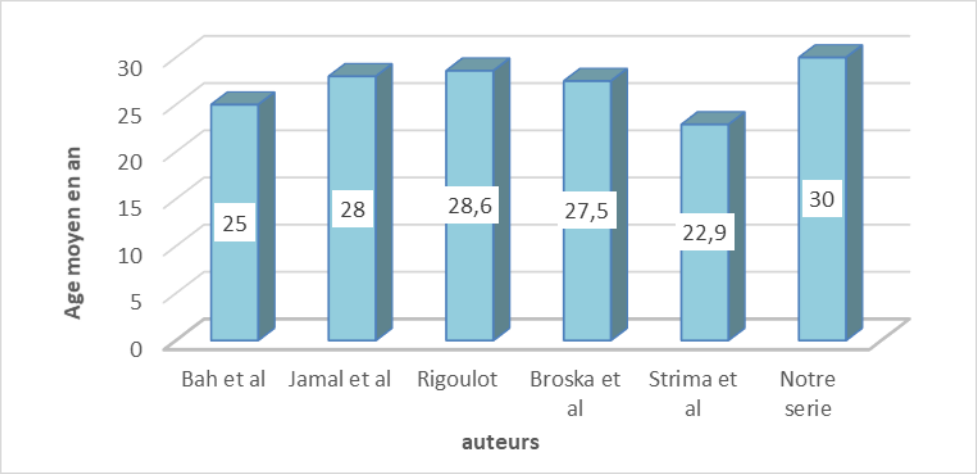

Figure 45 : Les moyens d'âge selon les revues de la littérature et notre série

2. Le sexe :

La luxation antérieure récidivante de l'épaule est une pathologie de l'adulte jeune de sexe masculin. Cela est expliqué par l'exposition des hommes actifs à des traumatismes de haute énergie plus que les femmes.

Les données de notre série concordent avec toutes les séries de la littérature, qui notent une nette prédominance masculine, avec une moyenne de 4 hommes pour une femme. (**Tableau V**)

Tableau V : Comparaison selon le sexe

Séries	Bah et al [12]	Stirma et al [16]	Clément LALANNE[11]	Jamal et al [13]	Notre série
Sexe masculin	81,13 %	74%	79,5 %	95,89 %	**74%**
Sexe féminin	18,86 %	26%	20,5 %	4,11 %	**26%**

3. Activité sportive :

- Les résultats montrent que la majorité des patients pratiquaient du sport.
- Dans notre série, 80% des patients pratiquaient des activités sportives de loisir, et ce résultat rejoint la littérature.
- On constate que La pratique du sport a un rôle dans l'apparition de l'instabilité de l'épaule.

Tableau VI : La répartition selon la pratique du sport dans différentes séries de la littérature

Auteurs	sportifs	Non sportifs
Bah et al[12]	80 %	20 %
Stirma et al[16]	82 %	18 %
Clément et al[11]	61 %	39 %
Jamal et al[13]	79,45 %	20,55 %
Notre serie	**75,61%**	**24,38%**

4. Latéralité et côté atteint :

Le côté dominant est le plus fréquemment atteint, il représente les 2/3 en général dans les séries étudiées, sauf pour l'étude de Clément et al qui montre le contraire comme figuré sur le tableau VII.

Ces résultats sont expliqués par les circonstances de survenue des accidents de luxation, qui peuvent êtres soit sportives ou professionnelles, impliquantes ainsi le membre dominant.

Dans notre série, le côté dominant était le plus atteint (66%), avec un seul cas d'atteinte bilatérale suite à un accident de la voie publique.

Tableau VII :Distribution selon le côté atteint dans les différentes séries de la littérature

Auteurs	Latéralité droite	Latéralité gauche	Atteinte de l'épaule droite	Atteinte de l'épaule gauche	Atteint du côté dominant
Bah et al [12]	-	-	41,5%	58,5%	52,8%
Allain et al[17]	93%	7%	74%	26%	67%
artur et al[18]	100%	0%	90%	10%	90%
Clément et al[11]	95%	5%	48%	52%	47%
Notre série	91%	9%	70%	30%	69%

5. La luxation initiale :

5.1-Âge de la survenue :

L'âge de survenue de l'épisode initial variait entre 20 et 24 ans selon les différents résultats de la littérature y compris notre série.

Tableau VIII :comparaison de l'âge de survenue de la première luxation

Auteurs	Age au moment de la luxation initiale
Bah et al[12]	20,5±4,8 ans
Clément et al[11]	24±9 ans
Stirma et al[19]	22,9 ans
Notre série	24±7 ans

5.2-Etiologies :

Pathologie fréquente peut être d'origine :

- Traumatique :il s'agit souvent d'un accident sportif, et parfois d'un Accident de la voie publique ou d'un Accident de travail.

Les étiologies d'origine traumatique sont les plus fréquents selon les différents résultats de la littérature, ainsi que pour notre série. [20][16]

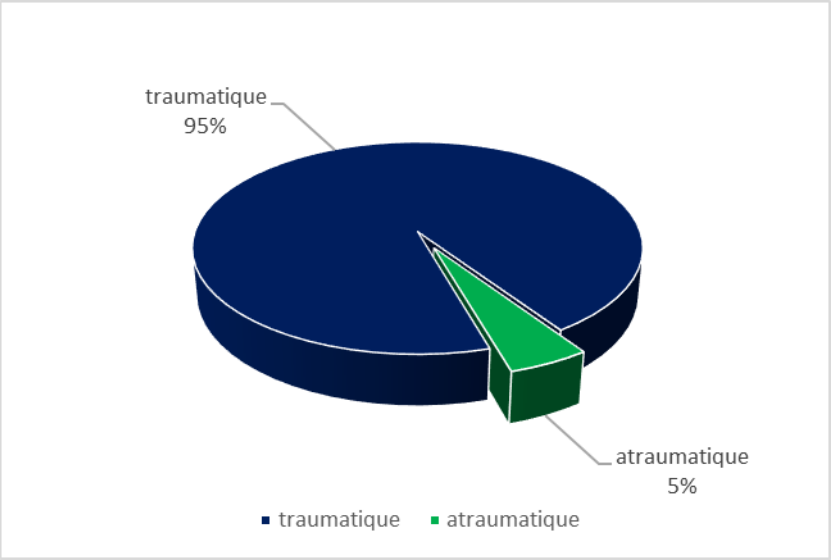

Figure 46 : les étiologies de la luxation initiale de l'épaule selon notre série

- Atraumatique : Est le plus souvent d'étiologie inconnue avec une tendance à l'anamnèse familiale positive (dans certains cas, une étiologie est reconnue : par exemple la dysplasie glénoïdienne, le syndrome d'Ehler-Danlos, les troubles neurologiques de type encéphalite, accident vasculaire cérébral ou lésion traumatique périnatale du plexus brachial). Elle est le plus souvent multidirectionnelle et bilatérale

5.3-Mécanisme :

On distingue comme tout traumatisme deux mécanismes :

Un mécanisme indirect [21][13][22], le plus fréquent, décrit en trois cas de figure :

- ✓ Chute sur la paume de la main, membre en rétropulsion rotation externe.
- ✓ Abduction rotation externe forcée.
- ✓ Traction sur le membre en abduction rotation externe.

Un mécanisme direct, Plus rarement il peut s'agir d'un choc direct sur le moignon de l'épaule.

Sur notre série, le mécanisme indirect également est le plus fréquemment décrit par les patients dans 75% des cas. Et cela rejoigne aussi les résultats de la littérature [16][13].

6. Récidive et instabilité :

a-Intervalle libre :

L'intervalle moyenne entre le premier épisode et la chirurgie est de 25 mois dans notre série, ce résultats rejoint la série de Bah et al [12], alors pour les patients de la série de Clément [11]et Strima [19] ont été pris en charge plus précocement.

Tableau IX : Comparaison de l'intervalle libre entre le premier épisode et la chirurgie

	Bah et al[12]	Clément et al[11]	Stirma et al[19]	Notre série
Intervalle libre	29 mois	11mois	12,4 mois	25 mois

b-Nombre moyen des épisodes de la luxation :

Les patients de notre série ont eu en moyen 7 luxations antérieures de l'épaule, et cela rejoint catégoriquement les résultats prouvés par la littérature.

Tableau X : Nombre moyen des épisodes de la luxation selon notre série et les séries de la littérature

	Ebrahimzadeh MH et al[23]	Lafosse et al [25]	Hent et al [19]	Notre serie
Nombre des épisodes de la luxation	7	6	5	7

IV. ETUDE CLINIQUE :

1. Examen local :

Quels que soient les symptômes ressentis ou décrits par le patient, l'examen clinique doit être complet local (bilatéral et comparatif) ; loco-régional et général :

1-1. Inspection :

Elle comporte la recherche d'une amyotrophie et l'appréciation de la mobilité active dans les différents secteurs de la mobilité. L'examinateur mesure ensuite les amplitudes passives

1-2. Les tests de provocation :

a. Test de l'armé du bras :

C'est le test essentiel et pathognomonique. Le patient est en position assise, l'examinateur derrière lui saisit son coude avec une main et portant le bras å 90 d'abduction, et 90° de rotation externe, l'autre main est placée sur l'épaule examinée, les

doigts en avant et le pouce en arrière. Le test s'effectue alors en accentuant doucement la rotation externe et la rétropulsion du bras, tandis que le pouce imprime une poussée vers l'avant sur la tête humérale. L'appréhension est vite ressentie par le malade qui grimace. Plus que la douleur c'est la crainte du patient de voir son épaule « se déboiter» qui rend le test positif [24].

Figure 47:Test de l'armé du bras (d'après G.walch)[24]

b. Le fulcrum test des américains :

Se recherche en position couché, en armé, le sommet du bras en porte à faux sur le bord latéral de la table d'examen. Une main postérieure de l'examinateur est placée entre table et TH, alors que l'autre main réalise la position d'armé du bras. L'appréhension est la même mais visible par l'examinateur situé en face du patient [25].

c. Le relocation test de Jobe :

Se recherche dans la même position que le fulcrum test qui lui ne créait pas d'appréhension mais une douleur antérieure connue du patient. Cette douleur disparaît si on repousse la TH vers l'arrière. Ce test est significatif pour les instabilités douloureuses [26].

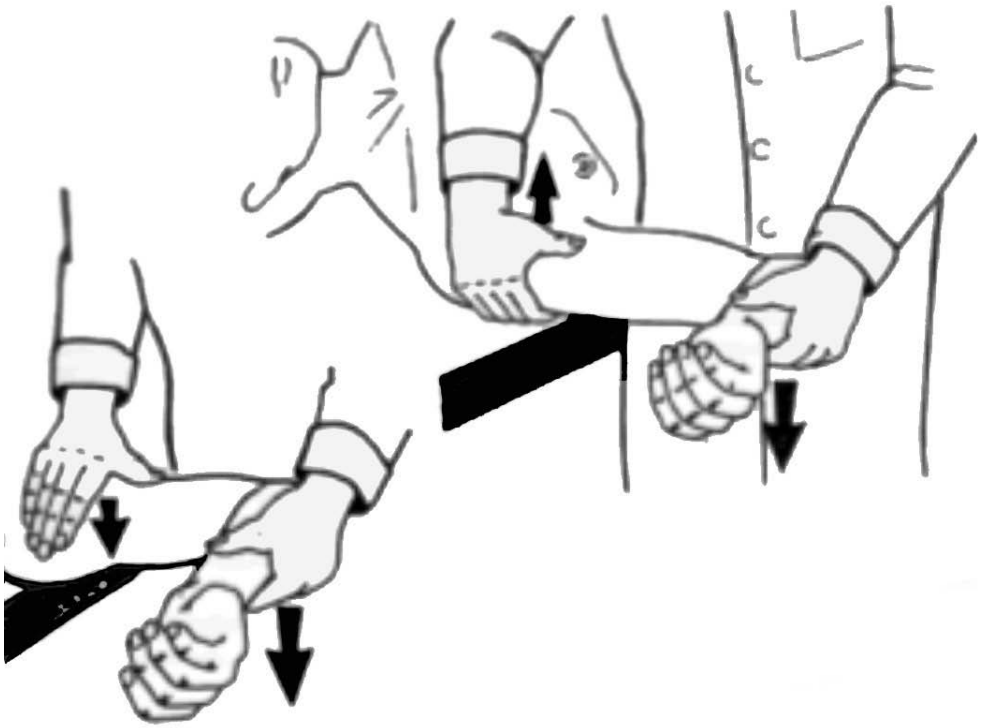

Figure 48 : Relocation test de job (d'après G.walch)

d. Le signe de Gagey :

Qui traduit une distension de la glène, ressentie par le patient comme une instabilité et qui se recherche, assis, abduction à 90° dans le plan frontal (donc à 30° de rétropulsion), rotation à 0, coude à 90°, omoplate bloquée et on augmente l'abduction. Celle-ci est normalement limitée, augmentée avec instabilité si le complexe de Turkel est lésé [27].

2. Examen locorégional :

Ce bilan va apprécier par l'étude des amplitudes articulaires en actif et en passif en :

⇒ Rotation Externe (coude au corps).

⇒ Rotation Interne : (main dans le dos), habituellement conservées (si mobilité Passive diminuée, cela signe une capsulite rétractile).

Une rotation externe quand elle est excessive (>à 8O°), elle signe une hyperlaxité si elle est bilatérale et une lésion du sous-scapulaire si elle est unilatérale.

- ✓ **La recherche des signes de laxité antérieure (Tiroir antérieur) :**

Qui est pathologique si unilatérale par la recherche comparative de tiroir antéro-postérieur soit selon la méthode de Rodineau **[28],** soit de Rockwood **[29].**

a- Selon Rodineau :

Le patient est penché en avant, bras pendant en relâchement complet, l'examinateur est placée derrière le sujet, d'une main il stabilise l'omoplate et de l'autre recherche une mobilité antéropostérieure de la tête humérale par rapport à la glène. Le test est positif lorsqu'il existe une excursion anormale de la tête, un craquement ou un ressaut. L'existence d'un tiroir postérieur est physiologique.

b-Selon Rockwood :

Le sujet est assis avec les avant-bras reposant sur les cuisses et les épaules relâchées. L'examinateur se place derrière lui et stabilise d'une main l'omoplate tandis que l'autre saisie la tête humérale recherchant une mobilité antéro-postérieure.

Un bruit sourd ou un craquement lors de la translation antérieure ou de sa réduction peut suggérer une déchirure du bourrelet ou une lésion du Bankart.

- ✓ **La recherche de signes d'hyperlaxité inférieure** :

Par la recherche du sulcus test de Neer **[30]** où la traction vers le bas, coude fléchi, bras au corps chez un patient relâche entraîne en cas d'hyperlaxité un signe du sillon sous acromial.

L'existence de ce signe est quasiment toujours bilatéral et traduit une hyperlaxité constitutionnelle comme le confirme l'hyper-rotation externe passive de plus de 80° et les signes classiques d'hyperlaxité (coude recurvatum, test du pouce).

On peut donc dire à ce stade si l'instabilité s'accompagne ou non de laxité antérieure pathologique ou d'hyperlaxité inférieure constitutionnelle.

Figure 49 : Tiroir antérieur (d'après G.walch)

- ✓ **La recherche complications associées loco-régionales :**

Par un testing musculaire complet intéressant en particulier le deltoide, les muscles de la coiffe (90% de lésions associées pour une luxation aprés 40 ans) par :

- Le test de Jobe pour le sus-épineux,
- Le test de Patte en rotation externe pour le sous-épineux et le petit rond.
- Le test de Gerber pour le sous-scapulaire.
- Le palm-up test et le signe de la boule pour la LPB.
- Un examen neurologique portant surtout sur le nerf circonflexe (sensibilité du moignonde l'épaule et motricité du deltoïde) et le plexus brachial.
- Un examen vasculaire par la palpation des pouls périphérique. L'épaule opposée aura été examinée comparativement.

Ce bilan local et loco-régional, aura pu éliminer comme diagnostic différentiel :

- ✓ Une pathologie acromio-claviculaire,
- ✓ Une pathologie musculaire et en particulier un syndrome sous-acromial,
- ✓ Une atteinte du bourrelet supérieur (SLAP),
- ✓ Une pathologie neurologique (NCB).

Figure 50 : Manœuvre de Patte (d'après G.walch)[24]

Figure 51 : Manœuvre de Jobe (d'après G.walch)[24]

Figure 52 : Manœuvre de Gerber (d'après G.walch)[24]

3. Examen général :

L'examen des autres articulations y compris : les articulations acromio-claviculaire, sterno-claviculaire et la colonne cervicale fait partie de l'examen clinique de tout patient présentant une luxation récidivante de l'épaule. De même que l'examen articulaire à la recherche d'une hyperlaxité généralisée.

Il permet d'étudier le terrain : l'âge, le côté dominant, le contexte socio- professionnel et sportif, la motivation et le psychisme du patient. Il permet finalement de faire un bilan d'opérabilité par l'étude des antécédents et des tares viscérales éventuelles.

.

V. ETUDE RADIOLOGIQUE :

1. Radiologie standard de l'épaule :

1.1- Objectif :

- Rechercher des séquelles osseuses (fracture tassement de la tête humérale, fracture de la glène) et apprécier leurs l'importance pour orienter la thérapeutique.
- Faire le diagnostic positif de l'omarthrose.

1.2-Les incidences radiologiques de l'épaule :

a-Incidences de face en rotation neutre, interne et externe :

- Le patient est assis, debout ou couché, son dos faisant un angle de 30° environ avec le plan de table de façon à dégager l'interligne articulaire gléno-humérale.
- L'orientation de l'avant-bras, coude fléchi à angle droit, indique d'emblée la rotation externe, nulle ou interne. Rayon incliné d'environ 20° vers les pieds pour enfiler l'espace sous acromial.
- Le cliché ne doit pas être trop localisé pour qu'on puisse voir en haut l'acromion et l'extrémité claviculaire, en bas environ dix cm d'humérus, en dedans l'essentiel de la scapula et une petite partie du gril costal, en dehors le moignon de l'épaule.
-

- Patient debout face à la plaque en oblique antérieur de 45° environ du côté à radiographier, humérus de profil (coude à angle droit de profil, bras vertical ou légèrement postérieur). Rayon horizontal légèrement incliné vers les pieds pour enfiler l'espace sous-acromial. Le champ doit couvrir en haut : le cintre acromio-claviculaire ; en bas dix cm d'humérus ; en dedans : la scapula et le gril costal.

  -Critères de réussite : scapula vue de profil : image en Y et superposition des bords axillaire et spinal ; humérus de profil : tubercule mineur vu tangentiellement.

c-Profil axillaire :

- Patient assis en bout de table, bras en abduction, cassette (au mieux courbe) sous l'aisselle, tube libre (sans scopie télévisée). Parfois cette incidence est délicate à réaliser : si l'épaule est raide et l'abduction limitée, bien incliner le patient. Ne pas le faire basculer en avant pour que la scapula garde une orientation anatomique.
- Si un examen TDM est prévu, il peut éventuellement remplacer cette incidence. L'interligne articulaire doit être visible.
- Ce cliché est destiné à étudier le centrage antéropostérieur de la tête humérale par rapport à la glène ainsi que la morphologie de cette dernière.

❖ Ces trois incidences radiologiques permettent de diagnostiquer :

- ✓ Pincement de l'interligne articulaire gléno-humérale
- ✓ Remaniements des surfaces articulaires.
- ✓ Ostéophytes (taille de l'ostéophyte inférieur de la tête humérale : classification de Samnson).
- ✓ Corps étrangers intra articulaires calcifiés.
- ✓ Centrage antéropostérieur de la tête dans la glène.
- ✓ Importance de l'appréciation de la hauteur de l'espace sous-acromial (qui est le reflet de l'état de la coiffe tendineuse).

Critères de réussite : interligne gléno-humérale parfaitement dégagée avec superposition des rebords glénoïdiens antérieur et postérieur, espace sous acromial bien dégagé et mesurable. Les rotations peuvent être limitées lorsque l'épaule est enraidie.

d-Profil glénoïdien de Bernageau standard et dépassé :

- Sujet debout ou assis, face à la plaque en oblique antérieur de 45° environ du côté à radiographier, bras relevé au-dessus de la tête. Rayon légèrement incliné vers les pieds pour être perpendiculaire à l'orientation de la glène. La scopie télévisée est quasi obligatoire pour réaliser correctement cette incidence, de façon bilatérale en cas de lésion discrète.
- Bonne visibilité du triangle correspondant au bord antéro inférieur de la glène. Ce triangle est un peu plus large sur le profil glénoïdien dépassé.
- Cette incidence radiologique permet de diagnostiquer :
  - ✓ Une fracture-tassement postéro supérieure de la tête humérale : encoche de Malgaigne (ou de Hill-Sachs pour les anglo-saxons) visible sur le cliché de face en rotation interne
  - ✓ une Lésion du rebord glénoïdien antérieur.

2. TDM de l'épaule :

a-Technique :

- Coupes transversales millimétriques ± sensibilisées par l'injection intra articulaire d'un produit de contraste (ARTHROSCANNER) et précédées de cliches de radiographie standard (ARTHROGRAPHIE) selon les indications.

b-Résultats :

- TDM : meilleur examen pour le bilan osseux.
- ARTHROSCANNER : examen de référence (sensibilité) pour l'étude de la coiffe des rotateurs (recherche d'une fuite sous acromiale du produit de contraste, pathognomonique d'une rupture de la coiffe).

b-Incidence du Profil de la coiffe (Lamy, Neer, ...)

- Renseignement morphologiques concernant les différents éléments articulaires (capsule, labrum glénoïdal, tendon du long biceps).

b-Indications :

- TDM : fractures articulaires de l'extrémité supérieure de l'humérus et de la scapula.
- ARTHROSCANNER : bilan des lésions associées aux instabilités de l'épaule, recherche d'une rupture de la coiffe des rotateurs.

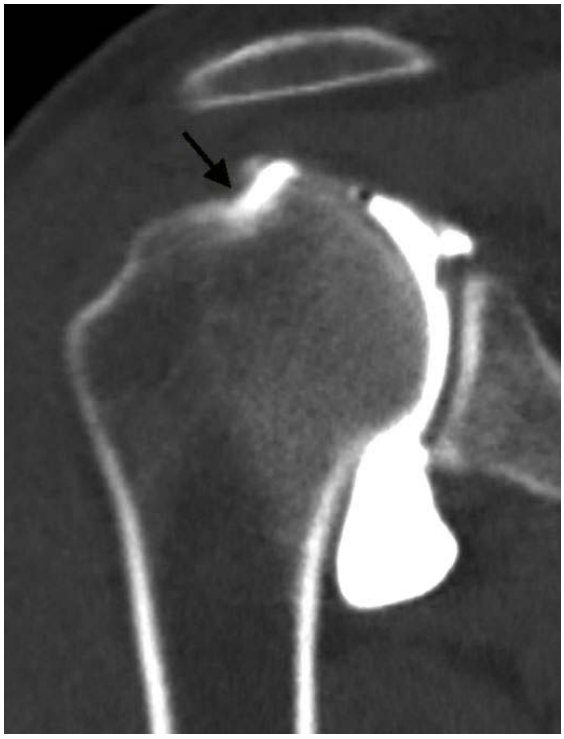

Figure 53: Coupe scannographique de l'épaule montrant l'encoche de Malgaine[11]

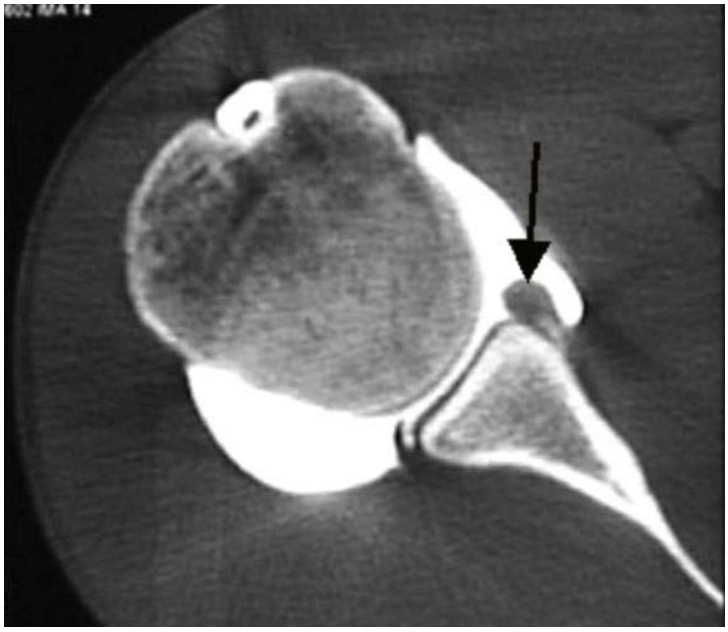

Figure 54 : Coupe scannographique de l'épaule montrant une lésion capsulo-labrale (flèche) [11]

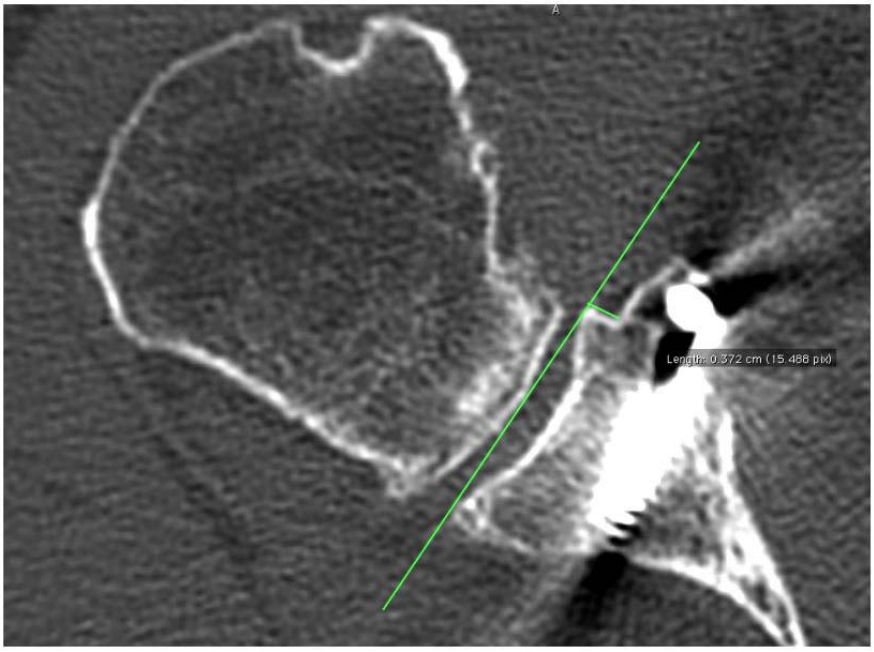

Figure 55 : Coupe scannographique de l'épaule montrant une butée médiale [11]

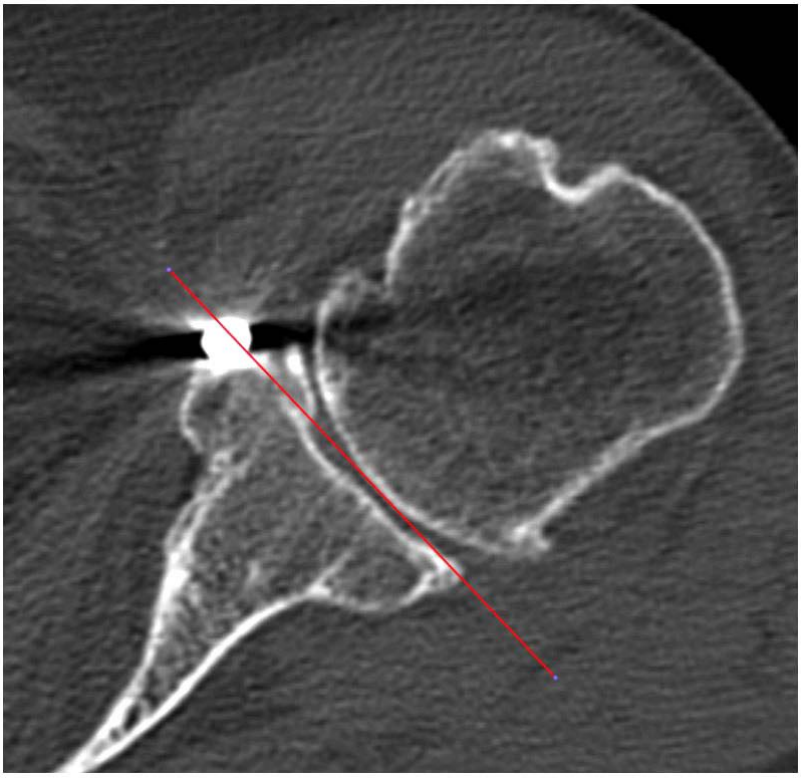

Figure 56 :Coupe scannographique de l'épaule montrant une butée débordante[11]

3. IRM de l'épaule :

a-Technique :

- Coupes axiales, frontales et sagittales.
- Séquence pondérées, T1 et T2, sans injection de gadolinium.

b-Résultats :

- Avantage : examen non invasif.
- Renseignements morphologiques précis constituant les différents éléments articulaires.
- Inconvénients : examen moins performant que l'arthroscanner pour le diagnostic de rupture de la coiffe et pour le bilan osseux.

4. Echographie :

- Examen non invasif, répétitif peu couteux, qui apporte une bonne visualisation des éléments tendino-musculaires de l'épaule.
- Examen operateur-dépendant.

VI. TRAITEMENT :

Au cours de la dernière décennie. Des progrès réels ont marqué l'évolution du traitement chirurgical de l'instabilité antérieure de l'épaule. Les procédés classiques ont franchi les générations et restent les plus couramment utilisés. Leurs résultats sont mieux connus, ne se limitent plus à la simple analyse du taux de récidive, mais intègrent désormais la réponse apportée aux exigences sportives ou le caractère arthrogène à long terme.

La technique chirurgicale s'est enrichie de règles et d'artifices permettant de minimiser les séquelles fonctionnelles et de rendre les résultats plus performants. Si elles ont toutes le même but : empêcher la production des luxations, leurs moyens sont différents.

1. La technique de LATARJET :

Dans notre série, Nous avions utilisé la technique décrite par Latarjet en 1954 et modifiée par Patte et Walch [31][32][33][34][35] . En position demi assise, sous anesthésie générale :

1.1- Position du patient :

Le patient est installé en position demi assise, avec un petit coussin entre les omoplates pour s'opposer à une translation interne de l'omoplate.

1.2- Incision :

Incision d'environ 6 cm en regard du sillon deltopectoral [87].

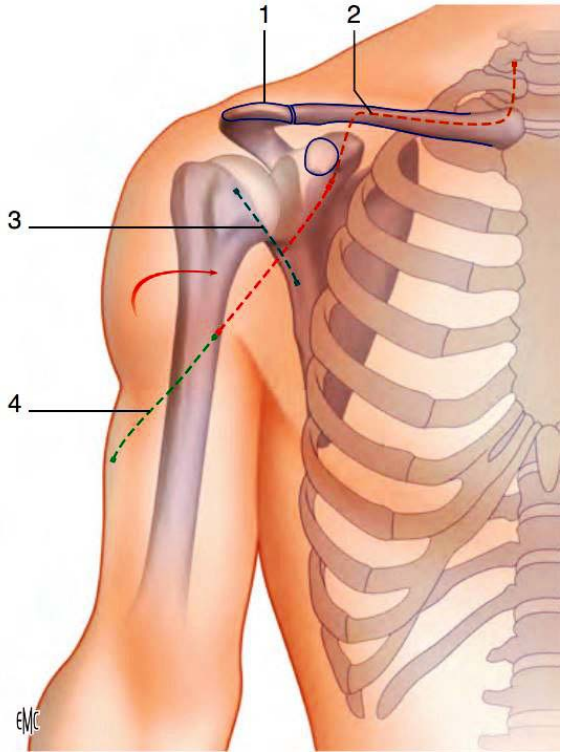

Figure 57 : Repères cutanés pour la voie delto-pectorale [87]

. 1. Acromion ; 2. Prolongation proximale possible ; 3. Alternative pour l'incision cutanée ; 4. Prolongation discale possible

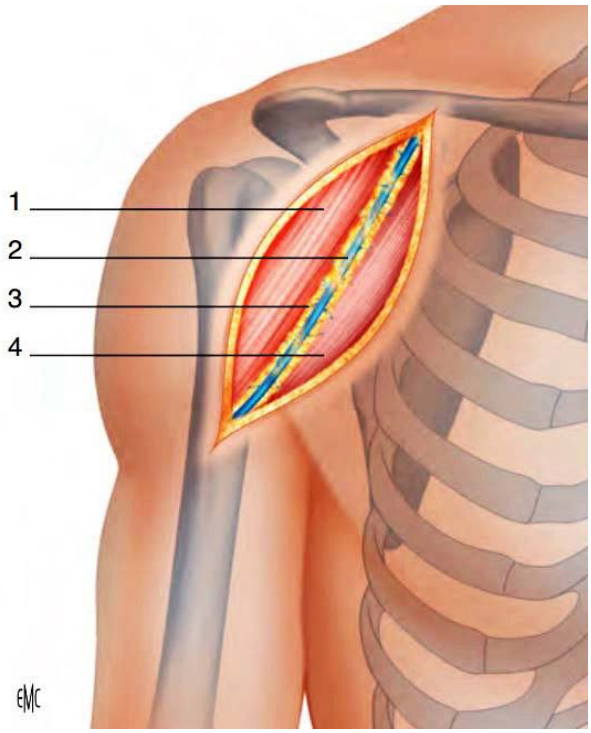

Figure 58 : Après l'ouverture cutanée, il faut retrouver la veine céphalique qui indique le sillon delto-pectoral **[87].**
1. Deltoïde ; **3.** Liseré graisseux ; **4.** Grand pectoral

1.3- Exposition de la coracoïde :

Mise en place de l'écarteur-calibreur sur la coracoïde de façon à récliner vers le haut les parties molles ; puis le niveau de la section prévue est marqué au bistouri électrique.

Une butée de 15 mm de long est suffisante.

1.4- Préparation de la coracoïde :

Les bords de la coracoïde sont détachés des parties molles et la section osseuse est réalisée, soit avec une petite scie oscillante, soit au ciseau à frapper.

La butée et le coraco-biceps doivent être mobilisés par dissection prudente en raison de la proximité du nerf musculo-cutané qui pénètre à la partie interne du muscle coraco-biceps à quelques centimètres sous la pointe de la coracoïde.

1.5- Méchage de la coracoïde :

La coracoïde, maintenue par une pince de museux est transpercée de la tranche de section vers la pointe, par une mèche de diamètre 3,2 mm.

1.6- Calibrage de la coracoïde :

La coracoïde est façonnée au niveau de la tranche de section, de manière à former un cylindre calibré à l'aide d'une pince gouge ou à la scie.

La coracoïde ainsi préparée doit pouvoir passer à travers un des orifices du calibreur soit 10 mm ou 12 mm.

1.7- Ouverture de l'articulation gléno-humérale :

Le muscle sous-scapulaire est incisé dans l'axe de ses fibres à la jonction 1/3 inférieur et 2/3 supérieur. Un écarteur de type dos-d'âne maintient l'écart entre les fibres musculaires.

La capsule est exposée puis, elle est incisée horizontalement. La portion pré-glénoïdienne de la capsule doit être bien incisée (voire excisée) pour ne pas gêner l'implantation de la butée ou pour ne pas créer de conflit avec la butée lors des mouvements de rotation humérale.

1.8- Mise en place de la coracoïde :

- La coracoïde est chargée sur l'extrémité de la pointe carrée canulée.
- La pointe carrée canulée permet de placer correctement la coracoïde en position de butée.

- La zone convenable de butée se situe pour le plan sagittal dans le cadran glènoïdien antéro-inférieur (en règle, à la partie moyenne du cadran qui correspond à la zone de luxation ou d'éculement du bord de la glène).
- Dans le plan axial, une butée trop externe serait source de conflit avec la tête humérale et une butée trop interne serait inefficace.
- Une fois le site de la butée est determiné, la pointe carrée canulée est enfoncée par un petit coup de marteau dans l'os.
- Ensuite, l'âme de la pointe carrée est retirée.
- Une broche guide spéciale est placée à travers la pointe carrée canulée, elle est enfoncée au moteur dans la glène sur environ 3 cm. Ainsi, le site d'implantation de la butée est précisément matérialisé par cette broche.

1.9- Préparation de l'emplacement de la vis d'ancrage :

- La pointe carrée canulée est retirée en prenant soin de ne pas retirer la broche guide. La broche est sectionnée au ras de la coracoïde.
- La coracoïde est retirée en laissant la broche en place.
- La mèche-fraise canulée (de diamètre 10 ou 12 mm suivant la coracoïde), montée sur moteur, est axée sur la broche guide pour réaliser une double action :

- D'abord perçage du logement de la vis d'ancrage glènoïdienne.

- Puis en fin de course, forage d'un petit puits cônique où se logera la butée.

1.10- Mise en place de la vis d'ancrage :

La mise en place de la vis d'ancrage s'effectue à l'aide du tournevis.

Il existe 1 taille de vis : longueur de 17 mm.

1.11- Mise en place de la coracoïde :

La vis de compression est introduite dans la coracoïde et vient se visser dans la vis d'ancrage.

Remarque :

- il s'agit d'un vissage métal-métal avec de très nombreuses spires, ce qui implique une longue progression.

-un serrage excessif peut fracturer la butée.

1.12- Vérification du montage :

Il faut s'assurer que la coracoïde :

1- Présente sa face la plus large en direction de la tête humérale
2- Qu'elle soit bien engagée dans le petit puits où elle doit se loger sans interpositions tissulaires.
3- Qu'elle soit bien serrée et qu'il n'existe pas d'espace entre la coracoïde et la surface pré-glénoïdienne (vérifier à l'aide d'une spatule l'absence d'espace); à l'aide d'une pince museux, on teste l'immobilité de la butée.
4- Que dans les mouvements de rotation externe il n'y ait pas de conflit entre la partie molle et la butée).

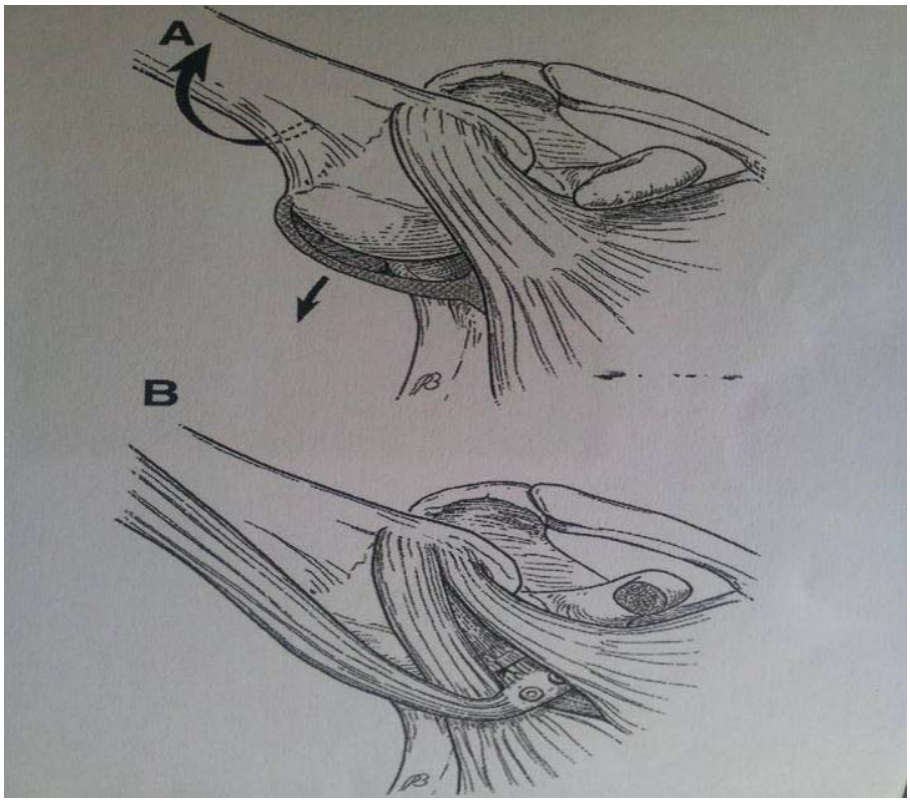

Figure 59 : A- Vue préopératoire de l'épaule en abduction rotation externe [98]

B- Vue postopératoire de l'épaule en abduction-rotation externe[98]

1.13- Mobilisation :

Il faut s'assurer que la butée est efficace et que durant les mouvements de rotation externe de l'humérus, ni capsule ni muscle ne viennent cisailler la butée

1.14- Soins post-opératoires :

- Mobilisation en écharpe une semaine autorisant les mouvements pendulaires.
- Rééducation dès le 3ème jour.
- Pas de sport avant 3 mois.

VII. ANALYSE DES RESULTATS :

Nous avons comparé nos résultats à ceux d'auteurs ayant utilisé la méthode de Latarjet pour traiter les luxations récidivantes de l'épaule :

4. La morbidité opératoire :

Selon les différentes séries étudiées [98,99] nous constatons que le taux des complications opératoires varie de 7% à 8,6%. Ces complications peuvent être :

a) Traumatiques :

La fracture peropératoire de la butée au cours de sa fixation sur le col de l'omoplate n'est pas exceptionnelle. Gazielly [100] en relève deux cas dans sa série alors que Walch relève 14 cas[9], [36]. Dans notre série, on ne note aucun cas de fracture peropératoire de la butée.

b) Vasculaires :

La survenue d'hématome est de loin d'être exceptionnelle, on en reléve 4 dans la série de werner [37], deux dans la série de Vander-Maren [38] de même dans celle de Huguet [103], et un seul cas dans la série de Kénesi [39] et de Rouxel [40]. Les phlébites du membre supérieur ont été observées chez les équipes qui lient systématiquement la veine céphalique. Walch [41] en avait noté 0,3% alors que ce taux été plus élevé dans la série de Dejour [42] qui a noté 1,3%. Dans notre série, on ne note aucun cas d'hématome ni de phlébite du membre supérieure.

c) Infectieuses :

Cette complication reste rare dans plusieurs séries et évolue généralement de façon favorable et sans séquelles [12]. Un seul cas de sepsis superficiel dans la série de Walch [43]

et Déjour .[42] Pour Lévigne [44] de 153 cas, l'infection n'a compliqué que 0,6% des cas. Dans notre série, on ne note aucun cas de sepsis.

d) 4. Neurologiques :

Le musculo-cutané est le nerf le plus fréquemment atteint dans la chirurgie de l'instabilité antérieure de l'épaule vu que ses branches motrices se situent 2à3 cm seulement de la pointe de la coracoïde et donc peuvent être lésées lors de la dissection ou de l'abaissement de la coracoïde. Cette atteinte nerveuse représente 0,2% dans la série de Déjour [42] et 1,5% pour Walch [45] . Le musculo-cutané a été touché dans 4% des cas dans la série de Levigne [44].

5. Analyse des résultats cliniques :

2.1-Les résultats subjectifs :

Tableau X :Résultats subjectifs après traitement de la LRE selon la technique de LATARJET

Degré de satisfaction / Auteurs	Très satisfait	Satisfait	moyennement satisfait	non satisfait
Clément et al [11]	63,6%	27,3%	6,1%	3%
Bah et al [12]	40%	52,46%	-	7,54%
Jamal et al [13]	16,6%	66,66%	-	6,9%
Notre série	23,3%	59,4%	14 %	4,2%

- Sur les 46 patients de notre série, 23,3% se déclaraient très satisfaits de l'intervention et 59,4% étaient satisfaits. Le taux de bons et très bons résultats subjectifs donc dans notre série est de 82,7%.
- Ces résultats concordent conformément aux données de la littérature [11][12] et [13], 90,6% 92,46% et 83,26% respectivement.

2.2-Resultats d'évaluation de la douleur selon l'EVA :

La comparaison douleur a était évaluée par deux méthodes voire plus dans les différentes séries de la littérature, à savoir : l'EVA, le score de fonctionnelle de Walch et Dpulay et le score de Constant.

Dans la série de Clément et al, l'EVA moyenne à 8 ans de recul était de 1,5 ± 2,2 avec des extrêmes allant de 0 à 7. Nous avons trouvé également dans notre série une moyenne de 2 ± 2 avec des extrêmes allant de 0 à 5, ce résultat donc rejoint les résultats prouvés par la littérature.

Tableau XI : Comparaison des résultats du score fonctionnel de Walch et Duplay

Score / Auteurs	excellent	moyen	bon	pauvre
Bah et al [12]	24,52%	9,43%	58,4%	7,54%
Ibo et al [46]	16,6%	11,5%	66,66%	6,6%
Notre série	23,3%	59,4%	14 %	4,2%

2.3-Les amplitudes articulaires :

1.3.1-La rotation externe :

Tableau XII : Etude de la rotation externe en post opératoire

	RE1	RE2
Clément et al [11]	51,5° ± 20,2°	73,3° ± 14,9°
Bah et al[12]	48±11°	63±12°
Louaste et al [13]	50°±20°	-
Notre série	49°± 15°	68°±13°

Le déficit fonctionnel avec une perte d'amplitude articulaire est rapporté dans la littérature surtout la perte de rotation externe.

1.3.2-Rotation interne :

La perte de rotation interne ; également et comme étant dans notre série ; a été décrite dans la littérature, selon l'étude de Clément et al **[11],** la perte moyenne était de 2 +/- 2 vertèbres avec des disparités importantes. Dix-neuf patients avaient une perte de rotation interne de 3 vertèbres ou plus. Bah **[12],** Louaste et al **[13]**on rapporte les mêmes résultats.

1.4-La stabilité :

Tableau XIII : Evaluation de la stabilité selon les données de la littérature

	Stabilité parfaite	Appréhension résiduelle
Clément et al [11]	71,4%	28,6%
Bah et al [12]	81,14%	18,86%
Jamal et al [13]	90%	10%
Notre série	89,4%	10,6%

Sur les 46 patients analysés dans notre série, 5 (10,6%) présentaient une appréhension objective à la manœuvre de l'armé, cela conforme généralement aux données de la littérature.

Quant aux récidives de la luxation, aucun patient ne l'a eu dans notre série à la limite de notre recul moyen de 5 ans.

L'étude de Clément et al a conclu que La persistance d'une appréhension objective était corrélée avec une lyse de la butée supérieure à un tiers de son volume (p=0,04).

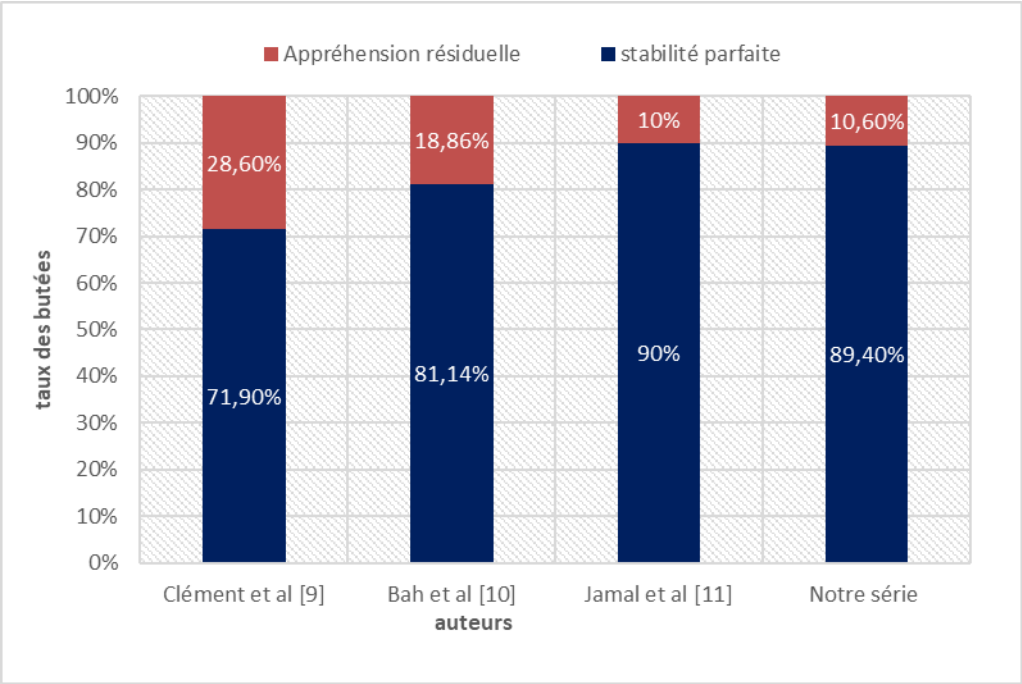

Figure 60 :Comparaison des résultats de stabilité de notre série avec les séries de la littérature

6. Analyse des résultats Radiologiques :

2.1-Position de la butée :

L'analyse de la position de la butée est primordiale, en guise d'étudier la corrélation radio-anatomo-pathologique après un recul moyen. Sur 56 patients opérés par la technique de Latarjet, **Allain et al [17]** ont observé **53%** de butées trop latérales et médicalisées dans **5%**, les autres étant considérées comme parfaites. Dans la série de **clément et al [11]** plus de **29,5%** des butées sont retrouvées débordantes sur les TDM de l'épaule.

La position verticale de la butée par rapport à l'équateur selon **Hovelius** [47]a été déterminée sur les clichés de face et le profil de Lamy. La position de la butée par rapport à l'interligne a été mesurée en millimètre sur le profil de glène.

Dans notre série, on a noté 12 butées débordantes sur les radiographies standards.

Tous les auteurs ont souligné l'importance de la position du greffon qui est directement lié au résultat final et l'évolution à long terme. La position optimale est difficile à définir mais il est admis qu'elle doit être sous l'équateur, ni trop interne, ni trop externe [48][49][50].

2.2-Lyse de la butée :

La lyse de la butée coracoïdienne est décrite également dans la littérature, Dans notre série nous avons noté 3 cas. Ce résultat reste faible et rejoint ceux des autres auteurs de même que dans la série de Clément et al [11] qui a trouvé 2,6 % des cas et 6,4% des cas dans la série de Dossim et al [51].

2.3-Pseudarthrose de la butée :

Dans notre série on n'a pas noté de pseudarthrose de la butée. Dans la littérature, ce taux est très variable, allant de 0 à 50 % [52][53][11]. La survenue de cette complication peut être en rapport avec l'utilisation d'une vis uni corticale, mais aussi lors de la synthèse par une seule vis et quand la butée est vissée "debout".

2.4-Omarthrose :

*[*Voire *chapitre IX : l'omarthrose]*

2.5- Récapitulatif des complications potentielles et prévention :

Le tableau suivant cite des techniques pour éviter certaines complications en matière de la mise en place d'une butée coracoïdienne :

Tableau XIV : Complications potentielles et prévention

Complications potentielles	Comment l'éviter
Fracture de la butée	- Prendre une portion suffisante de coracoïde - Faire un forage de la butée parfaitement médian - Ne pas serrer la vis de manière excessive
Pseudarthrose de la butée	-Aviver la face profonde de la butée - Aviver la face antérieure du col de l'omoplate - Pénétrer la corticale postérieure de la scapula avec la vis et serrer en compression (=rondelle)
Migration du matériel métallique	- Mesurer avec une jauge la longueur de la vis afin de passer la corticale postérieure - En cas de « foirage » de la vis corticale autotarodeuse, prendre une vis corticospongieuse pour obtenir une compression efficace
Butée débordante	-Déterminer le positionnement de la butée avec une « pointe carrée » avant le forage trans scapulaire - Positionner la butée 2 à 3 mm en dedans du rebord glénoïdien - Réaliser un forage et un vissage glénoïdien antéropostérieur strictement parallèles à la surface articulaire de la glène

VIII. L'OMARTHROSE :

1. Généralité :

L'arthrose est l'arthropathie la plus fréquente, définie par une chondropathie, qui se caractérise par[54] :

-Une usure progressive du cartilage articulaire.

-Remaniement de l'os sous chondrale avec production d'ostéophytes.

-Des épisodes limités de l'inflammation de la synoviale.

Toutefois c'est une maladie multifactorielle, et on distingue deux types :

Les signes cliniques apparaissent de façon progressives, faits de **[55]** :

- Douleur mécanique À l'effort, cédant au repos, ne réveillant pas le malade la nuit.
- Signes associés : blocage, dérobement.
- Gêne fonctionnelle progressive.
- Limitation des mouvements.
- Craquement à la mobilisation.
- Sans aucun retentissement sur l'état général.

Les signescardinaux de l'arthrose à rechercher sur une radiographie **[56]** :

* pincement de l'interligne (0,25 mm par an).
* condensation de l'os sous-chondral.
* géodes sous-chondrales (petites cavernes dans l'os sous chondral).
* Ostéophytes (les becs de perroquet).

2. Arthrose gléno-Humérale :

L'arthrose gléno-humérale ou ''omarthrose'' correspond à la destruction de l'articulation entre l'humérus et l'omoplate. Il peut s'agir du vieillissement naturel de l'articulation ou être secondaire à un antécédent de fracture de l'épaule, de luxations à répétition, d'infection ou de maladie rhumatismale.

En l'absence de lésion de la coiffe des rotateurs, il s'agit d'une omarthrose centrée. Si elle s'associe à une lésion de la coiffe des rotateurs, celle-ci peut aboutir à l'excentration de la tête vers le haut avec un frottement anormal contre l'acromion. On parle alors d'omarthrose excentrée.

Cette une localisation moins fréquente de l'arthrose est presque toujours secondaire à une pathologie sous-jacente.

2.1-Signes fonctionnels :

Le symptôme principal est la douleur, associée à une raideur articulaire. La douleur est présente à la mobilisation de l'épaule et réveille fréquemment le patient la nuit. En cas de lésion associée de la coiffe des rotateurs, cette symptomatologie peut être accompagnée d'une faiblesse musculaire. L'arthrose étant une maladie évolutive, on observe fréquemment une augmentation des douleurs et une dégradation progressive de la fonction de l'épaule avec le temps [57].

2.2-Dépistage et diagnostic :

L'examen clinique est primordial : mobilisation de l'épaule et tests spécifiques permettant d'évaluer la fonctionnalité de la coiffe des rotateurs.

Sur le plan biologique, La VS et la CRP sont normales, mais peuvent s'élever momentanément lors des poussées congestives. Il n'y a pas de test de routine permettant d'évaluer la dégradation du cartilage.

Le bilan radiologique standard de l'épaule permet d'objectiver l'arthrose. Une imagerie complémentaire par IRM et CT scanner associé à une arthrographie permet d'évaluer l'état de la coiffe des rotateurs, ainsi que le stock osseux en prévision de l'implantation de la prothèse [57].

2.3-Classification :

Plusieurs classifications ont été élaborées dans ce sens, dont la plus utilisée est celle de Samilson[58] :

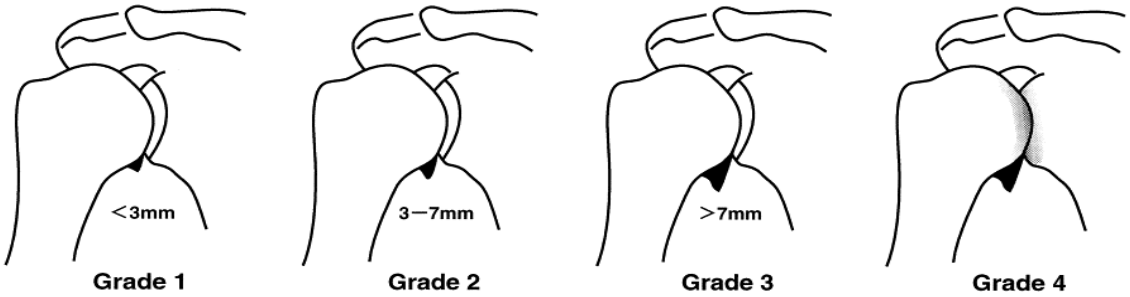

Figure 61: Classification de l'omarthrose selon samilson et parieto [4] :

-Grade 1 : de 1 à 3 mm de haut.
-Grade 2 : de 3 à 7 mm.
-Grade 3 : plus de 7 mm.
-Grade 4 : pincement articulaire et ostéosclérose.

Figure 62 : Grade 1 de Samilson [11]

Figure 63 : Grade 2 de Samilson [11]

Figure 64 : Grade 3 de Samilson [11]

Figure 65 : Grade 4 de Samilson [11]

3. Analyse Résultats radiologique de l'omarthrose :

La radiographie standard de face nous a permis de diagnostiquer les cas de luxation antéro-interne

Les lésions du bord antéro interne de la glène ont été confirmées radiologiquement sur les incidences de **LAMY** et de **BERNAGEAU**. Différents auteurs recommandent ces incidences pour le diagnostic des luxations postérieures de l'épaule et l'importance des radiographies standards pour diagnostiquer les lésions associées [11], [58], [59].

Quant au taux d'omarthorse dans la littérature chez les patients traité selon l'intervention de Latarjet, nous citant les résultats suivants :

Tableau XV : Comparaison des résultats radiologiques en pré et post opératoire

		Jamal et al[13]	Clément et alà 8 ans de recul [11]	Clément et alà 22 ans de recul [56]	Notre serie
En pré opératoire	Pas d'omarthrose	89,1%	100%	100%	87,3%
	Stade 1	9,1%	abs	abs	8,5%
	Stade 2	abs	abs	abs	6,3%
	Stade 3	abs	abs	abs	2,1%
	Stade 4	abs	abs	abs	0%
En post opératoire	Pas d'omarthrose	85,5%	70%	50%	75%
	Stade 1	14,5%	14%	16%	14,8%
	Stade 2	abs	11%	20,5%	11%
	Stade 3	abs	5%	4,5%	2,1%
	Stade 4	abs	0%	0%	0%

Abs : absent **NR** : non rapporté

Radiologiquement, toutes les séries ont montré l'existence d'une évolution de l'omarthrose, y compris le notre.

Toutefois, on remarque que sur la majorité des séries étudiées, la prévalence des stades avancés (stade 3 et 4) de l'arthrose gléno humérale reste très faible.

4. L'instabilité antérieure de l'épaule et les facteurs de survenue de l'omarthrose :

L'apparition d'une arthrose est un facteur péjoratif puisqu'elle va être àl'origine de mauvais résultats cliniques.L'expression clinique de l'arthrose ne sedéclare qu'à partir du stade 2 pour lamobilité et de stade 3 pour les douleurspost opératoires, Le stade 1 n'a aucunretentissement clinique. Selon les revues de la littérature [60][61][46] , on cite les facteurs suivants :

4.1-Place de l'intervention chirurgicale :

Hovelius[62] a prouvé récemment grâce à une série prospective sur 25 ans que les épaules instables opérées, indépendamment du type d'intervention pratiquée, avaient moins de risque de développer une omarthrose que les épaules non opérées.

Chez les patients non opérés de cette série, quel que soit le nombre des luxations, on observait 25,7% d'omarthrose (Stade 2 et 3).

4.2-L'âge lors de l'intervention :

La prévalence de l'arthrose était plus importante chez les patients les plus âgés au moment de l'intervention.

Nous avons aussi constaté un lien entre l'âge de la première luxation et l'arthrose. Dans notre série les patients ayant présenté un premier épisode d'instabilité après 30 ans

étaient plus enclins à développer une omarthrose que les autres.Ce facteur de risque avait été observé par Walch [63] , Hovelius [62]et Clément et al **[11]**.

4.3-Type et nombre de récidives des luxations :

Dans son étude, Clément et al **[11]** avait montré sur une série des patients non opérés et ayants une instabilité de l'épaule ont plus de risque de développer une omarthrose surtout de stade 2 et stade 3 selon la classification de Samilson, observée chez les patients qui ont eu plusieurs nombre de luxations d'une part et d'autre part, Hovelius[47] et al était de même avis également pour les patients opérés et quel que soit le type d'intervention chirurgicale.

4.4-Lerecul moyen :

l'étude de Clément et al **[11]** a montré que le taux des patients ayant une arthrose gléno humérale ; avec ses différents stades ; augmente avec le temps en tenant compte de deux reculs moyens sur la même série, à 8 ans et 22 ans :

Tableau XVI : L'impact du recul moyen sur le diagnostic de l'omarthrose

	En préopératoire	A 8 ans de recul	A 22 ans de recul
Absence d'omarthrose	100 %	70,5%	50%
Stade 1	0%	13,6%	15,9%
Stade 2	0%	11,4%	20,5%
Stade 3	0%	4,5%	4,5%
Stade 4	0%	0%	9%

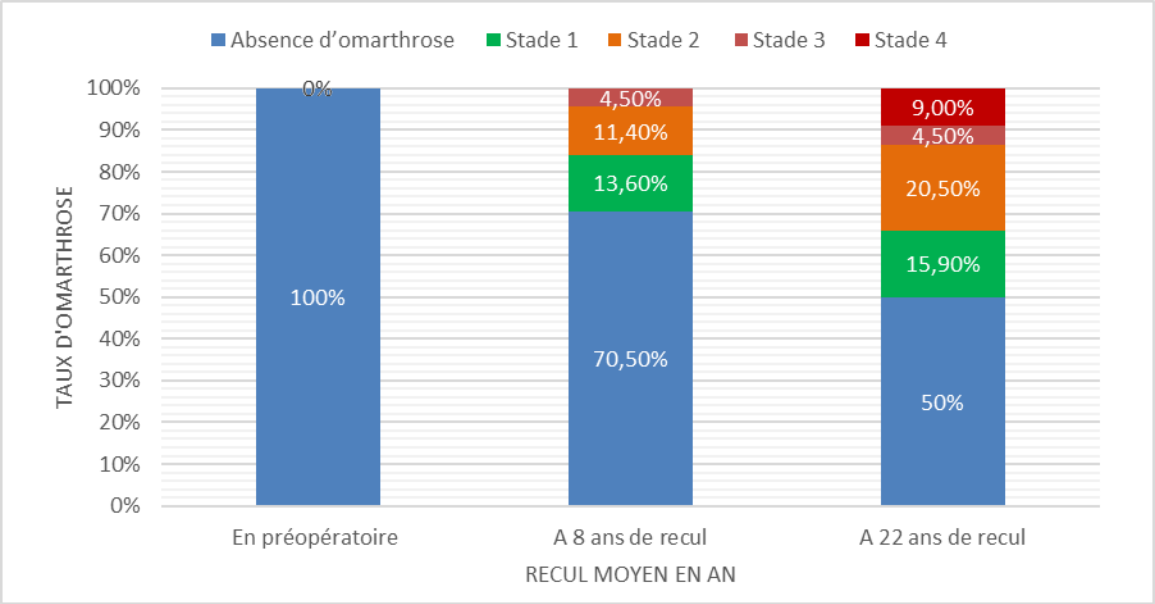

Figure 66 : Évolution de l'omarthrose en fonction du recul moyen

Toujours selon la même étude, Tous les patients présentant un stade 3 ou 4 à 22 ans de recul présentaient déjà des signes d'arthrose à 8 ans de recul.

Quant à notre série, 16,9 % des patients avaient une omarthrose avec ses différents grades au moment de la chirurgie, et 29% des patients l'ont eu après 5 ans de recul.

Statistiquement Il existait une progression significative de l'arthrose (p=0,0001).

4.5-Position de la butée :

Parmi les facteurs de risques imputables à la technique nous avons observé, comme la plupart des auteurs **[62][44][43][64],** qu'une butée débordante était un facteur de risque majeur de développement d'une omarthrose.

A ce propos, dans une étude sur cadavres, Ghodadra [65]a démontré qu'une érosion du rebord antéro-inférieur de la cavité glénoïdale augmentait considérablement les forces de pression subies par la cavité glénoïdale dans son ensemble et de façon encore plus importante dans le quadrant antéro-inférieur. Une butée en position affleurante normalise quasiment ces pressions alors qu'elles sont majorées par une butée débordante et restent élevées avec une butée médialisée.

4.6-Pseudarthrose de la butée :

la survenue d'une omarthrose est statistiquement liée la présence d'une pseudarthrose de la butée selon Allain [66] et Lévigne [67] . Dans notre série on n'a pas observait cette tendance vue l'absence de cette complication.

4.7- Type d'intervention chirurgicale :

[Voire chapitre : X- Technique *de Latarjet versus les autres techniques chirurgicales]*

5. Traitement del'omarthrose:

- Le type de traitement est adapté à la sévérité de l'arthrose, de son retentissement fonctionnel et de la douleur.
- La mise au repos de l'articulation, et la prise d'anti-inflammatoires peut soulager les douleurs.
- en cas d'arthrose débutante, une infiltration des corticoïdes avec un programme de physiothérapie bien conduit permet d'améliorer les symptômes.
- Le traitement de physiothérapie joue un rôle anti-inflammatoire et antalgique. Elle repose essentiellement sur l'assouplissement des haubans capsulaires, la détente puis le renforcement musculaire.
- L'effet du traitement conservateur étant limité lors d'arthrose avancée, la prise en charge chirurgicale par prothèse de l'épaule [68], représente la solution thérapeutique la plus adaptée.

IX. TECHNIQUE DE LATARJET VERSUS LES AUTRES TECHNIQUES CHIRURGICALES :

1. Rappel :

1.1- Intervention de Bankart :

Consiste à réaliser une réinsertion du décollement capsulolabral antérieur par des points Trans osseux sur le rebord glénoïdien, en utilisant des vis, des rivets ou des agrafes. La technique a était largement facilitée par le développement d'ancres métalliques, permettant d'éviter le temps de préparation des trous d'ancrage.

1.2-Variantes de l'intervention de Bankart :

1.2.1-Selon l'abord articulaire :

Thomas et Matsen, puis Berg et Ellison [69] évitent de fragiliser la capsule en la dissociant du tendon sous scapulaire. Ils recommandent une arthrotomie commune tendino-scapulaire 1cm en dedans de la gouttière bicipitale et effectuent la réinsertion capsulaire trans-osseuse par voie endo-articulaire.

1.2.2-Selon le procédé de fixation capsulaire :

Le lambeau capsulaire externe peut être amené à la berge antérieure de la glène par fil d'acier, par agrafage, vissage ou suture dans un tunnel Trans osseux extra-articulaire ou par utilisation d'un système d'ancrage osseux.

1.3- Capsulorraphies :

Elles sont particulièrement adaptées au concept d'hyperlaxité capsuloligamentaire.

- ROWE [70] : Décrit la capsulorraphie qu'il utilise en l'absence de lésion anatomique au rebord antéro-inférieur de la glène. L'abord de la capsulotomie verticale est le premier

temps, commun avec le procédé de BANKART. Le lambeau capsulaire externe est réinséré au bourrelet et à la base glénoïdienne des ligaments gléno-huméraux par quatre points en U (fils non résorbable, suture à 30° de rotation externe). Le lambeau capsulaire interne est alors rabattu en dehors et amarré par suture directe au lambeau externe, réalisant un effet de renfort et de remise en tension.

- **NEER [7] :** Décrit « l'inferior capsular shift » dans le traitement des hyperlaxités multidirectionnelles. A l'inverse du procédé de BANKART.

La capsulotomie s'effectue par désinsertion au col de l'humérus, sous le lambeau externe du sous-scapulaire dont les fibres profondes sont laissées au contact de la capsule jusqu'au bord inférieur du col anatomique. Après avivement du col de l'humérus, les lambeaux sont réinsérés par suture croisée. Le lambeau inférieur qui correspond au ligament gléno-huméral inférieur est amarré en haut par suture appuyée sur la face profonde de l'insertion du sous scapulaire, il constitue le plan profond. Le lambeau supérieur est suturé en bas et en dehors, il constitue le plan superficiel, contenant le ligament gléno-huméral moyen dont la verticalisation lutte contre la subluxation gléno-humérale inférieure.

Les sutures sont effectuées à 10° de rotation externe et légère flexion. NEER recommande une immobilisation coude au corps à 20° de rotation interne pendant 6 semaines avec reprise très lente des activités (rééducation active à 3 mois, reprise du sport à 9 mois).

1.2- Les techniques arthroscopiques[71]:

L'avènement de l'arthroscopie a permis non seulement de mieux visualiser et décrire les différentes lésions rencontrées, mais aussi de transposer les interventions réalisées à ciel ouvert vers les techniques moins invasives. Les principes de réinsertion imposent trois étapes :

- Avivement du rebord antéro-inférieur de la glène.

- Repérage, mobilisation et avivement du bourrelet glénoïdien et des ligaments glénohuméraux.
- Réinsertion haute avec remise en tension. Plusieurs techniques sont réalisées, on cite :
- Agrafage : Technique de Johnson :

C'est une des premières techniques appliquées à l'arthroscopie. Les résultats sur la stabilité étaient variables selon les séries, avec un taux de récidives élevé d'après Nelson.Le problème essentiel était représenté par des migrations du matériel et un taux de reprise pour douleur élevé dans la série de la SFA. L'utilisation de l'agrafage métallique est actuellement abandonnée.

- Réinsertion par suture transosseuse : Technique de Caspari.
- **Réinsertion Trans osseuse : Technique de Morgan :**

Il s'agit de la technique développée par Caspari [72] puis par Morgan [73]; qui utilise un fil passé au travers de la glène, qui est ensuite serré en arrière. Les résultats rapportés par les promoteurs de la technique étaient encourageants mais des taux de récidives ont été rapportés [74], ainsi que les douleurs postérieures sur les points de suture et des complications neurologiques au niveau du nerf supra scapulaire.

2. Comparaison des résultats fonctionnels :

Le Tableau XVII montre une comparaison des taux de récidive et de satisfaction des patients par série en fonction du type d'intervention chirurgicale et selon les différentes séries de la littérature [43], [44], [47], [47], [59], [62], [62], [66], [75]-[77].

En comparaison avec la chirurgie de type Bankart, qui est la seconde opération la plus utilisée pour les luxations d'épaulesoit à ciel ouvert ou par arthroscopie, les butées coracoïdiennes offrent de meilleurs résultats fonctionnels.

Le risque de réapparition d'une instabilité de l'épaule est significativement plus faible et la perte d'amplitude en rotation externe d'épaule est statistiquement moins importante.

Concernant le taux de satisfaction des patients et le retour au sport, ce type de chirurgie permet également de meilleurs résultats [78][47][79]. Laboute et al [78] ont relevé dans leur étude que les patients recommençaient la course à pied à 2,4 mois post-opératoires, l'entrainement sportif à 5,1 mois post opératoires, et la compétition à 6,2 mois postopératoires.

Tableau XVII : Comparaison des taux de récidive et de satisfaction des patients par série en fonction du type d'intervention chirurgicale

Auteurs	Type d'intervention	Recul	Récidives		Appréhension résiduelle	Satisfaction		
			Luxation	Subluxation		Très satisfait	Moyennement satisfait	Insatisfait
Fabre [80]	Bankart Open	28 ans	16%	0%	14%	96%	4%	0%
Chapnikoff [81]	Bankart Open	16 ans	9,5%	0%	8,10%	95%	5%	0%
Pelet[82]	Bankart Open	29 ans	10%	0%	4%	80%	16%	4%
Molé SOFCOT[83]	Bankart Open	16,5 ans	5%	NP	17%	60%	27%	15%
Kavaja [75]	Bankart AO	13 ans	25,7%	0%	36%	46%	37%	16%
Castagna [59]	Bankart AO	10,9 ans	19,3%	3,2%	NP	84%	16%	0%
Allain [17]	Latarjet	14,3 ans	0%	1,7%	12%1	NP		
Lévigne SOFCOT [44]	Latarjet	12ans	6%	0%	24%	72%	22%	6%
Mizuno [43]	Latarjet	20 ans	2,9%	2,9%	NP	80,9%	14,7%	4,4%
Ladermann[84]	Latarjet	16,2%	0,9%	0,9%	5,5%	78%	18%	3%
Bouju [76]	Latarjet	13 ans	1,4%	0%	14%	98,5%	1,5%	0%
Singer [77]	Latarjet bristow	20,5 ans	0%	7%	NP	NP		
Hovelius jses[47]	Latarjet bristow	15 ans	3,4%	10%	NP	76%	22%	4%
Schorder [85]	Latarjet bristow	26,4 ans	9,6%	5,8%	NP		NP	
Notre serie	Latarjet	5 ans	NP	NP	10,4%	75,16%	11,36	8,5%

N : non précisé **AO** : arthroscopie **SOFCOT :** Société Française de Chirurgie Orthopédique et Traumatologique

3. Evolution vers l'omarthrose :

Pour trouver un lien entre l'évolution vers les stades avancés de l'arthrose gléno-humérale et le type de l'intervention utilisée, nous avons comparé les résultats radiologiques figurés dans les séries de la littérature entre l'intervention de Latarjet et Bristow **[62], [75], [59][11]** (figure 67) d'une part, et l'intervention de Bankart soit à ciel ouvert ou arthroscopique d'autre part **[43], [44], [66], [76], [77] (figure 68).**

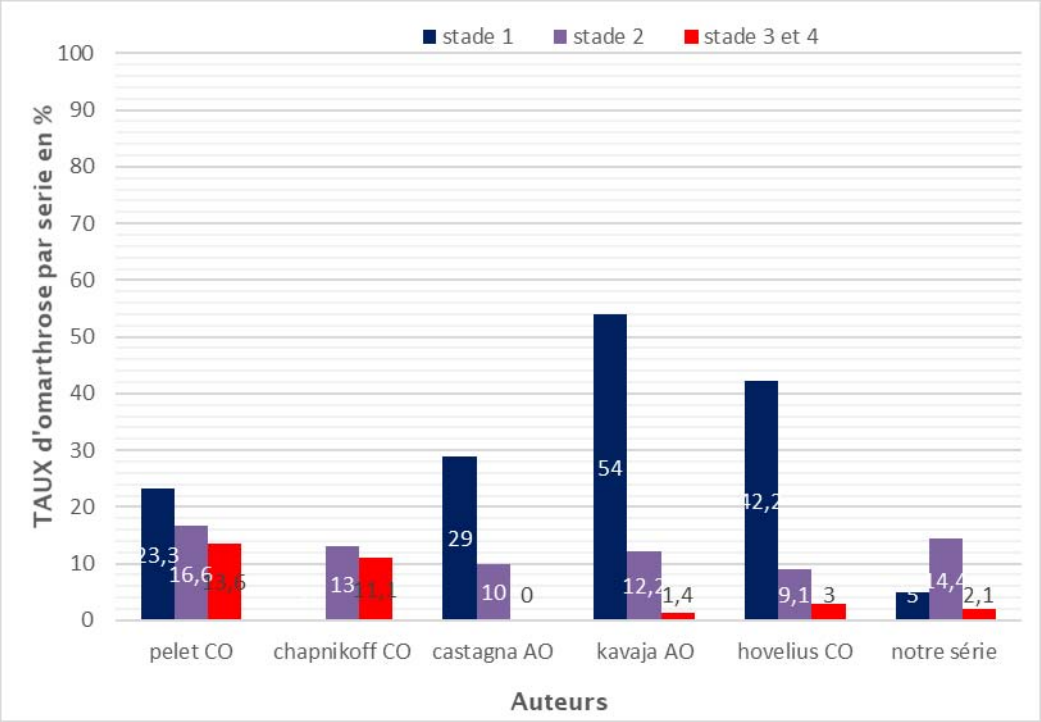

Figure 67: Taux d'Omarthrose (en %) constatés selon la classification de Samilson sur les séries de Bankart à Ciel ouvert (CO) et Arthroscopique (AO)

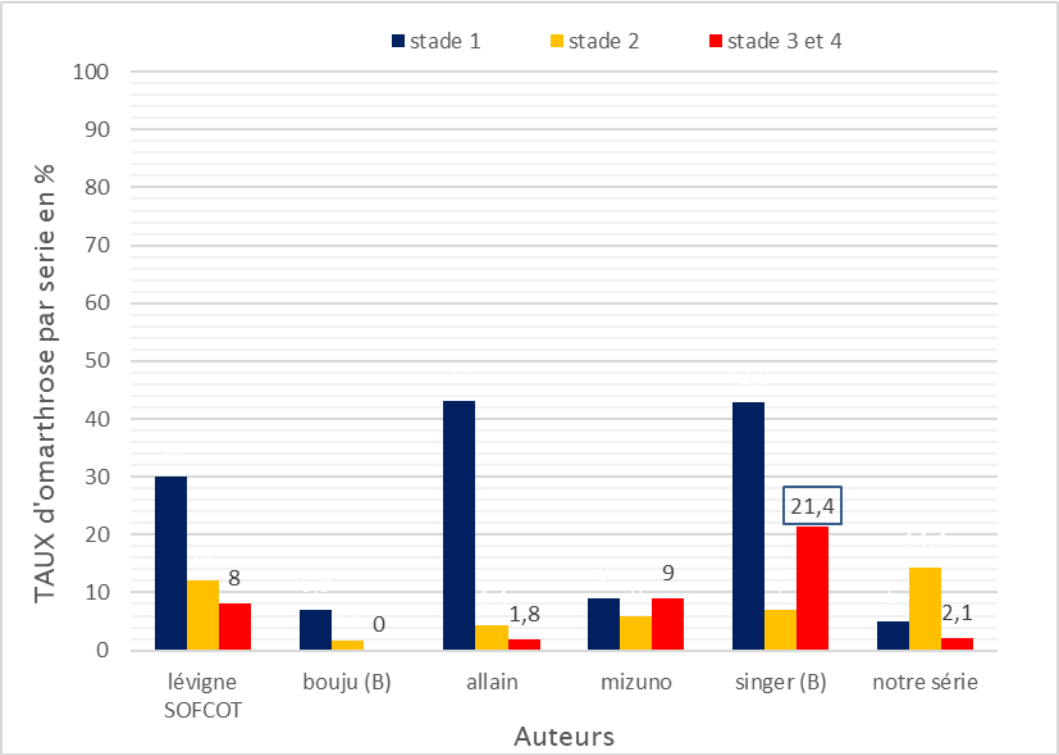

Figure 68 : Taux d'Omarthrose (en %) constatés selon la classification de Samilson sur les séries de Latarjet et de Bristow (B)

En considérant que les stades 1 de Samilson ne correspondent pas à une authentique omarthrose, et en ne tenant compte que des stades avancés (stade 3 et stade 4), on trouve que le taux de ces derniers est élevé dans le séries ayant opté pour l'intervention de Bankart avec ses différentes variantes.

Le résultat observé dans notre série rejoint parallèlement les autres résultats de la littérature qui traitent l'intervention de Latarjet, montrant ainsi un taux faible de l'arthrose stades 3 et 4 de l'omarthrose.

Conclusion

L'instabilité antérieure chronique de l'épaule est une pathologie fréquente qui survient surtout chez le sujet jeune de sexe masculin, et qui devient de plus en plus invalidante même pour des traumatismes minimes, nécessitante ainsi une prise en charge chirurgicale précoce pour prévenir l'évolution vers les complications et améliorer la qualité de vie des patients.

L'intervention de Latarjet est une intervention efficace dans la cure de l'instabilité gléno-humérale, ses taux d'échecs étant plus faibles par rapport autres techniques, bien que plus risquée même en l'absence de perte de substance glénoïdale. Ses résultats sur la stabilité sont bons même avec un recultrès important.

Notre étude montre ; conformément aux données de la littérature ; des bons résultats fonctionnels et les patients sont satisfaits, à noter que seuls les stades très avancés de l'omarthrose deviennent symptomatiques.

Les complications sont rares, on cite l'arthrose gléno-humérale, la lyse de la butée et la pseudarthrose. Dans la plupart des cas l'évolution vers l'omarthrose reste prévisible et qui peut être évitable grâce à une technique chirurgicale rigoureuse toute en évitant d'avoir une butée débordante dans l'articulation.

Les techniques d'arthroscopique n'ont pas encore fait la preuve de leur supériorité sur la technique à ciel ouvert mais permettent à priori un bon contrôle du positionnement des butées.

Annexes

ANNEXE 1: FICHE D'EXPLOIATATION

I-IDENTITE :

-Nom/Prénom :
-IP du patient :
-téléphone :
-Age :
-Sexe : f ☐M☐
-Profession :.....

-Pratique du sport : non☐ oui ☐
Si oui, quel type :
- Compétition ☐
- Loisirs ☐

-Latéralité : droite ☐ gauche ☐

II-ANTECEDENTS :

-Traumatisme de l'épaule.☐
-Intervention chirurgicale.☐
-chirurgie stabilisatrice préalable. ☐
-Pathologie de l'épaule.☐
-Manipulation par guérisseur.☐

-hyper laxité familiale ☐
-maladies rhumatismales
-Neurologique ☐.....
-Psychiatrique ☐.....
-Autres ☐.....

III-LUXATION INITIALE :

- Age de survenue :.....
- Traumatisme isolé de l'épaule ☐
- Polytraumatisme.☐
- Luxation Unilatérale.☐
- Luxation Bilatérale.☐
- Etiologie :
  -AVP ☐
  -Accident de sport ☐
  -Agression ☐
  -accident domestique ☐
  -**Traitement de l'episode initiale :**
- *Réduction médicalisée :*
  -Sans anesthésie....☐
  -Sous sédation .....☐
  -Sous AG .....☐
- *manipulation traditionnelle*
  -Jebbar.....☐
  -Entourage.....☐

-imprudence ☐
- *Mécanisme :*
  -direct ☐
  - indirect ☐
- *Direction de la force d'impact* :
  -abduction ☐
  -Rotation externe ☐
  -Rétropulsion ☐
  -Extension du coude ☐

-Patient lui-même....☐
- *Immobilisation* : oui ☐ non ☐
  -si oui, Type d'immobilisation :
  -écharpe simple.....☐
  -mayo clinique.....☐
  - Durée :.....
- *Rééducation* : oui.....☐ Non.....☐

IV-RECIDIVES :

- 1ère récidive intervalle libre :
  nombre des récidives/an :
  5 récidives ☐
  5-10 récidives ☐
  10 récidives ☐

- Mode d'apparition de l'instabilité :
  - spontanée ☐
  - traumatique ☐
  Si oui, énergie du traumatisme :
  - minime ☐

- modérée □
- important □
- Non précisé □
- Lors du sommeil □

• *Type de manifestation* :
  - luxation □
  - Subluxation □

• Traitement des récidives :

Réduction :
- sans anesthésie □
- Sous sédation □
- Avec anesthésie □
- Par l'entourage □
- Par le patient lui-même □
- Immobilisation : □ oui □non

• Retentissement des récidives :
- Impossibilité d'utilisation du membre □
- Utilisation limitée □
- Activité sportive interrompue □
- Activité professionnelle interrompue □

V- DIAGNOSTIC CLINIQUE :

• **Inspection :**
- déformation □
- amyotrophie □

• **Palpation et mobilité :**
- points douloureux □
- craquement □
- Ressaut □
- blocage □
- limitation de la mobilité passive □
- Limitation de la mobilité active □
- Perte de la sensibilité du moignon de l'épaule□

• **Laxité de l'épaule :**

o Globale : degré de rotation externe : « sofcot2001 »
- >85°□
- < 85°□

o Inferieur : « suclus test »
- Grade 1 :<1cm□
- Grade 2: < 2cm□
- Grade 3: < 3cm□

o Antéropostérieur :
- Tiroir : load and shift test□

• **Instabilité antérieure :**
- Appréhension test : RE/abdu □
- Relocation test □
- Surprise test □

VI- EXAMEN RADIOLOGIQUE :

- **Radio standard :**

• ***Face :***
- Encoche de la tête humérale □
- Fracture du rebord antéro Inférieur de la glène □
- Arthrose gléno-humérale □

• ***Profile glénoïdien de bernageau :***
- Fracture rebord antéro Inférieur de la glène □
- Eculement □

• ***Autres éléments associés :***
- Fracture du trochiter □
- Fracture de l'apophyse coronoïde □
- Fracture du col de l'humérus □

- **Arthroscaner :**
  - Désinsertion du bourrelet glénoïdien (lésion de bankart) □
  - Décollement capsulo-périosté □
  - lésion du ligament gléno-humérale inférieur (LGHI)

VI- TRAITEMENT ET EVOLUTION :

EN, PERI OPERATOIRE :

1-Age lors de l'intervention :.....

2-Délai entre le premier épisode de l'instabilité et l'intervention .....

3-Type d'anesthésie :

-anesthésie générale (AG) □

-autres.....□

4-Type d'installation :

-Décubitus dorsale □

-Position demi assise□

5-Voie d'abord :

-Delto-pectorale □

-discision □

-ténotomie en L inversé □

6-Vissage :

-ostéosynthèse par une seule vis □

-ostéosynthèse par deux vis □

7-Contrôle fluoroscopique □

8-Antibioprophylaxie □

.....

.....

EN, POST OPERATOIRE

1-**immobilisation par écharpe coude au corps**□

-écharpe coude au corps□

-bandage thoraco-brachial □

2-**durée d'hospitalisation**.....

3- **rééducation** :

-début d'emblée de la rééducation □

-durée :.....

-exercices d'auto rééducation □

4-reprise du travail / sport

-après 3 mois □

-après 6 mois □

5- complications post opératoire immédiate :

-hématome □

Si, oui :-résorption spontanée □

-Evacuation chirurgicale□

-lésions nerveuse □

-troubles de la cicatrisation cutanée □

-algodystrophie □

6- Complication à moyen/long terme :

-lyse de la butée coracoïdienne □

-pseudarthrose □

-Raideur □

-Démontage du matériel d'ostéosynthèse □

7-**Résultats, Contrôle radiologique et recul de la butée coracoïdienne** :

-butée normale □

-affleurant □

-débordante □

-médiale □

-lyse de la butée □

Si oui, taux de lyse de la butée estimé à :

-moins de 1/3 du volume □

-1/3 du volume □

-1/2 du volume □

-2/3 du volume □

-lyse totale □

8-évaluation de l'omarthrose :

-ostéophytes isolée □

-pincement antérieur □

-pincement postérieur □

-pincement globale

9-Evaluation de l'omarthrose par la classification Samilson ANNEXE 2 :

1 - de 1 à 3 mm de haut □

2 - de 3 à 7 mm □

3 - plus de 7 mm □

4 - pincement articulaire et ostéosclérose □

ANNEXE 2 : CLASSIFICATION DE SAMILSON

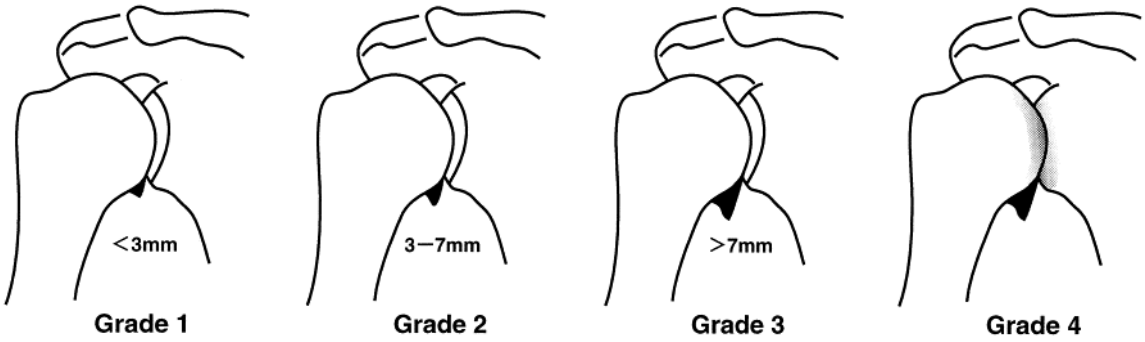

ANNEXE 3 : ÉCHELLE VISUELLE ANALOGIQUE

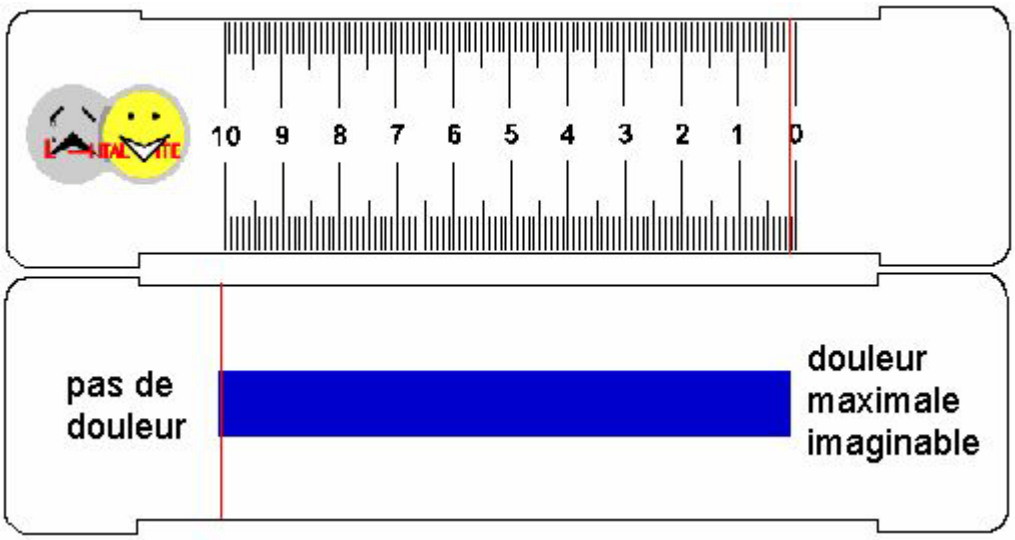

ANNEXE 4 : SCORE FONCTIONNEL DE WALCH ET DUPLAY [85]

Nom : Prénom : Date de naissance :	Date : Médecin traitant : Médecin prescripteur :

	Date		Début	Milieu	Fin
Douleur (total sur 15 points)	A. Échelle verbale 0 = intolérable 5 = moyenne 10 = modérée 15 = aucune				
	B. Échelle algométrique Soustraire le chiffre obtenu du nombre 15 0_____15 Absence de douleur — douleur sévère				
	Total	**A + B / 2 (/15)**			
Niveau d'activités quotidiennes (total sur 10 points)	Activités professionnelles/ occupationnelles	travail impossible ou non repris 0 point gêne importante 1 point gêne moyenne 2 points gêne modérée 3 points aucune gêne 4 points			
	Activités de loisirs	impossible 0 point ; gêne modérée 3 points gêne importante 1 point ; aucune gêne 4 points gêne moyenne 2 points			
	Gêne dans le sommeil exemple : aux changements de position	douleurs insomniantes 0 point gêne modérée 1 point aucune gêne 2 points			
Niveau de travail avec la main (total sur 10 points)	À quelle hauteur le patient peut-il utiliser sa main sans douleur et avec une force suffisante ?	taille 2 points ; cou 6 points xiphoïde 4 points ; tête 8 points au dessus de la tête 10 points			
Mobilité (total sur 40 points)	Antépulsion (total / 10)	0°-30° 0 point 91°-120° 6 points 31°-60° 2 points 121°-150° 8 points 61°-90° 4 points >150° 10 points			
	Abduction (total / 10)	0°-30° 0 point 91°-120° 6 points 31°-60° 2 points 121°-150° 8 points 61°-90° 4 points < 150° 10 points			
	Rotation latérale (total / 10)	main derrière la tête, coude en avant 2 points main derrière la tête, coude en arrière 4 points main sur la tête, coude en avant 6 points main sur la tête, coude en arrière 8 points élévation complète depuis le sommet de la tête 10 points			
	Rotation médiale (total / 10)	dos de la main niveau fesse 2 points dos de la main niveau sacrum 4 points dos de la main niveau L3 6 points dos de la main niveau T12 8 points dos de la main niveau T7-T8 10 points			
Force musculaire (total sur 25 points)	Abduction isométrique (élévation antéro-latérale de 90° dans le plan de l'omoplate)	si 90° n'est pas atteint en actif 0 point si maintien de 5 s, par 500g 1 point			
Total (total sur 100 points)	Valeur absolue (en points/100)				
	Valeur pondérée (%)				

Résumés

RÉSUMÉ :

Notre travail porte sur 46 cas des luxations récidivantes antéro-internes de l'épaule, colligées au service de Traumatologie Orthopédie A du CHU Mohamed VI de Marrakech et traitées parune butée coracoïdienne selon la technique de Latarjet, sur une période de 5 ans, de 2014 à 2019.

L'âge moyen a été de30 ans, avec prédominance masculine (74%) et sportif (85%). L'encoche humérale a été retrouvée dans 80% des cas, la fracture du bord antéro-interne de la glène dans 21,2%, et l'omarthrose pré opératoire été observée dans 17% des cas. Les résultats de notre série sont très satisfaisants (82,7%) avec une stabilité parfaite dans 89,4% des cas. Des complications sont recensées, mais leur retentissement sur le résultat est limité on cite : 3 cas de lyse de labutée, avec 7 cas d'arthrose gléno-humérale (stade 2 et 3 selon Samilson).

La technique chirurgicale utilisée, l'âge avancé au moment de la chirurgie, ainsi qu'une butée débordante ou compliquée de pseudarthrose, sont tous des facteurs de progression vers l'omarthrose, que nous avons constaté.

A la lumière de ces résultats et de ceux de la littérature, la butée coracoïdienne garde une place de choix dans le traitement de cette affection.

SUMMURY:

Our study was about 47 cases of the recurrent shoulder dislocation operated on according to the Latarjet procedure at the department of Trauma and orthopaedic surgery A in Mohamed VI university hospital centre of Marrakech, over a period of 5 years from January 2014 to December 2019.

The mean age was 30 years old. There was an important predominance of males (74%). Traumatic injury was reported in 85% of cases. All patients underwent preoperative standard radiographs of the shoulder. The Hill-Sachs lesion was identified in 80% of cases. Anterior glenoid rim lesions were found in 21, 2%. All patients were operated on according to the Latarjet procedure. We have had satisfactory results: 82.7% of patients were painless. Shoulder stability was perfect in 89,4% of patients. The complications found in our series are rare: three cases of lyse of the abutment, level and four cases of advanced glenohumeral osteoarthrosis stage 2 and 3 according to the Samilson classification.

The surgical technique used, or an advanced age in surgery, as well as an overflowing abutment are all factors of progression to osteoarthritis.

In the light of these results and of those of the literature, the coracoïdienne abutment keeps a place of choice in the treatment of this affection.

ملخـــــص:

ترتكز دراستنا حول سبع و أربعين حلة انخلاع متكرر للكتف عولجت جراحيا حسب تقني لاتارجي في مصلحة جراحة العظام والمفاصل بمستشفى ابن طفيل التابع للمستشفى الجامعي محمد السادس بمراكش لمدة خمس سنوات والممتدة ما بين يناير 2014 و دجنبر 2019.

متوسط العمر لدى مرضانا هو 30 سنة مع وجود هيمنة واضحة للذكور بنسبة 74 %. حيث أن 85% منهم يزاولون نشاطا رياضيا. قمنا بانجاز تصوير إشعاعي قبل إجراء العملية عند جميع المرضى حيث أظهر هذا الأخير حزا للرأ س الذراعي في 80% من الحالات واعتلال المفصل الحقاني العضدي في 17% من الحالات قبل إجراء العملية الجراحية

كانت نتائج سلسلتنا مرضية بنسبة 82.7% ,كما أن استقرار المفصل كان متقنا في 89.4% نذكر أننا قد لاحظنا بعض المضاعفات والتي لم تؤثر بشكل كبير على النتائج من بينها انحلال الحاجز لدى 3 حالات هشاشة متقدمة للمفصل من الدرجتين 2 و 3 حسب تصنيف ساميلسون لدى 7 حالات.

التقنية المستعملة ,السن المتقدم أثناء الجراحة والحاجز الأكثر جانبيا, كلها عوامل تسرع من وثيرة اعتلال المفصل الحقاني العضدي

من خلال عملنا هذا, والذي يتوافق مع الأبحاث والمراجع نستنتج أن تقنية لاتارجي هي الأكثر فعالية في معالجة الانخلاع المتكرر للكتف وذلك نظرا للنتائج الوظيفية الجيدة والمضاعفات القليلة .

Bibliographie

1. **F. Srour, G. Barette, et M. Loubière,**
« Rééducation de l'épaule douloureuse non opérée, non instable ».
EMC – Kinesitherapie, vol. 26-208-G-10, janv. 2015.

2. **R. H. Hall, F. Isaac, et C. R. Booth,**
« Dislocations of the shoulder with special reference to accompanying small fractures ».
J Bone Joint Surg Am, vol. 41-A, nº 3, p. 489-494, avr. 1959.

3. **O. Rosello,**
« Traitement arthroscopique de l'instabilité antérieure récidivante de l'épaule chez l'adolescent sportif », p. 96.

4. **B. J. Eckenrode, D. S. Logerstedt, et B. J. Sennett,**
« Rehabilitation and functional outcomes in collegiate wrestlers following a posterior shoulder stabilization procedure ».
J Orthop Sports Phys Ther, vol. 39, nº 7, p. 550-559, juill. 2009.

5. **B. G. Weber, L. A. Simpson, et F. Hardegger,**
« Rotational humeral osteotomy for recurrent anterior dislocation of the shoulder associated with a large Hill-Sachs lesion ».
J Bone Joint Surg Am, vol. 66, nº 9, p. 1443-1450, déc. 1984.

6. **H. Guerini et al.,**
« Imagerie de l'instabilite glenohumerale anterieure et des SLAP »,
Journal de Radiologie, vol. 90, nº 10, p. 1282, oct. 2009.

7. **C. S. Neer et C. R. Foster,**
« Inferior capsular shift for involuntary inferior and multidirectional instability of the shoulder. A preliminary report ».
J Bone Joint Surg Am, vol. 62, nº 6, p. 897-908, sept. 1980.

8. **R. J. Neviaser, T. J. Neviaser, et J. S. Neviaser,**
« Anterior dislocation of the shoulder and rotator cuff rupture ».
Clin Orthop Relat Res, nº 291, p. 103-106, juin 1993.

9. **E. Masson,**
« Les instabilités antérieures aiguës de l'épaule »

10. **J. Travlos, I. Golberg, Rs. Boome,**
« Brachial plexus lesions associated with dislocated shoulders | The Bone & Joint Journal ».

11. **C. Lalanne, T. Vervoort, C. Szymanski, C. Bourgault, et C. Maynou,**
« Revue clinique et radiologique de l'intervention de Latarjet-Patte à 22ans de recul - facteurs prédictifs de survenue d'une arthrose gléno-humérale et son influence sur les résultats cliniques ».
Revue de Chirurgie Orthopédique et Traumatologique, vol. 101, nº 7, Supplement, p. S154, nov. 2015.

12. **[12] A.Bah, I, El antri, Y. Jalal, E, Beaudouin, A. Jaafar,**
« Does the stability of Latarjet procedure decrease with follow-up ? Retrospective study about 53 cases at 5 years of minimal follow-up».

13. **L. Jamal, H. Bousbaa, T. Cherrad, M. Wahidi, L. Amhajji, et K. Rachid,**
« Les instabilités antérieures de l'épaule:à propos de 73 cas ».
Pan Afr Med J, vol. 24, juill. 2016, doi: 10.11604/pamj.2016.24.211.8662.

14. **G. Rigoulout,**
«RIGOULOUT GUILLAUME ARTHROSCOPIE EN AMBU.
(LORIAUT) PARIS 7.

15. **R. Brzoska, H. Laprus, W. Solecki, et A. Błasiak,**
« ANTERIOR SHOULDER INSTABILITY. I TREAT MOST PATIENTS WITH LATARJET ».
avr. 2018, doi: 10.19271/IRONS-00068-2018-24.

16. **G. A. STIRMA, E. B. D. S. LIMA, D. H. CHAVES, P. S. BELANGERO, C. V. ANDREOLI, et B. EJNISMAN,**
« LATARJET PROCEDURE ON ANTERIOR SHOULDER INSTABILITY IN PROFESSIONAL SOCCER PLAYERS ».
Acta Ortop Bras, vol. 28, nº 2, p. 84-87, 2020.

17. **Allain, D. Goutallier, et C. Glorion,**
« Long-term results of the Latarjet procedure for the treatment of anterior instability of the shoulder ».
J Bone Joint Surg Am, vol. 80, nº 6, p. 841-852, juin 1998.

18. **M. Y. Artur, M. L. Duvillard, M. P. Ortega-Deballon, et M. M. Maynadie,**
« PROFESSEURS DES UNIVERSITES - PRATICIENS HOSPITALIERS »
p. 72, 2016.

19. **G. A. Stirma, E. B. D. S. Lima, D. H. Chaves, P. S. Belangero, C. V. Andreoli, et B. Ejnisman,**
« LATARJET PROCEDURE ON ANTERIOR SHOULDER INSTABILITY IN PROFESSIONAL SOCCER PLAYERS ».
Acta ortop. bras., vol. 28, nº 2, p. 84-87, avr. 2020.

20. **N. Mizuno,**
« Long-term results of the Latarjet procedure for anterior instability of the shoulder J ».

21. **D.Saragalia,**
« Les luxations et instabilités de l'épaule ». Mars 2003

22. **D. P. Loriaut,**
« Luxation et instabilité de l'épaule - Dr Philippe LORIAUT ».
Dr Philippe LORIAUT | Chirurgien Orthopédiste Paris.

23. **M. H. Ebrahimzadeh, A. Moradi, et A. R. Zarei,**
« Minimally Invasive Modified Latarjet Procedure in Patients With Traumatic Anterior Shoulder Instability »,
Asian Journal of Sports Medicine, mars 20, 2015.

24. **D. H. Pichon,**
« Examen clinique de l'épaule douloureuse chronique (306b) », p. 8.

25. **H. S. Smith et A. Dubin,**
« Chapter 5 - Physical Examination of the Patient with Pain ».
in *Pain Management Secrets (Third Edition)*, C. E. Argoff et G. McCleane, Éd. Philadelphia: Mosby, 2009, p. 32-41.

26. **D. L. Hamner, M. M. Pink, et F. W. Jobe,**
« A modification of the relocation test: arthroscopic findings associated with a positive test ».
J Shoulder Elbow Surg, vol. 9, nº 4, p. 263-267, août 2000.

27. **P. Valenti et H. Guerini,**
« Instabilite antero-inferieure de l'epaule : traitement chirurgical ».
Journal de Radiologie, vol. 90, nº 10, p. 1281, oct. 2009.

28. **G. Morvan, J.-L. Brasseur, et J. Rodineau,**
« Echographie des muscles et tendons en pratique sportive : le membre supérieur ».
Journal de Radiologie, vol. 87, nº 10, p. 1283, oct. 2006,

29. **T. X. Haen et P. Thoreux,**
« Luxation acromioclaviculaire de stade III (classification de Rockwood) chez le sportif : les nouvelles modalités thérapeutiques (arthroscopie) relancent-elles les indications chirurgicales ? Revue de la littérature ».
Journal de Traumatologie du Sport, vol. 30, nº 2, p. 107-116, juin 2013.

30. **H. Eshoj, K. G. Ingwersen, C. M. Larsen, B. H. Kjaer, et B. Juul-Kristensen,**
« Intertester reliability of clinical shoulder instability and laxity tests in subjects with and without self-reported shoulder problems ».
BMJ Open, vol. 8, nº 3, mars 2018.

31. **P. L. Doursounian,**
« Traitement des instabilités antérieur de l'épaule », p. 8.

32. **M. Latarjet,**
« [Treatment of recurrent dislocation of the shoulder] ».
Lyon Chir, vol. 49, nº 8, p. 994-997, déc. 1954.

33. **J. A. van der Linde, R. van Wijngaarden, M. P. Somford, D. F. P. van Deurzen, et M. P. J. van den Bekerom,**
« The Bristow-Latarjet procedure, a historical note on a technique in comeback ».
Knee Surg Sports Traumatol Arthrosc, vol. 24, nº 2, p. 470-478, févr. 2016.

34. **G. F. Updegrove, P. S. Buckley, R. M. Cox, S. Selverian, M. S. Patel, et J. A. Abboud,**
« Latarjet Procedure for Anterior Glenohumeral Instability: Early Postsurgical Complications for Primary Coracoid Transfer Versus Revision Coracoid Transfer After Failed Prior Stabilization ».
Orthop J Sports Med, vol. 8, nº 6, juin 2020.

35. **L. A. Rossi, A. Bertona, I. Tanoira, G. D. Maignon, S. L. Bongiovanni, et M. Ranalletta,**
« Comparison Between Modified Latarjet Performed as a Primary or Revision Procedure in Competitive Athletes: A Comparative Study of 100 Patients With a Minimum 2-Year Follow-up ».
Orthop J Sports Med, vol. 6, nº 12, déc. 2018.

36. **E. Masson,**
« Instabilités et luxations glénohumérales »,

37. C. M. L. Werner, H. A. C. Jacob, C. E. Dumont, et C. Gerber,
« Subluxation antérieure statique de l'épaule après butée pré-glénoïdienne et transfert du grand pectoral: À propos d'un cas et considérations biomécaniques ».
Revue de Chirurgie Orthopédique et Réparatrice de l'Appareil Moteur, vol. 90, nº 2, p. 156-160, mars 2004

38. C. Vander, J.Deneufbourg,
«Butée coracoïdienne selon LATARJET versus opération de BANKART. Etude comparative des resultats à propos de 50 cas »

39. P. Edouard,
« Relationship between strength and functional indexes (Rowe and Walch-Duplay scores) after shoulder surgical stabilization by the Latarjet technique ».
Annals of Physical and Rehabilitation Medicine, p. 12, 2010.

40. E. Masson,
« Les récidives post-opératoires : résultats des reprises chirurgicales »

41. E. Masson,
« La technique de Didier Patte dans les luxations récidivantes de l'épaule : notre expérience à propos de 35 cas avec un suivi d'une dizaine d'années »

42. D. H. Dejour,
« Traitement des luxations et subluxations recidivantes anterieures de l'epaule par le transplant coracoidien de type latarjet : les techniques, resultats cliniques et radiographiques ; etude multicentrique francaise ; a propos de 594 cas ».
These de doctorat, Lyon 1, 1991.

43. N. Mizuno, P. J. Denard, P. Raiss, B. Melis, et G. Walch,
« Long-term results of the Latarjet procedure for anterior instability of the shoulder ».
J Shoulder Elbow Surg, vol. 23, nº 11, p. 1691-1699, nov. 2014.

44. C. Levigne,
« [Long-term results of anterior coracoid abutments: apropos of 52 cases with homogenous 12-year follow-up] ».
Rev Chir Orthop Reparatrice Appar Mot, vol. 86 Suppl 1, p. 114-121, sept. 2000.

45. F. Buscayret, T. B. Edwards, I. Szabo, P. Adeleine, H. Coudane, et G. Walch,
« Glenohumeral arthrosis in anterior instability before and after surgical treatment: incidence and contributing factors ».

Am J Sports Med, vol. 32, nº 5, p. 1165-1172, août 2004.

46. A. Bah, E. Beaudoin,
« Stability And Functional Assessment Of Arthroscopic Bankart Repair With Hill-Sachs Remplissage In Anterior Glenohumeral Instability ».

47. L. Hovelius, O. Vikerfors, A. Olofsson, O. Svensson, et H. Rahme,
« Bristow-Latarjet and Bankart: a comparative study of shoulder stabilization in 185 shoulders during a seventeen-year follow-up ».
J Shoulder Elbow Surg, vol. 20, nº 7, p. 1095-1101, oct. 2011.

48. G. Nourissat, C. Delaroche, B. Bouillet, L. Doursounian, et F. Aim,
« Optimisation du positionnement de la butée osseuse dans la technique de Bristow-Latarjet : une étude biomécanique ».
Revue de Chirurgie Orthopédique et Traumatologique, vol. 100, nº 5, p. 375, sept. 2014.

49. M. Gregori, L. Eichelberger, C. Gahleitner, S. Hajdu, et M. Pretterklieber,
« Relationship between the Thickness of the Coracoid Process and Latarjet Graft Positioning—An Anatomical Study on 70 Embalmed Scapulae ».
J Clin Med, vol. 9, nº 1, janv. 2020.

50. Y. Yang *et al.*,
« Treatment of Chronic Anterior Shoulder Dislocation by Coracoid Osteotomy with or without Bristow-Latarjet Procedure ».
Orthop Surg, vol. 12, nº 5, p. 1478-1488, sept. 2020,

51. A. Dossim, A. Abalo, E. Dosseh, B. Songne, A. Ayite, et F. Gnandi-Pio,
« [Bristow-Latarjet repairs for anterior instability of the shoulder: clinical and radiographic results at mean 8.2 years follow-up] ».
Chir Main, vol. 27, nº 1, p. 26-30, févr. 2008.

52. M. Allagui *et al.*,
« Pseudarthrose du processus coracoïde après luxation antérieure de l'épaule ».
Chirurgie de la Main, vol. 28, nº 6, p. 363-366, déc. 2009.

53. G. D. Giacomo *et al.*,
« Coracoid bone graft osteolysis after Latarjet procedure: A comparison study between two screws standard technique vs mini-plate fixation ».
Int J Shoulder Surg, vol. 7, nº 1, p. 1-6, 2013.

54. I. Leconte,
« Instabilité de l'épaule du sportif :Pourquoi ça fait mal ? " Revue systématique de la littérature : Quel est le lien entre douleur et instabilité de l'épaule ? »

55. T. J. Menge, R. E. Boykin, I. R. Byram, et B. D. Bushnell,
« A comprehensive approach to glenohumeral arthritis ».
South Med J, vol. 107, nº 9, p. 567-573, sept. 2014.

56. P. Sankaye et S. Ostlere,
« Arthritis at the shoulder joint ».
Semin Musculoskelet Radiol, vol. 19, nº 3, p. 307-318, juill. 2015.

57. A.Trouvin, S.Perrot,
« Douleur dans l'arthrose : comprendre les mécanismes pour améliorer la prise en charge ».

58. K. Ogawa, A. Yoshida, et H. Ikegami,
« Osteoarthritis in shoulders with traumatic anterior instability: Preoperative survey using radiography and computed tomography ».
Journal of Shoulder and Elbow Surgery, vol. 15, nº 1, p. 23-29, janv. 2006.

59. A. Castagna, N. Markopoulos, M. Conti, G. Delle Rose, E. Papadakou, et R. Garofalo,
« Arthroscopic bankart suture-anchor repair: radiological and clinical outcome at minimum 10 years of follow-up ».
Am J Sports Med, vol. 38, nº 10, p. 2012-2016, oct. 2010.

60. A. Toffoli, M. Julia, C. Lazerges, B. Coulet, et M. Chammas,
« Facteurs cliniques et radiologiques prédictifs du risque de récidive après un premier épisode de luxation gléno-humérale ».
Revue de Chirurgie Orthopédique et Traumatologique, vol. 102, nº 7, Supplement, p. S164, nov. 2016.

61. Y. Benyass, B.Chafry, M. Elyaacoubi, B. Boussaidane, M.Bouaaouga,
« Latarjet procedure for treatment of recurrent anterior instability of the shoulder ».

62. L. Hovelius, B. Sandström, et M. Saebö,
« One hundred eighteen Bristow-Latarjet repairs for recurrent anterior dislocation of the shoulder prospectively followed for fifteen years: Study II—the evolution of dislocation arthropathy ».
Journal of Shoulder and Elbow Surgery, vol. 15, nº 3, p. 279-289, mai 2006,

63. L. Neyton, E. Dagher, F. Jouve, G. Walch,
« Instabilitéantérieurerécidivante de l'épaule chez le rugbyman. Résultats d'une sériede 85 cas épaules opérées par la technique de LATARJET avec un recul de sept ans».

64. **S. M. Zimmermann, M. J. Scheyerer, M. Farshad, S. Catanzaro, S. Rahm, et C. Gerber,**
« Long-Term Restoration of Anterior Shoulder Stability: A Retrospective Analysis of Arthroscopic Bankart Repair Versus Open Latarjet Procedure ».
JBJS, vol. 98, nº 23, p. 1954-1961, déc. 2016.

65. **N. Ghodadra *et al.*,**
« Normalization of glenohumeral articular contact pressures after Latarjet or iliac crest bone-grafting ».
J Bone Joint Surg Am, vol. 92, nº 6, p. 1478-1489, juin 2010.

66. **J. Allain, D. Goutallier, et C. Glorion,**
« Long-term results of the Latarjet procedure for the treatment of anterior instability of the shoulder ».
J Bone Joint Surg Am, vol. 80, nº 6, p. 841-852, juin 1998.

67. **P. Valenti, M. Cartaya, et J.-D. Werthel,**
« Instabilité antérieure chronique avec hyperlaxité traitée par arthroscopie selon la technique de Trillat avec fixation par un endo bouton : résultats à propos 14 cas ».
Revue de Chirurgie Orthopédique et Traumatologique, vol. 105, nº 8, Supplement, p. S111, déc. 2019.

68. **N.Gallusser, A. Farroun**
« Complication de la prothèse totale d'épaule pour arthrose avec usure postérieure de la cavité glénoïde - ScienceDirect ».

69. **E. E. Berg et A. E. Ellison,**
« The inside-out Bankart procedure ».
Am J Sports Med, vol. 18, nº 2, p. 129-133, avr. 1990,

70. **C. R. Rowe et H. T. Sakellarides,**
« Factors related to recurrences of anterior dislocations of the shoulder ».
Clin Orthop, vol. 20, p. 40-48, 1961.

71. **H. Sofu, S. Gürsu, N. Koçkara, A. Öner, A. Issın, et Y. Çamurcu,**
« Recurrent anterior shoulder instability: Review of the literature and current concepts »
World J Clin Cases, vol. 2, nº 11, p. 676-682, nov. 2014.

72. **F. Hoffmann et G. Reif,**
« Arthroscopic shoulder stabilization using Mitek anchors ».
Knee Surg, Sports traumatol, Arthroscopy, vol. 3, nº 1, p. 50-54, mars 1995.

73. C. D. Morgan et A. B. Bodenstab,
« Arthroscopic Bankart suture repair : technique and early results ».
Arthroscopy, vol. 3, nº 2, p. 111-122, 1987.

74. G. Watch, P. Boileau, C. Levigne, A. Mandrino, P. Neyret, et S. Donell,
« Arthroscopic stabilization for recurrent anterior shoulder dislocation : Results of 59 cases ».
Arthroscopy : The Journal of Arthroscopic & Related Surgery, vol. 11, nº 2, p. 173-179, avr. 1995.

75. L. Kavaja *et al.*,
« Arthrosis of glenohumeral joint after arthroscopic Bankart repair: a long-term follow-up of 13 years ».
J Shoulder Elbow Surg, vol. 21, nº 3, p. 350-355, mars 2012.

76. Y. Bouju, F. Gadéa, J. Stanovici, H. Moubarak, et L. Favard,
« Shoulder stabilization by modified Latarjet-Patte procedure : results at a minimum 10 years' follow-up, and role in the prevention of osteoarthritis ».
Orthop Traumatol Surg Res, vol. 100, nº 4 Suppl, p. S213-218, juin 2014.

77. G. Singer, P. Kirkland, et R. Emery,
« Coracoid transposition for recurrent anterior instability of the shoulder. A 20-year follow-up study ».
The Journal of Bone and Joint Surgery. British volume, vol. 77-B, nº 1, p. 73-76, janv. 1995.

78. E. Masson,
« Risk of recurrence and return to sport after surgery for anterior shoulder instability »

79. V. V. G. An, B. S. Sivakumar, K. Phan, et J. Trantalis,
« A systematic review and meta-analysis of clinical and patient-reported outcomes following two procedures for recurrent traumatic anterior instability of the shoulder: Latarjet procedure vs. Bankart repair ».
J Shoulder Elbow Surg, vol. 25, nº 5, p. 853-863, mai 2016.

80. T. Fabre, M. L. Abi-Chahla, A. Billaud, M. Geneste, et A. Durandeau,
« Long-term results with Bankart procedure: a 26-year follow-up study of 50 cases ».
J Shoulder Elbow Surg, vol. 19, nº 2, p. 318-323, mars 2010.

81. T. Berendes, N. Mathijssen, H. Verburg, et G. Kraan,
« The open-modified Bankart procedure: long-term follow-up 'a 16-26-year follow-up study' »

Arch Orthop Trauma Surg, vol. 138, nº 5, p. 597-603, mai 2018.

82. **P. Boileau, N. Mercier, Y. Roussanne, C.-É. Thélu, et J. Old,**
« Arthroscopic Bankart-Bristow-Latarjet Procedure: The Development and Early Results of a Safe and Reproducible Technique ».
Arthroscopy: The Journal of Arthroscopic & Related Surgery, vol. 26, nº 11, p. 14341450, nov. 2010.

83. **D. Molé, E. Villanueva, H. Coudane, et M. de Gasperi,**
« [Results of more than 10-year experience of open capsular procedures] ».
Rev Chir Orthop Reparatrice Appar Mot, vol. 86 Suppl 1, p. 111-114, sept. 2000.

84. **A. Lädermann, A. Lubbeke, R. Stern, G. Cunningham, V. Bellotti, et D. F. Gazielly,**
« Risk factors for dislocation arthropathy after Latarjet procedure: a long-term study ».
International Orthopaedics (SICOT), vol. 37, nº 6, p. 1093-1098, juin 2013.

85. **H. M. Frost,**
« Wolff's Law and bone's structural adaptations to mechanical usage: an overview for clinicians ».g
Angle Orthod, vol. 64, nº 3, p. 175-188, 1994.

86. **P. Edouard,**
« Relationship between strength and functional indexes (Rowe and Walch-Duplay scores) after shoulder surgical stabilization by the Latarjet technique ».
Annals of Physical and Rehabilitation Medicine, p. 12, 2010.

87. **Elsevier,**
L'EMC, Encyclopédie Médico-Chirurgicale, couvre l'ensemble des spécialités, médicales, chirurgicales et paramédicales.

قسم الطبيب

أقْسِم بِالله العَظِيم

أن أراقبَ الله في مِهْنَتِي.

وأن أصُونَ حياة الإنسان في كآفّةِ أطوَارهَا في كل الظروف والأحَوال باذلا وسْعِي في انقاذها مِن الهَلاكِ والمرَضِ والألَم والقَلَق.

وأن أحفَظَ لِلنَاسِ كرَامَتهُم، وأسْتر عَوْرَتهُم، وأكتمَ سِرَّهُمْ.

وأن أكونَ عَلى الدوَام من وسائِل رحمة الله، باذلا رِعَايَتي الطبية للقريب والبعيد، للصالح والطالح، والصديق والعدو.

وأن أثابر على طلب العلم، وأسَخِّرَه لِنَفْعِ الإِنْسَان لا لأذَاه.

وأن أُوَقّرَ مَن عَلَّمَني، وأُعَلّمَ مَن يَصْغرَني، وأكون أخا لِكُلِّ زَميلٍ في المِهنَةِ الطِّبِّيَة مُتعَاونِينَ عَلى البرِّ والتقوى.

وأن تكون حياتي مِصْدَاق إيمَاني في سِرّي وَعَلانيَتي، نَقِيَّة مِمّا يُشينهَا تجَاهَ الله وَرَسُولِهِ وَالمؤمِنين.

والله على ما أقول شهيد

كليـــــــة الـطب
والصيدلة - مراكش
FACULTÉ DE MÉDECINE
ET DE PHARMACIE - MARRAKECH

MARRAKECH
جامعة القاضي عياض
UNIVERSITÉ CADI AYYAD

سنة 2021 أطروحة رقم 004

عدم الاستقرار الأمامي المزمن للكتف: دور تقنية لاتارجي وعوامل اعتلال المفصل الحقاني العضدي

الأطروحة

قدمت ونوقشت علانية يوم 2021/01/14

من طرف

السيد : مروان أيت رحو

المزداد في 09 غشت 1995 بأفـورار أزيلال

طبيب داخلي بالمستشفى الجامعي محمد السادس بمراكش

لنيل شهادة الدكتوراه في الطب

الكلمات الأساسية:

عدم استقرار – كتف – لاتارجي – هشاشة

اللجنة

السيد	ي.ناجب أستاذ في جراحة العظام والمفاصل	الرئيس
السيد	ر.شفيق أستاذ في جراحة العظام والمفاصل	المشرف
السيد ة	ح.الهوري أستاذة في جراحة العظام والمفاصل	الحكام