كليـــــــة الطب
والصيدلة - مراكش
FACULTÉ DE MÉDECINE
ET DE PHARMACIE - MARRAKECH
MARRAKECH
جامعة القاضي عياض
UNIVERSITÉ CADI AYYAD

Année 2018 Thèse N° 253

# Etude analytique des néphrectomies réalisées au CHP Sidi Mohammed Ben Abdellah Essaouira entre 2010 et 2017.

## THESE

PRESENTEE ET SOUTENUE PUBLIQUEMENT LE 13/07/2018

PAR

M. Jabir EL ATTABI

Né Le 22 Octobre 1988 à El Houceima

## POUR L'OBTENTION DU DOCTORAT EN MEDECINE

## MOTS-CLES

Néphrectomie – Rein détruit – Lithiase urinaire
Syndrome de jonction – Pyonéphrose.

## JURY

| | | |
|---|---|---|
| M. | A. ELFIKRI<br>Professeur de Radiologie | PRESIDENT |
| M. | D. TOUITI<br>Professeur d'Urologie | RAPPORTEUR |
| M. | O. GHOUNDALE<br>Professeur agrégé d'Urologie | JUGES |
| M. | M. ZIANI<br>Professeur agrégé de Médecine interne | |

"رب أوزعني أن أشكر نعمتك

التي أنعمت عليَ وعلى والديَ

وأن أعمل صالحا ترضاه

وأصلح لي في ذريتي

إني تبت إليك و إني من المسلمين"

صدق الله العظيم

# Serment d'Hypocrate

*Au moment d'être admis à devenir membre de la profession médicale, je m'engage solennellement à consacrer ma vie au service de l'humanité.*

*Je traiterai mes maîtres avec le respect et la reconnaissance qui leur sont dus.*

*Je pratiquerai ma profession avec conscience et dignité. La santé de mes malades sera mon premier but.*

*Je ne trahirai pas les secrets qui me seront confiés.*

*Je maintiendrai par tous les moyens en mon pouvoir l'honneur et les nobles traditions de la profession médicale.*

*Les médecins seront mes frères.*

*Aucune considération de religion, de nationalité, de race, aucune considération politique et sociale, ne s'interposera entre mon devoir et mon patient.*

*Je maintiendrai strictement le respect de la vie humaine dés sa conception.*

*Même sous la menace, je n'userai pas mes connaissances médicales d'une façon contraire aux lois de l'humanité.*

*Je m'y engage librement et sur mon honneur.*

***Déclaration Genève, 1948***

# *LISTE DES PROFESSEURS*

# UNIVERSITE CADI AYYAD

# FACULTE DE MEDECINE ET DE PHARMACIE

# MARRAKECH

Doyens Honoraires : Pr. Badie Azzaman MEHADJI

: Pr. Abdelhaq ALAOUI YAZIDI

ADMINISTRATION

Doyen : Pr. Mohammed BOUSKRAOUI

Vice doyen à la Recherche et la Coopération : Pr. Mohamed AMINE

Vice doyen aux Affaires Pédagogiques : Pr. Redouane EL FEZZAZI

Secrétaire Générale : Mr. Azzeddine EL HOUDAIGUI

## Professeurs de l'enseignement supérieur

| Nom et Prénom | Spécialité | Nom et Prénom | Spécialité |
|---|---|---|---|
| ABOULFALAH Abderrahim | Gynécologie-obstétrique | FINECH Benasser | Chirurgie – générale |
| ADERDOUR Lahcen | Oto- rhino-laryngologie | FOURAIJI Karima | Chirurgie pédiatrique B |
| ADMOU Brahim | Immunologie | GHANNANE Houssine | Neurochirurgie |
| AIT BENALI Said | Neurochirurgie | KHALLOUKI Mohammed | Anesthésie-réanimation |
| AIT-SAB Imane | Pédiatrie | KHATOURI Ali | Cardiologie |
| AKHDARI Nadia | Dermatologie | KISSANI Najib | Neurologie |
| AMAL Said | Dermatologie | KOULALI IDRISSI Khalid | Traumato- orthopédie |

| | | | |
|---|---|---|---|
| AMINE Mohamed | Epidémiologie- clinique | KRATI Khadija | Gastro- entérologie |
| AMMAR Haddou | Oto-rhino-laryngologie | LAOUAD Inass | Néphrologie |
| ARSALANE Lamiae | Microbiologie -Virologie | LMEJJATI Mohamed | Neurochirurgie |
| ASMOUKI Hamid | Gynécologie-obstétrique B | LOUZI Abdelouahed | Chirurgie – générale |
| ASRI Fatima | Psychiatrie | MAHMAL Lahoucine | Hématologie - clinique |
| BENELKHAIAT BENOMAR Ridouan | Chirurgie - générale | MANOUDI Fatiha | Psychiatrie |
| BOUAITY Brahim | Oto-rhino- laryngologie | MANSOURI Nadia | Stomatologie et chiru maxillo faciale |
| BOUGHALEM Mohamed | Anesthésie - réanimation | MOUDOUNI Said Mohammed | Urologie |
| BOUKHIRA Abderrahman | Biochimie - chimie | MOUTAJ Redouane | Parasitologie |
| BOUMZEBRA Drissi | Chirurgie Cardio-Vasculaire | MOUTAOUAKIL Abdeljalil | Ophtalmologie |
| BOURROUS Monir | Pédiatrie A | NAJEB Youssef | Traumato- orthopédie |
| BOUSKRAOUI Mohammed | Pédiatrie A | NEJMI Hicham | Anesthésie-réanimation |
| CHAKOUR Mohamed | Hématologie | NIAMANE Radouane | Rhumatologie |
| CHELLAK Saliha | Biochimie- chimie | OULAD SAIAD Mohamed | Chirurgie pédiatrique |
| CHERIF IDRISSI EL GANOUNI Najat | Radiologie | RAJI Abdelaziz | Oto-rhino-laryngologie |
| CHOULLI Mohamed Khaled | Neuro pharmacologie | SAIDI Halim | Traumato- orthopédie |
| DAHAMI Zakaria | Urologie | SAMKAOUI Mohamed Abdenasser | Anesthésie-réanimation |
| EL ADIB Ahmed Rhassane | Anesthésie-réanimation | SARF Ismail | Urologie |
| EL FEZZAZI Redouane | Chirurgie pédiatrique | SBIHI Mohamed | Pédiatrie B |
| EL HATTAOUI Mustapha | Cardiologie | SOUMMANI Abderraouf | Gynécologie-obstétrique A/B |
| EL HOUDZI Jamila | Pédiatrie B | TASSI Noura | Maladies infectieuses |

| | | | |
|---|---|---|---|
| ELFIKRI Abdelghani | Radiologie | YOUNOUS Said | Anesthésie-réanimation |
| ESSAADOUNI Lamiaa | Médecine interne | ZOUHAIR Said | Microbiologie |
| ETTALBI Saloua | Chirurgie réparatrice et plastique | | |

## Professeurs Agrégés

| Nom et Prénom | Spécialité | Nom et Prénom | Spécialité |
|---|---|---|---|
| ABKARI Imad | Traumato-orthopédie B | FADILI Wafaa | Néphrologie |
| ABOU EL HASSAN Taoufik | Anésthésie-réanimation | FAKHIR Bouchra | Gynécologie- obstétrique A |
| ABOUCHADI Abdeljalil | Stomatologie et chir maxillo faciale | FAKHRI Anass | Histologie- embyologie cytogénétique |
| ABOUSSAIR Nisrine | Génétique | GHOUNDALE Omar | Urologie |
| ADALI Imane | Psychiatrie | HACHIMI Abdelhamid | Réanimation médicale |
| ADALI Nawal | Neurologie | HAJJI Ibtissam | Ophtalmologie |
| AGHOUTANE El Mouhtadi | Chirurgie pédiatrique A | HAOUACH Khalil | Hématologie biologique |
| AISSAOUI Younes | Anesthésie - réanimation | HAROU Karam | Gynécologie- obstétrique B |
| AIT AMEUR Mustapha | Hématologie Biologique | HOCAR Ouafa | Dermatologie |
| AIT BENKADDOUR Yassir | Gynécologie-obstétrique A | JALAL Hicham | Radiologie |
| ALAOUI Mustapha | Chirurgie- vasculaire péripherique | KAMILI El Ouafi El Aouni | Chirurgie pédiatrique B |
| ALJ Soumaya | Radiologie | KHOUCHANI Mouna | Radiothérapie |
| AMRO Lamyae | Pneumo- phtisiologie | KRIET Mohamed | Ophtalmologie |
| ANIBA Khalid | Neurochirurgie | LAGHMARI Mehdi | Neurochirurgie |
| ATMANE El Mehdi | Radiologie | LAKMICHI Mohamed Amine | Urologie |

| | | | |
|---|---|---|---|
| BAIZRI Hicham | Endocrinologie et maladies métaboliques | LAKOUICHMI Mohammed | Stomatologie et Chirurgie maxillo faciale |
| BASRAOUI Dounia | Radiologie | LOUHAB Nisrine | Neurologie |
| BASSIR Ahlam | Gynécologie-obstétrique A | MADHAR Si Mohamed | Traumato- orthopédie A |
| BELBARAKA Rhizlane | Oncologie médicale | MAOULAININE Fadl mrabih rabou | Pédiatrie (Neonatologie) |
| BELKHOU Ahlam | Rhumatologie | MATRANE Aboubakr | Médecine nucléaire |
| BEN DRISS Laila | Cardiologie | MEJDANE Abdelhadi | Chirurgie Générale |
| BENCHAMKHA Yassine | Chirurgie réparatrice et plastique | MOUAFFAK Youssef | Anesthésie - réanimation |
| BENHIMA Mohamed Amine | Traumatologie - orthopédie B | MOUFID Kamal | Urologie |
| BENJELLOUN HARZIMI Amine | Pneumo- phtisiologie | MSOUGGAR Yassine | Chirurgie thoracique |
| BENJILALI Laila | Médecine interne | NARJISS Youssef | Chirurgie générale |
| BENLAI Abdeslam | Psychiatrie | NOURI Hassan | Oto rhino laryngologie |
| BENZAROUEL Dounia | Cardiologie | OUALI IDRISSI Mariem | Radiologie |
| BOUCHENTOUF Rachid | Pneumo- phtisiologie | OUBAHA Sofia | Physiologie |
| BOUKHANNI Lahcen | Gynécologie-obstétrique B | QACIF Hassan | Médecine interne |
| BOURRAHOUAT Aicha | Pédiatrie B | QAMOUSS Youssef | Anésthésie- réanimation |
| BSISS Mohamed Aziz | Biophysique | RABBANI Khalid | Chirurgie générale |
| CHAFIK Rachid | Traumato-orthopédie A | RADA Noureddine | Pédiatrie A |
| DAROUASSI Youssef | Oto-Rhino - Laryngologie | RAFIK Redda | Neurologie |
| DRAISS Ghizlane | Pédiatrie | RAIS Hanane | Anatomie pathologique |
| EL AMRANI Moulay Driss | Anatomie | RBAIBI Aziz | Cardiologie |

| | | | |
|---|---|---|---|
| EL ANSARI Nawal | Endocrinologie et maladies métaboliques | ROCHDI Youssef | Oto-rhino- laryngologie |
| EL BARNI Rachid | Chirurgie- générale | SAJIAI Hafsa | Pneumo- phtisiologie |
| EL BOUCHTI Imane | Rhumatologie | SAMLANI Zouhour | Gastro- entérologie |
| EL BOUIHI Mohamed | Stomatologie et chir maxillo faciale | SEDDIKI Rachid | Anesthésie - Réanimation |
| EL HAOUATI Rachid | Chiru Cardio vasculaire | SORAA Nabila | Microbiologie - virologie |
| EL HAOURY Hanane | Traumato-orthopédie A | TAZI Mohamed Illias | Hématologie- clinique |
| EL IDRISSI SLITINE Nadia | Pédiatrie | ZAHLANE Kawtar | Microbiologie - virologie |
| EL KARIMI Saloua | Cardiologie | ZAHLANE Mouna | Médecine interne |
| EL KHADER Ahmed | Chirurgie générale | ZAOUI Sanaa | Pharmacologie |
| EL KHAYARI Mina | Réanimation médicale | ZEMRAOUI Nadir | Néphrologie |
| EL MGHARI TABIB Ghizlane | Endocrinologie et maladies métaboliques | ZIADI Amra | Anesthésie - réanimation |
| EL OMRANI Abdelhamid | Radiothérapie | ZYANI Mohammed | Médecine interne |

## Professeurs Assistants

| Nom et Prénom | Spécialité | Nom et Prénom | Spécialité |
|---|---|---|---|
| ABDELFETTAH Youness | Rééducation et Réhabilitation Fonctionnelle | Hammoune Nabil | Radiologie |
| ABDOU Abdessamad | Chiru Cardio vasculaire | HAZMIRI Fatima Ezzahra | Histologie – Embryologie - Cytogénéque |
| ABIR Badreddine | Stomatologie et Chirurgie maxillo faciale | IHBIBANE fatima | Maladies Infectieuses |

| | | | |
|---|---|---|---|
| ADARMOUCH Latifa | Médecine Communautaire (médecine préventive, santé publique et hygiène) | JALLAL Hamid | Cardiologie |
| AIT BATAHAR Salma | Pneumo- phtisiologie | JANAH Hicham | Pneumo- phtisiologie |
| AKKA Rachid | Gastro - entérologie | KADDOURI Said | Médecine interne |
| ALAOUI Hassan | Anesthésie - Réanimation | LAFFINTI Mahmoud Amine | Psychiatrie |
| AMINE Abdellah | Cardiologie | LAHKIM Mohammed | Chirurgie générale |
| ARABI Hafid | Médecine physique et réadaptation fonctionnelle | LALYA Issam | Radiothérapie |
| ARSALANE Adil | Chirurgie Thoracique | LOQMAN Souad | Microbiologie et toxicologie environnementale |
| ASSERRAJI Mohammed | Néphrologie | MAHFOUD Tarik | Oncologie médicale |
| BAALLAL Hassan | Neurochirurgie | MARGAD Omar | Traumatologie - orthopédie |
| BABA Hicham | Chirurgie générale | MILOUDI Mohcine | Microbiologie - Virologie |
| BELARBI Marouane | Néphrologie | MLIHA TOUATI Mohammed | Oto-Rhino - Laryngologie |
| BELBACHIR Anass | Anatomie-pathologique | MOUHSINE Abdelilah | Radiologie |
| BELFQUIH Hatim | Neurochirurgie | MOUNACH Aziza | Rhumatologie |
| BELHADJ Ayoub | Anesthésie - Réanimation | MOUZARI Yassine | Ophtalmologie |
| BENNAOUI Fatiha | Pédiatrie (Neonatologie) | NADER Youssef | Traumatologie - orthopédie |
| BOUCHAMA Rachid | Chirurgie générale | NADOUR Karim | Oto-Rhino - Laryngologie |
| BOUCHENTOUF Sidi Mohammed | Chirurgie générale | NAOUI Hafida | Parasitologie Mycologie |
| BOUKHRIS Jalal | Traumatologie - orthopédie | NASSIM SABAH Taoufik | Chirurgie Réparatrice et Plastique |

| | | | |
|---|---|---|---|
| BOUZERDA Abdelmajid | Cardiologie | NYA Fouad | Chirurgie Cardio - Vasculaire |
| CHETOUI Abdelkhalek | Cardiologie | OUERIAGLI NABIH Fadoua | Psychiatrie |
| CHRAA Mohamed | Physiologie | REBAHI Houssam | Anesthésie - Réanimation |
| EL HARRECH Youness | Urologie | RHARRASSI Isam | Anatomie-patologique |
| EL KAMOUNI Youssef | Microbiologie Virologie | SALAMA Tarik | Chirurgie pédiatrique |
| EL MEZOUARI El Moustafa | Parasitologie Mycologie | SAOUAB Rachida | Radiologie |
| ELBAZ Meriem | Pédiatrie | SEBBANI Majda | Médecine Communautaire (médecine préventive, santé publique et hygiène) |
| ELQATNI Mohamed | Médecine interne | SERGHINI Issam | Anesthésie - Réanimation |
| ESSADI Ismail | Oncologie Médicale | TAMZAOURTE Mouna | Gastro - entérologie |
| FDIL Naima | Chimie de Coordination Bio-organique | TOURABI Khalid | Chirurgie réparatrice et plastique |
| FENNANE Hicham | Chirurgie Thoracique | YASSIR Zakaria | Pneumo- phtisiologie |
| GHAZI Mirieme | Rhumatologie | ZARROUKI Youssef | Anesthésie - Réanimation |
| GHOZLANI Imad | Rhumatologie | ZIDANE Moulay Abdelfettah | Chirurgie Thoracique |
| HAMMI Salah Eddine | Médecine interne | ZOUIZRA Zahira | Chirurgie Cardio-Vasculaire |

# *DÉDICACES*

*«Soyons reconnaissants aux personnes qui nous donnent du bonheur, elles sont les charmants jardiniers par qui nos âmes sont fleuries»*

*Marcel Proust.*

*Je me dois d'avouer pleinement ma reconnaissance à toutes les personnes qui m'ont soutenue durant mon parcours et qui ont su me hisser vers le haut pour atteindre mon objectif. C'est avec amour, respect et gratitude que je leur dédie cette thèse ...*

## *A ALLAH,*

*Le tout miséricordieux, le très miséricordieux, Le tout puissant, Qui m'a inspiré, Qui m'a guidé sur le droit chemin. Je vous dois ce que j'étais, Ce que je suis et ce que je serais Inchaallah. Soumission, louanges et remerciements pour votre clémence et miséricorde.*

## *A mon très cher Père : Said EL ATTABI*

*Voila le jour que vous avez attendu impatiemment. Aucun mot, aucune dédicace ne saurait exprimer mon respect, ma gratitude, ma considération et l'amour éternel que je vous porte pour les sacrifices que vous avez consenti pour mon éducation et mon bien être. Vous avez été et vous serez toujours un exemple à suivre pour vos qualités humaines, votre persévérance et votre perfectionnisme. Vous m'avez appris le sens du travail, de l'honnêteté et de la responsabilité. En ce jour, j'espère réaliser l'un de vos rêves et j'espère ne jamais vous décevoir.*

*Que Dieu, le tout puissant, vous protège et vous accorde santé, longue vie, et bonheur afin que je puisse vous rendre un minimum de ce que je vous dois.*

## *A ma très chère Mère : Najat SALHI*

*Tous les mots du monde ne sauraient exprimer l'immense amour que je vous porte, ni la profonde gratitude que je vous témoigne pour tous les efforts et les sacrifices que vous n'avez jamais cessé de consentir pour mon instruction et mon bien-être. Vous m'avez toujours soutenue et encouragée. Source d'amour et d'affection dans ma vie je vous en suis infiniment redevable. J'espère avoir répondu aux espoirs que vous avez fondés en moi.*

*Je vous rends hommage par ce modeste travail en guise de ma reconnaissance éternelle et de mon infini amour.*

*Que Dieu tout puissant vous garde et vous procure santé, bonheur et longue vie.*

***A mes tres chers freres : Abd elmounaim EL ATTABI, Ayman EL ATTABI ET Mohammed EL ATTABI.***

*Vous m'avez soutenu et comblé tout au long de mon parcours Vous savez que l'affection et l'amour fraternel que je vous porte sont sans limite. Je vous dédie ce travail en témoignage de l'amour et des liens de sang qui nous unissent. Puissions-nous rester unis dans la tendresse et fidèles à l'éducation que nous avons reçue. J'implore Dieu qu'il vous apporte bonheur et vous aide à réaliser tous vos vœux.*

***A mes grands parents, que la paix soit sur eux :***
***Fatima MALEK, Ahmed SALHI ET Hamadi BEN BO TAHER,***

*Au nom du destin qui nous sépare, permettez moi de vous adresser avec amertume mais aussi avec amour, toutes les expressions de reconnaissance, de respect et d'amour, ou que vous soyez…*

***A ma grand - mère : Aicha OKRICHI,***

*Aucune dédicace ne saurait exprimer tout ce que je ressens pour toi. Je te remercie pour tout le soutien exemplaire et l'amour exceptionnel que tu m'as porté depuis mon enfance, j'espère que votre bénédiction m'accompagnera toujours.*

***A ma chère épouse : Khaoula ERRADI,***

*Toutes les expressions d'amour et de considération ne sauront te remercier pour le soutien que tu m'a apporté pendant ces longues années, dans le meilleur et dans le pire, tu as toujours été là pour moi*

*… Merci …*

*A tous les membres de la famille,*

*je vous dédie cette thèse en témoignant de mes profonds sentiments et de mon amour.*

*A ma deuxieme famille,*

*La grande lalla fatma marghad , badr mourhim et son épouse btissam haddadia, nadia bourhim noura bourhim mehdi bourhim je vous dédie cette thèse en témoignant de mes profonds sentiments et de mon amour.*

*A Dr Benjelloun Mohamed ,*

*Merci pour le soutien pour l'encadrement et pour l'encouragement je vous en serai reconnaissant toute ma vie*

*A Dr Baroudi Mounaim,*

*Mes sincères remerciements pour l'encouragement pour les motivations et pour l'accompagnement que ce modestre travail soit le temoignage de ma reconnaissance*

*A mes chers amis et collègues,*

*Merci pour votre amitié et vos encouragements. Que ce modeste travail soit le témoignage de mon affection.*

*A tous mes enseignants tout au long de mes études.*

*A tout le personnel medical et paramedical du centre hospitalier provincial sidi mohammed ben abdellah d'Essaouira.*

*A tous ceux ou celles qui me sont chers et que j'ai involontairement omis de citer.*

# *REMERCIEMENTS*

***A mon maître et Rapporteur de thèse:***
***Professeur TOUITI Driss,***

*Professeur d'Urologie. Vous m'avez accordé un immense honneur et un grand privilège en acceptant avec gentillesse et spontanéité, de diriger et d'encadrer mon travail. J'ai eu le grand plaisir de travailler sous votre direction. Vos conseils et recommandations, votre compétence, votre dynamisme, votre rigueur, et votre attention ont vastement contribué à la réalisation de cette thèse et ont suscité en moi une grande admiration et un profond respect. Veuillez accepter, cher Maître, l'assurance de mon estime, ma sincère reconnaissance et ma profonde gratitude.*

***A mon maître et Président de thèse***
***Professeur ELFIKRI Abdelghani,***

*Nous sommes très sensibles au grand honneur que vous nous faites en acceptant avec bienveillance de présider le jury de notre thèse. Nous avons seule privilège d'être un de vos élèves. Nous avons toujours admiré la simplicité, la facilité de votre abord et largement bénéficié de l'étendue de votre savoir et de vos hauts talents pédagogiques. Vos hautes qualités humaines et professionnelles ainsi que votre sérieux ont toujours suscité notre profond respect. Veuillez trouver dans ce travail, les marques de notre profonde gratitude et l'expression d'une infinie reconnaissance.*

***A mon maître et Juge de thèse***
***Professeur GHOUNDALE Omar,***

*Je vous suis très reconnaissant professeur, pour avoir accepté, avec gentillesse et bienveillance, d'examiner ce travail, et pour l'honneur que vous m'avez fait de bien vouloir participer à ce jury. Professeur admiré par tous, et réputé pour votre rigueur, compétence, et vos qualités de pédagogue, nous avons été très impressionnés par votre grande disponibilité et votre simplicité. Vos remarques toujours précises, associées à votre sagesse ont été importantes pour nous.Les mots nous manquent pour vous exprimer toute notre gratitude, veuillez toute fois accepter nos sincères remerciements et surtout notre indéfectible attachement.*
*Que ce travail soit, cher maitre, le témoignage de notre grand respect.*

***A mon maître et Juge de thèse***
***Professeur ZYANI Mohammed,***

*Veuillez accepter Professeur, mes vifs remerciements pour l'intérêt que vous avez porté à ce travail en acceptant de faire partie de mon jury de thèse. Veuillez trouver ici, cher Maître, l'assurance de mes sentiments les plus respectueux.*

# *LISTE DES ILLUSTRATIONS*

# Liste des Figures


**Figure 1** : L'anatomie du système urinaire patients.

**Figure 2** : Répartition des patients selon le sexe.

**Figure 3** : Répartition étiologique des néphrectomies réalisées au service d'urologie.

**Figure 4** : Echographie : hydronéphrose majeure avec index cortical laminé.

**Figure 5** : TDM : Hydronéphrose gauche sur syndrome de JPU avec index cortical laminé.

**Figure 6** : Position lombotomie.

**Figure 7** : Technique de néphrectomie simple transpéritoniale à travers une incision sous costale antérieure.

**Figure 8** : Technique d'une simple néphrectomie simple gauche à travers une incision extrapéritonéale.

**Figure 9** : Technique de néphrectomie sous capsulaire.

**Figure 10** : Positionnement des trocarts lors d'une néphrectomie gauche transpéritoniale par voie laparoscopique.

# Liste des tableaux


**Tableau I** : Répartition des patients selon le coté atteint.

**Tableau II** : Les manifestations révélatrices chez les patients.

**Tableau III** : Récapitulatif des données de l'examen clinique.

**Tableau IV** : Récapitulatif des données échographiques chez tous les patients.

**Tableau V** : Répartition des patients en fonction de la voie d'abord chirurgicale.

**Tableau VI** : Comparaison des séries en fonction de la symptomatologie clinique

**Tableau VII** : Comparaison des séries en fonction des résultats de l'échographie.

# *ABREVIATIONS*

# Liste des abréviations

| | | |
|---|---|---|
| **DNID** | : | Diabète Non Insulin-Dépendant |
| **DPC** | : | Dilatation Pyélo Calicielle |
| **ECBU** | : | Examen CytoBactériologique Urinaire |
| **GB** | : | Globules Blanches |
| **Hb** | : | Hémoglobine |
| **HTA** | : | Hypertention Artérielle des Urines |
| **KHF** | : | Kyste Hydatique du Foie |
| **KHR** | : | Kyste Hydatique Rénal |
| **NFS** | : | Numération de la Formule Sanguine |
| **Sd de JPU** | : | Syndrome de Jonction PyéloUrétérale |
| **TDM** | : | TomoDensitoMétrie |
| **UHN** | : | UrétéroHydroNéphrose |
| **VES** | : | Voie Excrétrice Supérieure |

# *PLAN*

INTRODUCTION 01

RAPPEL ANATOMO-PHYSIOLOGIQUE 03

MATERIEL ET METHODES D'ETUDE 07

I. METHODOLOGIE DE RECHERCHE 08

1. Présentation de l'étude 08
2. Population cible 08
3. Les critères d'inclusion et d'exclusion 08
4. Recueil des données 08

II. ANALYSE STATISTIQUE: 09

RESULTATS 10

I. DONNEES EPIDEMIOLOGIQUES: 11

1. Répartition selon l'âge 11
2. Répartition selon le sexe 11
3. Répartition selon les antécédents 11
4. Répartition des patients selon le coté atteint 12

II. DONNEES CLINIQUES: 12

1. Manifestations révélatrices : 12
2. Examen clinique : 13

III. DONNEES PARACLINIQUES: 14

1. Examens biologiques: 14

1.1.Fonction rénale: 14

1.2.ECBU 14
1.3.NFS 14
1.4.GLYCEMIE 14
1.5.URICEMIE 15
2. Examens radiologiques: 15
2.1.Echographie rénale: 15
2.2.Uroscanner: 16
IV. LES DONNEES ETIOLOGIQUES: 17
V. LES DONNEES CHIRURGICALES: 18
VI. LE DEVENIR DE LA FONCTION RENALE: 19

DISCUSSION 20
I. SUR LE PLAN EPIDEMIOLOGIQUE: 21
1. Fréquence selon l'age: 21
2. Frequence selon le sexe: 21
3. Fréquence selon les étiologies: 21
II. SUR LE PLAN CLINIQUE: 22
III. SUR LE PLAN PARACLINIQUE 23
1. Imagerie: 23
1.1.Echographie: 23
1.2.Uroscanner: 25
2. Biologie: [41] 28
2.1.Fonction rénale: 28
2.2.ECBU: 28
IV. NEPHRECTOMIE: TECHNIQUES CHIRURGICALES: 29
1. Voies d'abords du rein: 29

1.1.Voies extra péritonéales: 29
1.2.Voies antérieures transpéritonéales: 33
2. Interventions de néphrectomie: 33
2.1.Chirurgie conventionnelle: 33
2.2.Chirurgie laparoscopique: 38
3. Les Indications: 42
4. Les Complications: 42
4.1.Néphrectomie simple: 42
4.2.Nephrectomie sous capsulaire: 43
4.3.Laparoscopie : 43
5. Résultats 44
V. DEVENIR DE LA FONCTION RENALE: 45

CONCLUSION 46

RESUME 48

ABSTRACT 50

ANNEXES 52

BIBLIOGRAPHIE 124

# *INTRODUCTION*

La néphréctomie est l'éxérèse de tout le rein, en conservant la surrénale. C'est une intervention dont l'indication s'impose soit en urgence ou en chirurgie froide.

Le premier signe clinique évocateur d'une destruction rénale est la douleur lombaire ainsi que le syndrome infectieux, son diagnostic est basé essentiellement sur la tomodensitométrie qui permet une étude morphologique et fonctionnelle de l'arbre urinaire.

Les principales étiologies sont dominées par la destruction rénale d'origine lithiasique, sur le plan chirurgical, la technique a été développée en l'éxérèse du rein par dissection sous capsulaire. Cette technique a permis de réduire le risque de complications per-opératoires et de morbidité. Récemment, l'introduction de la coeliochirurgie a permis la réalisation de néphrectomie par voie laparoscopique et constitue une chirurgie mini-invasive. Ainsi toutes les néphrectomies simples sont justifiables d'un abord laparoscopique.

Donc l'objectif de ce travail de recherche permet non seulement d'établir le profil étiologique et épidémio-clinique des néphrectomies réalisées en service d'urologie du CHP d'Essaouira mais il vise également à mettre en valeur l'impact de la néphrectomie sur la qualité de vie des patients évalué à court, à moyen et à long terme. Ainsi, il a pour but de mettre au point la qualité du travail et des efforts menés pour l'équipe chirurgicale du service d'urologie du CHP d'Essaouira.

# *RAPPEL ANATOMO-PHYSIOLOGIQUE*

- Les reins sont localisés dans la partie postérieure de l'abdomen, de part et d'autre de la colonne vertébrale sous les dernières côtes. Chaque rein mesure environ 11 cm de long et est relié à l'artère aorte et à la veine cave inférieure par l'artère et la veine rénale.
- Le rein comporte deux régions distinctes, le cortex, où se trouvent les glomérules (rôle clé dans la filtration des déchets) et la médullaire (essentiellement des tubules et vaisseaux).
- Chaque rein est composé d'environ un million de néphrons (glomérule+tubule), dont le rôle est de filtrer les différentes substances contenues dans le sang pour ensuite réabsorber ce qui est encore utile en laissant les déchets s'éliminer par l'urine.
- L'urine est donc générée par les reins, elle transite dans les uretères pour atteindre la vessie où elle est stockée puis éliminée lors d'une miction via l'urètre.
- Les reins sont des organes vitaux sans lesquels on ne peut pas vivre. Ils assurent plusieurs fonctions :

➢ **Fonction de filtration/ épuration :**

- ❖ Manger, boire, faire de l'exercice physique et tout simplement vivre produit des toxines dans notre corps. Ces toxines sont des molécules produites par le fonctionnement normal de l'organisme. Celles-ci, ainsi que l'excès d'eau, s'accumulent dans le sang qui les transporte vers nos reins, véritable station d'épuration du corps.
- ❖ Les reins filtrent les substances toxiques indésirables et éliminent l'eau en excès via l'urine qui sera stockée dans la vessie avant d'être évacuée. Le sang épuré, quant à lui, quitte le rein pour rejoindre l'organisme.
- ❖ Le débit sanguin rénal est élevé, environ 600 mL/min, soit ¼ du débit cardiaque.

- **Fonction d'équilibration :**
  - En plus de cette fonction d'épuration, le rein assure l'équilibre « du milieu intérieur ». Cela signifie que le rein adapte constamment les « sorties » (volume et composition de l'urine) aux apports (boisson et alimentation) et aux besoins de l'organisme.
  - Cette fonction d'équilibration porte essentiellement sur l'eau et les sels minéraux, en particulier le sodium (contenu dans le sel), le potassium, le calcium, le bicarbonate (qui règle l'acidité du sang), le magnésium.

- **Autres fonctions rénales :**
  - Régulation de la tension artérielle : le rein joue un rôle important dans la régulation de la pression artérielle :
    - ✓ Par la production d'hormones (rénine, bradykinines) qui entrainent une vasoconstriction ou une vasodilatation
    - ✓ Par la régulation de la bonne quantité d'eau et de sodium (ou sel) dans l'organisme.
  - L'hypertension artérielle est très fréquente dans les maladies rénales.
  - Sécrétion de vitamine D : le rein participe à la production de vitamine D active. La vitamine D joue un rôle important dans la minéralisation de l'os et le maintien d'un taux sanguin normal de calcium. Un manque de vitamine D est fréquent lorsqu'il existe une insuffisance rénale.
  - Sécrétion d'EPO : le rein produit une hormone appelée Epoïétine (ou EPO). L'EPO a pour fonction de stimuler la production d'hémoglobine et de globules rouges par la moelle osseuse. Un manque d'EPO est fréquent lorsqu'il existe une insuffisance rénale, responsable d'une anémie.

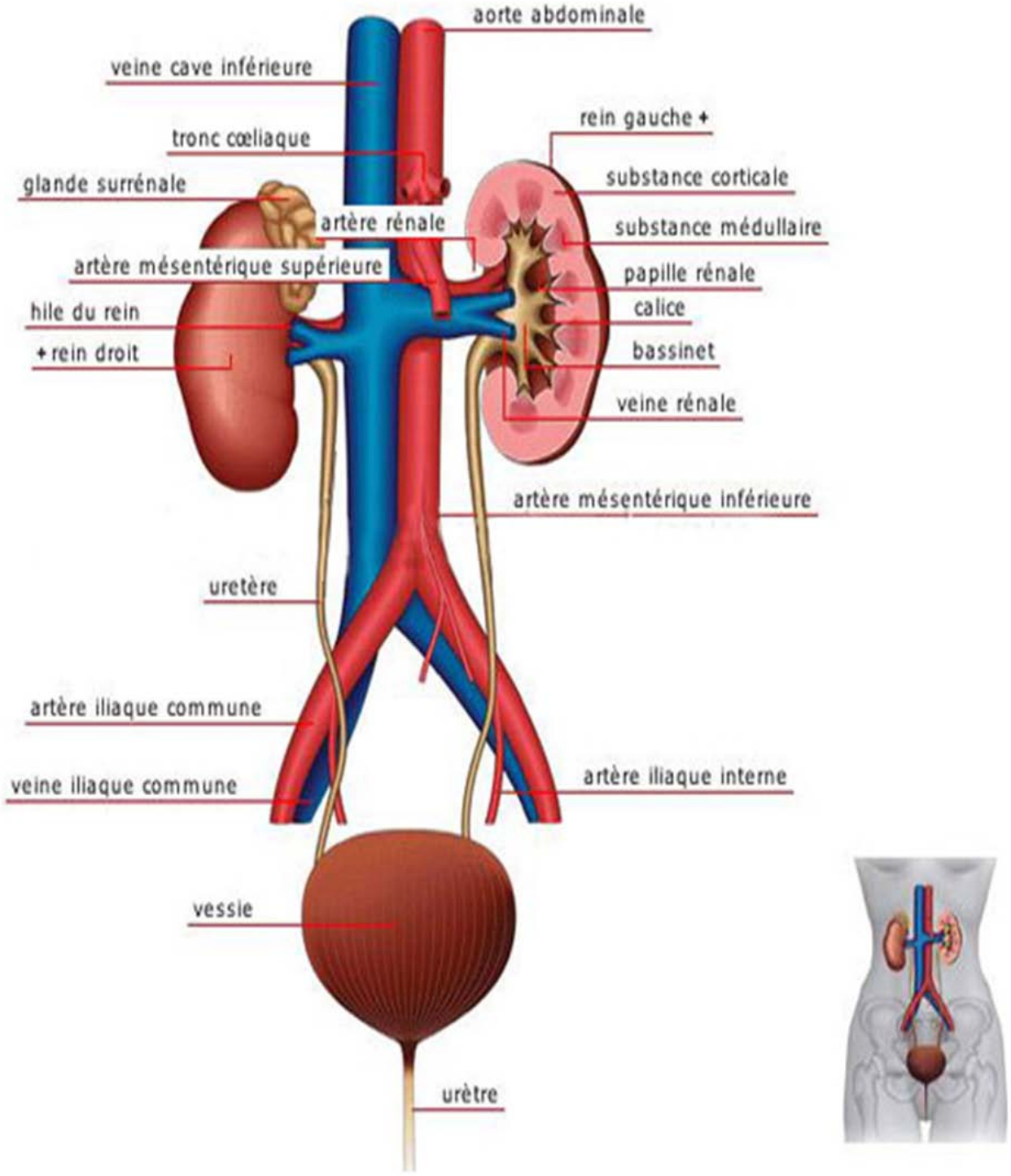


Figure 1 : L'anatomie du système urinaire

# MATERIEL & METHODES D'ETUDE

# I. Méthodologie de recherche

## 1. Présentation de l'étude:

Il s'agit d'une étude rétrospective et descriptive, étalée sur une période de 7 ans, allant du janvier 2009 au décembre 2016, ayant pour objectif d'établir un profil épidémiologique, clinique, paraclinique, thérapeutique et évolutif des néphrectomies au service d'Urologie du CHP Sidi Mohammed Ben Abdellah d'Essaouira.

## 2. Population cible:

Cette étude a été conduite chez l'ensemble des patients présentant des néphrectomies pour reins détruits colligées au service d'Urologie entre 2009 et 2016, soit 125 patients.

## 3. Les critères d'inclusion et d'exclusion:

- **Critères d'inclusion:**
  - Âge supérieur ou égal à 21 ans.
  - Dossiers complets.
- **Critères d'exclusion:**
  - Les néphrectomies élargies pour pathologies tumorales.
  - Les néphrectomies partielles.
  - Âge inférieur à 21 ans.
  - Dossiers incomplets ou non retrouvés.

## 4. Recueil des données:

Les données épidémiologiques, cliniques, paracliniques et étiologiques ainsi que le pronostic fonctionnel rénal ont été recueillis sur une fiche d'exploitation à partir des dossiers constitués lors de l'hospitalisation des patients **(ANNEXE ).**

# II. Analyse statistique:

- Nos données ont été saisies à l'aide du logiciel Microsoft Office excel 2007.
- L'analyse statistique a été réalisée à l'aide du logiciel Microsoft Office Excel 2007.
- Les différents paramètres ont été calculés et ont fait l'objet d'une analyse univariée. Les variables qualitatives sont exprimées en pourcentage, alors que les résultats des variables quantitatives sont exprimés en moyenne avec écart-type.

# *RESULTATS*

# I. Données épidémiologiques:

## 1. Répartition selon l'âge

L'âge des patients est compris entre 21 ans et 78 ans, soit une moyenne d'âge de 45.16 ans.

## 2. Répartition selon le sexe

Il existe une légère prédominance féminine: 76 patientes (60,8%) pour 49 patients (39,2%).

Le sexe ratio est de **0.65.**

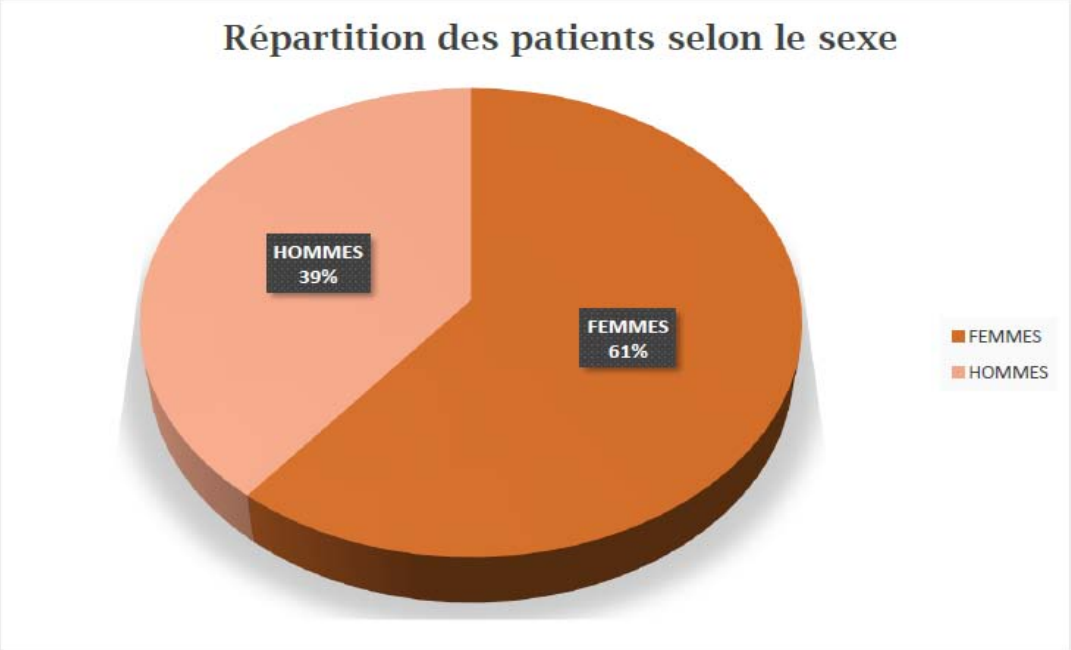


**Figure 1 : Repartition des patients selon le sexe**

## 3. Répartition selon les antécédents:

76 patients (soit 60,8%) ont été sans antécédents pathologiques notable alors que 49 patients (39,2%) ont rapporté:

- 11 patients (09,0%) avaient des antécédents en rapport avec une maladie lithiasique rénale.

- 19 patients (15,2%) ont rapporté la notion d'HTA.
- 7 patients (06,0%) opérés pour hernie inguinale.
- 4 patients (03,0%) ont été opéré pour kyste hydatique du foie.
- 4 patientes (03,0%) appendicectomisées, cholécystectomisées, et hystérectomisées.
- 4 patients (03,0%) ont rapporté la notion d'insuffisance rénale chronique chez le père.

### 4. Répartition des patients selon le coté atteint:

**Tableau I : Répartition des patients selon le coté atteint**

| Coté atteint | Effectif | Pourcentage(%) |
|---|---|---|
| Droit | 49 | 39,2% |
| Gauche | 68 | 54,4% |
| Bilatérale | 8 | 6,4% |

## II. Données cliniques:

### 1. Manifestations révélatrices :

Le tableau clinique a été caractérisé par la présence constante des lombalgies du côté atteint (soit dans 100% des cas) évoluant depuis 2 mois à 10 ans.

Ces lombalgies sont isolées chez 87 patients (69.60%) et sont associées à:

- Une hématurie macroscopique dans 19 cas sur lithiase urinaire (15.20%).
- Des sensations fébriles dans 11 cas d'infection (8.80%).
- Emission de calculs dans 4 cas (3,20%).
- Signes neurosensoriels d'HTA dans 4 cas sans rapport avec l'étiologie (3,20%).

Tableau II : Les manifestations révélatrices chez les patients

| Signe clinique | Nbr de cas | Pourcentage(%) |
|---|---|---|
| Lombalgies | 125 | 100% |
| Hématurie | 19 | 15,20% |
| Sensations fébriles | 11 | 8,80% |
| Emission de calculs | 4 | 3,20% |
| Signes Neurosensoriels d'HTA | 4 | 3,20% |

## 2. Examen clinique :

La plupart de nos patients avaient consulté à un stade tardif après le début des premiers symptômes.

L'examen clinique a trouvé une sensibilité lombaire chez 102 patients (81,60%), dont 11 patients avaient un contact lombaire (9.00%) alors que 23 patients (18.40%) ont eu un examen clinique strictement normal.

Tableau III : Récapitulatif des données de l'examen clinique

| Données de l'examen | Nbr de cas | Pourcentage(%) |
|---|---|---|
| Sensibilité lombaire | 102 | 81,60% |
| Contact lombaire | 11 | 9,00% |
| Examen normal | 23 | 18,40% |

# III. Données paracliniques:

## 1. Examens biologiques:

### 1.1. Fonction rénale:

La fonction rénale, explorée à travers le dosage de l'urée sanguine et de la créatinémie, a été normale chez 102 patients (soit 81,60).

23 patients ont présenté une fonction rénale perturbée (soit 18,40%) dont les valeurs de l'urée sanguine ont varié entre (0,63 g/l et 1,20 g/l) et les valeurs de créatininémie entre (17,7 mg/l et 92mg/l).

**NB**: (la valeur normale requise pour l'urée sanguine est celle comprise entre 0,15 et 0,45 g/l et pour la créatinémie, une valeur inférieure à 12 mg/l).

### 1.2. ECBU

Un ECBU a été réalisé chez tous les patients et s'est révélé stérile chez 117 patients (93.74%) alors que 8 patients (6.40%) ont présenté une infection urinaire dont le germe responsable est une E. Coli à la culture.

### 1.3. NFS

Une numération formule sanguine a été réalisée chez tous les patients et a révélé:

- Une anémie chez 15 cas (soit 12,00%).
- Une hyperleucocytose chez 11 cas (soit 09,00%).

Par ailleurs le taux de plaquettes a été normal chez tous les patients.

### 1.4. Glycemie

Une glycémie à jeun a été demandée chez tous les patients et a été élevée chez 11 cas (soit 09,00%) allant de 1,40 à 2,94 g/l.

### 1.5. Uricemie

Le dosage de l'uricémie a été réalisé chez 11 patients porteurs de lithiase urinaires et suspects d'avoir une lithiase d'acide urique.

Ce dosage s'est révélé normal, la valeur normale requise de l'uricémie étant comprise entre 30 et 70 mg/l.

## 2. Examens radiologiques:

### 2.1. Echographie rénale:

L'échographie rénale a été réalisée chez 98 patients, elle a permis de mettre en évidence :

- Une importante dilatation pyélo-calicielle sans obstacle visible (Sd de JPU et les lithiases urétérales) chez 46 patients (soit 36,80% ).
- Une dilatation pyélo-calicielle sur obstacle lithiasique chez 27 patients (soit 21,60%).
- Des images de kystes hydatiques dans 11 cas (soit 9,00%).
- Un aspect de reins polykystiques chez 6 patients (soit 06,06%).
- Une pyonéphrose sur lithiase dans 4 cas (soit 3,20%).
- Un petit rein atrophique chez 4 patients (soit 3,20%).

Toute échographie rénale a été complétée systématiquement par une UIV ou un uroscanner pour confirmer le caractère non fonctionnel du rein justifiant ainsi le recours à la néphrectomie.

Tableau IV : Récapitulatif des données échographiques chez tous les patients

| Résultats échographiques | Nbr de cas | Pourcentage |
|---|---|---|
| DPC sans obstacle visible | 46 | 36,80% |
| DPC sur obstacle lithiasique | 27 | 21,60% |
| Images de kystes hydatiques avec DPC | 11 | 09,00% |
| Aspect de reins polykystiques | 6 | 06,06% |
| Pyonéphrose lithiasique | 4 | 03,20% |
| Petit rein atrophique | 4 | 03,20% |

### 2.2. Uroscanner:

L'uroscanner est l'examen de première intention, il prend de plus en plus la place de l'UIV.

Une TDM a été réalisée chez 106 patients (84.84%) révélant ainsi:

- Une importante hydronéphrose avec parenchyme rénal détruit sur lithiase urinaire chez 49 patients (39,39%).
- Un Sd de J.P.U chez 26 patients (21,00%).
- Des kystes hydatiques détruisant le parenchyme rénal chez 11 patients (09,00%).
- Une image en faveur de polykystose rénale chez 8 patients (06,06%).
- Des images en faveur de tuberculose urinaire chez 4 patients (03,20%).
- Une image de pyonéphrose chez 4 patients (soit 03,20%).
- Un petit rein de pyélonéphrite chronique chez 4 patients (soit 03,20%).

# IV. Les données étiologiques:

Sur les 125 patients opérés pour néphrectomie pour rein détruit sur pathologie non tumorale, les étiologies se répartissent comme suite:

- 68 patients opérés pour rein muet sur pathologie lithiasique (54,43%) :
  - 30 pour lithiase pyélique.
  - 11 pour lithiase rénale coralliforme ou lithiase rénales multiples.
  - 19 pour lithiase urétérale.
  - 8 pour pyélonéphrite chronique sur lithiase urinaire.
- 26 patients opérés pour rein détruit sur Sd de JPU (dont un cas de rein en fer à cheval) (soit 21,00%).
- 11patients opérés pour reins détruits sur kystes hydatiques rénaux (09,00%).
- 8 patients opérés pour polykystose rénale (06,40%).
- 4 patients opérés pour rein muet sur tuberculose urogénitale (03,20%).
- 4 patients opérés pour rein détruit par pyonéphrose avec collections abcédées périnéphrétiques (03,20%).
- 4 patients opérés pour rétrécissement urétéral inflammatoire chronique non spécifique (03,20%).

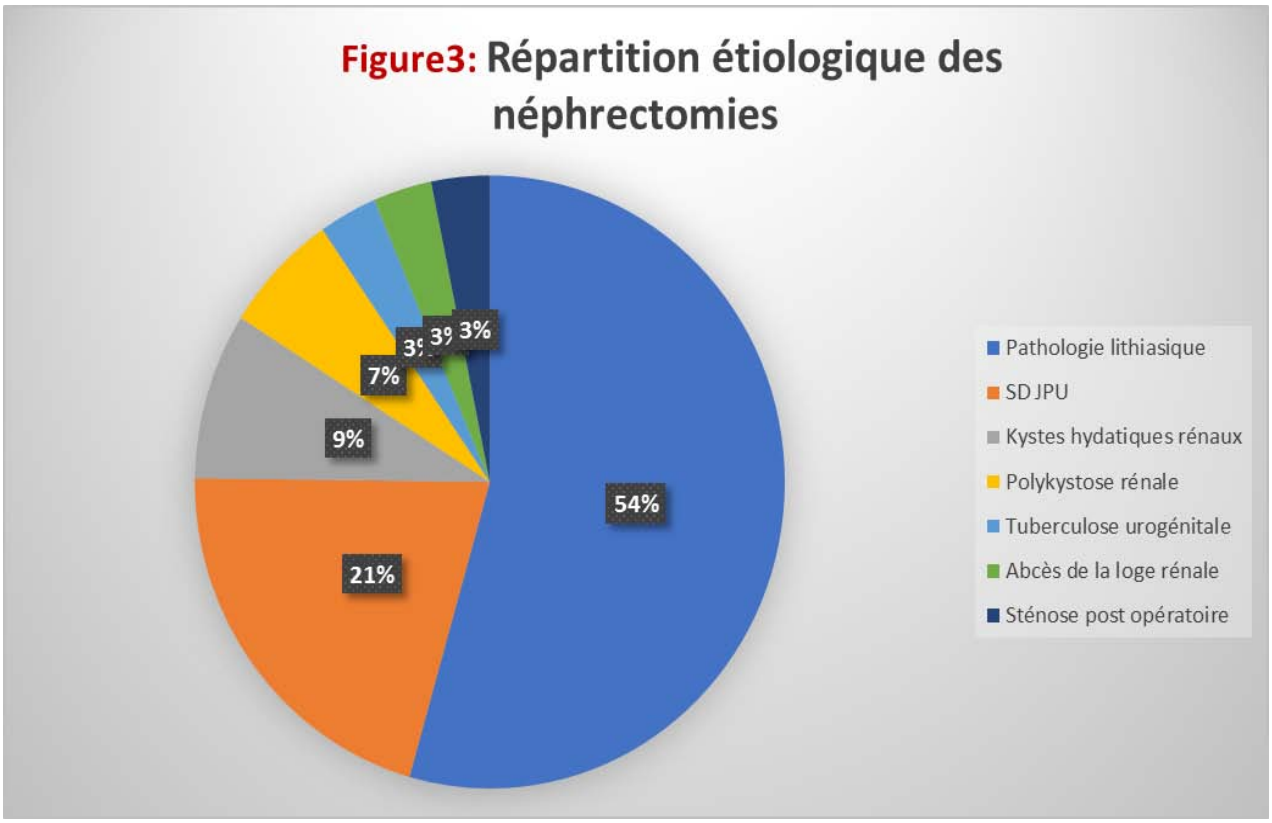


Figure 3 : Répartition étiologie des néphrectomies

## V. Les données Chirurgicales:

Sur les 125 néphrectomies réalisées,

- 102 patients ont eu un abord chirurgical par lombotomie postéro-latérale dont:
  - ✓ 83 cas par lombotomie simple extra-capsulaire.
  - ✓ 19 cas par lombotomie sous-capsulaire.
- 15 patients par voie transpéritonéale sous costale.
- 8 patients par voie transpéritonéale médiane : pour les 8 cas de polykystose.

Tableau V : Répartition des patients en fonction de la voie d'abord

| Abord chirurgical | Effectif | Pourcentage (%) |
|---|---|---|
| Lombotomie extra-capsulaire | 83 | 66,40% |
| Lombotomie sous capsulaire | 19 | 15,20% |
| Voie transpéritonéale sous costale | 15 | 12,00% |
| Voie transpéritonéale médiane | 8 | 06,40% |

## VI. Le devenir de la fonction rénale:

- 102 patients ayant bénéficié d'une néphrectomie durant notre étude ont une fonction rénale correcte au décours de la chirurgie soit (81,64%).
- 23 patients ont présenté une insuffisance rénale dont 8 patients ont été en insuffisance rénale terminale au stade d'hémodialyse avant l'acte vue que la destruction rénale a été bilatérale (8 cas de polykystose rénale).

# *DISCUSSION*

# I. Sur le plan épidemiologique:

## 1. Fréquence selon l'age:

Il est classique de retrouver comme candidat à une néphrectomie les patients âgés de 21 à 84 ans avec un âge moyen de 51 ans. Selon la série de S.T Lezin [33].

La série de Christian Doehn [34] a étudié des patientes âgées de 22 à 70 ans avec un âge moyen de 46 ans. Des résultats similaires ont été retrouvés par Juan José [35] avec une variation d'âge entre 25 et 65 ans et un pic d'âge à 45 ans.

Dans notre série d'étude, on a retrouvé les mêmes données que la littérature avec un âge moyen de 44,11 ans avec une fourchette allant de 21 ans à 78 ans.

## 2. Fréquence selon le sexe:

La série de ST Lezin [33] a retrouvé une prépondérance féminine avec 20 femmes pour 8 hommes avec un sex-ratio de 2,5.

Le cas est similaire pour la série Doehn et Juan José [30] qui ont retrouvé un sex-ratio de 2,3.

Dans notre série, on a constaté une légère prédominance féminine avec 76 femmes et 49 hommes et un sex-ratio de 0,65.

## 3. Fréquence selon les étiologies:

La principale étiologie des néphrectomies dans la série de Christian Beisland

[31] est représentée par la pyélonéphrite chronique sur lithiase urinaire avec un pourcentage de 60%, contre 21% pour rein muet et 19% de pyonéphrose.

La série de Per Chrisian Medby [31] a retrouvé les mêmes constatations avec 65% de pyélonéphrite chronique sur lithiase urinaire contre 20% de reins muets et 15% de pyonéphrose.

Notre série a retrouvé une prédominance des reins détruits par lithiase urinaire (54,43%) et syndrome de jonction pyélo-urétéral (21,00%), on attribue ce fait à la fréquence élevée de la lithiase dans notre contexte et au retard de diagnostic et de prise en charge des patients.

## II. Sur le plan clinique:

L'examen clinique doit rechercher d'abord une urgence vitale (l'état hémodynamique, fonction respiratoire, signes de choc septique).

Ensuite, on procède à un interrogatoire à la recherche de douleurs lombaires, hématurie, syndrome infectieux (fièvre, frissons, pyurie), notion d'émission de calcul ou sable dans les urines.

Dans la série de Blandy J.P. and Singh [32.34], l'examen clinique a retrouvé un syndrome infectieux dans 60% des cas, dans 30%des cas une sensibilité lombaire et dans 10% un contact lombaire.

La série de Robbins S.L [33], le syndrome infectieux a été constaté dans 49% des cas, contre 34% des cas de sensibilité lombaire et 17% de contact lombaire. La série de Ballo M [35] rapportait 95,8% de douleur à la palpation de la fosse lombaire.

Dans notre série, 9,00% ont présenté un syndrome infectieux, 81,80% des malades ont présenté une sensibilité lombaire, et 9,00% un contact lombaire. Donc notre série est concordante avec la série de Ballo M [35].

Tableau VI : Comparaison des séries en fonction de la symptomatologie clinique.

| Symptomatologie | Blandy JP and Single | Robbins S.L. | Notre série |
|---|---|---|---|
| Sd infectieux | 60% | 4% | 9,00% |
| Sensibilité lombaire | 30% | 9% | 81,80% |
| Contact lombaire | 10% | 34% | 9,00% |

# III. Sur le plan paraclinique

## 1. Imagerie: [36.37]

### 1.1. Echographie:

Reste l'examen de première intention vue sa réalisation facile et son innocuité.

- **Indications: [42]**
  - ✓ Recherche d'une dilatation des cavités pyélocalicielles.
  - ✓ Reconnaître le caractère solide ou liquide d'une masse rénale.
  - ✓ Recherche de calcul.
  - ✓ Repérage avant ponction ou biopsie per cutanée.
  - ✓ En cas de grossesse ou de contre indication à l'UIV.
  - ✓ Surveillance d'un rein transplanté.
- **Critères échographiques d'un rein détruit:**
  - ✓ Une importante hydronéphrose avec parenchyme rénal laminé.
  - ✓ Dédifférenciation du parenchyme rénal
  - ✓ Masses kystiques rénales avec réduction ou destruction parenchymateuse.
  - ✓ Aspect hétérogène du parenchyme rénal.

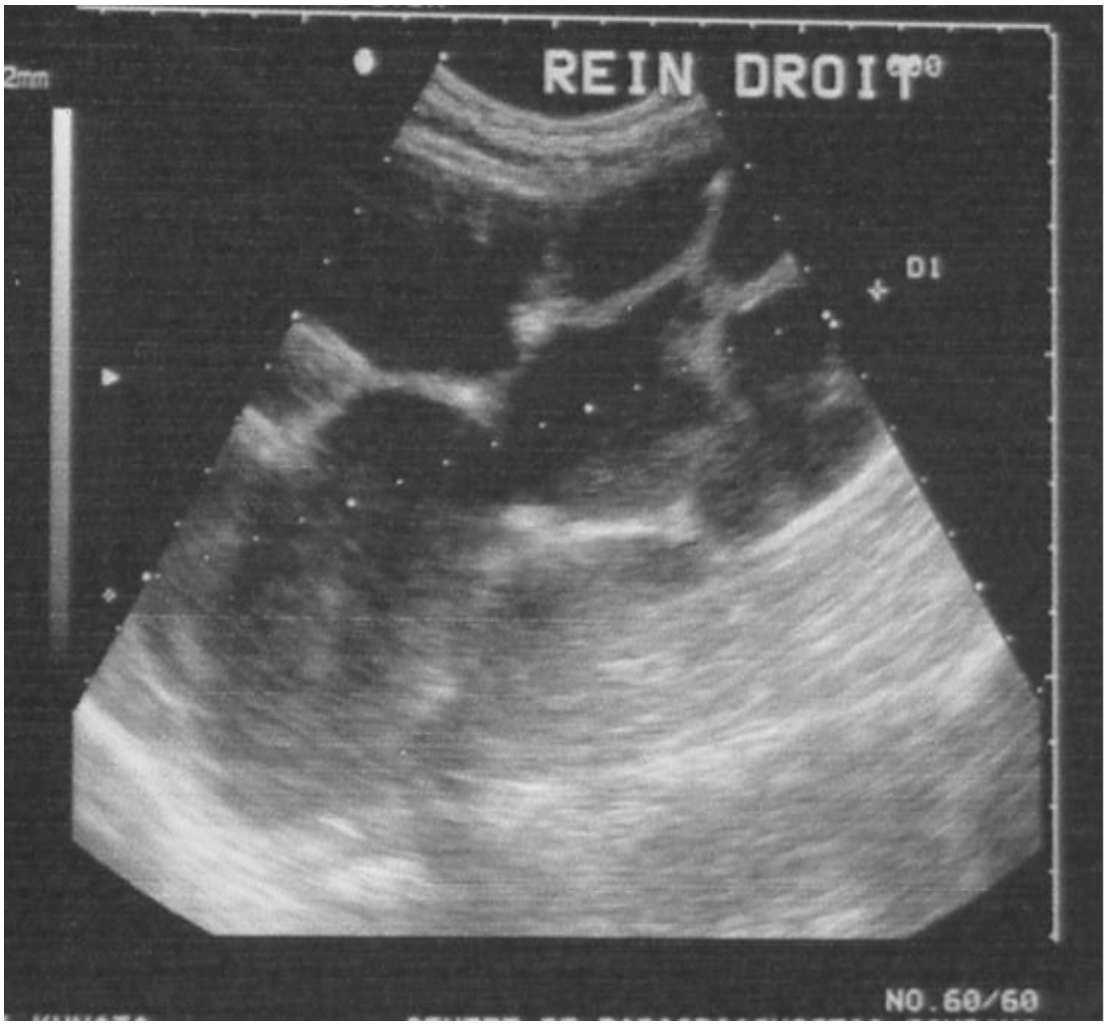


Figure 4 : Echographie : Hydronéphrose majeure avec index cortical laminé

- **Résultats**

Dans la série de Subramanyam B.R [38], elle a montré dans 40% des cas une hydronéphrose, un petit rein atrophique a été découvert dans 22% des cas, la pyonéphrose a été diagnostiqué dans 14% des cas.

Le résultat est relativement similaire pour la série de Penter G [37], avec une hydronéphrose majeure dans 50% des cas, petit rein atrophique dans 20% des cas et pyonéphrose dans 18% des cas.

Dans notre série, on a retrouvé une hydronéphrose (avec et sans obstacle) dans 57,57% des cas, un petit rein atrophique dans 03,20% et pyonéphrose dans 03,20%.

**Tableau VII : Comparaison des séries en fonction des résultats de l'échographie.**

| Résultats de l'échographie | Subranaryan B.R. | Penter | Notre série |
|---|---|---|---|
| Hydronéphrose | 40 | 50 | 57,57% |
| Petit rein atrophique | 22 | 20 | 03,20% |
| Pyonéphrose | 14 | 18 | 03,20% |

### 1.2. Uroscanner:

Le scanner multidétecteurs (multibarrettes) est une des principales avancées technologiques de ces dernières années et s'impose comme la modalité d'imagerie de premier ordre dans l'exploration des reins et de l'appareil urinaire [45].

Remplace de plus en plus l'UIV.

- **Contre indications :**

  - ✓ Allergie au produit de contraste iodé.
  - ✓ Insuffisance rénale sévère.

- ✓ Grossesse.

- **Technique :**

Permet d'obtenir des coupes anatomiques transversales avant et après injection intra-veineuse du produit de contraste pour délimiter les voies urinaires et les structures vasculaires. La quantité de produit de contraste non ionique injecté est de l'ordre de 100 à 150 mL, soit 1,5 à 2 mL/kg, en fonction du poids du patient. Avant l'injection, il convient de vérifier les antécédents allergiques du patient et de chiffrer la fonction rénale par un dosage de la créatinine plasmatique datant de moins de 15 jours et de ne pas réaliser d'injection si la clairance est inférieure à 30 mL/min, de réaliser une hyperhydratation du patient et de limiter la dose de produit non ionique injecté pour une clairance entre 30 et 45 mL/min.

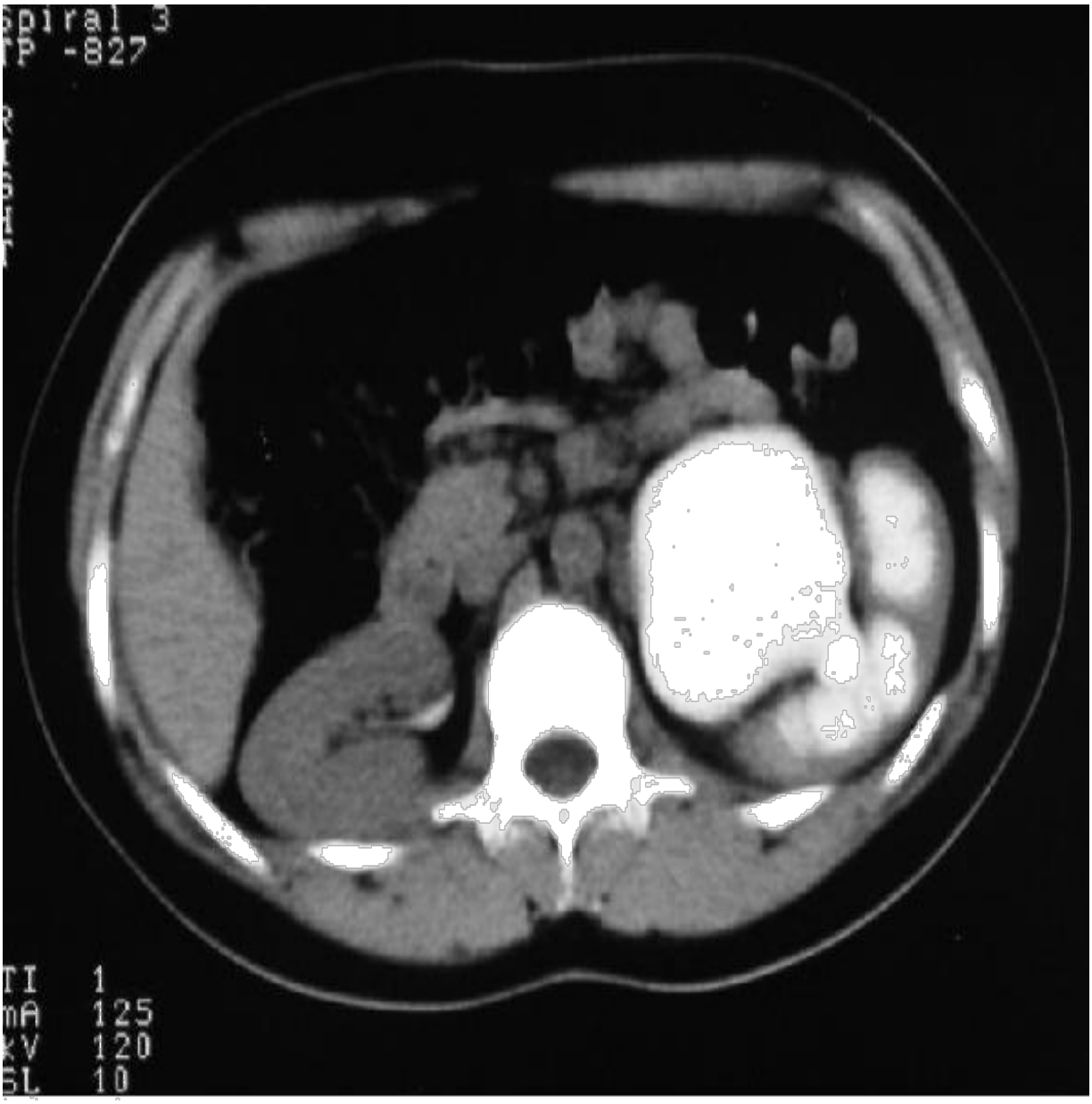


Figure 5 : TDM : Hydronéphrose gauche sur syndrome de JPU avec index cortical laminé.

- **Résultats :**

Durant notre étude le scanner a un intérêt morphologique en permettant l'étude du parenchyme rénal (cortex) et de la voie excrétrice, un intérêt fonctionnel ainsi que poser le diagnostic étiologique.

Durant notre étude, l'uroscanner a été réalisé chez 106 patients (soit 84.84%). La principale étiologie détectée par le scanner était la destruction du parenchyme rénal sur lithiase urinaire.

## 2. Biologie: [41]

### 2.1. Fonction rénale:

En présence d'une stase dans les cavités rénales, et s'il n'y a pas d'urgence chirurgicale, on pourra avoir recours à la néphrostomie percutanée qui permet d'étudier séparément la fonction du rein atteint en mesurant la créatininurie.

Par ailleurs, la créatininémie et l'urée sont souvent normales du moment que le rein controlatéral est fonctionnel.

Durant notre étude, 23 patients avaient une insuffisance rénale dont 8 sont des hémodialysés chroniques (8 cas de polykystose rénale). Alors les 15 autres peuvent être expliquées soit par :

- ✓ Une atteinte du rein controlatéral.
- ✓ Une conséquence de diabète : puisqu'il y a un antécédant de diabète de type II.
- ✓ Une pathologie néphrologique sous-jacente.

### 2.2. ECBU:

Le bon usage des antibiotiques nécessite une démarche diagnostique rigoureuse. Pour les infections urinaires, l'ECBU est un examen simple, accessible et bien codifié.

Il recherche une infection urinaire constante dans la pyonéphrose, il permet d'identifier le germe et de faire un antibiogramme.

Sur 30 cultures des urines, 8 étaient positives , E coli était le principal germe.

Cette infection urinaire doit être traitée par des antibiotiques adaptés avant l'acte chirurgical.

# IV. Néphrectomie : Techniques chirurgicales [41.42.43.44.45.46]:

## 1. Voies d'abords du rein:

La situation rétro péritonéale du rein offre la possibilité de l'aborder par deux types de voies:

- ✓ Les voies postérieures ou latérales, extra péritonéales, c'est la voie d'abord de choix pour la néphrectomie en cas de lésions bénignes du rein.
- ✓ Les voies antérieures trans péritonéales étendues ou non sur le thorax permettant un contrôle vasculaire premier, c'est une voie pour la néphrectomie en cas de rein tumoral.

### 1.1. Voies extra péritonéales:

**Voie latérale: lombotomie :**

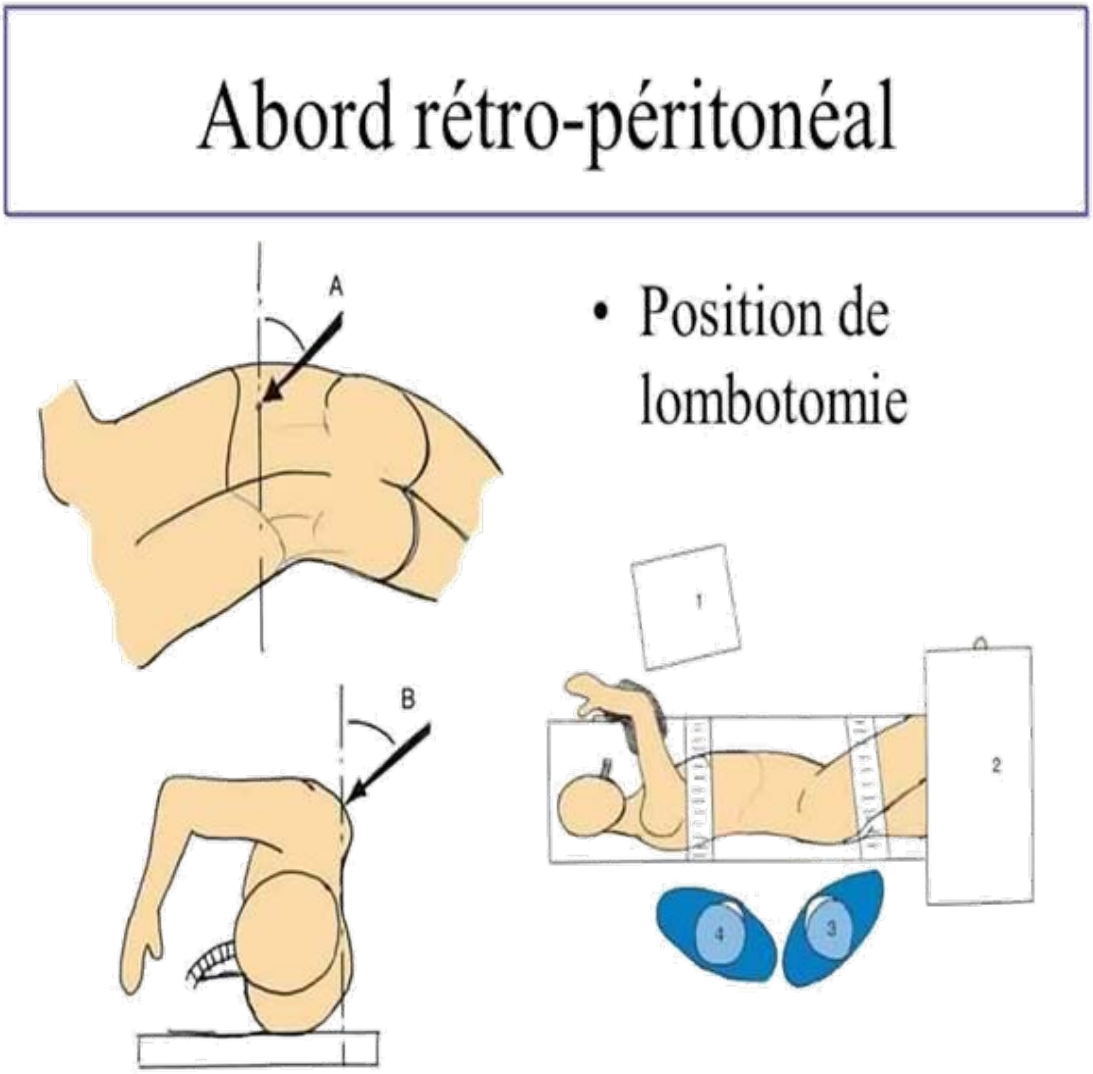


Figure 7 : Position lombotomie

La lombotomie est la voie qui permet d'aborder le rein dans les meilleures conditions d'exposition et de sécurité.

Elle a peu de répercussion sur les viscères intra- abdominaux, mais elle a le désavantage de ne pas permettre une bonne exposition du pédicule rénal.

Le choix du niveau de l'incision dépend essentiellement de la position du rein.

En pratique, il existe trois possibilités:

- ✓ La lombotomie sur la XIème côte.
- ✓ La lombotomie sur la XIIème côte.
- ✓ La lombotomie sous costale.

L'incision musculaire de la fosse lombaire se fait en dehors du relief de la masse sacrolombaire.

Le patient est placé en décubitus latéral.

- **La lombotomie sur la XIème côte :**

L'incision cutanée est faite dans l'axe de la XIème côte suivant la direction costale.

En avant de la pointe costale, le grand oblique puis le petit oblique sont incisés et la pointe de la côte est dégagé, ensuite les fibres du transverse sont ouvertes.

- **La lombotomie sur la XIIème côte :**

En pratique, c'est la voie d'abord habituelle, elle est simple et suffisante.

L'incision débute du bord latéral de la masse sacrolombaire, et se poursuit sur la côte puis s'incurve légèrement vers le bas pour éviter le pédicule intercostal sus jacent, suivie d'une résection sous périostée de la côté.

Cette voie d'abord permet toutes les néphréctomies pour reins atrophiques. Son principal facteur limitant est l'accès difficile aux vaisseaux du reins.

- Deux positions du patient sont possibles:
  - ✓ Soit une position en décubitus latéral.
  - ✓ Soit une position en décubitus ventral.
- L'incision cutanée est réalisée du bord inférieur de la 12ème côte vers l'épine iliaque postéro-supérieure ; 2 cm en dedans du bord externe de la masse sacrolombaire.
- A lombotomie postérieure :

A beaucoup d'avantages, puisqu'elle est moins délabrante et ne comporte aucune section musculaire ni nerveuse.

- **Voie dorso-lombaire:**

Il s'agit d'une approche trans-thoracique et extra-pleurale, qui mobilise le cadre osseux formé par les trois dernières côtes, et qui permet d'obtenir un large champ opératoire sans ouvrir la plèvre.

Elle permet l'exérèse des reins infectés surtout s'ils sont haut situés et fixés, en évitant la contamination de la plèvre et de la cavité péritonéale.

Le patient est installé en position de lombotomie classique, mais avec une discrète rotation antérieure de 15°.

L'incision débute juste au dessus de la limite supérieure de la 12ème côte, elle remonte vers le haut en dedans de l'angle costal et légèrement en dehors de la masse sacrolombaire jusqu'à la 10ème côte.

La portion antérieure de l'incision est poursuivie le long de la 12ème côte. Les 3 dernières côtes sont réséquées.

### 1.2. Voies antérieures transpéritonéales:

Représenteés par les voies abdominales ou thoraco- abdominales. Elles offrent une exposition excellente du pédicule rénal. Elles sont indiquées en cas de néphrectomie pour tumeurs malignes du rein.

Cependant, elles présentent plusieurs inconvénients dont : l'iléus post-opératoire, avec la possibilité d'apparition des adhérences intrapéritonéales responsables d'occlusions secondaires.

## 2. Interventions de néphrectomie:

Elle consiste en l'ablation du rein en totalité.

### 2.1. Chirurgie conventionnelle:

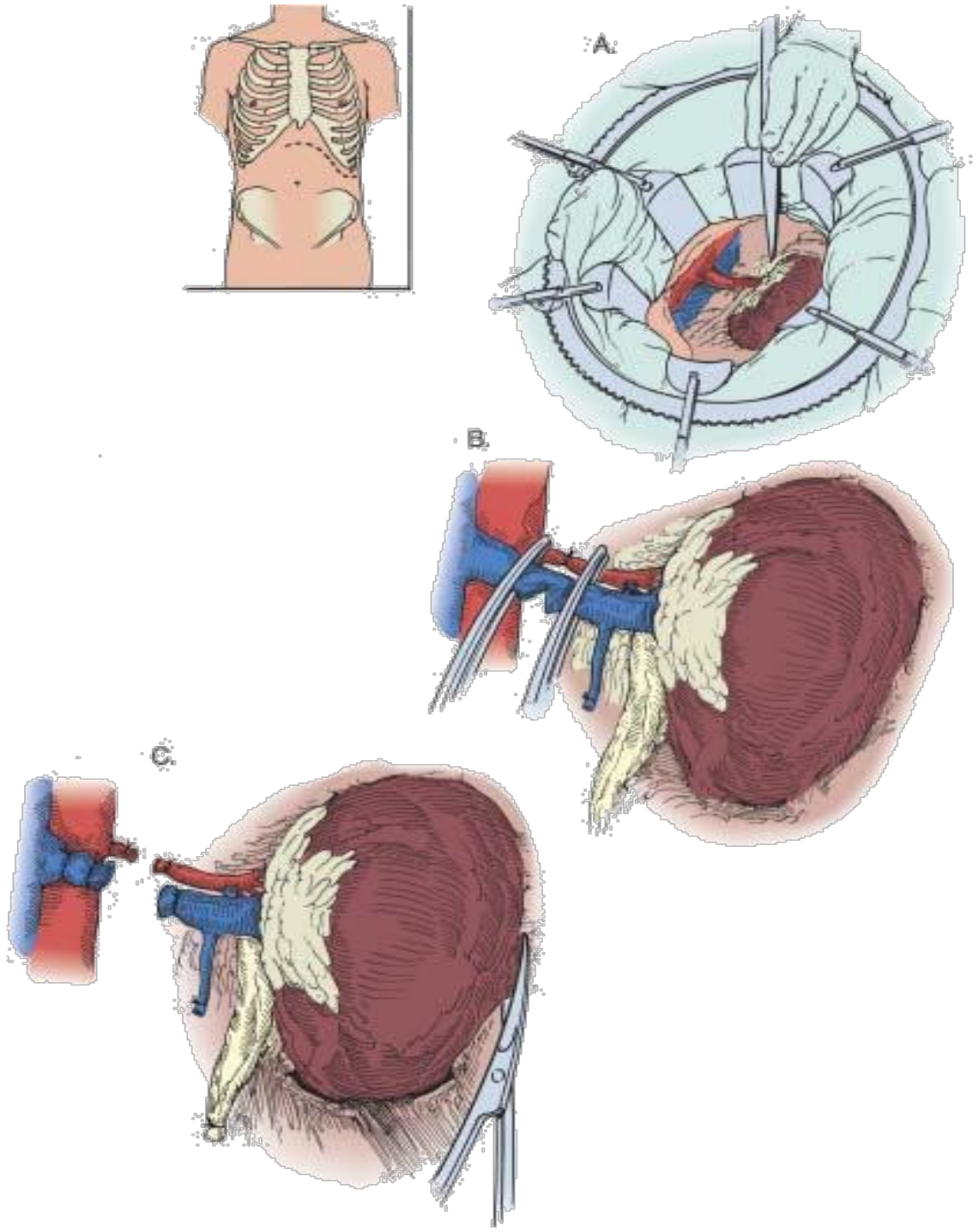


Figure 8 [47] : Technique de néphrectomie simple transpéritonéale à travers une incision sous costale antérieure

Schématiquement, il existe trois types de néphrectomies totales réalisées en fonction de la nature des lésions rénales:

- ✓ La néphrectomie extra-capsulaire dite simple.
- ✓ La néphrectomie sous-capsulaire.
- ✓ La néphrectomie élargie est surtout réalisée pour les cancers du rein.

- **La néphrectomie extra-capsulaire dite simple:**

Le plan de clivage passe au ras du rein entre la capsule propre et l'atmosphère cellulo-adipeuse de la loge rénale.

La voie d'abord est choisie en fonction de la lésion et de la position du rein.

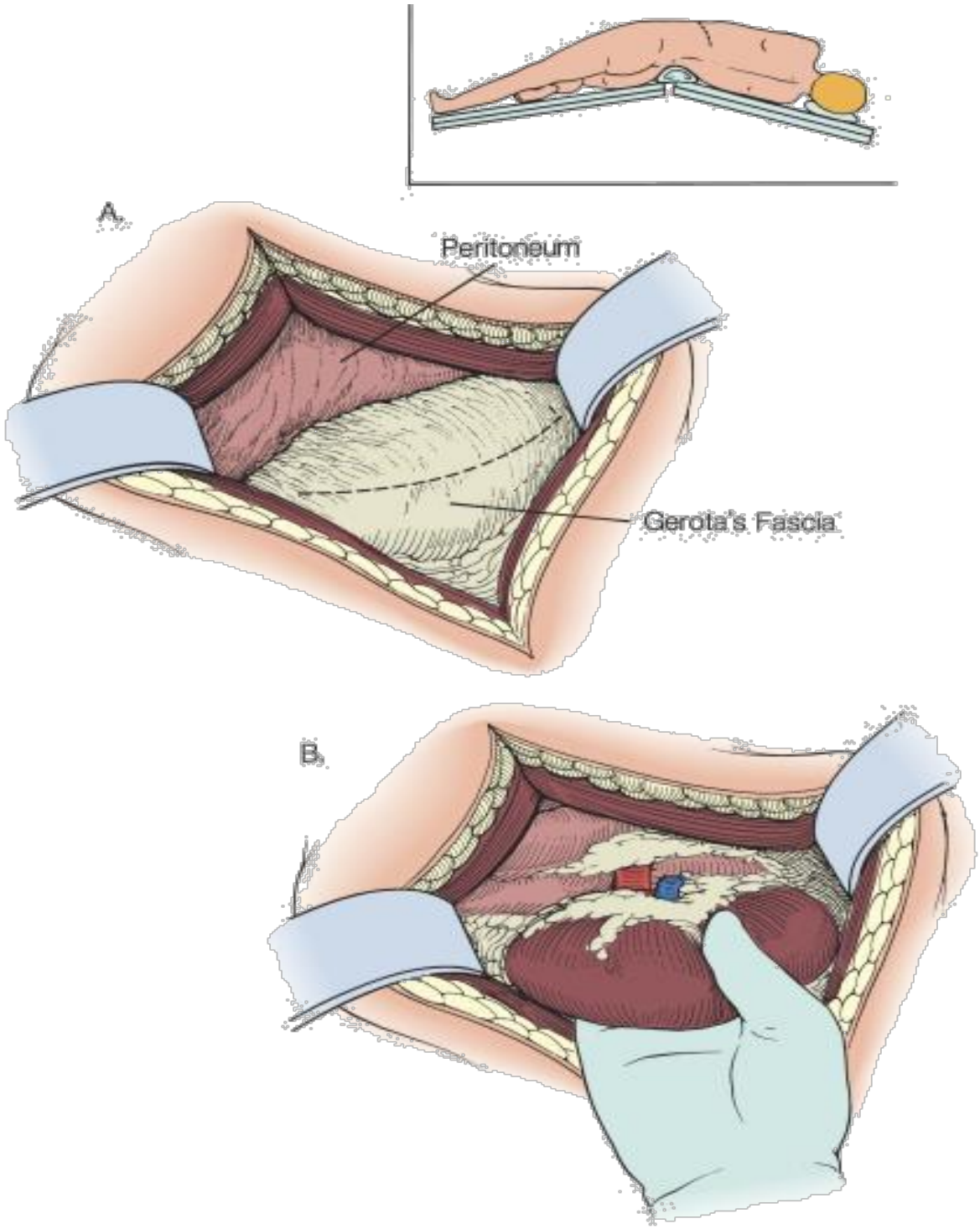


Figure 9 [47] : Technique d'une simple nephrectomie gauche à travers une incision extrapéritonéale.

- **La néphrectomie gauche:**

Après l'ouverture de la loge rénale, on met en place une ou plusieurs pinces au niveau du feuillet antérieur de cette loge. Cette traction permet une dissection minutieuse de la face antérieure du rein dont le plan de clivage passe au ras du rein dont le plan de clivage passe au ras de la capsule rénale. Le pôle supérieur puis le pôle inférieur du rein sont disséqués au doigt.

Ensuite, l'uretère est isolé et mis sur lac ; jouant le rôle du fil conducteur vers le pédicule vasculaire rénal. Après identification de celui-ci ; la veine est identifiée en premier puis disséquée vers la ligne médiane pour la libérer ses affluents dépendant du système azygos (la veine génitale, la veine lombaire ascendante gauche et la veine surrénalienne qui seront liées et sectionnées).

Une fois libérée, elle est réclinée pour identifier à sa face postérieure l'artère rénale gauche. Après la dissection du pédicule vasculaire, on termine la dissection de la face postérieure du rein et on ligature le pédicule rénal sélectivement ou en masse.

Au cours de la ligature sélective du pédicule rénal, on commence par l'artère.

La ligature en masse du pédicule rénal gauche est utilisée lorsque la dissection de ce pédicule est délicate.

Celui-ci est clampé par deux clamps vasculaires entre lesquels s'effectue la section en masse.

Une fois le pédicule vasculaire sectionné, l'uretère est libéré et sectionné, et le rein est extrait de sa loge.

- **La néphrectomie droite:**

En dehors de quelques particularités, cette intervention est réalisée comme la néphrectomie gauche. L'identification du pédicule vasculaire obéit à des règles différentes. Ainsi, il faut identifier les éléments du pédicule vasculaire le plus près de leur origine.

Après identification de la veine rénale droite ; on la récline et on retrouve en arrière l'artère rénale droite.

Les autres étapes sont identiques (l'ablation du rein, l'hémostase, le lavage de la loge rénale et la fermeture de l'incision).

- **La néphrectomie sous-capsulaire:**

Elle est réalisée lorsque la néphrectomie extra-capsulaire dite simple est difficile du fait de l'adhérence de la graisse péri rénale scléreuse au rein et à la paroi.

Elle consiste à faire un clivage entre le parenchyme rénal et la capsule adhérente au magma péri rénal.

Après incision de la gangue péri rénale et de la capsule sur la convexité d'un pôle à l'autre jusqu'à prendre le contact direct avec le parenchyme rénal. Ainsi, le rein est dégagé aisément sous la capsule.

Ensuite, il faut aborder le pédicule qui sera ligaturé en masse dans la zone la plus proche du hile. Ce dernier temps n'est pas facile et le fil peut déraper.

Parfois, l'évolution se caractérise par un écoulement postopératoire avec un retard de cicatrisation du fait de la persistance place du tissu inflammatoire.

**2.2. Chirurgie laparoscopique:**

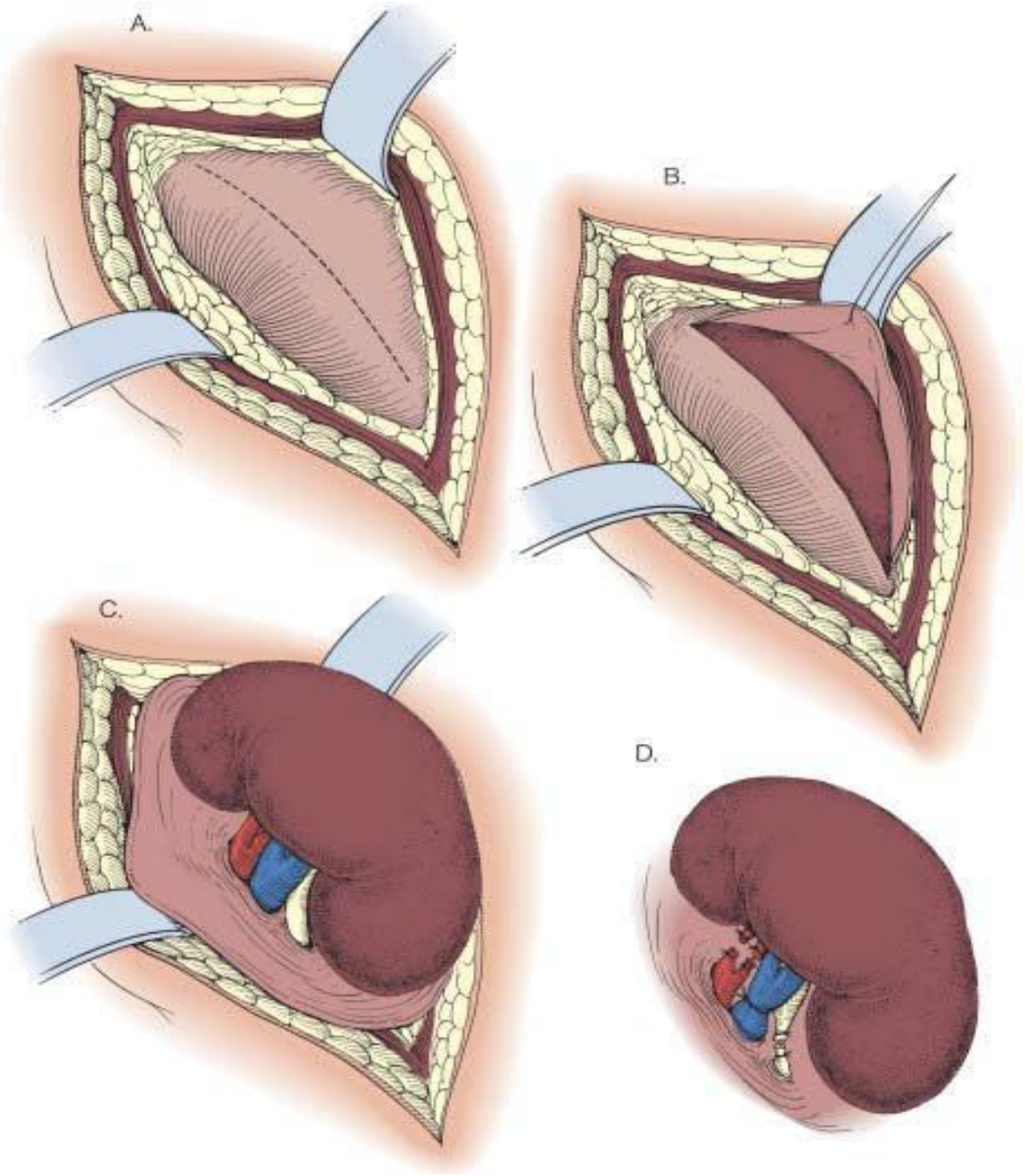


Figure 10 : Technique de néphrectomie sous capsulaire.

Il est possible de réaliser par chirurgie laparoscopique une néphrectomie par voie rétro ou transpéritonéale.

Cette intervention a été décrite par Claymann en 1991 par voietranspéritonéale, puis, par Gaur en 1993 par voie rétropéritonéale.

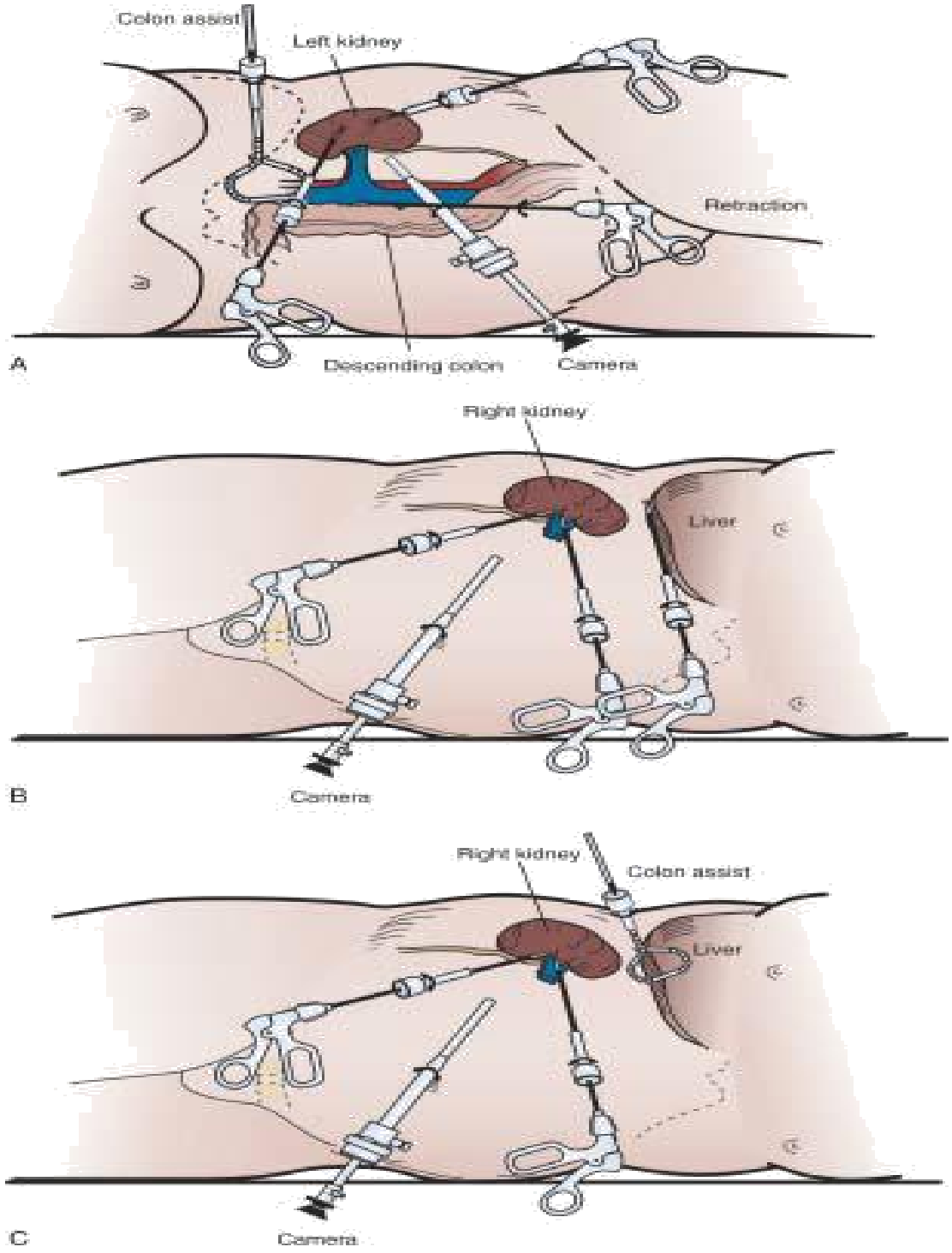


Figure 11: Positionnement des trocarts lors d'une néphrectomie gauche transpéritonéale par voie laparoscopique. .

## 3. Les Indications:

- **Néphrectomie simple:**

Acte opératoire fréquent, elle est aussi facile lorsque le rein n'est pas engainé de périnéphrite et que le pédicule de dissection aisée, se laisse fort simplement lier.

- **Néphrectomie sous-capsulaire:**

L'intervention itérative découvre le plus souvent une adhérence intime du rein à la paroi, rançon du premier abord.

Les accidents infectieux aigus intra, voire extra-rénaux, entraînent toujours une réaction inflammatoire de toute la région, puis une sclérose.

Une néphropénie ancienne ou un hématome périrénal laissent toujours prévoir une dissection particulièrement difficile.

- **Laparoscopie:**

Toutes les indications de néphrectomie simples sont à priori justifiables d'un abord laparoscopique : rein non fonctionnel par obstruction de la jonction pyélo-urétérale ou obstacle urétéral bas, par maladie lithiasique, par reflux vésico-rénal, petit rein vasculaire, pyélonéphrite chronique.

## 4. Les Complications:

### 4.1. Néphrectomie simple:

L'ouverture du péritoine conduit à une simple fermeture de la brèche après vérification de l'intégrité du colon ou du parenchyme hépatique ou splénique à gauche. Il faut éviter de prendre dans la suture l'épiploon à l'origine d'une éventuelle bride.

L'ouverture de la plèvre est un incident fréquent le plus souvent sans conséquence. Une radiographie pulmonaire est effectuée en fin d'intervention à titre systématique.

La complication principale est représentée par l'hémorragie. Cette dernière est due le plus souvent au saignement d'une artère intercostale, qui sera contrôlée par un point en X.

En cas d'hémorragie brutale et massive inondant le champ opératoire, le plus souvent secondaire à un déchirure de la veine cave ou à une rupture du pédicule artériel, il faut suturer la brèche.

### 4.2. Nephrectomie sous capsulaire:

Le lâchage du pédicule, partiel ou total, immédiat ou secondaire, doit toujours constituer la crainte majeure mais rattrapable, à condition de ne pas tenter à l'aveugle de placer des pinces qui ont toutes chances d'être imprécises et qui peuvent même aggraver les lésions vasculaires, notamment au niveau de la veine cave.

Un inconvénient post-opératoire doit aussi être inscrit au passif de cette technique, elle laisse en place une coque épaisse, inflammatoire cantonnée, non rétractile, qui peut être la source d'écoulements post-opératoires, d'incidents rétentionnels, de retard de cicatrisation.

### 4.3. Laparoscopie :

Les complications per-opératoires liées à la technique sont entièrement variés. Les plus fréquentes sont d'ordre vasculaire : plaie d'une artère ou d'une veine, habituellement au niveau du pédicule, elles n'imposent pas toutes la conversion. Par voie trans-péritonéale, des plaies de viscères creux sont possibles, soit par traumatisme direct par un trocart ou un instrument, ou encore par électrocoagulation. Par voie rétro- ou tranpéritonéale, des lésions pancréatiques ou duodénales sont également possibles.

La conversion n'est pas en soi une complication, bien au contraire, c'est un changement de stratégie raisonné et raisonnable. Il est important de garder constamment à l'esprit l'intérêt du patient, notamment en regard de la durée opératoire.

Comme l'a écrit Keeley (48), la nécessité de conversion est plus souvent en rapport avec la maladie sous jacente qu'avec l'expérience ou les capacités de l'opérateur.

## 5. Résultats :

On a pas de séries qui comparent les différentes voies de néphrectomies pour la pathologie bénigne, la plupart des séries récentes compare la voie laparoscopique à la chirurgie conventionnelle.

La néphrectomie par laparoscopie est devenue une voie d'abord possible pour la pathologie bénigne du rein. La technique est efficace, sûre et reproductible. Le taux de complications est comparable voire inférieur à celui de la néphrectomie par laparotomie et les suites opératoires sont plus favorables.

Sur une série récente de 249 néphrectomies pour pathologie bénigne du rein (131 néphrectomies laparoscopiques et 118 néphrectomies par lombotomie), FORNARA a comparé les mêmes paramètres dans les 2 groupes.

Aucune différence n'a été notée en terme de durée opératoire moyenne et de taux de complications. En revanche, la néphrectomie laparoscopique s'est montrée supérieure à la lombotomie concernant le volume moyen des pertes sanguines (200 contre 250 ml), la reprise de l'alimentation orale (32 contre 48 heures), la consommation d'antalgiques (12 mg d'équivalents de sulfate de morphine contre 20 mg), la durée d'hospitalisation (4 contre 10 jours) et la durée moyenne de convalescence (24 contre 36 jours).

En résumé, toutes les séries dégagent un consensus concernant la durée d'hospitalisation, la consommation d'antalgiques et la convalescence post-opératoire. Pour ces trois critères, la NL (par voie TP ou RP) apparaît supérieure à la laparotomie. Pour les autres critères (temps opératoire, pertes sanguines, taux de transfusion et complications), les bénéfices de la laparoscopie sur la laparotomie sont moins nets et varient d'un auteur à l'autre.

# V. Devenir de la fonction rénale:

La fonction rénale de nos 125 patients étudiée dans notre série était normale chez 102 patients (soit 81,60 %) vue que le rein controlatéral fonctionne normalement, tandis que 23 patients avaient une insuffisance rénale qu'il ont gardé au décours immédiat de la néphrectomie.

On n'a pas pu recueillir des informations concernant le devenir à long terme de la fonction rénale chez la population de notre étude.

# *CONCLUSION*

La néphrectomie est devenue un acte chirurgical pratiqué de plus en plus en urologie, et ce du fait de la fréquence des pathologies détruisant le rein qui sont particulièrement secondaires à la lithiase urinaire ainsi qu'au syndrome de la jonction pyélo-urétarale. D'où l'intérêt d'une prise en charge précoce surtout des malades accusant des lombalgies et ne pas hésiter à faire un examen clinique soigneux et complet à la recherche surtout des signes d'infection urinaire.

L'uroscanner est l'examen clé qui permet de poser le diagnostic étiologique en plus de son intérêt fonctionnel.

L'échographie garde son intérêt tout en permettant le diagnostic à un stade précoce.

L'UIV a été capitale dans la prise de décision qui visualisait l'absence d'élimination du produit de contraste.

Une prise en charge thérapeutique adéquate avec une bonne maîtrise des différentes techniques chirurgicales selon les indications permet de réduire les complications pour une bonne évolution.

# *RESUMES*

# Résumé

La destruction rénale est un processus progressif aboutissant à la perte de fonction du parenchyme rénal et donc à poser l'indication de néphrectomie.

La néphrectomie pour reins détruits non tumoraux est un acte chirurgical dont les indications sont diverses et variées.

Notre étude est rétrospective portant sur 128 néphrectomies pour pathologies bénignes colligées au service d'urologie du CHP Sidi Mohammed Ben Abdellah d'Essaouira sur une période de 7 ans.

L'âge moyen de nos patients est de 46,93 ans pour une fourchette comprise entre [21-78 ans] avec une légère prédominance féminine, la douleur lombaire est la circonstance diagnostique la plus fréquente.

L'echographie réalisée chez 98 de nos malades a montré une urétérohydronéphrose chez 71 cas, des kystes hydatiques détruisant le parenchyme chez 11 cas, des reins polykystiques chez 8 cas, une pyonéphrose chez 4 cas et un rein atrophique chez 4 cas.

L'uroscanner réalisé chez 106 malades a permis de faire le diagnostic étiologique et a montré des reins détruits sur lithiase chez 49 malades, un syndrome de jonction pyélo-urétérale chez 26 malades, des kystes hydatiques chez 11 malades, une polykystose rénale chez 8 malades, une tuberculose urinaire chez 4 malades, une pyonéphrose chez 4 malades, et petit rein de pyélonéphrite chronique chez 4 malades.

L'UIV réalisé chez 45 patients a montré des reins muets chez tous ces patients.

Tous nos patients ont bénéficié d'une néphrectomie, par lombotomie postéro-latérale chez 102 cas, et par voie transpéritonéale sous costale chez 15 cas et par voie transpéritonéale médiane chez 8 cas.

On n'a pas pu recueillir de données concernant l'évolution à long terme de la fonction rénale chez les patients de notre étude.

# Abstract

Renal destruction is a gradual process leading to loss of renal parenchyma function and thus poses indication of nephrectomy.

Nephrectomy for non-tumor destroyed kidneys is a surgical procedure in which the signs are many and varied.

Our study is retrospective concerning 125 nephrectomies for benign pathologies, collected in Urology CHP Sidi Mohammed Ben Abdellah of Essaouira over a period of 7 years.

The average age of our patients is 46.93 years for a range between [21-78 years] with a slight female predominance,low back pain is the most common diagnostic condition.

The ultrasound performed in 98 of our patients showed ureterohydronephrosis in 71 cases, hydatid cysts destroying the parenchyma in 11 cases, polycystic kidneys in 8 cases, a pyonephrosisin 4 cases and an atrophic kidney in 4 cases.

The CT urography performed in 106 patients led to the etiological diagnosis and showed kidney stones destroyed in 49 patients, a UPJ syndrome in 26 patients, hydatid cysts in 11 patients, a polycystic kidney disease in 8 patients , an urinary tuberculosis in 4 patients, a pyonephrosis in 4 patients, and a chronic pyelonephritis small kidney in 4 patients.

The IVU performed in 45 patients showed silent kidneys in all these patients.

All our patients underwent nephrectomy, by posterolateral lumbotomy in 102 cases, and through transperitoneal under ribs in 15 cases and through median transperitoneal in 8 cases.

We could not collect data on the long term evolution of renal function in patients in our study.

# ملخص

إن تدمير الكلية هي عملية تدريجية تقود إلى فقدان وظيفة النسيج الكلوي و بالتالي إلى استئصال الكلية.

إن استئصال الكلية إثر إتالف الكلي بسبب مرضيات حميدة هي عملية جراحية حيث االستطبابات عديدة و متنوعة.

هذه الدراسة الاستيعادية بصدد 125 عملية استئصال للكلية بسبب مرضيات حميدة حصرت خلال 7 سنوات بقسم أمراض المسالك البولية بالمركز االستشفائي الاقليمي سيدي محمد ابن عبد الله بالصويرة .

متوسط سن مرضانا هو 46,93 سنة ( ما بين 21 و 78 سنة) مع غالبية طفيفة لدى الاناث ، و يعتبر ألم القطن المظهر التشخيصي الاكثر ترددا .

التصوير بالصدى المنجز لدى98 مريضا أبان عن موه الكلية و الحالب لدى 71حالة، أكياس عدارية لدى 11 حالة ، تكيس الكلية لدى 8 حالات، كلي قيحي لدى 4 حالات، كلية ضمورية لدى 4 حالات .

التصوير المقطعي الذي أنجز لدى 106 مريضا مكن من تشخيص مسببات المرض و بين إتالفا كلويا نتيجة تحص بالجهاز البولي لدى 49 حالة، متالزمة الوصل الحوضي الحالبي لدى26 حاالت، أكياس عدارية لدى 11 حالة، تكيسات كلوية متعددة لدى 8 حالات مع 4 حالات سل بولي، و4 حالات كلي قيحي و 4 حالات كلي ضمورية.

تصوير الجهاز البولي الوريدي الذي أنجز لدى45 مريض أظهر كلية خرساء لدى جميع الحالات.

كل مرضانا خضعوا لعملية استئصال الكلية عبر فتح القطن الخلفي الجانبي في102 حالة، فتح البطن خالل السفاق في 15حالة.

لم نتمكن من جمع معلومات متعلقة بتطور وظيفة الكلية على المدى البعيد لدى مرضى دراستنا.

# *ANNEXES*

# Fiche d'exploitation:

- Les données épidémiologiques:
  - Age
  - Sexe
  - Antécédents
  - Côté atteint

- Les données cliniques:
  - Circonstances diagnostiques
  - Examen Clinique

- Les données paracliniques:
  - Biologie:
    - ✓ FR
    - ✓ ECBU
    - ✓ NFS
    - ✓ Ionogramme sanguin
- Radiologie :
    - ✓ Echographie Rénale
    - ✓ Uroscanner
- Les données étiologiques:
    - ✓ Origine dégénérative
    - ✓ Origine malformative

- ✓ Origine infectieuse
- ✓ Origine traumatique
- ✓ (L'origine tumorale exclue de notre étude )

- Devenir de la fonction rénale: suivi

| Obs | Age | Sexe | ATCD | Coté atteint | Clinique | Biologie | Imagerie | Etiologie | Traitement | Devenir de la FR |
|---|---|---|---|---|---|---|---|---|---|---|
| 1 | 29ans | M | RAS | Droit | Lombalgie droite + palpation d'un gros rein droit | **Hb** : 16,4g/dl<br>**GB** : 6000<br>**Urée**: 0,12g/l<br>**Créat** : 9mg/l | **Echo** : hydronéphrose importante+ atrophie corticale droite<br>**TDM** : DPC+réduction de l'épaisseur corticale droite.<br>Injection : Rein droit muet | Sd de J.P.U | Néphrectomie droite par lombotomie postéro-latérale | FR correcte |
| 2 | 38ans | F | RAS | Gauche | Lombalgie gauche.<br>Examen : contact lombaire | **Hb** : 13,3 g/dl<br>**GB** : 6950<br>**Urée**: 0,22g/l<br>**Créat**: 8 mg/l | **Echo** : hydronéphrose gauche assez importante<br>**TDM**: DPC gauche évoquant l'aspect d'un Sd de JPU. | Sd de J.P.U | Néphrectomie Gauche par lombotomie postéro-latérale. | FR correcte |

| | | | | | | | | | | |
|---|---|---|---|---|---|---|---|---|---|---|
| **3** | **29 ans** | **M** | RAS | Droit | Lombalgie droite + palpation d'un gros rein droit | **Hb** : 16,5g/dl<br>**GB** : 6000<br>**Urée**: 0,10g/l<br>**Créat** : 9mg/l | **Echo** : hydronéphrose importante+ atrophie corticale droite.<br>**TDM** : DPC+réduction de l'épaisseur corticale droite<br>Injection : Rein droit muet. | Sd de J.P.U | Néphrectomie droite par lombotomie postéro-latérale | FR correcte |
| **4** | **38ans** | **F** | RAS | Gauche | Lombalgie gauche.<br>Examen : contact lombaire | **Hb** : 12,3 g/dl<br>**GB** : 6950<br>**Urée**: 0,22g/l<br>**Créat**: 8 mg/l | **Echo** : hydronéphrose gauche assez importante<br>**TDM**: DPC gauche évoquant l'aspect d'un Sd de JPU. | Sd de J.P.U | Néphrectomie droite par lombotomie postéro-latérale. | FR correcte |
| **5** | **64ans** | **F** | HTA | Gauche | Douleurs lombaires gauches. | **Hb :** 12,2<br>**GB :** 8540<br>**Urée :** 0,31g/l<br>**Créat :** 9 mg/l | **TDM :** Multiples calculs rénaux gauches+ DPC gauche + amincissement cortical rénal gauche. | Destruction rénale par lithiases rénales gauches. | Néphrectomie gauche par lombotomie postéro-latérale. | FR Correcte |

| | | | | | | | | | | |
|---|---|---|---|---|---|---|---|---|---|---|
| **6** | **29ans** | **M** | RAS | Droit | Lombalgie droite+palpation d'un gros rein droit | **Hb** : 16,4g/dl<br>**GB** : 6000<br>**Urée**: 0,13g/l<br>**Créat** : 9mg/l | **Echo** : hydronéphrose importante+ atrophie corticale droite<br>**TDM** : DPC+réduction de l'épaisseur corticale droite<br>Injection : Rein droit muet | Sd de J.P.U | Néphrectomie droite par lombotomie postéro-latérale. | FR correcte |
| **7** | **29ans** | **M** | RAS | Droit | Lombalgie droite+palpation d'un gros rein droit | **Hb** : 16,3g/dl<br>**GB** : 6000<br>**Urée**: 0,13g/l<br>**Créat** : 9mg/l | **Echo** : hydronéphrose importante+ atrophie corticale droite<br>**TDM** : DPC+réduction de l'épaisseur corticale droite<br>Injection : Rein droit muet. | Sd de J.P.U | Néphrectomie droite par lombotomie postéro-latérale. | FR correcte |
| **8** | **27ans** | **M** | RAS | Droit | -coliques néphrétiques droites+ pyurie. | **Hb :**14,8<br>**GB :** 7700<br>**Urée :** 0,43 | **Echo :** Hydronéphrose droite sur lithiase pyélique. | Lithiase pyélique droite. | Néphrectomie droite par lombotomie postéro-latérale. | FR Correcte |

| | | | | | | | | | | |
|---|---|---|---|---|---|---|---|---|---|---|
| | | | | | | **Créat :** 11,3mg/l | **TDM :** Hydronéphrose droite sur lithiase pyélique. | | | |
| **9** | **32ans** | **F** | RAS | Gauche | -Douleurs lombaires gauches.<br>-Hématurie non caillotante. | **Hb :** 13,5<br>**GB :** 4900<br>**Urée :** 0,32<br>**Créat :** 7 | **TDM :** DPC gauche avec parenchyme laminé.<br>-Sd JPU + calcul de stase pyélique gauche. | Sd de J.P.U | Néphrectomie gauche par lombotomie postéro-latéralé. | FR correcte |
| **10** | **50ans** | **F** | RAS | Droit | -Douleurs lombaires droites. | **Hb :** 12,4<br>**GB :** 9030<br>**Urée :** 0,35<br>**Créat :** 8 | **Echo :** DPC droite + lithiase pyélique droite avec parenchyme réduit. | Destruction rénal par lithiase pyélique droite. | Néphrectomie droite par lombotomie postéro-latérale. | FR correcte |
| **11** | **42ans** | **F** | RAS | Gauche | Coliques néphrétiques gauches | **Hb :** 13,7<br>**GB :** 6480<br>**Urée :** 0,26<br>**Créat :** 7 | **Echo :** hydronéphrose + lithiase pyélique .<br>**TDM :** DPC gauche+lithiase | Destruction rénale par un calcul pyélique gauche. | Néphrectomie gauche par lombotomie postéro-latérale. | FR correcte |

| | | | | | | | | | | |
|---|---|---|---|---|---|---|---|---|---|---|
| | | | | | | | pyélique+cortex laminé. | | | |
| 12 | 38ans | F | RAS | Gauche | Lombalgie gauche.<br>Examen : contact lombaire | **Hb** : 12,3 g/dl<br>**GB** : 6950<br>**Urée**: 0,22g/l<br>**Créat**: 8 mg/l | **Echo** : hydronéphrose gauche assez importante<br>**TDM**: DPC gauche évoquant l'aspect d'un Sd de JPU | Sd de J.P.U | Néphrectomie gauche par lombotomie postéro-latérale. | FR correcte |
| 13 | 60ans | F | RAS | Gauche | -Douleurs lombaires intermittentes.<br>-Hématurie totale non caillotante. | **Hb** : 13<br>**GB :** 9130<br>**Urée :** 0,14<br>**Créat :** 5 | **Echo :** 2 lithiases rénales gauches+ DPC rénal gauche.<br>**TDM** : UHN gauche avec réduction du parenchyme rénal gauche+ lithiases rénales gauches. | Destruction rénale par lithiase rénale gauche. | Néphrectomie gauche par lombotomie postéro-latérale. | FR Correcte |
| 14 | 42ans | F | RAS | Gauche | Coliques | **Hb :** 13,7 | **Echo :** hydronéphrose + | Destruction rénale | Néphrectomie gauche | FR correcte |

| | | | | | | | | | | |
|---|---|---|---|---|---|---|---|---|---|---|
| | | | | | néphrétiques gauches. | **GB :** 6480<br>**Urée :** 0,26<br>**Créat :** 7 | lithiase pyélique .<br>**TDM :** DPC gauche+lithiase pyélique+cortex laminé. | par un calcul pyélique gauche. | par lombotomie postéro-latérale. | |
| **15** | **25ans** | **F** | RAS | Droit | -Douleurs lombaires droites+ épisodes fébriles. | **Hb :** 14.5<br>**GB :** 9580<br>**Urée :** 0.34<br>**Créat :** 7 mg/l | **Echo :** gros kyste hydatique du rein droit.<br>**TDM :** grosse masse kystique en faveur d'un kyste hydatique rénal droit. | Kyste hydatique rénal droit. | Néphrectomie droite par lombotomie postéro-latérale | FR Correcte |
| **16** | **68ans** | **M** | Opéré pour KHF | Droit | -Lombalgies droites + pyurie<br>-Examen : Fosse lombaire sensible+fistule lombaire droite. | **Hb**:14,3g/dl<br>**GB** : 8400<br>**Urée** : 0,29<br>**Créat**: 7mg/l | **Echo** : masse hétérogène rénale droite avec aspect de kyste hydatique<br>**TDM** :aspect de KH calcifié avec pyonéphrose | Kyste hydatique du rein droit calcifié et surinfecté à la paroi | Néphrectomie droite par lombotomie postéro-latérale | FR Correcte |

| | | | | | | | | | | |
|---|---|---|---|---|---|---|---|---|---|---|
| | | | | | | | droite fistulisée au flanc homolatéral | | | |
| **17** | **22ans** | **F** | RAS | Gauche | -Douleurs lombaires gauches + épisodes fébriles | **Hb** :14,5 **GB** : 9580 **Urée** :0,34 **Créat** : 7 mg/l | **Echo** : gros kyste hydatique du rein gauche **TDM** : grosse masse kystique en faveur d'un kyste hydatique rénal gauche. | Kyste hydatique rénal gauche | Néphrectomie gauche par lombotomie postéro-latérale | FR Correcte |
| **18** | **32ans** | **F** | RAS | Gauche | -Douleurs lombaires gauches. -Hématurie non caillotante. | **Hb :** 13,5 **GB :** 4900 **Urée :** 0,32 **Créat :** 7 | **TDM :** DPC gauche avec parenchyme laminé. -Sd JPU + calcul de stase pyélique gauche. | Sd de J.P.U | Néphrectomie gauche par lombotomie postéro-latéralé. | FR correcte |
| **19** | **31ans** | **M** | RAS | Droit | -Lombalgies | **Hb** : 19,5 g/dl | **Echo** : importante DPC | Sd de J.P.U | Néphrectomie | FR Correcte |

| | | | | | | | | | | |
|---|---|---|---|---|---|---|---|---|---|---|
| | | | | | droites<br>-Ex : palpation de gros rein. | **GB**: 6730<br>**Urée** : 0,28<br>**Créat** :10mg/l | du rein droit<br>**TDM** : importante Hydronéphrose droite avec parenchyme rénal réduit. | | droite par lombotomie postéro-latérale. | |
| **20** | **42ans** | **F** | RAS | Gauche | Coliques néphrétiques gauches. | **Hb :** 13,7<br>**GB :** 6480<br>**Urée :** 0,26<br>**Créat :** 7 | **Echo :** hydronéphrose + lithiase pyélique .<br>**TDM :** DPC gauche+lithiase pyélique+cortex laminé. | Destruction rénale par un calcul pyélique gauche. | Néphrectomie gauche par lombotomie postéro-latérale. | FR Correcte |
| **21** | **25ans** | **F** | RAS | Droit | -Douleurs lombaires droites+ épisodes fébriles. | **Hb :** 14.5<br>**GB :** 9580<br>**Urée :** 0.34<br>**Créat :** 7 mg/l | **Echo :** gros kyste hydatique du rein droit.<br>**TDM :** grosse masse kystique en faveur d'un kyste hydatique rénal droit. | Kyste hydatique rénal droit. | Néphrectomie droite par lombotomie postéro-latérale | FR Correcte |

| | | | | | | | | | | |
|---|---|---|---|---|---|---|---|---|---|---|
| **22** | **38ans** | **F** | RAS | Gauche | Lombalgie gauche.<br>Examen : contact lombaire | **Hb** : 12,00 g/dl<br>**GB** : 6940<br>**Urée**: 0,22g/l<br>**Créat**: 8 mg/l | **Echo** : hydronéphrose gauche assez importante.<br>**TDM**: DPC gauche évoquant l'aspect d'un Sd de JPU. | Sd de J.P.U | Néphrectomie gauche par lombotomie postéro-latérale. | FR correcte |
| **23** | **42ans** | **F** | RAS | Gauche | Coliques néphrétiques gauches. | **Hb :** 13,7<br>**GB :** 6480<br>**Urée :** 0,26<br>**Créat :** 7 | **Echo :** hydronéphrose + lithiase pyélique .<br>**TDM :** DPC gauche+lithiase pyélique+cortex laminé. | Destruction rénale par un calcul pyélique gauche. | Néphrectomie gauche par lombotomie postéro-latérale. | FR Correcte |
| **24** | **25ans** | **F** | RAS | Droit | -Douleurs lombaires droites+ épisodes fébriles. | **Hb :** 14.5<br>**GB :** 9580<br>**Urée :** 0,34<br>**Créat :** 7mg/l | **Echo :** gros kyste hydatique du rein droit.<br>**TDM :** grosse masse kystique en faveur d'un kyste hydatique rénal droit. | Kyste hydatique rénal droit. | Néphrectomie droite par lombotomie postéro-latérale. | FR Correcte |

| | | | | | | | | | | |
|---|---|---|---|---|---|---|---|---|---|---|
| **25** | **32ans** | **F** | RAS | Gauche | -Douleurs lombaires gauches.<br>-Hématurie non caillotante. | **Hb** : 13,5<br>**GB** : 4900<br>**Urée** : 0,32<br>**Créat** : 7 | **TDM** : DPC gauche avec parenchyme laminé.<br>-Sd JPU + calcul de stase pyélique gauche. | Sd de J.P.U | Néphrectomie gauche par lombotomie postéro-latéralé. | FR correcte |
| **26** | **42ans** | **F** | RAS | Droit | -Douleurs lombaires+ brulures mictionnels. | **Hb** : 13<br>**GB** : 12090<br>**Urée** : 0,42<br>**Créat** : 10 | **Echo** : DPC du rein droit + réduction du parenchyme cortical.<br>**TDM** : UHN droite avec rein droit non fonctionnel. | Destruction rénale par tuberculose uro-génitale. | Nephro-urétérectomie droite | FR Correcte |
| **27** | **25ans** | **F** | RAS | Droit | -Douleurs lombaires droites+ épisodes fébriles. | **Hb** : 14.5<br>**GB** : 9580<br>**Urée** : 0.34<br>**Créat** : 7 mg/l | **Echo** : gros kyste hydatique du rein droit.<br>**TDM** : grosse masse kystique en faveur d'un kyste hydatique rénal droit. | Kyste hydatique rénal droit. | Néphrectomie droite par lombotomie postéro-latérale | FR Correcte |

| | | | | | | | | | | |
|---|---|---|---|---|---|---|---|---|---|---|
| **28** | **21ans** | **F** | RAS | Gauche | -Lombalgies gauches chroniques | **Hb :** 14,6<br>**GB :** 9580<br>**Urée :** 0,23<br>**Créat :** 6 | **Echo :** gros kyste hydatique du rein gche<br>**TDM :** aspect de Sd de J.P.U rénal gauche avec rein non fonctionnel | Sd de J.P.U | Néphrectomie gauche par voie transpéritonéale sous costale | FR Correcte |
| **29** | **21ans** | **F** | RAS | Gauche | -Lombalgies gauches chroniques. | **Hb :** 14,6<br>**GB :** 9580<br>**Urée :** 0,23<br>**Créat :** 6 | **Echo** : gros kyste hydatique du rein gauche.<br>**TDM :** aspect de Sd de J.P.U rénal gauche avec rein non fonctionnel. | Sd de J.P.U | Néphrectomie gauche par voie transpéritonéale sous costale. | FR Correcte |
| **30** | **42ans** | **F** | RAS | Droit | -Douleurs lombaires+ brulures mictionnels. | **Hb :** 13<br>**GB :** 12090<br>**Urée :** 0,42<br>**Créat :** 10 | **Echo :** DPC du rein droit + réduction du parenchyme cortical<br>**TDM :** UHN droite avec rein droit non fonctionnel. | Destruction rénale par tuberculose uro-génitale | Nephro-urétérectomie droite. | FR Correcte |

| | | | | | | | | | | |
|---|---|---|---|---|---|---|---|---|---|---|
| **31** | **70ans** | **F** | Suivie pour cardiopathie ischémique depuis 7 ans. | Gauche | -Douleurs lombaires chroniques gauches. | **Hb :** 13,1<br>**GB :** 6960<br>**Urée :** 0,53<br>**Créat :** 11<br>**ECBU** + à Ecoli | **TDM :** UHN gauche+ calcul de l'uretère lombaire gauche avec parenchyme rénal détruit non fonctionnel. | Destruction rénale par lithiase de l'uretère lombaire gauche. | Néphrectomie gauche par voie transpéritonéale sous costale. | FR Correcte |
| **32** | **42ans** | **F** | RAS | Droit | -Douleurs lombaires + brulures mictionnels. | **Hb :** 13<br>**GB :** 12090<br>**Urée :** 0,42<br>**Créat :** 10 | **Echo :** DPC du rein droit + réduction du parenchyme cortical.<br>**TDM :** UHN droite avec rein droit non fonctionnel. | Destruction rénale par tuberculose uro-génitale. | Nephro-urétérectomie droite. | FR Correcte |
| **33** | **45ans** | **M** | RAS | Droit | -Douleurs lombaires droites.<br>-Pas de contact lombaire. | **Hb** :14 g/dl<br>**GB** : 6000<br>**Urée** : 0,35g/l<br>**Créat** :12mg/l | **Echo** : UHN droite en amont d'un calcul du pyélon de 2cm. | Destruction rénale par lithiase du pyélon droit. | Néphrectomie droite simple par lombotomie sous capsulaire. | FR correcte |

| | | | | | | | | | | |
|---|---|---|---|---|---|---|---|---|---|---|
| **34** | **42ans** | **F** | RAS | Droit | -Douleurs lombaires + brulures mictionnels. | **Hb :** 13<br>**GB :** 12090<br>**Urée :** 0,42<br>**Créat :** 10 | **Echo :** DPC du rein droit + réduction du parenchyme cortical.<br>**TDM :** UHN droite avec rein droit non fonctionnel. | Destruction rénale par tuberculose uro-génitale. | Nephro-urétérectomie droite. | FR Correcte |
| **35** | **64ans** | **F** | HTA | Gauche | Douleurs lombaires gauches. | **Hb :** 12,2<br>**GB :** 8540<br>**Urée :** 0,31<br>**Créat :** 9 | **TDM :** Multiples calculs rénaux gauches+ DPC gauche + amincissement cortical rénal gauche. | Destruction rénale par lithiases rénales gauches. | Néphrectomie gauche par lombotomie postéro-latérale. | FR Correcte |
| **36** | **32ans** | **F** | RAS | Gauche | -Douleurs lombaires gauches.<br>-Hématurie non caillotante. | **Hb :** 13,5<br>**GB :** 4900<br>**Urée :** 0,32<br>**Créat :** 7 | **TDM :** DPC gauche avec parenchyme laminé.<br>-Sd JPU + calcul de stase pyélique gauche. | Sd de J.P.U | Néphrectomie gauche par lombotomie postéro-latéralé. | FR correcte |
| **37** | **42ans** | **M** | RAS | Gauche | Lombalgies | **Hb** : 15 | **Echo** : hydronéphrose | Lithiase pyélique | Nephrectomie | FR Correcte |

| | | | | | | | | | | |
|---|---|---|---|---|---|---|---|---|---|---|
| | | | | | gauches | **GB** : 5820<br>**Urée** : 0,36<br>**Créat** :12 | gauche avec parenchyme réduit | gauche | gauche par lombotomie sous capsulaire. | |
| **38** | **68ans** | **M** | Opéré pour KHF | Droit | -Lombalgies droites + pyurie<br>-Examen : Fosse lombaire sensible+fistule lombaire droite. | **Hb**:15,4g/dl<br>**GB** : 8400<br>**Urée** : 0,29<br>**Créat**: 7mg/l | **Echo** : masse hétérogène rénale droite avec aspect de kyste hydatique.<br>**TDM** :aspect de KH calcifié avec pyonéphrose droite fistulisée au flanc homolatéral. | Kyste hydatique du rein droit calcifié et surinfecté à la paroi. | Néphrectomie droite par lombotomie postéro-latérale. | FR Correcte |
| **39** | **42ans** | **F** | Notion de contact avec les chiens. | Gauche | Douleurs ombaires gauches anciennes intermittentes. | **Hb :** 13,1<br>**GB :** 7600<br>**Urée :** 0,19<br>**Créat :** 8 | **TDM :** kystes hydatiques rénaux gauches dont l'un est très volumineux détruisant le parenchyme rénal homolatéral. | Destruction rénale par kystes hydatiques gauches. | Néphrectomie gauche par lombotomie postéro-latérale. | FR Correcte |

| | | | | | | | | | | |
|---|---|---|---|---|---|---|---|---|---|---|
| **40** | **54ans** | **M** | RAS | Gauche | -Douleurs lombaires chroniques gauches | **Hb :** 14,3<br>**GB :** 5180<br>**Urée :** 0,63<br>**Créat :** 18 | **Echo:** UHN gauche.<br>**TDM :** UHNG laminant le parenchyme+lithiase de l'uretère lombaire gauche. | Destruction rénale par lithiase de l'uretère lombaire gauche | Néphrectomie gauche par lombotomie postéro-latérale. | nsuffisancerénale |
| **41** | **31ans** | **M** | RAS | Droit | -Lombalgies droites<br>-Ex : palpation de gros rein | **Hb** : 19,5 g/dl<br>**GB**: 6730<br>**Urée** : 0,28<br>**Créat** :10mg/l | **Echo** : importante DPC du rein droit.<br>**TDM** : importante Hydronéphrose droite avec parenchyme rénal réduit. | Sd de J.P.U | Néphrectomie droite par lombotomie postéro-latérale. | FR Correcte |
| **42** | **62ans** | **F** | -DNID<br>-HTA | Gauche | -Coliques néphrétiques gauche | **Hb :** 12,2<br>**GB :** 8070<br>**Urée :**0,30<br>**Créat :** 9<br>**Gly :** 2,94 | **TDM :** Hydronéphrose gauche modérée sur lithiase rénale coralliforme. | Destruction rénale par lithiase rénale coralliforme | Néphrectomie gauche par lombotomie postéro-latérale | FR Correcte |

| | | | | | | | | | | |
|---|---|---|---|---|---|---|---|---|---|---|
| **43** | **42ans** | **M** | RAS | Gauche | Lombalgies gauche | **Hb** : 14,8<br>**GB** : 5820<br>**Urée** : 0,36<br>**Créat** :12 | **Echo** : hydronéphrose gauche avec parenchyme réduit. | Lithiase pyélique gauche | Néphrectomie gauche par lombotomie sous capsulaire. | FR Correcte |
| **44** | **60ans** | **F** | RAS | Gauche | -Douleurs lombaires intermittentes.<br>-Hématurie totale non caillotante. | **Hb :** 13<br>**GB :** 9130<br>**Urée :** 0,14<br>**Créat :** 5 | **Echo :** 2 lithiases rénales gauches+ DPC rénal gauche.<br>**TDM :** UHN gauche avec réduction du parenchyme rénal gauche+ lithiases rénales gauches. | Destruction rénale par lithiase rénale gauche. | Néphrectomie gauche par lombotomie postéro-latérale. | FR Correcte |
| **45** | **34ans** | **M** | RAS | Gauche | -Douleurs ombaires gauches évoluant sur 10 ans.<br>- Hématurie minime non caillotante | **Hb :**15,4<br>**GB :** 1150<br>**Urée :** 0,1<br>**Créat :** 11 | **Echo :** parenchyme rénal gauche laminé + DPC modérée.<br>**TDM** : lithiase pyélique gauche+dilatation calicielle d'amont. | Destruction rénale par lithiase pyélique gauche. | Néphrectomie gauche par lombotomie postéro-latérale. | FR Correcte |

| | | | | | | | | | | |
|---|---|---|---|---|---|---|---|---|---|---|
| | | | | | intermittente. | | | | | |
| **46** | **70ans** | **F** | Suivie pour cardiopathie ischémique depuis 7 ans. | Gauche | -Douleurs lombaires chroniques gauches. | **Hb :** 13,1<br>**GB :** 6960<br>**Urée :** 0,53<br>**Créat :** 11<br>**ECBU** + à Ecoli | **TDM :** UHN gauche+ calcul de l'uretère lombaire gauche avec parenchyme rénal détruit non fonctionnel. | Destruction rénale par lithiase de l'uretère lombaire gauche. | Néphrectomie gauche par voie transpéritonéale sous costale. | FR Correcte |
| **47** | **42ans** | **F** | Notion de contact avec les chiens. | Gauche | Douleurs ombaires gauches anciennes intermittentes. | **Hb :** 13<br>**GB :** 7600<br>**Urée :** 0,19<br>**Créat :** 8 | **TDM :** kystes hydatiques rénaux gauches dont l'un est très volumineux détruisant le parenchyme rénal homolatéral. | Destruction rénale par kystes hydatiques gauches. | Néphrectomie gauche par lombotomie postéro-latérale. | FR Correcte |
| **48** | **61ans** | **F** | Thyroi-decto misée | Gauche | -Coliques néphrétiques gauches | **Hb** : 14 g/dl<br>**GB** : 6580<br>**Urée** : 0,39 | **Echo** : hydronéphrose gauche + réduction majeure de l'index | Destruction du parenchyme | Néphrectomie gauche par lombotomie sous | FR Correcte |

| | | | | | | | | | | |
|---|---|---|---|---|---|---|---|---|---|---|
| | | | (il y a 2 ans) | | hématurie caillotante + émission de calculs Ex :sensibilité Lombaire. | **Créat**. : 8 mg/l | cortical+calcul pyélique gche de 28 mm. **TDM** : HN gauche en amont d'un calcul obstructif au niveau de la jonction pyélique. | rénal sur lithiase pyélique gauche | capsulaire | |
| **49** | **52ans** | **M** | HTA | Gauche | Douleurs ombaires gauches | **Hb :** 14 **GB :** 5090 **Urée :** 0,63g/l **Créat :** 18 mg/l | **Echo** : DPC rénale gauche. **TDM :** calcul de l'uretère lombaire gauche de 20mm+UHN+ réduction du parenchyme cortical gauche. | Destruction rénale par lithiase de l'uretère lombaire gauche. | Néphrectomie gauche par lombotomie postéro-latérale | FR Correcte |
| **50** | **78ans** | **M** | Opéré pour hernie inguinale | Droit | -Coliques néphrétiques droites | **Hb :** 10,9 **GB :** 14260 **Urée :** 0,95 | **Echo :** DPC laminant l'index parenchymateux **TDM :** DPC droite+ | Destruction rénale par lithiase de l'uretère lombaire | Néphrectomie droite par lombotomie sous capsulaire | Insuffisance rénale. |

| | | | | | | | | | | |
|---|---|---|---|---|---|---|---|---|---|---|
| | | | droite. | | -Brulures mictionnels+ fièvre. | **Créat** : 17,7<br>**CRP** : 83<br>**ECBU** : + à Ecoli | calcul de l'uretère lombaire. | droit. | | |
| **51** | **48ans** | **M** | RAS | Droit | -Douleurs lombaires intermittentes depuis 05 ans. | **Hb** : 14,8 g/dl<br>**GB** : 9480<br>**Urée** : 0,37<br>**Créat** : 12 mg/l | **TDM** : rein droit présente une lithiase urétérale droite avec dilatation et retentissement sur le parenchyme rénal droit. | Lithiase urétérale droite. | Néphrectomie droite par lombotomie postéro-latérale. | FR Correcte. |
| **52** | **62ans** | **M** | -DNID<br>-HTA | Gauche | -Coliques néphrétiques gauche. | **Hb** : 12,2<br>**GB** : 8070<br>**Urée** :0,30<br>**Créat** : 9<br>**Gly** : 2,94 | **TDM** : Hydronéphrose gauche modérée sur lithiase rénale coralliforme. | Destruction rénale par lithiase rénale coralliforme. | Néphrectomie gauche par lombotomie postéro-latérale. | FR Correcte |
| **53** | **78ans** | **M** | Opéré pour hernie inguinale | Droit | -Coliques néphrétiques droites | **Hb** : 10,9<br>**GB** : 14260<br>**Urée** : 0,95 | **Echo** : DPC laminant l'index parenchymateux<br>**TDM** : DPC droite+ | Destruction rénale par lithiase de l'uretère lombaire | Néphrectomie droite par lombotomie sous capsulaire | Insuffisance rénale. |

| | | | | | | | | | | |
|---|---|---|---|---|---|---|---|---|---|---|
| | | | droite. | | -Brulures mictionnels+ fièvre. | **Créat :** 17,7<br>**CRP :** 83<br>**ECBU :** + à Ecoli | calcul de l'uretère lombaire. | droit. | | |
| **54** | **42ans** | **M** | RAS | Gauche | Lombalgies gauches | **Hb** : 13,8<br>**GB** : 5820<br>**Urée** : 0,36<br>**Créat** :12 | **Echo** : hydronéphrose gauche avec parenchyme réduit. | Lithiase pyélique gauche | Nephrectomie gauche par lombotomie sous capsulaire. | FR Correcte |
| **55** | **34ans** | **M** | RAS | Gauche | -Douleurs ombaires gauches évoluant sur 10 ans.<br>- Hématurie minime non caillotante intermittente. | **Hb :** 15,4<br>**GB :** 1150<br>**Urée :** 0,1<br>**Créat :** 11 | **Echo :** parenchyme rénal gauche laminé + DPC modérée.<br>**TDM :** lithiase pyélique gauche+dilatation calicielle d'amont. | Destruction rénale par lithiase pyélique gauche. | Néphrectomie gauche par lombotomie postéro-latérale. | FR Correcte |
| **56** | **40ans** | **F** | HTA | Droit | -Douleurs | **Hb :**12,9 | **Echo :** hydronéphrose | Sd de JPU | Néphrectomie droite par | Insuffisance |

| | | | | | | | | | | |
|---|---|---|---|---|---|---|---|---|---|---|
| | | | | | lombaires Droites intermittentes + signes NS d'HTA. -Examen clinique : contact Lombaire. | **GB :** 6800 **Urée :** 0,63 **Créat :** 26,10 | rénale droite+destruction du cortex rénal droit. **TDM :** aspect de Sd de JPU droit. | | lombotomie postéro-latérale. | rénale. |
| **57** | **64ans** | **F** | HTA | Gauche | Douleurs lombaires gauches. | **Hb :** 12,2 **GB :** 8540 **Urée :** 0,31 **Créat :** 9 | **TDM :** Multiples calculs rénaux gauches+ DPC gauche + amincissement cortical rénal gauche. | Destruction rénale par lithiases rénales gauches. | Néphrectomie gauche par lombotomie postéro-latérale. | FR Correcte |
| **58** | **52ans** | **M** | HTA | Gauche | Douleurs ombaires gauches | **Hb :** 15 **GB :** 5090 **Urée :** 0,35 **Créat :** 11 | **Echo :** DPC rénale gauche **TDM :** calcul de l'uretère lombaire gauche de 20mm+UHN+ réduction du | Destruction rénale par lithiase de l'uretère lombaire gauche. | Néphrectomie gauche par lombotomie postéro-latérale | FR Correcte |

| | | | | | | | | | | |
|---|---|---|---|---|---|---|---|---|---|---|
| | | | | | | | parenchyme cortical gauche. | | | |
| **59** | **42ans** | **M** | RAS | Gauche | Lombalgies gauche | **Hb** : 14,8<br>**GB** : 5820<br>**Urée** : 0,36<br>**Créat** :12 | **Echo** : hydronéphrose gauche avec parenchyme réduit<br>**UIV**: rein gauche muet sur lithiase pyélique | Lithiase pyélique gauche | Nephrectomie gauche par lombotomie sous capsulaire | FR Correcte |
| **60** | **70ans** | **M** | Néphro stomie droite pour calcul urétéral | Droit | -Douleurs lombaires droites+chute de la sonde de néphrostomie | **Hb** : 14,6 g/dl<br>**GB** : 6450<br>**Urée** : 0,40<br>**Créat** : 12 ml/l | **Echo** : abcès de la loge rénale droite fistulisé à la peau<br>**TDM** : UHN droite+ calculs de l'uretère pelvien de 07mm+ collections périnephritiques droites | Pyonéphrose avec collections abcédées périnephrétiques droites | Néphrectomie droite par lombotomie sous capsulaire | FR Correcte |
| **61** | **61ans** | **F** | Thyroi- | Gauche | -Coliques | **Hb** : 14 g/dl | **Echo** : hydronéphrose | Destruction | Néphrectomie | FR Correcte |

| | | | | | | | | | | |
|---|---|---|---|---|---|---|---|---|---|---|
| | | | decto misée (il y a 2 ans) | | néphrétiques gauches hématurie caillotante + émission de calculs Ex :sensibilité Lombaire. | **GB** : 6580 **Urée** : 0,39 **Créat** :8mg/l | gauche + réduction majeure de l'index cortical+calcul pyélique gauche de 28 mm **TDM** : HN gauche en amont d'un calcul obstructif au niveau de la jonction pyélique. | Du parenchyme rénal sur lithiase pyélique gauche. | gauche par lombotomie sous capsulaire. | |
| **62** | **68ans** | **M** | Opéré pour KHF | Droit | -Lombalgies droites + pyurie -**Examen :** Fosse lombaire sensible+fistule lombaire droite | **Hb**:15,4g/dl **GB** : 8400 **Urée** : 0,29 **Créat**: 7mg/l | **Echo** : masse hétérogène rénale droite avec aspect de kyste hydatique **TDM** :aspect de kh calcifié avec pyonéphrose droite fistulisée au flanc homolatéral | Kyste hydatique du rein droit calcifié et surinfecté à la paroi. | Néphrectomie droite par lombotomie postéro-latérale | FR Correcte |
| **63** | **34ans** | **M** | RAS | Gauche | -Douleurs ombaires gauches | **Hb :** 15,4 **GB :** 1150 | **Echo :** parenchyme rénal gauche laminé + | Destruction rénale par lithiase | Néphrectomie gauche par lombotomie postéro- | FR Correcte |

| | | | | | | | | | | |
|---|---|---|---|---|---|---|---|---|---|---|
| | | | | | évoluant sur 10 ans.<br>- Hématurie minime non caillotante intermittente. | **Urée :** 0,1<br>**Créat** : 11 | DPC modérée.<br>**TDM :** lithiase pyélique gauche+dilatation calicielle d'amont. | pyélique gauche. | latérale. | |
| **64** | **62ans** | **M** | RAS | Gauche | Coliques néphrétiques gauches | **Hb**:15,8 g/dl<br>**GB** : 7600<br>**Urée** : 0,30<br>**Créat** : 7 mg/l | **Echo** : hydronéphrose gauche<br>en amont d'un calcul pyélique de 47 mm<br>**UIV** : volumineuse lithiase<br>rénale avec rein gauche muet. | Lithiase pyélique gauche | Néphrectomie gauche par lombotomie postéro-latérale | FR Correcte |
| **65** | **42ans** | **F** | Notion de contact avec les chiens. | Gauche | Douleurs lombaires gauches anciennes intermittentes. | **Hb :** 12,9<br>**GB :** 7600<br>**Urée :** 0,19<br>**Créat :** 8 | **TDM :** kystes hydatiques rénaux gauches dont l'un est très volumineux détruisant le | Destruction rénale par kystes hydatiques gauches. | Néphrectomie gauche par lombotomie postéro-latérale. | FR Correcte |

| | | | | | | | | | | |
|---|---|---|---|---|---|---|---|---|---|---|
| | | | | | | | parenchyme rénal homolatéral. | | | |
| **66** | **61ans** | **F** | Thyroidectm-isée (il y a 2 ans) | Gauche | -Coliques néphrétiques gauches hématurie caillotante + émission de calculs.<br>-Examen: sensibilité Lombaire. | **Hb** : 14 g/dl<br>**GB** : 6580<br>**Urée** : 0,39<br>**Créat**. :8 mg/l | **Echo** : hydronéphrose gauche + réduction majeure de l'index cortical+calcul. pyélique gche de 28 mm.<br>**TDM** : HN gauche en amont d'un calcul obstructif au niveau de la jonction pyélique. | Destruction du parenchyme rénal sur lithiase pyélique gauche. | Néphrectomie gauche par lombotomie sous capsulaire. | FR Correcte |
| **67** | **60ans** | **M** | RAS | Gauche | -Douleurs lombaires intermittentes.<br>-Hématurie totale non caillotante. | **Hb :** 14,6<br>**GB** : 9130<br>**Urée :** 0,14<br>**Créat :** 5 | **Echo :** 2 lithiases rénales gauches+ DPC rénal gauche.<br>**TDM :** UHN gauche avec réduction du parenchyme rénal gauche+ lithiases | Destruction rénale par lithiase rénale gauche. | Néphrectomie gauche par lombotomie postéro-latérale. | FR Correcte |

| | | | | | | | | | | |
|---|---|---|---|---|---|---|---|---|---|---|
| | | | | | | | rénales gauches. | | | |
| **68** | **50ans** | **F** | RAS | Droit | -Douleurs lombaires droites. | **Hb** : 12,4<br>**GB** : 9030<br>**Urée** : 0,35<br>**Créat** : 8 | **Echo** : DPC droite + lithiase pyélique droite avec parenchyme réduit. | Destruction rénal par lithiase pyélique droite. | Néphrectomie droite par lombotomie postéro-latérale. | FR Correcte |
| **69** | **78ans** | **M** | Opéré pour hernie inguinale droite. | Droit | -Coliques néphrétiques droites<br>-Brulures mictionnels+ fièvre. | **Hb** : 10,9<br>**GB** : 14260<br>**Urée** : 0,95<br>**Créat** : 17,7<br>**CRP** : 83<br>**ECBU** : + à Ecoli | **Echo** : DPC laminant l'index parenchymateux<br>**TDM** : DPC droite+ calcul de l'uretère lombaire | Destruction rénale par lithiase de l'uretère lombaire droit. | Néphrectomie droite par lombotomie sous capsulaire. | Insuffisance rénale. |
| **70** | **40ans** | **M** | HTA | Droit | -Douleurs lombaires droites intermittentes + signes NS d'HTA.<br>-Examen clinique : contact | **Hb** :14,5<br>**GB** : 6800<br>**Urée** : 0,63<br>**Créat** : 26,10 | **Echo** : hydronéphrose rénale droite + destruction du cortex rénal droit.<br>**TDM** : aspect de Sd de JPU droit. | Sd de JPU | Néphrectomie droite par lombotomie postéro-latérale. | Insuffisance rénale. |

| | | | | | | | | | | |
|---|---|---|---|---|---|---|---|---|---|---|
| | | | | | lombaire. | | | | | |
| **71** | **62ans** | **F** | RAS | Gauche | Coliques néphrétiques gauches | **Hb**:13,1 g/dl<br>**GB** : 7600<br>**Urée** : 0,30<br>**Créat** : 7mg/l | **Echo** : hydronéphrose gauche en amont d'un calcul pyélique de 47 mm. | Lithiase pyélique gauche | Néphrectomie gauche par lombotomie postéro-latérale. | FR correcte |
| **72** | **42ans** | **F** | Notion de contact avec les chiens. | Gauche | Douleurs ombaires gauches anciennes intermittentes. | **Hb :** 12,2<br>**GB :** 7600<br>**Urée :** 0,19<br>**Créat :** 8 | **TDM :** kystes hydatiques rénaux gauches dont l'un est très volumineux détruisant le parenchyme rénal homolatéral. | Destruction rénale par kystes hydatiques gauches. | Néphrectomie gauche par lombotomie postéro-latérale. | FR Correcte |
| **73** | **48ans** | **M** | RAS | Droit | -Douleurs lombaires intermittentes depuis 05 ans. | **Hb :** 14,8 g/dl<br>**GB :** 9480<br>**Urée :** 0,37<br>**Créat :** 12 mg/l | **TDM :** rein droit présente une lithiase urétérale droite avec dilatation et retentissement sur le | Lithiase urétérale droite. | Néphrectomie droite par lombotomie postéro-latérale. | FR Correcte |

| | | | | | | | | | | |
|---|---|---|---|---|---|---|---|---|---|---|
| | | | | | | | parenchyme rénal droit. | | | |
| **74** | **62ans** | **F** | RAS | Gauche | Coliques néphrétiques gauches. | **Hb**:12,1 g/dl<br>**GB** : 7600<br>**Urée** : 0,30<br>**Créat** : 7mg/l | **Echo** : hydronéphrose gauche en amont d'un calcul pyélique de 47 mm. | Lithiase pyélique gauche | Néphrectomie gauche par lombotomie postéro-latérale. | FR correcte |
| **75** | **45ans** | **M** | RAS | Droit | Douleurs lombaires droites.<br>Pas de contact lombaire. | **Hb** :12,2 g/dl<br>**GB** : 6000<br>**Urée** : 0,35g/l<br>**Créat** :12mg/l | **Echo** : UHN droite en amont d'un calcul du pyélon de 2cm. | Destruction rénale par lithiase du pyélon droit. | Néphrectomie droite simple par lombotomie sous capsulaire. | FR correcte |
| **76** | **60ans** | **F** | RAS | Gauche | -Douleurs lombaires intermittentes.<br>-Hématurie totale non caillotante. | **Hb :** 13<br>**GB** : 9130<br>**Urée :** 0,14<br>**Créat :** 5 | **Echo :** 2 lithiases rénales gauches+ DPC rénal gauche.<br>**TDM :** UHN gauche avec réduction du parenchyme rénal | Destruction rénale par lithiase rénale gauche. | Néphrectomie gauche par lombotomie postéro-latérale. | FR Correcte |

| | | | | | | | | | | |
|---|---|---|---|---|---|---|---|---|---|---|
| | | | | | | | gauche+ lithiases rénales gauches. | | | |
| **77** | **70ans** | **F** | Néphrostomie droite pour calcul urétéral | Droit | -Douleurs lombaires droites+ chute de la sonde de néphrostomie | **Hb** : 12,6 g/dl<br>**GB** : 6450<br>**Urée** : 0,40<br>**Créat** : 12 ml/l | **Echo** : abcès de la loge rénale droite fistulisé à la peau<br>**TDM** : UHN droite+ calculs de l'uretère pelvien de 07mm+ collections périnephritiques droites | Pyonéphrose avec collections abcédées périnephrétiques droites | Néphrectomie droite par lombotomie sous capsulaire | FR Correcte |
| **78** | **70ans** | **F** | Suivie pour cardiopathie ischémique depuis 7 ans. | Gauche | -Douleurs lombaires chroniques gauches. | **Hb :** 13,1<br>**GB :** 6960<br>**Urée :** 0,53<br>**Créat :** 11<br>**ECBU** + à Ecoli | **TDM :** UHN gauche+ calcul de l'uretère lombaire gauche avec parenchyme rénal détruit non fonctionnel. | Destruction rénale par lithiase de l'uretère lombaire gauche. | Néphrectomie gauche par voie transpéritonéale sous costale. | FR Correcte |
| **79** | **45ans** | **M** | RAS | Droit | Douleurs lombaires | **Hb** :14,5 g/dl<br>**GB** : 6000 | **Echo** : UHN droite en amont d'un calcul du | Destruction rénale par | Néphrectomie droite simple par | FR correcte |

| | | | | | | | | | | |
|---|---|---|---|---|---|---|---|---|---|---|
| | | | | | droites.<br>Pas de contact lombaire. | **Urée** : 0,35g/l<br>**Créat** :12mg/l | pyélon de 2cm. | lithiase du pyélon droit. | lombotomie sous capsulaire. | |
| **80** | **48ans** | **F** | RAS | Droit | -Douleurs lombaires intermittentes depuis 05 ans. | **Hb :** 14,8g/dl<br>**GB :** 9480<br>**Urée :** 0,37<br>**Créat:** 12mg/l | **TDM :** rein droit présente une lithiase urétérale droite avec dilatation et retentissement sur le parenchyme rénal droit. | Lithiase urétérale droite. | Néphrectomie droite par lombotomie postéro-latérale. | FR Correcte |
| **81** | **40ans** | **F** | HTA | Droit | -Douleurs lombaires droites intermittentes + signes NS d'HTA.<br>-Examen clinique contact lombaire. | **Hb :** 12,9<br>**GB :** 6800<br>**Urée :** 0,63<br>**Créat :** 26,10 | **Echo :** hydronéphrose rénale droite +destruction du cortex rénal droit.<br>**TDM :** aspect de Sd de JPU droit. | Sd de JPU | Néphrectomie droite par lombotomie postéro-latérale. | Insuffisance rénale. |

| | | | | | | | | | | |
|---|---|---|---|---|---|---|---|---|---|---|
| **82** | **70ans** | **F** | Suivie pour cardiopathie ischémique depuis 7 ans. | Gauche | Douleurs lombaires chroniques gauches | **Hb :** 13,1<br>**GB :** 6960<br>**Urée :** 0,53<br>**Créat :** 11<br>**ECBU** + à Ecoli | **TDM :** UHN gauche+ calcul de l'uretère lombaire gauche avec parenchyme rénal détruit non fonctionnel. | Destruction rénale par lithiase de l'uretère lombaire gauche. | Néphrectomie gauche par voie transpéritonéale sous costale. | FR Correcte |
| **83** | **50ans** | **F** | RAS | Droit | -Douleurs lombaires droites. | **Hb :** 12,4<br>**GB :** 9030<br>**Urée :** 0,35<br>**Créat** : 8 | **Echo :** DPC droite + lithiase pyélique droite avec parenchyme réduit. | Destruction rénal par lithiase pyélique droite. | Néphrectomie droite par lombotomie postéro-latérale. | FR Correcte |
| **84** | **48ans** | **F** | RAS | Droit | -Douleurs lombaires intermittentes depuis 05 ans. | **Hb :** 14,8 g/dl<br>**GB :** 9480<br>**Urée :** 0,37<br>**Créat :** 12 mg/l | **TDM :** rein droit présente une lithiase urétérale droite avec dilatation et retentissement sur le parenchyme rénal droit. | Lithiase urétérale droite. | Néphrectomie droite par lombotomie postéro-latérale. | FR Correcte |
| **85** | **45ans** | **M** | RAS | Droit | -Douleurs lombaires | **Hb** :14,5 g/dl<br>**GB** : 6000 | **Echo** : UHN droite en amont d'un calcul du | Destruction rénale par | Néphrectomie droite simple par | FR correcte |

| | | | | | | | | | | |
|---|---|---|---|---|---|---|---|---|---|---|
| | | | | | droites.<br>-Pas de contact Lombaire. | **Urée** : 0,35g/l<br>**Créat** : 12mg/l | pyélon de 2cm. | lithiase du pyélon droit. | lombotomie sous capsulaire. | |
| **86** | **50ans** | **F** | RAS | Droit | -Douleurs lombaires droites. | **Hb :** 12,4<br>**GB :** 9030<br>**Urée :** 0,35<br>**Créat** : 8 | **Echo :** DPC droite + lithiase pyélique droite avec parenchyme réduit. | Destruction rénal par lithiase pyélique droite. | Néphrectomie droite par lombotomie postéro-latérale. | FR Correcte |
| **87** | **31ans** | **M** | RAS | Droit | -Lombalgies Droites.<br>-Ex : palpation de gros rein. | **Hb** : 19,5 g/dl<br>**GB**: 6730<br>**Urée** : 0,28<br>**Créat**:10mg/l | **Echo** : importante DPC du rein droit.<br>**TDM** : importante hydronéphrose droite avec parenchyme rénal réduit. | Sd de J.P.U | Néphrectomie droite par lombotomie postéro-latérale. | FR Correcte |
| **88** | **54ans** | **M** | RAS | Gauche | -Douleurs lombaires chroniques | **Hb :** 14,3<br>**GB :** 5180<br>**Urée :** 0,63 | **Echo:** UHN gauche<br>**TDM :** UHNG laminant le parenchyme+lithiase | Destruction rénale par lithiase de l'uretère lombaire | Néphrectomie gauche par lombotomie postéro-latérale | Insuffisance rénale |

| | | | | | | | | | | |
|---|---|---|---|---|---|---|---|---|---|---|
| | | | | | gauches | **Créat :** 18 | de l'uretère lombaire gauche | gauche. | | |
| **89** | **45ans** | **F** | RAS | Bilatéral | -Douleurs lombaires bilatérales.<br>-Distension abdominale importante. | **Hb** :12,6 g/dl<br>**GB** : 9300<br>**Urée** : 1.20g/l<br>**Créat** :89mg/l | **Echo :** reins polykystiques.<br>**TDM** : polykystose hépatique et rénale bilatérale avec 2 gros rein mesurant 30 cm à droite et 33 cm à gauche. | Polykystose rénale. | Néphrectomie par voie transpéritonéal médiane. | Hémodialyse |
| **90** | **62ans** | **F** | RAS | Gauche | Coliques néphrétiques gauches | **Hb**:12,1 g/dl<br>**GB** : 7600<br>**Urée** : 0,30<br>**Créat** : 7 mg/l | **Echo** : hydronéphrose gauche en amont d'un calcul pyélique de 47 mm. | Lithiase pyélique gauche | Néphrectomie gauche par lombotomie postéro-latérale | FR correcte |
| **91** | **70ans** | **F** | Néphro stomie | Droit | -Douleurs lombaires | **Hb** : 12,6 g/dl<br>**GB** : 6450 | **Echo** : abcès de la loge rénale droite fistulisé à la peau | Pyonéphrose avec | Néphrectomie droite par lombotomie sous capsulaire | FR Correcte |

| | | | | | | | | | | |
|---|---|---|---|---|---|---|---|---|---|---|
| | | | droite pour calcul urétéral | | droites+ chute de la sonde de néphrostomie | **Urée** : 0,40<br>**Créat** : 12 ml/l | **TDM** : UHN droite+ calculs de l'uretère pelvien de 07mm+ collections périnephritiques droites | collections abcédées périnephrétiques droites | | |
| **92** | **45ans** | **M** | RAS | Droit | -Douleurs lombaires droites.<br>-Pas de contact lombaire | **Hb** :15,3 g/dl<br>**GB** : 6000<br>**Urée** : 0,35g/l<br>**Créat** :12mg/l | **Ausp** : Calcul sur le trajet de l'uretère pelvien droit.<br>**Echo** : UHN droite en amont d'un calcul du pyélon de 2cm. | Destruction rénale par lithiase du pyélon droit. | Néphrectomie droite simple par lombotomie sous capsulaire. | FR correcte |
| **93** | **40ans** | **F** | HTA | Droit | -Douleurs lombaires droites intermittentes + signes NS d'HTA.<br>-Examen clinique contact lombaire. | **Hb :** 12<br>**GB :** 6800<br>**Urée :** 0,63<br>**Créat :** 26,10 | **Echo :** hydronéphrose rénale droite + destruction du cortex rénal droit.<br>**TDM :** aspect de Sd de JPU droit. | Sd de JPU | Néphrectomie droite par lombotomie postéro-latérale. | Insuffisance rénale. |

| | | | | | | | | | | |
|---|---|---|---|---|---|---|---|---|---|---|
| **94** | **52ans** | **M** | HTA | Gauche | Douleurs ombaires gauches | **Hb :** 9,8<br>**GB :** 5090<br>**Urée :** 0,35<br>**Créat :** 14 | **Echo :** DPC rénale gauche<br>**TDM :** calcul de l'uretère lombaire gauche de 20mm+UHN+ réduction du parenchyme cortical gauche | Destruction rénale par lithiase de l'uretère lombaire gauche. | Néphrectomie gauche par lombotomie postéro-latérale | FR Correcte |
| **95** | **22ans** | **F** | RAS | Gauche | -Douleurs ombaires gauches + épisodes fébriles | **Hb** :14,5<br>**GB** : 9580<br>**Urée** :0,34<br>**Créat** : 7 mg/l | **Echo** : gros kyste hydatique du rein gauche<br>**TDM** : grosse masse kystique en faveur d'un kyste hydatique rénal gache | Kyste hydatique rénal gauche | Néphrectomie gauche par lombotomie postéro-latérale | FR Correcte |
| **96** | **78ans** | **M** | Opéré pour hernie inguinale | Droit | -Coliques néphrétiques droites | **Hb :** 10,9<br>**GB :** 14260<br>**Urée :** 0,95 | **Echo** : DPC laminant l'index parenchymateux<br>**TDM :** DPC droite+ | Destruction rénale par lithiase de l'uretère lombaire | Néphrectomie droite par lombotomie sous capsulaire | Insuffisance rénale. |

| | | | | | | | | | | |
|---|---|---|---|---|---|---|---|---|---|---|
| | | | droite. | | -Brulures mictionnels+ fièvre | **Créat** : 17,7<br>**CRP** : 83<br>**ECBU** : + à Ecoli | calcul de l'uretère lombaire | droit. | | |
| **97** | **62ans** | **M** | -IR en hémodialyse<br>Thyroidectomisé il y a 1 an. | Bilatéral | -Lombalgies bilatérales.<br>-hématurie terminale non caillotante. | **Hb** : 14,1<br>**GB** : 5920<br>**Urée** : 1,06<br>**Créat** : 92 | **Echo** : aspect de reins polykystiques.<br><br>**TDM** : polykystose rénale Bilatérale. | Reins polykystiques détruits. | Néphrectomie par voie transpéritonéalemédiane. | Hémodialysé Chronique. |
| **98** | **54ans** | **M** | RAS | Gauche | -Douleurs lombaires chroniques gauches | **Hb** : 14,3<br>**GB** : 5180<br>**Urée** : 0,63<br>**Créat** : 18 | **Echo:** UHN gauche<br>**TDM** : UHNG laminant le parenchyme+lithiase de l'uretère lombaire gauche | Destruction rénale par lithiase de l'uretère lombaire gauche | Néphrectomie gauche par lombotomie postéro-latérale | nsuffisancerénale |
| **99** | **48ans** | **M** | -Opéré pour HID.<br>-IRC du | bilatéral | -Douleurs lombaires bilatérales. | **Hb** : 8,5<br>**GB** : 9300<br>**Urée** : 1,20 | **Echo** : reins polykystiques.<br>**TDM** : polykystose | Polykystose rénale. | Néphrectomie par voie transpéritonéal médiane. | Hémodialyse |

| | | | | | | | | | | |
|---|---|---|---|---|---|---|---|---|---|---|
| | | | père. | | -Distension abdominale importante. | **Créat :** 89 | hépatique et rénale bilatérale avec 2 gros rein mesurant 30 cm à droite et 33 cm à gauche. | | | |
| **100** | **27ans** | **M** | RAS | Droit | -coliques néphrétiques droites+ pyurie. | **Hb :**14,8<br>**GB :** 7700<br>**Urée :** 0,43<br>**Créat :**11,3ml/l | **Echo :** Hydronéphrose droite sur lithiase pyélique.<br>**TDM :** Hydronéphrose droite sur lithiase pyélique. | Lithiase pyélique droite. | Néphrectomie droite par lombotomie postéro-latérale. | FR Correcte |
| **101** | **45ans** | **F** | RAS | Droit | -Douleurs lombaires droites depuis 3 ans. | **Hb :** 12,3<br>**GB :** 7400<br>**Urée :** 0,31<br>**Créat :** 11 | **Echo :** rein droit atrophié sur lithiase pyélique. | Destruction rénale par pyélonephrite chronique sur lithiase pyélique droite. | Néphrectomie droite par lombotomie postéro-latérale. | FR Correcte |
| **102** | **26ans** | **F** | RAS | Gauche | -Douleurs | **Hb :** 9 ,9 | **Echo :** hydronéphrose | Sd de J.P.U sur rein | Néphrectomie gauche | FR Correcte |

| | | | | | | | | | | |
|---|---|---|---|---|---|---|---|---|---|---|
| | | | | | lombaires gauches. | **GB** : 6970<br>**Urée** : 0,31<br>**Créat** : 8 | avec parenchyme rénal laminé du côté gauche.<br>**TDM** : rein en fer à cheval + importante hydronéphrose gauche sur SDJ. | en fer à cheval. | par voie transpéritonéale sous costale. | |
| **103** | **45ans** | **F** | RAS | Droit | -Douleurs lombaires droites depuis 3 ans. | **Hb** : 12,3<br>**GB** : 7400<br>**Urée** : 0,31<br>**Créat** : 11 | **Echo** : rein droit atrophié sur lithiase pyélique. | Destruction rénale par pyélonephrite chronique sur lithiase pyélique droite. | Néphrectomie droite par lombotomie postéro-latérale. | FR Correcte |
| **104** | **27ans** | **M** | RAS | Gauche | -Douleurs ombaires gauches + épisodes fébriles | **Hb** :14,5<br>**GB** : 9580<br>**Urée** : 0,34<br>**Créat** : 7mg/l | **Echo** : gros kyste hydatique du rein gauche.<br>**TDM** : grosse masse kystique en faveur d'un kyste hydatique rénal gauche. | Kyste hydatique rénal gauche. | Néphrectomie gauche par lombotomie postéro-latérale. | FR Correcte |

| | | | | | | | | | | |
|---|---|---|---|---|---|---|---|---|---|---|
| **105** | **34ans** | **M** | RAS | Gauche | -Douleurs ombaires gauches évoluant sur 10 ans.<br>- Hématurie minime non caillotante intermittente. | **Hb :** 15,4<br>**GB :** 1150<br>**Urée :** 0,1<br>**Créat :** 11 | **Echo :** parenchyme rénal gauche laminé + DPC modérée.<br>**TDM :** lithiase pyélique gauche+dilatation calicielle d'amont. | Destruction rénale par lithiase pyélique gauche. | Néphrectomie gauche par lombotomie postéro-latérale. | FR Correcte |
| **106** | **45ans** | **F** | RAS | Droit | -Douleurs lombaires droites depuis 3 ans. | **Hb :** 12,3<br>**GB :** 7400<br>**Urée :** 0,31<br>**Créat :** 11 | **Echo :** rein droit atrophié sur lithiase pyélique. | Destruction rénale par pyélonephrite chronique sur lithiase pyélique droite. | Néphrectomie droite par lombotomie postéro-latérale. | FR Correcte |
| **107** | **26ans** | **F** | RAS | Gauche | -Douleurs lombaires gauches. | **Hb :** 9 ,9<br>**GB :** 6970<br>**Urée :** 0,31<br>**Créat :** 8 | **Echo :** hydronéphrose avec parenchyme rénal laminé du côté gauche.<br>**TDM :** rein en fer à cheval + importante | Sd de J.P.U sur rein en fer à cheval. | Néphrectomie gauche par voie transpéritonéale sous costale. | FR Correcte |

| | | | | | | | | | | |
|---|---|---|---|---|---|---|---|---|---|---|
| | | | | | | | hydronéphrose gauche sur SDJ. | | | |
| 108 | 48ans | M | -Opéré pour HID.<br>-IRC du père. | bilatéral | -Douleurs lombaires bilatérales.<br>-Distension abdominale importante. | **Hb :** 8,5<br>**GB :** 9300<br>**Urée :** 1,20<br>**Créat :** 89 | **Echo :** reins polykystiques.<br>**TDM** : polykystose hépatique et rénale bilatérale avec 2 gros rein mesurant 30 cm à droite et 33 cm à gauche. | Polykystose rénale. | Néphrectomie par voie transpéritonéal médiane. | Hémodialyse |
| 109 | 57ans | F | - HTA sous B bloquants<br>-opéré pour lipome | Gauche | -Douleurs ombaires gauches<br>-Fièvre non chiffré intermittente | **Hb :** 13<br>**GB :** 6140<br>**Urée :** 0,74<br>**Créat :** 25 | **Echo :** DPC rénale gauche laminant le parenchyme<br>**TDM :** UHN gauche+disparition du parenchyme rénal, sans obstacle visible. | Rétrécissement urétéral inflammatoire chronique non spécifique | Néphrectomie gauche par voie transpéritonéale sous costale | Insuffisance rénale |

| | | | | | | | | | | |
|---|---|---|---|---|---|---|---|---|---|---|
| **110** | **22ans** | **F** | RAS | Gauche | -Douleurs lombaires gauches + épisodes fébriles | **Hb** :14,5<br>**GB** : 9580<br>**Urée** :0,34<br>**Créat** : 7 mg/l | **Echo** : gros kyste hydatique du rein gauche.<br>**TDM** : grosse masse kystique en faveur d'un kyste hydatique rénal gauche. | Kyste hydatique rénal gauche | Néphrectomie gauche par lombotomie postéro-latérale | FR Correcte |
| **111** | **62ans** | **F** | -IR en hémodialyse<br>Thyroidectomisé il y a 1 an. | Bilatéral | -Lombalgies bilatérales.<br>-hématurie terminale non caillotante. | **Hb :** 14,1<br>**GB :** 5920<br>**Urée :** 1,06<br>**Créat :** 92 | **Echo :** aspect de reins polykystiques.<br>**TDM :** polykystose rénale Bilatérale. | Reins polykystiques détruits. | Néphrectomie par voie transpéritonéalemédiane. | Hémodialysé Chronique. |
| **112** | **22ans** | **F** | RAS | Gauche | -Douleurs lombaires gauches + épisodes fébriles | **Hb** :14,5<br>**GB** : 9580<br>**Urée** :0,34<br>**Créat** : 7 mg/l | **Echo** : gros kyste hydatique du rein gauche.<br>**TDM** : grosse masse kystique en faveur d'un kyste hydatique rénal | Kyste hydatique rénal gauche | Néphrectomie gauche par lombotomie postéro-latérale | FR Correcte |

| | | | | | | | | | | |
|---|---|---|---|---|---|---|---|---|---|---|
| | | | | | | | gauche. | | | |
| **113** | **48ans** | **M** | -Opéré pour HID.<br>-IRC du père. | bilatéral | -Douleurs lombaires bilatérales.<br>-Distension abdominale importante. | **Hb** : 8,5<br>**GB** : 9300<br>**Urée** : 1,20<br>**Créat** : 89 | **Echo** : reins polykystiques.<br>**TDM** : polykystose hépatique et rénale bilatérale avec 2 gros rein mesurant 30 cm à droite et 33 cm à gauche. | Polykystose rénale. | Néphrectomie par voie transpéritonéal médiane. | Hémodialyse |
| **114** | **57ans** | **F** | - HTA sous B bloquants<br>-opéré pour lipome | Gauche | -Douleurs lombaires gauches.<br>-Fièvre non chiffré intermittente. | **Hb** : 13<br>**GB** : 6140<br>**Urée** : 0,74<br>**Créat** : 25 | **Echo** : DPC rénale gauche laminant le parenchyme<br>**TDM** : UHN gauche+disparition du parenchyme rénal, sans obstacle visible. | Rétrécissement urétéral inflammatoire chronique non spécifique. | Néphrectomie gauche par voie transpéritonéale sous costale | Insuffisance rénale |
| **115** | **64ans** | **F** | HTA | Gauche | Douleurs | **Hb** : 12,2 | **TDM** : Multiples calculs | Destruction rénale | Néphrectomie gauche | FR Correcte |

| | | | | | | | | | | |
|---|---|---|---|---|---|---|---|---|---|---|
| | | | | | lombaires gauches. | **GB :** 8540<br>**Urée :** 0,31<br>**Créat** : 9 | rénaux gauches+ DPC gauche + amincissement cortical rénal gauche. | par lithiases rénales gauches. | par lombotomie postéro-latérale | |
| **116** | **48ans** | **M** | -Opéré pour HID.<br>-IRC du père. | bilatéral | -Douleurs lombaires bilatérales.<br>-Distension abdominale importante. | **Hb :** 8,5<br>**GB :** 9300<br>**Urée :** 1,20<br>**Créat :** 89 | **Echo :** reins polykystiques.<br>**TDM** : polykystose hépatique et rénale bilatérale avec 2 gros rein mesurant 30 cm à droite et 33 cm à gauche. | Polykystose rénale. | Néphrectomie par voie transpéritonéal médiane. | Hémodialyse |
| **117** | **62ans** | **F** | DNID<br>HTA | Gauche | -Coliques néphrétiques gauche | **Hb** : 10.1<br>**GB** : 8070<br>**Urée** :0,30<br>**Créat** : 9<br>**Gly** : 2,94 | **TDM** : Hydronéphrose gauche modérée sur lithiase rénale coralliforme | Destruction rénale par lithiase rénale coralliforme | Néphrectomie gauche par lombotomie postéro-latérale | FR Correcte |

| | | | | | | | | | | |
|---|---|---|---|---|---|---|---|---|---|---|
| 118 | 57ans | F | - HTA sous B bloquants<br>-opéré pour lipome | Gauche | -Douleurs lombaires gauches.<br>-Fièvre non chiffré intermittente. | **Hb :** 13<br>**GB :** 6140<br>**Urée :** 0,74<br>**Créat :** 25 | **Echo :** DPC rénale gauche laminant le parenchyme.<br>**TDM :** UHN gauche+disparition du parenchyme rénal, sans obstacle visible. | Rétrécissement urétéral inflammatoire chronique non spécifique. | Néphrectomie gauche par voie transpéritonéale sous costale. | Insuffisance rénale. |
| 119 | 26ans | F | RAS | Gauche | -Douleurs lombaires gauches. | **Hb :** 9,9<br>**GB :** 6970<br>**Urée :** 0,31<br>**Créat :** 8 | **Echo :** hydronéphrose avec parenchyme rénal laminé du côté gauche.<br>**TDM :** rein en fer à cheval + importante hydronéphrose gauche sur SDJ. | Sd de J.P.U sur rein en fer à cheval. | Néphrectomie gauche par voie transpéritonéale sous costale. | FR Correcte |
| 120 | 42ans | F | Notion de contact avec les chiens. | Gauche | Douleurs ombaires gauches anciennes intermittentes. | **Hb :** 9,8<br>**GB :** 7600<br>**Urée :** 0,19<br>**Créat :** 8 | **TDM :** kystes hydatiques rénaux gauches dont l'un est très volumineux détruisant le | Destruction rénale par kystes hydatiques gauches. | Néphrectomie gauche par lombotomie postéro-latérale. | FR Correcte |

| | | | | | | | | | | |
|---|---|---|---|---|---|---|---|---|---|---|
| | | | | | | | parenchyme rénal homolatéral. | | | |
| **121** | **62ans** | **M** | -IR en hémodialyse Thyroidectomisé il y a 1 an. | Bilatéral | -Lombalgies bilatérales.<br>-hématurie terminale non caillotante. | **Hb :** 14,1<br>**GB :** 5920<br>**Urée :** 1,06<br>**Créat :** 92 | **Echo :** aspect de reins polykystiques.<br>**TDM :** polykystose rénale Bilatérale. | Reins polykystiques détruits. | Néphrectomie par voie transpéritonéalemédiane. | Hémodialysé Chronique. |
| **122** | **26ans** | **F** | RAS | Gauche | -Douleurs lombaires gauches. | **Hb :** 9,9 g/dl.<br>**GB :** 6970.<br>**Urée :** 0,31.<br>**Créat :** 8 ml/l. | **Echo :** hydronéphrose avec parenchyme rénal laminé du côté gauche.<br>**TDM :** rein en fer à cheval + importante hydronéphrose gauche sur SDJ. | Sd de J.P.U sur rein en fer à cheval. | Néphrectomie gauche par voie transpéritonéale sous costale. | FR Correcte |
| **123** | **70ans** | **F** | Néphrostomie droite | Droit | -Douleurs lombaires | **Hb :** 12,6 g/dl<br>**GB :** 6450 | **Echo :** abcès de la loge rénale droite fistulisé à | Pyonéphrose avec collections | Néphrectomie droite par lombotomie sous | FR Correcte |

| | | | | | | | | | | |
|---|---|---|---|---|---|---|---|---|---|---|
| | | | pour calcul urétéral. | | droites+ chute de la sonde de néphrostomie. | **Urée :** 0,40<br>**Créat :** 12 ml/l | la peau.<br>**TDM :** UHN droite+ calculs de l'uretère pelvien de 07mm + collections périnéphritiques droites. | abcédées périnephrétiques droites. | capsulaire. | |
| **124** | **27ans** | **F** | RAS | Droit | -coliques néphrétiques droites+ pyurie. | **Hb :**14,8<br>**GB :** 7700<br>**Urée :** 0,43<br>**Créat :** 11,3 mg/l | **Echo :** Hydronéphrose droite sur lithiase pyélique.<br>**TDM :** Hydronéphrose droite sur lithiase pyélique. | Lithiase pyélique droite | Néphrectomie droite par lombotomie postéro-latérale | FR Correcte |
| **125** | **61ans** | **F** | Thyroi-decto misée (il y a 2 ans) | Gauche | -Coliques néphrétiques gauches hématurie caillotante + émission de | **Hb** : 14 g/dl<br>**GB** : 6580<br>**Urée** : 0,39<br>**Créat**. : 8 mg/l | **Echo** : hydronéphrose gauche + réduction majeure de l'index cortical+calcul pyélique gauche de 28 mm. | Destruction Du parenchyme rénal sur lithiase pyélique gauche. | Néphrectomie gauche par lombotomie sous capsulaire. | FR Correcte |

| | | | | | | | | | | |
|---|---|---|---|---|---|---|---|---|---|---|
| | | | | | calculs.<br>-Examen: sensibilité Lombaire. | | **TDM** : HN gauche en amont d'un calcul obstructif au niveau de la jonction pyélique. | | | |

# *BIBLIOGRAPHIE*

1. **Bouhssina Nissrine**

Intérêt de la néphrectomie partielle dans le traitement du Néphroblastome bilatéral.

*Thèse de médecine de Rabat, N°72/2010*

2. **Guillonneau B, Vallancien G**

Urologie.

*Collection Inter Med, Doin ed., Paris, 1999.*

3. **Rostoker G., Benmaadi A., Lagrue G.**

Infections urinaires hautes : pyélonéphrites.

*Editions Techniques – Encyl. Med. Chir. (Paris, France), Néphrologie-Urologie, 18070 A10, 1991.*

4. **Cukier J.**

L'urologie.

*Collection Que sais-je ? Presses Universitaires de France, 1995.*

5. **Ouattara Z.A.**

Mutité rénale : Causes et prise en charge dans le service d'urologie de l'Hôpital du Point G

*Thèse Med (Mali), 2006 n°120*

6. **Terrier F.**

Imagerie des tumeurs du rein.

*Masson Ed. Paris 1996, collection d'imagerie médicale.*

7. **Penter G, Arkell DG.**

The fragmented staghorn calculus: a radiological sign of pyonephrosis.

*Clin. Radiol., 40 :61-63*

8. **Subramanyam BR, Raghavendra BN, Bosniak MA et al.**

Sonography of pyonephrosis : a prospective study.

*AJR 1983 ; 140 : 991-993.*

9. **Jefferey RB, Laing FC, Wing VW et al.**

Sensitivity of sonography in pyonephrosis : a comparative study.

*J Urol, 1978, 120 : 287-289.*

10. **Zoung, Kanyi J, Som M.**

La lithiase urinaire au Cameroun considération etiopahologenique, clinique et thérapeutique à propos de 118 cas.

*Chirurgie de l'hôpital central de Yaoundé Médecine d'Afrique noire 1990, 37 (4).*

11. **Schiff M, Glazier WB.**

Nephrectomy: Indications and complications in 347 patients.

*J Urol 1977 ; 118 : 930-931*

12. **Soulie M, Salomon L, Seguin P, et al.**

Multi-institutional study of complications in 1085 laparoscopic urologic proce-dures.

*Urology 2001; 58: 899-903.*

13. **Soulie M, Seguin P, Richeux L, et al.**

Urological complications of laparoscopic surgery: experience with 350 procedures at a single center.

*J Urol 2001 ; 165: 1960-1963.*

14. **Fornara P., Doehn C., Friedrich H.J., Jocham D.**

Nonrandomized comparison of open flank versus laparoscopic nephrectomy in 249 patients with benign renal disease.

*Eur. Urol., 2001 ; 40 : 24-31.*

15. **Andrew C. Novick, Md:**

*Chapitre 50, open surgical of the kidney.*

# قسم الطبيب

**اقَسِمُ باللهِ العَظِيمْ**

**أن أراقبَ الله في مِهنَتِي.**

**وأن أصُونَ حياة الإنسان في كآفّةِ أطوَارهَا في كل الظروف والأحَوال**

**بَاذِلا وسْعِي في إنقاذها مِن الهَلاكِ والمرَضِ والألَم والقَلق.**

**وأن أَحفَظ لِلنّاسِ كرَامَتهُم، وأسْتر عَوْرَتهُم، وأكتمَ سِرَّهُمْ.**

**وأن أكونَ عَلى الدوَام من وسائِل رحمة الله، مسخرة كل رِعَايَتي الطبية للقريب**

**والبعيد، للصالح والطالح، والصديق والعدو.**

**وأن أثابر على طلب العلم المسخر لنفعِ الإنسَان ..لا لأذَاه.**

**وأن أُوَقّرَ مَن عَلَّمَني، وأُعَلّمَ مَن يَصغرني، وأكون أخاً لِكُلّ زَميلٍ**

**في المِهنَةِ الطُبّيّة مُتعَاونِينَ عَلى البرّ والتقوى.**

**وأن تكون حياتي مِصْدَاق إيمَاني في سِرّي وَعَلانيَتي،**

**نَقيّةً مِمّا يشينهَا تجَاهَ الله وَرَسُولِهِ وَالمؤمِنين.**

**والله على ما أقول شهيد.**

كليـــــــة الـطـب
و الصيدلة - مراكش
FACULTÉ DE MÉDECINE
ET DE PHARMACIE - MARRAKECH
جامعة القاضي عياض
UNIVERSITÉ CADI AYYAD

سنة 2018 أطروحة رقم 253

# دراسة تحليلية لحالات استئصال الكلى التي أجريت بالمستشفى الاقليمي سيدي محمد بن عبد الله الصويرة بين سنة 2010 و 2017.

## الأطروحة

قدمت ونوقشت علانية يوم 2018/07/13

من طرف

**السيد جابر العتابي**

المزداد في 22 أكتوبر 1988 بالحسيمة

**لنيل شهادة الدكتوراه في الطب**

**الكلمات الأساسية :**

استئصال الكلية – كلية مدمرة – حصى المسالك البولية

التحام المسالك البولية – تقيح الكلية

## اللجنة

| | | |
|---|---|---|
| السيد | ع. الفكري<br>أستاذ في الفحص بالأشعة | الرئيس |
| السيد | د. التويتي<br>أستاذ في جراحة المسالك البولية | المشرف |
| السيد | ع. غندال<br>أستاذ مبرز في جراحة المسالك البولية | الحكام |
| السيد | م. الزياني<br>أستاذ مبرز في الطب الباطني | |