كليـــــــة الـطـب
والصيدلة - مراكش
FACULTÉ DE MÉDECINE
ET DE PHARMACIE - MARRAKECH
MARRAKECH
جامعة القاضي عياض
UNIVERSITÉ CADI AYYAD

Année 2018 Thèse N° 117

# La microchirurgie assistée par neuroendoscopie
# Quelques illustrations et revue de la littérature

## THÈSE

PRÉSENTÉE ET SOUTENUE PUBLIQUEMENT LE 07/05/2018

PAR

Mlle. Kaoutar ABIDI

Née Le 21 Décembre 1992 à Marrakech

## POUR L'OBTENTION DU DOCTORAT EN MÉDECINE

## MOTS-CLÉS

Microchirurgie, Endoscopie, Décompression microvasculaire, APC

## JURY

| | | |
|---|---|---|
| M. | M. GHANNANE<br>Professeur de Neurochirurgie | PRESIDENT |
| M. | S. AIT BENALI<br>Professeur de Neurochirurgie | RAPPORTEUR |
| M. | M. LMEJJATI<br>Professeur de Neurochirurgie | JUGES |
| M. | M. LAGHMARI<br>Professeur agrégé de Neurochirurgie | JUGES |

بسم الله الرحمن الرحيم

# *Serment d'hippocrate*

*Au moment d'être admis à devenir membre de la profession médicale, je m'engage solennellement à consacrer ma vie au service de l'humanité.*

*Je traiterai mes maîtres avec le respect et la reconnaissance qui leur sont dus.*

*Je pratiquerai ma profession avec conscience et dignité. La santé de mes malades sera mon premier but.*

*Je ne trahirai pas les secrets qui me seront confiés.*

*Je maintiendrai par tous les moyens en mon pouvoir l'honneur et les nobles traditions de la profession médicale.*

*Les médecins seront mes frères.*

*Aucune considération de religion, de nationalité, de race, aucune considération politique et sociale, ne s'interposera entre mon devoir et mon patient.*

*Je maintiendrai strictement le respect de la vie humaine dés sa conception.*

*Même sous la menace, je n'userai pas mes connaissances médicales d'une façon contraire aux lois de l'humanité.*

*Je m'y engage librement et sur mon honneur.*

***Déclaration Genève, 1948***

LISTE DES
PROFESSEURS

UNIVERSITE CADI AYYAD
FACULTE DE MEDECINE ET DE PHARMACIE
MARRAKECH

Doyens Honoraires : Pr. Badie Azzaman MEHADJI
: Pr. Abdelhaq ALAOUI YAZIDI

## ADMINISTRATION

Doyen : Pr. Mohammed BOUSKRAOUI
Vice doyen à la Recherche et la Coopération : Pr. Mohamed AMINE
Vice doyen aux Affaires Pédagogiques : Pr. Redouane EL FEZZAZI
Secrétaire Générale : Mr. Azzeddine EL HOUDAIGUI

## Professeurs de l'enseignement supérieur

| Nom et Prénom | Spécialité | Nom et Prénom | Spécialité |
|---|---|---|---|
| ABOULFALAH Abderrahim | Gynécologie-obstétrique | FINECH Benasser | Chirurgie – générale |
| ADERDOUR Lahcen | Oto- rhino-laryngologie | FOURAIJI Karima | Chirurgie pédiatrique B |
| ADMOU Brahim | Immunologie | GHANNANE Houssine | Neurochirurgie |
| AIT BENALI Said | Neurochirurgie | KHALLOUKI Mohammed | Anesthésie-réanimation |
| AIT-SAB Imane | Pédiatrie | KHATOURI Ali | Cardiologie |
| AKHDARI Nadia | Dermatologie | KISSANI Najib | Neurologie |
| AMAL Said | Dermatologie | KOULALI IDRISSI Khalid | Traumato-orthopédie |
| AMINE Mohamed | Epidémiologie-clinique | KRATI Khadija | Gastro- entérologie |
| AMMAR Haddou | Oto-rhino-laryngologie | LAOUAD Inass | Néphrologie |
| ARSALANE Lamiae | Microbiologie - Virologie | LMEJJATI Mohamed | Neurochirurgie |
| ASMOUKI Hamid | Gynécologie-obstétrique B | LOUZI Abdelouahed | Chirurgie – générale |
| ASRI Fatima | Psychiatrie | MAHMAL Lahoucine | Hématologie - clinique |
| BENELKHAIAT BENOMAR Ridouan | Chirurgie - générale | MANOUDI Fatiha | Psychiatrie |

| | | | |
|---|---|---|---|
| BOUAITY Brahim | Oto-rhino-laryngologie | MANSOURI Nadia | Stomatologie et chiru maxillo faciale |
| BOUGHALEM Mohamed | Anesthésie - réanimation | MOUDOUNI Said Mohammed | Urologie |
| BOUKHIRA Abderrahman | Biochimie - chimie | MOUTAJ Redouane | Parasitologie |
| BOUMZEBRA Drissi | Chirurgie Cardio-Vasculaire | MOUTAOUAKIL Abdeljalil | Ophtalmologie |
| BOURROUS Monir | Pédiatrie A | NAJEB Youssef | Traumato-orthopédie |
| BOUSKRAOUI Mohammed | Pédiatrie A | NEJMI Hicham | Anesthésie-réanimation |
| CHAKOUR Mohamed | Hématologie | NIAMANE Radouane | Rhumatologie |
| CHELLAK Saliha | Biochimie- chimie | OULAD SAIAD Mohamed | Chirurgie pédiatrique |
| CHERIF IDRISSI EL GANOUNI Najat | Radiologie | RAJI Abdelaziz | Oto-rhino-laryngologie |
| CHOULLI Mohamed Khaled | Neuro pharmacologie | SAIDI Halim | Traumato-orthopédie |
| DAHAMI Zakaria | Urologie | SAMKAOUI Mohamed Abdenasser | Anesthésie-réanimation |
| EL ADIB Ahmed Rhassane | Anesthésie-réanimation | SARF Ismail | Urologie |
| EL FEZZAZI Redouane | Chirurgie pédiatrique | SBIHI Mohamed | Pédiatrie B |
| EL HATTAOUI Mustapha | Cardiologie | SOUMMANI Abderraouf | Gynécologie-obstétrique A/B |
| EL HOUDZI Jamila | Pédiatrie B | TASSI Noura | Maladies infectieuses |
| ELFIKRI Abdelghani | Radiologie | YOUNOUS Said | Anesthésie-réanimation |
| ESSAADOUNI Lamiaa | Médecine interne | ZOUHAIR Said | Microbiologie |
| ETTALBI Saloua | Chirurgie réparatrice et plastique | | |

## Professeurs Agrégés

| Nom et Prénom | Spécialité | Nom et Prénom | Spécialité |
|---|---|---|---|
| ABKARI Imad | Traumato-orthopédie B | FADILI Wafaa | Néphrologie |
| ABOU EL HASSAN Taoufik | Anésthésie-réanimation | FAKHIR Bouchra | Gynécologie-obstétrique A |
| ABOUCHADI Abdeljalil | Stomatologie et chir maxillo faciale | FAKHRI Anass | Histologie-embyologie cytogénétique |

| | | | |
|---|---|---|---|
| ABOUSSAIR Nisrine | Génétique | GHOUNDALE Omar | Urologie |
| ADALI Imane | Psychiatrie | HACHIMI Abdelhamid | Réanimation médicale |
| ADALI Nawal | Neurologie | HAJJI Ibtissam | Ophtalmologie |
| AGHOUTANE El Mouhtadi | Chirurgie pédiatrique A | HAOUACH Khalil | Hématologie biologique |
| AISSAOUI Younes | Anesthésie - réanimation | HAROU Karam | Gynécologie-obstétrique B |
| AIT AMEUR Mustapha | Hématologie Biologique | HOCAR Ouafa | Dermatologie |
| AIT BENKADDOUR Yassir | Gynécologie-obstétrique A | JALAL Hicham | Radiologie |
| ALAOUI Mustapha | Chirurgie-vasculaire péripherique | KAMILI El Ouafi El Aouni | Chirurgie pédiatrique B |
| ALJ Soumaya | Radiologie | KHOUCHANI Mouna | Radiothérapie |
| AMRO Lamyae | Pneumo-phtisiologie | KRIET Mohamed | Ophtalmologie |
| ANIBA Khalid | Neurochirurgie | LAGHMARI Mehdi | Neurochirurgie |
| ATMANE El Mehdi | Radiologie | LAKMICHI Mohamed Amine | Urologie |
| BAIZRI Hicham | Endocrinologie et maladies métaboliques | LAKOUICHMI Mohammed | Stomatologie et Chirurgie maxillo faciale |
| BASRAOUI Dounia | Radiologie | LOUHAB Nisrine | Neurologie |
| BASSIR Ahlam | Gynécologie-obstétrique A | MADHAR Si Mohamed | Traumato- orthopédie A |
| BELBARAKA Rhizlane | Oncologie médicale | MAOULAININE Fadl mrabih rabou | Pédiatrie (Neonatologie) |
| BELKHOU Ahlam | Rhumatologie | MATRANE Aboubakr | Médecine nucléaire |
| BEN DRISS Laila | Cardiologie | MEJDANE Abdelhadi | Chirurgie Générale |
| BENCHAMKHA Yassine | Chirurgie réparatrice et plastique | MOUAFFAK Youssef | Anesthésie - réanimation |
| BENHIMA Mohamed Amine | Traumatologie - orthopédie B | MOUFID Kamal | Urologie |
| BENJELLOUN HARZIMI Amine | Pneumo-phtisiologie | MSOUGGAR Yassine | Chirurgie thoracique |
| BENJILALI Laila | Médecine interne | NARJISS Youssef | Chirurgie générale |
| BENLAI Abdeslam | Psychiatrie | NOURI Hassan | Oto rhino laryngologie |
| BENZAROUEL Dounia | Cardiologie | OUALI IDRISSI Mariem | Radiologie |

| | | | |
|---|---|---|---|
| BOUCHENTOUF Rachid | Pneumo-phtisiologie | OUBAHA Sofia | Physiologie |
| BOUKHANNI Lahcen | Gynécologie-obstétrique B | QACIF Hassan | Médecine interne |
| BOURRAHOUAT Aicha | Pédiatrie B | QAMOUSS Youssef | Anésthésie-réanimation |
| BSISS Mohamed Aziz | Biophysique | RABBANI Khalid | Chirurgie générale |
| CHAFIK Rachid | Traumato-orthopédie A | RADA Noureddine | Pédiatrie A |
| DAROUASSI Youssef | Oto-Rhino - Laryngologie | RAFIK Redda | Neurologie |
| DRAISS Ghizlane | Pédiatrie | RAIS Hanane | Anatomie pathologique |
| EL AMRANI Moulay Driss | Anatomie | RBAIBI Aziz | Cardiologie |
| EL ANSARI Nawal | Endocrinologie et maladies métaboliques | ROCHDI Youssef | Oto-rhino-laryngologie |
| EL BARNI Rachid | Chirurgie-générale | SAJIAI Hafsa | Pneumo- phtisiologie |
| EL BOUCHTI Imane | Rhumatologie | SAMLANI Zouhour | Gastro- entérologie |
| EL BOUIHI Mohamed | Stomatologie et chir maxillo faciale | SEDDIKI Rachid | Anesthésie - Réanimation |
| EL HAOUATI Rachid | Chiru Cardio vasculaire | SORAA Nabila | Microbiologie - virologie |
| EL HAOURY Hanane | Traumato-orthopédie A | TAZI Mohamed Illias | Hématologie- clinique |
| EL IDRISSI SLITINE Nadia | Pédiatrie | ZAHLANE Kawtar | Microbiologie - virologie |
| EL KARIMI Saloua | Cardiologie | ZAHLANE Mouna | Médecine interne |
| EL KHADER Ahmed | Chirurgie générale | ZAOUI Sanaa | Pharmacologie |
| EL KHAYARI Mina | Réanimation médicale | ZEMRAOUI Nadir | Néphrologie |
| EL MGHARI TABIB Ghizlane | Endocrinologie et maladies métaboliques | ZIADI Amra | Anesthésie - réanimation |
| EL OMRANI Abdelhamid | Radiothérapie | ZYANI Mohammed | Médecine interne |

## Professeurs Assistants

| Nom et Prénom | Spécialité | Nom et Prénom | Spécialité |
|---|---|---|---|
| ABDELFETTAH Youness | Rééducation et Réhabilitation Fonctionnelle | Hammoune Nabil | Radiologie |

| | | | |
|---|---|---|---|
| ABDOU Abdessamad | Chiru Cardio vasculaire | HAZMIRI Fatima Ezzahra | Histologie – Embryologie – Cytogénéque |
| ABIR Badreddine | Stomatologie et Chirurgie maxillo faciale | IHBIBANE fatima | Maladies Infectieuses |
| ADARMOUCH Latifa | Médecine Communautaire (médecine préventive, santé publique et hygiène) | JALLAL Hamid | Cardiologie |
| AIT BATAHAR Salma | Pneumo-phtisiologie | JANAH Hicham | Pneumo- phtisiologie |
| AKKA Rachid | Gastro – entérologie | KADDOURI Said | Médecine interne |
| ALAOUI Hassan | Anesthésie – Réanimation | LAFFINTI Mahmoud Amine | Psychiatrie |
| AMINE Abdellah | Cardiologie | LAHKIM Mohammed | Chirurgie générale |
| ARABI Hafid | Médecine physique et réadaptation fonctionnelle | LALYA Issam | Radiothérapie |
| ARSALANE Adil | Chirurgie Thoracique | LOQMAN Souad | Microbiologie et toxicologie environnementale |
| ASSERRAJI Mohammed | Néphrologie | MAHFOUD Tarik | Oncologie médicale |
| BAALLAL Hassan | Neurochirurgie | MARGAD Omar | Traumatologie – orthopédie |
| BABA Hicham | Chirurgie générale | MILOUDI Mohcine | Microbiologie – Virologie |
| BELARBI Marouane | Néphrologie | MLIHA TOUATI Mohammed | Oto-Rhino – Laryngologie |
| BELBACHIR Anass | Anatomie-pathologique | MOUHSINE Abdelilah | Radiologie |
| BELFQUIH Hatim | Neurochirurgie | MOUNACH Aziza | Rhumatologie |
| BELHADJ Ayoub | Anesthésie – Réanimation | MOUZARI Yassine | Ophtalmologie |
| BENNAOUI Fatiha | Pédiatrie (Neonatologie) | NADER Youssef | Traumatologie – orthopédie |
| BOUCHAMA Rachid | Chirurgie générale | NADOUR Karim | Oto-Rhino – Laryngologie |
| BOUCHENTOUF Sidi Mohammed | Chirurgie générale | NAOUI Hafida | Parasitologie Mycologie |

| | | | |
|---|---|---|---|
| BOUKHRIS Jalal | Traumatologie – orthopédie | NASSIM SABAH Taoufik | Chirurgie Réparatrice et Plastique |
| BOUZERDA Abdelmajid | Cardiologie | NYA Fouad | Chirurgie Cardio – Vasculaire |
| CHETOUI Abdelkhalek | Cardiologie | OUERIAGLI NABIH Fadoua | Psychiatrie |
| CHRAA Mohamed | Physiologie | REBAHI Houssam | Anesthésie – Réanimation |
| EL HARRECH Youness | Urologie | RHARRASSI Isam | Anatomie-patologique |
| EL KAMOUNI Youssef | Microbiologie Virologie | SALAMA Tarik | Chirurgie pédiatrique |
| EL MEZOUARI El Moustafa | Parasitologie Mycologie | SAOUAB Rachida | Radiologie |
| ELBAZ Meriem | Pédiatrie | SEBBANI Majda | Médecine Communautaire (médecine préventive, santé publique et hygiène) |
| ELQATNI Mohamed | Médecine interne | SERGHINI Issam | Anesthésie – Réanimation |
| ESSADI Ismail | Oncologie Médicale | TAMZAOURTE Mouna | Gastro – entérologie |
| FDIL Naima | Chimie de Coordination Bio-organique | TOURABI Khalid | Chirurgie réparatrice et plastique |
| FENNANE Hicham | Chirurgie Thoracique | YASSIR Zakaria | Pneumo- phtisiologie |
| GHAZI Mirieme | Rhumatologie | ZARROUKI Youssef | Anesthésie – Réanimation |
| GHOZLANI Imad | Rhumatologie | ZIDANE Moulay Abdelfettah | Chirurgie Thoracique |
| HAMMI Salah Eddine | Médecine interne | ZOUIZRA Zahira | Chirurgie Cardio-Vasculaire |

LISTE ARRÉTÉÉ LE 12/02/2018

DÉDICACES

*Toutes les lettres ne sauraient trouver les mots qu'il faut...*

*Tous les mots ne sauraient exprimer ma gratitude,*

*Mon amour, mon respect, et ma reconnaissance...*

*Aussi, c'est tout simplement que,*

## *Je dédie cette Thèse à :*

***A mes très chers parents Fatima Amtaq & Hassan Abidi***

*Tout ce que j'ai, tout ce que je suis c'est à vous que je le dois. Vous êtes les meilleurs parents au monde. En vous écrivant ces mots, mes mains tremblent tellement ils me semblent insuffisants pour vous exprimer mon amour infini et mon éternelle gratitude. Je vous aime. Puisse dieu vous protéger et vous donner longue vie.*

***Papa***

*De tous les pères, tu as été le meilleur, tu as su m'entourer d'attention, m'inculquer les valeurs nobles de la vie, m'apprendre le sens du travail, de l'honnêteté et de la responsabilité. Merci d'avoir été toujours là pour moi, un grand soutien tout au long de mes études. Des mots ne pourront jamais exprimer la profondeur de mon respect, ma considération, ma reconnaissance et mon amour éternel. Que Dieu te préserve des malheurs de la vie afin que tu demeures le flambeau illuminant mon chemin. En ce jour ta fille espère réaliser l'un de tes plus grands rêves et couronner tes années de sacrifices et d'espoir. Ce travail est ton œuvre, toi qui m'a donné tant de choses et tu continues à le faire, sans jamais te plaindre. Ta bonté et ta générosité sont sans limites. Tes prières ont été pour moi d'un grand soutien moral tout au long de mes études. J'aimerais pouvoir te rendre tout l'amour que tu nous as offert, mais une vie entière n'y suffirait pas. J'espère au moins que ce travail y contribuera en partie.*

***Maman***

*Tu m'as donné la vie, tu m'as élevée, tu m'as comblée de ton amour et de ta tendresse, les plus précieux de tous les cadeaux. Je t'admire tant pour ta bonté, ton altruisme et ton courage. Merci d'être ce puits inépuisable d'amour, cet océan de tendresse. Merci pour ton temps, tes conseils et pour tous tes sacrifices. Merci pour tes prières et ta bénédiction. Tu étais toujours là à mes côtés pour me réconforter, essuyer mes larmes, soulager mes peines et partager mes joies. Si j'en suis là aujourd'hui, c'est surtout grâce à toi. Puisse ce jour être l'exaucement de tes prières tant formulées. J'espère avoir répondu aux espoirs que tu as fondés en moi. Tu es et resteras à jamais, le soleil qui illumine ma vie. Sans toi, je ne suis qu'un corps sans âme.*

*Ma très chère Maman, je t'aime très fort et je t'aimerai toujours. Puisse Dieu tout puissant vous protéger, vous procurer longue vie, santé et bonheur, afin que je puisse rendre un minimum de ce que je te dois. J'espère que tu seras toujours fière de moi.*

*A mon frère adoré Mohamed Et ma petite sœur chérie Zainab*

*Les mots ne pourront jamais exprimer tout ce que vous représentez pour moi. Merci pour la joie que vous me procurez, merci infiniment pour votre soutien, votre aide et votre générosité qui ont été pour moi une source de courage et de confiance. Vous m'avez toujours soutenue tout au long de mon parcours. Je vous dédie ce travail en témoignage de l'amour et des liens de sang qui nous unissent. Puissions nous rester unis et fidèles à l'éducation que nous avons reçue. Puisse ALLAH, le tout puissant, vous préserver du mal, vous combler de santé et de bonheur. Vous êtes la joie de ma vie, ma raison d'exister, Je vous aime.*

*Zouzou, ma meilleure amie et ma plus grande confidente, je n'aurai pu rêver mieux ! Tu es une sœur merveilleuse, compréhensive, attentionnée, sublime et ADORABLE ! Tu as toujours accouru à mon aide, dessiné le sourire sur mes lèvres, veillé secrètement à mon bonheur et planifié tout ce qu'il faut pour que je beigne dans la joie. Je te demande d'être heureuse avant tout. Que ce magnifique sourire ne quitte jamais tes lèvres. Tu seras pour toujours ce petit bout de choux que nous avons adoré depuis sa venue dans nos vies. Sache que je serais toujours là pour toi. Je t'aime fort, infiniment et éternellement.*

*Mimid, tu as été présent et tu m'as épaulée dans les instants les plus difficiles. Les mots ne suffisent guère pour exprimer l'attachement, l'amour et l'affection que je porte pour toi. Merci d'être un véritable grand frère. Ta place dans mon cœur est irremplaçable. Je te souhaite tout ce qu'il y a de meilleur dans la vie. Que Dieu te préserve du mal et t'accorde santé et réussite.*

*A ma grand-mère maternelle Rkia Ahouga,*

*Je remercie Dieu d'avoir pu grandir à tes côtés car tu as orné mon enfance par tellement de souvenirs et de rires, lesquels suffisent pour plus d'une vie ! Tes yeux pétillants plein d'amour et de tendresse me remplissent d'une sérénité incommensurable et comblent mon être. Que ce modeste travail, soit l'expression des vœux que tu n'as cessé de formuler dans tes prières. Je te dédie ce travail en espérant que dieu le tout puissant te procure santé et longévité.*

*A la mémoire de mon grand-père maternel Ahmed Amtaq,*

*Le destin ne m'a pas laissé le temps pour jouir de ce bonheur avec toi et pour cueillir tes bénédictions interminables*
*Aucun mot ne pourrait exprimer ma grande tristesse en ton absence…*
*Ton visage souriant, ton soutien et ton amour incomparable …*
*Resteront à jamais gravés dans mon cœur…*
*Je te remercie pour ton grand amour et ta tendresse infinie…*
*J'espère que tu es fier de moi …*
*Je t'aime…*
*Que ton âme repose en paix…*

*A la mémoire de mes grands-parents paternels Mohamed Abidi & Safia,*

*Je n'ai pu vous connaître qu'à travers les larmes chaudes versées par mes tantes et les dires pleins d'amour de mon père; me permettant de vous garder au chaud dans mon cœur pour toujours. J'aurais tellement aimé que vous soyez là et que vous puissiez être fiers de moi. Puissent vos âmes reposent en paix, Que Dieu, le tout puissant, vous couvre de sa sainte miséricorde et vous accueille dans son éternel paradis.*

***A mes chères tantes Fatima et son conjoint, Aicha et son époux Mostapha Belkaich et Saadia et son mari Mohamed Chafiai,***

*Pour votre amour, vos prières et vos encouragements qui m'ont été d'un grand soutien au cours de ce long parcours. Vous êtes pour moi une source inépuisable de sagesse. Il y a tant de chaleur dans la bonté de vos cœurs. Je vous aime énormément et je suis vraiment très fière d'être votre nièce. J'implore Dieu pour qu'il vous garde en bonne santé et qu'il nous permette de profiter de votre présence à nos côtés.*

***A la plus douce Sofia Belkaich***

*Quoique je dise, je ne saurais exprimer l'amour et la tendresse que j'ai pour toi. Je te remercie, pour ton support et tes encouragements, et je te dédie ce travail, pour tous les moments de joie et de taquinerie qu'on a pu partager ensemble. Puisse ALLAH, le tout puissant, te préserver du mal, te combler de santé et de bonheur et te tracer le chemin que tu souhaites.*

***A mes très chers cousins et cousines Ilham Harchach, Safae chafiai, Soukaina Chafiai, Mehdi Belkaich, Chafik belkaich, Younes Harchach, Soufiane Harchach et Souhail Chafiai,***

*En souvenir des moments merveilleux que nous avons passés et aux liens solides qui nous unissent. Un grand merci pour votre soutien, vos encouragements, votre aide. J'ai reconnu en vous une sincérité et un amour fraternel authentique .Aucun mot ne saurait décrire à quel point je suis fière de vous. Avec toute mon affection et estime, je vous souhaite beaucoup de réussite et de bonheur, autant dans votre vie professionnelle que privée.*

***A mon très cher oncle Mostapha, son épouse Soukaina.***

*Mon cher oncle, tu as toujours su rendre, les moments les plus difficiles, plus joyeux, c'est ce qui fait de toi un homme unique de ton genre .Pour tous les moments de folies qu'on a passés ensemble. Je vous dédie ce travail avec tous mes vœux de bonheur, de santé et de réussite.*

*Qu'ALLAH vous garde pour nous*

***A ma très chère tante Khadija et son mari Mohamed.***

*Tati depuis ma tendre enfance, tu m'as entourée d'attention, chérie et protégée. En témoignage de l'attachement, de l'amour et de l'affection que je porte pour vous. Malgré la distance vous êtes toujours dans mon cœur. Je vous remercie pour votre hospitalité sans égal et votre affection si sincère. Je vous dédie ce travail avec tous mes vœux de bonheur, de santé et de réussite.*

***A ma très chère tante Naima et son mari Noureddine***

*A la fleur de ma vie. Ton amour est un don de DIEU. Dans tes yeux, j'ai toujours pu lire de la tendresse. Merci de te soucier autant de mon bonheur et de mon bien-être. Merci de*

*m'avoir soutenue et aidée à surmonter tous les imprévus de la vie. Je vous dédie ce modeste travail en témoignant de mon affection et mon inaltérable amour. Je vous souhaite un avenir florissant et une vie pleine de bonheur, de santé et de prospérité. Que Dieu vous protège et consolide les liens sacrés qui vous unissent.*

***A ma très chère tante Souad et son mari Mohamed***

*Aucune dédicace, aussi expressive qu'elle soit, ne saurait exprimer la profondeur de mes sentiments et l'estime que j'ai pour vous. Vous avez cru en moi quand j'ai perdu espoir, vous m'avez hissé vers le haut quand j'ai baissé les bras. Merci pour tout l'amour et la dévotion que vous m'avez*
*offerts. Je vous dédie ce travail, et je vous souhaite du bonheur et du succès dans la vie.*

***A ma très chère tante Loubna et son mari Zin El Abidine***

*Je ne peux exprimer à travers ces lignes tous mes sentiments d'amour et de tendresse envers vous. Je vous remercie énormément et j'espère que vous trouverez dans cette thèse l'expression de mon affection pour vous. Je vous souhaite un avenir florissant et une vie pleine d'amour, de bonheur, de santé et beaucoup d'enfants joyeux comme vous.*

***A ma très chère cousine Hiba Boukherraz***

*Aucune dédicace, aussi expressive qu'elle soit, ne saurait exprimer la profondeur de mes sentiments et l'estime que j'ai pour toi. Tu m'as toujours soutenue, comprise et réconfortée. Merci pour ta tendresse, ton attention, ta patience et tes encouragements. Puisse DIEU te préserver du mal, te combler de santé et de bonheur, sache je t'aime très fort et que je suis fière de toi petite cousine.*
*T'avoir comme médecin sera le fait le plus épatant et extraordinaire dans la vie de plusieurs ; ne l'oublie jamais. Fonce et vis ta vie comme tu l'entends, sans limites ni chaînes, car tu mérites tout ce qu'il y a de beau dans cette vie…*

*A mes petits cousins et cousines : Hidia Boukheraz, Jannat Benabad, Adam Allali, Yahya Idrissi, Sirine Boukheraz, Tassnim Idrissi, Ali Amtaq et Youssouf Allali,*

*Vous êtes une source de bonheur et de douceur. Je remercie le bon Dieu de votre présence et je le prie de vous protéger, vous m'avez rendu la cousine la plus heureuse du monde… Sachez bien que je serais toujours là pour vous et je vous aimerais toujours d'un amour inconditionnel.*

*A mon cher oncle Mohamed Amtaq*

*A tout mes oncles et tantes*

*A Said et Nadia, Omar et Imane, Ibrahim, Ahmed, Khadija, Aicha, Samira, Rachida, Hanane, Souad, Fouad et Leila*

*A tout mes adorables cousins et cousines*

*A Aya, Mohamed, Outhmane, Ouissal, Hamza, Yassine, Mariam, Anis, Abir, Kenza, Malak, Ichrak, Adil, Sanae et Nadia*

*A tous les membres de la famille Nait Iaz petits et grands*

*A la famille Abaid*

*J'ai une chance inestimable d'être née dans une famille si aimante et si généreuse. Tous les mots ne sauraient exprimer la gratitude, et la reconnaissance sincères que j'ai pour vous. Vos encouragements m'ont été d'un grand soutien. Vous m'avez donné de bons conseils et vous avez toujours été à l'écoute. J'aurais aimé vous rendre hommage un par un en témoignage de mon attachement, mon respect et de ma grande considération. Que ce travail traduise toute mon affection et mes souhaits de bonheur, de santé et de longue vie.*

***A mon cher Badreddine,***

*Tu es mon meilleur ami, mon confident et mon complice. Malgré la distance qui nous sépare, tu as toujours été présent à mes cotés pour me soutenir et m'encourager quand il le fallait, et pour me consoler quand j'en avais besoin. Par ton sens de l'humour, tu as su me redonner le sourire dans les moments les plus douloureux. Ta présence est source de confort et de protection, mais surtout de bonheur et de joie. Les mots me manquent pour t'exprimer ma gratitude.*

***A ma très chère Hasna Aamri et sa famille***

*Tu es pour moi une sœur et une vraie amie. Merci d'avoir toujours été présente et de m'avoir très souvent aidée à faire face à toutes les épreuves imposées par ce long parcours. Je te souhaite tout le bonheur du monde parce que tu mérites le meilleur.*

*A tous les moments qu'on a passés ensemble, à tous nos souvenirs ! Je vous souhaite longue vie pleine de bonheur et de prospérité. Je vous dédie ce travail en témoignage de ma reconnaissance et de mon respect. Merci pour tous les moments formidables qu'on a partagés.*

***A ma chère Soukaina***

*L'adorable, la tendre et la serviable Souka. Je te dédie ce travail en témoignage de ma plus profonde reconnaissance pour tout ce que tu as fait pour moi durant ces moments qu'on a vécus et qu'on va vivre ensemble inchallah. Je te souhaite tout le bonheur du monde, une vie pleine de sérénité et d'amour.*

*A mes chers amis et confrères*

*En tête de liste: Lamya Aballa, Fatimazzahra Azzouzi, Leila Abarray, Yasmina Aboutaleb, Mahjouba Aggou, Imane Bakiri, Aicha, Chaimae Chafiai, Sara Bensalama, Loubna Aazri, Youness Aabdi, Youness Afriad, Youness Abaaquil, Ayoub abdennour, Fatimazahra Abidaoui, Es-saadia Ait Oufakir, Choukri Hussein, Fatimazzahra Ait Manssour, Nihad el Hamni, Chaimae el Hamni, Fatimazzahra Amakha, Loubna Ajdir, Wiam Ait Driss, Kamal Ahtitich, Redouane, Rachid, Yousra, Badr Nacer, Ayoub Aboutatik, Ilham ouaziz, Najoua Elhidar, Hiba Chafik, Fatimazahra Azizi, Merien Ettaki, Najoua Elhidar, Oussama Mekhouk, Salman Madoun, Anas Kortobi, Hassan Ibrahimi, Mehdi Ibrahimi, Ibrahim, Hafsa , Khouloud, Ibtissam Babdi , Sara Abatay, Houda Azizi, Souad, Sara, Rajae … etc En souvenir des moments merveilleux que nous avons passés et des liens solides qui nous unissent. Un grand merci pour votre soutien, vos encouragements et votre aide. J'ai trouvé en vous le refuge de mes chagrins et mes secrets. Avec toute mon affection et estime, je vous souhaite beaucoup de réussite et de bonheur, autant dans votre vie professionnelle que privée. Je prie Dieu pour que notre amitié et fraternité soient éternelles.*

*A Dr Youssef Fahde & Dr Najoua Aballa,*

*Aucune parole ne peut être dite à sa juste valeur pour exprimer tout le respect que je vous porte. Votre soutien moral et votre compréhension ont toujours été présents aux moments les plus difficiles. Vous m'avez toujours donné de votre temps, de votre énergie. Je vous dédie cette thèse avec tout mon amour.*

*A toute ma promotion,*

*A tous mes amis et collègues de la Faculté de Médecine de Marrakech*

*A mes chers professeurs du service de neurochirurgie et de neurologie*

*A tous mes professeurs et maîtres qui m'ont imbibé de leur Savoir*

*A Tous Mes enseignants tout au long de mes études*

*A tous ceux qui ont participé de près ou de loin à la réalisation de ce travail*

*A tous ceux dont l'oubli de la plume n'est pas celui du cœur*

*ENFIN J'AIMERAI BIEN DEDIER CE TRAVAIL A TOUT MEDECIN DIGNE DE CE NOM ….*

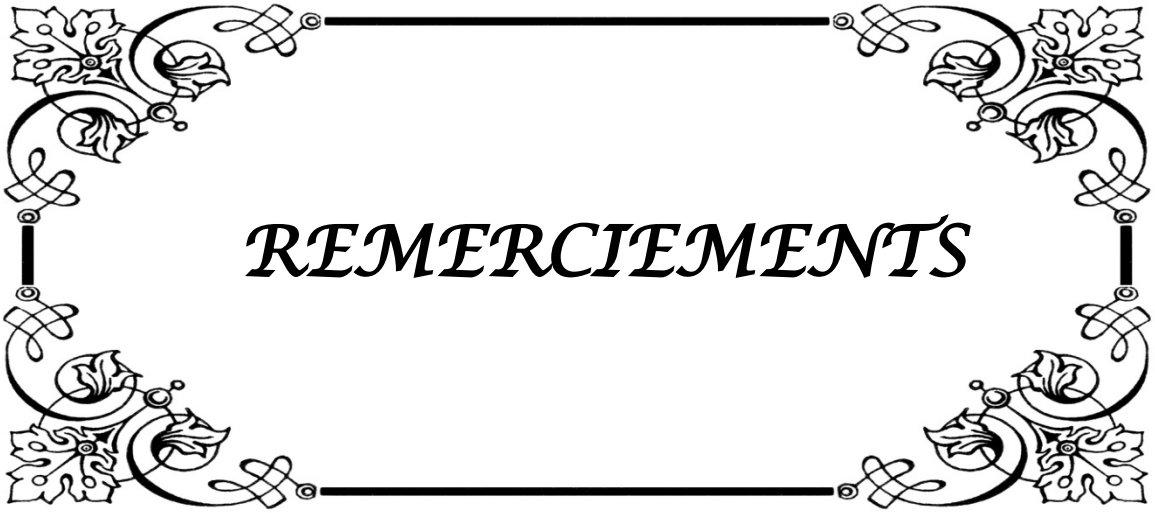
REMERCIEMENTS

*A Allah*

*Tout puissant, Qui m'a inspirée*

*Qui m'a guidée dans le bon chemin*

*Je vous dois ce que je suis devenue*

*Louanges et remerciements*

*Pour votre clémence et miséricorde*

***A notre maître et président de thèse***

***Professeur HOUSSINE GHANNANE***

***Professeur de Neurochirurgie***

***Au CHU Mohammed VI de Marrakech***

*Je suis très sensible à l'honneur que vous m'avez fait en acceptant aimablement de présider notre jury de thèse. Vous incarnez des qualités sociales enviables, votre gentillesse et votre modestie exemplaires jointes à vos compétences professionnelles et humaines seront pour nous un exemple dans l'exercice de notre profession. Veuillez trouver dans ce travail, le témoignage de ma gratitude, ma très haute considération et mon profond respect.*

***A notre maître et rapporteur de thèse***

***Professeur SAID AIT BENALI***

***Professeur de Neurochirurgie***

***Au CHU Mohamed VI de Marrakech***

*Il m'est impossible de dire en quelques mots ce que je vous dois. Vous m'avez fait le grand honneur de me confier ce travail et d'accepter de le diriger en consacrant de votre temps précieux pour le parfaire. Ce travail est le fruit de vos efforts. Soyez-en remercié du fond du cœur et recevez mes sincères sentiments de reconnaissance, de respect et de profonde sympathie. Nous vous remercions de votre patience, votre disponibilité et de vos encouragements. J'espère être digne de votre confiance, et je vous prie, cher Maître, d'accepter ma profonde reconnaissance et ma haute considération.*

***A notre maître et juge de thèse***

***Professeur MOHAMED LMEJJATI***

***Professeur de Neurochirurgie***

***Au CHU Mohammed VI de Marrakech***

*Nous vous remercions sincèrement de l'honneur que vous nous faites en siégeant dans notre jury. Nous sommes très reconnaissantes de la spontanéité avec laquelle vous avez accepté de juger notre travail. Veuillez croire, cher Maître, à l'expression de notre profond respect et de notre haute considération.*

***A notre maitre et juge de thèse***

***Professeur MEHDI LAGHMARI***

***Professeur agrégé de Neurochirurgie***

***Au CHU Mohammed VI de Marrakech***

*C'est pour nous un grand honneur que vous acceptiez de siéger parmi cet honorable jury. Nous avons toujours admiré vos qualités humaines et professionnelles ainsi que votre modestie qui reste exemplaire. Qu'il nous soit permis, cher Maître, de vous exprimer notre reconnaissance et notre grande estime*

# *ABRÉVIATIONS*

# Liste des abréviations

**CHU** : Centre hospitalier universitaire.

**BAV** : Baisse de l'acuité visuelle.

**IRM** : Imagerie par résonance magnétique.

**FPPP** : Fermeture plan par plan.

**TDM** : Tomodensitométrie.

**PDC** : Produit de contraste.

**LCR** : Liquide céphalo rachidien.

**HR** : Haute résolution.

**APC** : Angle pontocérébelleux.

**CVN** : Conflit vasculo nerveux.

**HTIC** : Hypertension intracrânienne.

**AV** : Acuité visuelle.

**FO** : Fond d'oeil.

**OD** : Oeil droit.

**OG** : Oeil gauche.

**PF** : Paralysie faciale.

**DMVE** : Décompression microvasculaire endoscopique.

**FCP** : Fosse cérébrale postérieure.

**VCS** : Ventriculocisternostomie.

**CAI** : Conduit auditif interne.

**A.I.C.A** : Artère cérébelleuse inféro-antérieure.

**P.I.C.A** : Artère cérébelleuse inféro-postérieure.

**KE** : Kyste épidermoïde.

**EAM** : Endoscope Assisted Microsurgery.

PLAN

INTRODUCTION 1

PATIENTS ET MÉTHODES 3
I. Patients 4
II. Méthodes 4
1. Critères d'inclusion 4
2. Critères d'exclusion 4
3. Collecte de données 4
4. Analyse des données 6
5. Considérations éthiques 6

LES OBSERVATIONS 7
I. Les observations 8
1. CAS N°1 8
2. CAS N°2 15
3. CAS N°3 19

RÉSULTATS 23
I. Epidémiologie 24
1. Age 24
2. Sexe-ratio 24
II. Symptomatologie clinique 25
III. Imagerie 25
IV. Traitement 27
1. Traitement médical 27
2. Traitement chirurgical 27
V. Durée d'hospitalisation post opératoire 28
VI. Evolution 28
1. A court terme 28
2. A moyen et à long terme 28

DISCUSSION 30
I. Historique 31
1. Endoscopie 31
2. La microchirurgie 39
II. Anatomie endoscopique 41
1. SYSTEME VENTRICULAIRE 41
2. Les plexus choroïdes 47
3. Les citernes cérébrales 47
4. La membrane de Liliequist 48
5. Anatomie endoscopique de la base du crane 49
6. Anatomie du CAI 51
7. Anatomie microchirurgicale de l'angle ponto-cérébelleux 54
III. Rappel : Physiologie du Liquide Céphalo-Rachidien LCR 67

1. Sécrétion du LCR 67
2. Circulation 68
3. Résorption 69
IV. Pathologie chirurgicale de l'angle ponto-cérébelleux 70
1. Les tumeurs de l'angle ponto -cérébelleux 70
2. Conflit vasculo-nerveux 74
V. Matériel endoscopique 75
1. Présentation d'un endoscope 75
2. Présentation des instruments 80
3. Stérilisation d'un endoscope 83
VI. Épidémiologie 84
1. Age 84
2. Sexe 86
VII. Etude clinique 88
1. Délai diagnostic 88
2. Les manifestations cliniques 88
VIII. PARACLINIQUE 91
1. Imagerie 91
2. Bilan neuro-otologique 109
IX. Traitement chirurgical 110
1. Technique de microchirurgie assistée par neuro-endoscopie dans le traitement des tumeurs de l'APC 110
2. La décompression microvasculaire assistée par endoscopie des conflits vasculonerveux 121
3. Autres pathologies Neurochirurgicales traitées par microchirurgie assistée par endoscopie au CHU mohamed VI de Marrakech 125
X. Complications postopératoires 130
1. Facteurs influençant 130
2. Les complications 131
XI. Evolution postopératoire 134
1. Séquelles fonctionnelles 134
2. La reprise évolutive 138
3. Evolution favorable 139

CONCLUSION 142

RESUMES 144

ANNEXES 150

BIOBLIOGRAPHIE 153

# INTRODUCTION

L'abord neurochirurgical des lésions situées dans des zones profondes et hautement fonctionnelles nécessite une précision extrême sous peine de provoquer des troubles neurologiques majeurs voire d'engager le pronostic vital.

Pour cela, des techniques minimalement invasives ne cessent de révolutionner les différentes spécialités chirurgicales.

En effet, en neurochirurgie, la microchirurgie assistée par endoscopie s'impose de plus en plus pour le traitement de différentes pathologies vasculaires encéphaliques et tumorales du crâne, notamment dans la prise en charge du kyste épidermoïde, du neurinome de l'acoustique, du conflit vasculo-nerveux et bien d'autres pathologies de l'angle ponto-cérébelleux. A mesure que les limites de cette technique sont repoussées, les possibilités d'application pour les opérations de la fosse cérébrale postérieure se multiplient.

Cette technique combine l'utilisation d'un microscope opératoire qui optimise la vision par un grossissement variable et d'un endoscope pour atteindre des lésions très profondes.

Nous allons nous pencher le long de ce travail sur les progrès accomplis au sein du service de Neurochirurgie de l'hôpital ARRAZI du CHU Mohammed VI de Marrakech durant l'année 2016-2017 en matière de microchirurgie assistée par neuroendoscopie. Ce travail se base sur les cas opérés au sein du service ainsi que d'une large revue de la littérature.

L'objectif est d'illustrer le bénéfice de l'association microchirurgie et endoscopie dans la chirurgie vasculaire encéphalique et tumorale du crâne,

Et comme objectifs secondaires :

- Etudier les aspects épidémiologiques.
- Décrire les modes d'expression clinique et paraclinique.
- Evaluer cette stratégie thérapeutique et suivre l'évolution des patients.

# PATIENTS & MÉTHODES

# I. Patients

Il s'agit d'une étude rétrospective, descriptive sur une période de 1 an, allant d'Avril 2016 à Mars 2017, à propos des patients opérés, par microchirurgie assistée par neuroendoscopie, dans le service de neurochirurgie de l'hôpital ARRAZI du CHU Mohammed VI de Marrakech.

Durant cette période, 3 patients ont été traités par microchirurgie assistée par neuro-endoscopie.

L'objectif de notre étude a été d'illustrer le bénéfice de l'association microchirurgie et endoscopie dans la chirurgie vasculaire encéphalique et tumorale du crâne.

# II. Méthodes

## 1. Critères d'inclusion

Nous avons inclus dans cette série :

- Les patients hospitalisés et traités par microchirurgie assistée par neuro-endoscopie.

## 2. Critères d'exclusion

Ont été exclus de cette série :

- Dossiers médicaux incomplets ou introuvables.

## 3. Collecte de données

Une fiche d'exploitation (annexe) préalablement établie nous a permis de recueillir les données anamnestiques, cliniques, para-cliniques, thérapeutiques et évolutives à partir des archives du service de neurochirurgie et du bloc de l'hôpital ARRAZI de Marrakech .

### 3.1. Données épidémiologiques:

Nous avons relevé l'âge des patients, leur sexe, leurs antécédents, et la durée d'hospitalisation.

### 3.2. Données cliniques :

Le délai d'apparition des signes cliniques à l'admission au service est noté, ainsi que le retentissement clinique selon la localisation de la lésion. Les critères relevés ont été :

- Les céphalées récidivantes
- L'hypertension intracrânienne
- Le syndrome cérébelleux
- Les vertiges
- L'hypoacousie
- L'hémispasme facial

### 3.3. Imagerie :

Sur les imageries disponibles (TDM et/ou IRM et angioIRM), nous avons étudié le siège de la lésion, la taille, le nombre de lésions, la prise de contraste tumorale (homogène ou hétérogène), la présence ou non d'un œdème péri lésionnel ainsi que la présence d'hydrocéphalie en amant.

### 3.4. Prise en charge thérapeutique :

Tous les patients ont été opérés par microchirurgie assistée par neuroendoscopie, par voie rétro sigmoïdienne.

La qualité de l'exérèse a été notée: une exérèse subtotale ou totale dans le cas de tumeur et une décompression micro vasculaire endoscopique pour le cas de conflit vasculo nerveux.

### 3.5. Evolution :

A court terme, nous avons recensé les éventuelles complications survenues, en postopératoire immédiat, durant l'hospitalisation en unité de soin intensive (USI) ou au service de neurochirurgie et au cours du premier mois d'évolution.

Pour le suivi à long terme des patients, nous avons noté le recul, en précisant la qualité de vie (la stabilité des lésions, les séquelles). En cas de décès, nous nous sommes intéressés à la cause du décès. Les imageries de contrôle ont été étudiées quand elles étaient disponibles, le type d'imagerie est précisé et les résultats notés après le début de la prise en charge.

## 4. Analyse des données

L'analyse statistique des données a été faite à l'aide du logiciel Excel XP. La saisie des textes et des données a été faite sur le logiciel Word XP et celles des graphiques sur le logiciel Excel XP.

## 5. Considérations éthiques

L'anonymat et la confidentialité des informations sur les patients ont été respectés.

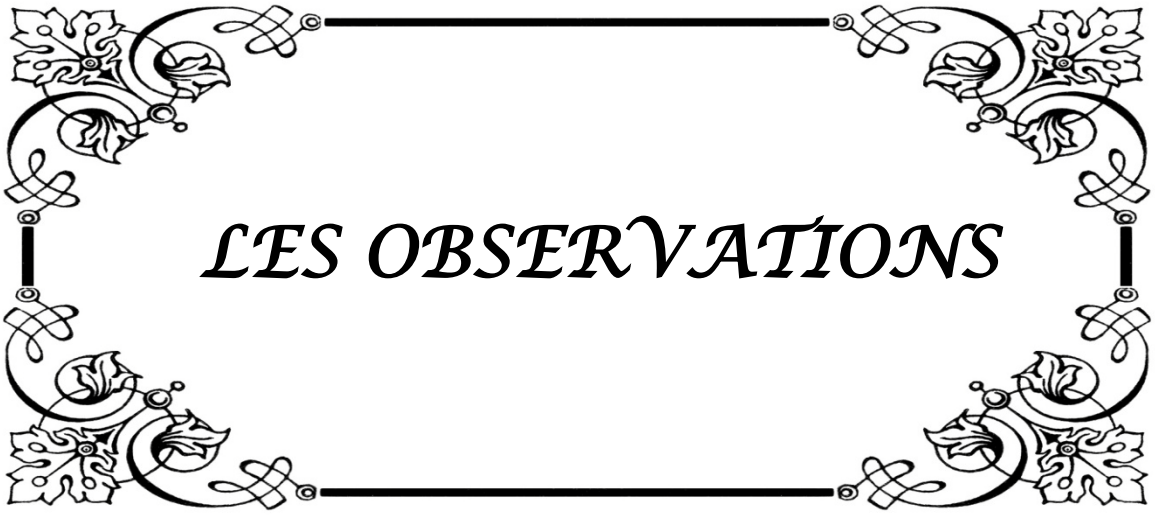

# *LES OBSERVATIONS*

# I. Les observations :

Nous rapportons ici les cas des patients opérés par microchirurgie assistée par neuroendoscopie au sein du service de neurochirurgie de l'hôpital ARRAZI du CHU Mohammed VI de Marrakech.

## 1. CAS N°1 :

Monsieur L.A âgé de 54 ans, ayant comme antécédent un kyste épidermoïde de la fosse cérébrale postérieure opéré en 2014. Le malade a été hospitalisé au service de neurochirurgie pour réapparition de la symptomatologie 5 mois avant son admission, où il a présenté un syndrome d'hypertension intracrânienne fait de céphalées chroniques, d'installation progressive, parfois très intenses, hémi crâniennes gauches et occipitales, intermittentes et résistantes aux antalgiques, avec des troubles visuels à type de BAV sans vomissements. Ces céphalées étaient associées à des vertiges, à un trouble de l'équilibre, et à une dysarthrie, le tout évoluait dans un contexte d'apyrexie et de conservation de l'état général.

L'examen clinique à l'admission avait trouvé un patient conscient avec un Score de Glasgow 15/15, stable sur le plan hémodynamique et respiratoire, apyrétique, pupilles symétriques et réactives.

L'examen neurologique avait objectivé un syndrome cérébelleux stato-kinétique fait de : station debout instable avec élargissement du polygone de sustentation, marche ébrieuse, Romberg négatif mais avec oscillations dans tous les sens et exagérées par la fermeture des yeux, dysarthrie, dysmétrie, et un nystagmus horizontal. Le reste de l'examen était sans particularités.

Devant ce tableau, un bilan neuroradiologique à base d'une imagerie par résonance magnétique a été effectué et a montré une lésion hypointense, hétérogène en T1 et hyperintense en T2, de contours irréguliers. Le diagnostic d'un volumineux kyste épidermoïde de la fosse cérébrale postérieure a été évoqué et la décision d'aborder la lésion a été prise (figure 1 et 2).

Bilan préopératoire : sans anomalie.

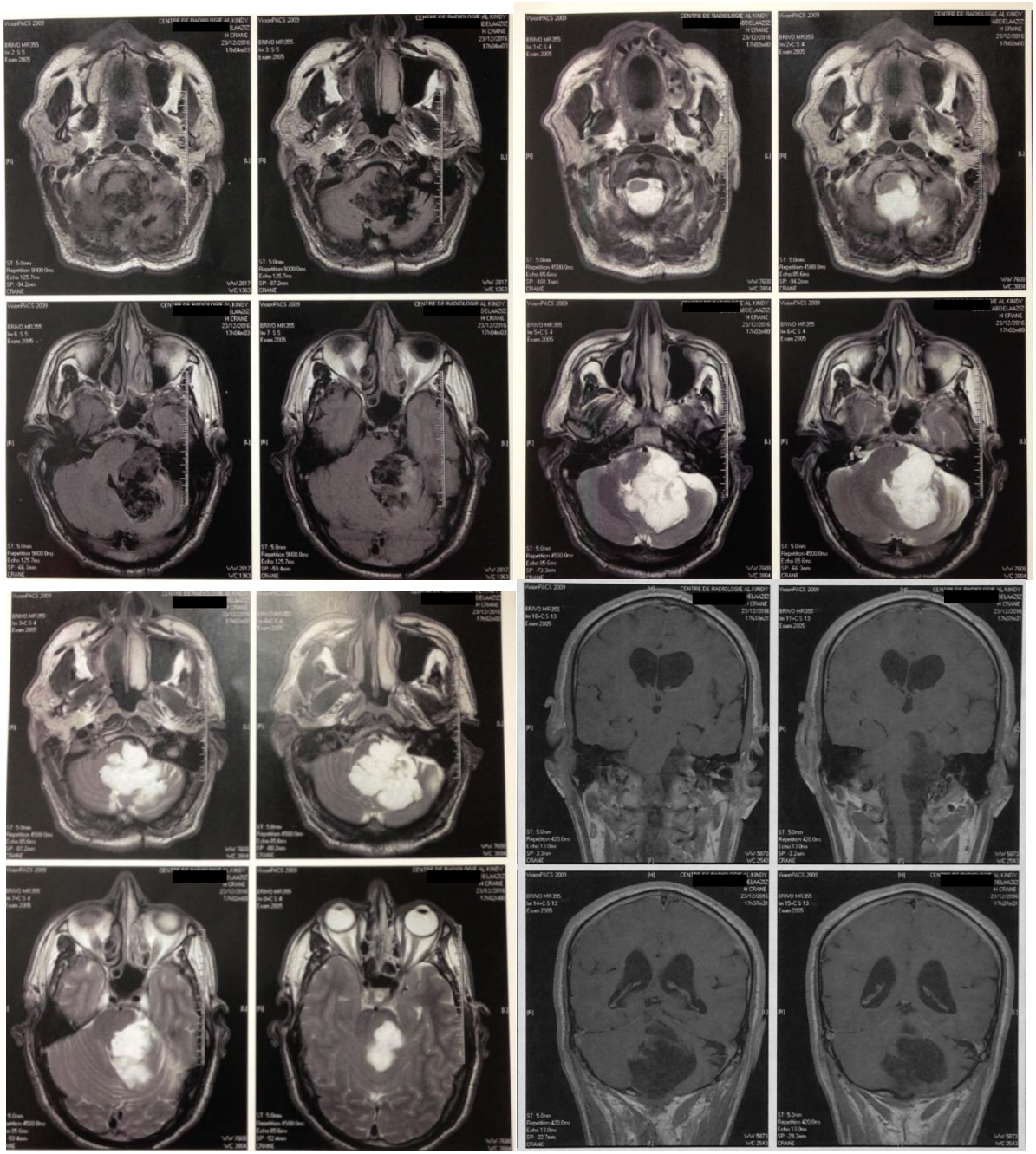

**Figure 1**: IRM cérébrale: montrant une lésion hypointense en T1 et hyperintense en T2 de contours irréguliers faisant évoquer une tumeur épidermoïde de la fosse cérébrale postérieure.

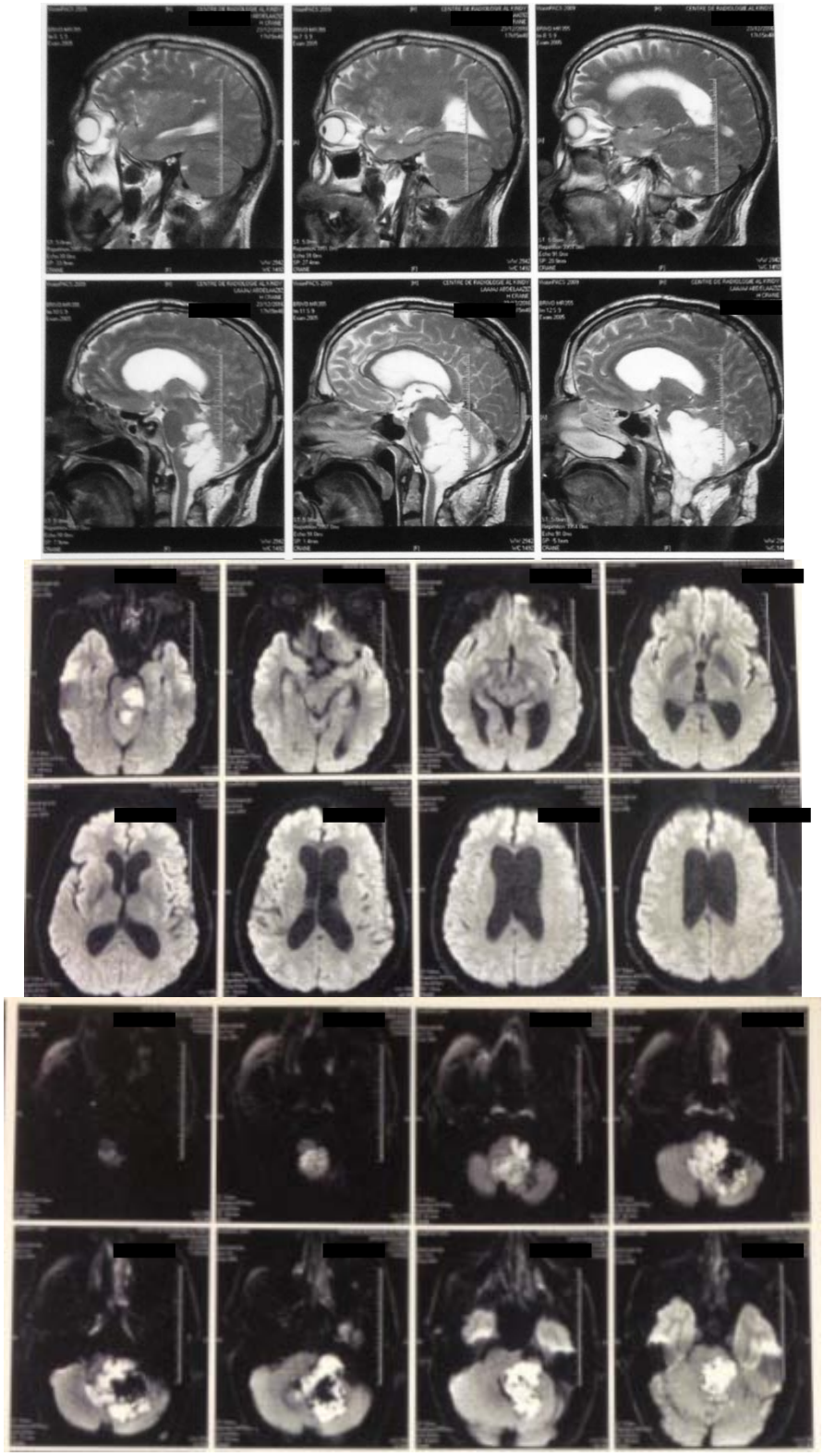

**Figure 2** : IRM cérébrale montrant un volumineux kyste épidermoïde de la fosse cérébrale postérieure.

Sur ces données clinico-radiologiques, le patient a été opéré par microchirurgie assistée par neuroendoscopie par voie retro sigmoïdienne suivant les étapes ci-dessous (figure 3 et 4) :

- Sous anesthésie générale, décubitus latéral droit, tête fixée sur la têtière de Mayfield.
- Rasage et badigeonnage à la Bétadine, drapage chirurgical.
- Incision arciforme retro auriculaire gauche et hémostase.
- Décollement du scalp et mise en place de l'écarteur de Backman.
- Abord retro sigmoïdien après un trou de trépan et craniotomie à os perdu.
- Incision arciforme de la dure mère et suspension de celle-ci.
- Installation du microscope.
- Découverte d'une lésion blanchâtre, friable, aspirable derrière l'os pétreux en avant du cervelet.
- Exérèse-aspiration presque totale de la lésion et prélèvement pour examen anatomopathologique.
- Installation de l'endoscope pour visualisation des différents angles et aspiration de la lésion.
- Résidu capsulaire fortement vascularisé de la lésion laissé en place.
- Hémostase soigneuse au Surgicel.
- Fermeture étanche de la dure mère.
- FPPP.

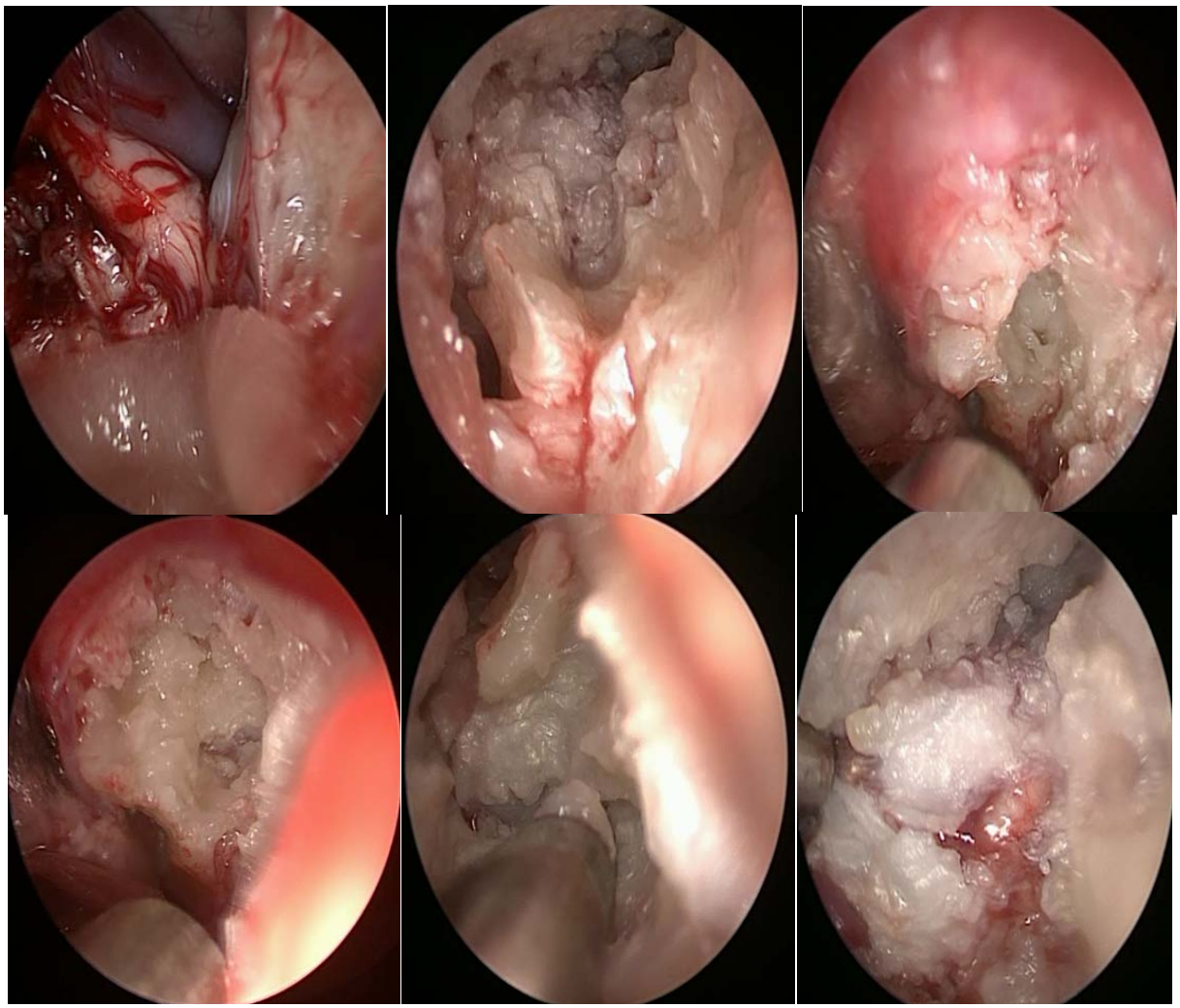

**Figure 3** : Vue endoscopique per-opératoire montrant une lésion blanchâtre, (friable, aspirable) derrière l'os pétreux en avant du cervelet.

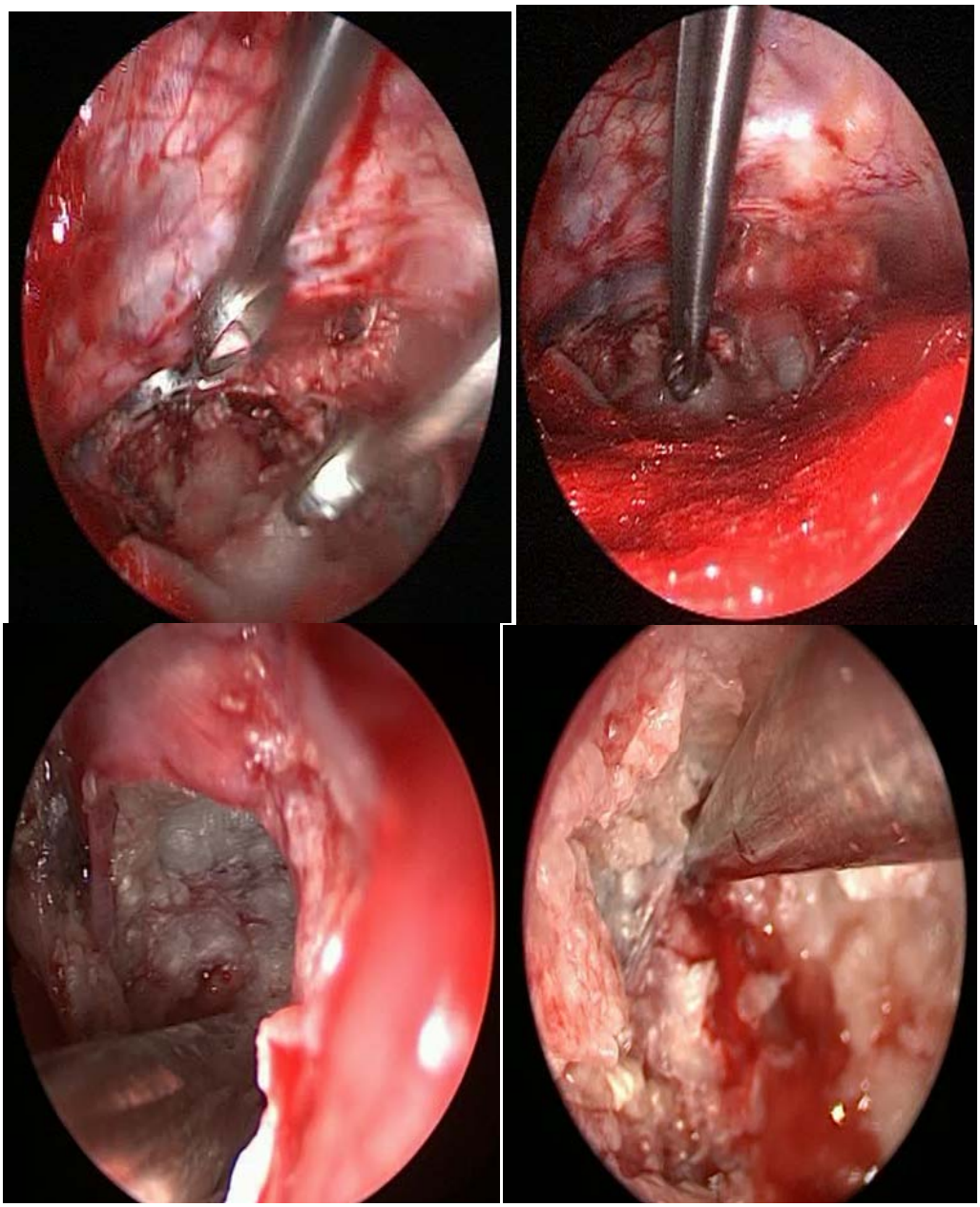

**Figure 4**: vue endoscopique per opératoire montrant l'installation de l'endoscope pour visualisation des différents angles et exérèse-aspiration presque totale de la lésion.

Les suites opératoires ont été marquées par un séjour en réanimation vu l'aggravation de l'état neurologique, suite a une méningite chimique aseptique postopératoire.

L'examen en postopératoire a montré un patient fébrile, avec à l'examen clinique, une collection inflammatoire retro-auriculaire et cervicale gauche et inflammation en regard de la cicatrice sans issue de pus.

Une TDM cérébrale de contrôle sans et avec injection de produit de contraste a été faite, avec individualisation au niveau retro auriculaire gauche de deux collections contigües grossièrement ovalaires, encapsulées communiquant entre elles, mesurant pour la plus volumineuse 5.9*4.2cm, étendue sur 11cm, arrivant au niveau de la nuque, de densité similaire à celle du LCR, discrètement rehaussée en périphérie après injection de PDC (figure 5).

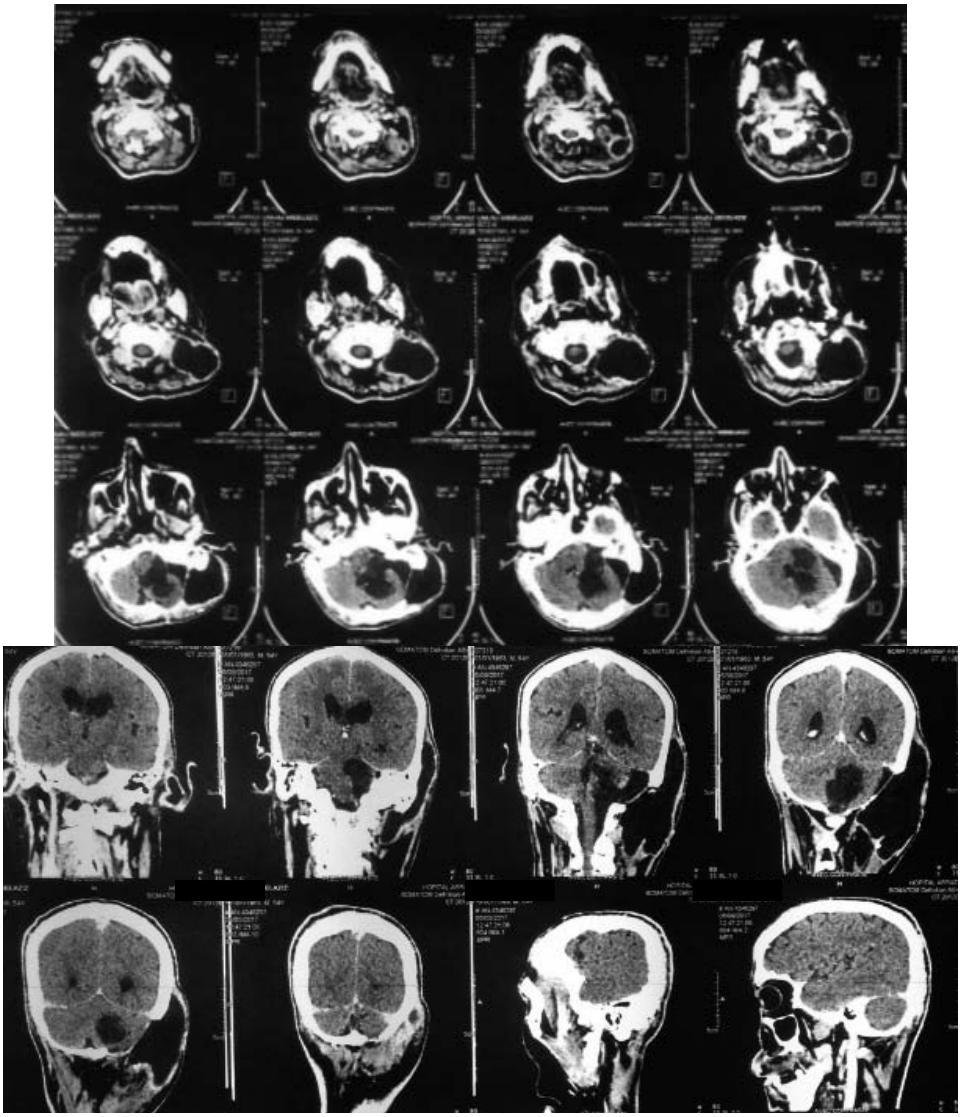

**Figure 5** : Technique :acquisition spiralée en coupes millimétriques sans et avec injection de produit de contraste : montrant deux collections contigües grossièrement ovalaires, au niveau retro auriculaire gauche, encapsulées communiquant entre elles, mesurant pour la plus volumineuse 5,9*4,2cm , étendue sur 11cm, arrivant au niveau de la nuque, de densité similaire à celle du LCR, discrètement rehaussée en périphérie après injection de PDC.

Le patient est décédé suite à une pneumopathie nosocomiale et à un choc septique.

## 2. CAS N°2 :

Madame B.M âgée de 51 ans, femme au foyer, ayant comme antécédent une rhinite allergique sous antihistaminique, qui s'est présentée pour spasme de l'hémiface gauche évoluant depuis 10ans sous Tegretol 400mg * 2 comprimés par jour puis résistant au traitement, avec une fréquence d'une crise par jour. L'activité journalière était handicapée par la crise et par les effets secondaires de la carbamazépine, sans autres signes associés.

L'examen clinique a été sans particularité.

Une IRM cérébrale avec séquence AngioIRM a été demandée, objectivant un conflit vasculo-nerveux au niveau de l'angle ponto-cérébelleux, entre l'artère cérébelleuse postéro-inférieure et le paquet acoustico-facial gauche (figure 6).

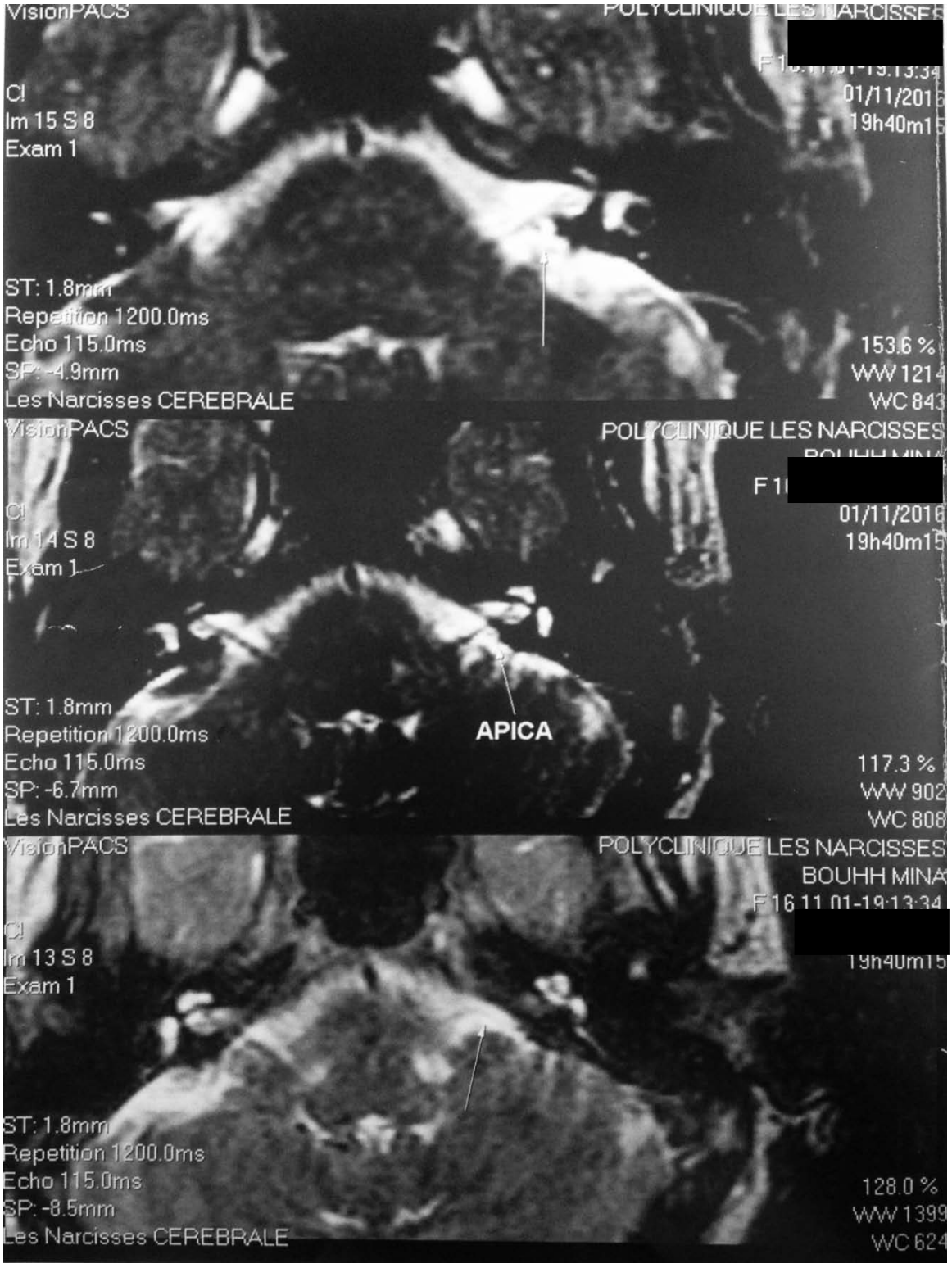


**Figure 6**: Coupes IRM centrées sur l'angle pontocérécérébrale en séquences FIESTA et T2 , montrant un conflit vasculo-nerveux entre l'artère cérébelleuse postéro-inferieure et le paquet acoustico-facial gauche.

Sur ces données clinico-radiologiques, la patiente a bénéficié d'une décompression micro vasculaire endoscopique par voie retro sigmoïdienne suivant les étapes ci-dessous (figure 7):

- Sous anesthésie générale, décubitus latéral droit, tête fixée sur la têtière de Mayfield.
- Pose des électrodes de monitorage du nerf facial peropératoire.
- Rasage et badigeonnage à la Bétadine et drapage chirurgical.
- Incision arciforme retro auriculaire gauche et hémostase.
- Décollement du scalp et mise en place de l'écarteur de Backman.
- Abord retro sigmoïdien après un trou de trépan et craniotomie à os perdu sous occipitale.
- Incision arciforme de la dure mère et suspension de celle-ci.
- Evacuation du LCR de la grande citerne.
- Détente cérébelleuse.
- Mise en place du microscope opératoire.
- Mise en évidence du nerf facial gauche ainsi que le conflit neuro vasculaire.
- Repérage du VIII et du V homolatéraux.
- Arachnoidolyse et libération du nerf facial.
- Interposition du Surgicel entre le nerf facial et l'artère cérébelleuse postéro-inferieure.
- Vue panoramique par l'endoscope à 0° : mise en évidence du nerf facial, du conflit et des nerfs mixtes ainsi que le nerf vague gauche.
- Hémostase soigneuse au Surgicel.
- Fermeture étanche de la dure mère.
- FPPP.

L'évolution a été marquée par une amélioration de la symptomatologie.

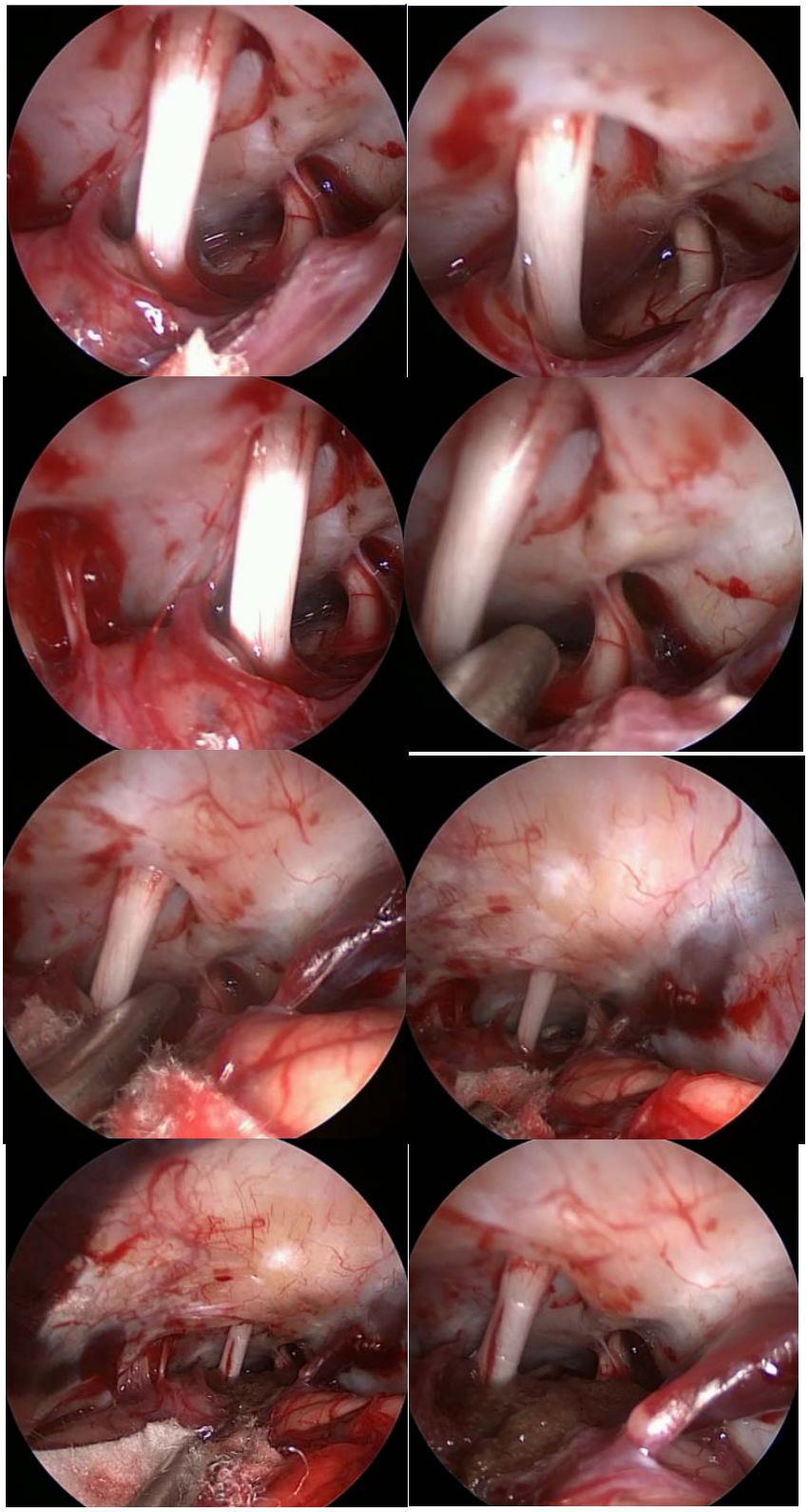

**Figure 7** : Vue endoscopique per-opératoire de la DMV endoscopique par voie rétrosigmoidienne d'un CVN.

## 3. CAS N°3 :

Monsieur E.A âgé de 51ans, sans antécédents pathologiques particuliers, qui s'est présenté pour un syndrome d'HTIC fait de céphalées chroniques d'installation progressive, intermittentes et modérées évoluant depuis 5mois avec des épisodes de vomissements et troubles visuels à type de BAV, associés à une hypoacousie et à des vertiges, le tout évoluant dans un contexte d'altération de l'état général.

L'examen clinique à l'admission avait trouvé un patient conscient, avec un Score de Glasgow 15/15, stable sur le plan hémodynamique et respiratoire, apyrétique, pupilles symétriques et réactives.

L'examen neurologique est normal.

Un bilan neuroradiologique et otologique à base d'IRM, de TDM et d'un audiogramme a été effectué et a objectivé un processus solido-kystique extra-axial de la fosse cérébrale postérieure, compressif avec hydrocéphalie tri-ventriculaire d'amant, faisant évoquer un neurinome de l'acoustique gauche (figure 8 et 9).

Bilan préopératoire : sans anomalie.

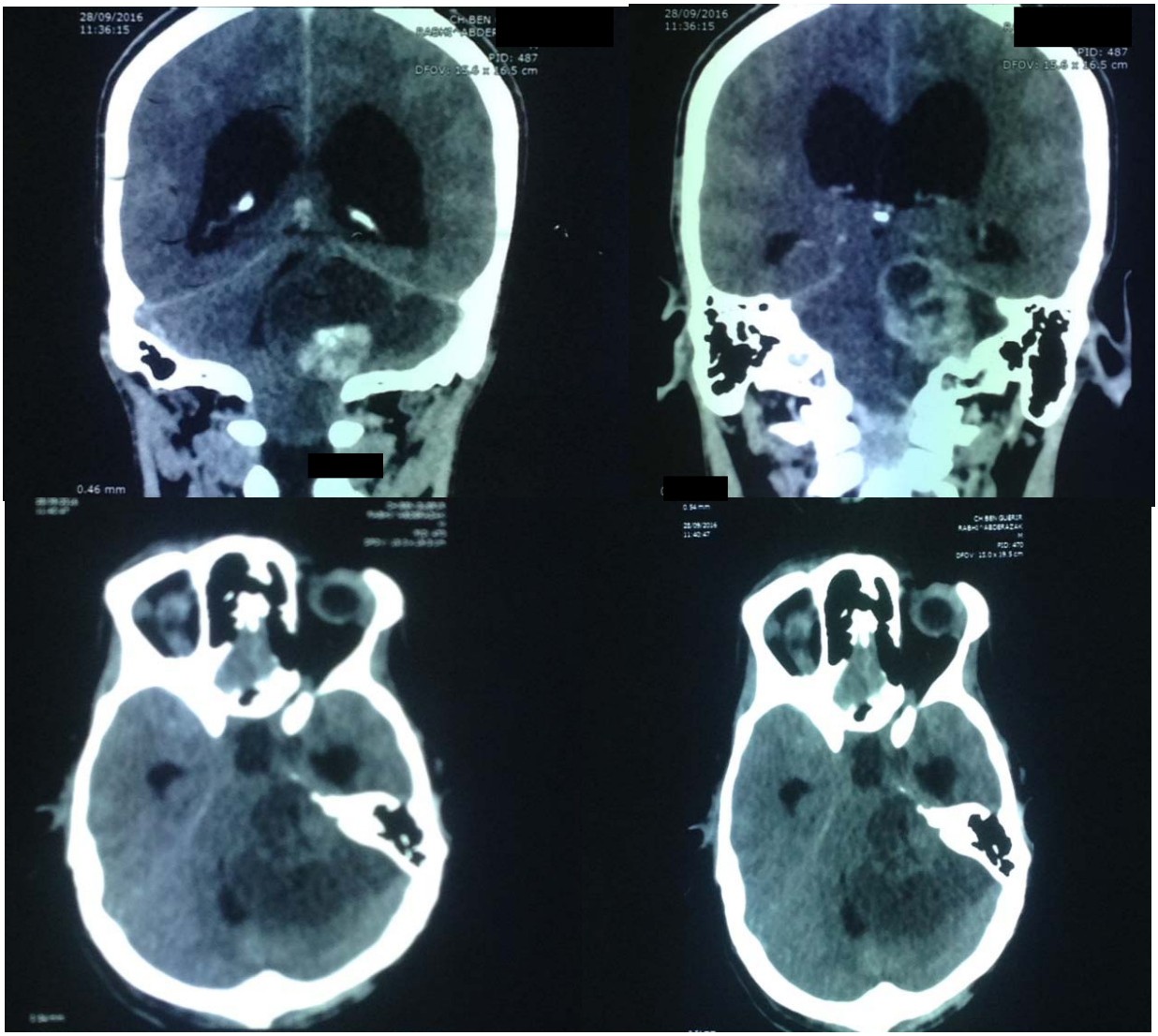


**Figure 8 :** TDM cérébrale : coupes axiales en acquisition hélicoïdale sans et avec injection de produit de contraste montrant un processus tumoral extra-axial de la fosse cérébrale postérieure centré sur le conduit auditif interne gauche, de forme irrégulière, de contours bosselés, mesurant 4*5,4*5,7cm. Ce processus est solido-kystique à prédominance kystique et siège de calcifications en foyer avec hydrocéphalie en amont.

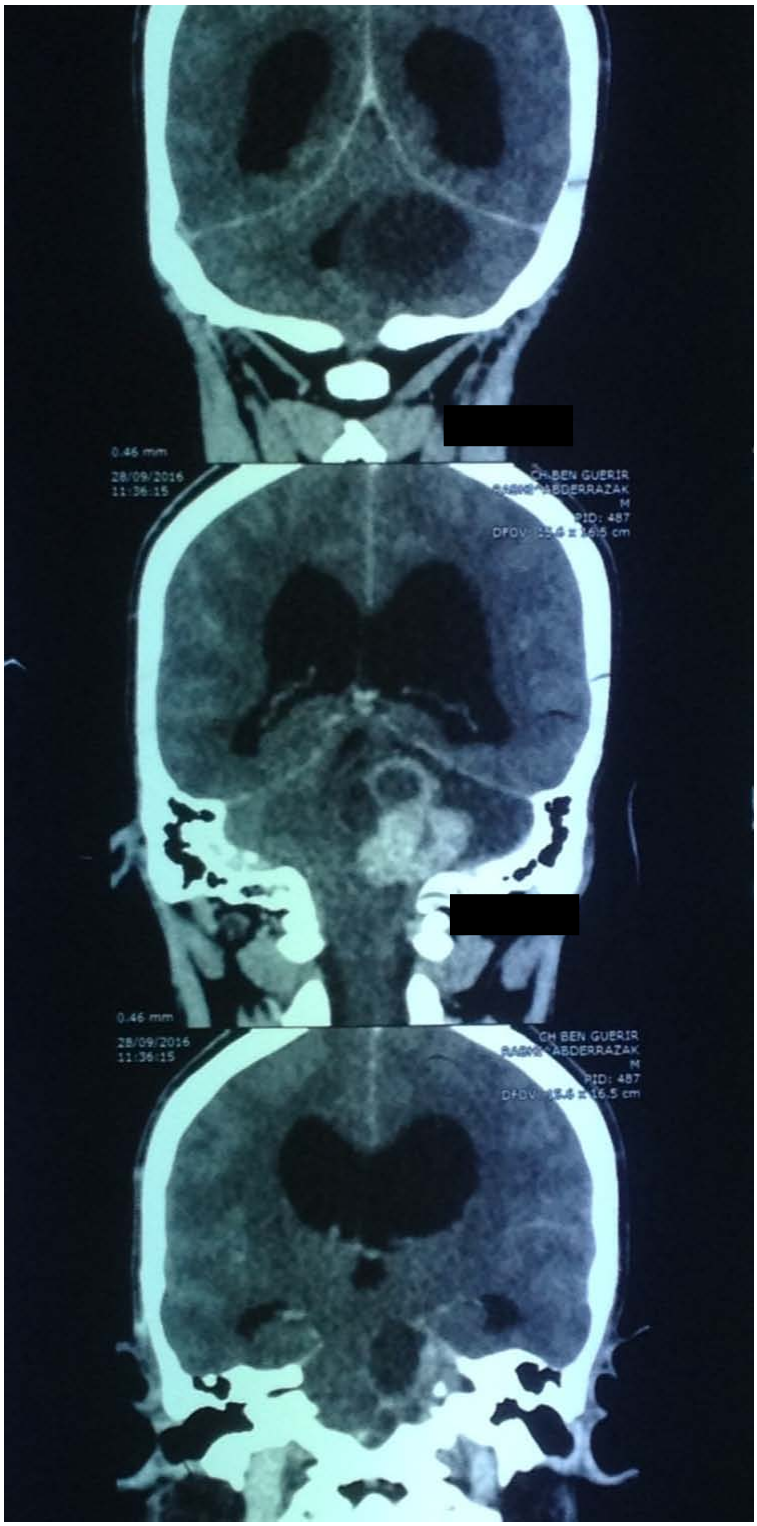


**Figure 9:**TDM cérébrale : un processus solido-kystique extra-axial de la fosse cérébrale postérieure, compressif avec hydrocéphalie tri-ventriculaire d'amant, faisant évoquer un neurinome de l'acoustique gauche.

Sur ces données clinico-radiologiques, le patient a été opéré par microchirurgie assistée par neuroendoscopie par voie retro sigmoïdienne suivant les étapes ci-dessous :

- Sous anesthésie générale, décubitus latéral droit, tête fixée sur la têtière de Mayfield.
- Rasage et badigeonnage à la Bétadine, drapage chirurgical.
- Incision arciforme retro auriculaire gauche et hémostase.
- Craniotomie élargie en retro sigmoïdien retro mastoïdien.
- Ouverture et suspension de la dure mère.
- Détente cérébrale obtenue après ponction cisternale (grande citerne).
- Mise en place du microscope.
- Découverte d'un processus tumoral avec composante kystique et charnue blanchâtre.
- Ouverture du kyste évidement intacapsulaire de la tumeur à l'aide du bistouri à ultrasons.
- Découverte progressive des éléments de l'angle ponto cérébelleux (nerf facial, nerf mixte, oculomoteur, artère cérébelleuse supérieure).
- Prélèvement pour examen anatomo-pathologique.
- Utilisation d'un endoscope avec optique à 30° pour visualiser et réséquer une portion tumorale au niveau du porus.
- Découverte d'un plan de clivage entre le tronc cérébral et la tumeur et séparation progressive à travers ce plan.
- Exérèse macroscopiquement totale.
- Hémostase soigneuse au Surgicel.
- Fermeture étanche de la dure mère à l'aide d'une plastie+colle.
- FPPP.

# *RÉSULTATS*

# I. Epidémiologie :

Notre série, qui s'est étalée sur une période de un an, allant d'Avril 2016 à Mars 2017, nous a permis de recenser un total de trois patients opérés par microchirurgie assistée par neuroendoscopie.

## 1. Age :

Le patient le plus jeune avait 51ans et le plus âgé avait 54ans, pour une moyenne d'âge de 52ans (tableau I).

**Tableau I : Répartition selon l'âge.**

| Patient | Age (ans) |
|---|---|
| N°1 | 54 |
| N°2 | 51 |
| N°3 | 51 |

## 2. Sexe-ratio :

Notre série comportait deux hommes et une femme, soit un sexe-ratio de 2 (figure 10).




Figure 10 : répartition selon le sexe.

## II. Symptomatologie clinique :

Le tableau clinique variait d'un patient à un autre (tableau II); ainsi on a noté:

- Un syndrome d'HTIC et vertige chez 2 patients.
- Un syndrome cérébelleux.
- Une hypoacousie.
- Un hémispasme facial.

**Tableau II : Répartition selon les signes cliniques.**

| Signes cliniques | Nombre de patients |
|---|---|
| Syndrome d'HTIC | 2/3 |
| Céphalées récidivantes | 2/3 |
| Vertige | 2/3 |
| Syndrome cérébelleux | 1/3 |
| Hypoacousie | 1/3 |
| Hémispasme facial | 1/3 |

## III. Imagerie :

Dans notre série un bilan radiologique fait d'IRM encéphalique a été réalisé chez tous les patients (100%) et la TDM dans 33% des cas (tableau III et figure 11).

**Tableau III : Imagerie préopératoire**

| Examen préopératoire | Effectif | Pourcentage% |
|---|---|---|
| IRM | 3 | 100% |
| TDM+IRM | 1 | 33% |

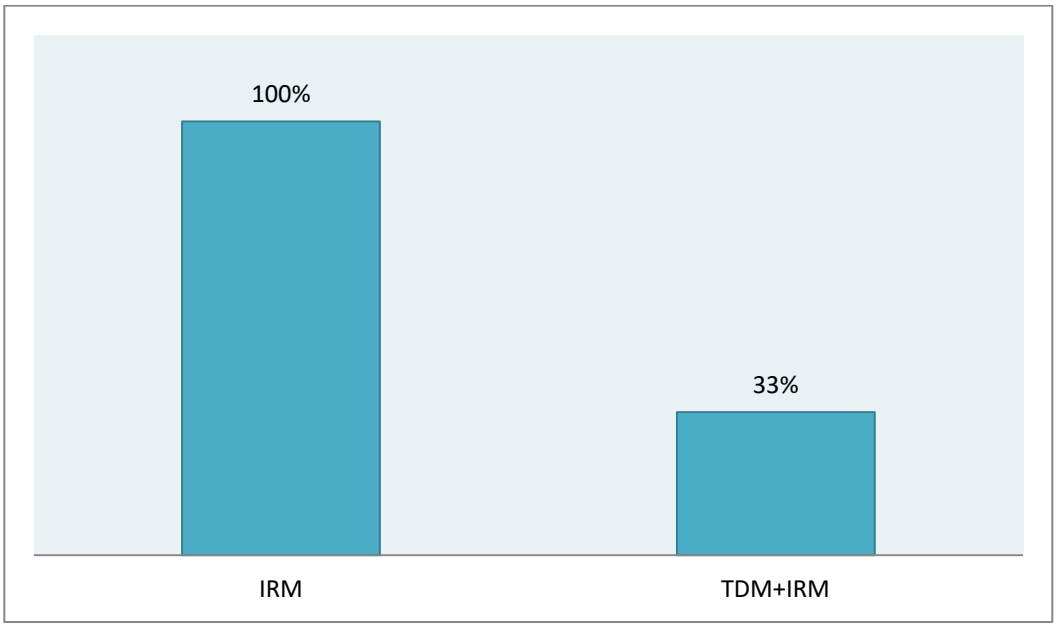


**Figure 11**: L'imagerie préopératoire réalisée dans notre série.

***Tableau IV:*** **Pathologies Neurochirurgicales traitées par microchirurgie assistée par endoscopie**

| Diagnostic | Effectif |
|---|---|
| Kyste épidermoide | 1 |
| Conflit vasculo-nerveux | 1 |
| Neurinome de l'acoustique | 1 |

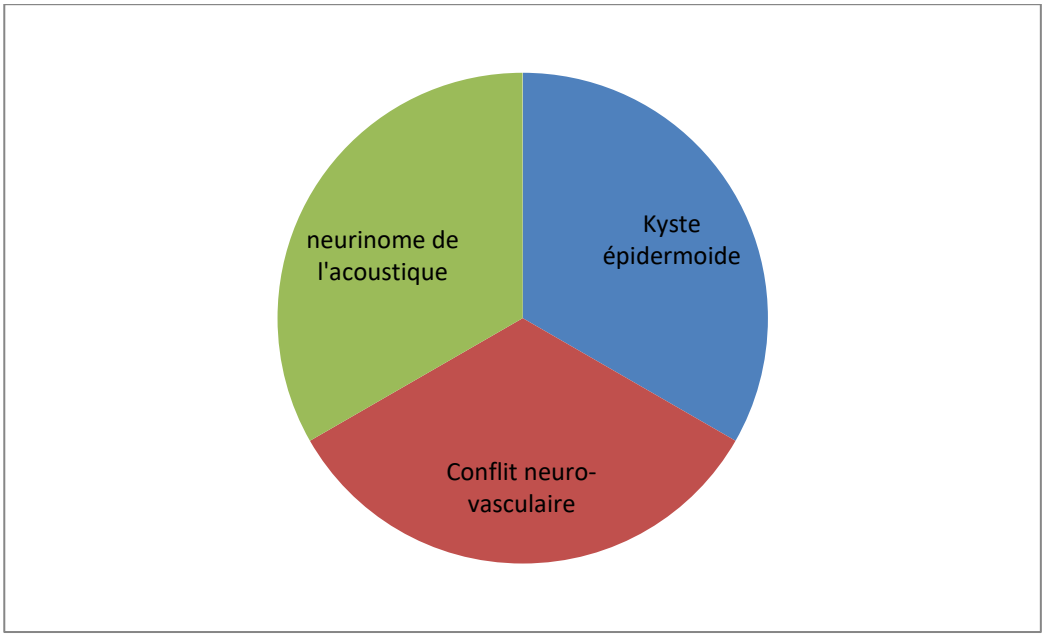


**Figure 12** : Les pathologies traitées dans notre série.

# IV. Traitement

## 1. Traitement médical :

Tous les malades de notre série ont reçu un traitement médical symptomatique, à base d'antiémétiques oraux ou injectables en cas de vomissements et d'antalgiques associés à une corticothérapie parentérale chez les malades admis avec des signes sévères d'HTIC.

## 2. Traitement chirurgical :

Tous nos patients ont été traités par microchirurgie assistée par neuroendoscopie sous anesthésie générale, en décubitus latéral.

Tous les malades de notre série avaient bénéficié d'un abord retro sigmoïdien.

Deux gestes ont été réalisés par microchirurgie assistée par neuroendoscopie : l'exérèse tumorale et la décompression microvasculaire (figure 13).

La qualité de l'exérèse a été totale chez un patient, subtotale chez le deuxième.

Le temps opératoire a été variable selon la pathologie traitée.

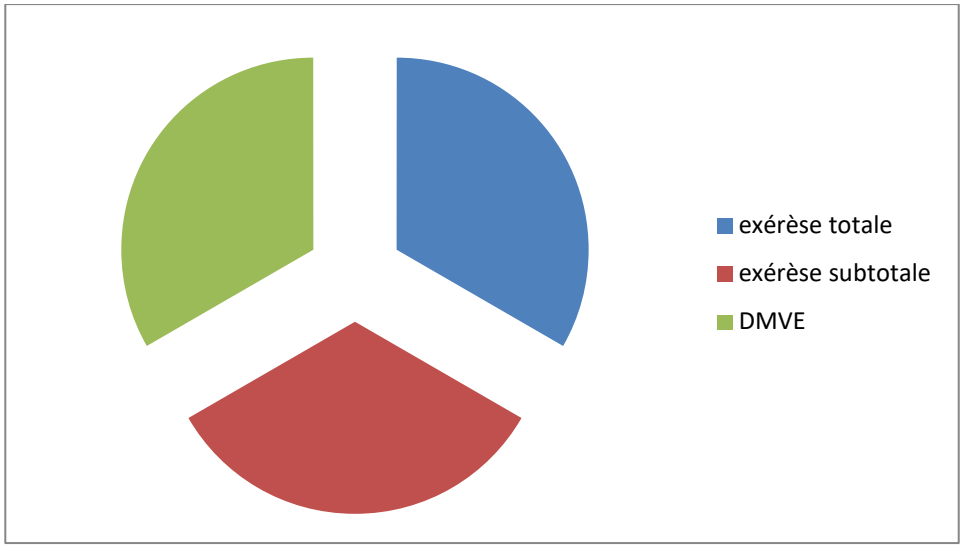


**Figure 13 :** répartition selon le geste opératoire.

# V. Durée d'hospitalisation post opératoire :

Elle est variable entre 2 jours et 8jours avec une durée moyenne d'hospitalisation en neurochirurgie de 4 jours dans notre série.

# VI. Evolution :

Dans le cadre du suivi de nos malades, un recul moyen de 18 mois a été noté avec des extrêmes de 14 mois et de 22 mois.

## 1. A court terme :

*Deux* patients ont séjourné au service des soins intensifs en postopératoire, pendant au moins 24 h. Ils ont bénéficié d'une antibiothérapie et d'un traitement anti-œdémateux. Un patient a séjourné en réanimation vu l'aggravation de son état neurologique avec un SG=8/15.

## 2. A moyen et à long terme :

L'évolution a été marquée par un décès du à une pneumopathie nosocomiale compliquée de choc septique et par amélioration de la symptomatologie clinique à moyen et à long terme chez les 2 autres malades (figure 14).




**Figure 14**: Evolution post opératoire des malades.

Dans le service de neurochirurgie de l'hôpital ARRAZI du CHU Mohammed VI de Marrakech, trois patients ont été opérés par microchirurgie assistée par neuro-endoscopie entre Avril 2016 et Mars 2017. Les données cliniques, paracliniques, neurochirurgicales et évolutives de notre expérience ont été résumées dans les tableaux qui suivent (Tableaux V, VI et VII).

**Tableau V: Age, sexe et présentations cliniques de nos patients lors de leur admission.**

| N° | Patient | Sexe | Age | Antécédent | Symptomatologie et signes cliniques |
|---|---|---|---|---|---|
| 1 | L.A | M | 54 | Opéré en 2014 pour kyste épidermoïde de la FCP | HTIC, Syndrome cérébelleux |
| 2 | B.M | F | 51 | Rhinite allergique | Hémispasme facial gauche |
| 3 | E.A | M | 51 | - | HTIC, Hypoacousie, Vertige |

**Tableau VI : Les données diagnostiques, de neuroimagerie, et voies d'abord chirurgicales chez nos trois patients.**

| N° | Patient | Imagerie | Diagnostic | Voie d'abord | Type d'exérèse | Quantité saignement | Séjour en réanimation |
|---|---|---|---|---|---|---|---|
| 1 | L.A | IRM | Volumineux kyste épidermoide de la FCP | Retro-sigmoidienne | Exérèse-aspiration presque totale de la lésion | - | Oui |
| 2 | B.M | IRM AngioIRM | Conflit vasculo-nerveux | Retro-sigmoidienne | Décompression microvasculaire endoscopique | - | - |
| 3 | E.A | TDM + IRM | Neurinome de l'acoustique gauche | Retro-sigmoidienne | Exérèse totale de la lésion | 300cc | - |

**Tableau VII: Les données évolutives de nos patients.**

| N° | Patient | Diagnostic | Durée d'hospitalisation post opératoire | Evolution à long terme |
|---|---|---|---|---|
| 1 | L.A | Kyste épidermoïde | 3jours | Décédé |
| 2 | B.M | Conflit vasculo-nerveux | 2jours | Asymptomatique |
| 3 | E.A | Neurinome de l'acoustique | 8jours | Asymptomatique |

# *DISCUSSION*

# I. Historique

## 1. Endoscopie

### 1.1. Pionniers de l'endoscopie intracrânienne

Le concept de visualisation des cavités du corps humain au travers d'orifices naturels ou de petites incisions a vu le jour en 1806 avec un médecin allemand d'origine italienne, PHILIPP BOZZINI (1773- 1809) [1], il est considéré comme l'inventeur du premier endoscope dénommé alors «Lichtleiter» (Figure 15), Bozzini a réalisé la première invention sous endoscopie; avec une lumière de bougie dirigée par des miroirs placés à 45°. Cette technique était alors utilisée pour l'étude de l'urètre et du rectum. En 1879 avec l'invention de l'ampoule électrique par THOMAS EDISON et l'invention du cystoscope (Figure 16) par MAX NITZE (1848-1906), l'ère de l'endoscopie débute vraiment.

La première tentative d'ablation des plexus choroïdes pour traiter une hydrocéphalie communicante n'a pas été réalisé par un neurochirurgien; mais, par un urologue de Chicago; VICTOR DARWIN LESPINASSE (1878-1946) qui [2,3,4,5] en 1910 coagula les plexus choroïdes de deux enfants hydrocéphales en utilisant un cystoscope pédiatrique, l'un est décédé en post opératoire, l'autre a survécu cinq ans [1,6,7].

En 1918, WALTER DANDY déclara que l'hydrocéphalie pouvait être traitée par la destruction des plexus choroïdes. C'est ainsi qu'il réalisa quatre plexectomies « ouvertes », mais trois malades décédèrent dans les trois semaines post-opératoires. Il utilisa dans un premier temps un spéculum nasal éclairé par une lumière de CLAR puis un cystoscope de KELLY. Il avait vidé les ventricules du liquide céphalo-spinal (LCS) et procédé ensuite à l'ablation des plexus choroïdes.

C'est à cette occasion que DANDY (Figure 17) créa pour la première fois le terme de ventriculoscopie [8, 2, 9], qu'il utilisa en 1922 pour coaguler les plexus choroïdes, mais cet essai fut gêné par un saignement per-opératoire qui l'obligea à finir l'intervention à « ciel ouvert ».

Malgré ceci, DANDY abandonna la méthode, déclarant que les investigations indirectes des ventricules notamment la ventriculographie, donnaient suffisamment de renseignements et que l'endoscopie ne pouvait être utilisée qu'occasionnellement.

C'est MIXTER [2,10](Figure18) qui le 6 Février 1923 réalisa la première ventriculocisternostomie en utilisant l'uréthroscope par la fontanelle d'un enfant de 9mois présentant une hydrocéphalie. Un produit de contraste était au préalable injecté dans la corne frontale des ventricules et sa présence dans les espaces sous arachnoïdiens lombaires était la preuve de la première VCS réalisée.

En 1923, FAY et GRAND utilisèrent un cystoscope chez un nourrisson de dix mois. Après une première tentative à droite qui leur permit une bonne exploration ventriculaire, ils recommencèrent deux semaines plus tard à travers le lobe pariéto-occipital gauche. Ils réussirent à prendre six photographies noir et blanc, les premières de la structure ventriculaire interne dans l'hydrocéphalie [2 ,6 ,11].En 1935, SCARFF utilisa son endoscope pour la coagulation des plexus choroïdes dans l'hydrocéphalie communicante. Il publia ses résultats chez cinq enfants. A chaque fois, il y avait une diminution du périmètre crânien. Deux enfants décédèrent (infection, choc transfusionnel) et les trois autres eurent de bonnes suites à 14, 6 et2 mois.

C'est pour palier au problème de l'effondrement cortical que douze ans plus tard, PUTMAN puis SCARFF introduisent le principe de l'électrocoagulation sous l'eau et rapportèrent de bons résultats grâce à cette innovation technique [2,12].

En 1970; trente-cinq ans après ses premiers essais, SCARFF concluait que l'intérêt de la coagulation des plexus choroïdes par voie endoscopique ne réside pas seulement dans le faible taux de mortalité opératoire ou dans le taux élevé de guérison; mais surtout dans le faible taux de complications tardives et le taux élevé de survie à long terme [13,14 ,15].

PUTMAN en 1943 modifie l'urétroscope utilisé par MIXTER pour le rendre plus propice à la navigation dans les ventricules ; il utilise ce ventriculoscope pour la coagulation des plexus choroïdes, et a déclaré que cette technique réduit régulièrement la pression intracrânienne [16].

En 1942; SCARF [13,17]; a utilisé un système d'irrigation afin de prévenir le collapsus ventriculaire ; il rapporte ses résultats chez 20 patients traités par coagulation endoscopique des plexus choroïdes. Les résultats ont été jugés satisfaisants avec un taux de mortalité inférieure à 15%. Ce taux a pu être ramené à 5% en quelques années grâce au progrès technique et à une meilleure sélection des cas.

Dès 1935, FELD [18] avait pratiqué la coagulation des plexus choroïdes en utilisant le ventriculoscope de SCARFF auquel il avait ajouté certaines modifications lui permettant de façon plus sûre d'éviter le collapsus ventriculaire. Il déclara en 1956 : « La visibilité intra-ventriculaire est excellente et en tant que méthode endoscopique cérébrale, la ventriculoscopie peut avoir de nombreuses applications en neurochirurgie ».En 1957, il avait publié une série de 18 interventions endoscopiques dont cinq chez des prématurés.

Alors que SCARFF coagulait les deux plexus choroïdes dans le même temps opératoire, FELD [18] comme INGRAHAM et MATSON [19] préféraient attendre huit jours pour coaguler le côté opposé.

Pour sélectionner les patients, FELD se basait sur le coefficient cortico-ventriculaire pour proposer ou récuser l'intervention. Malgré ceci, les résultats immédiats à savoir la fixation de l'hydrocéphalie ne correspondaient pas toujours à un résultat favorable à long terme.

En 1947, MC NICKLE [8, 6, 20] a rapporté une technique percutané pour perforé le plancher du troisième ventricule chez les patientes avec hydrocéphalie. Au départ il a effectué les procédures par une aiguille de ponction et d'un endoscope pour visualisation ; plus tard il n'employé que des films radiographiques pour la localisation et en abondant l'emploi de l'endoscope.

Néanmoins SCARFF [8] continua de travailler sur la neuroendoscopie du troisième ventricule publia ses résultats dans les années soixante.

En 1968 GUIOT et AL signalé que la VCS du troisième ventricule sous contrôle ventriculographique pourrait être sûre et efficace [8].Cette technique fut mise à profit par GUIOT (Figure 19) qui entreprit d'exploiter les possibilités d'un endoscope « moderne » en neurochirurgie. Dès 1960, il rapportait son expérience de l'endoscopie pour la VCS, la ponction des kystes colloïdes et le contrôle endoscopique de la chirurgie des adénomes de l'hypophyse

par voie rhino septale. A ce titre, GUIOT peut être considéré comme un pionnier de l'endoscopie neurochirurgicale dans sa forme actuelle

Malgré les efforts réalisés par la suite pour améliorer ces techniques d'endoscopie, les résultats à long terme sont mauvais et les taux de mortalité et de morbidité, inacceptables. La mauvaise qualité des optiques est la principale cause de ces mauvais résultats et même DANDY « le père de la neuroendoscopie »se détourne de cette technique [21].

Durant la deuxième moitié du vingtième siècle, l'intérêt pour la neuroendoscopie décline encore plus avec l'avènement des shunts implantables pour la dérivation du LCS qui offrent un taux de mortalité et de morbidité bien moindres [21].

En 1973, FUKUSHIMA au Japon utilise un ventriculofibroscope souple avec canal de travail. Le développement d'une caméra adaptable dans les années 80 a marqué le début de la chirurgie endoscopique moderne

Fukushima et ses collègues [22,23] étaient les premiers à rapporter l'utilisation du neuroendoscope pour des procédures de biopsie des tumeurs intraventriculaires. En plus de son utilisation dans la biopsie tumorale, l'endoscope a été utilisé pour la résection des kystes colloïdes et pour d'autres lésions intraventriculaires [24,25,26,27, 28]. Luther, et al. [29] ont rapporté un faible taux (3,5%) de séquelles hémorragiques dans la chirurgie neuroendoscopiquedes tumeurs intraventriculaires. L'utilisation du neuroendoscope fournit la capacité unique d'effectuer la résection tumorale, la biopsie tumorale, le traitement de l'hydrocéphalie par ETV (ventriculostomie endoscopique du troisième ventricule), et le prélèvement du LCR en une seule procédure. [30,31,27]

Neuroendoscopie pour les tumeurs de base du crâne a commencé avec Carrau, et al.[32], et leurs rapports originaux d'hypophysectomie par voie *transsphénoïdale et endonasale* à l'Université de Pittsburgh. De Divitiis, et al. [33] ont élargi l'apport de cette approche en incluant d'autres lésions de la région sellaire et parasellaire. L'approche endoscopique endonasale a permis la visualisation des tumeurs de l'étage antérieur de la base du crâne jusqu'à la cristagalli et descendre au niveau de C-2. [34]

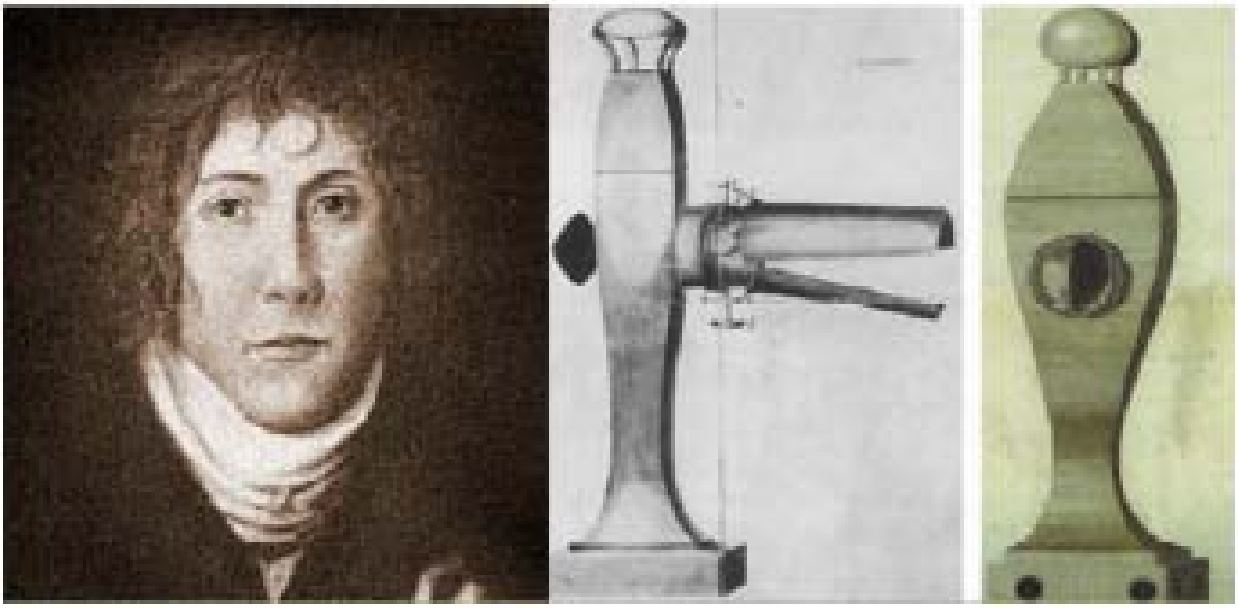

**Figure 15**: Philip BOZZINI (1773-1809) et son endoscope initial : le lichtleiter qui a utilisé la chandelle comme source d'éclairage



**Figure 16**: Maximilian Carl-FredrichNitze (1848-1906) et l'endoscope de Nitze

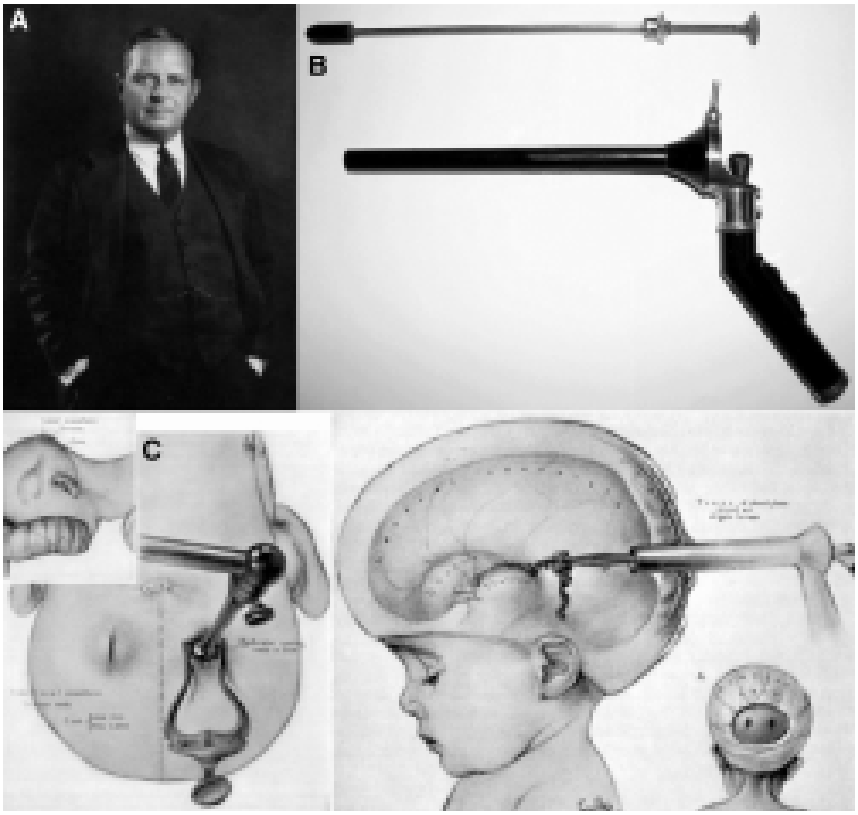


Figure 17:A :Walter Dandy «le père de la neuroendoscopie»

**B : Ses premiers ventriculoscopes qu'il utilisait dans les années 1920 et 1930**
**C : Ablation d'une tumeur des plexus choroïdes par Dandy à l'aide d'un cystoscope utilisé comme ventriculoscope.**

Figure 18: *William Jason Mixter* (1880-1958)Figure 19: Gerard Guiot(1912-1998)

### 1.2. Evolution des endoscopes:

Dans ces vingt dernières années; plusieurs facteurs ont participés au renouveau de l'endoscope.

Les travaux de FOURESTIER et VULMIERE à l'institut d'optique de Paris en 1954 [35] sur les sources de lumière ont permis d'améliorer le matériel endoscopique en augmentant l'illumination tout en diminuant la taille des endoscopes. Le principe adopté fut de placer la source lumineuse ; non plus à l'extrémité distale du tube endoscopique comme elle l'était auparavant, mais à l'extérieure de celui-ci, dans un carter ou son intensité, beaucoup plus importante, pouvait être modifié à volonté. La lumière était ensuite conduite dans l'endoscope par une tige en silice de petit calibre qui permet de garder 88% de l'intensité initiale. Le flux lumineux traverse un filtre à infrarouge ; qui lui retire ses effets caloriques.

Vers 1960; HAROLD HOPKINS [35,36]; professeur d'optique appliqué à l'université de Reading en Grand Bretagne ; a remplacé l'ancien système de NITZE qui utilisait des lentilles de verre dans l'air par des lentilles d'air dans le verre. Celui-ci permet une transmission de lumière dix fois meilleure par rapport à l'ancienne et la réalisation de documents photographiques et cinématographiques.(Figure 20)

Cette technique fut mise à profit par GUIOT qui entreprit d'exploiter les possibilités d'un endoscope « moderne » en neurochirurgie. Dès 1963; il rapportait son expérience de l'endoscopie pour la VCS, la ponction des kystes colloïdes et le contrôle endoscopique de la chirurgie des adénomes de l'hypophyse par voie rhino septale [37,38]. A ce titre, GUOT peut être considéré comme un pionnier de l'endoscopie neurochirurgicale dans sa forme actuelle.

En 1973 FUKUSHIMA utilise un ventriculofibroscope souple avec canal de travail.

Le développement d'une caméra adaptable dans les années 80 a marqué le début de la chirurgie endoscopique moderne [6,8].

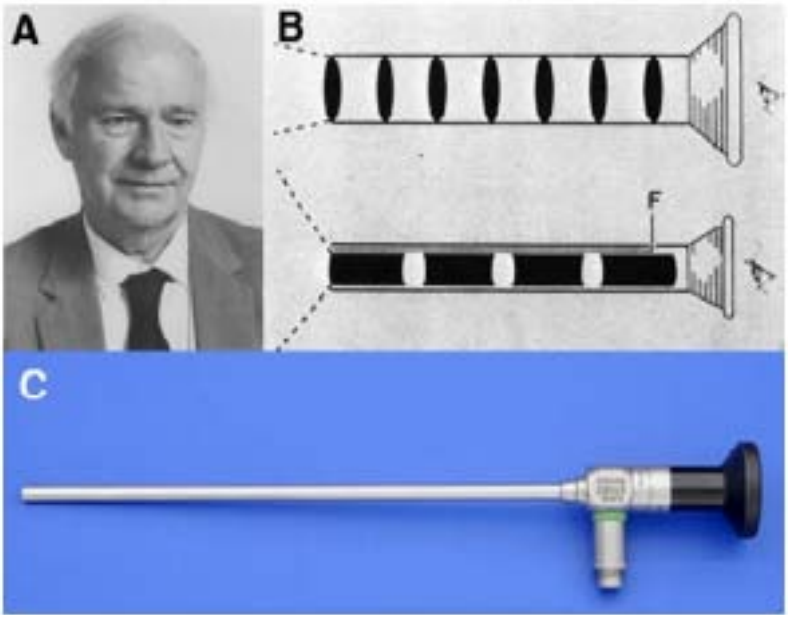


**Figure 20**: Harold Hopkins(A), le grand pionnier de la chirurgie moderne optique. Son objectif SELFOC utilisait des lentilles d'air et de verre entrecoupées a beaucoup amélioré la résolution de l'image et le grossissement (B, schématique, J Neurosurg1977). Le télescope Hopkins est largement en usage aujourd'hui

**Tableau VIII: Chronologie de l'histoire de la neuroendoscopie**

| L'inventeur | L'année | La technologie |
|---|---|---|
| BOZZINI | 1806 | Conteneur oculaire pour une bougie reflété par un miroir à travers un tube. |
| DESORMAEU | 1845 | Introduction du mot « endoscopie» |
| NITZE | 1865 | Construction d'un appareil pour éclairage direct des organes creux. |
| EDISON | 1879 | Introduction de l'ampoule électrique incandescente. |
| LESPINASSE | 1910 | Première endoscopie intra ventriculaire et la coagulation du plexus choroïde pour le traitement de l'hydrocéphalie. |
| DANDY | 1922 | Ventriculoscopie cérébrale : le père de la neuroendoscopie. |
| MIXTER | 1923 | Première VCS endoscopique du troisième ventricule. |
| DANDY | 1932 | VCS endoscopique pour enlever le plexus choroïde pour le traitement de l'hydrocéphalie |
| HOPKIN | 1948 | Invention des lentilles |
| GUIOT | 1963 | Utilisation de l'endoscope en approche sphénoïdale |
| Kennedy | 1985 | Introduction de l'endoscope en chirurgie sinusale. |
| CARRAU | 1997 | L'endoscopie dans les adénomes hypophysaires |
| KASSAM | 2005 | L'endoscopie dans différentes pathologies du crâne. |

## 2. La microchirurgie :

Ce n'est qu'en 1921 qu'apparaissent les techniques grossissantes en chirurgie avec Carl-Olof Nylen(1892-1978) [39], otorhinolaryngologiste qui employa le premier le microscope monoculaire (Figure21) pour améliorer la précision des techniques de chirurgie de l'oreille [39]. Cette technique chirurgicale est reprise en 1923 par GunnarHolmgren (1875-1954) [40] et son microscope binoculaire (Figure22) qui fait de l'histoire de la chirurgie de l'otospongiose l'histoire de la microchirurgie. Nylen, qui étudiait les os du crâne, et en particulier le rocher, au microscope, eut l'idée qui allait tout changer. Il modifiera un microscope monoculaire pour l'adapter au site opératoire [41]. Les deux hommes vont montrer comment le geste chirurgical peut être amélioré, car plus précis, à l'aide d'un instrument d'optique, ouvrant de fait la voie vers de nouvelles possibilités thérapeutiques [40]. Le concept de microchirurgie vient de naître et va s'étendre progressivement à d'autres spécialités.

En 1946 à chicago, Richard Peritt [42] introduit le microscope en ophtalmologie. , contre l'avis de son chef de service. Mieux voir permet de mieux faire. Après l'avoir utilisé, il affirma que cela « rend obsolètes tous les autres traitements de la cataracte » [43]. L'avenir lui donnera raison. Même si l'instrumentation est adaptée, il faut cependant attendre 1956 la pince bipolaire mise au point par Mali [44]. Mais l'étape la plus importante dans le domaine du matériel chirurgical est sans doute la possibilité d'utiliser un fil de suture de soie 7-0, Lee et Fischer [45] publient son utilisation pour un shunt porto-cave chez le rat en 1961. Les années 1950 marquent réellement les débuts de la microchirurgie vasculaire et neurologique.

Puis c'est un jeune neurochirurgien de Californie, Theodore Kurze, qui visionne un film de William House, futur inventeur de l'implant cochléaire, opérant à l'aide d'un microscope. Il décide alors d'aller chez cet otologiste et de se former à ces techniques de dissection au microscope. En 1957, il réalisera la première exérèse d'un neurinome du nerf facial chez un enfant de 5 ans à l'aide d'un microscope.

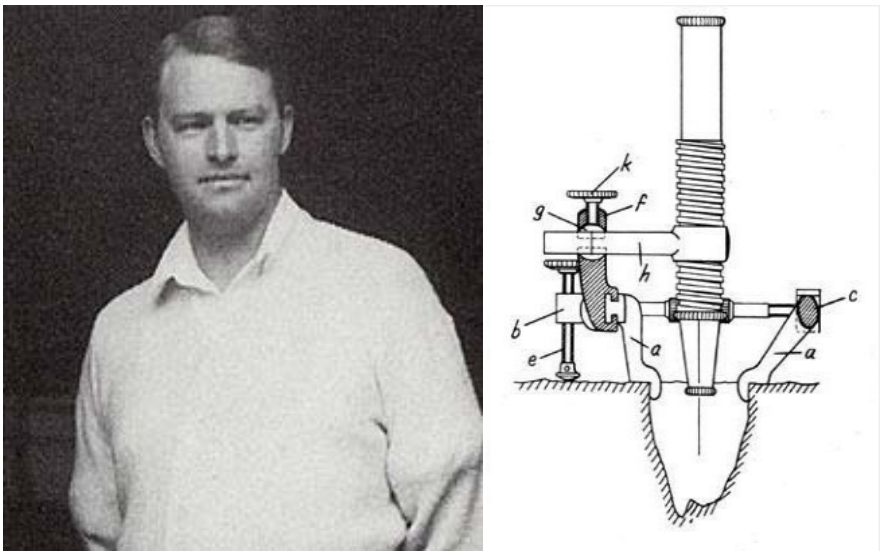


**Figure 21** : Carl-Olof Nylen le père de la microchirurgie en 1921, à l'Université de Stockholm et son premier microscope chirurgical.



**Figure 22**:Gunnar Holmgren et son microscope binoculaire.

# II. Anatomie endoscopique:

## 1. SYSTEME VENTRICULAIRE [46,47]

### 1.1. Les ventricules latéraux [48]

Ce sont des cavités paires, situées en profondeur des hémisphères cérébraux. Ils ont la forme d'une courbe en fer à cheval à concavité antérieure, circonscrivant la convexité du noyau caudé. Chaque ventricule latéral est subdivisé en cinq parties : une corne frontale, une corne temporale, une corne occipitale, un corps ventriculaire et un carrefour ou atrium.

#### a. La corne frontale

Située en avant du foramen inter-ventriculaire, elle est longue de 6 à 7cm et décrit une légère courbe à concavité externe, du bec du corps calleux au carrefour ventriculaire, elle présente trois parois: la paroi médiale, la paroi latérale, et la paroi antérieure.

A ce niveau, les repères veineux sont: Les veines septales antérieures et les veines caudées antérieures.

#### b. Le corps ventriculaire

Il s'étend du foramen inter-ventriculaire en avant, au carrefour en arrière.

- Son toit est formé par le corps calleux.
- Sa paroi médiale est formée par le septum pellucidum.
- Sa paroi latérale est formée par le corps du noyau caudé.
- Son plancher est formé par le thalamus.

Entre le noyau caudé et le thalamus circulent la strie terminalis et la veine thalamostriée dans le sillon thalamo-strié.

Les deux importants repères veineux à ce niveau sont les veines thalamo-striée et thalamo-caudée.

- **La veine thalamo-striée** forme avec la veine cérébrale interne l'angle veineux le plus constant des repères angiographiques du foramen ou canal inter-ventriculaire. La veine thalamo-striée provient d'affluents qui drainent la paroi latérale du corps et se dirige en avant dans le sillon thalamo-strié entre le thalamus et le noyau caudé vers le canal inter-ventriculaire où elle se coude brutalement en arrière pour se terminer dans la veine cérébrale interne.
- **La veine thalamo-caudée** circule sur la paroi latérale et le plancher du corps vers le canal inter-ventriculaire où elle se jette dans la veine cérébrale interne.

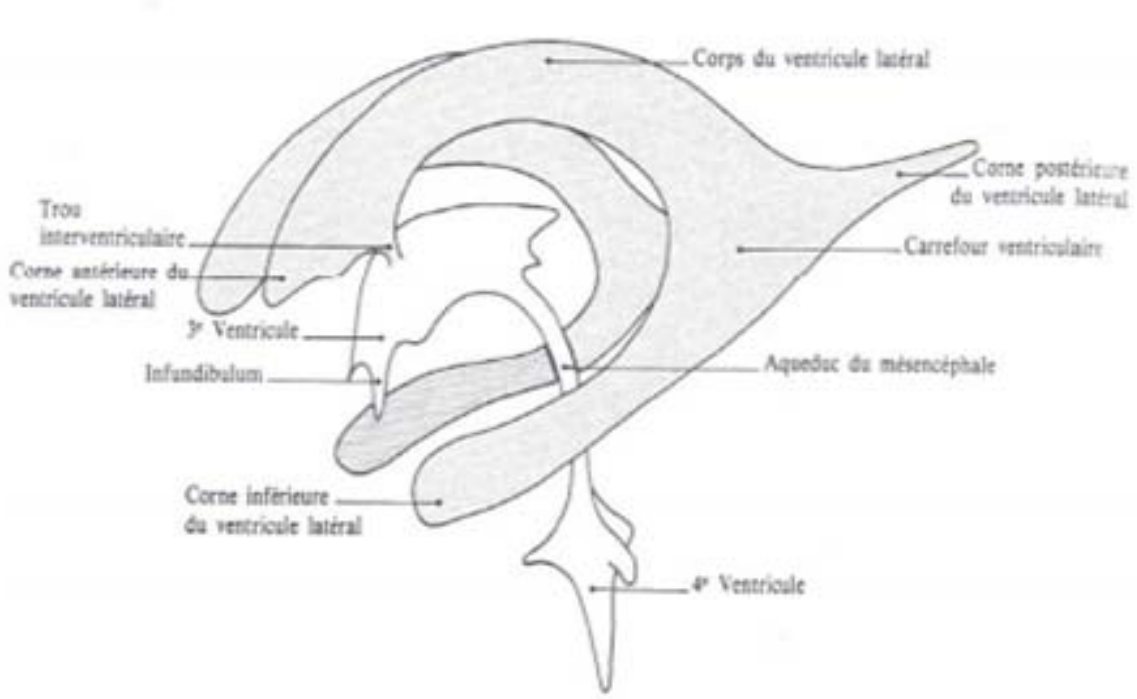


Figure 23: Vue d'ensemble du système ventriculaire intra-crânien (vue par l'avant et la gauche)

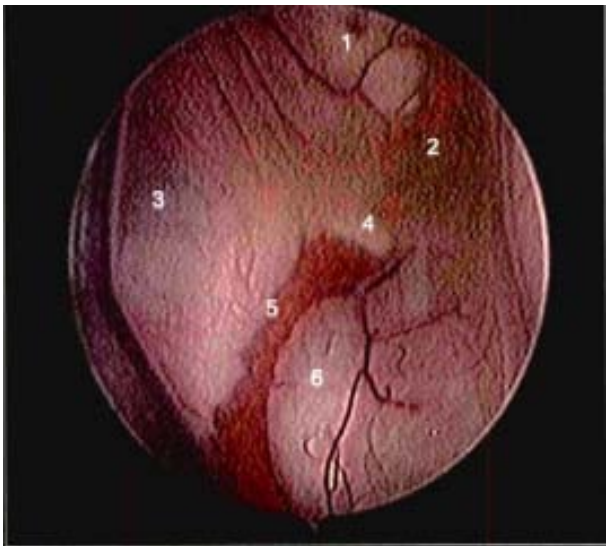


Figure 24: Vue endoscopique de la tête et du corps du ventricule latéral droit [49]

1: Paroi antérieure 2: Tête du noyau caudé 3: Septum pellucidum
4: Fornix 5: Plexus choroide6: Thalamus

**c. Le carrefour et la corne occipitale**

Ils forment ensemble une cavité pyramidale avec le sommet enfoui dans le lobe occipital et la base formée par le pulvinar.

Le carrefour s'ouvre en avant dans le corps ventriculaire au-dessus du thalamus, dans la corne temporale au-dessous du thalamus et en arrière dans la corne occipitale.

**d. La corne temporale**

Elle est longue de 3à 4 cm, elle apparaît à la coupe comme un croissant à concavité inféro-interne et présente deux parois : supéro-externe et inféro-interne.

### 1.2. Le foramen de Monro ou canal inter-ventriculaire [47,48]

Il s'agit d'un canal elliptique, aplati d'avant en arrière, dirigé transversalement en dedans et en bas. Il présente une double courbure : l'une à concavité médiale et l'autre moins marquée à concavité postérieure. Le canal inter-ventriculaire est d'emblée recherché par l'endoscope introduit dans le ventricule latéral. La première structure reconnaissable est constituée par les plexus choroïdes.

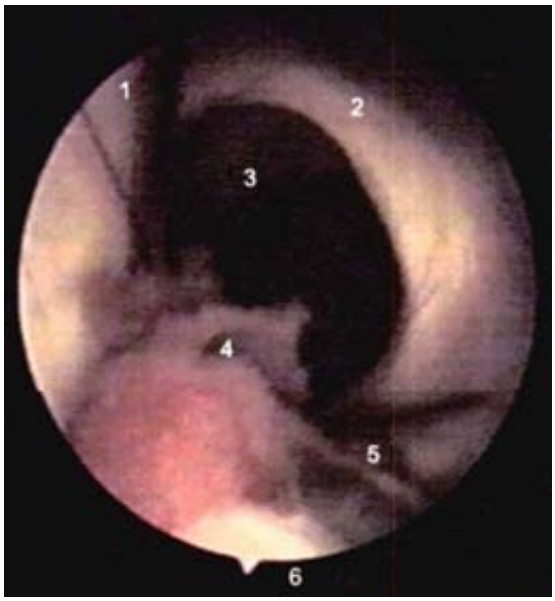


Figure 25 : Vue endoscopique du foramen de Monro [49]

1: Veine Septale 2 : Fornix3 : Foramen de Monro4 : Plexus choroïde 5 : Veine Thalamo-striée 6 : Thalamus

### 1.3. Le troisième ventricule [50]

C'est la cavité épendymaire du mésencéphale. Sa forme est celle d'un entonnoir aplati transversalement, à base supérieure et à sommet inférieur. Sa cavité, très réduite, est traversée par la commissure grise et ne contient que 3 à 5 CC de LCS. Il mesure 3cm de long, 2,5cm de haut et 0,5cm de large. Il est intimement lié au cercle de Willis et à ses branches, à la grosse veine de Galien et à ses affluents. On lui décrit un toit, un plancher, une paroi antérieure, une paroi postérieure et deux parois latérales.

#### a. Le toit

Triangulaire à base postérieure, il s'étend entre les deux thalami. Il est formé essentiellement par la membrane épendymaire qui se condense en deux formations : La membrana tectoria et la toile choroïdienne supérieure.

#### b. Le plancher

Très étendu, il est formé d'avant en arrière par : le chiasma optique, le tuber cinereum, les deux tubercules mamillaires, l'espace perforé postérieur et les pédoncules cérébraux.

Dans le plancher du 3ème ventricule se trouvent les différents noyaux de l'hypothalamus : péri-tubériens et péri-mamillaires.

Figure 26 : Vue endoscopique du plancher du troisième ventricul

1: Corps mamillaire 3: Clivus 5: Chiasma optique 2: Recessusprémamillaire
4 :Récessus infundibulaire 6:Récessus optique

**c. La paroi antérieure du IIIème ventricule**

Elle s'étend du bord antérieur des canaux inter-ventriculaires au bord supérieur du chiasma optique. La lamina terminalis, qui est une mince feuille de substance grise et de pie mère tendue entre le chiasma et le rostrum du corps calleux, forme avec le chiasmales 2/3 de la paroi antérieure visible de l'extérieur, le 1/3 supérieur restant caché par le rostrum.

Une fois le canal interventriculaire clairement identifié, il est simple de pénétrer à l'intérieur du 3èmeventricule.

Orienté à 30° vers l'avant, l'endoscope permet de visualiser toute la paroi antérieure du 3ème ventricule et celle du plancher. On identifie ainsi, de haut en bas, la commissure blanche antérieure, le relief du chiasma puis l'orifice rosé du récessus infundibulaire.

**d. La paroi postérieure du IIIème ventricule**

Elle s'étend du récessus supra-pinéal en haut à l'orifice de l'aqueduc de Sylvius en bas. On observe de haut en bas : le récessus supra-pinéal, la commissure habénulaire, le corps pinéal et son récessus, la commissure postérieure et l'orifice de l'aqueduc de Sylvius.

En retournant l'endoscope avec son optique à 30° vers l'arrière, on observe immédiatement l'accolement inter-thalamique qui barre la lumière du 3ème ventricule.

**e. La paroi latérale**

Verticale, parcourue du trou de Monro à l'Aqueduc de Sylvius par un sillon curviligne, à convexité inférieure ; le sillon de Monro qui délimite deux étages: Supérieur ou thalamique et Inférieur ou hypothalamique

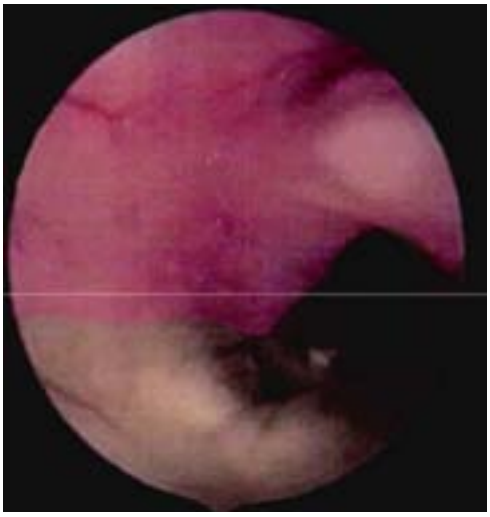

Figure 27: Aspect endoscopique en «tête d'oiseau »
de la paroi latérale du troisième ventricule (colorée en rose) [49]

**f. Les rapports du IIIème ventricule**

***f.1. Les rapports artériels:***

La paroi antérieure du IIIème ventricule entretient des rapports intimes avec la partie antérieure du cercle de Willis, l'artère communicante antérieure et les artères cérébrales antérieures.

La partie postérieure du cercle de Willis et le sommet du tronc basilaire affleurant le plancher du 3ème ventricule.

- Les artères cérébrales et communicantes antérieures:
- L'artère cérébrale postérieure:
- L'artère hypophysaire supérieure:

#### *f.2. Les rapports veineux:*

Les veines cérébrales internes, les veines basales de Rosenthal et la veine de Galien constituent les principaux rapports veineux du IIIème ventricule.

- La veine cérébrale interne:
- La veine basale de Rosenthal:
- La veine de Galien:

### 1.4. Le quatrième ventricule [50,51]

Cavité épendymaire du bulbe et de la protubérance, le IVème ventricule est recouvert en arrière par le cervelet. Il communique en haut avec le IIIème ventricule et en bas avec le canal de l'épendyme. Il a la forme d'un losange avec un triangle supérieur pontique et un triangle inférieur bulbaire. On lui décrit un plancher, un sommet, un toit, quatre côtés et quatre angles.

### 1.5. L'aqueduc de Sylvius

C'est la cavité du mésencéphale. Il fait communiquer le IVème ventricule avec le IIIème ventricule. Son diamètre est de 1,5mm environ. Sa longueur est de 15 à 20 mm.

## 2. Les plexus choroïdes [50]

L'intérieur des cavités ventriculaires est tapissé par la membrane épendymaire que soulèvent en certains points des saillies rougeâtres, villeuses : les plexus choroïdes.

## 3. Les citernes cérébrales :

Le système nerveux central est enveloppé par trois structures membraneuses disposées en couches : la pie-mère (la plus interne), l'arachnoïde puis la dure-mère.

## 4. La membrane de Liliequist

Décrite pour la première fois par Key et Retzius en 1875; cette structure a été redécouverte par LILIEQUIST [52,53] dans ses études pneumoncéphalographiques de cerveaux de cadavres. Au cours de cet examen, il note que la présence de cette membrane entraîne une accumulation de l'air dans la citerne inter pédonculaire avant qu'il ne remplisse progressivement la citerne chiasmatique.

Toutefois les descriptions anatomiques varient selon les auteurs.

L'insertion inférieure de cette membrane sur le dorsumsellae [54,55] semble admise partout. Toutefois, il subsiste des désaccords concernant l'insertion supérieure qui est décrite comme pré-mamillaire par certains ou retro-mamillaire. Ces discordances peuvent être liées à des variations anatomiques du site d'insertion supérieure de la membrane de Liliequist.

Cette membrane s'est avérée extrêmement importante dans le traitement neuroendoscopique de l'hydrocéphalie. L'échec de l'ouverture de cette membrane peut conduire à l'échec de la VCS [56,57].

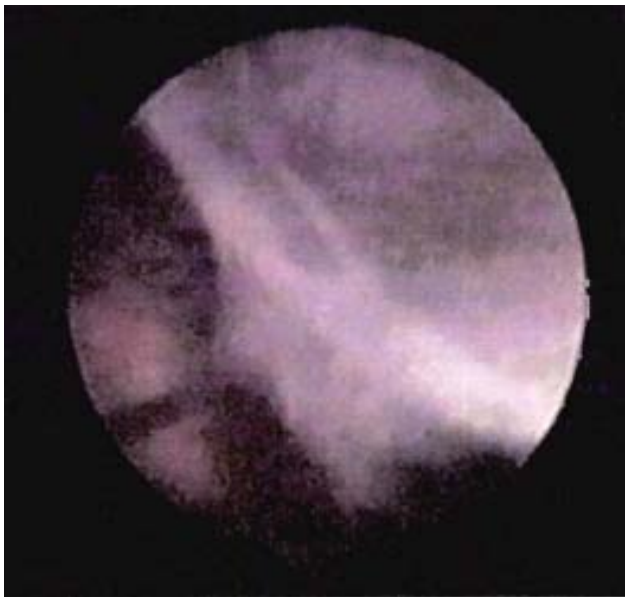

**Figure 28**: Vue endoscopique de la membrane de Liliequist

## 5. Anatomie endoscopique de la base du crane [58] :

La chirurgie endoscopique endonasale (CEE) implique une parfaite connaissance de la base du crâne. Une maîtrise de l'anatomie des fosses nasales et des sinus de la face est également primordiale dans ce type d'abord.

### 5.1. La cavité nasale:

Elle constitue le passage commun à toutes les voies endoscopiques endonasales de la base du crâne. Elle peut être comparée à une pyramide à base plus large que son sommet, et présentant quatre faces et deux orifices. Sa partie antérieure correspond au vestibule nasal, tapissée d'épiderme et de vibrisses.

Le plancher de la cavité nasale, séparant cette dernière de la cavité orale, est formé pour ses deux tiers antérieurs par le processus palatin du maxillaire et pour son tiers postérieur par la lame horizontale de l'os palatin.

Sa face médiale correspond au septum nasal, structure médio-sagittale ostéocartilagineuse, résultant de la réunion du cartilage quadrangulaire en bas et en avant, de la lame perpendiculaire de l'ethmoïde en haut, et du vomer en arrière. Il n'est pas rare de retrouver des déviations ou des épines au niveau du septum nasal pouvant gêner la progression de l'endoscope dans les fosses nasales.

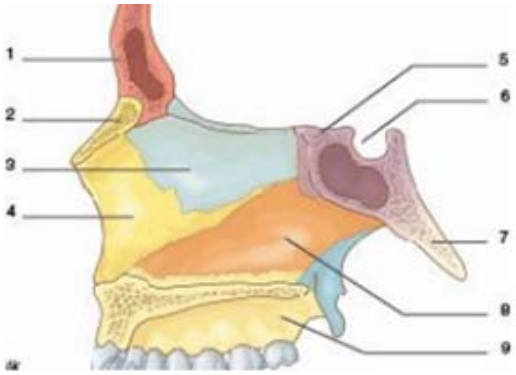


**Figure 29**: Paroi médiale des fosses nasales. [59]

**1. Os frontal ; 2. Os nasal ; 3. Ethmoïde ; 4. Cartilage quadrangulaire ; 5. Sphénoïde ; 6. Selle turcique ; 7. Clivus ; 8. Vomer ; 9. Os maxillaire**

Sa face latérale résulte de l'association de six os : le maxillaire supérieur, l'apophyse ptérygoïde (os sphénoïdal), la lame verticale de l'os palatin, l'unguis (os lacrymal), le cornet inférieur et l'ethmoïde (apophyse unciforme, bulle, cornets moyen et supérieur).

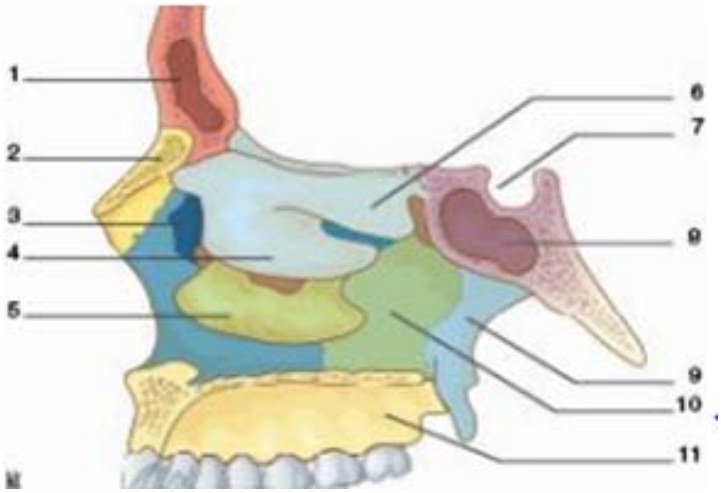


Figure 30: Paroi latérale des fosses nasales [59]

**1. Os frontal ; 2. Os nasal ; 3. Os lacrymal ; 4. Cornet moyen ; 5. Cornet inférieur ;**
**6.Cornet supérieur ; 7. Selle turcique ; 8. Sinus sphénoïdal ; 9. Processus ptérygoïde ;**
**10. Os palatin; 11. Osmaxillaire**

Enfin, la voûte de la cavité nasale prend la forme d'une gouttière à concavité inférieure, et peut être divisée en trois segments d'avant en arrière:

- Un segment antérieur oblique en haut et en arrière correspondant à l'épine nasale, la face postérieure des os propres du nez et la voûte septo-triangulaire;
- Un segment moyen horizontal constitué de la lame criblée de l'éthmoïde et du processus ethmoïdal de l'os sphénoïde;
- Un segment postérieur sphénoïdal oblique en bas et en arrière.

### 5.2. Sinus sphénoïdal [60] :

Pair et médian, il constitue la cavité sinusienne la plus profonde creusée dans l'os spongieux de l'os sphénoïde. Ce sinus est souvent traversé par une ou plusieurs cloisons osseuses verticales, horizontales, voire obliques. L'identification de ces cloisons sur l'imagerie préopératoire permet de les ouvrir complètement pendant la CEE dans l'abord de la selle turcique.

## 6. Anatomie du CAI : [62,63,64]

C'est un canal creusé dans l'épaisseur du rocher, qui met en communication le labyrinthe avec la FCP. Il est fait d'os très dense, entouré d'os plus ou moins spongieux.

Il présente à décrire, 4 parois, un orifice d'entrée et un fond.




Figure 31: vue postéro médiale droite de la base du crâne montrant les trous de la fosse cérébrale postérieure.

### 6.1. Description :

- Le porus ou méat du CAI : s'ouvre sur la face endocrânienne postérieure du rocher à l'union du 1/3 interne -1/3 moyen, ovalaire de 5mm de hauteur sur8mm de largeur, plus près de son bord supérieur que de son bord inférieur.
- Les faces inférieure et supérieure du CAI: sont lisses.
- La paroi postérieure : est concave, et présente à 1mm du CAI, le foramen cingulaire de Morgani où le nerf ampullaire postérieur s'engage.

- La paroi antérieure : est lisse et régulière; en dehors elle présente en haut une petite gouttière horizontale correspondant à l'empreinte du nerf facial (limitée en bas par le prolongement de la crête falciforme du fond du conduit).
- Le fond du CAI: plaqué sur la paroi interne du labyrinthe, il sépare le conduit de l'oreille interne; il est constitué par une lame osseuse de forme irrégulière, divisé en deux étages par une crête transversale : la crête falciforme.
- L'étage supérieur est aussi divisé en deux par une crête verticale, en avant la fossette faciale, en arrière la fossette vestibulaire supérieure. L'étage inférieur comprend également deux fossettes, l'une, antérieure ou cochléaire, l'autre postérieure ou vestibulaire inférieure.

### 6.2. Contenu :

Le CAI contient des enveloppes, des espaces méningés, des nerfs et des vaisseaux

#### a. Les méninges :

Les enveloppes méningées de la fosse postérieure se prolongent dans le CAI. La dure-mère adhère au pourtour du porus. La pie-mère tapisse les différents éléments vasculo-nerveux. Les différents éléments baignent dans le LCR, qui représente le prolongement de la grande citerne ponto-cérébelleuse, avec laquelle la cavité du CA est en large communication.

#### b. Eléments nerveux :

Ce sont le nerf facial, l'intermédiaire de Wrisberg, la cochléaire et le nerf vestibulaire.

Le nerf facial est l'élément le plus haut situé dans le CAI, plaqué contre la paroi antérieure. Il est accompagné du nerf intermédiaire de Wrisberg qui est sous-jacent et postérieur.

Les nerfs cochléaire et vestibulaire formant le paquet acoustique, s'individualisent au niveau du porus. Le nerf cochléaire ou branche antérieure est creusé d'une gouttière dans laquelle repose le VII et VII bis. La branche vestibulaire est postérieure et grêle, elle présente sur

son trajet, tout près du fond du CAI un assez gros renflement : le ganglion de Scarpa. Au-delà de ce renflement le nerf vestibulaire se divise en deux branches un inférieur et une supérieure.




**Figure 32** : vue supérieure de la fosse cérébrale postérieure montrant les rapports durmériens et nerveux de la région.

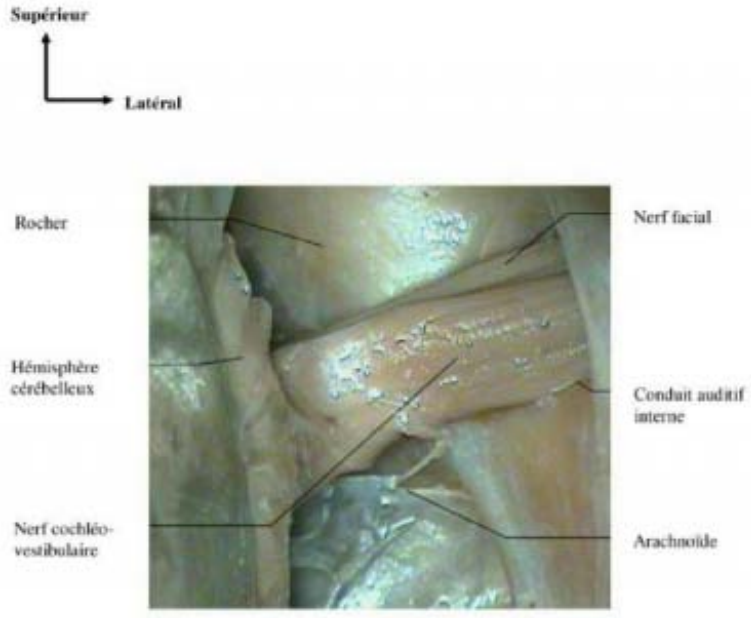


**Figure 33** : vue postéro-externe montrant la disposition du paquet acoustico-facial droit.

Le paquet acoustico facial en vue postérieure apparait constitué par l'union de deux troncs associés l'un contre l'autre :

- Le tronc du nerf facial en haut et en avant accompagné par le nerf intermédiaire de wrisberg ou (VII bis)
- Le tronc du nerf auditif en bas et en arrière, constitué par ses deux branches, cochléaire et vestibulaire.

#### c. Eléments vasculaires :

La vascularisation artérielle provient de l'artère cérébelleuse moyenne, branche du tronc basilaire et exceptionnellement de l'artère vertébrale. Elle décrit une anse qui s'engage plus ou moins profondément dans le CAI.

Elle donne l'artère auditive interne. De cette anse naissent deux groupes d'artérioles. Les unes destinées au labyrinthe membraneux, longent la branche cochléaire. Les autres sont destinées à la dure mère et au périoste du CAI. Schématiquement, les artères du CAI se trouvent en grande partie au contact de sa paroi antérieure. Le retour veineux suit le trajet artériel.

## 7. Anatomie microchirurgicale de l'angle ponto-cérébelleux

L'angle ponto-cérébelleux est l'espace virtuel pair et symétrique situé dans la fosse postérieure en arrière de la face postérieure du rocher, en avant de l'hémisphère cérébelleux, au-dessous de la tente du cervelet qui vient s'insérer sur le bord postéro-supérieur du rocher au niveau du sinus pétreux supérieur [65]. Son importance anatomique et fonctionnelle découle de la présence d'importants éléments vasculo-nerveux, particulièrement le paquet acoustico- facial.

### 7.1. Configuration générale

L'angle ponto – cérébelleux est la région la plus antérieure et la plus difficilement accessible de la fosse crânienne postérieure.

Espace étroit, prismatique, sous arachnoïdien et presque virtuel, l'A.P.C est limité en avant par la face postérieure du rocher, en arrière et en dehors par l'hémisphère cérébelleux, en arrière et en dedans par le tronc cérébral, en bas, par le feuillet arachnoïdien recouvrant les nerfs mixtes. Cet espace est traversé par le paquet acoustico-facial [66].

L'extrémité inférieure de l'espace s'effile vers le trou occipital. L'extrémité supérieure est large et fermée par la tente du cervelet et la racine du trijumeau.

L'A.P.C mesure en moyenne 25 mm de long, 15 mm de large et 15 mm de hauteur.

Son contenu comprend trois groupes vasculo-nerveux disposés comme les marches d'un escalier en colimaçon (Figure 36) [67].

a. **Le groupe vasculo-nerveux supérieur**, qui, dirigé presque sagittalement, est formé par le nerf trijumeau, le nerf abducens, l'artère cérébelleuse supérieure et la veine pétreuse de Dandy.

b. **Le groupe vasculo-nerveux moyen,** est dirigé presque frontalement vers le méat acoustique interne avec le nerf facial, le nerf intermédiaire de Wrisberg, le nerf vestibulo-cochléaire et l'artère cérébelleuse antéro-inférieure.

c. **Le groupe vasculo-nerveux inférieur,** est orienté frontalement vers le foramen jugulaire et comprend le nerf glosso-pharyngien, le nerf vague, le nerf accessoire et l'artère cérébelleuse postéro-inférieure. Les veines de l'APC ne suivent pas les artères et se drainent essentiellement vers le sinus pétreux supérieur et inférieur.

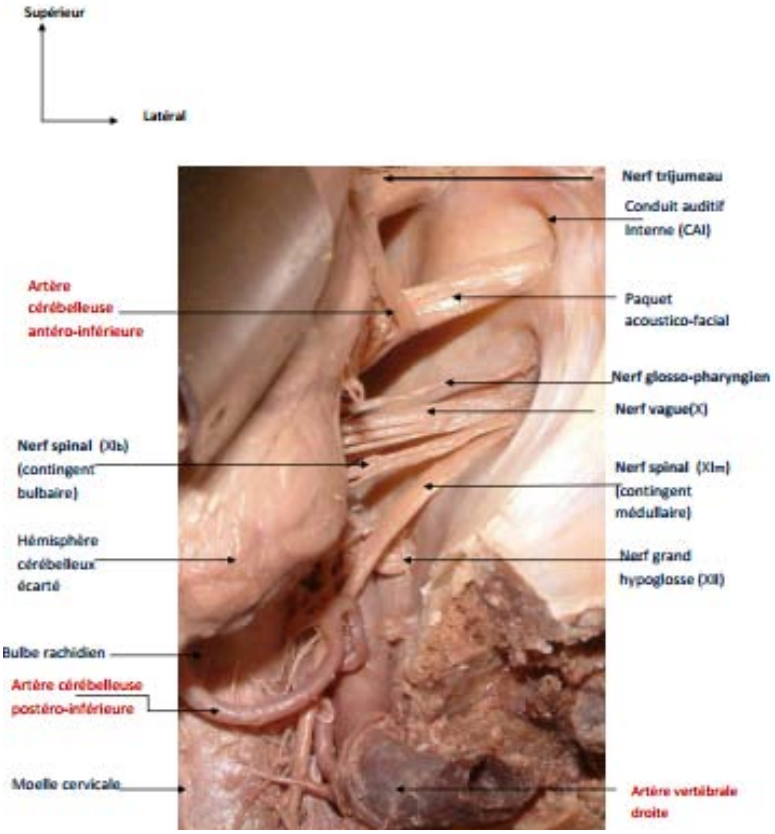


Figure 34: Vue postéro-latérale de l'angle ponto-cérébelleux droit montrant la disposition des différents éléments vasculo-nerveux de l'A.P.C.

### 7.2. Les parois de l'angle ponto-cérébelleux :

#### a. Paroi antéro-latérale : (Figure 36)

Elle est ostéo-durale, constituée par la face endocrânienne postérieure du rocher, recouverte de méninges. Presque verticale, elle regarde en arrière et en dehors.

Cette surface pétreuse présente, à l'union du tiers antérieur et moyen de la face postérieure du rocher, l'orifice d'entrée du méat acoustique interne surplombée par l'éminence supra-auditive [68].

La dure mère tapisse ces structures osseuses. Elle se dédouble au niveau de la suture pétro-occipitale pour former les sinus pétreux inférieur, ensuite, elle s'insère au bord supérieur du rocher formant la grande circonférence de la tente du cervelet, se dédouble pour constituer le sinus pétreux supérieur et s'invagine en doigt de gant dans le méat acoustique interne [69].

On appelle « triangle de TRAUTMAN » la surface de la dure mère de l'A.P.C, abordée par voie translabyrinthique, qui s'étend du sinus sigmoïde latéralement au sinus pétreux supérieur en haut et au bulbe de la veine jugulaire interne en bas.

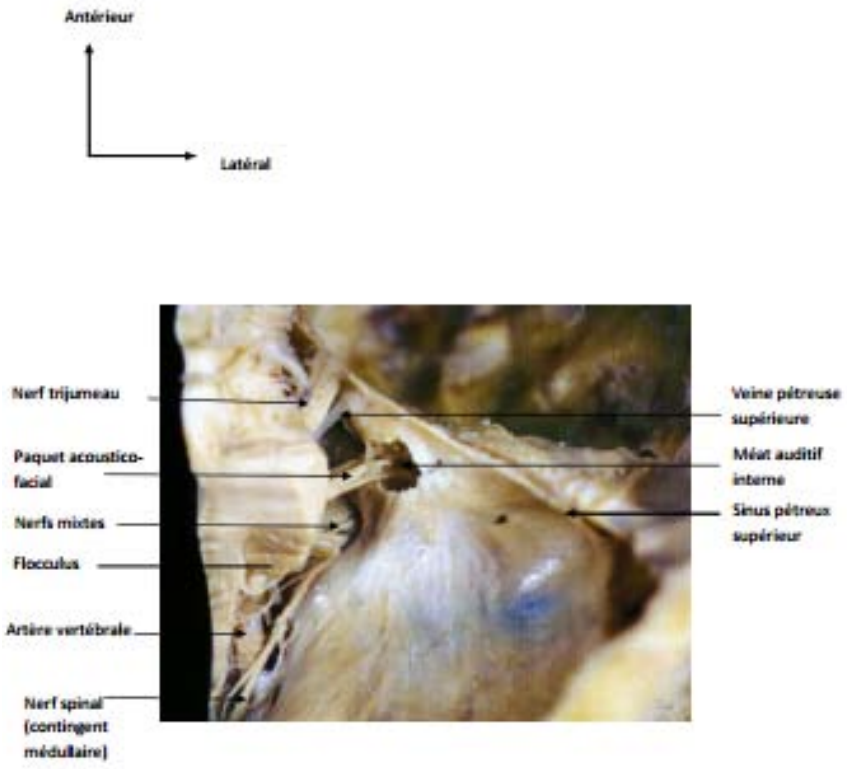


Figure 35: Vue postérieure de la FCP. La partie postérieure du tronc cérébral et du cervelet a été sectionnée sur toute sa hauteur, les pédoncules cérébelleux ont été sectionnés également. Les nerfs de l'angle ponto cérébelleux sont tous visibles hormis les nerfs oculomoteurs [70]

**b. Paroi postéro-médiale: (Figure 37)**

Elle est nerveuse, formée :

- En dedans, par la face antérieure du bulbe et du pons séparés par le sillon bulbo-pontique.
- En dehors, par la face antérieure du cervelet avec le lobule digastrique en bas, et le lobule quadrilatère en haut. Cette surface voit l'émergence de la plupart des nerfs crâniens.

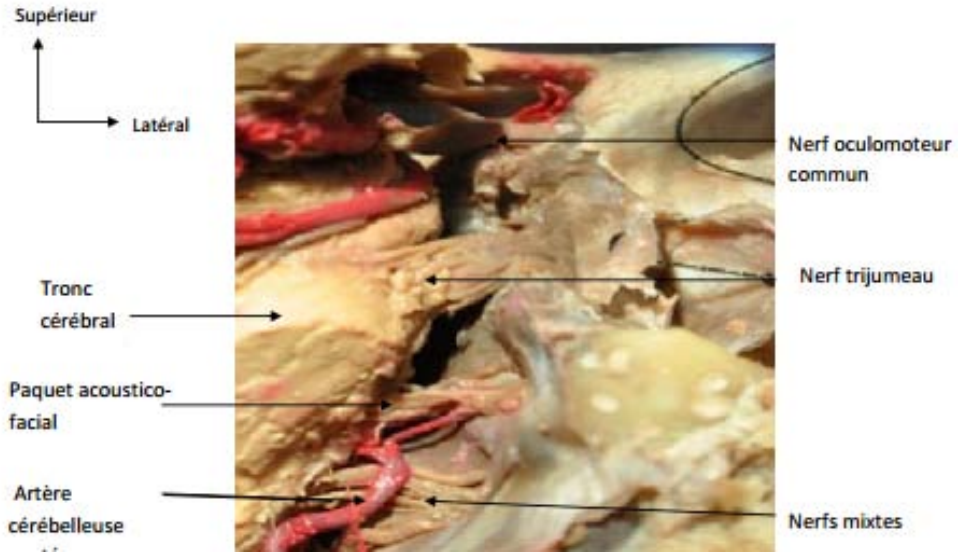


Figure 36: Vue postérieure de l'APC montrant sa paroi postéro-médiale.

**c. L' arête de l'angle ponto-cérébelleux :**

Elle correspond :

- En dedans, à la pénétration dans le cervelet du pédoncule cérébelleux moyen masqué par le flocculus.
- Au milieu, à l'ouverture latérale du quatrième ventricule (trou de LUSCHKA ) par où s'échappe le plexus choroïde jouxtant la face inférieure du nerf cochléo-vestibulaire.
- En dehors, au versant antérieur de la fissure horizontale qui sépare le lobule quadrilatère et lobule digastrique.

### 7.3. Contenu de l'angle ponto-cérébelleux :

Trois groupes de nerfs, accompagnés chacun par une artère cérébelleuse longue, parcourent l'A.P.C :

- Un groupe supérieur avec le nerf trijumeau.
- Un groupe moyen avec le paquet acoustico-facial.
- Un groupe inférieur avec les nerfs mixtes.

Chaque nerf sera décrit morphologiquement depuis son origine apparente au niveau du tronc cérébral jusqu'à sa sortie de la région ponto-cérébelleuse.

Cet ensemble vasculo-nerveux est situé dans les espaces sous arachnoïdiens qui seront ensuite détaillés.

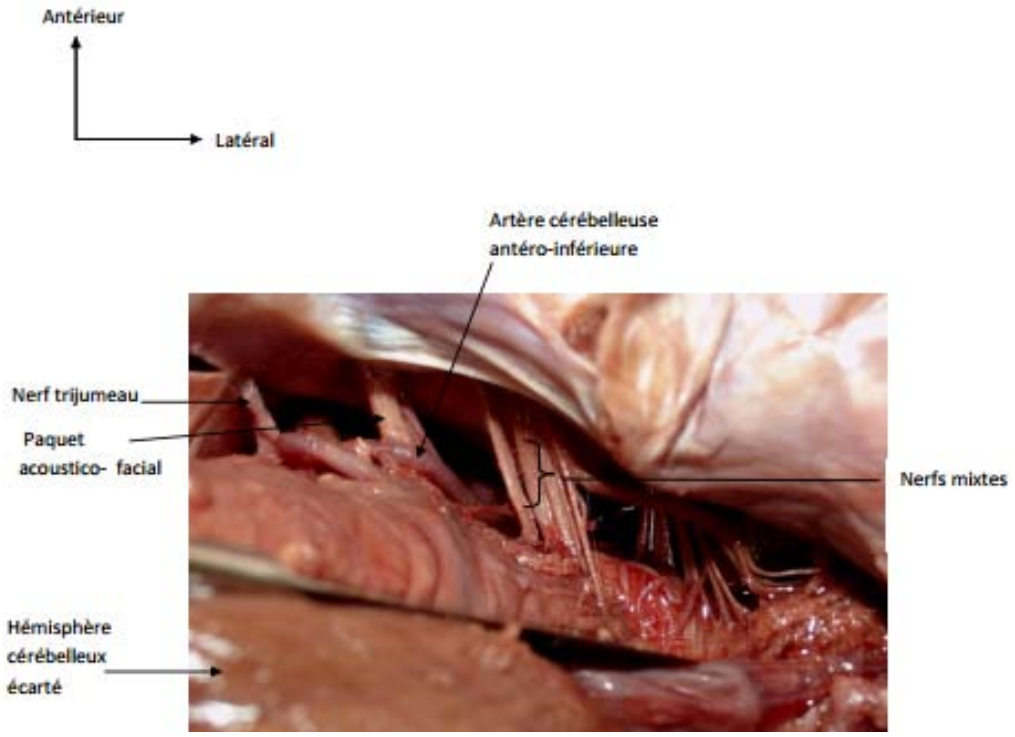


Figure 37: Vue postéro-supérieure microscopique de l'APC droit montrant les différents groupes vasculo-nerveux.

**a. Le complexe vasculo-nerveux supérieur**

***a.1. Le nerf trijumeau : (Figure38)***

Le nerf trijumeau est la cinquième paire crânienne; c'est le plus volumineux de tous les nerfs crâniens et sa dénomination vient de sa division en trois branches terminales. C'est un nerf mixte, sensitivomoteur dont le territoire est très étendu [71].

Dans l'étage postérieur de la base du crâne, les deux racines occupent la loge cérébelleuse ou infra-tentorielle, elles sont placées dans la partie la plus médiale du trigone ponto-cérébelleux.

Au niveau du bord supérieur du rocher, les deux racines quittent alors l'A.P.C et perforent la dure-mère ; elles sont situées au niveau de l'orifice d'entrée (orifice postérieur) de la fossette trigéminale (cavum de Meckel), où se situe le ganglion trigéminé ou ganglion de Gasser.

Le nerf trijumeau est accompagné, au sein de l'A.P.C, latéralement par la veine de DANDY ou veine pétreuse supérieure qui constitue un autre repère chirurgical important à conserver soigneusement [72]

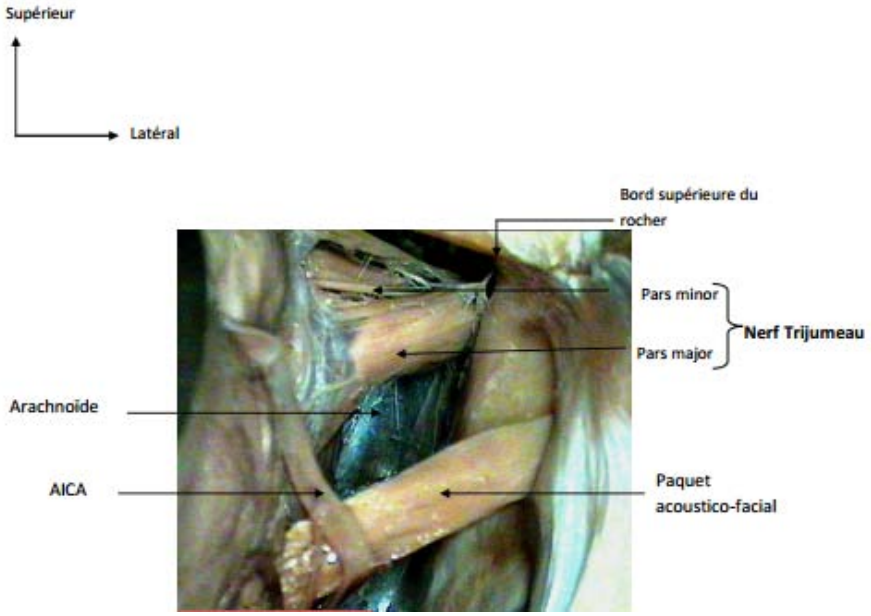


Figure 38: Vue postérieure sous microscope opératoire montrant l'origine apparente du nerf Trijumeau (Pars major et Pars minor)

### *a.2. L'artère cérébelleuse supérieure (ACS) : (Figure 39)*

L'artère cérébelleuse supérieure nait, le plus souvent par un tronc unique de l'artère basilaire, juste avant sa bifurcation en artère cérébrale postérieure.

Elle peut être double, même triple, absente ou naitre de l'artère cérébrale postérieure [67].

Dans son trajet, elle décrit une courbe concave en haut et en arrière, en passant entre le nerf oculomoteur commun (III) en haut et le trijumeau (V) en bas. Cette boucle de l'A.C.S peut déprimer les racines du trijumeau ou même s'insinuer entre ses fibres, causant ainsi une névralgie faciale en clinique.[73]

**Figure 39:**Vue postéro-latérale montrant l'artère cérébelleuse supérieure (ACS)

### *a.3. La veine pétreuse supérieure de DANDY : (Figure 40)*

Elle nait de la réunion des veines cérébelleuses (drainant les pédoncules cérébelleux supérieurs et moyen, et la partie antérieure de la face inferieure de l'hémisphère cérébelleux), des veines de la citerne ponto cérébelleuse, et des veines pontiques.

Ces veines forment la veine de DANDY qui suit le trajet du nerf trijumeau en longeant son bord externe, entre en rapport en bas et en arrière avec le paquet acoustico-facial, puis se jette dans le sinus pétreux supérieur pour s'y drainer.

Cette veine peut enserrer les racines du trijumeau ou passer entre ses fibres et être à l'origine d'un conflit vasculo-nerveux responsable d'une névralgie faciale. [74]

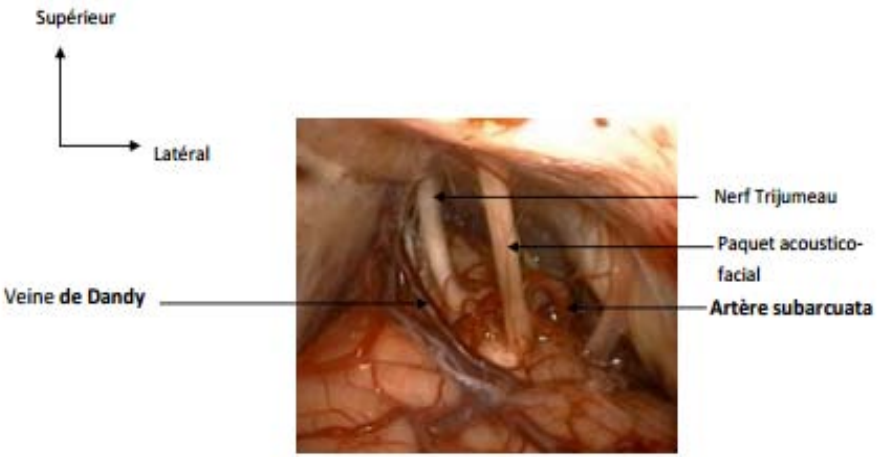


**Figure 40:** Vue opératoire de l'APC droit prise par voie rétro sigmoïde sous microscope, montrant la Veine pétreuse supérieure de Dandy [75]

***a.4. Le nerf abducens: (Figure 41)***

Le nerf abducens ou nerf oculomoteur externe, correspond à la sixième paire crânienne (VI). Il émerge du sillon bulbo-pontique à 4 mm de la ligne médiane et est en rapport avec l'artère cérébelleuse antéro-inférieure (A.I.C.A) à sa naissance, qui lui est ventrale dans 80% des cas.

Le nerf abducens (VI) représente la limite inféro-médiale de la résection pétreuse au cours de l'approche trans-pétreuse antérieure pour l'abord de l'apex pétreux et du clivus. Il est donc un repère chirurgical important [76].

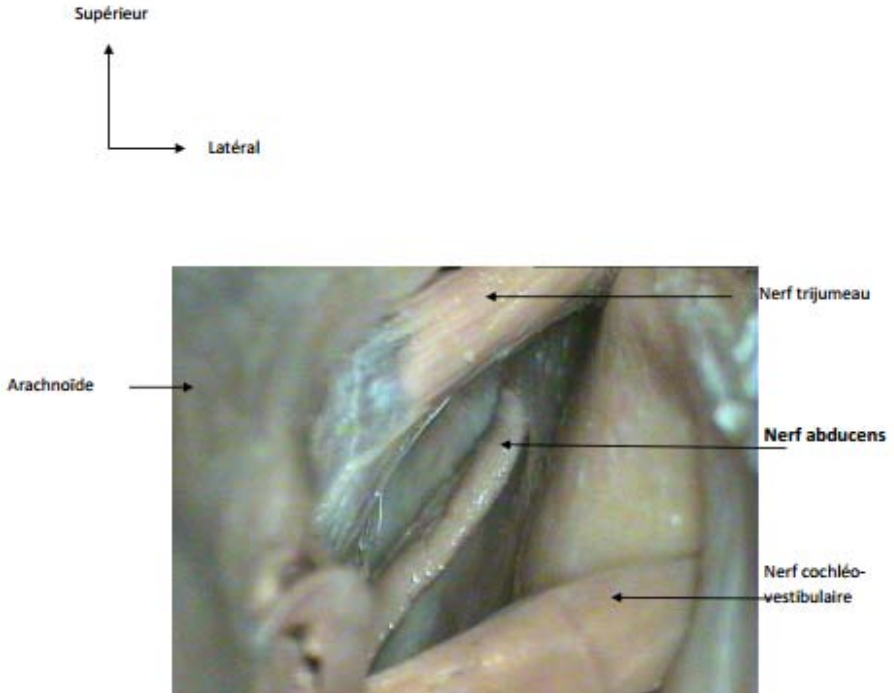


Figure 41:Vue postérieure de l'APC montrant le nerf abducens. (Photo prise sous microscope)

**b. Le complexe vasculo-nerveux moyen :**

***b.1. Le paquet acoustico-facial :***

- **Le nerf facial et le nerf intermédiaire de Wrisberg : (Figure42)**

Nerf mixte complexe, le nerf facial est le VII ème nerf crânien. Il a des fonctions motrice, sensitive, sensorielle et végétative. Ces deux dernières étant véhiculées par le nerf intermédiaire de WRISBERG ou VII bis.

Le nerf facial apparait sur la berge inférieure du pons à 12 millimètres de la ligne médiane au niveau du sillon bulbo-pontique. Le nerf intermédiaire (VII bis) émerge de la partie la plus latérale du sillon bulbo-pontique et se situe au-dessous du VII sur tout son trajet.

Le nerf facial est solidaire au nerf cochléo-vestibulaire dans son trajet au sein de la citerne ponto-cérébelleuse, et est toujours accompagné du nerf intermédiaire du Wrisberg. Il est oblique en avant, en haut et latéralement, se dirigeant vers le porus du méat auditif interne. Le nerf facial (VII) a une situation postéro-supérieure au nerf cochléo-vestibulaire (VIII) dans la partie médiale de la citerne, puis il devient antéro-supérieur à ce nerf dans la partie latérale de la citerne: Il forme avec lui un 'X' allongé [77].

Dans son trajet au sein de l'angle ponto – cérébelleux, les enveloppes du VII se modifient: de méningées à son origine, elles deviennent schwanniennes [78].

- **Le nerf cochléo-vestibulaire :(Figure43)**

Il correspond au VIIIème nerf crânien et constitue un nerf sensoriel formé de deux nerfs distincts :

- Le nerf vestibulaire qui véhicule les messages contribuant au maintien de la statique et de l'équilibre;
- Le nerf cochléaire qui recueille les sensations auditives[79]

Son origine se situe dans le sillon bulbo-pontique juste en arrière du VII.

Ces deux nerfs, cochléaire et vestibulaire, sont accolés dans leur trajet dans la citerne ponto-cérébelleuse, et se dirigent latéralement. Ils sont surcroisés par le nerf facial. Le nerf vestibulaire est le plus volumineux, il surcroise le sinus pétreux inférieur pour atteindre le porus du CAI.

Dans le méat, le VIII est antéro-médial et forme une gouttière à concavité supérieure dans laquelle reposent les nerfs VII et VII bis.

Sur une distance de 6 à 15 mm après son émergence, la gaine de myéline du VIII est composée d'oligo -dendrocytes et non pas de cellules de Schwann, cela pourrait expliquer la vulnérabilité du nerf endommagé par un conflit artériel, veineux ou tumoral (78)




Figure 42: Vue postérieure de l'APC montrant le paquet acoustico-facial

***b.2. L'artère cérébelleuse antéro-inférieure (A.I.C.A) : (Figure 43)***

Emise par le tronc basilaire, l'A.I.C.A (Antéro InferiorCerebellaryArtery) a un trajet dans la partie médiane de l'angle ponto-cérébelleux, proche du paquet acoustico-facial.

Ses branches sont mises en évidence lors de la chirurgie de l'A.P.C, du clivus et dans les voies d'abord trans-temporales [76].

L'AICA nait en avant du nerf abducens (IV), se dirige en arrière vers l'angle ponto-cérébelleux en contournant le tronc cérébral. Elle décrit une courbe ouverte en haut et se rapproche du paquet acoustico-facial. Elle peut être soit en dessous de celui-ci, soit s'insinuer entre le VII et le VIII. Elle peut pénétrer dans le méat acoustique interne où elle émet ses branches à destinée labyrinthique [80].

L'A.I.C.A est à l'origine de deux autres artères importantes: l'artère subarcuata et l'artère labyrinthique : [81]

- L'artère subarcuata : nait du tronc principal de l'AICA. Au cours de l'abord rétro-sigmoïdien, l'exérèse de la paroi postérieure du méat acoustique interne impose souvent le sacrifice de l'artère subarcuata ce qui ne risque pas d'endommager l'AICA [67] (Figure 43)

- L'artère labyrinthique : c'est une artère qui suit le paquet acoustico-facial dans le méat et rejoint l'oreille interne. La dissection de ces nerfs au sein du méat auditif interne doit être extra-arachnoïdienne pour tenter, au maximum, de préserver cette artère fragile.

Il existe une inégalité de vascularisation nerveuse entre les différents éléments du paquet acoustico-facial dans l'angle ponto-cérébelleux et le méat. Ainsi, la vascularisation du nerf facial, précaire avec une zone hypo vasculaire intraméatique, contraste avec la richesse vasculaire du nerf cochléo-vestibulaire [82].

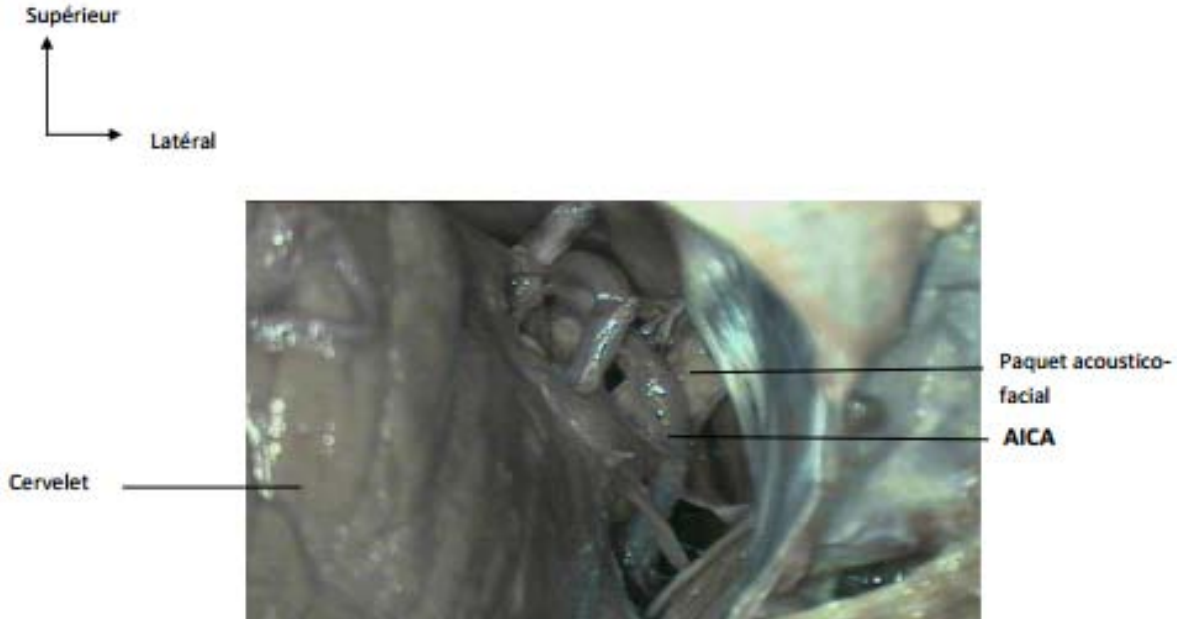


Figure 43: Vue postérieure de l'APC montrant l'artère cérébelleuse antéro-inférieure

***b.3. Les veines en rapport avec le paquet acoustico-facial :***

Une ou plusieurs afférences de la veine pétreuse supérieure, en particulier, la veine du pédoncule cérébelleux moyen ou la veine de la fissure ponto-cérébelleuse, peuvent être en contact avec le pédicule acoustico-facial ou passer entre les nerfs VII et VIII [83].

**c. Le complexe vasculo-nerveux inférieur :**

***c.1. Les nerfs mixtes : le nerf glosso-pharyngien (IX) , le nerf vague ( X) et le nerf accessoire ( XI) : (Figure 44)***

L'origine apparente des nerfs mixtes s'étagent de haut en bas dans le sillon latéral postérieur du bulbe : [84]

- Le nerf glosso-pharyngien (IX) nait par 4 à 5 filets à la partie supérieure de ce sillon.
- Le nerf vague (X) nait à la partie moyenne par 10 à 18 filets radiculaires.
- Le nerf accessoire ou spinal (XI) nait plus bas par double racine, spinale et bulbaire.

Le faisceau des trois nerfs se dirige horizontalement en avant et en dehors, glisse sur le flanc postéro-externe du tubercule jugulaire, et décrit à ce niveau une légère courbure concave en bas, en dehors et en avant pour gagner le foramen jugulaire [85].

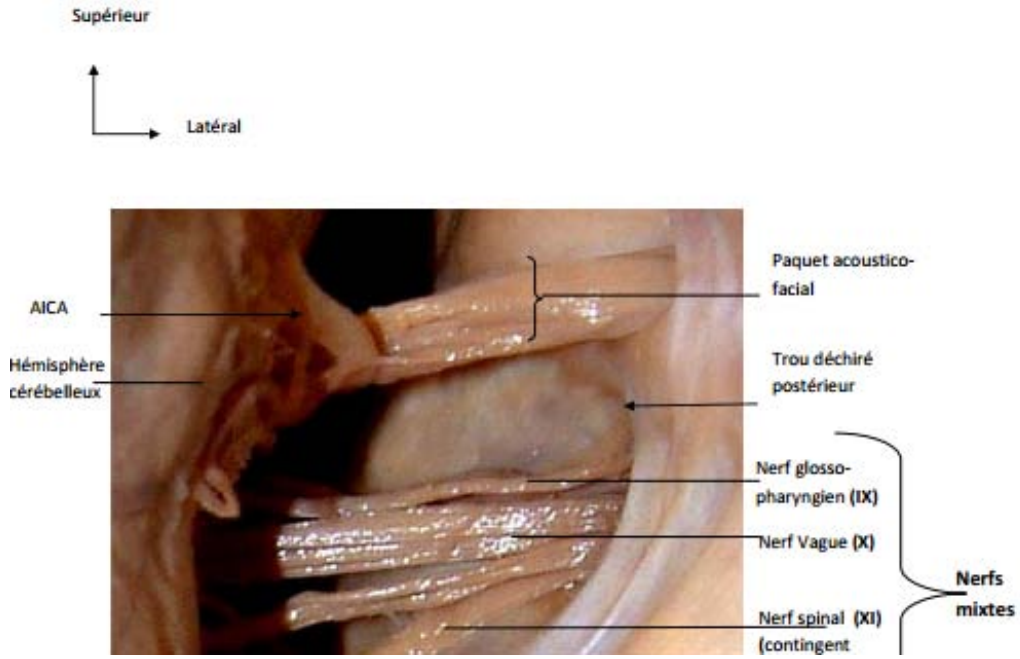


Figure 44: Vue postéro-externe de l'angle ponto-cérébelleux (APC) droit après écartement de l'hémisphère cérébelleux.

### *c.2. L'artère cérébelleuse postéro-inférieure (P.I.C.A) :(Figure 44)*

Elle nait dans 90% des cas de l'artère vertébrale et dans 10% des cas de l'artère basilaire. Elle a un trajet descendant, elle étend les fibres du XII, fait une boucle vers les nerfs mixtes qui reposent sur elle puis se dirige vers l'hémisphère cérébelleux et le vermis. Elle peut réaliser une boucle qui remonte haut vers le paquet acousticofacial et le comprimer. [86]

### *c.3. La veine pétreuse inférieure :*

La veine pétreuse inférieure est inconstante. Elle est satellite de la racine du nerf glosso-pharyngien. Elle est constituée de veines pontiques cérébelleuses et labyrinthiques et se draine dans le sinus pétreux inférieur à hauteur du foramen jugulaire [83].

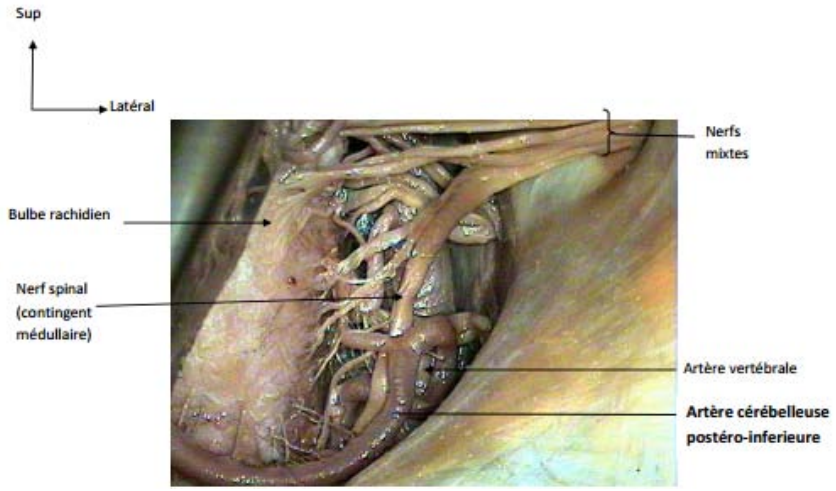


Figure 44: Vue postérieure de l'APC droit, montrant l'artère cérébelleuse postéro-inférieure (PICA).

# III. Rappel : Physiologie du Liquide Céphalo-Rachidien LCR[59,87]

## 1. Sécrétion du LCR:

Le LCS sécrété essentiellement au niveau des plexus choroïdes à raison de 60%, et pour les 40 % restant, l'ensemble de surface cérébrale à partir de l'espace liquidien interstitiel, les vaisseaux sanguins des espaces sous-arachnoïdiens et l'épendyme ventriculaire, en assure la

sécrétion. Ce volume a été évalué à 600ml/j soit 0,4ml/min chez l'adulte ; 200ml/j soit 0,1ml/min chez le nourrisson et de 0,3 ml/j chez l'enfant. Le LCS est renouvelé environ toutes les 7 heures, soit entre 3 et 4 fois par jour. Cette production n'est pas influencée par la pression intracrânienne ; c'est un phénomène actif qui nécessite de l'énergie.

## 2. Circulation [88] :

Le LCS produit passe des ventricules latéraux vers le V3 par le trou de Monro puis vers le quatrième ventricule par l'aqueduc de Sylvius. A ce secteur intra-ventriculaire se juxtapose un autre : péri cérébral et péri médullaire (citernes, espaces sousarachnoïdiens). Les deux secteurs communiquent par les trous de Luschka et Magendie situés au niveau du 4éme ventricule.

Il existe deux sortes de flux du LCS qui agissent simultanément et en permanence:

- Le flux net global, qui résulte des mécanismes de sécrétion -résorption.
- Les flux pulsatiles qui résultent des pulsations artérielles cérébrales, c'est-à- dire, fondamentalement, des modifications systolo-diastoliques du volume du lit vasculaire encéphalique.

### 2.1. Le flux net global (Bulk flow)[88] :

Ce flux est le produit de la sécrétion du LCS, égal (en situation d'équilibre) au volume de LCS résorbé. Ce volume a été évalué à environ 600ml par jour; soit 4ml par minute ce qui est extrêmement faible en comparaison du flux sanguin cérébral global qui est d'environ 700ml par minute.

### 2.2. Les flux pulsatiles :

Ils résultent des modifications du volume sanguin cérébral encéphalique entre les stades de systoles et de diastole.

Cette pulsation vasculaire s'exerçant dans une cavité crânienne rigide, repousse le LCS encéphalique vers le sac dural plus extensible. Ainsi l'équilibre instantané entre le parenchyme et les espaces liquidiens, pour une pression moyenne donnés du LCS, est le résultat de plusieurs facteurs :

- Une boite crânienne rigide.
- Un système vasculaire dont les pulsations, grâce au vase d'expansion du sac méningé rachidien, imprime des mouvements systolodiastoliques au LCS.

Ces forces systoliques s'exercent de la périphérie au centre, par l'intermédiaire du parenchyme cérébral.

## 3. Résorption :

La résorption du LCS se situe principalement au niveau des granulations arachnoïdiennes de Pacchioni ou les villosités arachnoïdiennes, secondairement au niveau des parois des cavités ventriculaires, des lymphatiques extra-duraux des nerfs crâniens; rachidiens et au niveau des villosités spinales. C'est un phénomène passif qui obéit au gradient de pression entre l'espacesousarachnoïdien et le sinus.

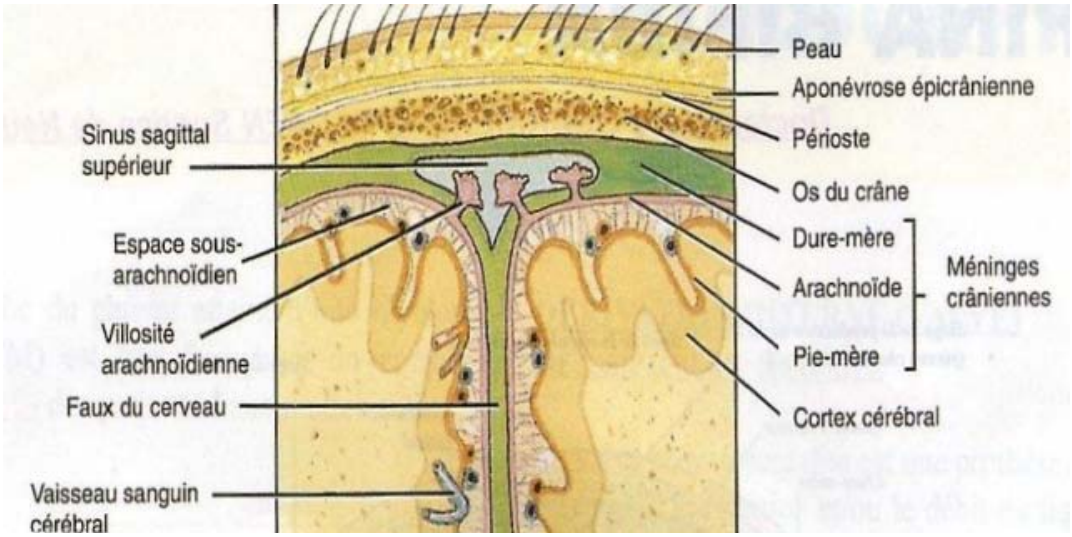


**Figure 45**: coupe coronale des espaces sous arachnoïdiens.[89]

On peut donc définir deux voies mécaniques de circulation du LCS [88] :

- La voie majeure : débutant au niveau des plexus choroïdes des ventricules latéraux dont la production de LCS rejoint celle du V3 et du V4, quitte le système ventriculaire pour les citernes ou les espaces sous arachnoïdiens. Le site d'absorption principale est alors ; les granulations de Pacchioni ou les villosités arachnoïdiennes; principalement dans le sinus sagittal supérieur.
- La voie mineure : comprend les voies à travers l'épendyme ventriculaire ; les espaces interstitiels et péri vasculaires et le réseau lymphatique. Le site d'absorption est alors situé au niveau des capillaires arachnoïdiens ; mais aussi au niveau des plexus choroïdes.

Le mouvement net de sécrétion circulation résorption est engendré par le gradient de pression entre le système artériolaire, les espaces liquidiens;et le système veineux intradural.

# IV. Pathologie chirurgicale de l'angle ponto-cérébelleux

## 1. Les tumeurs de l'angle ponto -cérébelleux :

Les tumeurs de l'A.P.C représentent 10% des tumeurs intracrâniennes, on distingue :

- Les lésions de localisation extra-axiale: Les plus fréquentes, qui prennent naissance dans les gaines nerveuses, les méninges et les vaisseaux.
- Les lésions de localisation intra-durale: Qui ont pour origine l'os pétreux ou le foramen jugulaire mais qui se développent dans l'APC et le C.A.I.
- Les lésions de localisation intra-axiale: Plus rares, ce sont des tumeurs exophytiques prenant naissance dans le tronc cérébral ou le cervelet.

### 1.1. Les tumeurs extra-axiales:

En dehors des tumeurs métastasiques, trois types histologiques dominent les étiologies:

- Les tumeurs dérivées des cellules de Schwann = **schwannomes**

- Les tumeurs dérivées des cellules arachnoïdiennes = **méningiomes**
- Les tumeurs dérivées de reliquats embryonnaires = **tumeurs épidermoides**.

**a. Les schwannomes de l'APC :**

Les tumeurs bénignes d'origine nerveuse peuvent naître sur toutes les paires crâniennes.

Dans l'A.P.C, elles touchent surtout le paquet acoustico-facial. L'atteinte du V ou des nerfs mixtes est beaucoup plus rare.

***a.1. Schwannome vestibulaire ou neurinome de l'acoustique: (Figure 46)***

Il représente 90% des tumeurs de l'APC et de la fosse cérébrale postérieure chez l'adulte.

Il s'agit de tumeurs de la gaine des nerfs, composée de cellules de Schwann.

Né au fond du conduit auditif interne (C.A.I.), il grossit lentement puis s'accouche à travers le porus du C.A.I. pour croître dans l'angle ponto-cérébelleux.

Le diagnostic positif et différentiel du schwannome repose actuellement en imagerie exclusivement sur l'IRM. Ses données confrontées à la clinique aident au choix thérapeutiques[89].

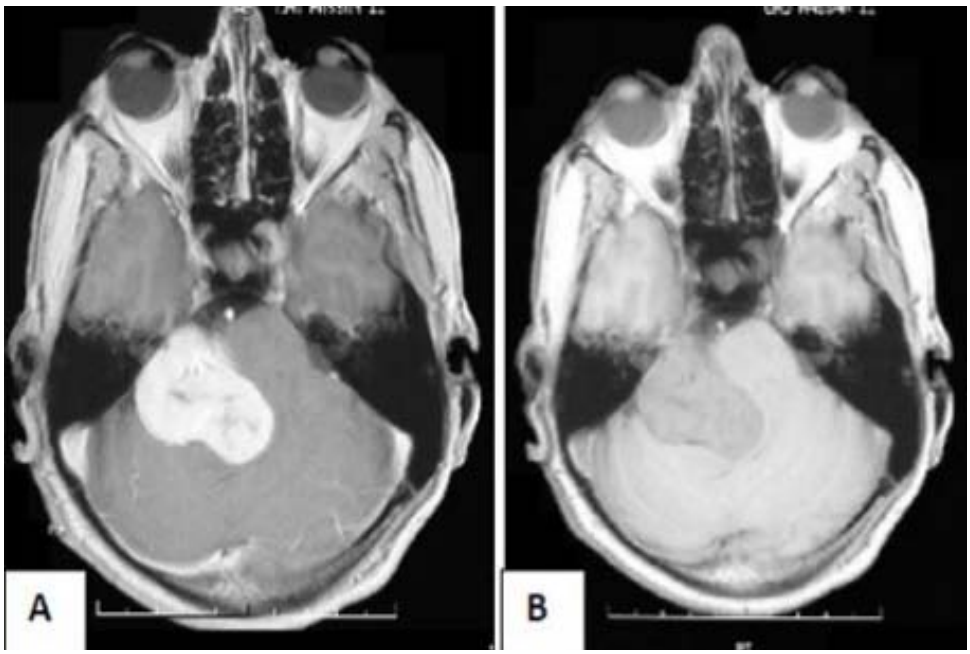


Figure 46: Coupe axiale d'IRM montrant un schwannome vestibulaire de l'APC droit en hypo signal T1 (B), se rehaussant de manière intense et hétérogène après injection de Gado (A).

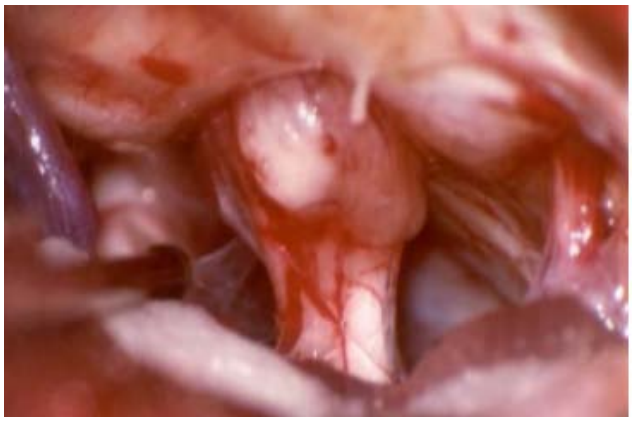

**Figure 47:** Image per opératoire obtenue par voie rétro sigmoïde montrant un neurinome de l'acoustique droit [90]

***a.2. Les autres schwannomes de l'A.P.C :***

Il s'agit des schwannomes du trijumeau et des schwannomes du nerf facial, dont la fréquence est beaucoup moins importante que celle des SV.

**b. Les méningiomes: (Figure48)**

Les méningiomes sont les deuxièmes tumeurs de la fosse cérébrale postérieure chez l'adulte par ordre de fréquence. Ils se développent essentiellement à partir des cellules des villosités arachnoïdiennes qui s'invaginent en doigt de gant dans les veines et les sinus dure-mériens. [91]

Ils se différencient des schwannomes en IRM par leur raccordement en pente douce avec les méninges et par l'existence, en regard, d'une prise de contraste méningée en queue de comète. [92]

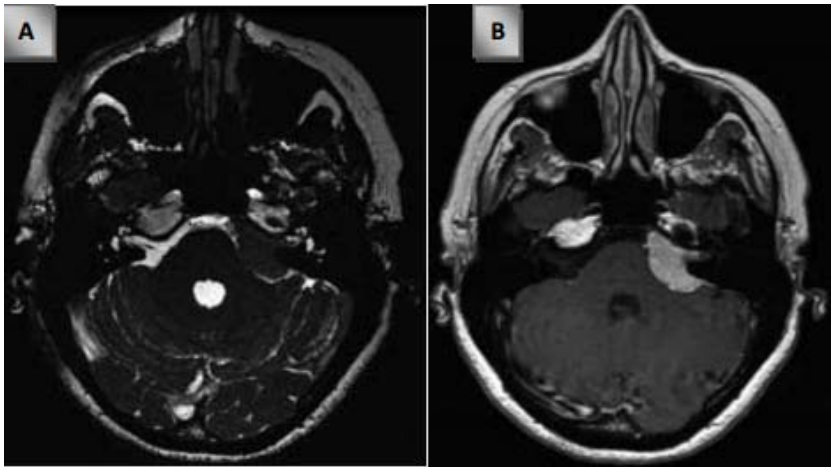


**Figure 48**: Coupe axiale d'IRM montrant une image iso intense T2 au niveau de l'APC gauche (A), et en T1 prenant le produit de contraste (B). [65].

**c. Les kystes épidermoides ou cholestéatome primitive de l'APC: (Figure 49)**

Il s'agit de la troisième tumeur par ordre de fréquence de l'angle pontocérébelleux, après le schwannome vestibulaire et le méningiome.

Son aspect d'IRM est caractéristique. Le diagnostic est parfois difficile avec les kystes arachnoïdiens de l'angle ponto-cérébelleux. Actuellement les séquences en diffusion permettent de porter facilement un à l'autre de ces deux diagnostics.[93]

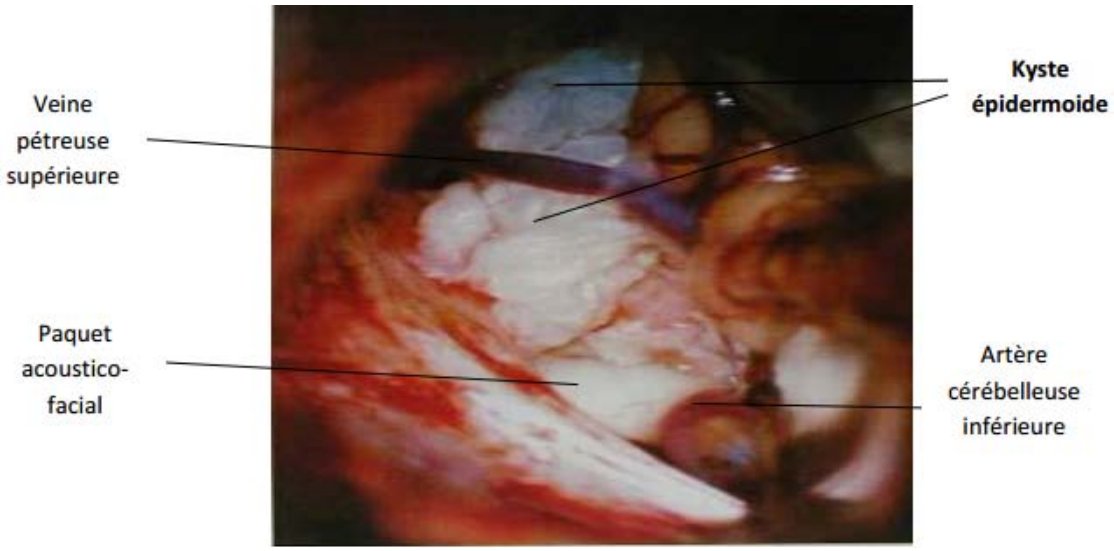


Figure 49: Vue opératoire montrant un kyste épidermoide de l'APC [94]

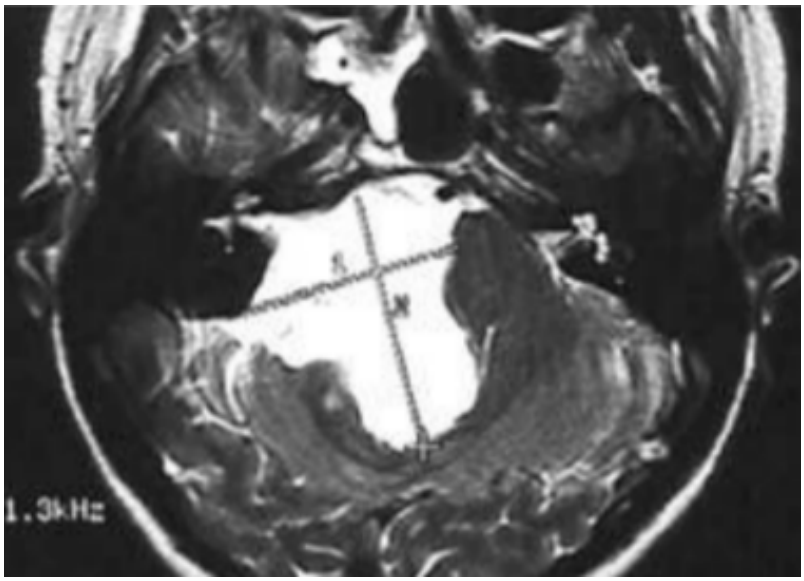

Figure 50:Coupe axiale d'IRM T2 montrant un volumineux kyste épidermoide de l'angle ponto cérébelleux en hyper signal T2 caractéristique [95]

**d. Autres tumeurs :**

Glomus jugulaire de type C et D, granulomes à cholesterine, lipomes, les métastases, médulloblastome, hamartomes, lymphomes …

### 1.2. Les tumeurs intra-axiales:

Ce sont des tumeurs exophytiques qui se développent au dépend du tronc cérébral, du 4eme ventricule et du cervelet. Elles sont essentiellement représentées par le médulloblastome, l'épendymome, l'astrocytome du cervelet et le papillome du plexus choroïde du IV ème ventricule.

### 1.3. Les tumeurs extradurales:

Elles sont développées aux dépens de l'os temporal ou du trou déchiré postérieur et peuvent déborder dans l'APC comme les paragangliomes, chondrome, chordome, glomus jugulaire…

## 2. Conflit vasculo-nerveux :

L'œil qui observe un angle ponto cérébelleux est frappé par le trajet rectiligne des nerfs qui le traversent et celui, complexe et sinueux, des vaisseaux qui y cheminent. Il est alors concevable d'imaginer qu'un «conflit» puisse survenir entre ces deux structures du fait de prédispositions anatomiques particulières les mettant en contact étroit. Si Dandy énonce dès 1934 l'hypothèse d'un conflit entre un nerf crânien et une boucle vasculaire dans l'angle ponto cérébelleux, il aurait fallu plus de soixante ans pour la confirmer définitivement grâce au microscope, les images préopératoires grâce à l'IRM permettent de prévoir les acteurs et le lieu du conflit; les constats opératoires, notamment depuis l'utilisation de l'endoscope confirment la réalité macroscopique de ce conflit; les résultats de la décompression, dans le spasme de l'hémiface par exemple, ne permettent plus de qualifier cette pathologie d'essentielle [65].

Le conflit vasculo-nerveux dans l'angle ponto cérébelleux est donc bien une entité étiopathogénique: un conflit avec le VII, nerf facial, entraîne un spasme de l'hémiface, un conflit avec le nerf trijumeau (V), entraîne une névralgie de Trousseau; un conflit avec le nerf acoustique

(XI), entraîne des troubles de l'audition et de l'équilibre selon que le nerf est touché dans son compartiment cochléaire ou vestibulaire, un conflit avec le nerf glossopharyngien (IX),entraîne une glossodynie dans la région correspondante.

Pour des raisons anatomiques, les deux premières entités sont infiniment plus fréquentes que les autres.

La décompression chirurgicale neuro-vasculaire est le traitement curatif de cette maladie [72,85]. Elle consiste à décomprimer le nerf en disséquant le vaisseau qui le comprime et en y interposant du matériel synthétique ou naturel: bandelettes de Téflon ou plaque de Dacron [96].

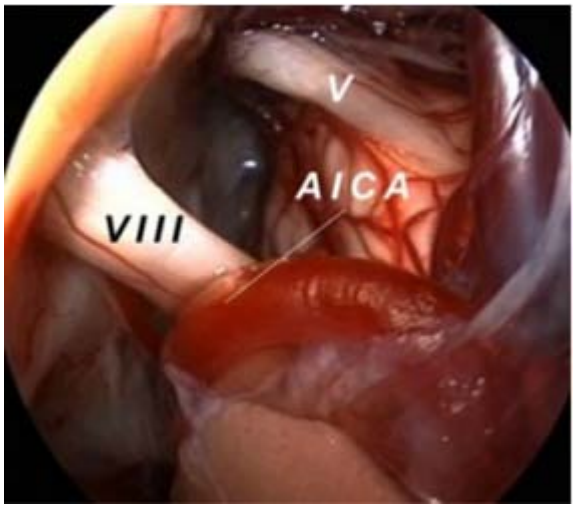


**Figure 51**: Vue opératoire obtenue par Voie rétro sigmoïde gauche, qui montre un conflit entre le nerf cochléo-vestibulaire (VIII), et l'A.I.C.A [97].

# V. Matériel endoscopique[98,99]

## 1. Présentation d'un endoscope

L'apparition du procédé optique HOPKINS dans les années soixante, a permis la miniaturisation des endoscopes et leur sophistication. La technique actuelle offre un grand choix d'endoscopes ainsi qu'une large panoplie de micro-instruments adaptés en supplément aux instruments classiques.

Tous les endoscopes, qu'ils soient rigides ou flexibles, sont composés de deux ou trois parties selon qu'ils sont opérationnels ou simplement d'observation. Ils sont formés d'un étui cylindrique renfermant des fibres optiques pour la transmission de lumière, d'un télescope pour l'image et d'un ou plusieurs canaux opérationnels. Il importe de séparer deux systèmes : souple et rigide et deux concepts : endoscopie visuelle et vidéoendoscopie.

Figure 52 : Neuroendoscope

### 1.1. Une optique de qualité :

#### a. Le système Hopkins:

La qualité d'un endoscope se définit par la qualité de son optique. Le système à lentilles Hopkins permet l'obtention d'images d'une grande qualité de résolution et de contraste avec un large champ de vision.

#### b. Optiques coudées :

Pour les accès étroits en neurochirurgie, les optiques munies d'un oculaire coudé à 45° permettent non seulement d'obtenir des images intra-opératoires nettes, elles offrent également à l'opérateur une vue globale sur le champ opératoire tout en lui donnant la possibilité de visionner les espaces situés « dans les coins ».

Figure 53 : Optique HOPKINS, diamètre 2,7mm, longueur 15 cm, autoclavable, oculaire coudé, avec conduction de la lumière par fibre optique incorporée

**c. L'optique du neuroendoscope:**

Le meilleur compromis entre la longueur nécessaire pour les applications microchirurgicales et le maintien d'une image de grande qualité est réalisé dans l'optique autoclavable dont la longueur est de 15cm et le diamètre externe de 2,7mm.

**d. Un angle de vue à 30°:**

L'optique choisie à un angle de vue de 30° permet par rotation du système, d'offrir un champ de vision large. Elle permet donc une vaste exploration avec un minimum de déplacement de l'axe de l'endoscope.

**e. Une optique rigide plutôt qu'un système à fibres:**

Dans l'état actuel des progrès techniques, un système à fibres ne peut obtenir une image d'une qualité comparable à celle obtenue avec un système rigide à lentilles. La précision des gestes requise en Neurochirurgie impose de disposer toujours d'un contrôle visuel de grande qualité d'où la nécessité actuelle de préférer pour cette discipline l'usage d'un système optique rigide à lentilles.

### 1.2. Un diamètre externe minimum

La traversée cérébrale obligatoire pour atteindre le système ventriculaire impose de disposer d'un endoscope dont la chemise a un diamètre externe le plus petit possible. En pratique, le diamètre d'un endoscope est imposé par le diamètre de l'optique et celui des instruments utilisés. Le diamètre externe de l'optique choisie est de 2,9 mm. La taille des

instruments utilisables dans les ventricules pour les indications conventionnelles de la neuroendoscopie varie entre 1 et 3mm.

### 1.3. Une longueur adaptée

Si l'abord de la corne frontale d'un ventricule latéral dilaté peut être réalisé sans difficulté, à main levée, il peut s'avérer parfois indispensable de procéder à un guidage de l'endoscope si le système ventriculaire est modérément dilaté, que l'axe de la trajectoire choisie est différent de l'abord coronal conventionnel ou si l'abord concerne un autre endroit de la filière ventriculaire, ce guidage peut se faire soit à l'aide d'un cadre de stéréotaxie ou d'une autre méthode de neuronavigation. Le neuroendoscope a donc une partie libre de 20 cm, longueur suffisante pour s'adapter aux différents cadres de stéréotaxie. De plus, la portion distale de l'endoscope est graduée sur 15cm pour mesurer en permanence la profondeur de pénétration du neuroendoscope.

### 1.4. Un poids et un encombrement minimum

Le neuroendoscope est construit dans un alliage léger, avec une épaisseur réduite pour un poids minimum. Une portion de la chemise est toutefois renforcée pour supporter la force de serrage du bras de fixation.

### 1.5. Un endoscope modulable

Le neuroendoscope comporte trois chemises de diamètre externe différent permettant de passer des instruments de 1mm, 1,7 mm ou 3 mm. La petite chemise (3,5/4,7mm) est suffisante pour la réalisation d'une ventriculocisternostomie. La chemise intermédiaire (3,5/5,2mm) permet de passer des instruments plus gros et notamment des pinces à biopsie de diamètre suffisant pour recueillir des prélèvements analysables. La plus grosse chemise (4/7mm) autorise l'introduction d'instruments plus volumineux notamment des canules d'aspiration. Chacune de ces chemises peut être raccordée à la même pièce intermédiaire portant les entrées instrumentales et le dispositif de fixation de l'optique. Ainsi, en fonction de la pathologie, on peut choisir le diamètre de la chemise la plus adaptée.

### 1.6. Plusieurs entrées pour les instruments et l'irrigation

Chacune des chemises possède une entrée pour l'irrigation avec un arrêt permettant une irrigation à la demande. La pièce intermédiaire permet le passage d'un instrument, voire de deux simultanément en fonction de la taille de la chemise choisie.

Le système d'irrigation doit comporter idéalement un canal irrigateur et un canal évacuateur. Ce dispositif alourdit et complique le nettoyage de l'instrument. La longueur de l'endoscope définit la hauteur (le niveau) du seuil d'évacuation du trop-plein et impose donc la valeur de la pression intra-ventriculaire. Ainsi, une irrigation temporaire (pour laver un saignement) peut fortement augmenter la pression intra-ventriculaire. Il est plus prudent d'utiliser soit une petite sonde ventriculaire indépendante, soit de fixer un cathéter sur le système d'évacuation et de le placer en siphonage tout en modulant le niveau de la pression intra-ventriculaire en élevant ou en baissant l'orifice distal du cathéter.

Le « canal de travail » (Operating Channel des Anglo-saxons) a un diamètre qui conditionne naturellement la taille des instruments utilisés mais aussi la taille des fragments biopsiques ou des caillots voire des cathéters libres intra-ventriculaires que l'on pourra retirer à travers l'endoscope.

### 1.7. Un bras articulé adapté

Un bras articulé permettant de mobiliser très aisément le neuroendoscope, vient se fixer sur la partie renforcée des chemises. Le neuroendoscope peut ainsi être mobilisé à la demande en serrant ou desserrant une vis centrale qui libère ou rigidifie les différentes rotules du bras. Son mécanisme simple et sans à coup donne au bras articulé toute la légèreté nécessaire à la manipulation endoscopique.

Les partisans des flexibles les défendent pour leur capacité de navigation permettant d'élargir le champ d'exploration et donc ses capacités opérationnelles.

BUCHOLZ [100]propose une solution intermédiaire en combinant les deux. Une fois le rigide en place, il est retiré et remplacé dans son étui par le flexible, ce qui permet d'aborder une zone plus large sans changer les données du trajet initial.

Figure 54: Chemises de l'endoscope, avec la pièce intermédiaire fixée au bras articulé [99]

## 2. Présentation des instruments

### 2.1. Les sondes coagulantes

Les sondes coagulantes monopolaires ont trois formes différentes selon l'utilisation choisie: pointe mousse servant plus à perforer mécaniquement les membranes qu'à coaguler, extrémité arrondie conventionnelle pour tout type de coagulation, extrémité en spatule pour aider à la dissection et coaguler les surfaces des kystes.

Les sondes sont recouvertes d'un revêtement bicolore à leur extrémité proximale de façon à contrôler le moment où l'extrémité distale sort de la chemise au niveau du site opératoire.

Il existe aussi des sondes bipolaires qui garantissent une excellente coagulation et une fermeture sûre des vaisseaux même ceux de gros calibre.

### 2.2. Lespinces à biopsie

La taille des pinces à biopsie est très importante à connaître car elle conditionne la taille des fragments qui seront confiés à l'anatomopathologiste. Les petits fragments font courir le risque d'incertitude diagnostique. Inversement, l'importance du saignement consécutif au prélèvement est proportionnelle à la taille de la pince utilisée.

### 2.3. Les pinces à préhension

Fines et longues, elles sont des outils indispensables pour la dissection.

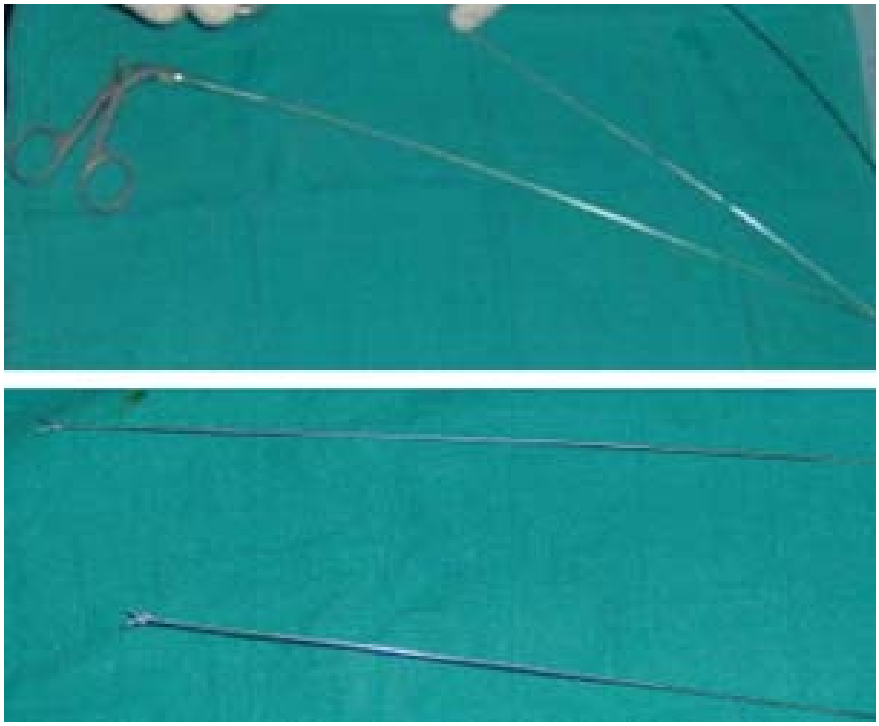

Figure 55: Des pinces à préhension, des pinces à biopsie, des microciseaux à bouts pointus [99]

### 2.4. Les microciseaux

Les microciseaux compatibles avec la dimension des gestes réalisés par endoscopie sont à bout fin et pointu. Ils sont utilisés principalement pour ouvrir les parois des kystes arachnoïdiens et des kystes colloïdes.

### 2.5. Les sondes de ponction et canules d'aspiration

Munies d'une aiguille à biseau long, les sondes de ponction sont indispensables pour la ponction des kystes colloïdes. La nature transparente du cathéter permet de contrôler l'efficacité de la ponction en observant le contenu aspiré par la sonde. Leur extrémité pointue en fait des bistouris pour d'autre usage, à condition de s'assurer de l'absence de toute possibilité de plaie vasculaire lors de leur usage. Moins dangereuses sont les canules d'aspiration qui, une fois la paroi du kyste colloïde ouverte, permettent de compléter l'évacuation du kyste.

### 2.6. Les tubes optiques

Ils permettent l'utilisation endocavitaire des lasers. Ces dispositifs permettent d'incliner de quelques degrés l'extrémité de la fibre pour permettre une coagulation plus large.

La partie proximale de l'endoscope comporte une pièce adaptée à la vision directe à l'œil nu (endoscopie visuelle). Mais étant donné le risque infectieux, la majorité des auteurs préfère la relier à une caméra miniature, elle-même reliée à un moniteur de télévision (vidéo-endoscopie).

Les photographies et les enregistrements vidéographiques sont tout à fait possibles.

La source de lumière est fournie par un générateur de lumière froide dont la meilleure actuellement est celle fournie par une lampe à xénon. La lumière froide est conduite par un câble de fibres optiques jusqu'à son emplacement au bout proximal de l'endoscope.

Figure 56: La colonne d'endoscopie avec la source de lumière et la vidéo [98]

Figure 57: L'ensemble des instruments endoscopiques [98]

## 3. Stérilisation d'un endoscope :

La stérilisation d'un endoscope peut être réalisée par plusieurs méthodes. Trois ont été essayées par GRIFFITH [101]

- La stérilisation à 70° avec ou sans formaldéhyde pendant 15 minutes : elle est efficace mais altère les fibres optiques.
- Cidex (glutaraldéhyde activé) : immersion pendant 2 heures et demi avec lavage et rinçage : efficace mais longue.
- Méthanol-hypochlorite (développée par KELSEY en 1974) : immersion de 15 minutes dans une solution de méthanol et d'hypochlorite (50 % -50 %). Après le rinçage, l'endoscope est prêt à l'emploi. GRIFFITH considère cette méthode comme la plus pratique car elle est plus efficace et plus rapide.

Le méthanol-hypochlorite et le Cidex sont efficaces rapidement et donc tout à fait adaptés à la chirurgie en urgence.

La stérilisation peut se faire également par de l'oxyde d'éthylène, mais, elle nécessite plus de temps : le matériel n'est prêt pour une nouvelle utilisation que trois jours après.

# VI. Épidémiologie :

## 1. Age

### 1.1 Kyste épidermoïde

Les tumeurs épidermoïdes représentent entre 0,2 et 1,5% des tumeurs intracrâniennes primitives, et 3 à 5% des tumeurs de l'angle ponto cérébelleux. Il s'agit d'ailleurs de la troisième tumeur par ordre de fréquence de l'angle ponto-cérébelleux, après le schwannome vestibulaire et le méningiome [111,117,120]. Dans la série de Lakhdar [117], elle représente 1,6% de l'ensemble des processus expansifs intracrâniens et 12,5% des tumeurs de l'angle ponto cérébelleux.

Les kystes épidermoïdes, dont l'évolution est lente, peuvent être découverts à tout âge. Cependant, la découverte dans l'enfance est exceptionnelle et le pic d'âge du diagnostic se situe entre la quatrième et la cinquième décennie. [102]

Dans la série d'Akar, l'âge moyen des tumeurs épidermoïdes intracrâniennes, y compris ceux situés dans la fosse cérébrale postérieure est de 40 ans. [103]

Dans la série d'Alexender qui décrit une série de 12 patients, dont 5 se sont présentés pour récidive d'un kyste épidermoïde et ont été traités par microchirurgie assistée par neuroendoscopie, ces derniers avaient également un âge avancé avec une moyenne de 52,4ans et des extrêmes allant de 33ans à 65ans. [104]

Dans la série d'Ebner, qui décrit une série de 7 cas de kystes épidermoïdes récidivants traités par microchirurgie assistée par neuroendoscopie, la moyenne d'âge était de 52ans avec des extrêmes allant de 35 à 60 ans. [105]

La moyenne d'âge des patients traités chirurgicalement pour KE varie selon les séries entre 40 et 52 ans. L'âge moyen noté dans notre étude était de 52 ans, il est conforme à celui de la littérature (tableau VIII)

**Tableau VIII : L'âge moyen de survenue du K.E selon plusieurs études comparées à notre série.**

| Série | Age moyen |
|---|---|
| Guy G et Alhayek G [102] | 40- 50 ans |
| Akar Z et Tanriover N [103] | 40 ans |
| Alexander Tuchman et Andrew [104] | 52,4 ans |
| F. H. Ebner et F. Roser [105] | 52 ans |
| Notre série | 54 ans |

### 1.2 Conflit vasculo nerveux

Dans la série de Duntze et F.Litré à propos de 27 patients, qui étudie l'apport de l'endoscopie pour la décompression microvasculaire du conflit vasculo nerveux, l'âge moyen des patients traités est de 59ans avec des extrêmes de 20 à 76ans. [106]

Dans une étude rétrospective de deux patients porteur de conflit vasculo-nerveux dans l'angle ponto-cérébelleux la moyenne d'âge est de 64ans. [107]

Dans les séries de Christian Rosenstengel [108] et Jankovic J [109] qui étudient le spasme hémifacial, l'âge moyen est respectivement de **56.6 ans et 48 ,5+/-14,1ans.**

**Dans la série de Mardassi portant sur 439 malades présentant un spasme de l'hémiface sur conflit vasculo nerveux,** l'âge moyen révélateur est de 48 ans avec des extrêmes de 20 à 70 ans. [110]

**Dans notre série, concernant le cas de CVN, l'âge de la patiente est de 51ans ce qui concorde avec les résultats des études motionnées ci-dessus (tableau IX).**

**Tableau IX: La moyenne d'âge du CVN rapportée par différentes études.**

| Série | Age moyen |
|---|---|
| F.litré [106] | 59 ans |
| Rousseaux [107] | 64 ans |
| Christian Rosenstengel [108] | 56,6 ans |
| J.Jankovic [109] | 48,5 ans |
| A.Mardassi [110] | 48ans |
| Notre cas | 51ans |

### 1.3 Neurinome de l'acoustique :

C'est la plus fréquente des tumeurs de l'angle ponto cérébelleux (80%) et de la fosse cérébrale postérieure chez l'adulte.

L'âge moyen de découverte d'un schwannome vestibulaire est de 50 ans avec des limites extrêmes allant de 16 à 85 ans selon les séries. Le schwannome vestibulaire est une tumeur essentiellement de l'adulte. [91, 111]

L'âge moyen de découverte du schwannome vestibulaire dans la série de S.Soudni est de 51ans avec des extrêmes allant de 36 à 66ans. [112]

Dans une étude rétrospective de 22cas, présentant un schwannome vestibulaire, opérés au service de neurochirurgie au CHU Mohamed VI de Marrakech, l'âge moyen est de 46,6ans avec des extrêmes de 6 à 58ans. [113].

En outre, dans la série de Pech, 60% ont plus de 50 ans avec un âge moyen de 49ans. [114]

Quant à notre série, l'âge moyen est de 52ans, résultat qui se rapproche de celui d'une étude réalisée par group House [115] intéressant une série de 1113 cas où environ 50% des patients sont dans leur 5ème ou 6ème décennie avec une moyenne de 51ans, et de Strekers [116] où la moyenne d'âge est de 50ans (tableau X).

Tableau X : L'âge moyen de survenue du N.A selon plusieurs études comparées à notre série.

| Série | Age moyen |
|---|---|
| Soudni.S [112] | 51ans |
| Abid.M[113] | 46,6ans |
| Pech {114] | 49 ans |
| House [115] | 51 ans |
| Sterkers [116] | 50 ans |
| Notre série | 52ans |

## 2. Sexe :

La répartition de notre série selon le sexe ne montre pas une prédominance significative : notre série est constituée de 3 patients: 2 hommes dont un est porteur d'un kyste épidermoïde et l'autre d'un neurinome de l'acoustique (67%) et une femme (33%) présentant un spasme de

l'hémiface sur conflit vasculo-nerveux. La comparaison de nos cas avec ceux de la littérature montre une concordance.

Pour les tumeurs de l'angle ponto-cérébelleux, les patients de sexe masculin sont plus souvent atteints que ceux de sexe féminin, et le sexe-ratio décrit dans la littérature est supérieur à 1,2.

En effet, dans une étude rétrospective de 10 cas de kyste épidermoïde de l'angle ponto-cérébelleux opérés au service de neurochirurgie, CHU Ibn Rochd de Casablanca, on note une prédominance masculine avec un sexe-ratio de 1,5 [117]. Dans une autre série d'A.Goel à propos de 30cas, le sexe-ratio est de 1,7 (19H/11F) [118]. Dans notre série, la tumeur épidermoïde a été constatée chez un sujet de sexe masculin (tableau XI).

**Tableau XI: sexe prédominant dans le kyste épidermoïde.**

| Série | Prédominance |
|---|---|
| A.Lakhdar [117] | Masculine |
| A.Goel [118] | Masculine |
| Notre cas | Masculine |

Et concernant le schwannome vestibulaire, à l'exception de la série de M.Abid [113] où le nombre de femmes dépasse légèrement celui des hommes (sex-ration=1,4 F/H), nos résultats rejoignent ceux des autres séries, notamment celle de H.Dallali [119], qui porte sur 11 cas de schwannome vestibulaire opérés au service de neurochirurgie du CHU Sahloul à Sousse, où le sexe-ratio est de 1,2 (6H/5F) (tableau XII).

**Tableau XII: Sexe prédominant dans le neurinome de l'acoustique**

| Série | Prédominance |
|---|---|
| H.Dallali [119] | Masculine |
| M.Abid [113] | Féminin |
| Notre cas | Masculine |

Contrairement, pour le conflit vasculo-nerveux, selon A.Mardassi [110] qui étudie l'apport de la chirurgie dans le traitement du spasme de l'hémiface sur CVN, cette affection est plus fréquente chez la femme (66%) que chez l'homme (33%) dans une proportion de 2F pour 1H (tableau XIII).

Tableau XIII: Sexe prédominant dans le conflit vasculo-nerveux

| Série | Prédominance |
|---|---|
| A.Mardassi [110] | Féminine |
| Notre cas | Féminine |

# VII. Etude clinique :

## 1. Délai diagnostic:

C'est le temps écoulé entre le début de la symptomatologie et la date d'hospitalisation. Cette durée est variable, allant de quelques jours à quelques mois pour les tumeurs de l'angle ponto-cérébelleux et à quelques années pour le conflit vasculo-nerveux.

Dans notre série la durée moyenne des symptômes était de 5 mois pour les deux patients porteurs de tumeur de l'APC, ce qui concorde avec les résultats des études motionnées ci-dessous.

Selon A.Goel[118] et S.Somanna[121] concernant le kyste épidermoïde, la durée moyenne des symptômes est respectivement de 4mois et 10mois.

Concernant le neurinome de l'acoustique et selon David.A [122], la durée moyenne des symptômes est de 8 mois.

Alors que pour le spasme de l'hémiface et selon A.Mardassi[110] et D.Arnaud [201], le délai moyen entre le début des signes et l'intervention chirurgicale est de 10 ans avec des extrêmes de 1 à 30 ans, résultat identique à notre patiente.

## 2. Les manifestations cliniques:

### 2.1. Les tumeurs de l'angle ponto-cérébelleux :

#### a. Kyste épidermoïde

La clinique des tumeurs de l'angle ponto-cérébelleux est variable, elle dépend du site de la tumeur, de l'âge et du degré de sa croissance. L'hypertension intracrânienne représente le signe fréquemment rencontré.

La symptomatologie des tumeurs épidermoïdes est polymorphe.

La majorité des séries rapportent une prédominance du syndrome d'HTIC, qui inclut les céphalées, les vomissements et les troubles visuels. Le syndrome cérébelleux est une manifestation fréquente, incluant l'ataxie, la dysmétrie, la dysarthrie et le nystagmus. [123,124,125].

Ces résultats sont identiques à ceux de notre cas, où le patient a présenté un syndrome d'HTIC associé à un syndrome cérébelleux stato-kinétique.

En plus, certains patients peuvent présenter une atteinte des nerfs crâniens. [126,124,125]

**b. Neurinome de l'acoustique (tableau XIV) :**

Bien que le schwannome se développe sur le nerf vestibulaire, le premier symptôme auditif chronologique et par ordre de fréquence est une hypoacousie, de perception unilatérale et d'évolution lente [127]. Elle a été mentionnée respectivement chez 71%, 80%, 95% et 97% des patients rapportés par Mura, Sterkers, Pech et Mathew [129, 116, 114, 128].

Les autres symptômes principaux sont les acouphènes, qui constituent le signe fonctionnel le plus fréquent après l'hypoacousie pour la plupart des auteurs [128,131,114,129,115], survenant chez 66% des patients selon Mathew et chez 67% selon Portman.

Les signes vestibulaires sont les plus fréquents après l'hypoacousie et les acouphènes. Leur pourcentage varie de 60% à 67% selon la littérature. En effet, d'après Sterkers, les signes vestibulaires sont présents dans 65% des cas et on les retrouve dans 67% des cas pour Portmann et dans 60% des cas pour Pech [116, 114, 131].

D'où la nécessité de rechercher un neurinome de l'acoustique devant toute surdité unilatérale progressive, tout acouphène unilatéral et toute instabilité ou épisode de vertige [132].

Il peut s'agir d'une symptomatologie neurologique secondaire à l'envahissement de l'A.P.C. par la tumeur et la compression des éléments vasculo-nerveux. Un syndrome cérébelleux, retrouvé dans 32% des cas dans la série de M.Abid [113], des signes d'hypertension intracrânienne [128,130], retrouvés au moment du diagnostic dans 26% des cas pour House [115], 71 % des cas pour Cross[133] et 35% pour Portmann [131].

C'est le cas de notre patient, qui a présenté une hypoacousie d'installation progressive, associée à des acouphènes, vertige, démarche ébrieuse, trouble de coordination avec un tableau d'HTIC.

**Tableau XIV: Les principaux signes révélateurs du neurinome de l'acoustique dans les séries de la littérature.**

| | Mathew [128] | Sterkers [116] | Mura [129] | Pech [114] | Portmann [131] | Cross [133] | House [115] | Notre cas |
|---|---|---|---|---|---|---|---|---|
| Hypoacousie | 97% | 80% | 71% | 95% | 91,6% | _ | _ | + |
| Acouphènes | 66% | _ | 24% | 26% | 67% | _ | 18% | + |
| Signes vestibulaires | _ | 65% | _ | 60% | 67% | _ | _ | + |
| Signes neurologiques | _ | _ | _ | _ | 35% | 71% | 26% | + |

### 2.2. . Spasme hémifacial sur CVN :

Hyperactivité du nerf facial en réponse à une épine irritative située dans l'angle ponto cérébelleux [133].Il en résulte des grimaces asymétriques qui n'ont rien de commun avec la mimique volontaire. Il siège un peu plus souvent à gauche qu'à droite. La symptomatologie du spasme hémifacial présente quatre caractéristiques : exclusivement unilatérale, involontaire, brusque et isolée [110,133]. La clinique se manifeste d'abord sous la forme de mouvements cloniques péri-oculaires. Rares au début, ces spasmes surviennent de plus en plus fréquemment avec les années, en même temps qu'ils s'étendent vers le bas du visage pour atteindre la commissure labiale. Peu à peu, ces mouvements saccadiques deviennent incessants. Le patient ne peut pas les contrôler alors que l'examen clinique du nerf facial ne montre aucun déficit moteur. Avec les années, des mouvements toniques apparaissent, intéressant l'hémiface et venant de plus en plus souvent compléter les mouvements cloniques, le tout aboutissant à une grimace très inesthétique et gênante pour le patient, même si la contraction n'est pas douloureuse (figure 58). Cette phase tonique dure de longues secondes, puis les muscles de la face se relâchent avant que ne surviennent de nouvelles clonies suivies d'un « blocage tonique ». La clinique est typique et permet d'éliminer très facilement le spasme post-paralytique ou d'autres rares causes de mouvements anormaux, cloniques ou toniques de la face [107].

Dans la série de A.Mardassi [110] portant sur 662 patients, présentant un conflit neuro-vasculaire de l'angle pontocérébelleux, dont 439 cas de spasme de l'hémiface, l'atteinte est par définition unilatérale, et prédomine à gauche (251/439, 57%).



**Figure 58**: Spasme de l'hémiface gauche. On observe une phase tonique avec déformation et contracture de l'ensemble du visage vers la gauche. Cette contracture s'observe pendant quelques dizaines de secondes, puis on constate un relâchement et de nouvelles contractions apparaissent entrecoupées de mouvements cloniques. [107]

# VIII. PARACLINIQUE :

## 1. Imagerie :

### 1.1. Généralités :

Actuellement, l'étude radiologique de l'angle ponto-cérébelleux est essentiellement basée sur l'IRM et la TDM cérébrales. Face à une symptomatologie clinique orientant vers une pathologie de l'APC, l'IRM est l'examen d'imagerie de première intension.

L'imagerie des lésions de l'angle ponto-cérébelleux a considérablement progressé ces dernières années, grâce surtout aux IRM cérébrales de dernières générations.

#### a. IRM cérébrale :

L'imagerie par résonance magnétique (IRM) est le maître examen de la pathologie tumorale de l'APC.

L'apparition des séquences fines d'IRM, notamment la séquence CISS.3D (3D: interférence constructive en trois dimensions dans l'état d'équilibre, CISS : est une séquence d'IRM en écho de gradient.), et les séquences pondérées en T1 ou en T2 haute résolution en coupes fines centrées permet une étude précise de cet espace [134].

En séquence CISS 3D, les nerfs de l'angle ponto-cérébelleux apparaissent en iso signal dans un environnement de LCR, qui est en hypersignal. Les coupes d'étude sont axiales et coronales, du fait du trajet des nerfs en avant et latéralement, alors qu'en coupe sagittale, seuls les nerfs volumineux sont visibles, tel le trijumeau. (Figure 59)

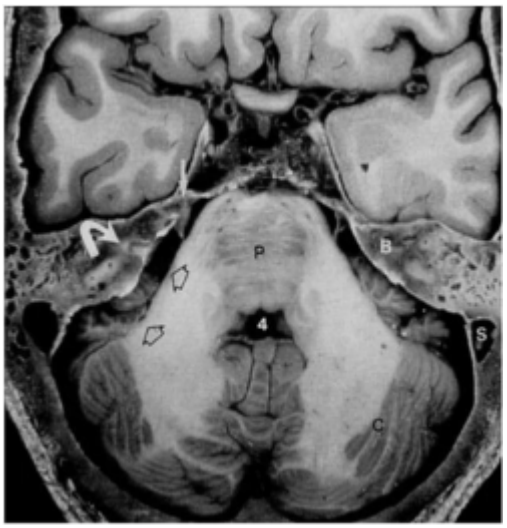


Figure 59: Coupe coronale d'IRM séquence T1 montrant l'angle Ponto-cérébelleux. [135]

**P = Pont ; B = Os ; 4 = Quatrième ventricule ; C = Cervelet**

Les différents éléments contenus dans l'angle ponto-cérébelleux peuvent être identifiés dans les différents plans de coupes de l'IRM; ainsi :

- **Le trijumeau** : Racine volumineuse, elle est visible quel que soit le plan de coupe. Du fait de son trajet parallèle au plan axial, il est facilement identifié. En coupe sagittale, on le retrouve sous le lobe temporal dans la citerne pré- pontique, alors qu'en coupe coronale, on le retrouve naissant latéralement au pont, coiffé par la tente du cervelet

et surmontant le paquet acoustico-facial. Il se dirige en avant vers le sinus caverneux dans la citerne trigéminale (Figure 60).

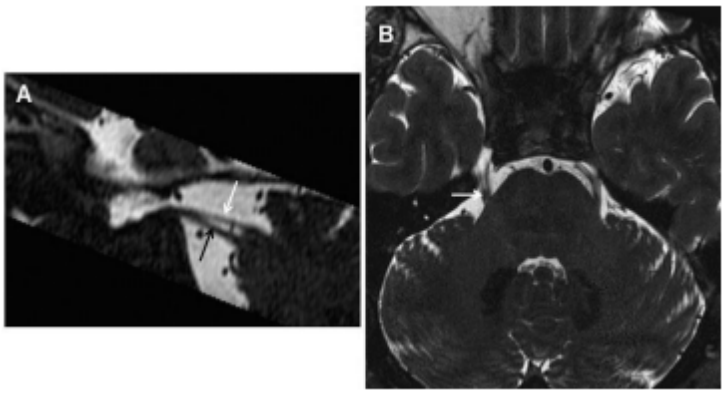


**Figure 60**: Trajet cisternal du nerf trijumeau [136]. A. Reconstruction sagittale de la séquence 3DT2 Drive. On visualise les racines sensitive (flèche noire) et motrice (flèche blanche) du V. B. Coupe axiale passant par la zone d'émergence protubérantielle du V (flèche blanche).

- **Le nerf abducens** : en coupe axiale, il est d'ordinaire visible sur la même coupe que le paquet acoustico-facial. On le retrouve dans la citerne pré- pontique en dedans du paquet acoustico-facial et en dehors du tronc basilaire (Figure 61). Alors que dans le plan coronal, au niveau du sinus caverneux, le nerf abducens se situe dans la paroi latérale sous et en dehors du nerf ophtalmique, avec lequel il se confond souvent.

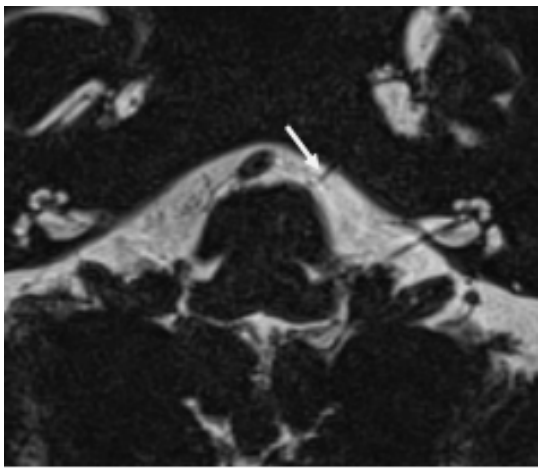

**Figure 61**: Séquence pondérée CISS 3D en coupe axiale montrant le trajet cisternal ascendant du nerf abducens au niveau de la citerne pré pontique avant de rejoindre le canal de Dorello ( flèche) [136]

- **Le paquet acoustico-facial** : Il est souvent visualisé dans les trois plans de coupe en IRM; les repères anatomiques classiques du sillon bulboprotubérantiel, du pont et principalement du conduit auditif interne rendent son identification aisée (Figure 62).

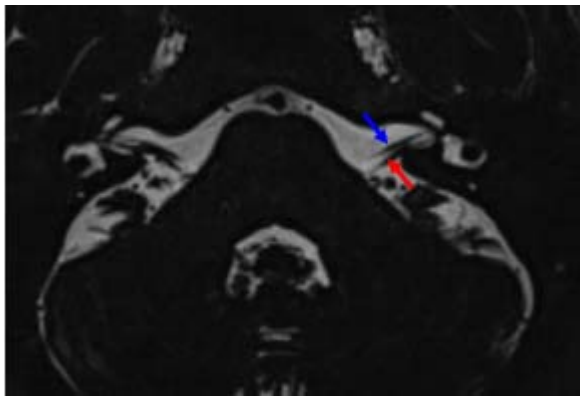

**Figure 62:** Coupe axiale d'IRM T2 montrant le trajet cisternal du paquet acousticofacial [134].

Rouge:Nerf vestibulo-cochléaire. Bleu :Nerf facial.

- **Les nerfs mixtes**: Ils sont fins, ce qui rend leur identification difficile en imagerie. Sur les coupes axiales, ces trois nerfs naissent une à deux coupes sous le paquet acoustico-facial. Le nerf vague est le plus souvent vu car c'est le plus volumineux (Figure 63).

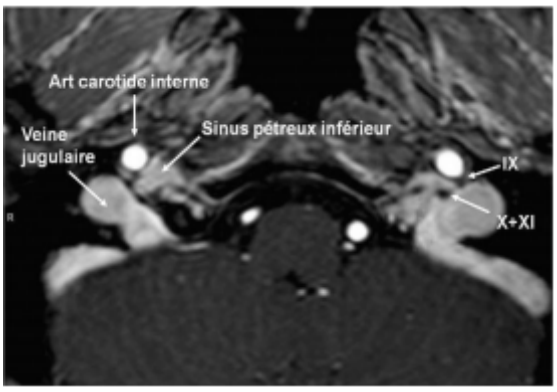


**Figure 63:** Coupe axiale en écho de gradient T1 après injection montrant le trajet foraminal des nerfs mixtes. [134]

- **Les vaisseaux de l'angle ponto-cérébelleux**: Ils sont plus difficilement visibles que les nerfs à cause de leur trajet sinueux et sont sujets à d'importantes variations anatomiques. On peut les observer en séquences T1, T2 ou T1 avec injection du

gadolinium, alors qu'en séquence CISS 3D la distinction entre vaisseaux et nerfs est difficile, car ils ont le même signal.

**Diagnostic différentiel:** (Figure 64)

Lors de la lecture d'une IRM de la FCP, un certain nombre de structures anatomiques doivent être reconnues pour ne pas être prises pour lésions pathologiques : [67]

- Le lobule flocculo-nodulaire: Qui correspond à la partie la plus inférieure et latérale des hémisphères cérébelleux. Le diagnostic est rectifié par les séquences CISS 3D.
- Le plexus choroïde du foramen de LUSCHKA : Qui prend le contraste de façon intense, mieux visible sur une séquence CISS 3D.
- Le bulbe ou le golf jugulaire hypertrophié: Le diagnostic est établi sur les coupes coronales.
- L'aspect hyper intense de la moelle osseuse et parfois une asymétrie avec le côté opposé, peuvent donner une fausse image qui sera rectifiée par une TDM, sans injection des rochers.

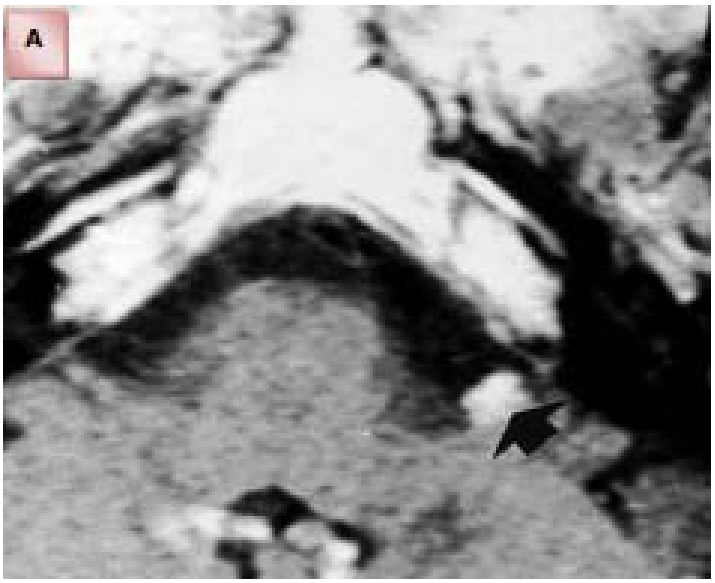


**Figure 64-A:** Séquence T1 après injection montrant une fausse image du neurinome de l'acoustique ; il s'agit d'une prise de contraste des plexus choroïdes du quatrième ventricule (flèche).

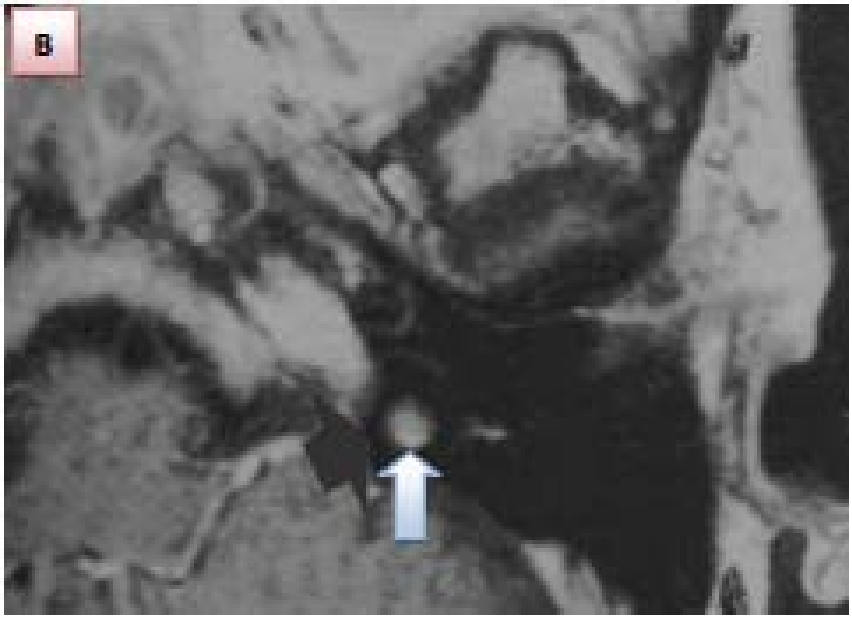


Figure 64-B : Coupe axiale d'IRM cérébrale, en séquence T1 après injection, centrée sur l'A.P.C, montrant une image nodulaire prenant le contraste dans la région du M.A.I : ectasie du golf de la jugulaire. (Flèche)[67]

**b. TDM cérébrale : (Figure 65)**

Le scanner doit actuellement être réservé à l'analyse osseuse «calcique»: à la recherche de lésions osseuses de la base du crâne ou de calcifications lésionnelles. Il fait partie également du bilan préopératoire d'un processus occupant local pour apprécier la pneumatisation mastoïdienne ou la situation des structures labyrinthiques.

Son mode d'acquisition ou de reconstruction favorise donc la résolution spatiale et doit utiliser un filtre « dur » [91].

Avant une chirurgie de l'APC, un examen TDM est nécessaire non pas à visée diagnostique, mais à visée morphologique. Ce scanner préopératoire doit évaluer: [67]

- La position du golf de la jugulaire et reconnaitre une ectasie ou une procidence de cette dernière qui pourrait gêner l'abord chirurgical.
- La pneumatisation de la mastoïde et de l'apex pétreux, afin de pouvoir apprécier la consistance de l'os à fraiser. Une hyper-pneumatisation peut, par ailleurs, être source de complications en particulier une fuite du LCR en postopératoire.

- La position normale du nerf facial dans ses segments intra-labyrinthiques, mal analysés en IRM.
- La position du canal semi-circulaire postérieur par rapport au MAI en cas d'abord rétro-sigmoïde, et du canal semi-circulaire supérieur en cas d'abord sus pétreux.

L'exploration tomodensitométrique, si elle est réalisée, doit comporter des coupes fines (de 1 à 3 mm) reconstruites avec un filtre favorisant la résolution spatiale.

La TDM ne doit pas, dans la mesure du possible, être réalisée immédiatement après une IRM comportant des séquences injectées : en effet, les structures rehaussées après injection de Gadolinium sont hyperdenses en TDM et peuvent ainsi être interprétées à tort comme des calcifications par exemple.

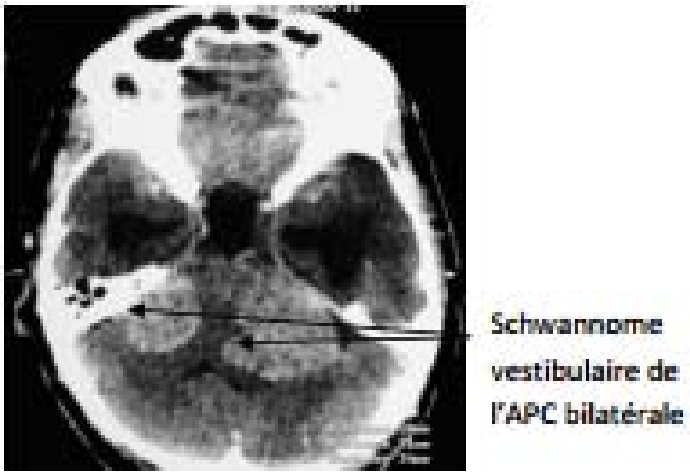


Figure 65: TDM en coupe axiale, montrant un schwannome vestibulaire de l'angle ponto-cérébelleux bilatéral hétéro dense en scanner

### 1.2. Kyste épidermoïde :

#### a. IRM :

C'est aujourd'hui la méthode neuroradiologique de référence, souvent indispensable, presque toujours suffisante au niveau de l'APC. Elle apporte dans n'importe quel plan, une précision anatomique inégale. Elle est, bien plus que la TDM, sensible aux variations de la composition tissulaire. La multiplicité des séquences disponibles lui confère une spécificité

importante. Elle apporte des informations complémentaires pour évoquer un diagnostic différentiel, approcher un diagnostic de nature et tenter de préciser le grade histologique, le bilan d'opérabilité et le suivi thérapeutique [137,138,139,140,141].

#### *a.1. Intérêt :*

L'intérêt de l'IRM se résume dans [137,138] :

- Bonne détection tumorale,
- Bonne représentation des constituants anatomiques, qui n'est égale à l'heure actuelle, à aucune autre méthode d'imagerie médicale,
- Exploration de la FCP et détection des lésions à un stade précoce, supérieures au scanner,
- Evaluation des répercutions locorégionales de la tumeur,
- Précision du bilan d'extension locorégionale et des rapports lésionnels avec les structures adjacentes,
- Repérage des biopsies en condition stéréotaxique et précision de la voie d'abord chirurgicale,
- Suivi postopératoire,
- Absence d'irradiation,
- Bonne tolérance du Gadolinium qui, avec ses propriétés antigéniques faibles ou nulles et son osmolalité faible, permet une utilisation large.

L'IRM doit comprendre au moins une étude dans un plan axial transverse et dans un plan sagittal. Le plan de coupe sagittal est indispensable pour étudier l'éventuel engagement des amygdales cérébelleuses [137]. Au mieux, l'exploration comportera des séquences dans les trois plans de l'espace [140]. Elle inclura naturellement une étude de l'ensemble de l'encéphale pour vérifier le caractère unique ou non de la lésion de la fosse postérieure et pour apprécier son éventuel retentissement sur le système ventriculaire. L'examen comportera des séquences

pondérées T1, T2 et/ou FLAIR [140]. Il faut noter que la séquence FLAIR, dont la sensibilité n'est pas optimale dans la recherche des anomalies de signal à l'étage sous-tentoriel, a une fiabilité suffisante pour la pathologie tumorale de cette région.

Les séquences après injection seront acquises au mieux et dans au moins deux plans de coupes orthogonaux [142]. La séquence de diffusion doit faire partie au même titre que les séquences précédentes, de l'exploration en IRM d'un processus d'allure évolutive de la fosse postérieure. Elle participe peu fréquemment, mais de façon décisive à la caractérisation tissulaire comme dans le cas des kystes épidermoïdes [142]. Dans le cas d'une lésion extra-axiale siégeant dans les citernes, il est nécessaire d'acquérir une séquence en T2 haute résolution (Quel que soit son mode d'acquisition). Il s'agit d'une séquence à très haute définition anatomique, à très fort contraste, même s'il est binaire (liquide hyper-intense et toutes les autres structures hypo-intenses) [137,143]. Elle permet une excellente analyse de la pathologie des nerfs crâniens et autorise un bilan d'extension précis du kyste épidermoïde [143].

La séquence en écho de gradient peut être d'indication moins systématique dans ce cadre de suspicion de tumeur, mais elle met parfaitement en évidence les éventuels composants calciques ou le caractère hémorragique de la lésion. Les séquences de perfusion et l'imagerie spectroscopique peuvent venir en complément pour la caractérisation, éventuellement le grading et la surveillance postopératoire des tumeurs. Cependant, la qualité de ces séquences est plus aléatoire à l'étage infra-tentoriel qu'à l'étage sus-tentoriel du fait des artefacts engendrés par l'os de la fosse crânienne postérieure [144].

#### *a.2. Limites :*

Parmi les limites de l'IRM, on peut citer [144] :

- Les calcifications, du fait de leur faible densité protonique ne générant pas de signal et sont donc en hyposignal quel que soit la séquence,
- Artéfacts de mouvements,

L'aspect IRM des kystes épidermoïdes est identique quelle que soit leur localisation [145]. Ils sont isointenses en T1 et hyperintenses en T2, avec des limites nettes mais irrégulières, sans œdème périlésionnel ni de prise de contraste (figure 66). En effet, le signal est souvent inhomogène; il peut être variable en intensité en fonction du contenu protidique de la tumeur.

Des formes atypiques ont été rapportées, avec une masse spontanément hyperintense en T1 et hypointense en T2, probablement du fait de la présence de calcifications et d'un contenu protidique élevé [146].

Les problèmes de diagnostic différentiel avec les kystes arachnoïdiens et les kystes tumoraux sont contournés grâce à l'aspect hétérogène en séquence Flair, l'augmentation du signal en séquence de diffusion et surtout à l'aspect hyperintense et hétérogène en séquence CISS-3D [147,148,145].

Dans notre cas, le diagnostic du kyste épidermoïde a été fait par IRM.

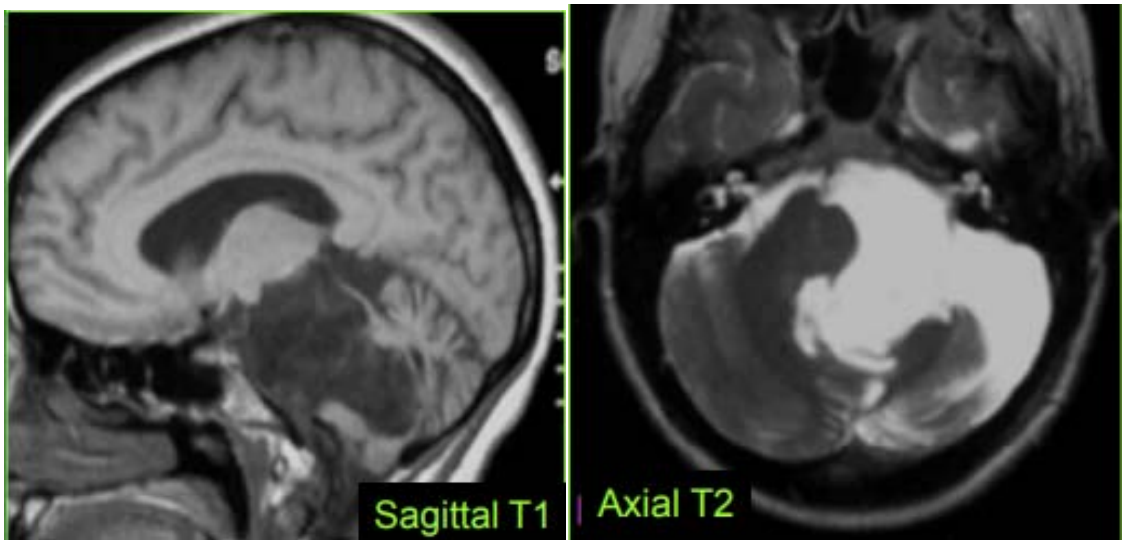


Figure 66: Kyste épidermoïde de l'APC gauche iso intense T1, hyper intense T2 comportant des zones kystiques, implanté de part et d'autre de la tente du cervelet

**b. TDM (figure 67):**

C'est un examen fondamental. Il s'agit généralement de la première exploration en imagerie effectuée devant tout signe neurologique, compte tenu du nombre restreint de machine d'IRM, son accessibilité limitée et le coût de l'examen.

***b.1. Intérêt :***

Le scanner reste l'examen de première intention pour l'exploration du cerveau. Il a pour but d'établir un diagnostic positif, topographique, morphologique et densitométrique de la lésion. Il permet la visualisation des calcifications et l'appréciation du retentissement exercé sur les éléments parenchymateux au contact de la tumeur.

Les scanners spiralés réduisent le temps d'examen, permettent des reconstructions multi-planaires et tridimensionnelles définissant avec plus de précision la localisation tumorale, les rapports et le nombre des lésions. L'injection intraveineuse de contraste iodé permet de mieux apprécier les limites de la tumeur, en la distinguant de l'œdème et d'apprécier l'intégrité de la barrière hémato-encéphalique [137,149,140].

***b.2. Limites :***

- Les artéfacts sont des traînées sombres rectilignes entre les deux rochers, dus à l'effet du volume partiel, déterminant une fausse hypodensité des citernes et du tronc cérébral. Ils sont très fréquents, d'autant plus que les coupes sont plus épaisses et la fenêtre plus fermée. Ils sont plus visibles en incidence axiale que coronale. Ils peuvent masquer une petite lésion d'où l'intérêt des coupes fines et des reconstructions multiplanaires.
- Irradiation.
- Injection d'Iode avec risque d'allergie. [137,149,140]

Les KE se présentent sous forme d'une massehypodense, lobulée, bien limitée, iso dense au LCR. L'injection de PDC permet une meilleure appréciation des contours lobulés de la masse, à la différence des kystes arachnoïdiens qui ont des contours réguliers. Cette masse tend à englober les structures de voisinage plutôt que de les déplacer.

Après injection de PDC, on note occasionnellement un rehaussement pariétal. Parfois le contenu du kyste est hyperdense du fait soit d'un saignement intra-kystique, soit d'un taux

élevé en protéines, de dépôt de pigments ferriques. Des calcifications des parois kystiques sont notées dans 10 à 25 % des cas [135].

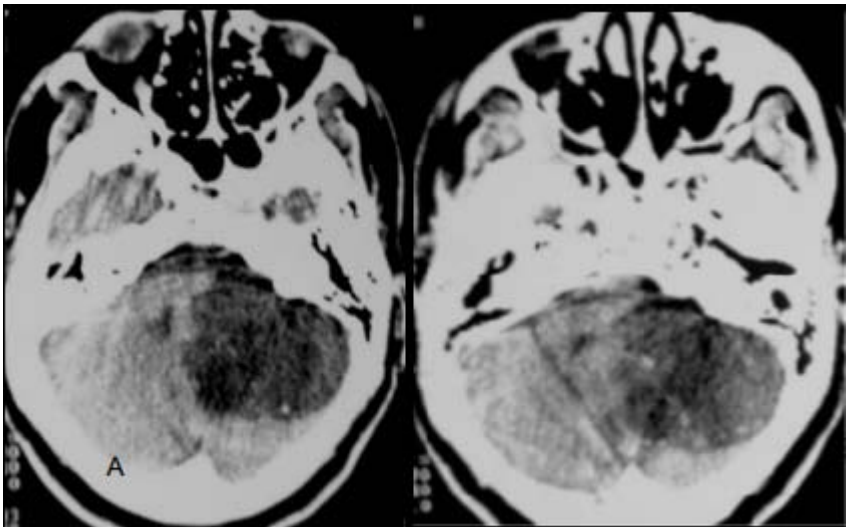


**Figure 67:** TDM – et +C: processus lésionnel de l'APC gauche hypodense, de contours irréguliers réalisant un effet de masse sur le V4, se rehaussant discrètement après contraste.

### 1.3. Le schwannome vestibulaire :

#### a. IRM (figure 68):

Depuis 1984, l'imagerie par résonance magnétique constitue la meilleur méthode d'imagerie pour la démonstration des SV [150,151,152].

L'IRM s'est avérée indispensable pour combler les insuffisances du scanner, en particulier dans la détection des petits neurinomes intracanalaires, pour préciser le siège extra axial du processus expansif et pour éviter les artefacts du renforcement observés en TDM, qui gênent considérablement l'interprétation des structures adjacentes aux pyramides pétreuses [150,153,154].

Le signal de la tumeur est de type tissulaire, intermédiaire en séquence pondérée T1, supérieur au signal du LCS, en isosignal ou discret hyposignal relativement au TC [140,154].

La tumeur est souvent homogène quand elle est de petite taille et hétérogène dans 100% des cas lorsque son diamètre est supérieur à 2,5 cm [155].

Les hétérogénéités sont plus facilement décelées en séquence d'écho de gradient. Ce sont surtout les zones kystiques qui ne se rehaussent pas. Les zones kystiques sont de signal variable en pondération T1 selon le contenu en protéines, elles ne se rehaussent pas après injection et sont le plus souvent en hypersignal en pondération T2.

Sans barrière hémato-encéphalique, cette tumeur vascularisée se rehausse intensément et constamment après injection de gadolinium, de façon hétérogène dans 2 cas/3, le plus souvent en cas de tumeurs volumineuses.

L'injection de gadolinium permet une bonne appréciation de la structure tumorale (solide, kystique, ou mixte) qui se rehausse de façon importante [155,156].

Elle est indispensable pour localiser de petites lésions ne déformant pas le paquet nerveux, pour apprécier l'extension intracanalaire de la tumeur [153] et pour diagnostiquer les récidives postopératoires {150,153]. Le SV présente un signal élevé en pondération T2 [155,157].

#### *a.1. Les avantages :*

L'IRM s'est imposée comme étant l'examen le plus sensible dans l'exploration de l'APC.

Elle permet une étude morphologique excellente par sa précision et la possibilité de coupes multiplanaires, et offre une analyse précise des rapports de la lésion avec les structures avoisinantes.

C'est un examen idéal pour le diagnostic des SV. Elle précise le siège exact, la taille, l'étendue et le degré de retentissement sur les structures voisines.

Ses intérêts sont multiples: elle permet à la fois de diagnostiquer des formes compliquées, d'éliminer les diagnostics différentiels et de guider le choix de l'abord chirurgical.

#### *a.2. Contre-indications et inconvénients :*

Elle est contre-indiquée chez les malades porteurs de stimulateur cardiaque, d'un clip vasculaire et d'un corps étranger métallique oculaire.

Les malades agités, les claustrophobes, les épileptiques doivent être surveillés étroitement et éventuellement prémédiqués.

C'est un examen onéreux, moins disponible que le scanner. Il apprécie mal les calcifications et les destructions osseuses.

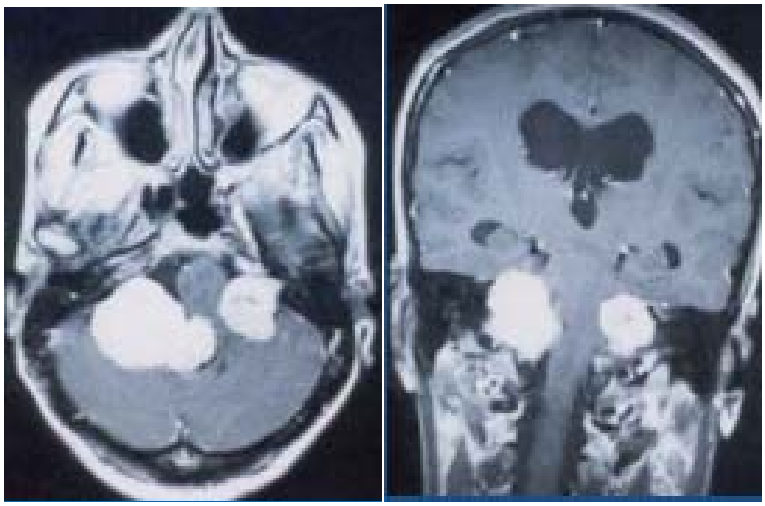

Figure 68:IRM en coupe axiale et coronale T1+Gado montrant un schwannome vestibulaire bilatéral

**b. TDM (figures 69 et 70) :**

La TDM est une technique d'exploration encore très utilisée du fait de ces avantages :

- Son faible cout.
- Sa plus grande disponibilité.
- Sa facilité technique, rapide, et réalisable en cas de contre-indication à l'IRM ou de difficultés de sa réalisation.
- Sa nette supériorité dans la détection et la caractérisation des calcifications en particulier celles de petite taille, non visibles en IRM. Elle garde sa place surtout dans le diagnostic des lésions osseuses, et permet aussi de suivre les résultats du traitement.

La TDM a aussi des inconvénients par rapport à l'IRM:

- C'est une technique irradiante
- Elle est moins performante pour l'analyse des tumeurs isodenses, pour l'évaluation de l'extension tumorale et pour proposer un diagnostic histologique plus précis.

L'exploration des SV a bénéficié initialement des techniques scanographiques. Elles permettent de mettre en évidence des signes directes et indirectes, traduisant la répercussion locale et à distance de la lésion.

Signes directs : consistent en une masse, isodense dans 2/3 des cas [154,158,159], hyperdense ou hypodense, centrée sur le MAI [158,159].

Cette masse prend le contraste de façon homogène pour les tumeurs de petite taille et de façon hétérogène pour les tumeurs volumineuses[154,158,159]. Celles-ci peuvent présenter une involution kystique importante avec prise de contraste.

Les calcifications sont rares [160,161].

Signes indirectes: Représentés par un élargissement du MAI, un élargissement et un comblement de la citerne ponto-cérébelleuse. Et en cas de lésion de grand volume, un effet de masse sur le TC et le V4 [154,158,159].

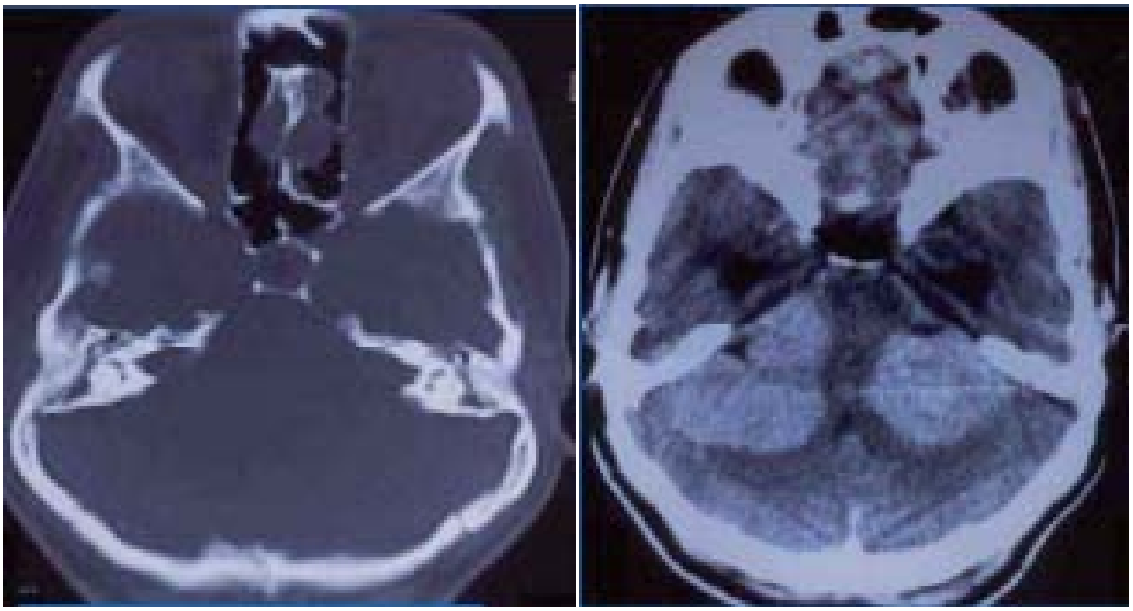

**Figure 69**:TDM fenêtre osseuse et parenchymateuse montrant un schwannome vestibulaire bilatéral.[162]

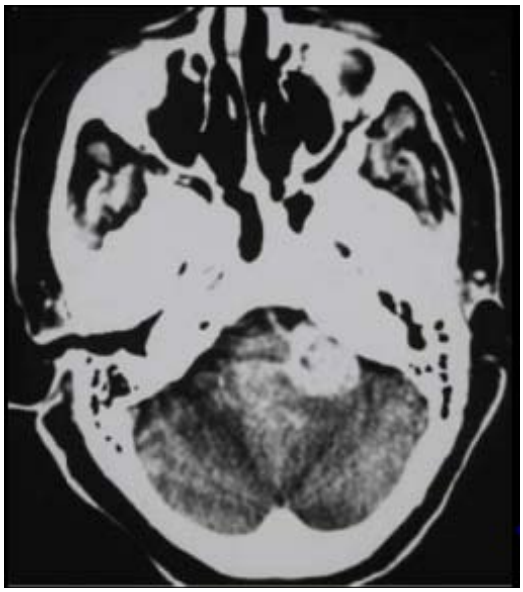

Figure 70 :TDM +C: Processus de l'APC centré sur le CAI gauche se raccordant en angle aigu avec la paroi osseuse et prenant le PDC de façon intense.[162]

### 1.4. Conflit vasculo nerveux : [65]

#### a. IRM (figures 71-74) :

L'imagerie par résonance magnétique (IRM) est la méthode d'imagerie de première intention des conflits vasculonerveux.

Les techniques utilisées doivent être adaptées à l'exploration des nerfs crâniens et des vaisseaux de la fosse postérieure. Ainsi sont réalisés 3 types de séquences :

- Séquence T2 haute résolution : Les nerfs comme les vaisseaux apparaissent hypointenses au LCS très intense. Du fait de la résolution spatiale de cette séquence, l'analyse des rapports entre nerfs et structures vasculaires est très facile.
- Séquence T1 après injection en écho de gradient 3D : Cette séquence montre les artères et les veines mais aussi sert à rechercher une rupture de la barrière hémato-nerveuse sur les nerfs crâniens. Elle permet des reconstructions non seulement de l'angle pontocérébelleux mais aussi de l'encéphale quand c'est nécessaire.
- Séquence d'angioMR en temps de vol en 3D injectée, qui permet une autre approche du conflit qui doit être appréciée d'abord et avant tout sur les coupes natives.

En termes de visualisation d'un conflit vasculo-nerveux, les reconstructions doivent être multiples. En effet, il ne faut pas se contenter des reconstructions axiales et coronales pour dire qu'un examen est normal.

Le deuxième rôle de l'IRM, et probablement le plus important, est le bilan anatomique vasculaire de l'angle pontocérébelleux, d'autant plus qu'il existe une indication de décompression chirurgicale. En particulier, il faut explorer tout l'angle pontocérébelleux et non pas se contenter de l'analyse d'un seul nerf crânien, afin de rechercher des conflits multiples. Il est nécessaire et fondamental de faire une cartographie vasculaire de l'angle la plus complète possible et surtout décrire les veines de l'angle telle une veine latéropontique proéminente qui va faire son chemin dans l'angle et probablement gêner l'acte chirurgical.

Lorsqu'il existe une anomalie veineuse de développement qui est soit responsable soit associée au conflit, il faut décrire tout son trajet et ses voies de drainage : une telle anomalie veineuse de développement ne peut être liée chirurgicalement sous peine d'effets délétères majeurs. Sur le plan artériel aussi des anomalies embryologiques peuvent se rencontrer telles un dédoublement du tronc basilaire, la naissance d'une artère ophtalmique du tronc basilaire, une artère trigéminée : de telles anomalies doivent être décrites car la morphologie de l'APC sera modifiée lors de l'abord rétromastoïdien en cas de décompression vasculaire.

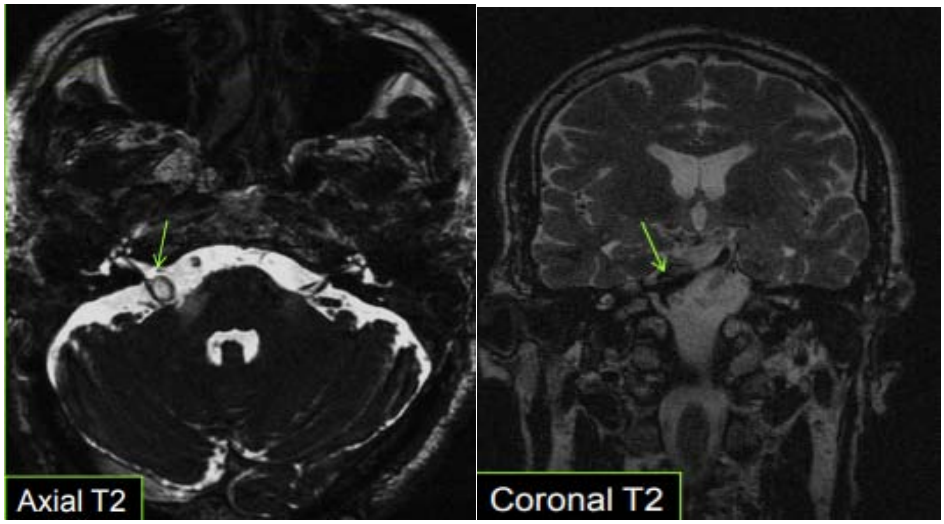


**Figure 71:** IRM en coupe axial et coronal T2 montrant : la zone de contact entre un mégadolichotronc basilaire et le paquet acoustico-facial droit.[163]

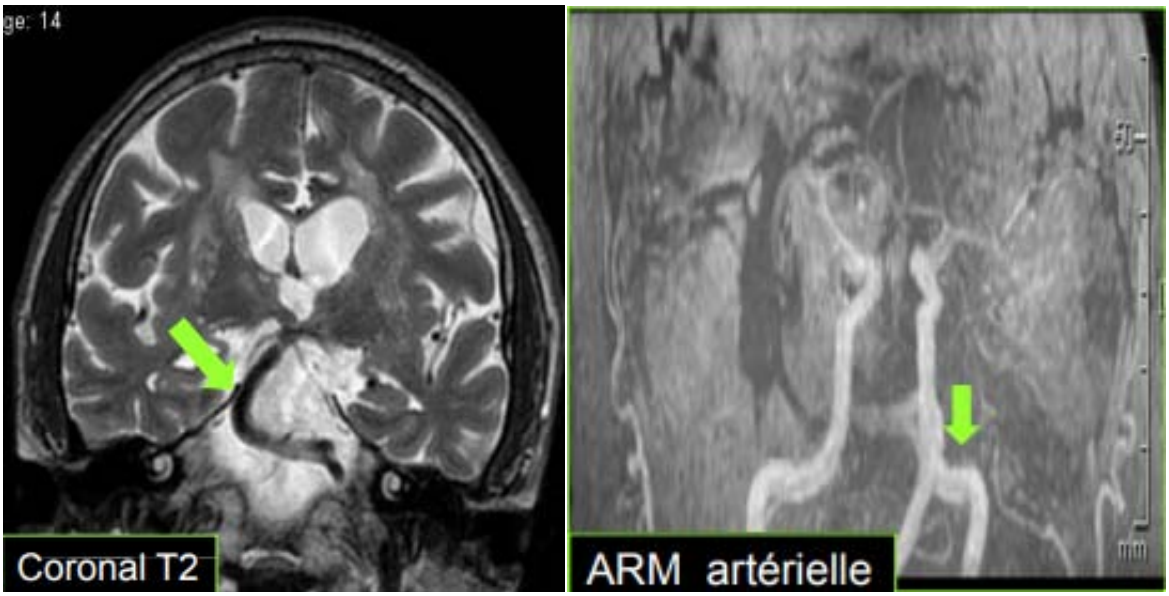


**Figure 72:** IRM en coupe coronal et axial T2 montrant : Dolicho Méga artère vertébrale avec dolicho tronc basilaire responsables d'un conflit avec le paquet acoustico-facial gauche [163]

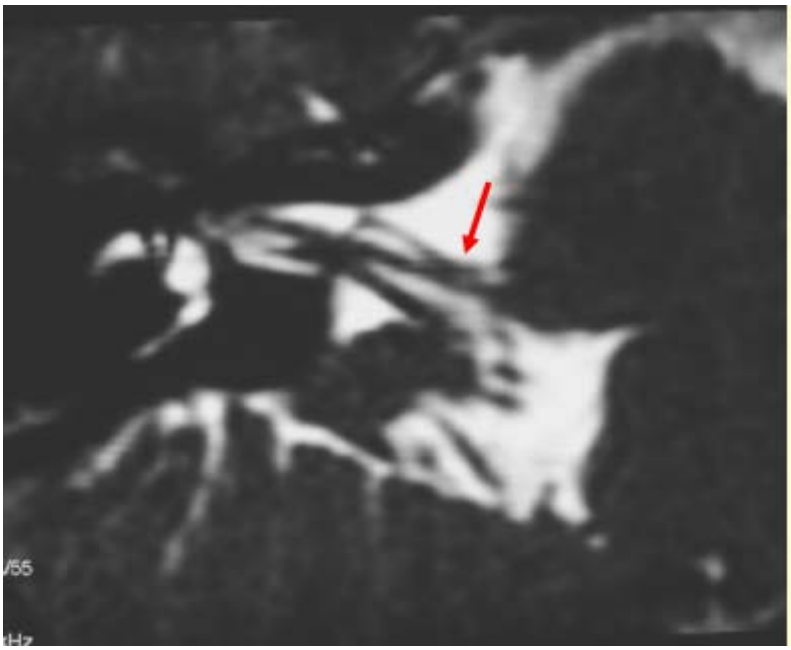

**Figure 73:** Séquence FIESTA en reconstruction oblique montrant le conflit entre le nerf facial et l'AICA[163]

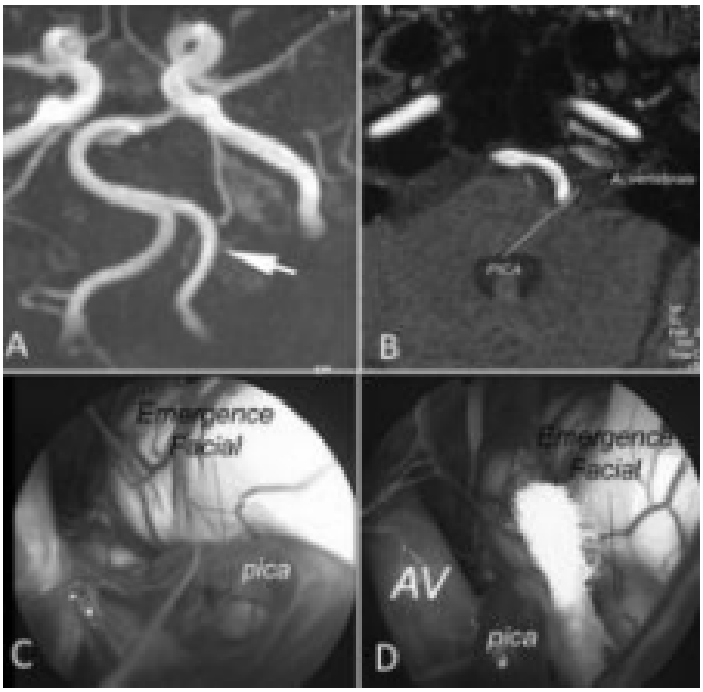


**Figure 74:** Démonstration radiologique de la malposition de l'artère vertébrale. L'artère vertébrale gauche est horizontalisée, amenant l'origine de la PICA au niveau de l'émergence du nerf facial.

**A : IRM en séquence d'angio-IRM : artère vertébrale gauche horizontalisée (flèche), origine de la PICA au-dessus. B : coupe transversale: conflit au niveau de la fossette latérale du bulbe, avec impaction de l'artère vertébrale et de la PICA à l'émergence du nerf facial. C : vue endoscopique : PICA impactée dans la racine du nerf facial. D : après décompression et interposition de téflon : empreinte laissée par la PICA sur la fossette latérale du bulbe.**

**b. TDM**

Le scanner doit actuellement être réservé à l'analyse « calcique » : recherche de lésions osseuses de la base du crâne ou de calcifications lésionnelles. Il sert également dans le bilan pré-opératoire d'un processus occupant local en appréciant la pneumatisation mastoïdienne ou la situation des structures labyrinthiques. Son mode d'acquisition ou de reconstruction favorise donc la résolution spatiale et doit utiliser un filtre « dur ».

## 2. Bilan neuro-otologique :

Dans notre série, l'audiogramme a été réalisé chez le patient présentant un schwannome vestibulaire.

Dans la littérature, un bilan neuro-otologique peut être demandé pour les tumeurs situées dans l'angle ponto-cérébelleux avec une atteinte auditive, surtout les chwannomes vestibulaires ; pour une éventuelle décision thérapeutique. En présence de signes auditifs, l'audiométrie permet de différencier une surdité de conduction d'une surdité de perception. Dans cette dernière, seul le potentiel évoqué auditif permet de différencier une surdité de perception de cause rétro-cochléaire (exemple : neurinome de l'acoustique) d'une cause endo-cochléaire. En plus, une exploration vestibulaire permet de préciser le côté atteint [164,165,166,167].

# IX. Traitement chirurgical :

## 1. Technique de microchirurgie assistée par neuro-endoscopie dans le traitement des tumeurs de l'APC

L'abord endoscopique de l'angle pontocérébelleux (APC) se fait à travers une craniotomie rétro-sigmoïde classique. Les deux concepts de microchirurgie assistée par endoscopie et de chirurgie purement endoscopique ont été décrits. L'avantage de l'endoscope dans cette région tient au fait que celui-ci permet d'explorer l'APC sans mobiliser, ou le moins possible, les structures vasculo-nerveuses et de supprimer certains angles morts fréquents dans cette région étroite.

On peut ainsi aborder les tumeurs de l'APC, en particulier les neurinomes de l'acoustique ou du trijumeau, les méningiomes de la face postérieure du rocher ou encore les kystes épidermoïdes. Il est également très intéressant dans les tumeurs de l'APC qui ont tendance à s'insinuer entre les nerfs crâniens et les vaisseaux de l'APC, tels les kystes épidermoïdes étendus au foramen de Luschka. Il est ainsi possible d'explorer la face latérale du tronc cérébral sans mobiliser ou refouler les structures vasculo-nerveuses et le cervelet.

### 1.1 Généralités :

Au cours des approches opératoires des lésions intracrâniennes profondément localisées, les endoscopes peuvent être utilisés pour assister les manœuvres microchirurgicales et contrôler leur efficacité. Cette méthodologie est généralement définie comme microchirurgie assistée par endoscopie (**E**ndoscope-**A**ssisted**M**icroneurosurgery :EAM).

À la fin des années 1970, Apuzzo et al.[167], ainsi que Halves et Bushe [168], ont rapporté l'utilisation de l'endoscope comme complément technique dans la résection microchirurgicale des lésions *hypophysaires* à *extension suprasellaire*, permettant de visualiser les structures situées en dehors de la zone de vision du microscope[169]. En 1995, Matula, Tschabitscher et al. ont introduit le concept de micro-neurochirurgie assistée par endoscopie dans le traitement des lésions intracrâniennes, principalement situées dans la fosse cérébrale postérieure et dans la région latérosellaire [170], mais c'est Axel Perneczky qui a été le pionnier et le premier à populariser l'utilisation de l'endoscope dans la neurochirurgie intracrânienne, introduisant le concept de neurochirurgie mini-invasive (MIN) [171,172].

Au cours des procédures de microchirurgie, le microscope opératoire fournit un éclairage direct et un grossissement du champ opératoire. Cependant, il permet une vue détaillée seulement des structures situées superficiellement. La visualisation et la dissection de structures situées au-dessous sont souvent associées à une manipulation et à une rétraction accidentelle de ces dernières, ce qui entraîne inévitablement un traumatisme iatrogène.

Ceci peut être évité en utilisant une combinaison de techniques microchirurgicales et de chirurgie endoscopique, permettant la visualisation mini-invasive des structures adjacentes.[173]

### 1.2 Position du patient :

L'abord chirurgical de l'angle pontocérébelleux commence par le choix de la bonne position du malade afin d'accéder le plus facilement à la pathologie.[174]

Le décubitus latéral est la position de choix car elle offre de nombreux avantages :

- Une meilleure exposition chirurgicale.

- Une meilleure résection du tissu tumoral.
- Moins de lésions de tissu cérébral.
- Moins d'œdème facial et la capacité de monitoriser le nerf facial.

### 1.3 La voie d'abord:

Les voies d'abord des tumeurs de la fosse cérébrale postérieure (FCP) sont multiples et variées. Cependant, chacune a ses avantages et ses inconvénients. Certaines techniques nécessitent la collaboration entre les neurochirurgiens et les otologistes. Le choix de la voie d'abord dépend de :

- La topographie de la tumeur et de son extension dans la FCP,
- L'état clinique du malade,
- L'expérience du chirurgien.

La principale voie utilisée par les neurochirurgiens pour l'abord des tumeurs de l'angle pontocérébelleux est la rétrosigmoïdienne (figure 75).

C'est une voie indiquée pour la préservation de la fonction auditive dans la chirurgie du schwannome vestibulaire, et aussi dans les autres tumeurs de l'angle ponto-cérébelleux dont la grande portion se situe sur la face postérieure du conduit auditif interne [175,176,177]. L'acte opératoire est rétro-sinusale, en position latérale avec une incision cutanée retro-auriculaire en forme de « U ». La limite latérale externe de la craniotomie est le sinus sigmoïde et elle s'étend à la mastoïde. Ainsi l'incision durale sera en avant du sinus sigmoïde de 1 à 2 cm [178,176,177] (figure 76).

Les avantages de cette technique sont la possibilité de conservation de l'audition, le confort du chirurgien et la conduction rapide à la tumeur dans l'angle pontocérébelleux, alors que l'inconvénient réside dans la grande difficulté à repérer le nerf facial et la fréquence des céphalées postopératoires.

Dans la série de A .Lakhdar et A.Sami [117] la voie d'abord rétro-sigmoïdienne a été pratiquée dans 60 % des cas.

Dans notre série, tous les malades ont été abordés par cette voie et en décubitus latéral.

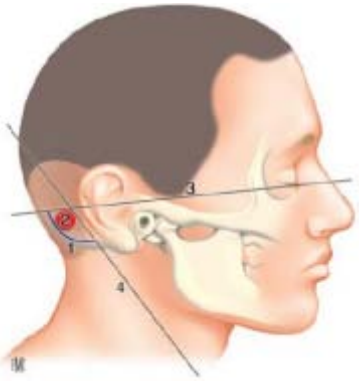

**Figure 75**:Voie rétro sigmoïde droite, incision arciforme rétro auriculaire (1), position de la craniotomie (2) par rapport au plan de Frankfurt (3) et à une ligne tangente au bord postérieur de la mastoïde (4) [179]

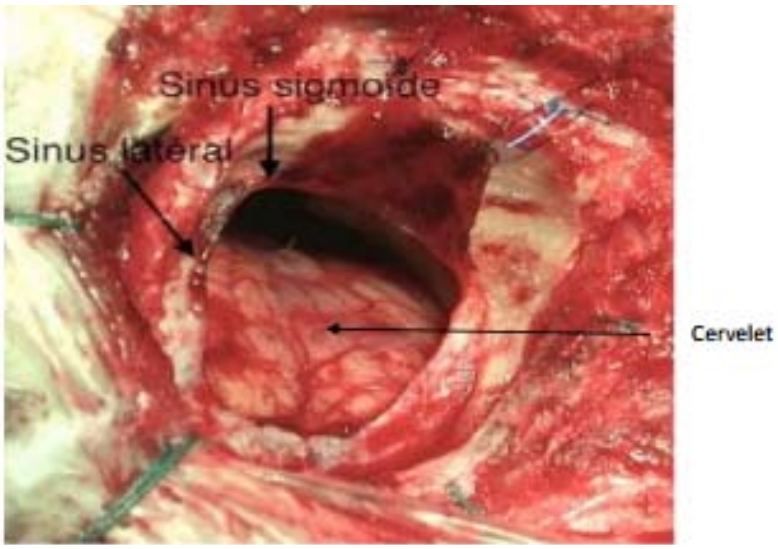


**Figure 76**: Abord retro sigmoïde droit montrant la craniotomie qui est tangente en haut au sinus latéral et en avant au sinus sigmoïde qui lui fait suite. Un lambeau dural est suspendu, ouvrant la porte de l'APC, la face antérieure du cervelet est bien visible. On se dirige alors vers la citerne pré pontique en suivant le bord postérieur du rocher

### 1.4 Technique opératoire:

Afin de maintenir un contrôle adéquat du champ opératoire pendant les procédures de microchirurgie assistée par neuro-endoscopie, le chirurgien doit simultanément intégrer les informations visuelles fournies par le microscope et l'endoscope. Ceci peut être accompli en plaçant le moniteur endoscopique devant le microscope. Avec cette configuration, le

neurochirurgien est autorisé à maintenir un contrôle visuel simultané en passant de la vue microscopique à l'image endoscopique sur l'écran vidéo, et vice versa (figure 77).

Les procédures micro-neurochirurgicales assistées par endoscopie sont réalisées, comme toute autre procédure microchirurgicale, après une planification préopératoire précise. L'approche est adaptée en fonction de la pathologie et des caractéristiques anatomiques de chaque patient.[173]

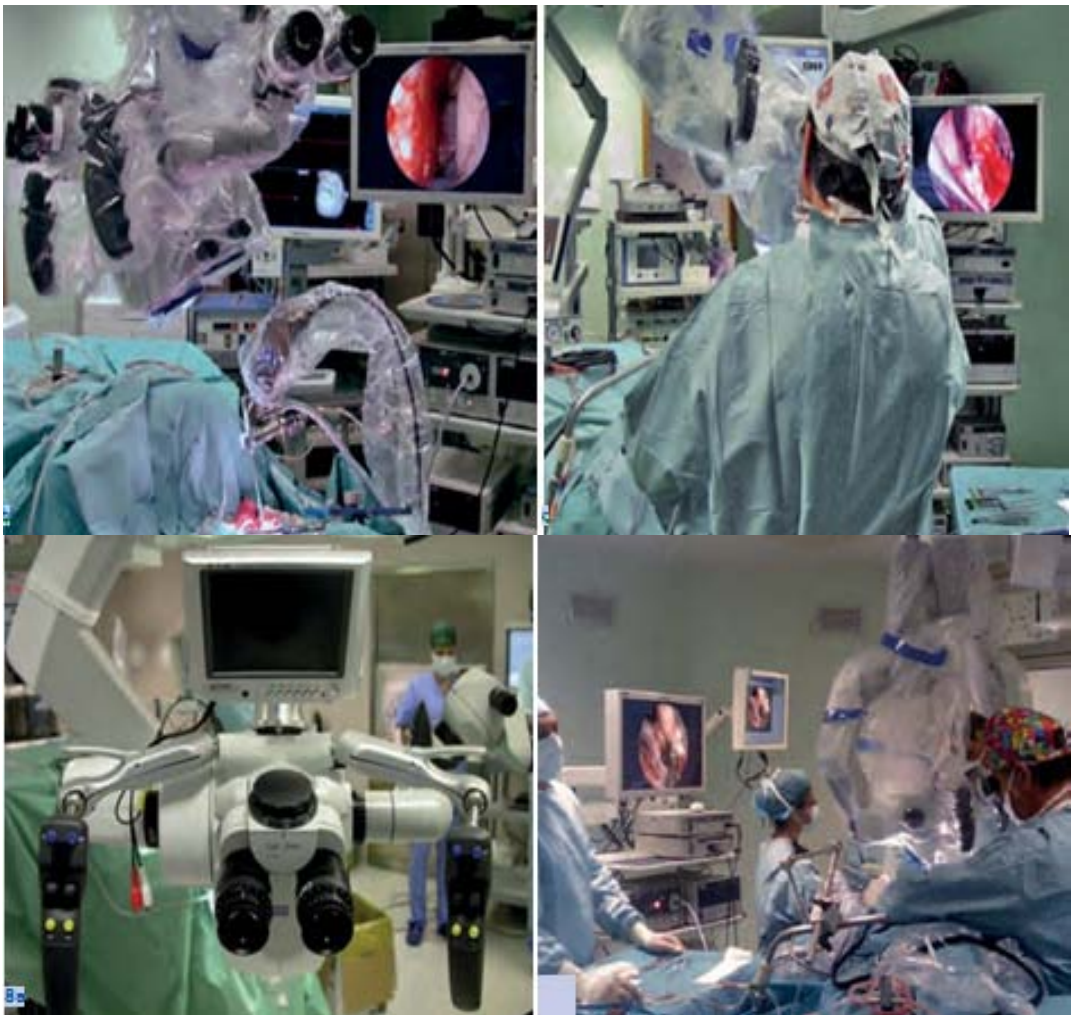

**Figure 77**: La position idéale du moniteur endoscopique, placé devant le neurochirurgien, lors d'une opération microchirurgicale assistée par endoscope.

Pour les procédures de microchirurgie assistée par endoscopie intracrânienne, le patient est sous anesthésie générale avec intubation. Le champ opératoire est établi sous vision microscopique

pour permettre une insertion contrôlée des endoscopes. À ce stade, l'assistance endoscopique aux manœuvres de microchirurgie comprend une séquence de trois étapes opératoires:

- Inspection initiale.
- Temps de fonctionnement nécessaire pour effectuer les principales manœuvres chirurgicales.
- Inspection finale.

L'inspection initiale devrait permettre au neurochirurgien de recueillir d'abord les informations visuelles nécessaires sur l'anatomie endoscopique individuelle du patient dans les zones lésionnelles et péri-lésionnelles. Cette information doit être intégrée à l'anatomie microchirurgicale de la même région. L'inspection initiale est toujours effectuée avec une optique choisie à un angle de vue de 0°, Durant cette phase, l'insertion de l'endoscope est réalisée sous contrôle microscopique direct. Lorsque l'utilisation d'un endoscope à 30 ° est planifiée lors des manœuvres chirurgicales majeures, celle-ci est à nouveau précédée d'une exploration endoscopique, réalisée à la main libre.

L'utilisation de l'endoscope durant les manœuvres chirurgicales permet de performer les étapes de la microchirurgie sous contrôle visuel, qui aide considérablement à minimiser les risques des traumatismes iatrogènes. A ce point de la procédure, l'endoscope peut être utilisé à main levée étape par étape, essentiellement pour déterminer l'issue immédiate des manœuvres chirurgicales sur place: cette modalité est particulièrement utile lorsqu'il s'agit de lésions expansives et kystiques dans les espaces étroits, mais elle peut aussi être utile dans le traitement des conflits vasculo-nerveux. Cependant ; dans la plupart des cas ; il est nécessaire de fixer l'endoscope avec un appareil fixateur, une fois la bonne position intracrânienne est déterminée. Le positionnement et la fixation de l'endoscope sont accomplis par l'usage des supports mécaniques qui sont fixées à leur tour dans la table opératoire (figure 78).

**Figure 78 :** Les supports mécaniques d'endoscope sont meilleurs pour sécuriser l'endoscope dans la zone opérative en comparaison avec les supports pneumatiques, ceci est expliqué par la délicatesse et la précision que permet ce dernier pour le positionnement de l'endoscope sans produire un effet rebond dangereux.

L'endoscope est fixé dans une position qui n'interfère pas avec les trajets opérationnels utilisés pour les manœuvres microchirurgicales, en prenant en considération tous les différents couloirs anatomiques qui sont employés durant les opérations. Durant une chirurgie d'anévrysme, il est obligatoire de sécuriser l'endoscope avec un support, parce que les manœuvres microchirurgicales impliquées dans cette procédure doivent être conduites sous une assistance endoscopique constante : si un perforateur ou toute autre structure neuro-vasculaire vitale se coince pendant l'application du clip, les dommages iatrogènes peuvent passer inaperçus jusqu'à ce qu'ils soient détectés pendant le contrôle endoscopique ultérieur; cependant, au moment du retrait de l'agrafe retardée, l'incidence a déjà induit des effets irréversibles.

L'utilisation de l'endoscope en tant que dispositif optique supplémentaire lors des procédures au microscope permet non seulement de contrôler les manœuvres de microchirurgie, mais permet également, après un entraînement adéquat, de réaliser des manœuvres chirurgicales sous contrôle endoscopique direct pur.

Au cours des manœuvres microchirurgicales assistées par neuroendoscope, la lumière de l'endoscope est toujours maintenue à faible intensité, car l'éclairage fourni par le microscope est normalement reflété également dans la profondeur, donnant la possibilité d'une vision endoscopique adéquate. L'utilisation de l'endoscope avec un faisceau lumineux de haute

puissance peut même entraîner des reflets brûlés (surexposition). Dans notre expérience, l'intensité d'éclairage standard de la source de lumière froide endoscopique est de 5 à 20% de sa puissance maximale. Dans de nombreux cas, il est également possible d'obtenir des images endoscopiques satisfaisantes en utilisant seulement la lumière fournie par le microscope lorsque les manœuvres chirurgicales sont effectuées sous contrôle endoscopique direct. Ceci élimine, entre autres, le risque de lésion thermique potentiellement critique des structures vasculo-nerveuses (figure 79).

Une fois les manœuvres chirurgicales terminées, la procédure est généralement complétée par des techniques microchirurgicales pures (contrôle de l'hémostase), mais une dernière inspection endoscopique à main levée est nécessaire pour contrôler les résultats définitifs: lorsqu'une lésion expansive a été réséquée, il est obligatoire de vérifier visuellement la présence de résidus de tumeur dans les angles cachés.

Un contrôle endoscopique final est toutefois également recommandé après le traitement des conflits vasculo-nerveux et des anévrismes, afin de localiser des sources de saignement ou de caillots profonds non identifiés et d'inspecter la situation du (des) clip (s) après que l'artère a repris sa position définitive.

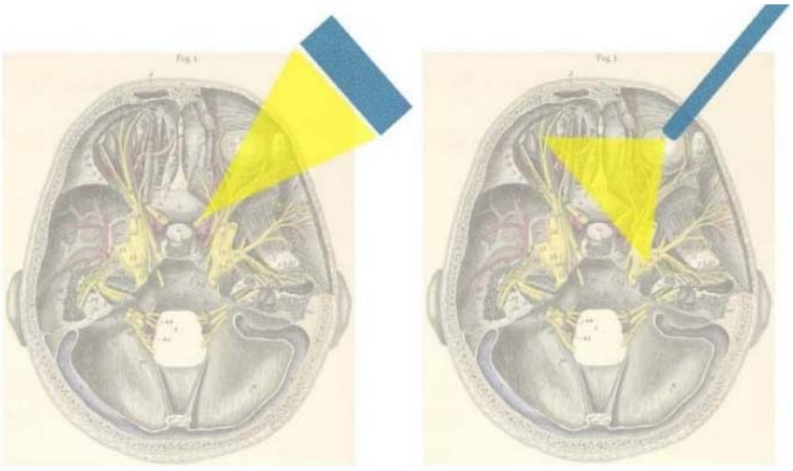

**Figure 79:** Principe de la chirurgie endocrânienne microscopique Vs endoscopique. Le faisceau lumineux forme un cône qui se rétrécit depuis la source lumineuse du microscope jusqu'à l'objectif anatomique. b. L'assistance endoscopique dans la chirurgie endocrânienne de la base du crâne permet d'amener la lumière au plus près de l'objectif anatomique avec une diffusion panoramique de cette lumière permettant ainsi de regarder derrière les angles

### 1.5 La qualité de l'exérèse chirurgicale:

#### a. Kyste épidermoïde :

Le kyste épidermoïde est une tumeur bénigne dont l'exérèse totale représente le traitement idéal. Cependant, cette exérèse ne doit pas se faire à tout prix et doit être réfléchie en fonction de l'adhérence de la tumeur aux structures neuro-vasculaires et des risques à courir pour le patient. [117,180] (figure 79)

Dans notre cas l'exérèse était subtotale, ainsi peu d'auteurs préconisent l'élimination totale de la tumeur. Dans la série de A .Lakhdar et A.Sami [117] l'exérèse a été subtotale chez 4 (40%) et partielle chez les 2 autres (20%). Et dans la série de Goel [118] la préservation des structures neurovasculaires importantes à proximité a forcé l'ablation partielle chez 22 patients soit 74%.

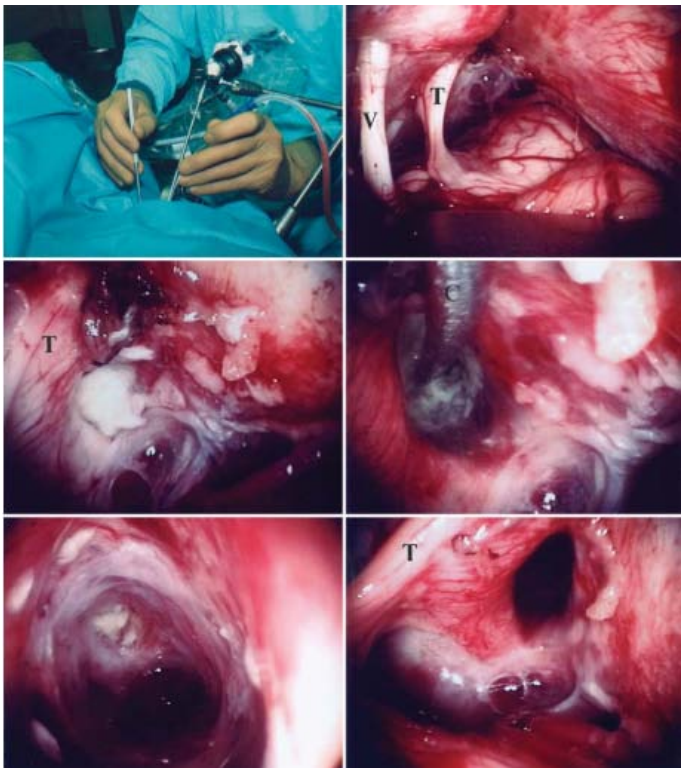


Figure 79: Vues à travers un endoscope après l'extraction microchirurgicale d'un épidermoïde dans l'APC gauche

**A : Dissection bimanuelle aidée par la vue endoscopique (l'endoscope est fixé avec un dispositif de maintien)**
**B : Vue avec un endoscope 0° d émontrant lenerf cochléo-vestibulaire (V) et le nerf trijumeau (T) ainsi que l'élimination totale de tumeur dans le CPA**
**C : Vue avec l'endoscope 30° montrant le nerf trijumeau aplati (T)**
**D : Exérèse tumorale**
**E : Vue avec l'endoscope 70° montrant après résection tumorale**
**F : Inspection finale avec endoscope 30°**

**b. Schwannome vestibulaire :**

La résection complète est l'objectif du traitement chirurgical pour le neurinome acoustique. Ce qui se passe en cas de résidu tumoral n'est pas clair. Les résections subtotales ou partielles peuvent être préférées pour les grosses tumeurs fortement attachées au tronc cérébral, ou chez les patients âgés, ou lorsque la préservation d'une bonne fonction du nerf facial est le principal objectif de la chirurgie. Une tumeur résiduelle croissante pourrait se prêter à la radiothérapie. [182] (figure 80).

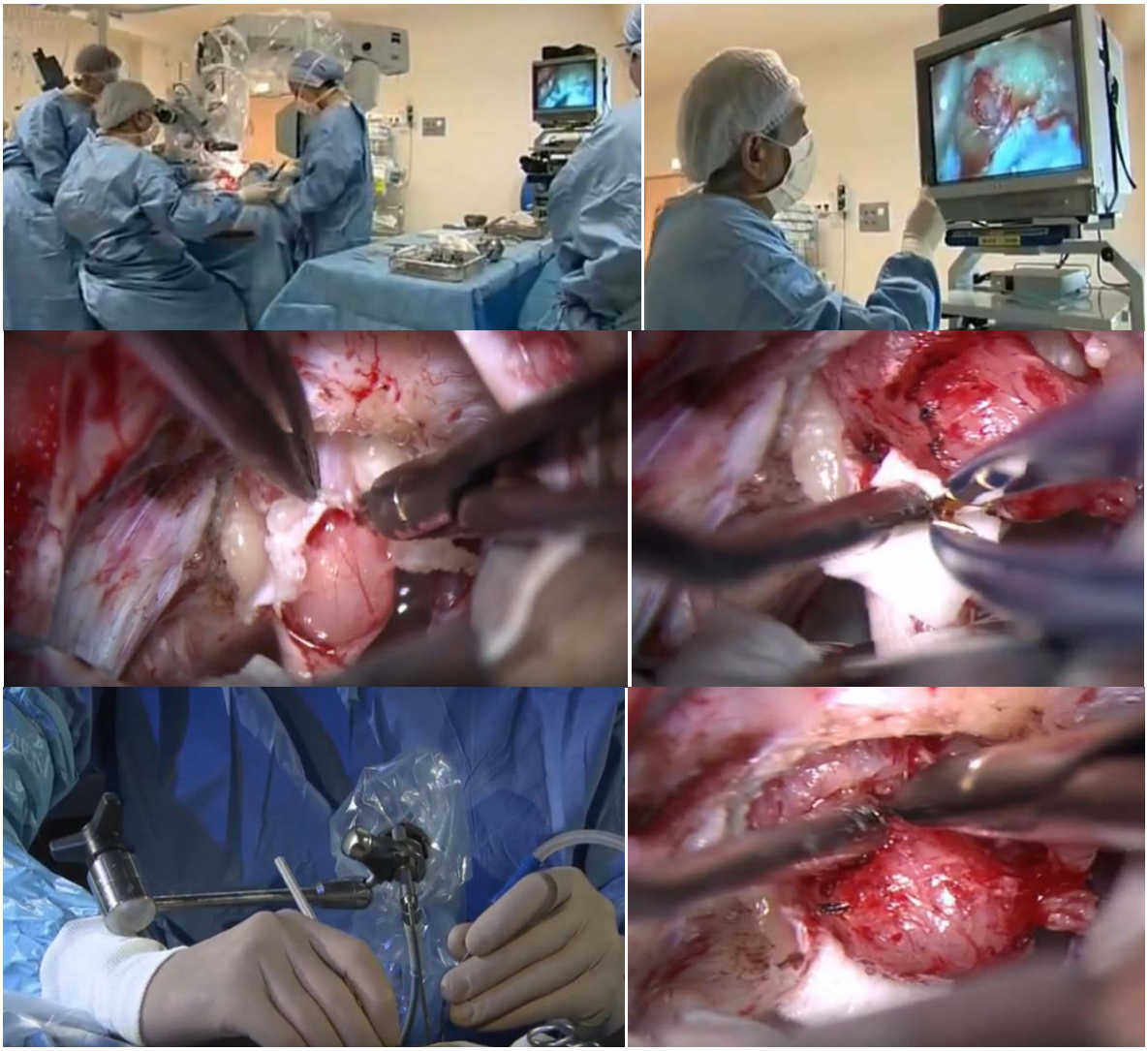

Figure 80: Images préopératoires lors de la résection microchirurgicale assistée par endoscope d'un schwannome vestibulaire de l'angle pontocérébelleux.

### 1.6 Résultats anatomopathologiques :

#### a. Kyste épidermoïde :

##### *a.1. Macroscopie :*

Le siège le plus fréquent de la tumeur est de loin l'angle ponto-cérébelleux(près de la moitié des cas) [183]. Il s'agit d'ailleurs de la troisième tumeur par ordre de fréquence de l'angle ponto-cérébelleux, après le schwannome vestibulaire et le méningiome. Les autres sites sont plutôt sur la ligne médiane. En ce qui concerne la fosse cérébrale postérieure, la deuxième localisation est le quatrième ventricule. Il s'agit d'une lésion bien limitée avec une surface irrégulière et nodulaire de couleur blanc nacré, cet aspect l'ayant fait qualifier lors des premières descriptions de « tumeur perlée ». Son contenu, dont la consistance évoque la cire de bougie, est composé de lamelles blanchâtres.

##### *a.2. Microscopie :*

Sa paroi comprend une mince capsule de tissu conjonctif sur laquelle repose un épithélium stratifié et kératinisé. Son contenu est formé d'un matériel riche en cholestérol provenant de la dégradation de la kératine.

#### b. Schwannome vestibulaire :

##### *b.1. Macroscopie :*

La naissance du schwannome vestibulaire dans le méat (où existent les cellules de Schwann) explique que son siège soit intraméatique pur (20 % des cas), ou intraméatique et dans l'angle ponto-cérébelleux, lorsque la tumeur est plus volumineuse (75 % des cas) [184,140,185]. Plus rarement, la tumeur peut siéger uniquement dans l'angle ponto-cérébelleux, à proximité du porus du méat acoustique interne, mais sans prolongement intraméatique (5 % des cas) [184]. Lesschwannomes vestibulaires se présentent comme une formation jaunâtre, classiquement « jaune chamois », souvent hétérogène dans sa coloration car abritant des zones plus grises ou

plus rosées. Il est souvent arrondi, globuleux et limité par une pseudo-capsule arachnoïdienne dont la vascularisation est très variable selon son importance [184,140]. Sa consistance est habituellement molle, mais n'exclut pas certaines zones plus fermes et plus fibreuses.

#### *b.2. Microscopie :*

On décrit deux formes histologiques souvent intriquées au sein de la même tumeur :

- Le type histologique Antoni A fait d'un tissu fibrillaire dense, avec des cellules contenant peu de cytoplasme et des noyaux de forme allongée
- Le type histologique Antoni B fait d'un tissu réticulaire lâche, où la densité cellulaire est moindre. Il n'y a pas de mitose intra- lésionnelle et les fibres nerveuses sont refoulées et incorporées à la capsule. Des types intermédiaires sont également décrits.

## 2. La décompression microvasculaire assistée par endoscopie des conflits vasculonerveux :

### 2.1. Généralité :

La principale cause du spasme hémifacial est la compression du nerf facial par un vaisseau sanguin adjacent [186]. La décompression microvasculaire MVD, décrite pour la première fois en 1980 par Janettaet al.[187,188] constitue le traitement chirurgical de référence pour la prise en charge des spasmes et des névralgies faciales échappant au traitement médical, et elle est devenue aujourd'hui un geste incontournable en neurochirurgie [106].

L'expérience a montré que le succès de la décompression microvasculaire est corrélé à la qualité du diagnostic peropératoire: l'identification précise du ou des vaisseaux compressifs et leur décompression sont associés à de bons résultats en termes de guérison et de faibles taux de récidives. À l'inverse, l'absence de diagnostic peropératoire formel ou la désignation d'un vaisseau « par défaut » conduisent à de mauvais résultats fonctionnels et des récidives plus fréquentes [189,190].

Dans ce sens, la décompression microvasculaire DMV assistée par endoscopie s'avère être supérieure à DMV utilisant le microscope seul. En effet, la visualisation et la compréhension des conflits est rendue plus aisée par l'utilisation de l'endoscopie tout en diminuant la rétraction cérébelleuse. Elle permet une visualisation plus complète de l'angle ponto-cérébelleux en contournant les « angles morts » ce qui en fait un outil précieux pour l'identification des conflits vasculo-nerveux. Elle permet ainsi une optimisation du geste décompressif [189,191].

### 2.2. Localisation du conflit :

Dans la série de F.Litré [106],A.Mardassi [110] et D.Arnaud [201] Les spasmes de l'hémiface étaient essentiellement dus aux artères cérébelleuses postéro-inférieures et antéro-inférieures (AICA et PICA) (tableau XV).

Tableau XV : localisation du conflit selon les séries de la littérature

| L'artère responsable | F.Litré [106] | A.Mardassi [110] | I.H.Bouraoui[181] | Notre série |
|---|---|---|---|---|
| Artère cérébelleuse postéro-inférieure : PICA | 50% | 50% | 55% | 100% |
| Artère cérébelleuse antèro-inférieure : AICA | 20% | 30% | 30% | 0% |
| Artère vertébrale : AV | 30% | 20% | 15% | 0% |

### 2.3. Technique opératoire :

La décompression endoscopique et microchirurgicale est la seule technique curative.

L'endoscopie et la microchirurgie du pédicule acoustico-facial dans l'angle ponto-cérébelleux se pratiquent sous anesthésie générale, patient en décubitus latéral, par la même voie rétromastoïdienne limitée (15 mm) en arrière de la mastoïde dans l'espace méningé, entre d'une part l'os du rocher contenant l'oreille interne et d'autre part le cervelet [192,193] (figure 81 A et B).

L'endoscope assure le diagnostic et le repérage topographique exact du conflit artère-nerf sans étirement et dissection inutile source de déficit neurologique sur l'audition.[194,195,196,197]

Le monitoring du nerf facial per opératoire enregistre les contractions musculaires au cours de l'intervention et de ce fait permet de vérifier l'efficacité du geste : au moment de la décompression on constate à l'enregistrement la suppression du spasme [198,199,200] (figure 81 C et D).

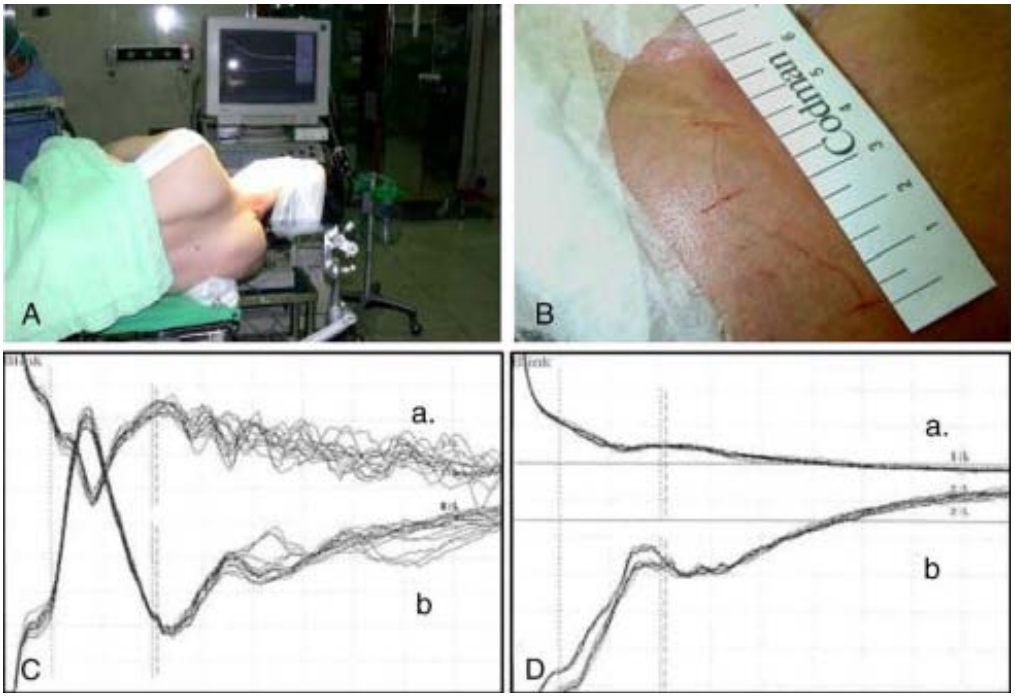


**Figure 81:** A : Patient placé en décubitus latéral droit avec tête fixée sur la têtière de Mayfield. B : incision rétrosigmoïdienne en forme de S. C : Présence d'onde F avant la décompression. D : Absence d'onde F après la décompression.[203]

Dans la série de F.Litré [106], d'A.Mardassi [110] et celle de J.Galzio [173] de 41 patients traités par microchirurgie assistée par neuroendoscopie pour décompression de conflit vasculo nerveux, toutes les procédures ont été effectuées par l'approche rétrosigmoïde avec le patient placé dans la position latérale. La surveillance neurophysiologique peropératoire a été utilisée chez tous les patients présentant un spasme hémifacial. Résultat identique a ceux de notre cas.

Après dissection des citernes arachnoïdiennes des nerfs mixtes et un premier repérage du conflit sous microscope, un second repérage est ensuite opéré sous endoscopie avant de procéder au geste décompressif sous microscope par déroutage des vaisseaux.

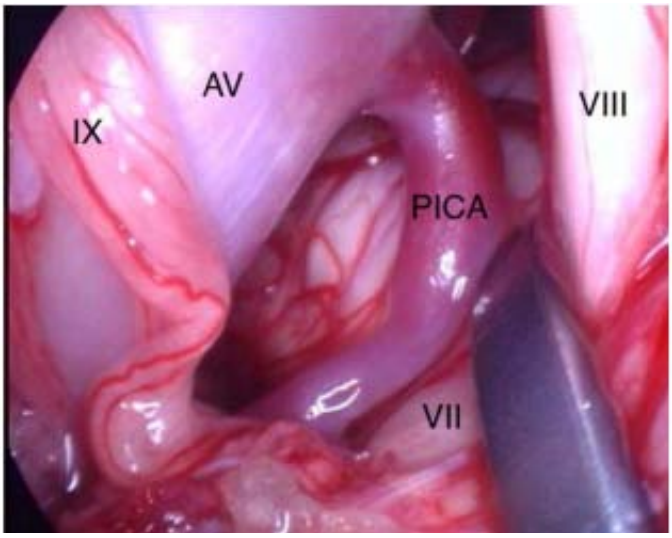


**Figure 82:** Angle ponto-cérébelleux gauche : Repérage sous endoscopie d'un conflit impliquant le nerf facial VII et l'artère cérébelleuse postéro-inférieure PICA naissant de l'artère vertébrale AV. Nerf cochléovestibulaire (VIII) et nerf glossopharyngien (IX). [106]

La microchirurgie permet la mise en place d'un petit fragment de téflon entre l'artère responsable des spasmes et le nerf facial, maintenant ainsi le vaisseau à distance et jouant le rôle d'isolant mécanique et électrique (figure 83).

Enfin un contrôle de la qualité de la décompression est effectué sous endoscopie, avant de procéder à la fermeture (figure 84).

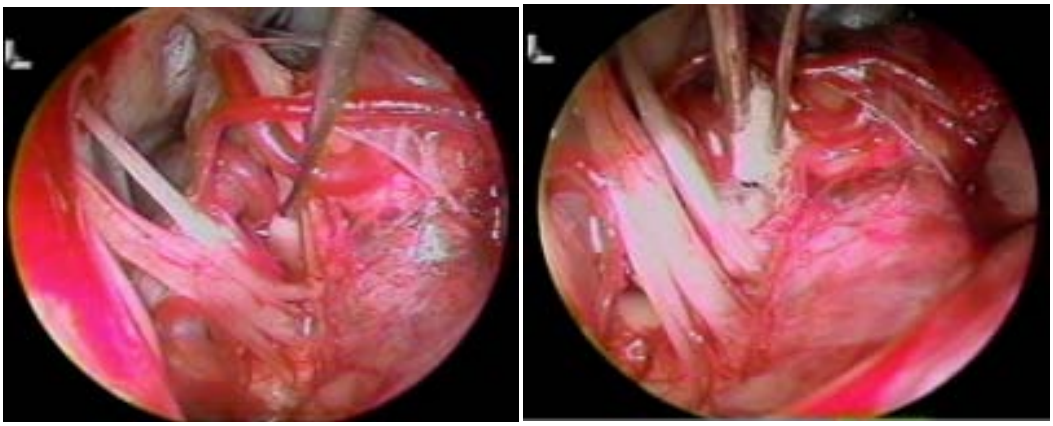

**Figure 83:** A : Réalisation de la dissection du conflit sous microscope opératoire. B : La décompression microvasculaire a été effectuée, L'artère cérébelleuse postéro-inférieure a été détournée à l'aide de colle Physiologique et d'un patch de Téflon [203]

**Figure 84**: Endoscopie de contrôle en fin d'intervention [203]

L'endoscope (optique rigide de 2,7 mm avec angulation de 30°) est utilisé uniquement dans un but diagnostique, de visualisation et non thérapeutique, de décompression.

Toute l'intervention est contrôlée par film vidéo, sa durée est d'une heure et demie à deux heures. et la durée d'hospitalisation est de 5 à 7 jours[101,201].

## 3. Autres pathologies Neurochirurgicales traitées par microchirurgie assistée par endoscopie au CHU mohamed VI de Marrakech : [202]

Dans une étude rétrospéctive,sur une période de 9ans allant de Juin 2006 à Février 2015,portant sur 348 patients opérés par voie endoscopique,dans le service de neurochirurgie du CHU Mohamed VI de Marrakech,6 cas ont été traités par microchirurgie assistée par neuroendoscopie, dont 2 méningiomes de la base, un anévrysme de la communicante antérieure, 3 conflits vasculonerveux :

### 3.1. Méningiome de la base :

Ces deux méningiomes de la base ont été réséqués par microchirgie assistée par endoscopie (figure 85-88).

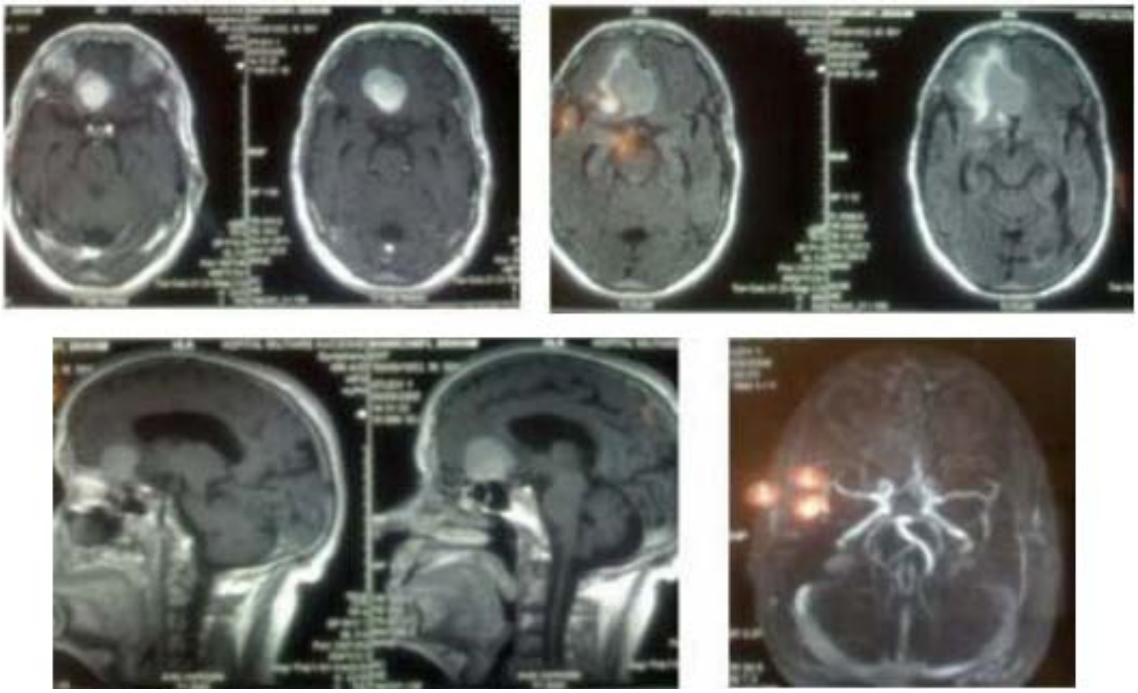

**Figure 85**: IRM cérébrale du patient porteur de méningiome de l'olfactif. [202]

**Figure 86**: Abord sous frontal de la lésion. [202]

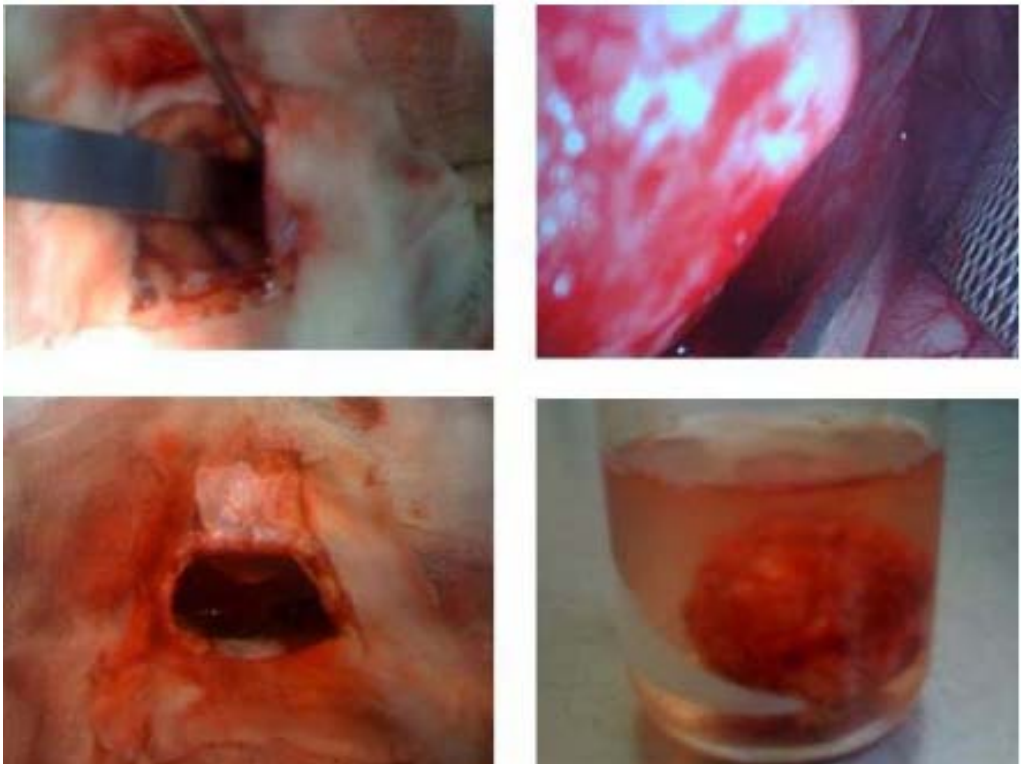

**Figure 87**: Exérèse totale de la lésion par microchirurgie assistée par endoscopie. [202]

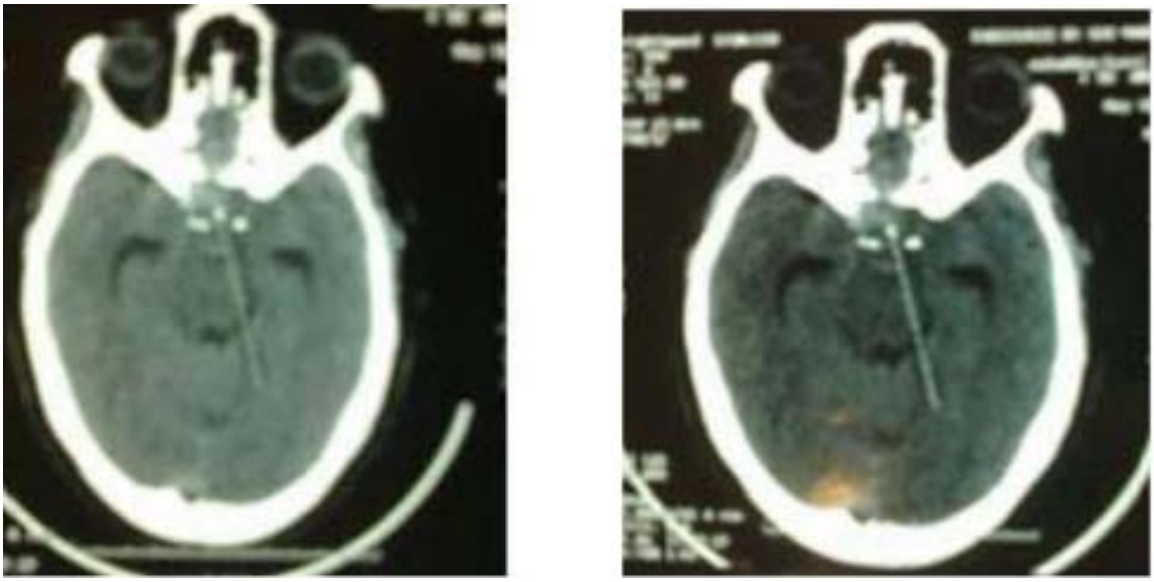

**Figure88**: TDM cérébrale de contrôle post-opératoire chez le même patient.

### 3.2. Anévrysme de la communicante antérieure:

Le cas d'anévrysme de la communicante antérieure opéré par abord mini-invasif sous-frontal associant la microchirurgie couplée à l'endoscopie [202] (figure 89-91)

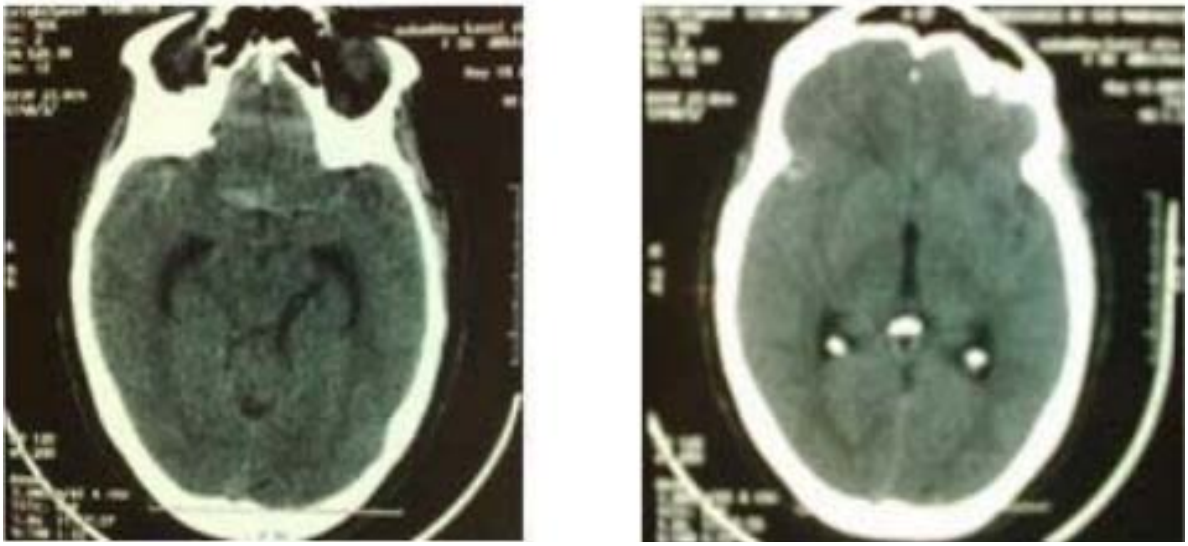

Figure 89: TDM cérébrale coupes axiales montrant une hémorragie méningée.

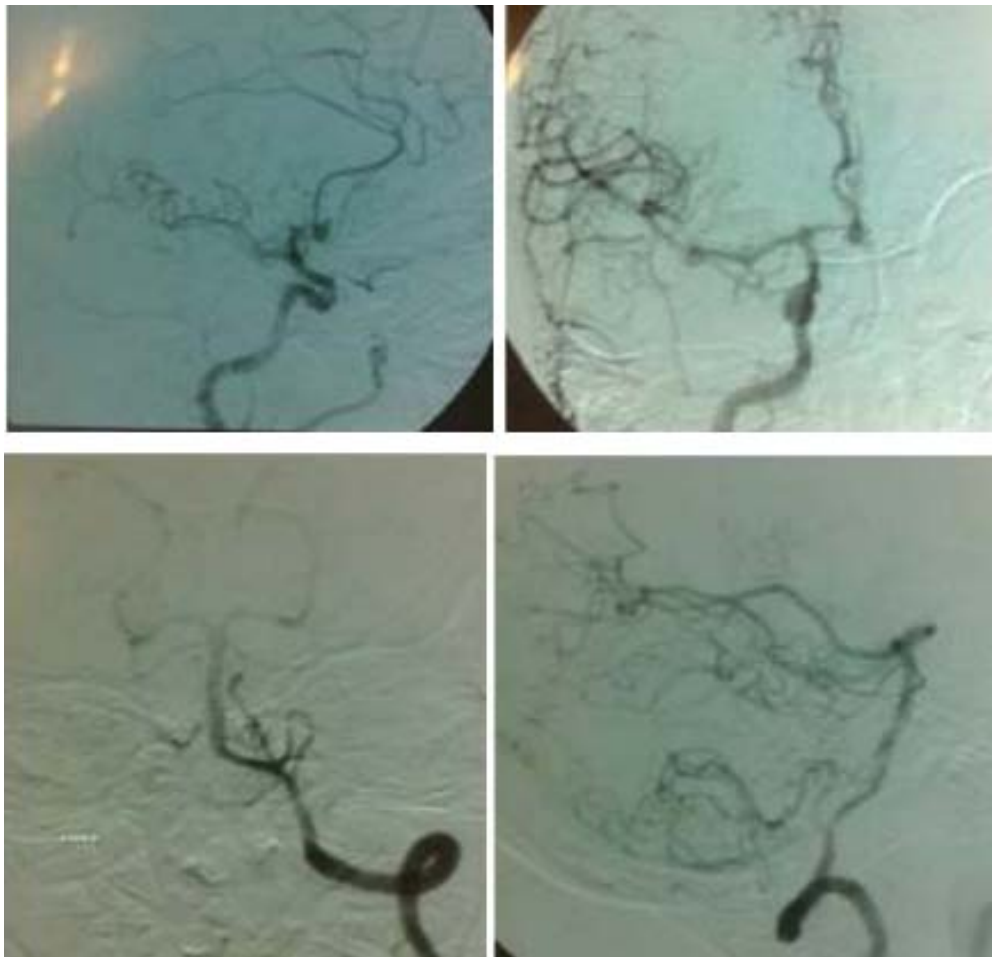

Figure 90: Artériographie cérébrale du même patient montrant un anévrysme de la communicante antérieure. [202]

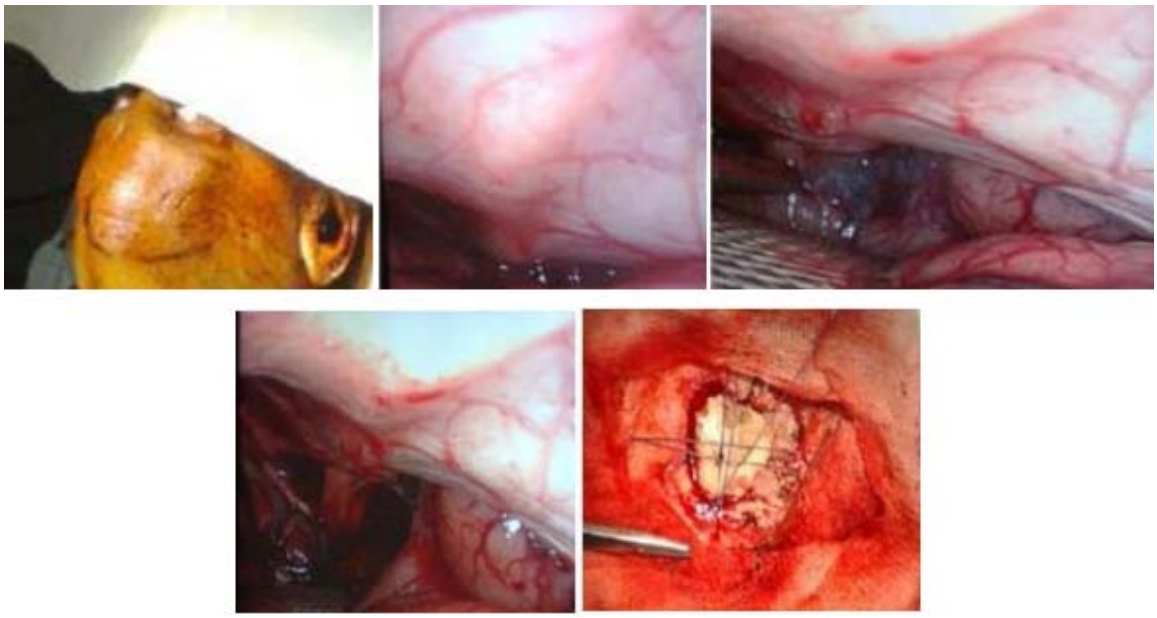

Figure 91: Abord sous-frontal de l'anévrysme par microchirurgie couplée à l'endoscopie.

### 3.3. Névralgie faciale sur conflit vasculo-nerveux (figure 92) :

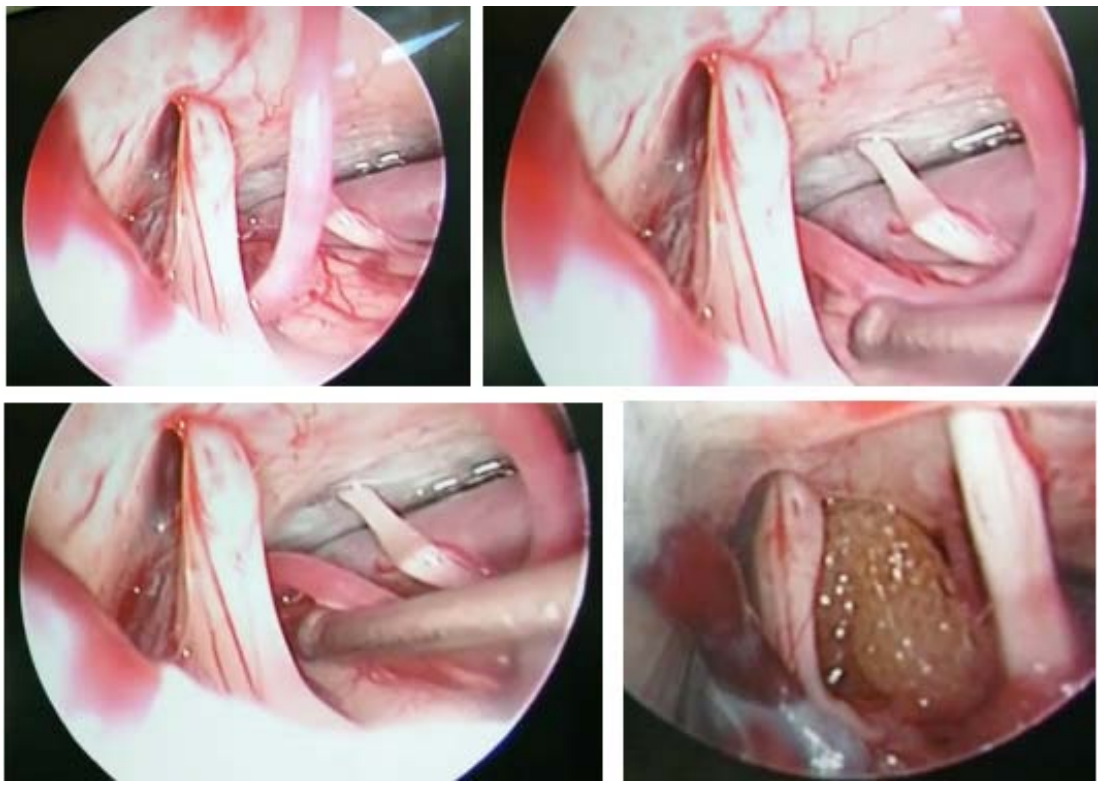

Figure 92: Etapes de la décompression microvasculaire par voie endoscopique d'un conflit vasculonerveuxchez un patient opéré au service. [202]

# X. Complications postopératoires :

L'évolution des techniques microchirurgicales et endoscopiques, la collaboration ORL-neurochirurgiens et les progrès de la neuro-anesthésie ont véritablement transformé les suites opératoires.

En dépit de cette amélioration considérable des techniques chirurgicales et de la précocité accrue du diagnostic, les complications postopératoires après exérèse tumorale restent redoutablement présentes. Il en est de même pour le risque de récidive ou de repousse à partir d'un fragment résiduel.

## 1. Facteurs influençant :

Certains facteurs pronostiques sont prévisibles et peuvent amener à renforcer certaines précautions. D'autres sont imprévisibles et il ne faut pas les méconnaitre.

- le volume tumoral : Tous les auteurs admettent que la fréquence des complications s'élèvent au fur et à mesure que le volume tumoral augmente, et ceci quel que soit l'abord utilisé.
- la voie d'abord : Selon de nombreux auteurs, l'abord influence largement la fréquence des complications. L'abord postérieur est jugé plus dangereux, non seulement pour le N.F., mais surtout pour le T.C., le cervelet et les nerfs mixtes.
- Les difficultés d'exérèse : L'adhérence tumorale au T.C., aux vaisseaux de l'A.P.C. (A.I.C.A.) et aux nerfs mixtes influence particulièrement le pronostic. L'exérèse est par ailleurs plus facile en cas de tumeur molle, peu vascularisée et kystique.
- L'expérience chirurgicale : On note une diminution flagrante du taux de toutes les complications au fur et à mesure des années pour la plupart des équipes.
- L'H.I.C. préopératoire : Elle constitue un facteur péjoratif.
- L'âge du patient.

# 2. Les complications

### 2.1. Mortalité

Selon la littérature, elle est inférieure à 1% [110,203,106,205,206,104,207,208]

Dans notre série, le décès a été noté dans un seul cas, lié à un terrain fragile.

### 2.2. Complications neurologiques

#### a. L'hématome de l'APC

C'est une complication gravissime associée à une très lourde mortalité. Au moindre doute, une T.D.M. est demandée en urgence à moins que la rapidité de l'installation et la gravité de la scène clinique après un intervalle libre franc ne commande l'évacuation d'extrême urgence.

Dans les cas les plus favorables, la récupération peut être totale ou le patient peut garder des séquelles neurologiques invalidantes après un coma profond plus ou moins prolongé.

Sa prévention est essentielle. Elle repose sur une hémostase minutieuse en fin d'exérèse, sur le contrôle étroit de la tension artérielle et sur l'éviction de la toux, des vomissements et de la constipation.

L'évacuation est particulièrement délicate et requiert une grande prudence car la distinction

entre tissu cérébral et hématome est souvent difficile. La T.D.M., systématique, permet de contrôler l'efficacité de l'évacuation. L'accès à l'hématome est relativement aisé après abord T.L. Mais c'est surtout le délai entre la survenue de l'hématome et sa prise en charge thérapeutique qui conditionne le pronostic encore effroyable de cette complication.

#### b. Les lésions ischémiques du T.C.

Elles sont souvent fatales en quelques jours. Les séquelles, toujours très invalidantes, comportent : déficit sensitivomoteur controlatéral, syndrome cérébelleux homolatéral, troubles de déglutition et instabilité neurovégétative.

Elles sont dues à l'interruption d'une branche de l'A.I.C.A. qui vascularise une zone essentielle de la région latérale du pont sans suppléance anastomotique, d'où l'absolue nécessité de respecter tout vaisseau qui n'est pas sûrement à destinée tumorale.

#### c. L'HTIC

L'H.I.C. aiguë rebelle peut conduire à une issue fatale.

### 2.3. Les fistules de LCR

Elles restent une des inconvénients des voies postérieures.

### 2.4. La méningite aseptique

Une réaction méningée banale aseptique est très fréquente. Elle est due à l'irruption de sang dans les espaces sous-arachnoïdiens.

La méningite chimique peut survenir en cas de fuite du contenu du kyste au cours de l'opération, qui est habituellement transitoire et spontanément résolutive et répond souvent aux stéroïdes. [204]

La méningite vraie avec syndrome méningé franc survient au cours de la 1ère semaine. Le germe responsable n'est pas toujours retrouvé. Une antibiothérapie massive est entreprise, jusqu'à normalisation du L.C.R.

L'évolution est le plus souvent favorable en quelques jours, mais peut être fatale en cas de terrain fragile (diabète, germes multi-résistants).

### 2.5. Les autres complications neurologiques

- **Les atteintes du trijumeau** : Elles sont en général régressives ou tout au moins peu invalidantes à long terme.
- **Les syndromes cérébelleux**

### 2.6. Les complications pulmonaires

Elles résultent le plus souvent de fausses-routes par atteinte des nerfs mixtes.

Rarement les fausses-routes peuvent être à l'origine de pneumopathie sévère menaçant le pronostic, voire être fatales.

### 2.7. Les complications oculaires

Elles sont souvent liées au déficit du N.F. Lorsqu'une atteinte trigéminale est associée, le risque de complications est singulièrement augmenté.

Correctement surveillée, l'irritation oculaire conduit peu souvent à la kératite ponctuée superficielle.

### 2.8. Les complications thromboemboliques

Elles sont rares grâce aux mesures de prévention dès la période postopératoire. La prescription d'anticoagulants au 2ème jour postopératoire est la règle avec une kinésithérapie motrice et la contention des membres inférieurs en attendant le lever.

### 2.9. Les problèmes de cicatrisation :

Ils sont peu fréquents et sont essentiellement le fait d'une surinfection à staphylocoque d'origine cutanée.

### 2.10. Les céphalées banales

Peu invalidantes, prolongées mais régressives

### 2.11. Les acouphènes

Leur survenue ternit le succès d'une conservation de l'audition.

### 2.12. Les troubles de l'équilibre

Ils font évoquer une atteinte centrale par lésion du T.C. ou du cervelet.

### 2.13. La récidive

L'ablation partielle de la lésion entraîne une récidive après une période prolongée.

# XI. Evolution postopératoire

## 1. Séquelles fonctionnelles [110,203,106,205,206,104,207,208]

### 1.1 Le nerf facial

La survenue ou non d'une paralysie faciale en postopératoire, conditionne pour le chirurgien comme pour le malade, le succès de l'intervention.

On décrit trois principes pour la préservation du nerf facial et la reconstitution de sa fonction :

- La préservation fonctionnelle du nerf facial à l'aide du monitoring peropératoire.
- La reconstruction nerveuse précoce en cas de discontinuité.
- Le programme de suivi étroit pour tous les patients avec paralysie ou parésie faciale post-opératoire.

#### a. La préservation fonctionnelle de la motricité faciale

- Evaluation quantitative : par l'échelle de graduation.
- Les indices pronostiques de la récupération de la motricité faciale.
- Les conditions d'exérèse :

L'intégrité du N.F., aussi parfaite soit-elle, ne préjuge en rien de sa fonction postopératoire.

L'amélioration de la préservation, non seulement anatomique, mais aussi fonctionnelle du N.F.

- Le testing postopératoire précoce et l'évolution de la récupération clinique.
- le pronostic de la motricité faciale définitive.

Dépend du stade de la tumeur, de l'atteinte péropératoire du nerf facial (N.F), et des adhérences tumorales vis-à-vis du nerf facial.

#### b. Le monitoring peropératoire du nerf facial

Le monitoring facial améliore la préservation de la motricité faciale. Il est optimal en cas de tumeur supérieure à 4 cm, pour laquelle le taux de paralysie faciale totale séquellaire diminue. En revanche, pour les tumeurs de taille inférieure à 4 cm, c'est surtout le taux de fonction faciale normale définitive qui augmente.

Ainsi, les progrès de la microchirurgie avaient permis d'améliorer l'intégrité anatomique du nerf facial. L'amélioration de sa préservation anatomique et fonctionnelle à long terme grâce au monitoring est confirmée significativement par certains auteurs, essentiellement au profit des grosses tumeurs.

### 1.2 La conservation anatomique de l'audition

#### a. La conservation anatomique du N.C

##### *a.1. La voie d'abord*

L'abord postérieur (R.S. ou S.O.) semble être le plus risqué sur le plan vital. Quelle que soit la voie utilisée, il est admis que le fraisage du C.A.I. est responsable à lui seul d'une partie de la détérioration de l'audition du fait de l'intensité vibratoire et de l'effet exothermique et mécanique de la fraise diamantée pour le N.C. lui-même et pour les vaisseaux labyrinthiques. Il doit donc être le plus doux possible.

##### *a.2. Le volume tumoral*

L'intégrité du N.C. devient particulièrement difficile à obtenir lorsque la tumeur déborde de plus de 1,5 à 2 cm dans l'A.P.C.

La disposition de la tumeur peut gêner considérablement la dissection si elle s'interpose entre le N.F. et le nerf cochléaire, entraînant un risque majeur pour la conservation de l'audition mais aussi pour la préservation du N.F.

#### *a.3. L'adhérence tumorale*

La difficulté de la dissection, pour une tumeur malgré tout réduite, provoque une mobilisation intempestive de cette dernière et des tractions du N.C. Cette adhérence traduit l'infiltration du N.C. même si son aspect est tout à fait normal.

#### *a.4. La vascularisation cochléaire*

Sa conservation dépend des 3 facteurs précédents et du système artériel. Les vaisseaux labyrinthiques sont très grêles, très variables dans leur trajet et dépourvus de suppléance anastomotique. Leur conservation est la condition du succès de l'intervention.

#### *a.5. La consistance tumorale*

Une tumeur dure et/ou hyper-vasculaire augmente les difficultés de façon également imprévisible.

#### *a.6. L'origine tumorale*

#### *a.7. L'expérience chirurgicale*

Elle est le dénominateur commun à tous ces facteurs.

### b. la conservation fonctionnelle de l'audition

#### *b.1. Evaluation*

La conservation de l'audition ne peut s'envisager au détriment d'un acquis : ses résultats sont donc indissociables de la trilogie des priorités chirurgicales admises par tous (absence de complication fatale, exérèse totale, préservation de la motricité faciale). L'évaluation tonale est faite sur les fréquences 500, 1 000, 3 000 Hz en calculant une moyenne de perte sur les trois fréquences (seuil tonal).

***b.2. Les facteurs pronostiques***

- **Préopératoire :** L'âge n'influence pas le pronostic. Par contre, il doit être pris en compte pour les risques de complications postopératoires. L'audiométrie n'a pas non plus de valeur pronostique réelle, mais elle rentre tout de même dans les critères de sélection des candidats.
- **Peropératoire :** Les conditions de l'exérèse, dont certaines sont tout à fait prévisibles d'après le bilan préopératoire (volume tumoral, abord, expérience chirurgicale) restent encore les plus fiables facteurs pronostiques. Le monitoring peropératoire laisse espérer une meilleure appréciation du pronostic auditif.
- **Postopératoire :** Des altérations des vasa-nervorum et de l'artère labyrinthique ou un œdème du N.C. par exsudation plasmatique expliqueraient les détériorations fonctionnelles postopératoires.

**c. Le monitoring auditif peropératoire**

Il aide à comprendre éventuellement le mécanisme d'un échec irréversible, mais ne prévient

pas l'opérateur d'un geste néfaste, contrairement au monitoring du N.F.

La persistance d'une onde V inchangée, sa diminution réversible d'amplitude ou sa disparition transitoire avec onde I persistante sont en faveur de la conservation de l'audition.

L'ischémie cochléaire décelée sur le tracé E.Co.G. commande l'administration immédiate de vasodilatateurs I.V. Dans un même ordre d'idée, la compréhension de certains mécanismes d'échec devrait permettre la sélection d'une technique de dissection plus adaptée.

Le gros inconvénient des P.E.A., comme de l'E.Co.G., est qu'ils détectent la souffrance neurosensorielle de façon différée. L'utilisation des oto-émissions acoustiques (O.E.A.) pourraient détecter précocement toute souffrance des cellules ciliées externes par ischémie iatrogène.

#### d. Facteurs prédictifs de la conservation auditive

Des facteurs spécifiques tels que le sexe, l'extension tumorale, la qualité de l'audition préopératoire et la durée des symptômes, ont été étudiés pour leur valeur prédictive pour la préservation de l'audition. Le sexe masculin, le faible volume tumorale (extension principalement au sein de la citerne ponto-cérébelleuse, classe T2 et T3), une audition bonne à moyenne (perte inférieure ou égale à 40dB) et une courte durée de surdité (< 1an et demi) ou de troubles vestibulaires (<0,7 an) sont des facteurs de bon pronostic auditif.

## 2. La reprise évolutive

### 2.1. Les circonstances

#### a. La récidive après exérèse totale

L'opérateur a la certitude d'avoir extirpé toute la tumeur, mais son microscope opératoire ne lui permet pas de constater une non-stérilisation à l'échelon histologique qui explique la récidive.

#### b. La poursuite évolutive après exérèse non radicale

Les motifs qui poussent à laisser volontairement un reliquat tumoral en place sont l'adhérence d'un fragment au T.C., ou à un nerf ou un vaisseau de l'A.P.C. dont le traumatisme serait lourd et de conséquences vitales et/ou fonctionnelles.

##### *b.1. L'exérèse subtotale*

Le résidu tumoral est minime, mais expose le patient à une éventuelle reprise évolutive, même si le reliquat a été largement coagulé.

##### *b.2. L'exérèse partielle*

Le résidu tumoral est important et expose très probablement le patient à la reprise évolutive.

## 3. Evolution favorable

La microchirurgie assistée par neuroendoscopie est un traitement sûr et efficace pour le traitement de la pathologie de l'angle ponto cérébelleux, avec des avantages à long terme et un faible taux de complications.

Ce tableau illustre les résultats des patients qui sont pris en charge par microchirurgie assistée par endoscopie dans divers séries de la littérature. Les données de notre série, sont approximativement identiques à ceux rapportés dans les autres séries. (tableau XVI)

**Tableau XVI : Comparaison des résultats des études rétrospectives de la décompression microvasculaire assistée par endoscope.**

| Auteurs | Nombre de cas | Suivi moyen | Amélioration | Echecs | Mortalité |
|---|---|---|---|---|---|
| A .Mardassi et al.[110] | 439 | - | 92 % | 8 % | 0% |
| Shao-ching et al.[203] | 300 | - | 96,9 % | 3,1 % | 0% |
| Litré et al. [106] | 27 | 20mois | 92% | 3% | 0% |
| Teo et al. [205] | 114 | 29mois | 91% | - | - |
| Notre cas | 1 | 18mois | 100%% | 0 % | 0%% |

Selon les résultats de l'étude menée par Jacques MAGNAN, Ali MARDASSI[110] et Arnaud DEVEZE[201] d'octobre 1993 à février 2010, sur 662 patients opérés, présentant un conflit neurovasculaire de l'angle pontocérébelleux, dont 439 cas de spasme de l'hémiface, les résultats sont bons dans 92% des cas, avec un résultat immédiat et durable dans 83% des cas et retardé de quelques semaines dans 9% des cas. Les échecs sont présents dans 8% et sont dus soit à une situation anatomique interdisant la mobilisation de l'artère, soit à un conflit vasculaire multiple. Le risque est nul pour le nerf facial et faible pour la fonction auditive (3%). [196]

En plus, dans la série de Shao-Ching et al. qui étudient l'apport de la décompression microvasculaire endoscopique dans le traitement de l'hémispasme facial sur conflit vasculo nerveux, la majorité des malades connaissent une nette amélioration dans 96,9% des cas et aucune défaillance ou récidive n'a été notée. Les complications postopératoires ont été

retrouvées chez 2 patients, avec un taux de mortalité nul [203] ; résultats identiques à ceux de Litré et al. [106] et Teo et al. [205] où la microchirurgie assistée par neuroendoscopie a permis la guérison respectivement dans 92% et 91,1% des cas.

Concernant le traitement par microchirurgie assistée par neuroendoscopie des tumeurs de l'angle pontocérébelleux, les séries de la littérature rapportent de bon résultats.(tableau XVII)

Ainsi la plupart des complications des procédures neuroendoscopiques sont reversibles, spontanément ou après traitement médical. Seules quelques complications permanentes sont connues, et la plupart d'entre elles ne sont pas typiquement liées à la procédure endoscopique elle-même. Le taux de mortalité est donc nul.

**Tableau XVII : Comparaison des résultats des études rétrospectives de la microchirurgie assistée par neuroendoscopie dans le traitement des schwannomes vestibulaires et du kyste épidermoide de l'angle ponto cérébelleux.**

| Auteurs | Nombre de cas | Suivi moyen | Amélioration totale | Amélioration partielle | Mortalité |
|---|---|---|---|---|---|
| Henry W et al.. [206] | 8 | 12-98 mois | 75% | 12% | 0% |
| Andrew et al.[104] | 13 | - | 54% | 31% | 0% |
| MS.Kabil[207] | 112 | - | 82% | - | 0% |
| Hong-wu [208] | 24 | 20mois | 83% | - | 0% |
| Notre série | 3 | 18mois | 2/3 | - | 1/3 |

Andrew et al. [104] ont évalué l'apport de la microchirurgie assistée par neuroendoscopie dans le traitement des kystes épidermoides de l'angle pontocérébelleux. L'amélioration totale de la symptomatologie a été notée dans 54%, partielle dans 31%, avec des complications dans 15% des cas et une mortalité nulle.

Henry W .[206] a étudié rétrospectivement 8 cas de kystes épidermoides traités par microchirurgie assistée par neuroendoscopie. Une nette amélioration a été notée chez la majorité des patients (75%), une persistance de la symptomatologie dans 25% des cas et une paralysie faciale transitoire dans 12% des cas avec un taux de mortalité à 0%.

MS.Kabil[207] et Hong-wu [208] ont décrit deux séries de patients porteurs de schwannome vestibulaire traités par microchirurgie assistée par neuroendoscopie, L'évolution postopératoire a été marquée par : La préservation anatomique du nerf facial chez presque tous les patients, et il n'y avait pas de complications neurologiques majeures ou de décès.

# CONCLUSION

La microchirurgie assistée par neuroendoscopie est une méthode chirurgicale basée sur l'utilisation combinée et simultanée de techniques microchirurgicales et endoscopiques - employée avec une instrumentation spécialisée - qui s'est avérée particulièrement utile dans le traitement des lésions intracrâniennes profondes.

Le microscope fournit l'illumination et l'agrandissement des secteurs superficiels du champ opératoire, tandis que l'endoscope permet un meilleur contrôle visuel. La microchirurgie assistée par neuroendoscopie hérite du potentiel de réduction du traumatisme iatrogène et améliore l'efficacité de la procédure opératoire, permettant des approches moins invasives.

Cette technique efficace et efficiente offre plusieurs avantages notamment, une hospitalisation plus courte, une excellente tolérance par le patient, peu de complications, une récupération plus rapide et une persistance des bons résultats à moyen et à long terme.

Elle est utile dans le traitement des lésions vasculaires, kystiques et néoplasiques localisées dans les espaces arachnoïdiens et dans le quatrième ventricule. En outre, elle est utilisée efficacement dans la prise en charge chirurgicale des tumeurs et des conflits neurovasculaires de l'angle pontocérébelleux et surtout des anévrismes intracrâniens profondément localisés. L'assistance endoscopique s'est avérée être un complément utile dans le traitement microchirurgical des adénomes hypophysaires et d'autres lésions expansives de la base du crâne.

Enfin, il faut souligner que les connaissances approfondies de l’anatomie de l’A.P.C. restent un des garants pour le choix de la voie d’abord la plus convenable, qui donne au patient toutes les chances de conserver ses fonctions auditive et faciale. En plus, une formation adéquate basée sur des dissections cadavériques et une utilisation extensive de la méthodologie dans la salle opératoire est obligatoire pour obtenir une expertise adéquate.

# *RESUMES*

# Resume :

La microchirurgie assistée par neuroendoscopie s'impose de plus en plus pour le traitement de différentes pathologies vasculaires encéphaliques et tumorales du crâne, notamment dans la prise en charge du kyste épidermoïde, du neurinome de l'acoustique, du conflit vasculo-nerveux et bien d'autres pathologies de l'angle ponto-cérébelleux.

L'objectif de notre travail est d'illustrer le bénéfice de l'association microchirurgie et endoscopie dans le traitement de ces pathologies ainsi que d'étudier les particularités épidémiologiques, cliniques, radiologiques, thérapeutiques et évolutives de ces lésions et de comparer les résultats de notre série avec les données de la littérature.

Nous avons réalisé une étude rétrospective sur 3 cas colligés au service de Neurochirurgie de l'hôpital ARRAZI du CHU Mohammed VI de Marrakech durant une période de 1 an allant de Mars 2016 à Avril 2017. Les patients avaient un âge moyen de 52 ans avec une prédominance masculine pour l'ensemble des lésions. Les patients ont présenté une symptomatologie clinique riche et polymorphe dominée par le syndrome d'hypertension intracrânienne (67%), le syndrome cérébelleux (33%), l'hypoacousie (33%) et le spasme hémifacial (33%). L'imagerie par résonance magnétique (IRM) participe au diagnostic positif dans (100%) des cas, elle a été réalisée chez tous les patients. Le traitement curatif était exclusivement chirurgical par microchirurgie assistée par neuroendoscopie. L'exérèse tumorale a été pratiquée par abord rétrosigmoïdien dans 100% des cas. Cette exérèse a été totale dans 50% des cas et subtotale dans 50% des tumeurs de l'angle ponto-cérébelleux, ainsi une décompression microvasculaire endoscopique par voie rétrosigmoïdienne a été réalisée chez la patiente présentant un hémispasme facial sur conflit vasculo-nerveux. Les complications postopératoires ont été présentes chez 1/3 cas des patients. L'amélioration clinique a été notée dans 67% des cas. Sur la base de nos résultats et de ceux de la littérature, le kyste épidermoïde, le schwannome vestibulaire et le conflit vasculo-nerveux sont des lésions de bon pronostic, leur diagnostic

positif est de plus en plus facile grâce aux performances de l'IRM, et sur le plan thérapeutique, l'endoscope reste un complément sûr et efficace au microscope en facilitant l'inspection et la résection de différentes lésions de localisation à risque tel que l'APC. Ainsi cette technique chirurgicale permet une meilleure ablation des tumeurs mal placées, une intervention moins lourde, une hospitalisation plus courte, moins de douleurs postopératoires et une récupération plus rapide.

# ABSTRACT

Neuroendoscope-assisted microsurgery is increasingly needed for the treatment of various encephalic vascular pathologies and intracranial tumor, especially in the treatment of the epidermoid cyst, acoustic neuroma, neurovascular conflict and many other pathology of the cerebellopontine angle.

The aim of our study is to illustrate the benefit of the association microsurgery and endoscopy in the treatment of these pathologies, as well as to study the epidemiological, clinical, radiological, therapeutic and evolutionary peculiarities of these lesions and to compare the results of our series with data from the literature.

We carried out a retrospective study on 3 cases collected in the department of neurosurgery of the ARRAZI hospital of Mohamed VI University Hospital of Marrakech during one year from March 2016 to April 2017. The patients had a mean age of 52 years with a male predominance for all lesions. Patients had a rich and polymorphic clinical symptomatology dominated by intracranial hypertension syndrome (67%), cerebellar syndrome (33%), hearing loss (33%) and hemifacial spasm (33%). Magnetic resonance imaging (MRI) participates in positive diagnosis in (100%) cases, it was performed in all patients. The curative treatment was exclusively surgical by microsurgery assisted by neuroendoscopy. Tumor resection was performed by retrosigmoid approach in 100% of cases. This resection was total in 50% of the cases and subtotal in 50% of the tumors of the cerebellopontine angle, and a retrosigmoidal endoscopic microvascular decompression was performed in the patient with a facial hemispasm on vasculo-nervous conflict. Postoperative complications were present in 1/3 of patients. Clinical improvement was noted in 67% of cases. On the basis of our results and those of the literature, epidermoid cyst, vestibular schwannoma and vascular-nervous conflict are good-prognostic lesions, their positive diagnosis is easier thanks to the performances of the MRI, and

therapeutically, the endoscope remains a safe and effective complement under the microscope by facilitating the inspection and resection of various localization risk lesions such as CPA. Thus this surgical technique allows a better ablation of misplaced tumors, a less heavy intervention, a shorter hospitalization, less postoperative pain and a faster recovery.

# ملخص

الجراحة المجهرية بالتنظير الداخلي العصبي أصبحت أكثر وأكثر أهمية لعلاج مختلف الأمراض شرايينية و ورمية ,خصوصا في علاج كيس البشرة ,ورم العصب السمعي والصراع العصبي الوعائي والعديد من الأمراض الأخرى من زاوية المخيخ. .

الهدف من عملنا هو توضيح فائدة الجمع بين الجراحة المجهرية و التنظير الداخلي العصبي في علاج هذه الامراض، و كذا لدراسة الخصائص الوبائية، السريرية، الإشعاعية، العلاجية والتطورية لهذه الحالات ولمقارنة نتائج سلسلتنا مع بيانات الأدبيات

أجرينا دراسة رجعية على 3 حالات بقسم جراحة الدماغ والأعصاب بالمستشفى الجامعي محمد السادس في مستشفى الرازي بمراكش لمدة سنة من مارس 2016 إلى أبريل 2017, متوسط عمر مرضانا 52 عامًا اغلبهم ذكور. يعاني المرضى من اعراض مختلفة يهيمن عليها ارتفاع ضغط الدماغ (67 ٪)، المتلازمة المخيخية (33 ٪)، فقدان السمع (33 ٪) وتشنج الوجه (33 ٪).

أجري التصوير بالرنين المغناطيسي عند كل المرضى (100 ٪). كان العلاج جراحيًا بشكل حصري من خلال الجراحة المجهرية المرافقة للتنظير الداخلي. تم إجراء استئصال الورم عن طريق النهج السيني في 100 ٪ من الحالات. كان هذا الاستئصال كلي في 50 ٪ من الحالات ,غير مكتمل في 50 ٪ من أورام زاوية المخيخ ،و تم إجراء تخفيف الضغط عن طريق الأوعية الدموية بالمنظار الداخلي في حالة التشنج في الوجه على الصراع العصبي الوعائي , كانت مضاعفات ما بعد الجراحة موجودة في 33 ٪ من الحالات. كما لوحظ التحسن السريري في 67 ٪ من الحالات. على أساس نتائجنا وتلك الخاصة بالأدب، كيس البشرة، ورم العصب السمعي والصراع العصبي الوعائي هي أمراض حميدة، تشخيصها أصبح أسهل بفضل أداء التصوير بالرنين المغناطيسي، ومن الناحية العلاجية ، لا يزال المنظار يشكل مكملاً آمناً وفعالاً للمجهر من خلال تسهيل عملية التفتيش واستئصال العديد من الحالات في موقع خطر مثل زاوية المخيخ .وبالتالي ، فإن هذه التقنية الجراحية تسمح بعمليات استئصال أفضل للأورام في غير موضعها، جراحة أقل شدة ، إقامة قصيرة في المستشفى ، ألم أقل بعد العملية الجراحية ، وشفاء أسرع.

# ANNEXES

# Fiche d'exploitation

**IDENTITE :**

Nom & Prénom : N° téléphone :

Age : ans

Sexe : M□ F□

NE :

**Signes cliniques PRE-OPERATOIRES** :

Céphalée récidivante Oui□ Non□

Tableau d'HTIC Oui□ Non□

Complet □

Incomplet : □

- Céphalée □
- Vomissement □
- Trouble visuel □

Altération de l'AV Oui□ Non□

Si oui FO :

Trouble de conscience : Oui □ Non □

Trouble moteur :

Monoparésie□ Hémiparésie□ Monoplégie□ Hémiplégie□

Troubles sensitifs : Oui □ Non□

Syndrome cérébelleux : Oui □ Non□

Trouble de l'équilibre : Oui □ Non □

Atteinte des nerfs crâniens : Oui □ Non□

- Olfactif : hypo ou anosmie
- Optique : AV…… OD……. OG…… FO :……
- Oculomoteurs : Mydriase Oui □ Non □

Ptosis Oui □ Non □

Diplopie Oui □ Non □

Strabisme Oui □ Non □

Signe de Parinaud Oui □ Non □

Ophtalmoplégie Oui □ Non □

- Trijumeau : Hypoesthésie faciale Oui □ Non □
- Facial : PF Oui □ Non □
- Cochléo-Vestibulaire : Hypoacousie Oui □ Non □
- Vague : ……
- Glosso-pharyngien :……
- Spinal :…….
- Grand hypoglosse :…….

Si oui : VII IX X XI

Crise convulsion : Oui□ Non□

Partielles □ Généralisées □

Algies de la face Oui□ Non□

Acouphène Oui□ Non□

Surdité Oui□ Non□

Hypoacousie Oui□ Non□

*Vertige :* Oui□ Non□

Autres signes :

**IMAGERIE :**

TDM : Oui□ Non□

Résultat :……

IRM : Oui□ Non□

Résultat ……

Artériographie : Oui□ Non□

Résultat : ……

Autre :

**Diagnostic :**

**PRISE EN CHARGE :**

Traitement médical :

Antalgique □

Corticothérapie □

Antiépileptiques □

Traitement chirurgical :

Date d'intervention :

Type d'intervention :

Exérèse totale □

Exérèse subtotale □

Décompression vasculo-nerveuse □

**Durée d'hospitalisation:**

**Evolution postopératoire :**

Favorable □

Complications □

-Hémorragie per-opératoire □

-Coma □

-Infections : □

Locale □ pneumopathies□ méningite □ abcès cérébral □

-Fuite du LCR □

-Décès □

# BIOBLIOGRAPHIE

1. BL.PETT ORINI. G. TAMBURINI.
Two hundred years of endoscopic surgery:from phillipp BOZZINI's cystoscope to pediatric endoscopie neurosurgery.
Child's Nerv syst 2007; 23: 723-724

2. DIETER HELLWING. JASIM ANDREAS.
Endoscopic third vventriculostomy for obstructive Hydrocephalus.
Neurosurg Rev 2005; 28:1_34.

3. DAVIS LE.
Hydrocephalus and spina bifida in: principles of neurological Surgery;2nd ed.
Philadelfia 1939: pp: 438_447.

4. L'ESPINASSE VD.
Principales of neurological surgery.
Lea and Febiger: pp 438_447.

5. JOONG _UHN CHOI, DONG_SEOK KIM, SE HYUK KIM.
Endoscopic surgery for obstructive hydrocephalus.
YONSEI Medical journal 1999 vol 40 N°6, pp 600_607.

6. KHAN W LI.CLARK NELSON.
Neuroendoscopy: past, present, and future.
Neurosurg Focus 19(6): E1, 2005.

7. WALKER ML.
History of ventriculostomy
Neurosurg Clin N Am 2001; 12:101_110.

8. YAVOR ENCHEV.SHIZIUO OI.
Historical trends of neuroendoscopic surgical techniques in the Treatment of hydrocephalus.
Neurosurg Rev 2008;31: 249-262.

9. DANDY WE.
An operative procedure for hydrocephalus.
Jhons Hopkins hosp bull 1922; 33: 189_ 190.

10. MIXTER W.
Ventriculoscopy and puncture of the floor of the third Ventricle.
Boston Med surg J 1923: 277_278.

11. FAY T, GRANT FC.
Ventriculoscopy and intraventricular photography in internal Hydrocephalus.
Jama 1923: 461_ 463.

12. PUTNMAN TJ.
Treatment of hydrocephalus by endoscopic coagulation of the Choroids plexus: description of a new instrument and Preliminary report of results.
N engl J Med 1934; 210: 1373-1376.

13. HASSOUNE.S.
L'endoscopie en neurochirurgie intracrânienne.
Thèse de médicine de casa 2000.

14. FUKUSHIMA. T; ISHIMA.B.
Ventriculofiberoscope: anew technique for endoscopic Diagnosis and operation.
J Neurosurg 1973; 38: 251- 256.

15. WALKER.ML; MAC DONALD J; WRIGHT L C.
The history of ventriculoscopy: where do we go from here?
Pediatr neurosurg 1922; 18; 4:218- 223.

16. PUTNMAN T J.
The surgical treatment of infantile hydrocephalus.
Surg gynecol obst: 1942; 76:171_182.

17. SCARFF J E.
The treatment of non obstructive Hydrocephalus by Endoscopic cauterisation of the choroids plexus.
J Neurosurg 1970; 33:1_18.

18. FELD. M.
La coagulation des plexus choroïdes par ventriculoscopie directe dans l'hydrocéphalie non
obstructive du nourrisson.
Neurochir 1957 ; 3 :70_79

19. HORVATH. Z, VETO. F, BALAS. I, DOCZI. T.
Biportal endoscopic removal of a primary intraventricular hematoma : Case report. Minim. Invas. Neurosurg 2000 ; 43 : 4-8

20. MC NICKLE. HF.
The surgical treatment of hydrocephalus. A simple method Of performing third ventriculostomy.
Br.j neurosurg 1947; 334: 302_307.

21. SEBASTIEN.F
La ventriculocisternostomie endoscopique dans le traitement De l'hydrocephalie : étude rétrospective de 68 patients.
Thése de medecine Nancy 2006.

22. Fukushima T.
Endoscopic biopsy of tumors with the use of a ventriculofiberscope.
Neurosurgery 1978, 2:110-113

23. Fukushima T, Ishijima B, Hirakawa K, et al
Ventriculofiberscope: a new technique for endoscopic diagnosis and operation.
J Neurosurg 1973 ,38:251-256

24. Abdou MS, Cohen AR
Endoscopic treatment of colloid cysts of the third ventricle. Technical note and review of the literature.
J Neurosurg 1998,89:1062-1068

25. Lewis AI, Crone KR, Taha J, et al
Surgical resection of third ventricle colloid cysts. Preliminary results comparing transcallosal microsurgery with endoscopy.
J Neurosurg 1994,81:174-178

26. Rodziewicz GS, Smith MV, Hodge CJ
Endoscopic colloid cyst surgery.
Neurosurgery 2000, 46:655-662

27. Teo C, Nakaji P
Neuro-oncologic applications of endoscopy.
Neurosurg Clin N Am 2004,15:89-103

28. Tirakotai W, Bozinov O, Sure U, et al
The evolution of stereotactic guidance in neuroendoscopy. Childs Nervous System 2004,20:790-795

29. **Luther N, Cohen A, Souweidane MM**
Hemorrhagic sequelae from intracranial neuroendoscopic procedures for intraventricular tumors.
Neurosurg Focus ,2005, 19(1):E9

30. **Ferrer E, Santamarta D, Garcia-Fructuoso G, et al**
Neuroendoscopic management of pineal region tumors. Acta Neurochir (Wien) , 1997,139:12-20

31. **Macarthur DC, Buxton N, Punt J, et al**
The role of neuroendoscopy in the management of brain tumors.
Br J Neurosurg 2002, 16: 465-470

32. **Carrau RL, Jho HD, Ko Y**
Transnasal-transsphenoidal endoscopic surgery of the pituitary gland.
Laryngoscope 1996,106: 914-918

33. **De Divitiis E, Cappabianca P, Cavallo LM**
Endoscopic transsphenoidal approach: adaptability of the procedure to different sellar lesions.
Neurosurgery 2002,51:699-707

34. **Maroon JC**
Skull base surgery: past, present, and future trends.
Neurosurg Focus 2005,19(1):E1,

35. **DECQ.PH, YEPS.C; ANNO.Y; DJINDJIAN.M.**
L'endoscopie neurochirurgicale: indications diagnostiques et thérapeutiques.
Neurochirurgie, 1994,14 ,5 :313_321.

36. **WILLAS.COCKETTE, ABRAHAM T .K .COCKETTE.**
The hopkin's rod-lens system and the storz cold light Illuminisation system.
Elsevier sience 1998.

37. **DECQ.PH.**
L'endoscopie en neurochirurgie : le neuroendoscope d'après
Decq, 1998

38. **DUFFNER.F, FREUDENSTEIN.D, WACKER. A.**
75 years after DANDY? FAY and MIXTER: looking back on the History of neuro endoscopy.
Zentrabl.neurochir 1998, 59, 2; 121 _128.

39. **Nylen CO.**
The microscope in aural surgery, its first use and later development.
Acta Otolaryngol Supple 1954;116:226-40.

40. **Holmgren G.**
Some experiences in surgery of otosclerosis.
Acta Otolaryngol 1923;5:460-6.

41. **Kriss TC, Kriss VM.**
History of the operating microscope: from magnifying glass to microneurosurgery.
Neurosurgery 1998;42:899—907 [discussion-8]

42. **Peritt RA.**
Recent advances in corneal surgery. Amer Acad
Ophtal Otol 1950 Course N° 288.

43. **Doft MA, Widmann WD, Hardy MA.**
Under a microscope:Julius
H. Jacobson MD (1927). J Surg Educ 2008;65:316—9.

44. **Malis LI.**
Bipolar coagulator in microsurgery. In: Donaghy and Yasargil Microvascular surgery. Stuttgart: Georg Thiem Verlag; 1967. p. 126-30

45. **Lee SH, Fisher B.**
Portacaval shunt in the rat.
Surg 1961;50:668-72.

46. **Bouchet A, Cuilleret J, Beaune P, Foray D.**
Anatomie topographique, descriptive et fonctionnelle: La face, la tête et les organes des sens: Simep; 1980.

47. **Decq P, Le Guerinel C, Sol J-C, Palfi S, DJINDJIAN M, Nguyen J-P.**
Anatomie endoscopique DU TROISIÈME VENTRICULE. * 2008.

48. **Decq P.**
Anatomie endoscopique ventriculaire.
Morphologie. 2005;89(284):12-21

49. **Freppel S.**
La ventriculocisternostomie endoscopique dans le traitement de l'hydrocéphalie: étude de 68 patients 2006.

50. **BOUCETTA. M**
Eléments pratiques de neuroanatomie.
2ème édition 1994

51. **BOUCHET. A, CUILLERET. J.**
Anatomie topographique, descriptive et fonctionnelle du système nerveux central. 2ème édition, SIMEP, VILLEUR BANNE, 1982.

52. **Fushimi Y, Miki Y, Jun AT, Kikuta K-i, Hashimoto N, Hanakawa T, et al.**
MR imaging of Liliequist's membrane.
Radiation medicine. 2006;24(2):85-90.

53. **Lü J, Zhu X.**
Microsurgical anatomy of Liliequist's membrane.
Minimally invasive neurosurgery: MIN. 2003;46(3):149-54.

54. **Brasil AV, Schneider FL.**
Anatomy of Liliequist's membrane.
Neurosurgery. 1993;32(6):956-61.

55. **Liliequist B.**
The anatomy of the subarachnoid cisterns.
Acta radiologica. 1956;46(1-2):61-71.

56. **Buxton N, Vloeberghs M, Punt J.**
Liliequist's membrane in minimally invasive endoscopic neurosurgery. Clinical Anatomy. 1998;11(3):187-190.

57. **Kombogiorgas D, Sgouros S.**
Assessment of the influence of operative factors in the success of endoscopic third ventriculostomy in children.
Child's Nervous System. 2006;22(10):1256-62.

58. **Solari D, Chiaramonte C, Di Somma A, Orabona GDA, de Notaris M, Angileri FF, et al.**
Endoscopic anatomy of the skull base explored through the nose. World neurosurgery. 2014;82(6):S164-S70.

59. **Netter FH, Kamina P.**
Atlas d'anatomie humaine, 5 ème édition. Issy-Les-Moulineaux:
Elsevier Masson. 2011

60. **Cappabianca P, DIVITIIS E D, Divitiis O.**
Endoscopic pituitary surgery: anatomy and surgery of the transsphenoidal approach to the sellar region.2001

61. **Berhouma M, Messerer M, Jouanneau E.**
Chirurgie endoscopique de l'hypophyse et de la base du crâne.
EMC-Neurologie. 2013;10(1).

62. **BOUCHET, Alain et CUILLERET, Jacques.**
Anatomie topographique, descriptive et fonctionnelle.
Elsevier Masson, 1991.

63. **LEGENT.F., PERLEMUTER.L, VANDENBROUCK.CL**
Cahiers d'anatomie ORL, 1994 :211-228

64. **Guyot J-Ph.**
Rappel d'anatomie et de physiologie du système vestibulaire.
Rev Med Suisse Romande 1993 ; 113 : 665-9

65. **J-L SARRAZIN, K MARSOT-DUPUCH , A CHAYAS**
Pathologies de l'Angle Ponto-Cérébelleux
Journal Radiologie 2006;87:1765-82

66. **W. PELLET - S. MALCA - A. TOUTA**
Tumeurs de l'Angle Ponto-Cérébelleux
Campus neurochirurgie , article373 , 2009

67. **STERKERS O., BEBEAR J.P., FRAYSSE B., MARTIN C., VANEECLOO F.M.**
Le neurinome de l'acoustique: diagnostic, traitement et suivi.
Société française d'O.R.L et de chirurgie de la face te du cou, éditeur, 2001

68. **CHARACHON R., LAVELLE J.P., CHIROSSEL J.P.**
Voies d"abord du rocher.
EMC (Elsevier, Paris), technique chirurgicales tête et cou : 46-035 : 23p

69. **LESCANNE C., VELUT S., LE FRANCQ T., DESTRIEUX C.**
The internal acoustic meatus and its meningeal layrs : a microanatomical study.
J. neurosurgery, 2002, 97, 1191-1197.

70. WARVEILLE G.
Anatomie et imagerie de l'APC
Mémoire C2, LILLE, Mars 2002

71. J.M. Leston
Functional anatomy of the trigeminal nerve
Neurochirurgie 55 (2009) 99-112

72. JARRAHY R., EBY J.B., CHA S.T., SHAHINIAN H.K.
Fully endoscopic vascular decompression of the trigeminal nerve.
Minim-Invasive-Neurosurg. 2002 Mar; 45(1): 32-5

73. SHRONTZ C., DUJONY M., AUSMAN J.L., DIAZ F.G. and al.
Surgical anatomy of the arteries of the posterior fossa.
J. Neurosurg. 1986, 65 : 540-4

74. BOZORG-GRAYELI A, KALAMARIDES M. , TORMIN-BORGES-CROSARA P.F., BOUCCARA D., REY A., STERKERS O.
Neurinomes de l'acoustique et l'audition utile: le choix de la voie d'abord. Neurochirurgie. 2002 Dec; 48(6): 479-86

75. RHOTON A.L., DE-OLIVEIRA E., GEORGE B., KOBAYASHI S., SAMII M., SPETZLER R.B.
The cerebellopontine angle and posterior fossa cranial nerves by the retrosigmoid approach. The posterior cranial fossa: microsurgical anatomy and surgical approaches.
Neurosurgery-. 2000; 47 (3; SUP) : S93-S130

76. LE GARLANTEZEC C. C.
Prise en charge des méningiomes de l'angle ponto -cérébelleux et de la face postérieure du rocher : à propos de 48 cas.
Thèse de médecine, BORDEAUX II, 2002, N° 3076

77. CHARACHON R.
Le facial et la voie rétro-sigmoide.
Revue-de-laryngologie-d'otologie-et-de-rhinologie-1919. 1998; 119 (3) : 155-157

78. LESCARNNE E.
L'arachnoïde du paquet cochleo-vestibulo-facial.
Mémoire du DEA de sciences chirurgicales Paris.

79. FUKUHARA T., SILVERMAN D.A., HUGHES G.B. et al.
Vestibular nerve sectioning for intractable vertico : efficacity.
Otol Neurotol 2002, 23 : 67-72.

80. MAGNAN J., CHAYS A., BRODER L., BRUZZO M., EL-GAREM H., GIRARD N., RAYBAUD C.
Le traitement des conflits artères-nerfs dans l' angle ponto-cérébelleux.
Radiologie-Luxembourg. 1999; 19 (2) : 63-72

81. BRUNSTEIN DB, FERRERI AJ.
Microsurgical anatomie of arteries related to the internal acoustic meatus.
Acta anat (Basel) 1995, 152 : 143-150

82. MERCIER PH.
Anatomie microchirurgicale de l"angle ponto-cérébelleux.
Thèse medecine, LIYON I

83. BOZORG-GRAYELI A, KALAMARIDES M. , TORMIN-BORGES-CROSARA P.F., BOUCCARA D., REY A., STERKERS O.
Neurinomes de l'acoustique et l'audition utile: le choix de la voie d'abord.
Neurochirurgie. 2002 Dec; 48(6): 479-86

84. LANG J.
Cerebellopontine angle, porus and internal acoustic meatus. Clinical anatomy of the posterior cranial fossa and its foramina.
Lang J. ed. Thieme Stuttgart, New York 1991, 83-95

85. JARRAHY R., CHA S.T., EBY J.B., BERCI G., SHAHINIAN H.K.
Fully endoscopic vascular decompression of the glossopharyngeal nerve.
J. Craniofac-Surg. 2002 Jan; 13(1): 90-5

86. CANNONI M., PECH A., PELLET W., ZANARET M., TRIGLIA J.M.
Les procidences veineuses et meningées au cours des voies translabyrinthiques élargies.
Ann. Oto. Laryng. 1986 ; 103 : 303-8.

87. Sakka L, Coll G, Chazal J.
Anatomy and physiology of cerebrospinal fluid.
European annals of otorhinolaryngology, head and neck diseases. 2011;128(6):309-16.

88. Oi S, Di Rocco C.
Proposal of “evolution theory in cerebrospinal fluid dynamics” and minor pathway hydrocephalus in developing immature brain.
Child's nervous system. 2006;22(7):662-9.

89. W . PELLET, ROCHE PH.
Microchirurgie du schwannome vestibulaire : interrogations persistantes.
Neurochirurgie. 2003, 50(2-3), 195-243.

90. G . BRASSIERS ; B. GODEY
Les neurinomes de l'acoustique Cours 2005

91. JL SARRAZIN , O HELIE , YS CORDOLIANI
Tumeurs de l'Angle Ponto-Cérébelleux
Vol 81, N° 6 - juin 2000 p. 675

92. LE GARLANTEZEC C. C.
Prise en charge des méningiomes de l'angle ponto-cérébelleux et de la face postérieure du rocher : à propos de 48 cas.
Thèse de médecine, BORDEAUX II, 2002, N° 3076

93. LAKHDAR A., SAMI A., NAJA A., ACHOURI M.
Kyste épidermoïde de l'angle ponto-cérébelleux : série chirurgicale de 10 cas et revue de la littérature.
Neurochirurgie, 2003, 49(1), 13-24

94. SPETZLER R.B., KOOS W.
Color Atlas of microneurosurgery
Ed. George Threme Werlag, Stuttgard New York, Vol. 1

95. V .DARROUZET, V. FRANCO-VIDAL, U.-P.LA VIELLE , D.LIGUORO
Neurinome de l"acousqtique .
Article 20-250 , 2006

96. SEOANE E., RHOTON A.L.
Suprameatal extension of the retrosigmoid approach: microsurgical anatomy.
Neurosurgery. 1999 Mar; 44(3): 553-60

97. ARNAUD DEVESE
Conflits Neuro-Vasculaires , Pathologies Fonctionnelles de l'APC.
Centre universitaire otoneurologique Hopital Nord Marseille

98. Gaab MR.
Instrumentation: endoscopes and equipment.
World neurosurgery. 2013;79(2):S14. e1-S. e21.

99. Siomin V, Constantini S.
Basic principles and equipment in neuroendoscopy.
Neurosurgery Clinics of North America. 2004;15(1):19-31.

100. **Bucholz RD, Pittman T.**
Endoscopic coagulation of the choroid plexus using the Nd: YAG laser: initial experience and proposal for management.
Neurosurgery. 1991;28(3):421-7.

101. **Griffith HB.**
Endoneurosurgery: endoscopic intracranial surgery.
Advances and technical standards in neurosurgery: Springer; 1986. p. 3-24.

102. **Guy G, Alhayek G, Menei P, Mercier P.**
Tumeurs congénitales non neuroépithéliales.
Encycl. Med. Chir. Paris-France. Neurologie. 172260 C10. 1993; 9 p.

103. **Akar Z, Tanriover N, Tuzgen S, Kafadar AM, Kuday C.**
Surgical treatment of intracranial epidermoid tumors.
Neurol Med Chir (Tokyo). 2003;43: 275-280; discussion 281.

104. **Alexander Tuchman, Andrew Platt, Jesse Winer, Martin Pham, Steven Giannotta, Gabriel Zada**
Endoscopic-Assisted Resection of Intracranial Epidermoid Tumors
Department of Neurosurgery, : World Neurosurg. (2013) 3-4,P :450-454

105. **F. H. Ebner, F. Roser, F. Thaher, J. Schittenhelm, M. Tatagiba**
Balancing the Shortcomings of Microscope and Endoscope: Endoscope-Assisted Technique in Microsurgical Removal of Recurrent Epidermoid Cysts in the Posterior Fossa
Minim Invas Neurosurg 2010; 53: 218 – 222

106. **J. Duntze, C.-F. Litré , C. Eap , E. Théret , A. Bazin , A. Chays , P. Rousseaux**
Apport de l'endoscopie pour la décompression microvasculaire dans l'angle ponto-cérébelleux : à propos de 27 cas
Neurochirurgie 57 (2011) 68-72

107. **A Chays , M Labrousse , A Bazin , L Pierot , P Rousseaux**
Conflits vasculo-nerveux dans l'angle ponto-cérébelleux. Pathogénie et traitement chirurgical
e-mémoires de l'Académie Nationale de Chirurgie, 2010, 9 (2) : 95-99

108. **Christian Rosenstengel, Marc Matthes, M. Sc.Jörg Baldauf, Steffen Fleck, Henry Schroeder**
Hemifacial Spasm :Conservative and Surgical Treatment Options
University Medicine Greifswald, Department of Neurosurgery v.109(41); 2012

109. **Wang A, Jankovic J.**
Hemifacial spasm : clinical findings and treatment
Department of Neurology 1998 Dec;21(12):1740-7.

110. **J. MAGNAN, A. MARDASSI, A. DEVEZE**
SPASME DE L'HÉMIFACE LA CHIRURGIE APPORTE UNE GUÉRISON DANS LA MAJORITÉ DES CAS
J. TUN ORL - N° 24 JUIN 2010

111. **Darrouzet V, Franco-Vidal V, Liguoro D.**
Neurinome de l'acoustique.
EMC Oto-rhino-laryngologie 2006 :20-250-A-10

112. **Soudni.S**
Le schwannome vestibulaire : à propos de 28cas
Thèse en médecine,FMPF,2016

113. **Abid.M**
Prise en charge neurochirurgicale du neurinome de l'acoustique Expérience du service de neurochirurgie CHU Mohammed VI
Thèse en médecine, FMPM, 2016

114. **Pech A, Cannoni M, Zanaret M,SARRAT P, Sarabian A,Paolino M, Trigilia J.M.**
Le neurinome du nerf auditif.
Les cahiers d'ORL 1984 ;T XIX,N5:399-455

115. **House J.L, Tubergen L.B, Burt M**
Current diagnosis of acoustic tumors.
Indiana Med- United States 1989;82 9:706-709.

116. **Sterkers O, Reya, Kalamardadis M, Matheron R, Bouccara D**
Chirurgie transpétreuse du neurinome de l'acoustique. Intérêt des explorations audio-vestibulaires et faciales préopératoires dans l'évaluation du risque sur la fonction faciale.
Ann otalaryngol Chir Cervicofac 1997;114 :176-183.

117. **A. Lakhdar,A. Sami,A. Naja,M. Achouri,A. Ouboukhlik,A. El Kamar,A. El Azhari**
Kyste épidermoïde de l'angle ponto-cérébelleux
Neurochirurgie Vol 49 - N° 1,P. 13-24 - mars 2003

118. C E deSouza, R deSouza, S da Costa, N Sperling, T H Yoon, M M Abdelhamid, R R Sharma, A Goel
Cerebellopontine angle epidermoid cysts: a report on 30 cases
Journal of Neurology, Neurosurgery & Psychiatry Journal ofNeurology, Neurosurgery, and Psychiatry 1989;52:986-990

119. H. Dallali, B. Ben Salah, W. Gamaoun, M. Omri, M. Dhifallah, I. Ksira, K. Tlili
IMAGERIE DU SCHWANNOME VESTIBULAIRE
Service D'imagerie Medicale. CHU Sahloul. Sousse, ORL N°23

120. A. Borha, E. Emery, S.Khouri, M. Hitier, J.-M. Derlon.
Kyste épidermoide extra-dural géant de la fosse postérieure
Masson, Paris 2005 ; 51 :599-603

121. Raghunath A, Devi BI, Bhat DI, Somanna S.
Unusual complications of a benign tumour - our experience with midline posterior fossa epidermoids.
Br J Neurosurg. 2013;27: 69-73.

122. David A. Moffat , David M. Baguley , Hubertus von Blumenthal , Richard M. Irving and David G. Hardy
Sudden deafness in vestibular schwannoma
Department of Otoneurological and Skull Base Surgery. Volume 108, Issue 2 February 1994 , p. 116-119

123. Yasargil MG, Abernathey CD, Sarioglu AC.
Microneurosurgical treatment of intracranial dermoid and epidermoid tumors.
Neurosurgery.1989;24: 561-567

124. Berger MS, Wilson CB.
Epidermoid cysts of the posterior fossa.
J Neurosurg.1985 ;62 :214-219

125. Chowdhury FH, Haque MR, Sarker MH.
Intracranial epidermoid tumor; microneurosurgical management: An experience of 23 cases. Asian
J Neurosurg. 2013;8: 21-28

126. Aboud E, Abolfotoh M, Pravdenkova S, Gokoglu A, Gokden M, Al-Mefty O.
Giant intracranial epidermoids: is total removal feasible?
J Neurosurg. 2015;122: 743-756.

127. **Haapaniemi J.J, Laurikainen E.T, Johansson R, Rinne T, Varpula M.**
Audiovestibular findings and location of an acoustic neuroma.
EurArch Otorhinolaryngol 2000;257:237-41

128. **Gregory D. Mathew, M.D., George W. Facer, M.D., Ku W. Suh, M.D., O.Wayne Houser, M.D., Peter C. O'Brien, Ph.D., Rochester, Minn**.
SYMPTOMS, FINDINGS, AND METHODS OF DIAGNOSIS IN PATIENTS WITH ACOUSTIC NEUROMA.
THE LARYNGOSCOPE,1978,No.12

129. **Mura J, et al.**
Schwannomas vestibulares: experiencia en el tratamiento quirúrgicos de 67 casos en 10 años.
Neurocirurgia 2015

130. **Naciri C., Naciri C., Moubachir.N Moubachir.N, Essodegui Essodegui. F, Kadiri R**
APPORT DE L'IRM DANS LE NEURINOME DE L'ACOUSTIQUE Service Central de Radiologie CHU Ibn Rochd de Casablanca CHU Ibn Rochd de Casablanca- Maroc

131. **Portmann M, et al.**
Facial nerve. Masson, New York :519-522.

132. **W. PELLET, P.-H. ROCHE**
L'expérience microchirurgicale :ÉVOLUTION DE LA CHIRURGIE DU SCHWANNOME VESTIBULAIRE
Neurochirurgie, 2004, 50, n° 2-3, 160-194

133. **Huh R, Han I B, Moon J Y, Chang J W, Chung S S.**
Microvascular decompression for hemifacial spasm: analyses of operative complications in 1582 consecutive patients.
Surgical Neurology 2008;69:153-7.

134. **M. HERMIER, P.R.L. LEAL , S.F. SALARIS , J.-C. FROMENT , M. SINDOU**
Imaging anatomy of cranial nerves
Neurochirurgie, Volume 55, n° 2, pages 162-173 (avril 2009)

135. **S. JERBI OMEZZINE, Y. ABDELHAFID, A. KHALFALI, K. BEN RHOUMA, H. HAMZA**
Imagerie multimodalité des tumeurs de l'angle ponto cérébelleux de l'adulte Service d'imagerie médicale Tahar Sfar Mahdia

136. SHETH S , BRANSTETTER BF 4TH,ESCOTT EJ
Appearance of Normal Cranial Nerves on Steady-State Free Precession MR Images Radiographics .
July-August 2009 29:4 1045-1055

137. C. ADAMSBAUM, V. MERZOUG, C. ANDRÉ, S. FEREY, G. KALIFA.
Imagerie du cervelet de L'Enfant.
J. Neuroradiol., 2003;30 :158-71

138. ROGER J. PACKER.
Brain tumors in children.
Arch Neurol. 1999; 56: 421-5

139. O. HELIE, D. SOULIE, J.L SARRAZIN, Y.S. CORDOLIANI, G. COSNARD.
Imagerie par résonance magnétique et méningiomes de la fosse cérébrale postérieure (31 CAS).
J. neuroradiol, 1995;22 :252-270

140. JL SARRAZIN.
Tumeurs de la fosse postérieure.
J Radiol. 2006; 87:748-63.

141. L. TAILLANDIER, F. DOZ, V. BERNIER, P. CHASTAGNER.
Médulloblastomes.
EMC, (Elsevier) 2006 ; 17-265-A-10,15p

142. Lamsak, S., Salam, S., El Khou, K., Chadad, M., &Ouzidane, L. (2008).
NRP-WS-2 Imagerie des tumeurs de la fosse cerebraleposterieure chez l'enfant. A propos de 100 cas.
Journal de Radiologie, 89(10), 1584

143. JACQUES GRILL, CHRISTELLE DUFOUR, CHANTAL KALIFA.
Tumeurs cérébrales de l'enfant.
La revue du praticien, 2007 ; 57 : 817-25.

144. G. WILMS, DEMAEREL, S. SUNAERT.
Intra-axial braintumours.
Eurradiol(2005) 15: 468-484

145. MERMUYS K, WILMS G, DEMAEREL P.
Epidermoid cyst of the fourth ventricle: diffusion-weighted and flair MR imaging findings.
JBR-BTR. 2008;91(2):58-60.

146. TIMMER FA, SLUZEWSKI M, TRESKES M, VAN ROOIJ WJ, TEEPEN JL, WIJNALDA D.
Chemical analysis of an epidermoid cyst with unusual CT and MR characteristics.
AJNR 1998;19:1111-2.

147. DOLL A, ABU EID M, KEHRLI P, ESPOSITO P, GILLIS C, BOGORIN A, et al.
Aspects of FLAIR sequences, 3D-CISS and diffusion-weight MR imaging of intracranial epidermoid cysts.
J Neuroradiol 2000:27:101-6.

148. LAUVIN-GAILLARD MA, LEGEAIS M, VELUT S, et al.
Epidermoid cyst of the fourth ventricle
J Radiol 2009;90(5):618-21.

149. PATRICK Y.WEN, SIEW KOON TEOH, PETER MCLAREN BLACK.
Clinical,imaging, and laboratory diagnosis of brain tumors.
Youmans (editor) 1999;11:217-47

150. ROCHE, P. H., ROBITAIL, S., THOMASSIN, J. M., et al.
Radiochirurgie gamma knife des schwannomes vestibulaires associes a une neurofibromatose de type2.
Neurochirurgie, 2004, vol. 50, no 2-3, p. 367-376.

151. Régis J, Carron R, Park MC, Soumare O, Delsanti C, Thomassin JM, Roche PH.
Wait-and-see strategy compared with proactive Gamma Knife surgery in patients with intracanalicular vestibular schwannomas.
J Neurosurg. 2010 Dec;113 Suppl:105-11.

152. ZAMANI AA
Cerebellopontine angle tumors : role of magnetic Resonnance imaging.
Top Magn Reson Imaging 2000, 11 (2) : 98-107.

153. FERNANDES. J, DUVOISIN. B, DOYON. D, DENYS. A, TERKERS. J-M, BOBIN ; S
Le neurinome de l'acoustique : Evaluation IRM chez 106 patients suspects d'un neurinome de l'acoustique : corrélation avec l'étude des potentiels évoqués.
Les cahiers d'ORL 1991,26 : 65-73.

154. VIGNAUD. J, LE ROUX. B. L
Oreille. In : Tomodensitométrie cranio-encéphalique.In VIGNAUD J, BOULIN A. Edition VIGOT,PARIS 1987 : 369-420.

155. COSNARD G, CALCINA P, SCHILI H, JEANBOURQUIN D, SARRAZIN JL, BOYER B
Histology et signal des neurinomes du VIII en IRM.
Rev Im Med, 1993, 5 : 11

156. JEANBOURQUIN D, LE MAREC E, GALIDIE G
Les aspects radiologiques du neurinome du VIII
Annales de radiologie, 2010, 35 : 16-21.

157. NACIRI, C., MOUBACHIR, N., ESSODEGUI, F., et al.
Apport de l'IRM dans le neurinome de l'acoustique.
Journal de Radiologie, 2006, vol. 87, no 10, p. 1533.

158. PORTIER, F., HERMAN, Ph, LOT, G., et al.
Intérêt et rapport coût efficacité des PEA et de l'IRM dans le dépistage du neurinome de l'acoustique: Étude rétrospective de 151 cas.
Annales d'oto-laryngologie et de chirurgie cervico-faciale. Elsevier Masson, 2002. p. 67-72.

159. TOS M, THOMSEN J
Synopsis on disagrement on measuring tumor size.
TOS M, THOMSEN J Acoustic neuroma (Kugler Publications Amsterdam New York). 2010, 35 : 16-21.

160. SAMII M, MATHIES C
Management of 1000 vestibular schwannomas (acoustic neuromas): Surgical management and results with an emphasis on complications and how to avoidthem
Neurosurgery 1997, 40 : 11-23

161. TODD H, LANMAN, MD, DERALD E.BRACKMAN, MD, WILLIAM E. HITSELBERGER, MD, and BILL SUBIN, MD
Report of 190 consecutive cases of large acoustic tumors (vestibularschwannoma) removed va the trnslabyrinthine approach
J Neurosurg; 1999, 90 617-623.

162. S. Lezar, W. Zamiati, E. Hassan, A. Adil
LES TUMEURS DE LA FOSSE CEREBRALE POSTERIEURE A PROPOS DE 80 CAS
Service Central de Radiologie, Casablanca, Maroc

163. H BECHARI, M MAHI, T AMIL, S CHAOUIR, A HANINE.
IMAGERIE DES SYNDROMES DE IMAGERIE DES SYNDROMES DE L'ANGLE PONTO-CÉRÉBELLEUX (APC)
Service d'Imagerie Médicale, Rabat

164. V.DARROUZET, V. FRANCO-VIDAL, D. LIGUORO.
Neurinome de l'acoustique.
EMC, (Elsevier, Masson) 2006 ; 20-250-A-10 ,25p

165. J.P. NGUYEN, B. BENDIB, H. LACOMBE, Y. KERAVEL, P. BRUGIERE, F.GRAY.
Neurinomes intracrâniennes.
EMC (Elsevier) 2006 17-250-B-10

166. RICARDO RAMINA, MAURICIO C. NETO, TOBIAS A. MATTEI, R. S. CLEMENTE, YVENS B. FERNANDES.
Surgery of large and giant residual/recurrent vestibular schwannomes.
Samii's essentials in neurosurgery (Springer) 2008; 19: 205-14

167. APUZZO MLJ, HEIFETZ M, WEISS MH, KURZE T
Neurosurgical endoscopy using the sideviewing telescope.
Technical note. J Neurosurg 16:398-400, 1977

168. HALVES E, BUSHE KA:
Transsphenoidal operation on craniopharyngiomas with extrasellar extensions. The advantage of the operating endoscope [proceedings].
Acta Neurochir Suppl 28:362, 1979

169. HARDY J
La chirurgie de l'hypophyse par voie transspénoidale.
Union Med Can 96:702-12, 1967

170. MATULA C, TSCHABITSCHER M, DAY JD, REINPRECHT A, KOOS WT
Endoscopically assisted microneurosurgery.
Acta Neurochir (Wien) 134(3-4): 190-5, 1995

171. PERNECZKY A, FRIES G
Endoscope-assisted brain surgery: part 1-evolution, basic concept, and current technique.
Neurosurgery 42(2):219-24, 1998

172. PERNECZKY A, MULLER-FORELL W, VAN LINDERT E, FRIES G
Keyhole concept in neurosurgery.
Georg Thieme Verlag, Stuttgart, 1999

173. Renato J. Galzio, Manfred Tschabitscher, Francesco Di COLA, Danilo De PAULIS
Endoscope-Assisted Microneurosurgery Principles, Methodology and Applications
© 2015 EndoPress GmbH

174. I. Yamakami, Y. Uchino, E. Kobayashie, N. OKA.
Removal of large acoustic neurinomas by the retrsigmoid approach with no mortality and minimal morbidity.

175. MARCOS TATAGIBA, MARCUS ANDRE ACIOLY.
Retrosigmoid approach to the posterior and middle fossae.
Samii's essentials in neurosurgery (Springer) 2008; 14: 137-54.

176. GERALD J. ROSS, JAMES D. PATRIZI, JR.
Images in clinical medicine acoustic neuroma.
Nejm 1998; 23:23-24

177. MARIO SANNA, TAREK KHRAIS, MAURIZIO FALCIONI, ALESSANDRA RUSSO, ABELKADER TAIBAH.
The temporal bone: Retrosigmoidretrolabyrinthine approach.
A manual for dissection and surgical approaches (Thieme) 2006:92-97.

178. CORDULA MATTHIES.
Functional microsurgery of vestibular schwannomas.
Samii's essentials in neurosurgery (Springer) 2008; 18: 189-204

179. DRISCOLL CL., JACKLER R.K., PITTS LH, BANTHIA V. JS.
The entire fundus of the internal auditory canal visible during the middle fossa approach for acoustic neuroma.
Am. J. Otol. 2000 ; 3 : 382-8.

180. Yasargil MG, Abernathey CD, Sarioglu AC.
Microsurgical treatment of intracranial dermoid and epidermoid tumors.
Neurosurgery. 1989;24:561-7.

181. W. HAMMAMI, I. HASNI BOURAOUI, A. DAADOUCHA ,F. ELOUNI, N. MAMA, H. JEMNI, K. TLILI
IRM DES CONFLITS VASCULO NERVEUX DE l'ANGLE PONTO CEREBELLEUX
Service d'imagerie médicale CHU Sahloul Sousse Tunisie

182. Zanotelli et al.
Surgical treatment of acoustic neuroma: outcome and indications.
Rep Pract Oncol Radiother (2015)

183. Guillevin, R., Menuel, C., & Vallée
Imagerie multimodale par résonance magnétique des tumeurs cérébrales. revue neurologique, , J. N. 2011.167(10), 704-714

184. V.DARROUZET, V. FRANCO-VIDAL, D. LIGUORO.
Neurinome de l'acoustique. EMC, (Elsevier, Masson) 2006 ; 20-250-A-10 ,25p

185. ALBERT L. RHOTON, JR.
The far-lateral approach and its transcondylar, supracondylar, and paracondylar extensions. Neurosurgery, 2000; 47(3):195-209

186. Haidar H, Montava M, Collin M, Deveze A, Lavieille JP.
Endoscopy-Assisted Microvascular Decompression for Trigeminal Neuralgia: The Prognostic Impact of Interposing Material.
Journal of International Advanced Otology. 2014;10(2):107-12.

187. Jannetta PJ.
Vascular compression is the cause of trigeminal neuralgia.
APS Journal. 1993;2(4):217-27.

188. McLaughlin MR, Jannetta PJ, Clyde BL, Subach BR, Comey CH, Resnick DK.
Microvascular decompression of cranial nerves: lessons learned after 4400 operations. Journal of neurosurgery. 1999;90(1):1-8

189. Farrell M, Christopher J, Do M, Geschwindt M, Evans M, James J.
Fully Endoscopic Microvascular Decompression for Trigeminal Neuralgia. JHN Journal. 2015;10(2):1

190. Lang S-S, Chen HI, Lee JY.
Endoscopic microvascular decompression: a stepwise operative technique. ORL. 2012;74(6):293-8.

191. Bohman L-E, Pierce J, Stephen JH, Sandhu S, Lee JY.
Fully endoscopic microvascular decompression for trigeminal neuralgia: technique review and early outcomes.
Neurosurgical focus. 2014;37(4):E18

192. Sindou M, Keravel Y.
Traitement neurochirurgical du spasme hémifacial primaire par décompression vasculaire microchirurgicale.
Neurochirurgie 2009 ;55 :236-47.

193. **Lovely TJ, Getch CC, Jannetta PJ.**
Delayed facial weakness after microvascular decompression of cranial nerve VII.
Surg Neurol 1998;50:449-52.

194. **Nakaji P, Teo C.**
Endoscopic-Assisted Microvascular Decompression of the Cranial Nerves: Operative Technique.
Oper Tech Neurosurg 2005;8:186-92.

195. **Cheng W Y, Chao S C, Shen C**
Endoscopic microvascular decompression of the hemifacial spasm.
Surgical Neurology 2008;70:40-6.

196. **Chen M J, Zhang W J, Yang C, WU Y Q, Zhang Z Y, Wang Y.**
Endoscopic neurovascular perspective in microvascular decompression of trigeminal neuralgia.
Journal of Cranio-Maxillofacial Surgery 2008;36:456-61.

197. **Jarrahy R, Berci G, Shahinian H K.**
Endoscope-assisted microvascular decompression of the trigeminal nerve.
Otolaryngol Head Neck Surg 2000;123:218-23

198. **Huang B R, Chang C N, Hsu J C.**
Intraoperative electrophysiological monitoring in microvascular decompression for hemifacial spasm.
Journal of Clinical Neuroscience 2009 ;16 :209-13.

199. **Fukuda M, Oishi M, Fujii Y.**
Facial nerve motor evoked potential monitoring during microvascular decompression for hemifacial spasm.
Society Proceedings in Clinical Neurophysiology 2009;120:147-80.

200. **Joo W I, Lee K J, Park H K, Chough C K, Rha H K.**
Prognostic value of intraoperative lateral spread response monitoring during microvascular decompression in patients with hemifacial spasm.
Journal of Clinical Neuroscience 2008;15:1335-9.

201. **Arnaud DEVEZE**
CHIRURGIE DU SPASME DE L'HEMIFACE
Institut de chirurgie ORL et Maxillo-faciale. Communiqué de presse Juin 2016

202. Laousy.G
Prise en charge endoscopique de la pathologie neurochirurgicale : Expérience du service de Neurochirurgie du CHU Mohamed VI de Marrakech
These de medecine,FMPM,N°46,2016

203. Wen-Yu Cheng, MD, Shao-Ching Chao, MD Chiung-Chyi Shen, MD
Endoscopic microvascular decompression of the hemifacial spasm
Department of Neurosurgery, Taichung Veterans General Hospital, Taichung, Taiwan, R.O.C. February 2008

204. Yasargil MG, Abernathey CD, Sarioglu AC.
Microsurgical treatment of intracranial dermoid and epidermoid tumors.
Neurosurgery. 1989;24:561-7.

205. Teo, C., Nakaji, P., Mobbs, R.J.,
Endoscope-assisted microvascular decompression for trigeminal neuralgia: technical case report.
Neurosurgery 2006. (ONS suppl.4), 489-490.

206. HENRY W. S. SCHROEDER, M.D., PH.D., JOACHIM OERTEL, M.D., AND MICHAEL R. GAAB, M.D., PH.D.
Endoscope-assisted microsurgical resection of epidermoid tumors of the cerebellopontine angle
J Neurosurg 101:227–232, 2004

207. M.S. Kabil, H.K. ShahinianA
series of 112 fully endoscopic resections of vestibular schwannomas
Minim Invasive Neurosurg, 9 (6) (2006), pp. 362-368

# قسم الطبيب

## أقْسِم بِالله العَظِيم

**أن أراقبَ الله في مِهْنَتِي.**

**وأن أصُونَ حياة الإنسان في كآفّةِ أطوَارهَا في كل الظروف والأحَوال باذلة وسْعِي في انقاذها مِن الهَلاكِ والمرَضِ والألَم والقَلَق.**

**وأن أحفَظَ لِلنَاسِ كرَامَتهُم، وأسْتر عَوْرَتهُم، وأكتمَ سِرَّهُمْ.**

**وأن أكونَ عَلى الدوَام من وسائِل رحمة الله، باذلة رِعَايَتي الطبية للقريب والبعيد، للصالح والطالح، والصديق والعدو.**

**وأن أثابر على طلب العلم، وأسَخِّرَه لِنَفْعِ الإنْسَان لا لأذَاه.**

**وأن أُوَقّرَ مَن عَلَّمَني، وأُعَلّمَ مَن يَصْغرَني، وأكون أختاً لِكُلِّ زَميلٍ في المِهنَةِ الطِّبّيَة مُتعَاونِينَ عَلى البرّ والتقوى.**

**وأن تكون حياتي مِصْدَاق إيمَاني في سِرّي وَعَلانيَتي، نَقِيَّة مِمّا يُشينهَا تجَاهَ الله وَرَسُولِهِ وَالمؤمِنين.**

**والله على ما أقول شهيدا**

كليـــــــة الـطـب
و الصيدلة - مراكش
FACULTÉ DE MÉDECINE
ET DE PHARMACIE - MARRAKECH
MARRAKECH
جامعة القاضي عياض
UNIVERSITÉ CADI AYYAD

سنة 2018 أطروحة رقم 117

# الجراحة المجهرية بالتنظير الداخلي العصبي
# بعض الرسوم التوضيحية ومراجعة أدبية

## الأطروحة

قدمت ونوقشت علانية يوم **2018/05/07**

من طرف

**الانسة: كوثر عبيدي**

المزدادة في 21 دجنبر 1992 بمراكش

## لنيل شهادة الدكتوراه في الطب

**الكلمات الأساسية:**

الجراحة المجهرية - التنظير الداخلي - تخفيف الضغط عن طريق الأوعية الدموية الدقيقة

## اللجنة

| | | |
|---|---|---|
| **الرئيس** | السيد **ح. غنان** | أستاذ في جراحة الدماغ و الأعصاب |
| **المشرف** | السيد **س. ايت بن علي** | أستاذ في جراحة الدماغ و الأعصاب |
| **الحكام** | السيد **م. المجاطي** | أستاذ في جراحة الدماغ و الأعصاب |
| | السيد **م. الغماري** | أستاذ مبرز في جراحة الدماغ و الأعصاب |