UNIVERSITE CADI AYYAD
FACULTE DE MEDECINE ET DE PHARMACIE
MARRAKECH

Année 2014 Thèse N° 50

Prise en charge laparoscopique des cancers de l'endomètre.

THESE

PRESENTEE ET SOUTENUE PUBLIQUEMENT LE 30 /06 /2014

PAR

Mme. Raja AIT ABDECHIKH

Née le 16 Février 1984 à Ouarzazate

POUR L'OBTENTION DU DOCTORAT EN MEDECINE

MOTS-CLES :

Laparoscopie – Cancer de l'endomètre – Hystérectomie – Lymphadénectomie.

JURY

M.	A. SOUMMANI Professeur de Gynécologie-Obstétrique	PRESIDENT
Mr.	A. ABOULFALAH Professeur de Gynécologie-Obstétrique	RAPPORTEUR
Mr.	O. TOUITTI Professeur d'Urologie	JUGES
Mr.	A. G. EL ADIB Professeur agrégé de Réanimation-Anesthésie	JUGES

بسم الله الرحمن الرحيم

رب اوزعني ان اشكر نعمتك التي
انعمت علي وعلى والدي
وان اعمل صالحا ترضاه
وادخلني برحمتك في
عبادك الصالحين.

صدق الله العظيم

Serment d'hypocrate

Au moment d'être admis à devenir membre de la profession médicale, je m'engage solennellement à consacrer ma vie au service de l'humanité.

Je traiterai mes maîtres avec le respect et la reconnaissance qui leur sont dus.

Je pratiquerai ma profession avec conscience et dignité. La santé de mes malades sera mon premier but.

Je ne trahirai pas les secrets qui me seront confiés.

Je maintiendrai par tous les moyens en mon pouvoir l'honneur et les nobles traditions de la profession médicale.

Les médecins seront mes frères.

Aucune considération de religion, de nationalité, de race, aucune considération politique et sociale, ne s'interposera entre mon devoir et mon patient.

Je maintiendrai strictement le respect de la vie humaine dés sa conception.

Même sous la menace, je n'userai pas mes connaissances médicales d'une façon contraire aux lois de l'humanité.

Je m'y engage librement et sur mon honneur.

Déclaration Genève, 1948

LISTE DES PROFESSEURS

UNIVERSITE CADI AYYAD

FACULTE DE MEDECINE ET DE PHARMACIE

MARRAKECH

Doyen honoraire : Pr MEHADJI Badie Azzaman

ADMINISTRATION

Doyen : Pr Abdelhaq ALAOUI YAZIDI

Vice Doyen : Pr Ag Mohamed AMINE

Secrétaire Général : Mr Azzeddine EL HOUDAIGUI

Professeurs d'enseignement supérieur

Nom et Prénom	Spécialité	Nom et Prénom	Spécialité
ABOULFALAH Abderrahim	Gynécologie-obstétrique	FINECH Benasser	Chirurgie générale
ABOUSSAD Abdelmounaim	Pédiatrie	GHANNANE Houssine	Neurochirurgie
AIT BENALI Said	Neurochirurgie	MAHMAL Lahoucine	Hématologie clinique
AIT-SAB Imane	Pédiatrie	MANSOURI Nadia	Stomatologie et chirurgie maxillo-faciale
AKHDARI Nadia	Dermatologie	KISSANI Najib	Neurologie
ALAOUI YAZIDI Abdelhaq (Doyen)	Pneumo-phtisiologie	KRATI Khadija	Gastro-entérologie
AMAL Said	Dermatologie	LOUZI Abdelouahed	Chirurgie générale
ASMOUKI Hamid	Gynécologie-obstétrique	MOUDOUNI Said Mohammed	Urologie

ASRI Fatima	Psychiatrie	MOUTAOUAKIL Abdeljalil	Ophtalmologie
BELAABIDIA Badia	Anatomie-pathologique	NAJEB Youssef	Traumato-orthopédie
BENELKHAIAT BENOMAR Ridouan	Chirurgie générale	RAJI Abdelaziz	Oto-rhino-laryngologie
BOUMZEBRA Drissi	Chirurgie Cardio-vasculaire	SAMKAOUI Mohamed Abdenasser	Anesthésie-réanimation
BOUSKRAOUI Mohammed	Pédiatrie	SAIDI Halim	Traumato-orthopédie
CHABAA Laila	Biochimie	SARF Ismail	Urologie
CHOULLI Mohamed Khaled	Neuropharmacologie	SBIHI Mohamed	Pédiatrie
ESSAADOUNI Lamiaa	Médecine interne	SOUMMANI Abderraouf	Gynécologie-obstétrique
FIKRY Tarik	Traumato-orthopédie	YOUNOUS Said	Anesthésie-réanimation

Professeurs Agrégés

Nom et Prénom	Spécialité	Nom et Prénom	Spécialité
ABKARI Imad	Traumato-orthopédie	EL HATTAOUI Mustapha	Cardiologie
ABOU EL HASSAN Taoufik	Anesthésie-réanimation	EL KARIMI Saloua	Cardiologie
ABOUSSAIR Nisrine	Génétique	ELFIKRI Abdelghani (Militaire)	Radiologie
ADERDOUR Lahcen	Oto-rhino-laryngologie	ETTALBI Saloua	Chirurgie réparatrice et plastique
ADMOU Brahim	Immunologie	HAJJI Ibtissam	Ophtalmologie
AGHOUTANE El Mouhtadi	Chirurgie pédiatrique	HOCAR Ouafa	Dermatologie
AIT BENKADDOUR Yassir	Gynécologie-obstétrique	JALAL Hicham	Radiologie
AIT ESSI Fouad	Traumato-orthopédie	KAMILI El Ouafi El Aouni	Chirurgie pédiatrique
ALAOUI Mustapha (Militaire)	Chirurgie vasculaire périphérique	KHALLOUKI Mohammed	Anesthésie-réanimation

AMINE Mohamed	Epidémiologie clinique	KHOUCHANI Mouna	Radiothérapie
AMRO Lamyae	Pneumo-phtisiologie	KOULALI IDRISSI Khalid (Militaire)	Traumato-orthopédie
ARSALANE Lamiae (Militaire)	Microbiologie-Virologie	LAGHMARI Mehdi	Neurochirurgie
ATMANE El Mehdi (Militaire)	Radiologie	LAKMICHI Mohamed Amine	Urologie
BAHA ALI Tarik	Ophtalmologie	LAOUAD Inass	Néphrologie
BEN DRISS Laila (Militaire)	Cardiologie	LMEJJATI Mohamed	Neurochirurgie
BENCHAMKHA Yassine	Chirurgie réparatrice et plastique	MADHAR Si Mohamed	Traumato-orthopédie
BENJILALI Laila	Médecine interne	MANOUDI Fatiha	Psychiatrie
BOUKHIRA Abderrahman	Biochimie-chimie	MOUFID Kamal(Militaire)	Urologie
BOURROUS Monir	Pédiatrie	NARJISS Youssef	Chirurgie générale
CHAFIK Rachid	Traumato-orthopédie	NEJMI Hicham	Anesthésie-réanimation
CHAFIK Aziz (Militaire)	Chirurgie thoracique	NOURI Hassan	Oto-rhino-laryngologie
CHELLAK Saliha (Militaire)	Biochimie-chimie	OUALI IDRISSI Mariem	Radiologie
CHERIF IDRISSI EL GANOUNI Najat	Radiologie	OULAD SAIAD Mohamed	Chirurgie pédiatrique
DAHAMI Zakaria	Urologie	QACIF Hassan (Militaire)	Médecine interne
EL BOUCHTI Imane	Rhumatologie	QAMOUSS Youssef (Militaire)	Anesthésie-réanimation
EL HAOURY Hanane	Traumato- orthopédie	RABBANI Khalid	Chirurgie générale
EL ADIB Ahmed Rhassane	Anesthésie- réanimation	SAMLANI Zouhour	Gastro-entérologie
EL ANSARI Nawal	Endocrinologie et maladies métaboliques	SORAA Nabila	Microbiologie-virologie
EL BOUIHI Mohamed	Stomatologie et chirurgie maxillo-faciale	TASSI Noura	Maladies infectieuses
EL HOUDZI Jamila	Pédiatrie	ZAHLANE Mouna	Médecine interne
EL FEZZAZI Redouane	Chirurgie pédiatrique		

Professeurs Assistants

Nom et Prénom	Spécialité	Nom et Prénom	Spécialité
ADALI Imane	Psychiatrie	EL OMRANI Abdelhamid	Radiothérapie
ADALI Nawal	Neurologie	FADILI Wafaa	Néphrologie
AISSAOUI Younes (Militaire)	Anesthésie-réanimation	FAKHIR Bouchra	Gynécologie-obstétrique
ALJ Soumaya	Radiologie	FAKHRI Anass	Histologie-embryologie cytogénétique
ANIBA Khalid	Neurochirurgie	HACHIMI Abdelhamid	Réanimation médicale
BAIZRI Hicham (Militaire)	Endocrinologie et maladies métaboliques	HAOUACH Khalil	Hématologie biologique
BASRAOUI Dounia	Radiologie	HAROU Karam	Gynécologie-obstétrique
BASSIR Ahlam	Gynécologie-obstétrique	KADDOURI Said (Militaire)	Médecine interne
BELBARAKA Rhizlane	Oncologie médicale	LAKOUICHMI Mohammed (Militaire)	Stomatologie et chirurgie maxillo-faciale
BELKHOU Ahlam	Rhumatologie	LOUHAB Nisrine	Neurologie
BENHADDOU Rajaa	Ophtalmologie	MAOULAININE Fadl mrabih rabou	Pédiatrie
BENHIMA Mohamed Amine	Traumatologie-orthopédie	MARGAD Omar (Militaire)	Traumatologie-orthopédie
BENLAI Abdeslam (Militaire)	Psychiatrie	MATRANE Aboubakr	Médecine nucléaire
BENZAROUEL Dounia	Cardiologie	MOUAFFAK Youssef	Anesthésie-réanimation
BOUCHENTOUF Rachid (Militaire)	Pneumo-phtisiologie	MSOUGGAR Yassine	Chirurgie thoracique
BOUKHANNI Lahcen	Gynécologie-obstétrique	OUBAHA Sofia	Physiologie
BOURRAHOUAT Aicha	Pédiatrie	OUERIAGLI NABIH Fadoua (Militaire)	Psychiatrie
BSISS Mohamed Aziz	Biophysique	RADA Noureddine	Pédiatrie
DAROUASSI Youssef (Militaire)	Oto-rhino-laryngologie	RAIS Hanane	Anatomie pathologique

DIFFAA Azeddine	Gastro-entérologie	ROCHDI Youssef	Oto-rhino-laryngologie
DRAISS Ghizlane	Pédiatrie	SAJIAI Hafsa	Pneumo-phtisiologie
EL MGHARI TABIB Ghizlane	Endocrinologie et maladies métaboliques	SALAMA Tarik	Chirurgie pédiatrique
EL AMRANI Moulay Driss	Anatomie	SERHANE Hind	Pneumo-phtisiologie
EL BARNI Rachid (Militaire)	Chirurgie générale	TAZI Mohamed Illias	Hématologie clinique
EL HAOUATI Rachid	Chirurgie cardiovasculaire	ZAHLANE Kawtar	Microbiologie-virologie
EL IDRISSI SLITINE Nadia	Pédiatrie	ZAOUI Sanaa	Pharmacologie
EL KHADER Ahmed (Militaire)	Chirurgie générale	ZIADI Amra	Anesthésie-réanimation
EL KHAYARI Mina	Réanimation médicale		

-

DEDICACES

Toutes les lettres ne sauraient trouver les mots qu'il faut..... !

Tous les mots ne sauraient exprimer la gratitude ,l'amour

Le respect ,la reconnaisance..... !

Aussi c'est tout simplement que:

Je dédie ce modeste travail :

A ma très cher MAMAN

Aucune dédicace, aucun mot ne saurait exprimer tout le respect, toute l'affection et tout l'amour que je vous porte.
Merci de m'avoir soutenu et aidé à surmonter tous les imprévus de la vie.
Que ce travail, qui représente le couronnement de vos sacrifices généreusement consentis, de vos encouragements incessants et de votre patience, soit de mon immense gratitude et de mon éternelle reconnaissance qui si grande qu'elle puisse être ne sera à la hauteur de vos sacrifices et vos prières pour moi.
Je prie Dieu, le tout puissant, de vous protéger et de vous procurer santé, bonheur et longue vie.

A mon très cher PAPA LAHCEN

Je ne peux exprimer à travers ses lignes tous mes sentiments d'affection envers toi. Votre aide, votre générosité, votre soutien ont été pour moi une source de courage et de confiance.
Qu'il me soit permis aujourd'hui de vous assurer mon profond respect et ma grande reconnaissance
Je prie Dieu, le tout puissant, de vous protéger .

A MON CHER EPOUX ET BIEN AIME,
ABDELAZIZ AGAZOUMI

A la personne qui m'a entouré de tendresse et d'attention, Je remercie Allah d'avoir croisé nos chemins
Aucune dédicace aussi expressive qu'elle soit ne saurait exprimer la profondeur de mes sentiments et l'estime que j'ai pour toi .....
Ton soutien moral a été une grande motivation pour moi
Ce travail est aussi le tien, et c'est grâce à ton soutien et à tes encouragements qu'il a pu être réalisé.
Que notre amour soit éternel... Puisse Dieu Le Tout Puissant m'aide à t'apporter tout le bonheur et l'amour que tu mérites

A MES TRES CHERS TRESORS INASS,RANIA ,JAD

Toutes les lettres ne sauraient trouver les mots qu'il faut..... !
Tous les mots ne sauraient exprimer l'amour .....
Bref ,vous ete la joie de ma vie
J'espère que ma thése sera pour vous source de fiérté et qu'il soit un exemple à suivre
Votre joie de vivre et votre sourire ont été pour moi le meilleur encouragemement que je puisse avoir
Que dieu vous garde et vous protége

A la mémoire de mes grands parents :

C'est le moment que vous attendez depuis mon enfance, sachez que votre absence aujourd'hui laisse un grand vide dans mon coeur. Que dieu vous admet dans sa miséricorde

A mes oncles Mbarek et Mustapha bagho, mes tantes Aicha Naima et leurs familles :

Je n'oublierai jamais votre amour et votre attention envers moi.
Que ce travail traduise toute mon affection et mes souhaits de bonheur, de santé et de longue vie. Que dieu vous garde et vous préserve

A mes très chers cousins et cousines :

Merci pour votre tendresse et votre gentillesse, pour tous les bons moments qu'on a vécus ensemble ...
J'espère que ce travail soit un témoignage de mon affection sincère.
Puisse notre esprit de famille se fortifier ,
se maintenir au cours des années
J'implore Dieu qu'il nous garde, à jamais, unis et entourés de tendresse, joie et prospérité

A mon beau frère MOHAMED AGAZOUMI , Sa femme et ses enfants ,et mes beaux frères et belles soeurs

Vous qui êtes pour moi ma deuxième famille, merci pour vos encouragement et votre compréhension
Je prie Dieu le tout puissant de vous accorder santé, bonheur et longue vie.

A ma très chère amie : wassila et sa maman

Je ne peux exprimer à travers ses lignes tous mes sentiments d'affection envers toi. Ton soutien a été pour moi une source de courage et de confiance.
Qu'il me soit permis aujourd'hui de vous assurer mon profond respect et ma grande reconnaissance

A toute ma famille

Avec mes sincères sentiments d'estime et de respect

A mes très chères amies

Je ne peux vous citer toutes, car les pages ne le permettraient pas, et je ne peux vous mettre en ordre, car vous m'êtes toutes chères...
Avec toute mon affection, je vous souhaite tout le bonheur et toute la réussite dans la vie.
Trouvez dans ce travail, mon estime, mon respect et mon amour.

A mes amis et collègues

Votre amitié m'est très précieuse.

A tous ceux qui me sont chers et que j'ai omis de citer.

REMERCIEMENTS

A NOTRE MAITRE ET PRESIDENT DE THESE :
Pr. A.SOUMMANI
Professeur de Gynécologie-Obstétrique CHU Mohammed VI

Vous m'avez faite un grand honneur en acceptant aimablement la présidence de mon jury de thèse.
Votre modestie jointe, à vos compétences professionnelles et humaines seront pour nous un exemple dans l'exercice de notre profession.
Veuillez trouver ici, l'expression de mon respect et de ma très haute considération.

A NOTRE MAITRE ET RAPPORTEUR DE THESE:
Pr. A. ABOULFALAH
Professeur de Gynécologie-Obstétrique CHU Mohammed VI

Je suis très touchée par l'honneur que vous m'avez fait en acceptant de me confier ce travail.
Vous m'avez éblouie par votre sérieux, votre sympathie, votre modestie, votre honnêteté, et toutes vos qualités humaines.
Je vous remercie infiniment pour avoir consacré à ce travail une partie de votre temps précieux et de m'avoir guidé avec rigueur et bienveillance.

A NOTRE MAITRE ET JUGE DE THESE :
PR. DRISS TOUITTI

Je vous remercie infiniment, cher maître, pour l'honneur que vous me faites en acceptant de juger cette thèse et pour le grand intérêt que vous avez porté pour ce travail. L'amabilité dont vous avez fait preuve en recevant cette thèse me marquera à jamais. J'espère chère maître que ce modeste travail sera à la hauteur de vos attente.

A NOTRE MAITRE ET JUGE :
Pr. A. G.ADIB
Professeur de Gynécologie-Obstétrique CHU Mohammed VI

Veuillez accepter Professeur, mes vives remerciements pour l'intérêt que vous avez porté à ce travail en acceptant de faire partie de mon jury de thèse.
Veuillez trouver ici, Professeur, l'expression de mon profond respect.

A tous les enseignants de la FMPM

Avec ma reconnaissance et ma haute considération

ABREVIATIONS

Liste des abreviations

AMM	: Autorisation de mise sur le marché
AP	: Adhérence pelvienne
APC	: Algies pelviennes chroniques
ASA	: Société Americaine des Anesthésistes
CBE	: Curetage biopsique de l'endomètre
CHT	: Chimiothérapie
CI	: Contre-indications
CHE	: Colpohystérectomie élargie
CO2	: Dioxyde de carbone
CRF	: Capacité résiduelle fonctionnelle
CV	: Complications vasculaires
FIGO	: Fédération internationale de gynécologie-obstétrique
ESMO	: l'European société de médecine oncologique
GS	: Ganglion sentinelle
HD	: Hernie diaphragmatique
HIC	: Hypertension intracrânienne
HIPC	: Hernies incisionnelles post-coelioscopiques
HNPCC	: Héréditaire cancer colorectal sans polypose
HSG	: Hystérosalpingographie
HTA	: Hypertension artérielle
HTSCA	: Hystérectomie totale sans conservation anexielle
IMC	: Indice de masse corporelle
IRM	: Imagerie par résonance magnétique
LCR	: Liquide céphalorachidien
NVPO	: Nausées et vomissements postopératoires
PIA	: Pression intra-abdominale
PIC	: Pression intracrânienne

RTH	: Radiothérapie
SENTIENDO	: Ganglion Sentinelle dans le Cancer de l'endomètre
SOR	: Standards Options et Recommandations
TDM	: Tomodensitométrie
THS	: Traitement hormonal substitutif
TR	: Toucher rectal
TV	: Toucher vaginal

PLAN

INTRODUCTION 1

RESULTATS 3
I.ETUDE EPIDEMIOLOGIQUE : 9
1.Fréquence : 10
2.Age : 10
3.Statut hormonal : 10
4.Parité 11
5.Poids 12
6.ATCD de diabète 12
7.Hypertension artérielle chronique 12
8.Pathologie utérine associée 13
9.Antécédant personnel de néoplasie 13
10.Antécédant de néoplasie familiale 13
II.ETUDE CLINIQUE : 14
1.Signes révélateurs 14
2.Examen général: 14
3.Examen gynécologique 15
III.ETUDE PARACLINIQUE : 15
1.Echographie endovaginale : 15
2.Hystérosonographie 15
3.Hystéroscopie 15
4.Curetage biopsique de l'endomètre 16
IV.BILAN D'EXTENSION 16
1.Examen clinique : 16
2.TDM abdomino pelvienne 16
3.IRM 16
V.TRAITEMENT LAPAROSCOPIQUE: 16
1.Le mode d'anesthésie : 16
2.Préparation de la patiente : 17
3.La Technique chirurgicale : 17
4.La durée opératoire 18
VI.COMPLICATIONS : 18
1.La mortalité : 18
2.La morbidité : 18
3.Durée d'hospitalisation: 18
VII.RESULTATS ANATOMOPATHOLOGIQUES 18
1.La cytologie : 18
2.Le nombre de ganglions : 19
3.Le type histologique : 19
4.Atteinte utérine 19
5.L'atteinte du canal cervico-isthmique 20
6.Atteinte vaginale 20
7.Atteinte des paramètres 20

VIII.LA CLASSIFICATION : 20
IX.TRAITEMENT ADJUVANT: 21
1.Radiothérapie : 21
2.Chimiothérapie 22
3.Hormonothérapie 22
X.EVOLUTION 22
1.Récidive : 22
2.Métastases 22
3.Survie sans récidive 22
4.Survie globale : 22

DISCUSSION 23
I.ETUDE EPIDEMIOLOGIQUE: 24
1.Fréquence: 24
2.Age : 24
3.Statut hormonal : 25
4.Parité 26
5.Obésité 26
6.Diabète : 26
7.Hypertension artérielle : 27
8.Pathologies utérines associées : 27
9.Hérédité: 28
II.ETUDE CLINIQUE : 28
1.Signes révélateurs : 28
2Examen clinique : 29
III.EXAMENS PARACLINIQUES : 29
1.ECHOGRAPHIE : 29
2.Hystérosonographie : 31
3.Hystérosalpingographie : 32
4.Hystéroscopie : 32
5.Frottis cervico-vaginal : 34
6.Curetage biopsique de l'endomètre (CBE) : 34
IV.BILAN D'EXTENSION : 34
1.Données cliniques : 35
2.Données radiologiques : 35
V.LE TRAITEMENT LAPAROSCOPIQUE DU CANCER DE L'ENDOMETRE 39
1.Rappel anatomique: 39
2.Les indications de la voie d'abord : 42
3.Conditions opératoires : 44
4.Les gestes chirurgicaux 66
VI.ANATOMIE PATHOLOGIQUE : 101
1.Pièce opératoire : 101
2.Macroscopie : 101
3.Examen microscopique : 102

VII.CLASSIFICATION : 108
VIII.TRAITEMENT ADJUVANT : 109
1.Radiothérapie : 109
2.Hormonothérapie : 111
3.Chimiothérapie : 111
IX.RISQUES ET COMPLICATIONS DE LA VOIE LAPAROSCOPIQUE 114
1.Risques lies à l'anesthésie : 115
2.Risque thromboembolique : 120
3.Chylothorax : 121
4.Perturbations métaboliques : 121
5.Complications techniques : 121
6.Complication per opératoires : 123
7.Hernies diaphragmatiques : 127
8.Complications suite à la fermeture cutanée : 127
9.Complications post-opératoires : 128
10.Risques oncologiques : 131
X.LES CONTRES INDICATION DE LA LAPAROSCOPIE: 132
1.Absolues : 132
2.Contre-indications relatives: 134
XI.INDICATION THERAPEUTIQUE : 139
1.Tumeur limitée au corps utérin - stades I (FIGO 2009) : 140
2.Tumeur envahissant le stroma cervical mais ne s'étendant pas au-delà de l'utérus (tous types histologiques) - stades II (FIGO2009): 143
3.Extensions locales et/ou régionales (toustypes histologiques) - stades III (FIGO 2009) : 144
4.Extension à la muqueuse vésicale et/ou intestinale et/ou métastases à distance (tous types histologiques)- stades IV (FIGO 2009): 146
XII.COMPARAISON DE LA CŒLIOSCOPIE A LA LAPAROTOMIE DANS LA PRISE EN CHARGE DU CANCER DE L'ENDOMETRE : 147
1.La durée opératoire : 149
2.Le curage ganglionnaire: 149
3.La durée d'hospitalisation : 150
4.Le taux de complication: 150
5.Le taux de survie 151
6.La conversion en laparotomie 152
7.La faisabilité chez les patientes obèses : 152
XIII.EVOLUTION : 154
1.Evolution spontanée - Histoire naturelle 154
2.Récidives : 154
3.Métastases et survie globale 155
XIV.PRONOSTIC 156
1.Facteurs pronostiques : 156
XV.SURVEILLANCE : 158
1.Actes et examens réalisés : 158

2.Périodicité: 158
3.Organisation : 159
4.Signes évocateurs de récidive : 159
5.Prévention et dépistage de second cancer : 159

CONCLUSION 160

RESUMES 162

BIBLIOGRAPHIE 166

INTRODUCTION

Le cancer de l'endomètre se définit comme étant une prolifération néoplasique maligne qui se développe à partir de la muqueuse ou des glandes endométriales du corps de l'utérus.

Les principaux facteurs pronostiques sont le stade, le grade histologique et les métastases ganglionnaires. Le type histologique constitue également un facteur pronostic important.

Le type I (90%) correspond aux adénocarcinomes endométrioïdes qui sont généralement de bon pronostic.

Le type II (10%) correspond aux adénocarcinomes séropapillaires et à cellules claires, ils sont associés à un risque élevé de maladies extra-utérines et un pronostic plus réservé.

Le traitement du cancer de l'endomètre est chirurgical. Il consiste à une inspection de la cavité abdominale, une cytologie péritonéale, une hystérectomie avec annexectomie bilatérale et un curage ganglionnaire (à adapter selon l'extension).

La chirurgie traditionnelle est la laparotomie, mais la laparoscopie apparaît comme une alternative avec des résultats qui semblent au moins aussi bon (1) . La laparoscopie constitue un outil diagnostique et thérapeutique tout en étant moins invasive. Elle apporte par ailleurs , un meilleur confort postopératoire avec réduction de la durée d'hospitalisation .

Pour un opérateur entrainé, la radicalité de l'intervention réalisée sous contrôle endoscopique est identique voire supérieure à celle de la laparotomie.

Elle permet l'agrandissement de l'anatomie pelvienne et abdominale et la visualisation des métastases abdominales, du Cul-de-sac postérieur et du ligament large [2].

L'objectif de notre travail est d'analyser les indications, la technique chirurgicale et les complications de la laparoscopie dans la prise en charge du cancer de l'endomètre, et ce pour les patientes opérées au service, de gynécologie obstétrique à l'hôpital mère et enfant de Marrakech.

PATIENTS & METHODES

Notre travail consiste en une étude rétrospective, portant sur l'apport de la laparoscopie dans la prise en charge de 15 cas de cancer de l'endomètre opérée par voie laparoscopique colligés au sein du service de gynécologie obstétrique du CHU Mohammed VI de Marrakech, sur une période de 4 ans, s'étalant du mois de janvier 2007 au mois de décembre 2010.

Nous nous sommes intéressés au cours de notre étude essentiellement à l'analyse des indications, de la technique chirurgicale et des complications de la voie laparoscopique en terme de cancer de l'endomètre.

Nous allons essayer de comparer entre les résultats de notre série et certaines rapportées dans la littérature, tout en appréciant les bénéfices et les difficultés de la laparoscopie

Le recueil des données a été réalisé à l'aide d'une fiche d'exploitation contenant les paramètres suivants :

FICHE D'EXPLOITATION :

1. **NE :** **DE :** **DS :**
2. **Identité :**
3. **Age :**
4. **Origine géographique :**
5. **Antécédents :**
   - **5.1. Personnels :**
     - **5.1.1. Médicaux :**

Diabète ☐ HTA ☐ Obésité ☐

AUTRES :……

- **5.1.2. Chirurgicaux :**

……

- **5.1.3. Gynéco-obstétricaux :**

Age de la ménarche : ……..

Prise de CO : Oui ☐ Non ☐ Combinée ☐ Séquentielle ☐

Durée de prise :……

Parité :…… Gestité :……

Ménopause : Précoce < 40ans ☐ Tardive >55 ans

TSH de la ménopause ☐

- **5.1.4. Néoplasiques :**

Néo du col ☐ Néo du sein ☐

Autres : ……..

- **5.1.5. Habitudes toxiques :**

Tabagisme ☐ Alcoolisme ☐

- **5.1.6. Prise médicamenteuse :**

Tamoxifène ☐

Autres :……

   - **5.2. Familiaux :**

Antécédents de néo de l'endomètre : Oui ☐ Non ☐ Autres : ……..

6. **Signes fonctionnels :**
   - **6.1. Hémorragie :** ☐

Abondance :……

   - **6.2. Douleurs pelviennes :** ☐
   - **6.3. Leucorrhées** ☐
   - **6.4. Signes urinaires :** ☐
   - **6.5. Signes digestifs :** ☐
7. **Examen clinique :**
   - **7.1. Examen général :** ☐

IMC :..... TA :…… Conjonctives : normales Décolorées ☐

AEG ☐ :

7.2. Examen abdominale

Présence d'une masse abdominopelvienne ☐

Présence d'ascite : ☐

7.3. Examen au spéculum :

Aspect du col : sain ☐ infiltré ☐ envahissement des parois vaginales ☐

7.4. Toucher vaginal :

Augmentation du volume utérin ☐

Sensibilité de l'utérus ☐

Infiltration des parois vaginales ☐

7.5. Le toucher rectal :

Envahissement des paramètres ☐

8. Les examens paracliniques :

8.1. FCV :

Normale ☐ Pathologique:……..

8.2. Echographie pelvienne et endovaginale :

Epaississement de l'endomètre : 3-5 mm ☐ >5 mm ☐

Polype ☐ Tumeur irrégulière ☐ tumeur envahissant le myomètre ☐

8.3. Echodoppler couleur :

Diminution de l'IR ☐ Hypervascularisation ☐

8.4. Hystéroscopie: Oui ☐ Non ☐ Biopsie dirigée ☐

8.5. Curetage biopsique de l'endomètre :…….

9. Le bilan d'extension :

9.1. Clinique :……

9.2. Echographie abdominopelvienne :……

9.3. TDM : ……

9.4. IRM :……

9.5. Biologie :……

10. Le traitement :

10.1. Chirurgie :

10.2. Intervention envisagée :

10.3. Préopératoire :

- Score ASA : Antibioprophylaxie :
- Prémédication : Préparation digestive :

10.4. Protocole opératoire :

- Position :……
- Nombre de trocarts :……
- Gestes opératoires :……

- Voie d'abord pour la lymphadénectomie:……
- Durée opératoire :……

10.5. **Incidents :**

- A l'installation et en per opératoire : ☐
  - o Compression nerveuse : ☐
  - o Incontinence du sphincter inférieur de l'œsophage : ☐
  - o Trouble du rythme cardiaque : ☐
  - o Perturbation de la TA : ☐
  - o Hypoxie : ☐ Hypercapnie : ☐
  - o Perturbation hémodynamiques : ☐
  - o Emphysème sous cutanée : ☐
  - o Pneumomédiastin : ☐
  - o Pneumothorax : ☐
  - o Embolie gazeuse : ☐
  - o Intubation sélective ☐
  - o Hyperthermie : ☐
  - o Hémostase défectueuse : ☐
  - o Plaie vasculaire : ☐
  - o Plaie digestive : ☐
  - o Plaie vessie : ☐ plaie uretère : ☐
  - o Hernie diaphragmatique :
  - o Hypertension intracrânienne: ☐
  - o Hémorragie rétinienne ☐
- Conversion en laparotomie : ☐
  - o Raison :……

10.6. **Complication post opératoire :**

- La douleur post opératoire : ☐
- Nausée et vomissement : ☐
- Hématome de la paroi: ☐
- Fièvre: ☐
- Infection urinaire basse/ rétention aigué des urines: ☐
- Infection de la plaie, lâchage des sutures: ☐
- Insuffisance rénale aigue: ☐
- Iléus paralytique, Sd occlusif: ☐
- Perforation viscérale (intestin, vessie, vagin): ☐
- Péritonite: ☐
- Hernie incisionelle post coelioscopie: ☐
- Complication thromboembolique ☐
- Complication électrique ☐
- Complication respiratoire ☐

- Corps étranger intra péritonéal : ☐
- Lymphocèle : ☐
- Lymphoedème : ☐
- Décès : ☐ Cause:……..

10.7. **Paramètre postopératoire** :……..

- o Reprise de transit :
- o Reprise de l'alimentation :
- o Reprise de l'activité : J
- o Durée d'hospitalisation :
- o Traitement médical :……

11. **Les données histologiques :**

- Type histologique :……..
- Stade Pt :…….
- Grade : 1 ☐ 2 ☐ 3 ☐
- Infiltration myométrial profondeur > 50% : Oui ☐ Non ☐
- Le curage pelvien :

Nombre de ganglion prélevé :…….

Nombre de ganglion envahis :…….

- Le curage lombo aortique :

Nombre de ganglion prélevé :…….

Nombre de ganglion envahis :…….

12. **L'évolution:**

- Clinique :…….
- Complication :…….
  - o Esthétique :……..
  - o Récidive locale :……
  - o Dissémination métastatique:……
  - o Greffe tumorale sur trajet du trocart :…….
- Paraclinique :……
- Rythme de surveillance :…….

13. **Radiothérapie :**

14. **Chimiothérapie**:……

15. **hormonothérapie**

RESULTATS

I. Etude épidémiologique :

1. Fréquence :

Durant la période d'étude s'étalant de janvier 2007 au mois de décembre 2010, 15 patientes ayant un cancer d'endomètre stade précoce ont bénéficié d'une prise en charge chirurgicale par laparoscopie.

2. Age :

L'âge moyen de nos patientes était de 59,5 avec des extrêmes allant de 48 à 68.

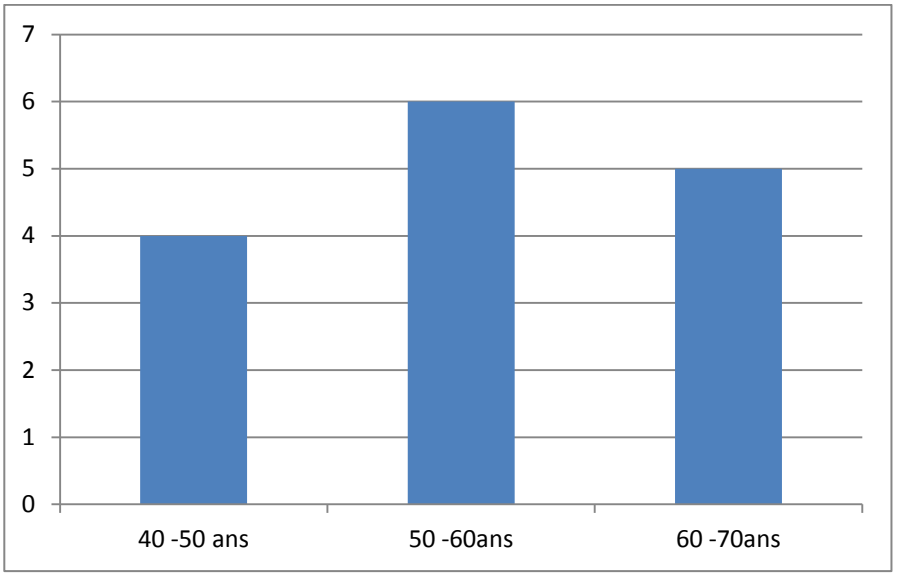

Figure 1 : Répartition des malades selon l'âge

3. Statut hormonal :

La majorité des patientes étaient ménopausées (93,33%) et une seule patiente était en période d'activité génitale (6,66%) (Tableau I).

Tableau I: Fréquence en fonction de la période génitale.

Statut ménopausal	N	%
Post ménopause	14	93,33%
Période d'activité génitale	1	6,66%
Total	15	100%

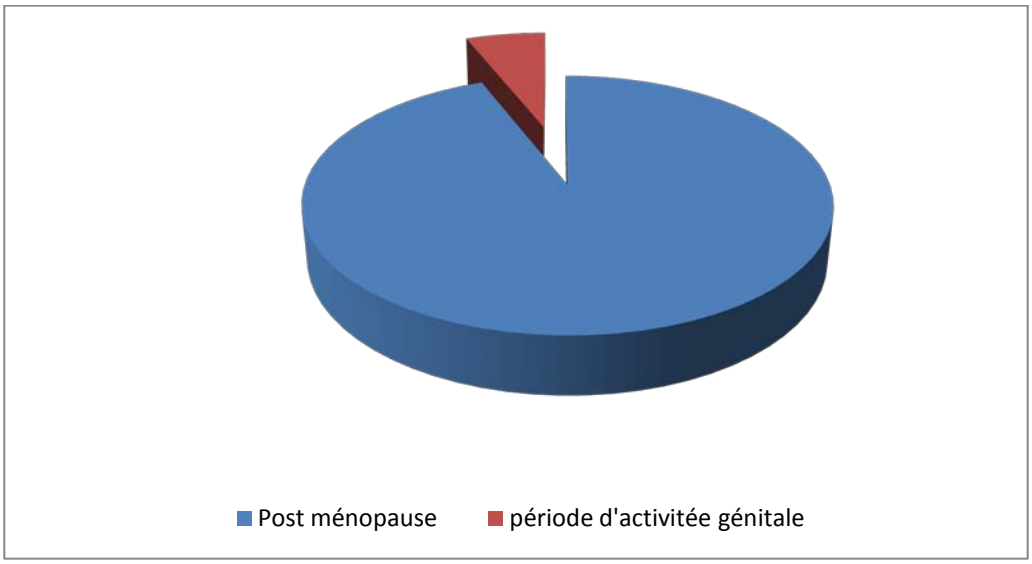

Figure2: Répartition en fonction du statut hormonal.

4. Parité

La parité moyenne était de 5 avec des extrêmes allant de 0 à 9.

Tableau II: Répartition selon la parité

Parité	Nombre de cas	Pourcentage
Nullipare	6	40%
Primipare	1	6,7%
Multipare	8	53,3%
Totale	15	100%

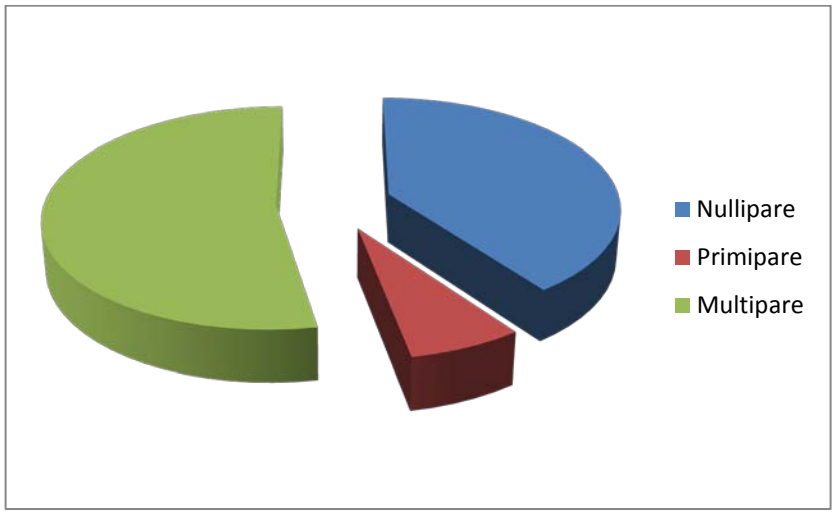

Figure 3: Répartition selon la parité.

5. Poids

Le poids des patientes variait de 62 à 85kg avec un poids moyen de 72kg, l'obésité a été mentionné dans 6 dossiers soit 40 %, sans précision sur l'indice de masse corporelle.

6. ATCD de diabète

L'association du cancer de l'endomètre avec le diabète était retrouvée chez 4 malades (les patientes avaient un diabète non insulino dépendant) soit un taux de 26,7 %.

7. Hypertension artérielle chronique

Ce facteur était retrouvé chez 5 patientes dans notre série soit un taux de 33,3%.

Tableau III: Répartition de tares associées au cancer de l'endomètre

Tares	Nombres de cas	Pourcentage %
Obésité	6	40 %
Diabète	4	26,66 %
HTA	5	33,33%

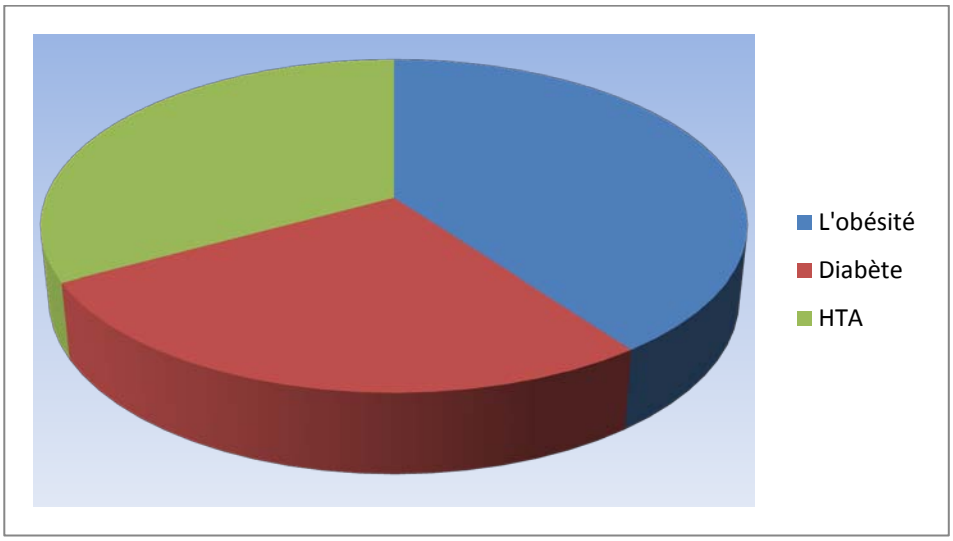

Figure4:Répartition de tares associées au cancer de l'endomètre

8. Pathologie utérine associée

Deux patientes (13,3%) étaient suivies pour un fibrome utérin dont une avait nécessité une myomectomie

9. Antécédant personnel de néoplasie

Une patiente (6,67%) était suivie pour cancer du sein sous tamoxifène.

10. Antécédant de néoplasie familiale

Une seule patiente (6,67%) avait une sœur suivie pour cancer du sein

II. ETUDE CLINIQUE :

1. Signes révélateurs

Les métrorragies post-ménopausiques étaient le motif de consultation le plus fréquent chez douze patientes soit 80 % ; ces métrorragies étaient associées à des leucorrhées chez deux patientes soit un taux de 13,33 %, et une patiente non ménopausée avait présenté des ménométrorragies soit 6,66 %.

Tableau IV: répartition selon les signes d'appels

Signes d'appels	Nombre de fois trouvée	Pourcentage %
Métrorragies post ménopausique	12	80%
Ménométrorragies (femme non ménopausées)	1	6,66%
Leucorrhées +Métrorragies	2	13,33%

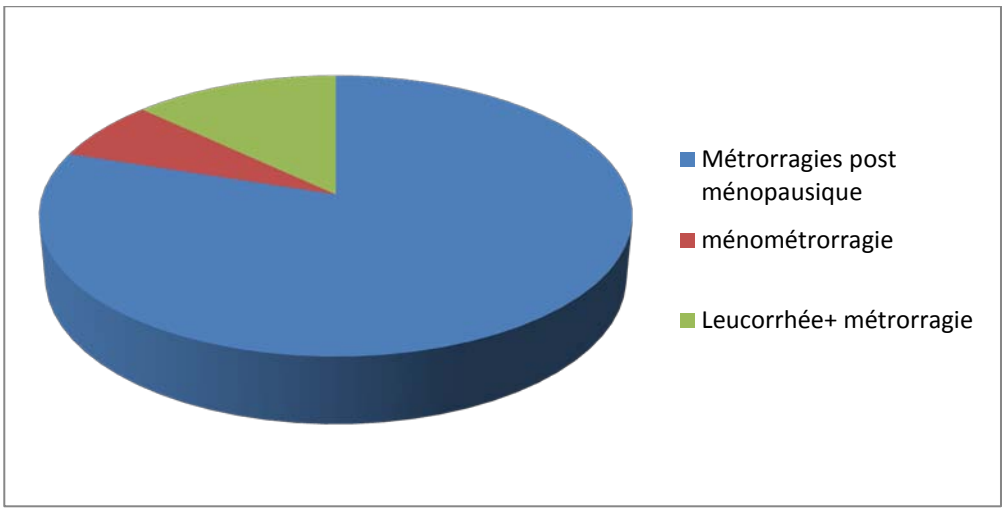

Figure 5: Répartition Selon les signes d'appel

2. Examen général:

L'examen général s'est révélé normal chez toutes les patientes.

3. Examen gynécologique

L'examen sous spéculum était normal chez toutes les patientes.

Le toucher vaginal associé au palper abdominal a trouvé un utérus augmenté de volume chez trois patientes soit un taux de 20 %.

III. Etude paraclinique :

1. Echographie endovaginale :

Elle a été pratiquée chez toutes les patientes. Elle a montré un épaississement endométrial chez dix patientes (66,7%), une image intra cavitaire chez cinq patientes (33,3%)

2. Hystérosonographie

Cet examen n'a été réalisé chez aucune de nos patientes.

3. Hystéroscopie

L'hystéroscopie diagnostique a été réalisée chez neuf patientes (60%) ; elle a montré un aspect bourgeonnant de l'endomètre dans 6 cas sur 9 ; en 3 cas sur 9 un aspect de polype avec vascularisation anarchique ; dans un seul cas l'hystéroscopie a révélé une extension cervico-isthmique

Le curetage endométrial dirigé avec étude anatomopathologique a confirmé le diagnostic de malignité.

4. Curetage biopsique de l'endomètre

Le curetage biopsique de l'endomètre sans recours à l'hystéroscopie a permis le diagnostic de malignité dans 6 cas sur 15 soit un taux de 40%.

IV. Bilan d'extension

1. Examen clinique :

L'examen général était effectué chez toutes nos patientes à la recherche d'une extension locorégionale et générale. Il s'est révélé normal dans tous les cas.

2. TDM abdomino pelvienne

La tomodensitométrie abdomino-pelvienne était réalisée chez 2 patientes soit chez 13,66%. Elle n'a pas révélé de signes d'extension locorégionale ou ganglionnaire.

3. IRM

L'imagerie par résonnance magnétique était demandée chez 2 patientes soit 13,66%, elle a objectivé dans les 2 cas une extension au myomètre ne dépassant pas 50%, sans signes d'envahissement locorégional, ni de retentissement sur le haut appareil urinaire.

V. Traitement laparoscopique:

1. Le mode d'anesthésie :

Toutes les interventions ont été réalisées sous anesthésie générale, avec intubation et ventilation assistée.

2. Préparation de la patiente :

Aucun régime alimentaire ni préparation digestive n'ont été faites chez toutes les patientes. Une antibiothérapie à large spectre, unique, a été administrée aux patientes au cours de l'anesthésie générale.

3. Technique chirurgicale :

Toutes les patientes ont bénéficié d'une hystérectomie extrafasciale avec annexectomie , lymphadénectomie iliaque droite et gauche.

Premier temps : exploration de la cavité abdominale , et prélèvements

L'exploration a concerné :

- l'étage sus-méso colique, coupoles diaphragmatiques, capsule hépatique.
- le relief rétro péritonéal en regard de l'axe lomboaortique ;
- le pelvis.

Deuxième temps: Cytologie péritonéale

Troisième temps: Lymphadénectomie iliaque droite et gauche

Quatrième temps: Hystérectomie sans conservation annexielle selon les étapes suivantes :

- Ligature section des lombo-ovariens, puis des ligaments ronds
- Décollement vésico-utérin,
- Décollement recto vaginal
- Ligature section des pédicules utérins.
- Section vagin et extraction par voie vaginale de la pièce opératoire

4. la durée opératoire

Le temps opératoire moyen était de 2 heures et 20 minutes avec des extrêmes allant de 1heure 50 minutes jusqu'à 3 heures.

VI. Complications :

1. La mortalité :

Aucun cas de décès per opératoire ou par complications post opératoires n'a été rapporté

2. La morbidité :

1-1 Complication per opératoire:

Une seule patiente a nécessité une transfusion sanguine.

Aucune plaie viscérale n'a été notée dans notre série.

1-2 complications post opératoires

Aucune complication infectieuse, thromboembolique n'a été déplorée

3. Durée d'hospitalisation:

La durée de séjour moyenne était de 60 heures.

VII. Résultats anatomopathologiques

1. La cytologie :

La cytologie était positive chez une seule patiente (6,66%).

2. Le nombre de ganglions :

Le nombre moyen de ganglions était de 17 avec des extrêmes allant de 10 à 22 ganglions.

L'examen histopathologique a montré des métastases ganglionnaires chez une seule patiente (6,66%).

3. Le type histologique :

Adénocarcinome endométroide chez 12 cas sur 15 soit un taux de 80%.

Et les autres types histologiques étaient présents dans 20% des cas.

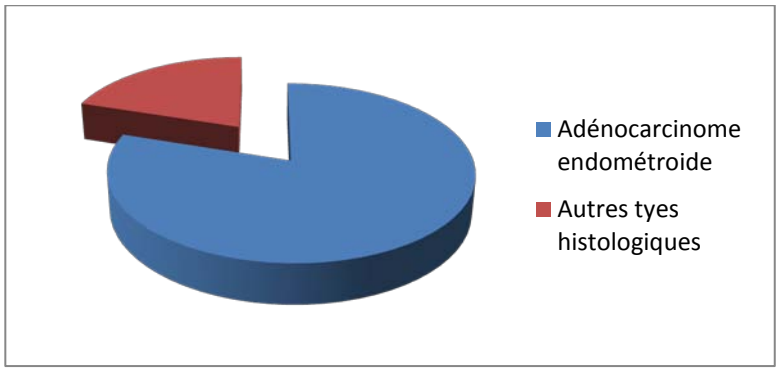

Figure6 : répartition des malades selon le type histologique.

4. Atteinte utérine

La tumeur était limitée à l'endomètre dans 5 cas (33,33%) , l'envahissement de moins de 50% dans 7 cas (46,66%) et l'envahissement de plus de 50% dans 3 cas (20%)

TableauV: Répartition selon le degré de pénétration myométriale.

L'infiltration myométrial	Nombre de cas	Pourcentage
Limité à l'endomètre	5	33,33 %
Envahissement <50%	7	46,66 %
Envahissement >50%	3	20 %
Total	15	100 %

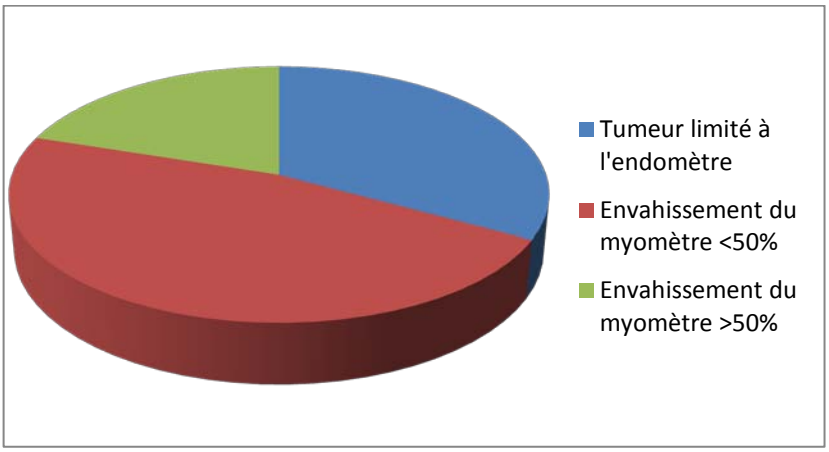

Figure 7 : Répartition selon le degré de pénétration myométriale.

5. le canal cervico-isthmique

Le canal cervico isthmique a été atteint dans un seul cas soit dans 6,66 % des cas.

6. Atteinte vaginale

Aucune atteinte vaginale n'a été observée dans notre série.

7. Atteinte des paramètres

Les paramètres étaient indemnes dans tous les cas .

VIII. LA CLASSIFICATION :

Le stade I était prédominant avec un taux de 86,66%, et 13,33% représenté par des stades différents.

Tableau VI :Répartition des malades selon la classification de la FIGOde 2009.

Stade		Nombre de cas	Pourcentage%
Stade I	IA	10	86,66 %
	IB	3	
Stade II		1	6,66 %
Stade III	IIIA	_	6,66 %
	IIIB	_	_
	IIIC	1	6,66%
Stade IV		-	_
Total		15	100 %

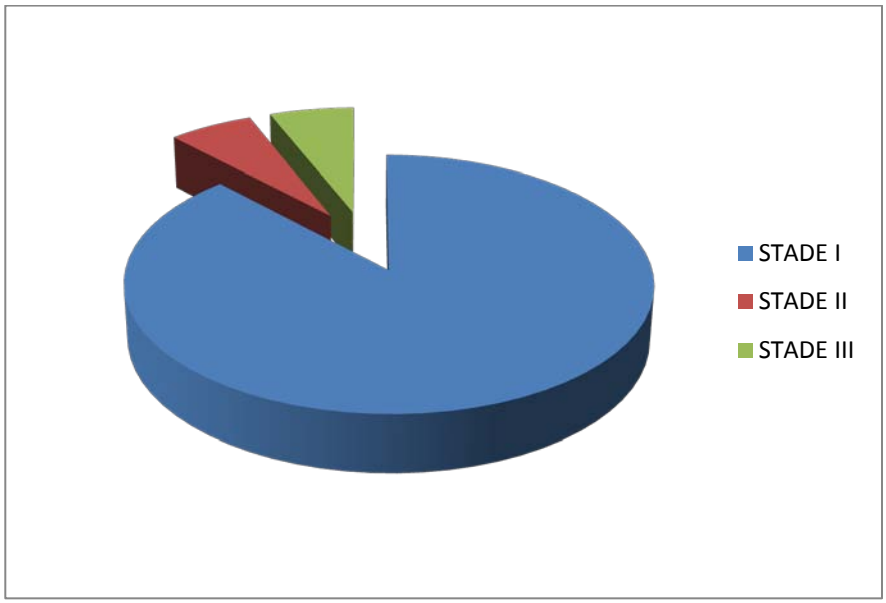

Figure 8: Répartition des malades selon la classification de la FIGO de 2009

IX. Traitement adjuvant:

1. Radiothérapie :

6 patientes avaient reçu une radiothérapie post opératoire soit 40%, la dose de radiothérapie externe variait de 30 à 50 Gy et la durée moyenne de la radiothérapie post opératoire était de trois semaines.

2. Chimiothérapie

La chimiothérapie n'a été indiquée que chez une seule patiente soit 6,66%.

3. Hormonothérapie

L'hormonothérapie n'était utilisée en aucun cas.

X. Evolution

1. Récidive :

La notion de récidive ganglionnaire était retrouvée dans un seul cas des dossiers exploités soit 6,66 %

2. Métastases

Une seule patiente a présenté des métastases à distance. Ces derniers sont apparus six mois après le traitement par radiothérapie.

3. Survie sans récidive

Durant la période de suivi, 12 patientes ont eu une survie sans incident de cinq ans, elles étaient toutes du stade I de FIGO soit un taux de 80%.

4. Survie globale :

Une seule patiente est décédée dans un tableau de métastases généralisées soit 6,66 %.

DISCUSSION

I. ETUDE EPIDEMIOLOGIQUE:

1. Fréquence:

Le cancer de l'endomètre est le cancer gynécologique pelvien le plus fréquent chez la femme dans le monde entier, il se développe chez environ 142 000 femmes par année (3, 4, 5,6).

L'incidence varie selon les régions, elle ne cesse de croitre là où le niveau socio-économique est élevé ; elle est dix fois plus élevée en Amérique du Nord et en Europe que dans les pays en voie de développement (3, 7).

En 2012 aux États-Unis, on a estimé à 47130 le nombre de nouveaux cas de cancer de l'endomètre et ce dernier a été responsable de 8010 décès . En France, le cancer de l'endomètre est le 5ième cancer féminin en termes d'incidence avec 6560 nouveaux cas estimés en 2010 (8).

En Europe, le cancer de l'endomètre occupe la troisième place après le cancer du sein et les cancers colorectaux, avec une incidence de 13,6 pour 100 000 habitants (9, 10, 11, 12).

Les taux les plus bas sont observés en Inde et l'Asie du Sud, quoi qu'il y ait une augmentation ces dernières années (13, 14).

Au Maroc, et selon les données du registre des cancers de la région du grand Casablanca, le cancer du corps de l'utérus occupe la septième position parmi les cancers chez la femme, et la quatrième position parmi les cancers gynéco-mammaires après le cancer du sein, du col utérin et de l'ovaire, avec une incidence de 2,82 cas pour 100 000 habitants (15).

2. Age :

Habituellement le cancer de l'endomètre touche la femme âgée (16, 17). D'après les différentes séries, la moyenne d'âge se situe aux alentours de 60 ans (18, 19, 20, 21,22). Le taux d'incidence augmente avec l'âge, pour atteindre un pic de fréquence entre 40 et 74 ans (5).

Pour la plupart des auteurs (10, 4, 17, 23, 24), le cancer de l'endomètre est rare avant 40 ans.

Tableau VII: Moyenne d'âge rapportée par quelques études.

Séries	N	Age moyen	Age extrême
CUTTILLO (20)	39	62,5	33-79
STEFANSSON(22)	237	64	33-86
ORESKOVIC (21)	136	60	36-82
BELKOUK (18)	54	57	41-80
CHERKAOUI (25)	18	59,5	45-74
Notre série	15	59,5	48-68

3. Statut hormonal :

La fréquence maximale du cancer de l'endomètre se situe à la période post-ménopausique (3, 13, 17, 24). Dans notre série 93,33 % des patientes étaient ménopausées.

Le cancer de l'endomètre est un cancer hormonodépendant, et la plupart des facteurs de risque peuvent s'expliquer par une exposition prolongée aux œstrogènes (26, 4, 5, 6, 24, 27).

Pour la plupart des auteurs, une ménopause tardive constitue un facteur de risque déterminant, alors que la précocité de la ménarche ne semble pas jouer un rôle dans le risque de survenue du cancer de l'endomètre (4, 24).

Le syndrome des ovaires polykystiques ou les tumeurs oestrogénosécrètantes (tumeurs de la granulosa) sont plus délétères.

La prévalence peut atteindre 20% dans ce type de population (5, 28).

L'utilisation d'une contraception orale combinée réduit le risque de cancer de l'endomètre, tandis que l'utilisation d'une contraception orale séquentielle était associée à une augmentation du risque d'au moins deux fois (4, 29).

Le traitement hormonal de la ménopause (TSH) augmente le risque du cancer de l'endomètre, si un progestatif n'est pas donné en moins dix jours (3, 5, 6),

L'utilisation prolongée de tamoxifène était incriminée dans la survenue du cancer de l'endomètre chez les femmes traitées pour un cancer de sein (3, 4, 5, 11, 6).

4. Parité

La parité semble être un facteur protecteur du cancer de l'endomètre (3, 4, 11, 30).

D'après les données de la littérature, le cancer de l'endomètre touche les femmes ayant une fécondité diminuée avec un risque relatif de survenue de 5 (31, 4, 11).

Selon Yazbeck (32), 89% des femmes atteintes du cancer de l'endomètre sont nullipares.

5. Obésité

L'obésité par son effet de conversion des androgènes en œstrogènes dans les adipocytes constitue un facteur de risque du cancer de l'endomètre (16, 11, 30).

Le risque du cancer de l'endomètre est proportionnel au surpoids (7). Il est lié à l'augmentation des œstrogènes endogènes selon 3 mécanismes:

- modification de l'utilisation périphérique des œstrogènes
- aromatisation des androgènes en œstrogènes dans la graisse périphériques
- diminution de la concentration sérique SHBG (Sex Hormone Binding Globulin) (33, 11).

Selon AMANT (3), un index de masse corporelle (IMC) supérieur à 25kg/m2 double le risque d'adénocarcinome de l'endomètre et un IMC supérieur à 30kg/m2 triple le risque.

Vu le manque d'information sur l'IMC des patientes de notre série, nous n'avons pas pu effectuer une comparaison avec les données de la littérature.

6. Diabète :

Le diabète constitue également un facteur de risque, puisque l'hypercorticisme est accru par l'hyperinsulinisme, ce qui trouble le métabolisme des œstrogènes (34). Dans notre série 4 patientes étaient diabétiques soit un taux de 26, 7 %.

7. Hypertension artérielle :

L'hypertension artérielle est considérée comme un facteur de risque du cancer de l'endomètre (35, 16). Ils étaient fréquemment associés (4, 36). En effet, dans notre série 5 patientes étaient hypertendues soit 33,33 %.

Certains auteurs estiment que la fréquence de l'association du cancer de l'endomètre à l'HTA est liée de la même façon que le diabète, à l'obésité et à l'âge avancé (3, 4).

8. Pathologies utérines associées :

Les femmes avec une hyperplasie atypique de l'endomètre ont un risque de 23% de présenter un cancer de l'endomètre (37).

La progression de l'hyperplasie atypique vers le cancer est difficile à établir de façon certaine, elle est liée à l'état d'hyperoestrogénie relative (de la péri ménopause aggravé par l'obésité) ou réel (prescription d'œstrogènes seuls).

Au plan biomoléculaire, plusieurs gènes sont impliqués dans la carcinogenèse endométriale, les principaux étant les deux gènes suppresseurs de tumeur PTEN et p53, les mutations de K-ras, de bétacaténine et l'instabilité des microsatellites (38, 4, 39, 11).

La transformation carcinomateuse des polypes de l'endomètre a également été rapportée, surtout en post-ménopause (36, 40).

Ces polypes à partir des quels naissent les cancers de l'endomètre sont appelés des "polypes cancers" (40).

Le développement du cancer de l'endomètre sur des foyers d'adénomyose, quoique rare, était illustré de nombreuses fois dans la littérature, surtout chez des femmes sous traitement hormonal de la ménopause (41).

Les fibromes utérins étaient rarement associés au cancer de l'endomètre (3, 42).

9. Hérédité:

Les antécédents familiaux du cancer de l'endomètre ou de cancer ovarien étaient rapportés comme augmentant le risque du cancer de l'endomètre (4).

Pour LEBOUEDEC (43), les études précédentes avaient objectivé un nombre d'association cancer du corps utérin, cancer du sein plus élevé que ne le voudrait le hasard.

Le risque encouru de développer un cancer du sein après cancer de l'endomètre est multiplié par 1,2 à 2. Vice versa le risque encouru de développer un cancer de l'endomètre après un cancer du sein est multiplié par 1,4 à 2.

Le syndrome de Lynch de type II identifie un groupe de patientes porteuses de cancer héréditaire colorectal sans polypose, et qui étaient à risque de développer des cancers de l'endomètre, du sein et de l'ovaire(4,24).

II. ETUDE CLINIQUE :

1. Signes révélateurs :

Les métrorragies constituent le maitre symptôme, elles s'observent dans plus de 90% des cas (13, 24). Dans notre étude, 80% de nos patientes avaient consultés pour des métrorragies, 93,33% étaient ménopausiques.

La probabilité que le cancer de l'endomètre soit responsable des métrorragies dépend de l'âge de la patiente : 9% à 50 ans, 16% à 68 ans, 28% à 70 ans et 60% à 80 ans (33, 4).

Les douleurs pelviennes traduisent un stade avancé de la maladie (13,5).

Les signes fonctionnels peuvent parfois comprendre des leucorrhées. Dans notre série 13,33% des patientes avaient des leucorrhées.

Les signes généraux sont le plus souvent absents du fait de la précocité du diagnostic de cette maladie.

2. Examen clinique :

Sa pauvreté paradoxale attire l'attention vers l'endomètre.

Cependant l'examen de la vulve permet de juger de l'imprégnation oestrogénique en retrouvant des petites lèvres développées, ainsi qu'une muqueuse vaginale trophique (5).

Au spéculum, on recherche l'origine des éventuels saignements ou des leucorrhées, le col est le plus souvent sain (44). L'examen recherche des nodules au niveau des culs de sac ou de la face antérieure du vagin, témoignant d'une extension locale de la maladie. Le toucher vaginal permet de juger la taille de l'utérus, sa mobilité et le toucher rectal laisse apprécier la liberté des paramètres. Enfin, l'examen mammaire est systématique (5)

Ainsi pour poser le diagnostic, un bilan paraclinique s'avère indispensable (45).

III. EXAMENS PARACLINIQUES :

Une fois l'examen clinique réalisé, un bilan para clinique s'avère indispensable pour affirmer le diagnostic et apporter le maximum de précision sur le stade du cancer de l'endomètre afin d'adopter le traitement adéquat.

1. ECHOGRAPHIE :

1-1 Echographie pelvienne :

C'est le premier examen à réaliser (3, 46, 9), comprendra un temps d'exploration sus pubienne et endovaginal; sa facilité de réalisation, sa meilleure résolution et son innocuité permettent entre les mains d'un opérateur entrainé , une mesure plus fiable de l'épaisseur de l'endomètre (47, 4, 5).

Selon certains auteurs (48, 49), une épaisseur de l'endomètre mesurant moins de 4mm en dehors d'une prise de THS exclut généralement le cancer. D'autres (50, 47, 4) pensent qu'avec une valeur seuil de 5mm comme épaisseur anormale de l'endomètre, peu de cancers de l'endomètres seront manqués (<1%), chez la femme ménopausée avec prise de THS, le risque est quand l'épaisseur>8mm.

On retiendra donc en faveur d'une lésion néoplasique les éléments suivants : (50, 47)

- Une épaisseur de l'endomètre supérieur à 5mm.
- Un endomètre cétogène hétérogène avec des plages hypoéchogènes surtout si les contours sont irréguliers.
- La présence de vascularisation anarchique intra cavitaire.

Selon M Bazot, l'épaisseur de l'endomètre est supérieure à 4 mm, l'échographie permet de découvrir chez les femmes ménopausées présentant un saignement anormal, une pathologie (bénigne ou maligne) avec une sensibilité de 89 % à 97 % et une spécificité de 83 % à 74 %.

Plus l'épaisseur de l'endomètre mesurée en échographie est importante, plus le risque de cancer est élevé, pour une épaisseur d'endomètre supérieure à 15 mm, on peut évoquer le diagnostic de cancer avec une sensibilité de 88 % et une spécificité de 81 %, mais il existe des zones de chevauchement. Les autres signes évocateurs de cancer en échographie sont la présence d'un endomètre échogène hétérogène avec des plages hypoéchogènes, aux contours irréguliers et la présence d'une hypervascularisation endométriale ou sous-endométriale (51)

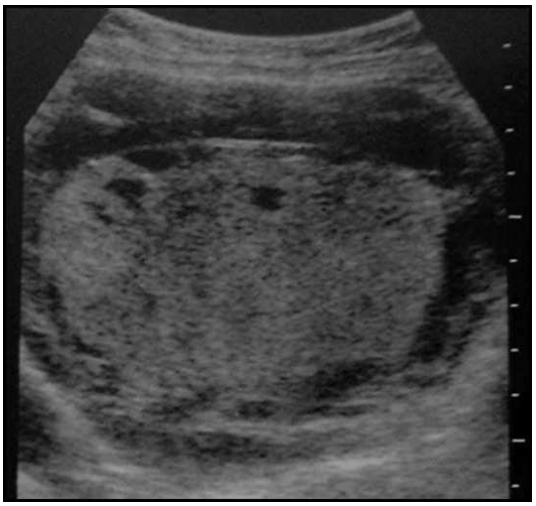

Figure 9 : Image échographique montrant un envahissement du myomètre (52).

Figure 10: Cancer de l'endomètre : Epaississement global important (30mm). Hétèrogene avec zones de nécrose, disparition de la ligne cavitaire (52).

1-2 Echographie doppler :

L'échographie endovaginale peut être complétée par l'étude doppler couleur de la vascularisation utérine et endométriale (4, 53).

Les cancers de l'endomètre engendrent une néoangiogénèse avec prolifération de vaisseaux, associée à la détection de flux à composante diastolique et indice de résistance bas au niveau des artères utérines (47, 4).

L'échographie couleur permet aussi une meilleure étude de l'invasion myométriale, en montrant la progression de la néovascuarisation au sein du myomètre lui-même (4).

2. Hystérosonographie :

Cet examen, de réalisation semblable à celle de l'hystérographie, consiste en une injection endocavitaire de sérum physiologique couplée à l'échographie endovaginale, ce qui permet de distendre les deux faces de l'endomètre (47,49).

Le temps hystérosonographique apparait particulièrement intéressant chez les patientes pour lesquelles il existe une mauvaise visualisation de l'endomètre par voie endovaginale (49). L'irrégularité des contours endocavitaires et l'absence de distensibilité de la cavité utérine sont des éléments en faveur du cancer de l'endomètre (50)

Il existe un risque théorique de déversement de cellules malignes dans la cavité péritonéale,toutefois, son importance n'a pas été entièrement élucidée((54).

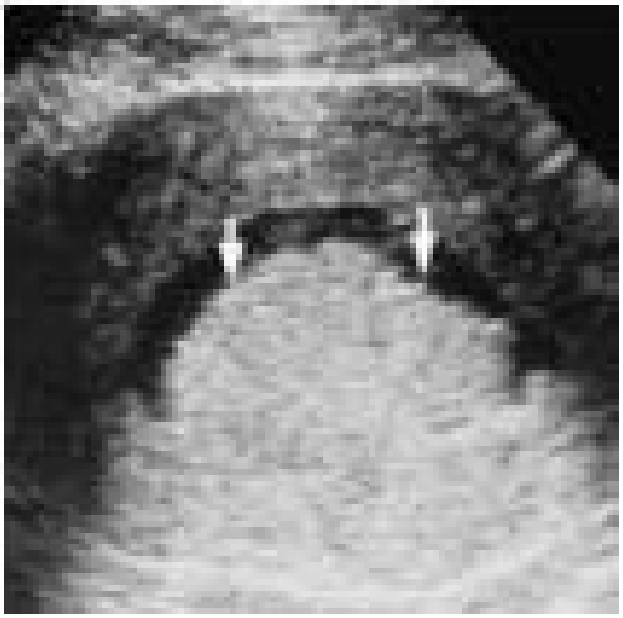

Figure 11 : image hystérosonographique Transvaginale transversale montrant une grande masse irrégulière (les flèches) se projetant du mur utérin postérieur au canal endoluminal (carcinome endométrial grade 2) (55)

3. Hystérosalpingographie :

Elle n'a plus d'indication dans le diagnostic du cancer de l'endomètre (33, 56).

4. Hystéroscopie :

L'hystéroscopie diagnostique est toujours conseillée en combinaison avec des biopsies si l'épaisseur endométriale est supérieure à 4mm à l'échographie (57).

Cet examen peut être réalisé en ambulatoire ou sous anesthésie générale, elle va permettre l'exploration de la cavité endométriale dans sa totalité, le diagnostic des lésions (cancer, polype, myome sous muqueux) et les états muqueux (atrophie, hyperplasie), et la réalisation de biopsies dirigées (46) (Fig.11).

La visualisation d'une zone endométriale anfractueuse, friable, anarchiquement épaissie et saignant au contact est fortement évocatrice d'un néoplasie.

L'hystéroscopie visualise l'étendue des lésions endométriales et l'extension vers l'isthme et l'endocol (46, 4, 58).

Cet examen a une précision de 86% pour la détection de l'envahissement cervical (4).

La fiabilité de l'hystéroscopie par la précision de l'atteinte cervicoisthmique est diversement appreciée selon les auteurs.

Marabini note une sensibilitée de 70%, Martel : une fiabilitée de 91%, Hamou et Mencaglio 97%, Dagent 69,2%, et Lasalo 88,8%.

Figure 12 : Cancer de l'endomètre dans un polype endométrial visualise lors d'une hysteroscopie (59).

Figure 13: Tumeur bourgeonnante irrégulière fragile saignant au contact (60).

5. Frottis cervico-vaginal :

La cytologie cervicale est de réalisation facile et peu coûteuse (61).

La présence de cellules suspectes ou positives en cytologie cervicale augmente la probabilité de rencontrer une lésion évoluée et agressive, et le risque de récurrence chez les patientes ayant un cancer de l'endomètre (63,62, 61).

6. Curetage biopsique de l'endomètre (CBE) :

Le curetage biopsique de l'endomètre permet le diagnostic positif dans 95% des cas, grace à l'étude histologique du produit de curetage, en précisant le type histologique et le grade de la tumeur (9, 20, 44)

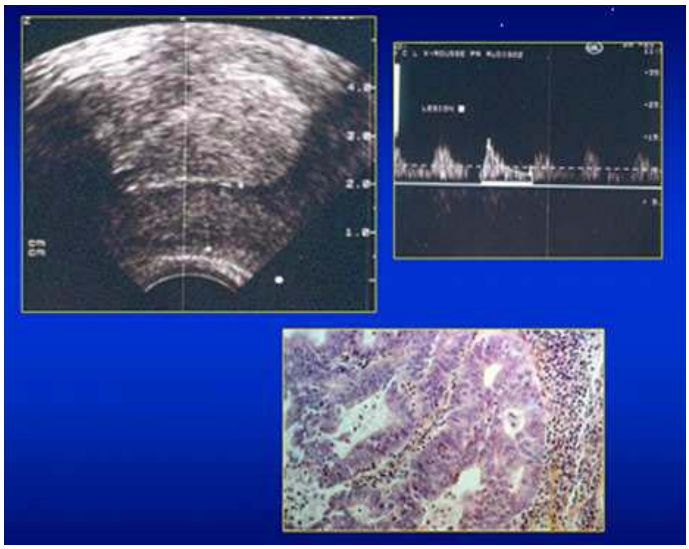

Figure 14 : Endomètre épais et vascularisé ; ana-path: Adénocarcinome endomètrial (52).

IV. BILAN D'EXTENSION :

Le cancer de l'endomètre nécessite une exploration clinique et radiologique aussi précise que possible afin de pouvoir suivre une meilleure stratégie thérapeutique.

1. Données cliniques :

Elles étaient abordées précédemment dans l'examen gynécologique celui-ci comprend l'examen au spéculum: on recherche des nodules au niveau des culs de sac ou de la face antérieur du vagin témoignant d'une extension locale de la maladie, le toucher vaginal combiné au palper abdominal : permet de juger la taille de l'utérus et sa mobilité, le toucher rectal , apprecie la liberté des paramètres, sans omettre l'examen des seins, des aires ganglionnaires ainsi qu'un examen général complet.

2. Données radiologiques :

2-1 Tomodensitométrie abdomino-pelvienne (TDM) :

Outil performant dans le bilan d'extension des cancers de l'endomètre(4, 49).

Au scanner, le cancer de l'endomètre apparait comme une zone hypodense à l'intérieur de l'utérus lors des clichés réalisés aprés injection du produit de contraste et il est difficile de le visualiser sans produit de contraste(4).

Il permet l'évaluation de l'envahissement ganglionnaire et viscéral à distance (3, 4).

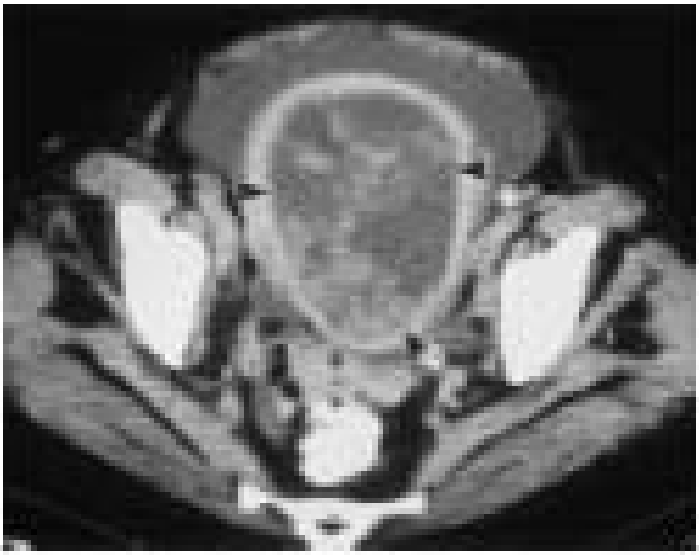

Figure 15 : Coupe transversale scanographique
révelant une tumeur hétérogène : adénocarcinome de l'endomètre (55)

2-2 Imagerie par résonance magnétique (IRM) :

C'est l'examen de référence pour l'évaluation de l'extension du cancer de l'endomètre (50, 47, 64, 58, 7).

L'IRM est considérée comme la technique d'imagerie la plus précise pour l'évaluation préopératoire des cancers de l'endomètre, en raison de son excellente résolution pour les tissus mous (48, 4, 65).

Les informations apportées sont plus fiables et plus reproductibles que celles de l'échographie (66), toute fois son accessibilité et son coût apparaissent souvent comme des facteurs limitants .

L'IRM permet une bonne évaluation de la profondeur de l'infiltration myométriale, avec une sensibilité variant de 85 à 100% et une spécificité de 60 à 100% (61, 58, 67).

L'évaluation de l'envahissement cervical est également fiable avec une sensibilité de 75 à 92%, une spécificité de 94 à 96% et une précision de 90 à 92% (48, 58).

L'exactitude pour l'extension paramétriale est de 84 à 96% pour l'IRM contre 55 à 80% pour la TDM (68).

Elle recherche les signes d'envahissement myométriale révélés par la présence d'un hypersignal dans le myomètre .

Concernant l'extension ganglionnaire, les performances de l'IRM sont identiques à celles du scanner ,la limite de ces deux examens étant liée aux critères de positivité basés sur la taille des ganglions.Or, l'augmentation de volume des ganglions peut être d'origine inflammatoire ou hyperplasique ,de même des ganglions morphologiquement normaux peuvent contenir des micro-métastases(69).

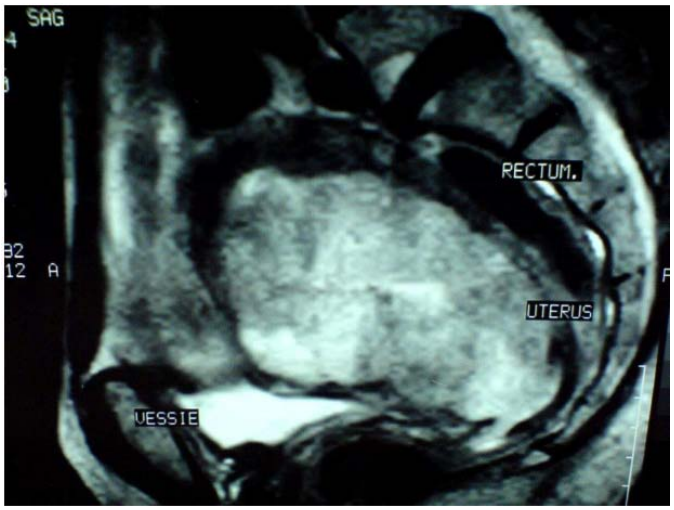

Figure16: IRM abdomino-pelvienne réalisée chez une patiente de 48ans ayant un adénocarcinome de l'endomètre (25).

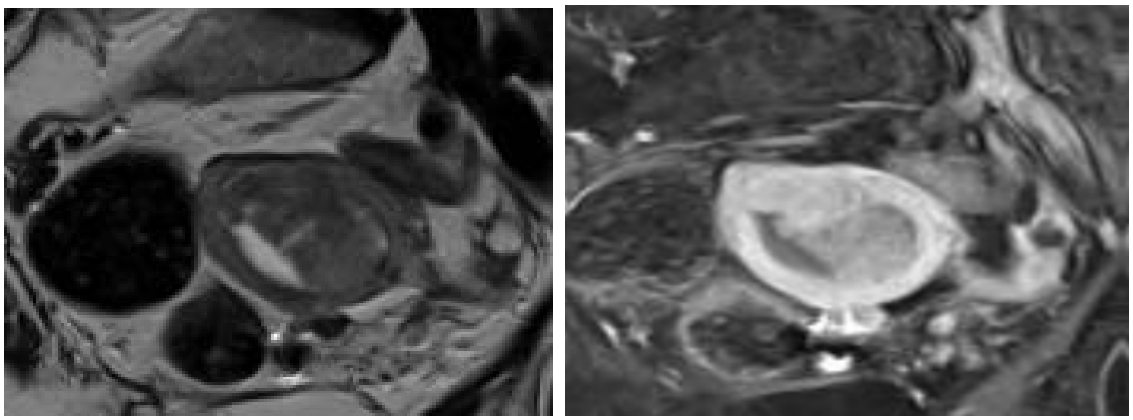

Figure 17: IRM abdominopelvienne montrant une invasion myomètre <50%(70)

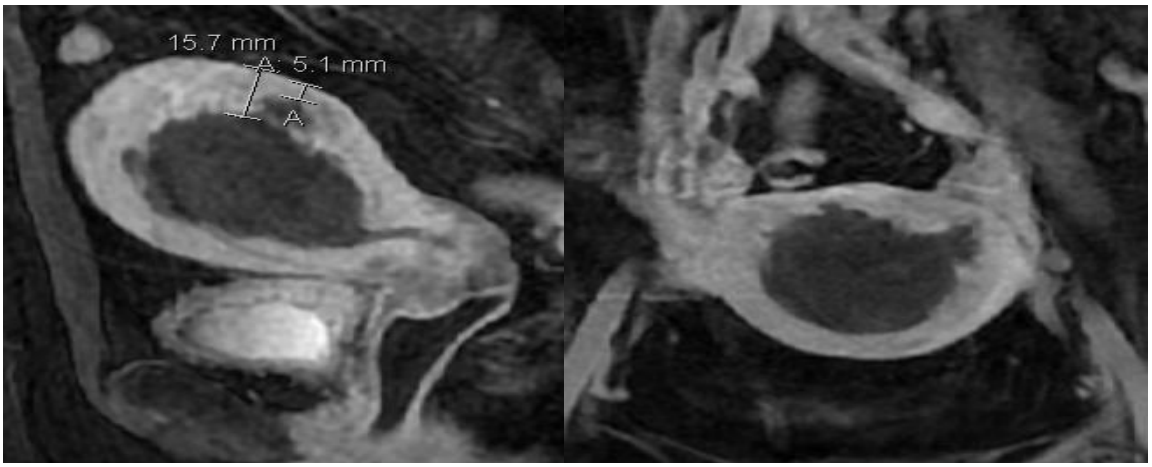

Figure 18:IRM abdominopelvienne montrant une invasion myomètre >50%(70)

2-3 Tomographie par emission de positons (TEP) :

La tomographie par émission de positons est une nouvelle modalité d'imagerie de médecine nucléaire, utilisant comme produit radiopharmaceutique un analogue radioactif du glucose, fluor-18 (18F) ou le fluorodesoxyglucose. Le tissu cancéreux consomme d'avantage de glucose et devient plus radioactif que les tissus sains , il est alors localisé sur les images obtenues grâce à une machine TEP, chaque coupe en TEP est fusionnée avec la coupe correspondante de TDM. (71)

Cet examen est utile dans la prise en charge des cancers de l'endomètre. Elle a un rôle primordial dans l'évaluation de l'invasion tumorale ganglionnaire qui conditionne le traitement et la survie (62, 72).

L'étude de HOROWITZ (68) rapporte une sensibilité de détection de l'extension ganglionnaire pelvienne et abdominale de 67% et une spécificité de 94%.

Son intégration dans l'imagerie conventionnelle montre une supériorité dans la détermination de l'extension tumorale pour la stadification primaire ou la restadification après rechute, et surtout elle facilite la détection précoce des récurrences évitant ainsi des traitements excessifs (73).

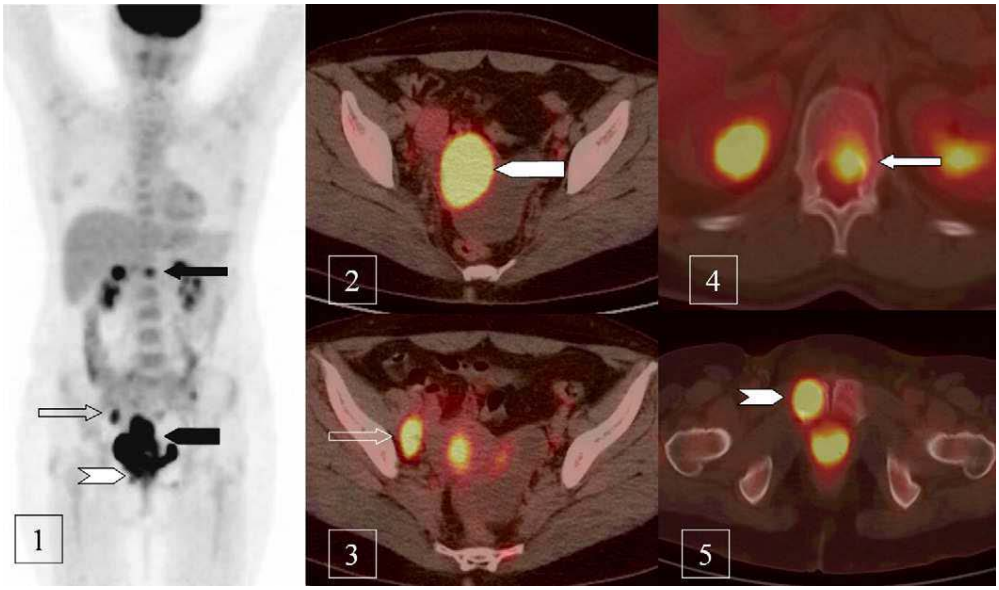

Figure19:Détection d'une métastase ganglionnaire occulte par TEP avec hyperfixation du fluorodesoxyglucose à son niveau (73).

V. LE TRAITEMENT LAPAROSCOPIQUE DU CANCER DE L'ENDOMETRE

1. Rappel anatomique:

L'hystérectomie radicale ou colpohystérectomie élargie comporte l'exérèse de l'utérus, du paramètre et du dôme vaginal et en général des annexes. On y associe une lymphadénectomie.

Cette intervention impose de parfaitement maîtriser les rapports anatomiques des structures pelviennes .On rappelle quelques connaissances anatomiques indispensables :

1-1 L'utérus :

L'utérus est retenu dans l'excavation pelvienne par des structures ligamentaires représentées par :

- Le ligament cardinal encore dénommé « paramètre » ou «paracervix » en dehors ;
- Les lames sacro-recto-génito-pubiennes d'arrière en avant ;
- Le ligament rond en haut et en avant, les pédicules annexiels en haut et en arrière. (74)

La mise en tension de l'utérus à l'aide d'un manipulateur utérin permet de tendre les ligaments et de faciliter la dissection chirurgicale (75).

1-2 L'ovaire :

L'ovaire est le seul organe véritablement intra-péritonéal de point de vue ontogénétique. Il constitue avec les trompes les annexes.

L'ovaire présente quatre ligaments :

- le ligament suspenseur de l'ovaire,
- le ligament infundibulo-ovarique,
- le ligament propre de l'ovaire
- et le mésovarium

Comme les trompes, les ovaires sont abordés soit par voie haute, soit plus rarement par voie basse [74].

1-3 Les espaces chirurgicaux :

La fosse paravésicale est séparée de l'espace vésico-utérin par les «piliers de la vessie» ou ligaments vésico-utérins, qui correspondent au prolongement des lames sacro-recto-génitopubiennes. La fosse pararectale est séparée de l'espace rectovaginal par les ligaments rectovaginaux et utéro sacrés. Le ligament cardinal sépare les fosses pararectale et paravésicale [75].

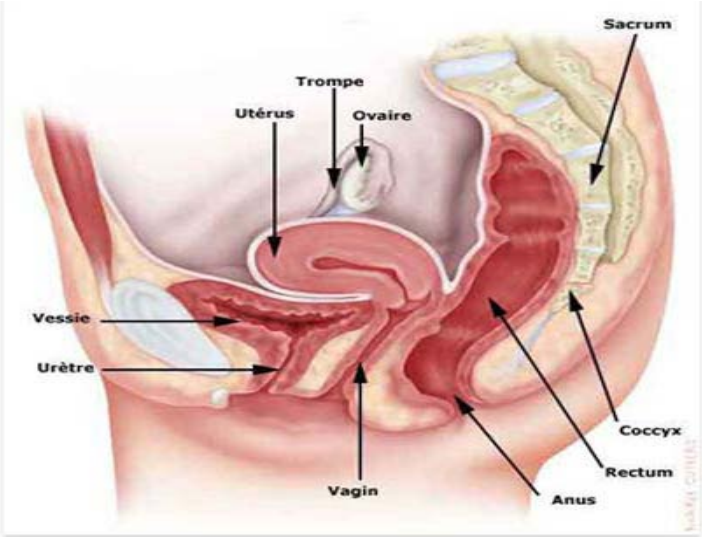

Fig.20: Appareil génital féminin(74)

1-4 Les artères et les veines:

a. Artères principales :

Les artères utérines sont issues directement de l'artère iliaque interne ou le plus souvent d'une branche interne de l'artère ombilicale.

b. Artères secondaires :

La vascularisation de l'utérus est assurée par les artères des ligaments ronds issues du réseau iliaque externe.

L'utérus est aussi irrigué par les artères ovariennes via les ligaments utéro-ovariens.

c. Veines :

Les veines utérines sont le plus souvent au nombre de quatre de chaque côté. Elles cheminent le long du ligament cardinal. Les veines secondaires suivent le trajet des artères du même nom [74].

1-5 Le drainage lymphatique

L'anatomie lymphatique pelvienne est constituée de trois lymphocentres iliaques externe, interne et primitif eux-mêmes constitués à partir de réseaux de ganglions encore appelés lymphonoeuds (Fig. 2).

Au plan fonctionnel, le plus important pour le chirurgien, tous les ganglions situés dans l'espace pyramidal réalisé par les vaisseaux iliaques internes et externes et la paroi pelvienne jusqu'au plan du nerf obturateur constituent le groupe des ganglions interiliaques. Ils correspondent anatomiquement aux groupes moyens et internes du lymphocentre iliaque externe et sont les premiers relais des carcinomes pelviens et en particulier gynécologiques. D'autres groupes ganglionnaires sont des seconds relais de drainage. Ainsi, le groupe externe (ou latéro-artériel) des ganglions situés entre l'artère iliaque externe et le muscle psoas participe également au drainage du membre inférieur.

Le lymphocentre iliaque commun, dernier relais avant l'atteinte para aortique, est constitué de trois groupes ganglionnaires : externe ou latéroartériel, interne sous la bifurcation aortique et moyen devant les articulations sacro-iliaques (fossette de Cunéo et Marcille).

Une lymphadénectomie pelvienne standard s'attache en premier lieu à prélever les ganglions interiliaques.

Elle est volontier étendue en iliaque externe latéroartériel. Elle ne sera prolongée en iliaque commun et en para-aortique qu'en cas de positivité interiliaque.

Le lymphocentre iliaque interne regroupe les ganglions profonds situés entre les branches de division des vaisseaux hypogastriques et divisés en groupes fessiers supérieur, inférieur et pré-sacré [75].

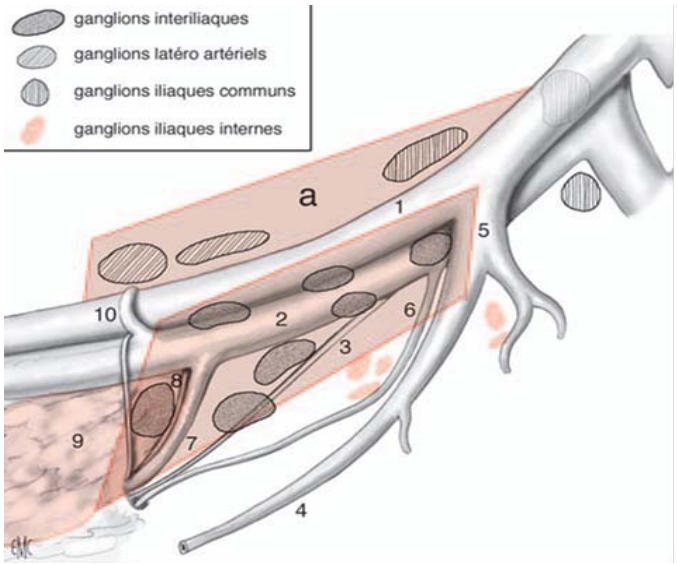

Fig. 21 : Anatomie lymphatique pelvienne. (74)

1. Artère iliaque externe ; 2. Veine iliaque externe ; 3. Nerf obturateur ; 4. Artère ombilicale (vésicale supérieure) ; 5. Artère iliaque interne (tronc antérieur) ; 6. Veine iliaque interne ; 7. Artère obturateur antérieur ; 8. Veine obturatrice antérieure ; 9. Branche iliopubienne et ligament de Cooper ; 10. Veine circonflexe antérieure. a. extension latéroartériel.

2. Les indications de la voie d'abord :

Introduit par Childers en 1993, le traitement coelioscopique des cancers de l'endomètre comble les insuffisances de la voie vaginale exclusive en permettant, à l'instar de la laparotomie, d'effectuer l'évaluation abdominale et les lymphadénectomies et pour réaliser l'hystérectomie ou assister une hystérectomie vaginale [76]. Il avait déjà montré dans sa série préliminaire que cette approche était possible même à des âges avancés(77).

Plusieurs études récentes ont comparé le traitement standard par laparotomie et par laparoscopie : 2 sont rétrospectives [78,79], 1 est prospective [80] et 1 est randomisée (81)

Les résultats de ces études sont concordants et montrent que, par rapport à la laparotomie, l'approche laparoscopique offre : une durée opératoire supérieure, des données opératoires équivalentes (pertes sanguines, nombre de ganglions réséqués), un séjour postopératoire plus court pour un taux de complications équivalent. À noter toutefois des pertes sanguines réduites et la réduction du taux de complications chez les patientes obèses

[78], pour lesquelles en dehors des obésités morbides l'approche laparoscopique peut constituer la technique de choix. D'autant que, pour toutes ces séries, les taux de survie à 5 ans sont tout à fait équivalents aux traitements par laparotomie. De plus, les coûts, pourvu que l'on utilise un minimum de matériel à usage unique, sont équivalents voire inférieurs à la laparotomie [82,83]. Finalement, Eltabbakh a montré par une étude spécifique que la qualité de vie était améliorée par l'utilisation de l'approche laparoscopique du cancer de l'endomètre (84)

Au vu des résultats précédents, il apparait que tout chirurgien traitant un cancer de l'endomètre doit actuellement être capable d'effectuer les 3 approches : laparotomie, voie vaginale et laparoscopie afin d'offrir aux patientes un geste efficace et adapté à son contexte personnel et tumoral.

Occelli et al, à partir d'une série rétrospective de 155 cas, ont montré que pour des patientes de stade I à IIA opérables : la voie vaginale exclusive est indiquée chez les patientes à l'état général précaire (option à discuter avec une irradiation exclusive) et pour les tumeurs de stade IA grade 1 car elles ne nécessitent pas de lymphadénectomie (sous réserve que ces données soient confirmées par un examen extemporané de la pièce d'hystérectomie). La voie abdominale reste indispensable dans les contres indications à la voie laparoscopique et vaginale, ou d'emblée pour les stades IC profonds (avec invasion supérieure aux 2/3 du myomètre) ; la voie coeliovaginale peut être proposée dans les autres cas [79]. Les gestes nécessaires à la prise en charge chirurgicale d'un cancer de l'endomètre sont résumés dans le tableau VIII.

Tableau VIII : Gestes chirurgicaux potentiellement nécessaires au traitement d'un adénocarcinome utérin faisabilité selon la voie d'abord

	laparotomie	la voie basse seule	la laparoscopie
l'exploration	+	_	+
la cytologie	+	+	+
l'hystérectomie totale extrafaciale	+	+ Volume/Accessibilité	+
l'annexectomie	+	20 à100%	+
la lymphadénectomie pelvienne	+	_ Extra péritonéal	+
la lymphadénectomie aortique	+	_ Extra péritonéal	+
l'omentectomie	+	_	+
autres gestes pelviens	+	_	_
autres gestes	+	_	_

Indication de la laparoscopie dans le traitement du cancer de l'endomètre : [78]

La coelioscopie doit être réservée au :

- stade I et II clinique.
- volume utérin et un accès vaginal permettant une extraction aisée de l'utérus.
- Absence de l'atteinte de la séreuse.

3. Conditions opératoires :

C'est une chirurgie à part entière, faite sous anesthésie générale avec intubation orotrachéale, dont la pratique exige une équipe expérimentée et travaillant en milieu chirurgical, avec des instruments bien adaptés et bien entretenus.

3-1 Environnement opératoire :

Jusque-là les coeliochirurgies étaient réalisées dans des salles conçues pour pratiquer des laparotomies.

a. La salle d'opération : (85)

Elle doit être bien éclairée, condition indispensable à la surveillance de la coloration des téguments du patient, elle-même permettant la détection d'éventuels troubles hémodynamiques et respiratoires.

b. La table d'opération :

Le champ opératoire est élevé en moyenne de 30cm par rapport au champ conventionnel. Ceci est expliqué d'une part par le pneumopéritoine qui élève la paroi abdominale d'une dizaine de cm), et d'autre part par la longueur des instruments utilisés (qui mesurent en moyenne 43cm et dont la moitié se retrouve à l'extérieur de la cavité abdominale). A noter que cette élévation est majorée lors des chirurgies pelviennes, où la position de Trendelenburg élève encore le champ.

c. Placement des opérateurs et des écrans :

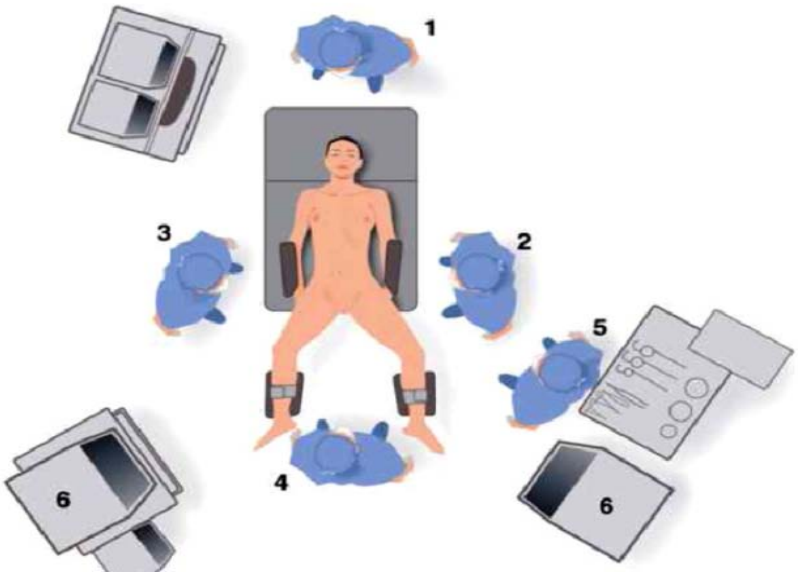

Fig. 22: Place des opérateurs en coeliochirurgie.

1. Anesthésiste ; 2. Opérateur principal ; 3. Assistant n° 1 ;
4. Assistant n° 2 ; 5. Instrumentiste ; 6. Colonne vidéo (86).

L'assistant, situé en face de l'opérateur, est actif en tenant la caméra dans sa main gauche et en travaillant avec un instrument tenu dans sa main droite. Son confort visuel est donc également important.

3-2 Matériel de coeliochirurgie :

a. La colonne de cœlioscopie :

Le chariot instrumental, ou colonne d'endoscopie, est composé d'un empilement d'appareils de vision et d'insufflation. On retrouve: (fig. 23)

L'écran, qui se trouve au sommet de la colonne, l'insufflateur électronique, la source de lumière froide, la pompe hydraulique électronique, l'enregistreur vidéo numérique, l'écran pour la gestion des photos, la caméra, la bouteille de dioxyde de Carbone, et un générateur d'électrochirurgie. Le patient est relié au chariot par une sorte de « cordon ombilical »d'environ 2m (87), comprenant les câbles de CO2, de lumière, de la caméra et de lavage-aspiration.

a-1 Le Gaz :

Le gaz idéal pour l'insufflation devrait avoir les propriétés suivantes : incolore, incombustible, disponibilité, coût abordable, faible absorption péritonéale, effets physiologiques réduits, excrétion rapide après absorption, effets minimes après embolisation intra vasculaire et solubilité sanguine maximale (88).

Le CO2 s'approche du gaz idéal et demeure le plus utilisé en cœlioscopie. C'est un gaz semi-inerte économique, dont la diffusion péritonéale n'entraîne pas de risque d'embolie, grâce à sa diffusion systémique régulée par le système ventilatoire. Le pneumopéritoine résiduel de CO2 est éliminé plus rapidement qu'avec les autres gaz, diminuant ainsi la durée de l'inconfort postopératoire (88). Toutefois, le problème majeur du CO2 réside dans son absorption vasculaire significative à travers le péritoine conduisant à une hypercapnie (89).

Fig. 23 : Colonne de cœlioscopie (1-7) et générateur pour l'électrochirurgie.

1. Moniteur ; 2. Insufflateur électronique ; 3. Source de lumière froide ;
4. pompe hydraulique électronique ; 5. Enregistreur vidéo numérique ;
6. écran pour la gestion des photos ; 7. Bouteille de dioxyde de carbone ;
8. générateur pour l'électrochirurgie (87).

a-2 Le système d'insufflation :

Le système d'insufflation comporte : une bouteille de gaz, un insufflateur (en amont duquel un filtre antimicrobien est installé), un tuyau d'insufflation et une aiguille d'insufflation (Fig. 24).

Le tuyau d'insufflation relie l'aiguille d'insufflation à l'insufflateur.

L'insufflateur doit afficher la pression intra-abdominale instantanément et clairement, et être capable de montrer le débit d'insufflation en fonction de cette dernière (Fig. 25).

L'insufflateur comporte aussi un système de réchauffement du gaz qui permet d'éviter la déperdition calorique constatée lors de l'insufflation intra-péritonéale de gaz froid.



Fig. 24: Aiguille d'insufflation.

Fig. 25: Insufflateur électronique. Le premier chiffre à gauche indique.

La pression maximale intra-abdominale exprimée en millimètres de mercure. Le chiffre du milieu correspond au débit exprimé en litres par minute et le nombre de droite au volume de gaz insufflé, exprimé en litres (90).

a-3 Le Système de vision :

Il comporte : un moniteur, une source de lumière froide, une caméra, un câble optique et un endoscope ou optique. La source de lumière permet la production d'une lumière blanche (de Xénon), et dispose d'un ventilateur intégré absorbant une grande partie de la chaleur émise. Elle est reliée à l'endoscope par le câble optique.

L'endoscope permet d'amener la lumière à l'intérieur de la cavité abdominale par des fibres et la ramène par un ensemble de lentilles. La caméra transforme alors cette énergie lumineuse en signal électrique pour donner enfin une image en couleur sur le moniteur. La qualité de l'image dépend du type de lumière utilisée, de sa puissance et de la régulation lumineuse. Cependant plus la source est puissante, plus la chaleur dégagée sera importante ce qui expose à un risque de brûlure due à la chaleur de l'œil de l'optique. (**Fig. 26, 27, 28**) **(91).**

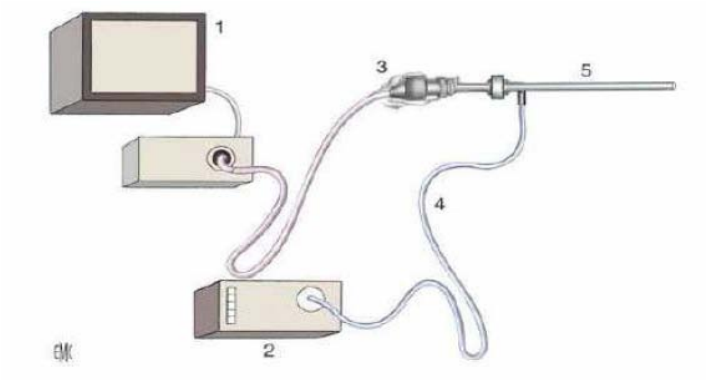

Fig. 26: Système de vision endoscopique.

1 : Moniteur. 2 : Source de lumière froide. 3 : Caméra. 4 : Câble optique.
5 : Endoscope/optique (92).

Fig. 27 : la source de lumière.



Fig. 28 : Eléments constituant un endoscope: caméra et câble de lumière froide (à droite).

b. Instrumentation :

Elle dérive de celle utilisée en chirurgie conventionnelle, il faut disposer d'un jeu d'instrument homogène sans oublier de mettre à sa portée une boite de chirurgie conventionnelle. (Fig. 29).

Fig. 29: Exemple d'une table d'instruments utilisés lors d'une Chirurgie laparoscopique [92].

b-1 Trocarts :

Les trocarts, extrêmement importants, doivent être soigneusement choisis **(Fig. 30)**.

En effet, ce sont eux qui permettent le passage des instruments à travers la paroi, et sont responsables d'un grand nombre d'accidents.

Leur pointe est soit conique soit pyramidale. Schématiquement, les pointes coniques sont atraumatiques mais peu pénétrantes, contrairement aux pointes pyramidales qui ont une grande force de pénétration, mais du coup sont plus traumatisantes au niveau de la paroi et plus à risque de lésion viscérale.

Ils doivent être mats (pour éviter l'éblouissement), et stériles. Leur taille dépend du diamètre des instruments utilisés. Un tube réducteur peut être mis à l'intérieur du trocart pour utiliser des instruments de plus petit calibre, permettant ainsi un passage facile et atraumatique des instruments, sans risque de fuites du CO_2. **(fig. 30, 31).**

Par ailleurs, il faut que les trocarts aient une valve permettant un passage facile et atraumatique des instruments **(Fig. 32)**.

La taille des trocarts est conditionnée par le diamètre des instruments utilisés. La facilité serait d'utiliser pour tous les trocarts la taille maximale, permettant grâce aux systèmes de réduction d'utiliser tous les instruments.

Le choix se porterait alors sur les trocarts de 10-12mm. Il ne faut cependant pas accepter cette course vers l'augmentation du diamètre. En effet, parmi les avantages de l'endoscopie, la diminution de la longueur des incisions, et donc des douleurs postopératoires et des séquelles esthétiques, est un élément important [93]. L'utilisation préférentielle reste à 5 ou 5,5mm.

Une fois l'incision réalisée, la pointe est retirée et des instruments chirurgicaux peuvent être introduits dans le trocart [94].

Fig. 30: Exemples de trocarts. Un trocart est constitué d'une pointe
À droite) permettant d'inciser la paroi péritonéale et d'un tube creux.
Une fois l'incision réalisée, la pointe est retirée et des instruments
chirurgicaux peuvent être introduits dans le trocart (95).

Fig. 31 : Valves de trocarts : usage unique et/ou stérilisables (96).

Fig.32: Trocarts à pointe pyramidale métallique utilisés pour passer les optiques. a. diamètre 10 mm ; b. diamètre 5 mm (95).

b-2 Instruments opératoires :

Ces instruments doivent servir aux différentes fonctions utiles aux opérateurs, telles que palpation, préhension, section, dissection, destruction et hémostase.

- Ciseaux coelioscopiques:

Ce sont des instruments microchirurgicaux fragiles, il existe plusieurs types : ciseaux courbes, ciseaux droits avec deux mors ou un mors mobile. Le choix du modèle dépendra de la structure à disséquer **(fig. 33, 34).**

Les ciseaux droits possèdent deux mors actifs. Ces modèles sont les plus efficaces dans la dissection. Il existe cependant des modèles possédant un mors fixe, qui permet des dissections plus fines notamment lorsque l'une des structures disséquées est vulnérable.

- Pinces :

Elles permettent la préhension, la présentation, la dissection et éventuellement la coagulation des tissus. Il existe plusieurs types de pinces **(Fig. 34)** :

- Plates fines: issues de la microchirurgie, elles sont peu traumatiques mais tiennent peu les tissus. Ce sont les meilleures pinces de dissection.
- Grip: spécialement conçues pour la chirurgie endoscopique en gynécologie, elles sont considérées comme traumatiques car leur prise est forte mais fine, évitant le traumatisme des saisies itératives.

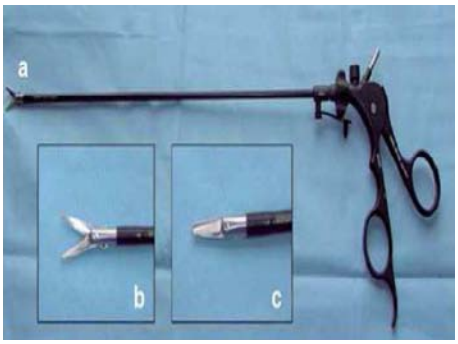

Fig. 33: Ciseaux courbes coelioscopiques. a. Vue d'ensemble ; bécasseaux ouverts ; c. ciseaux fermés (97).

Fig. 34 : Ciseaux : différents aspects et formes des lames (97).

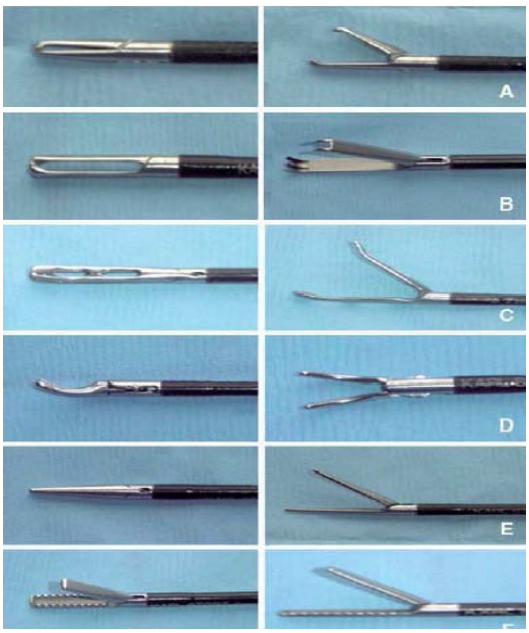

Fig. 35: Principaux instruments utilisés en cœlioscopie.
A. Pince grip. B. Pince à extraction. C. Pince fenêtrée digestive.
D. Dissecteur. E. Pince plate fine. F. Pince à biopsie (97).

- **Fenêtrées**: spécialement conçues pour la manipulation des anses intestinales, elles permettent une utilisation dans tous les gestes y compris la manipulation des aiguilles.
- **À biopsie**: elles ont été peu à peu remplacées par les autres pinces.
- **À extraction**: pinces de 5 ou 10mm, spécialement conçues pour l'extraction Transpariétale des pièces opératoires.
- **Babcock**: réplique des Babcock laparotomiques, elles sont conçues pour la manipulation des intestins.
- **À clip**: elles peuvent être réutilisables ou à usage unique. Les clips sont le plus souvent en titane, mais il existe des pinces pour les clips résorbables. Il semble préférable d'utiliser la ligature par fil ou les clips résorbables car des migrations de clips métalliques ont été rapportées **(98).**
- **À suture mécanique**: elles sont rotatives avec poignée-pistolet, et linéaires. Leurs extrémités actives peuvent être de différentes longueurs. Comme pour la laparotomie, le choix de la taille des agrafes dépend de l'épaisseur des tissus.
- **Dissecteurs:** Ils sont de plus en plus utilisés en cœlioscopie. Ils permettent la dissection complète des vaisseaux sur toutes leurs faces. Il permet de réaliser des gestes de coagulation ou de section. Il est composé d'un crochet monopolaire et d'une pince bipolaire
- **Porte-aiguilles** : Ils sont très proches des portes-aiguilles traditionnels, et doivent pouvoir maintenir l'aiguille fermement afin qu'elle ne bouge pas lors des sutures. (Fig. 20).



Fig. 36 : Crochets monopolaires.

Fig. 37 : Bistouri électrique. Mode monopolaire et bipolaire.
Plaque neutre double zone



Fig. 38: Instruments de suture. a. Pousse-noeud; b. porte-aiguille; c.ciseaux à fils [41].

b-3 Système de lavage-aspiration :

En coeliochirurgie, l'aspiration équivaut à la compresse laparotomique. La canule d'aspiration doit donc être sur le site opératoire en prévision de son utilisation avant les instruments de section et d'hémostase **(Fig. 39)**.

En général, le tuyau d'aspiration présente un diamètre de 8-10 mm, est connecté à une poche de recueil avec filtre, elle-même branchée sur l'aspiration centrale du bloc. Une dépression de l'ordre de 0,6 est habituellement suffisante.

Fig. 39 : Canules coelioscopiques. [97].
a. Canule à cytoponction. b. Canule à aspiration-lavage de 5 et 10 mm

b-4 Canulation utérine :

La canulation utérine tient une place capitale en laparoscopie gynécologique. Certes, elle nécessite le plus souvent un aide supplémentaire placé entre les jambes de la patiente. Mais elle permet de mobiliser l'utérus en améliorant ainsi de manière considérable l'exposition de l'utérus et des annexes, et en facilitant les gestes de dissection et de section par mise en tension des tissus opérés.

De nombreux systèmes peuvent être utilisés. Suivant l'intervention, on choisit une simple canulation à l'aide du spéculum de Collin, l'hystéromètre (stérilisation tubaire, grossesse extra-utérine), le système de Valtchev (épreuve au bleu tubaire) **(Fig. 40)**, ou le manipulateur utérin de Clermont-Ferrand (hystérectomie) **(Fig. 41.a, b).**



Fig. 40 : Spéculum de COLLIN, pince de POZZI, Hystéromètre, Canule : injection bleu méthylène [94].

Fig. 41 a : Manipulateur utérin : Canulateur de Clermont-Ferrand(96)

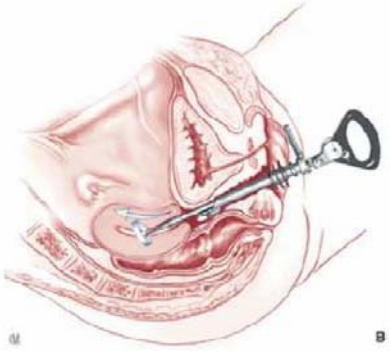

Fig. 41b : Manipulateur utérin de Clermont-Ferrand en position (96).

c. Moyens d'extraction des pièces opératoires:

- **Sacs coelioscopiques** :

Appelés Endobags en anglais, les sacs coelioscopiques sont utilisés pour retirer de manière «propre», soit directement à travers la paroi soit au travers d'un trocart, des masses abdominales tel que les kystes ovariens, les myomes utérins, les ovaires, les trompes, les grossesses extra-utérines ou les ganglions lymphatiques.

Ainsi, lors de la manipulation et l'extraction de la pièce opératoire, ils protègent la cavité péritonéale et la paroi de la contamination bactérienne, chimique, trophoblastique, ou tumorale.

Les endobags peuvent être soit tissés, soit en plastique.

Deux principes d'endobags [95] existent : le sac libre et le panier :

Le premier, pré conditionné afin d'être introduit par un trocart de 10-12 mm, est libéré directement dans la cavité péritonéale. Il peut être sorti par l'ouverture pariétale de n'importe quel trocart, qui pourra être agrandie si besoin. Ce système est moins onéreux mais nécessite un peu plus d'adresse de manipulation de la part de l'opérateur (Fig. 24 A, B).

Le panier, lui, est introduit par un trocart de 10-12mm. Et l'extraction se fait par le même trocart (Fig. 25)

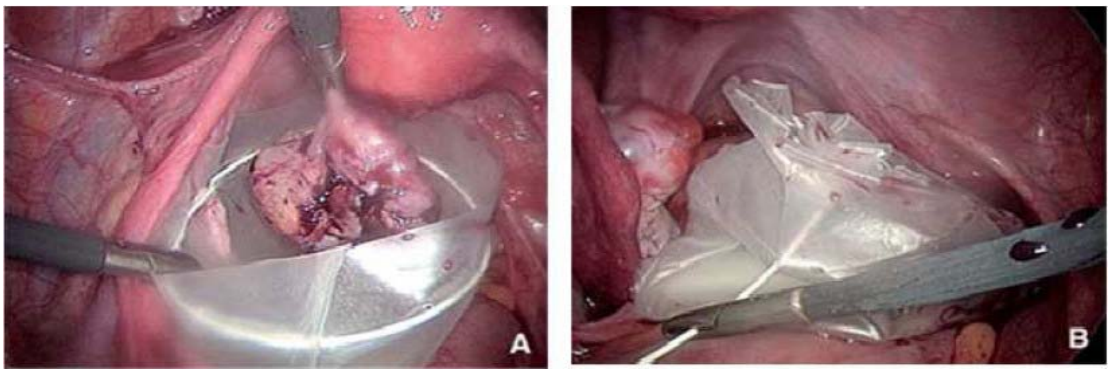

Fig. 42 : A. Introduction de la pièce opératoire. B. Fermeture du sac [94].

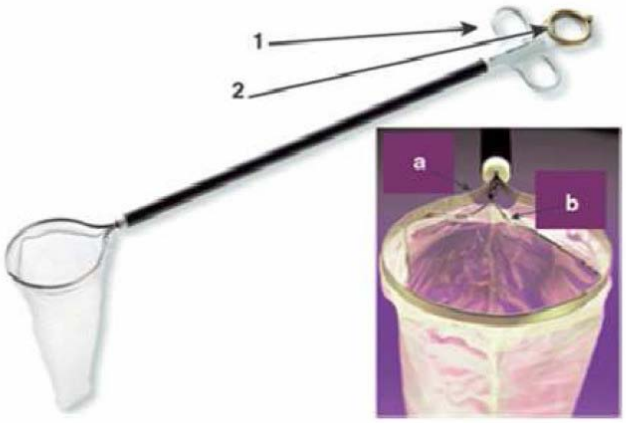

Fig. 43 : Panier laparoscopique Endocatch.
1. Tracteur du collet ; 2. Tracteur du fil. a. Collet métallique ;
b. fil de fermeture du sac [94].

d. Une boite de laparotomie :

Elle doit toujours être à portée de main du chirurgien en cas de conversion.

3-3 Déroulement de l'intervention :

En collaboration avec l'anesthésiste, le gynécologue sélectionne les patientes par le biais d'un interrogatoire et d'examens clinique et paraclinique minutieux. Préalablement à toute intervention, l'information de la patiente sur les avantages et les risques de la coeliochirurgie, et sur la possibilité de conversion laparotomique, ainsi que l'obtention de son consentement demeurent indispensables. Ces paramètres seront envisagés dans la prévention des accidents et les aspects médico-légaux de la coeliochirurgie gynécologique.

a. Installation de la patiente :

Comme dans toute chirurgie, une bonne installation facilite l'exposition et conditionne la qualité du geste opératoire.

La patiente est placée en décubitus dorsal, les jambes semi-fléchies en abduction, laissant un accès vaginal facile. Le rebord fessier dépasse légèrement de la table permettant la mobilisation aisée de l'utérus après canulation. Les deux bras sont laissés le long du corps, évitant le risque de compression du plexus brachial.

Une position gynécologique classique est possible sans trop fléchir les cuisses pour ne pas limiter les gestes coelioscopiques.

La position de Trendelenburg est formellement interdite avant l'insufflation du pneumopéritoine et l'introduction du premier trocart.

On effectue ensuite une toilette méticuleuse du champ opératoire tout en insistant sur l'ombilic, zone de multiplication bactérienne, qui peut être responsable de surinfection de la plaie opératoire [98].

b. Drainage vésical :

Excepté le cas d'une intervention prévue longue, un drainage vésical simple suffit en cas de gestes uro-gynécologiques et de risque urinaire opératoire où le drainage continu est nécessaire.

c. Préparation digestive :

L'objectif de la préparation digestive en gynécologie est de permettre un refoulement correct des anses grêles pour faciliter l'exposition du pelvis.

Par exemple, un lavement rectal la veille de l'intervention avec, au préalable, un régime sans résidu pendant au moins 3 jours est suffisant.

d. Installation du matériel coelioscopiques :

Avant de débuter l'intervention, le matériel doit être impérativement vérifié et installé.

e. Placement des opérateurs :

Les opérateurs se préparent à la cœlioscopie, et se mettent en place pour débuter l'acte de coeliochirurgie.

f. Création du pneumopéritoine :

La création du pneumopéritoine consiste à insuffler du dioxyde de carbone dans la cavité abdominale afin d'en visualiser les organes et de permettre ainsi un acte diagnostique et /ou thérapeutique.

Deux techniques sont habituellement utilisées pour la création du pneumopéritoine :

- **La technique dite fermée ou ponction** : utilise l'aiguille de Veres ou de Palmer qui, introduite à l'aveugle dans la cavité abdominale, permettra l'insufflation de gaz suivie par l'introduction du premier trocart.

Malgré qu'elle soit bien maîtrisée, elle est encore incriminée dans de graves accidents tels que les plaies vasculaires et viscérales.

- **La technique dite ouverte ou «open» laparoscopie** : consiste à introduire le premier trocart de façon «chirurgicale» sous contrôle de la vue. Ce dernier servira par la suite pour l'insufflation.

f-2 Méthode fermée ou ponction :

Mise en place du trocart ombilical après la création du pneumopéritoine :

Elle a l'avantage d'être plus rapide et plus simple [99]. Cependant, elle expose à un risque plus élevé de plaies viscérales et surtout de plaies vasculaires pouvant mettre en jeu la vie du patient notamment lors de l'introduction du premier trocart [100].

Le principe de cette manœuvre consiste à introduire dans la cavité abdominale une aiguille (aiguille de Palmer ou de Veres) et ensuite y insuffler du dioxyde de carbone.

L'aiguille est introduite au niveau ombilical dans le plan sagittal par un geste contrôlé, avec un angle de 90° par rapport à la paroi et de 45° par rapport à l'horizontale (Fig. 29).

L'opérateur doit percevoir deux ressauts correspondant aux plans fascial et péritonéal.

Lors de l'introduction dans l'hypocondre gauche, trois ressauts doivent être perçus (gaine rectusienne, fascia transversalis et péritoine).

Dans ce cas, l'aiguille est introduite verticalement, sans inclinaison et sans traction de la paroi (le rebord costal réalise une tente suffisante).

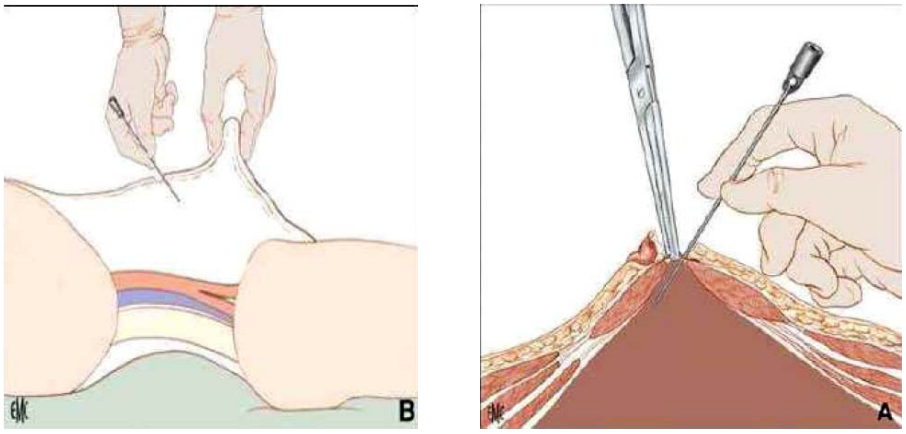

Fig. 44 : Ponction péritonéale par l'aiguille de Veres (A et B : à l'ombilic) [101].

- **Choix du lieu d'insufflation:**

Après vérification du bon fonctionnement du ressort de l'aiguille, le lieu d'insufflation est choisi, dans la majorité des cas au niveau ombilical.

En cas de difficulté ou d'antécédents de laparotomie (surtout médiane sous-ombilicale), l'hypocondre gauche est préféré, à mi-distance entre l'ombilic et le gril costal. L'insufflation dans le Douglas est possible en particulier après une insufflation pré-péritonéale importante où le décollement ne permet pas de franchir le péritoine.

- **Contrôle de la position intra-abdominale de l'aiguille**

Un test de sécurité simple est réalisé avec une seringue de 20 ml et comprend trois temps :

- L'aspiration ; quand elle ne ramène rien, cela témoigne de pression intra abdominale négative;
- L'injection de 15 ml d'air : quand elle s'effectue facilement et sans résistance , cela correspond à la diffusion du gaz dans la cavité;
- Une deuxième aspiration immédiate : ne ramène rien

Si ce test de sécurité est satisfaisant, l'insufflation est possible. En cas de doute, l'aiguille est retirée et replacée selon la même technique. Trois tentatives au maximum sont autorisées pour chaque point d'entrée.

- **Installation des trocarts**

C'est à travers les trocarts que se fait l'introduction des instruments pour atteindre le site opératoire. Les trocarts utilisés doivent assurer la stabilité et permettre un bon coulissement des instruments sans ressortir de leurs places. Ils doivent être gainés ce qui évitera toute coagulation intempestive [102]. Les joints en plastique ou en caoutchouc doivent assurer une bonne étanchéité pour éviter toute perte de gaz. Ces joints doivent être vérifiés à chaque utilisation ou même changés si nécessaire.

La largeur de l'accès à la zone cible est plus liée à la disposition qu'à la taille des trocarts. Les trocarts doivent avoir le diamètre le plus petit possible. Le traumatisme, source de douleurs ou d'éventrations, et le risque de blesser des vaisseaux pariétaux sont bien moindres si on utilise des trocarts de 5mm au lieu de 10mm [103]. De plus, la mobilité des instruments est

accrue à travers de petits trocarts (car on exerce moins de pression sur l'orifice du trocart), particulièrement chez la patiente obèse [104].

Les trocarts sont disposés en arc de cercle dont le centre est l'organe cible et le rayon de 20 à 25cm .Sur cet arc de cercle les trocarts doivent avoir une distance d'au moins 7cm entre eux, pour permettre une gestuelle externe facile. Les trocarts opérateurs sont placés de telle manière que leur angle d'intersection au niveau de la zone opératoire soit proche de 90°.

Donc plus la cible est profonde, plus l'écartement des trocarts devra être important.

Les trocarts d'exposition, dédiés à l'écartement ou à l'irrigation-aspiration sont situés aux extrémités de l'arc du cercle. C'est «la règle des trocarts».

f-3 Méthode ouverte ou open coelio :

Mise en place du trocart ombilical directement sans création du pneumopéritoine :

Il est tout à fait possible d'introduire le premier trocart ombilical directement, sans passer par le stade de création du pneumopéritoine. Trois conditions sont indispensables pour cette technique :

- Pas d'antécédent de laparotomie.
- Pas de surcharge pondérale.
- Paroi abdominale parfaitement relâchée.

Le principal avantage de cette méthode est le risque quasiment nul de lésions vasculaires, complication pouvant mettre en jeu le pronostic vital du patient ; mais aussi le risque atténué (mais non nul) de lésions viscérales.

Elle est donc recommandée en termes d'assurance qualité [105, 106].

Le choix de l'incision cutanée est habituellement ombilical ou péri ombilical.

La longueur de l'incision doit être adaptée à l'épaisseur de la paroi : en effet, chez les patientes obèses l'élargissement de l'incision peut mener à un véritable problème d'étanchéité.

L'incision, étroite mais profonde, doit traverser les différents plans suivants : (fig. 30)

_ **L'aponévrose** : l'incision aponévrotique peut être du diamètre du trocart optique de 10mm.

Si l'opérateur est amené à l'agrandir, un point de fil résorbable est placé dans ces berges en attente de la rétrécir en cas de fuite de gaz et de la fermer en fin d'intervention.

La technique est plus simple au niveau de l'ombilic où la peau, l'aponévrose et le péritoine sont en étroite proximité. Ceci permet une pénétration abdominale rapide. Dans les cas moins favorables (patients adipeux), il est utile avant d'inciser l'aponévrose de soulever un cône de celle-ci par deux pinces et de l'exposer largement et d'y placer une large bourse de fil résorbable. L'aponévrose est incisée au milieu de cette bourse et les deux fils seront serrés permettant le maintien de l'étanchéité puis la fermeture aponévrotique après ablation du trocart (fig. 31).

- **Le plan musculaire** : si l'on est hors médiane il est dissocié, et si une aponévrose postérieure existe elle est soulevée par deux pinces puis incisée.
- **Le péritoine**: Il ne doit pas être perforé à l'aveugle mais soulevé par deux pinces sans griffes exposant un pli. Trois critères sont à rechercher :
  - ✓ vérifier la minceur du pli en le pinçant entre le pouce et l'index.
    Il faut alors sentir les deux feuillets glisser l'un sur l'autre.
  - ✓ l'orifice péritonéal doit apparaitre noir et béant.
  - ✓ l'orifice péritonéal doit admettre sans résistance et sur plusieurs centimètres l'extrémité d'un instrument mousse.

Le trocart peut ensuite être introduit sous contrôle visuel dans l'orifice péritonéal en utilisant un mandrin à bout mousse. L'insufflation peut alors commencer [99].

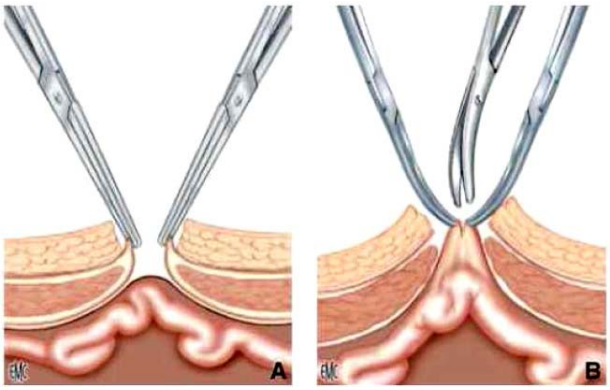

Fig. 45: Open coelio sur la ligne médiane.

A : ouverture et suspension de l'aponévrose
B : suspension et ouverture du péritoine

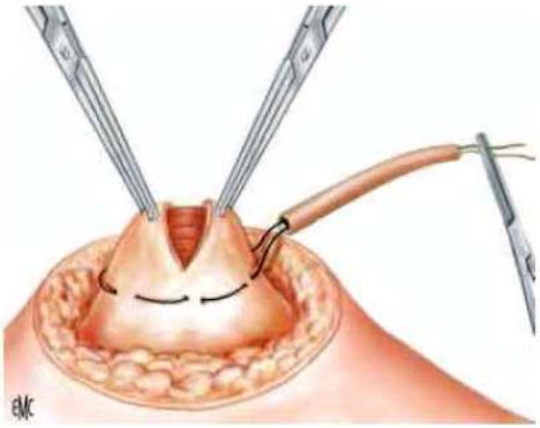

Fig.46 : Open coelio sur paroi épaisse ou musculeuse
Bourse sur l'aponévrose et tirette de serrage.

- **Mise en place des trocarts pour les instruments** :

Ces trocarts opérateurs doivent être toujours introduits sous contrôle visuel, en dehors des vaisseaux épigastriques préalablement repérés.

Le point latéral idéal se situe à 2-3cm en dedans des épines iliaques antérosupérieures, en dehors du bord latéral des muscles grands droits de l'abdomen. Après mise en place des trocarts, la pression intra-péritonéale est diminuée à 12 mm Hg.

4. Les gestes chirurgicaux

4-1 Lymphadénectomies :

Actuellement, la lymphadénectomie chirurgicale est la référence pour l'évaluation ganglionnaire . L'étude des ganglions en imagerie est insuffisante, que ce soit par scanner, par IRM ou par lymphographie .Le TEP-scanner est encore en évaluation .

La technique de référence est la lymphadénectomie par laparotomie.

La lymphadénectomie peut être aussi réalisée par laparoscopie. Elle a d'abord été réalisée par voie extra-péritonéale , puis par voie transpéritonéale . La technique est bien codifiée.

La voie laparoscopique est une technique sûre et fiable .

Elle permet une réduction de la morbidité liée à la laparotomie , tout en conservant la même exhaustivité . Seule l'obésité morbide (IMC > 30) ou un pelvis «bloqué» par des adhérences peuvent rendre impossible cette intervention . Elle permet de proposer une irradiation et une chirurgie adaptée à l'extension ganglionnaire de la maladie(107).

a. Technique opératoire:

Elle débute par l'ouverture du péritoine entre le ligament rond et le ligament lombo-ovarien, en dedans de la veine iliaque externe. Les gaines de l'artère et de la veine iliaque externe sont ouvertes de la bifurcation iliaque jusqu'à l'anneau crural. (Fig . 32)

La fosse para vésicale est ouverte largement en refoulant la vessie et l'artère ombilicale en dedans. Le nerf obturateur est ainsi repéré et libéré sur tout son trajet jusqu'à son émergence dans l'espace interiliaque.(Fi g.33)

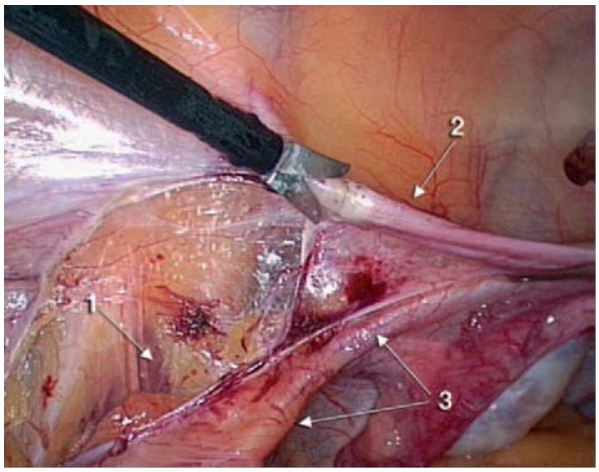

Fig. 47 : Incision du péritoine.

1.Muscle psoas ; 2. ligament rond ; 3. vaisseaux ovariens. [108]

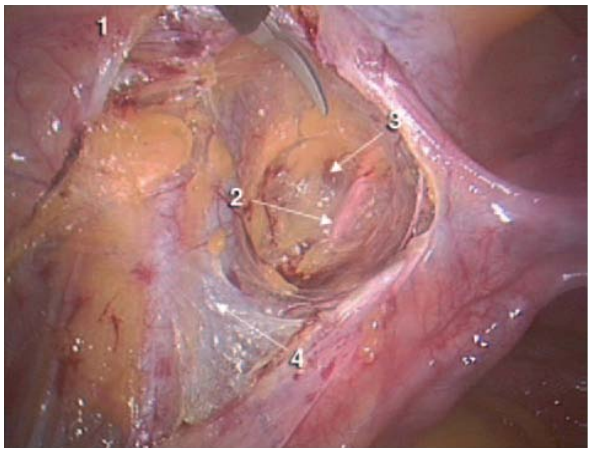

Fig.48 : Ouverture de la fosse paravésicale.

1. Artère iliaque externe ; 2. artère ombilicale ;
3. fosse paravésicale ; 4. Veine iliaque externe. [108]

La lame ganglionnaire est alors libérée de l'arcade crurale caudalement, de la bifurcation iliaque crânialement, du muscle obturateur interne latéralement, de l'artère ombilicale et la vessie médialement, du nerf obturateur en bas et de la veine iliaque externe en haut. Cela permet l'exérèse en monobloc de tous les ganglions iliaques externes (groupe latéroartériel, inter-artério-veineux et sous veineux jusqu'au nerf obturateur) et des ganglions hypogastriques internes et externes (jusqu'à la racine lombaire du plexus sciatique située en arrière de l'épine sciatique).(Fig. 34)

L'ouverture de la fosse pararectale est facilitée par le repérage de la bifurcation artérielle iliaque. La dissection débute en dedans du relief de l'artère iliaque interne qui est suivie jusqu'au plancher des muscles élévateurs de l'anus. Cette manoeuvre nécessite parfois la coagulation de petits vaisseaux issus directement des vaisseaux iliaques internes . [108]

En cas d'envahissement des ganglions pelviens, on réalise un curage lombo-aortique qui retire les ganglions iliaques communs, latéro-aortiques, latéro-caves, pré-caves et pré-aortiques et les ganglions inter-aortico-caves.

La dissection remonte jusque sous la veine rénale gauche .

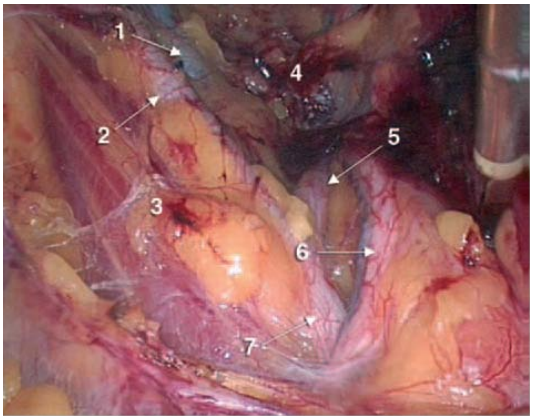

Fig.49 : Ouverture de la fosse paravésicale (côté gauche). [108]

1. Nerf obturateur ; 2. Psoas ; 3. Artère iliaque externe ; 4. Veine iliaque externe ; 5. Fosse paravésicale ; 6. Artère ombilicale ; 7. Artère utérine ; 8. Fosse pararectale

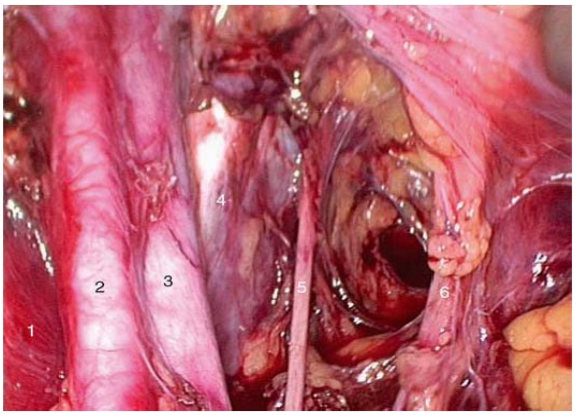

Fig. 50: Vue coelioscopique: aspect en fin de curage pelvien. [108]

1. Muscle psoas; 2. Artère iliaque externe ; 3. Veine iliaque externe 4. Paroi pelvienne, aspect blanchâtre traduisant le fait que tout le tissu ganglionnaire a été retiré sous la veine jusqu'à la paroi ; 5. Nerf obtura- teur ; 6. Artère ombilicale

La lymphadénectomie pelvienne laparoscopique est un geste désormais standardisé dont les résultats en termes de fiabilité et de sécurité supportent tout à fait la comparaison avec la laparotomie. Elle offre l'avantage d'un geste peu adhésiogène, à coût équivalent à la laparotomie, mais dont les suites opératoires sont significativement plus simple[108]

b. Place du curage dans le traitement du cancer de l'endomètre

- Indications des curages pelviens :

Les indications de curage pelvien systématiques sont les stades Ib, Ic et II (109). Elles restent discutées dans les stades Ia (intramuqueux), surtout pour les tumeurs bien différenciées. Là aussi, l'envahissement ganglionnaire est un facteur pronostique important. L'imagerie est peu performante et n'est contributive que si elle est positive (plus de 50 % des ganglions envahis font moins de 10 mm et 29 % des ganglions indemnes font plus de 10 mm).

Dans les stades IA et pour des tumeurs de grade 1, le curage ganglionnaire pourrait être évité mais ceci nécessite d'avoir un examen extemporané de la pièce opératoire (fiabilité de 94%) (110).

- Indications des curages lomboaortiques :

Les indications de curage lomboaortique sont les formes papillaires séreuses, les stades IC, le grade 3, l'atteinte ovarienne macroscopique concomitante, et tous stades apparemment plus limités mais avec atteinte ganglionnaire pelvienne (109). Le curage de nécessité s'impose lorsque des adénomégalies sont observées à l'imagerie ou à la palpation de la région lomboaortique, dans ces cas il doivent être systématiquement effectuée.

Mariani et al. ont évalué récemment l'envahissement ganglionnaire dans le cancer de l'endomètre [111]. les auteurs concluent qu'il semble raisonnable de ne pas réaliser de curage chez les patientes à bas risque (adénocarcinome endométrioïde de stade IA ou IB de grade 1 ou 2 avec une tumeur≤ 2cm). En revanche, dans tous les autres cas, les auteurs recommandent la réalisation d'une lymphadénectomie non seulement pelvienne, mais également lomboaortique, en raison de la possibilité d'envahissement lomboaortique isolé. Cette recommandation reste,

néanmoins, à adapter au terrain des patientes qui ne permet pas toujours une telle chirurgie, même si la cœlioscopie permet d'en limiter la morbidité (111).

c. La valeur thérapeutique des curages:

En ce qui concerne la valeur thérapeutique , Cragun et al. ont montré que la réalisation d'une lymphadénectomie lomboaortique n'est pas associée à une augmentation de la survie . Ce bénéfice existait en cas de prélèvement contenant au moins onze ganglions(112).

L'étude rétrospective de Chan et al, à propos de 12 333 patientes porteuses d'une tumeur endométrioïde, montre que la survie des patientes à risque intermédiaire et élevé de métastases augmente avec le nombre de ganglions qui ont été enlevés pendant la dissection (113).

Bristow et al. montrent que la résection complète de métastases ganglionnaires macroscopiques allonge la médiane de survie des patientes(114)

Selon Chan et al , le nombre de ganglions retirés garde une influence statistiquement significative sur la survie chez les patientes porteuses de métastases ganglionnaires (113).

4-2 Le ganglion sentinelle

Le concept de ganglion sentinelle a été développé initialement en 1977 pour le cancer du pénis. Cette technique est maintenant couramment utilisée dans le mélanome malin, le cancer du sein et le cancer de la vulve. Elle a été décrite pour la première fois dans le cancer de l'endomètre par Burke et al. en 1996 (115) et est encore en phase d'étude. Le ganglion sentinelle correspond au premier relais ganglionnaire de drainage d'une tumeur lymphophile. Cette technique peu invasive permet de prédire le statut ganglionnaire sur la base d'un prélèvement ganglionnaire sélectif avec une morbidité moindre que celle engendrée par une lymphadénectomie. Ainsi, selon ce concept, si le ganglion sentinelle est indemne de métastases les autres ganglions ne doivent pas être envahis. Il existe des variations anatomiques importantes concernant la localisation du ganglion sentinelle. Leur détection repose donc sur l'utilisation de techniques colorimétriques, radio-isotopiques ou combinées.

Comme dans le cancer du col , de nombreuses équipes ont proposé l'utilisation du ganglion sentinelle en cas de cancer de l'endomètre. Cette approche est très attractive dans la mesure où le drainage lymphatique du corps utérin se fait en partie par la voie des ligaments lombo-ovariens avec une atteinte théoriquement plus fréquente des ganglions para-aortiques. La grande variété des sites anatomiques possibles en ferait même une indication privilégiée de cette méthode. Trois approches ont été proposées pour l'injection du produit destiné à permettre l'identification du ganglion sentinelle : la voie péricervicale comme dans les tumeurs du col, (116) une voie intramyométriale sous séreuse(117), et une voie hystéroscopique (118).

Leurs conclusions sur le site d'injection qui devra être utilisé sont simples. Dans les trois études qui ont utilisé l'injection péricervicale ousous-séreuse, aucun ganglion sentinelle para-aortique n'a été identifié alors que les taux sont de 15 % à 38 % des patients dans l'injection intra-utérine. Cette dernière voie est donc la seule voie possible,comme le confirme une étude publiée plus récemment (119).

L'étude Sentiendo a montré la faisabilité de la technique du GS dans les cancers de l'endomètre par une injection péri-cervicale des traceurs. Il s'agit d'une technique simple est reproductible avec une bonne sensibilité et valeur prédictive négative et qui n'a pas une morbidité accrue. Elle a surtout démonté, que dans les tumeurs à bas risque ou à risque intermédiaire, se priver des curages ganglionnaires pelviens risquait d'aboutir à un sous traitement des patientes, susceptible d'aboutir à une augmentation des récidives tumorales et à une diminution de la survie globale des patientes.

Cette méthode qui pourrait permettre de limiter l'étendue de la dissection ganglionnaire, tout en préservant la fiabilité dans le staging, mérite des études complémentaires avant d'être proposée en routine. En résumé, l'évaluation du ganglion sentinelle constitueune technique prometteuse qui mérite une évaluation plus poussée en ce qui concerne la prise en charge des cas de cancer de l'endomètre.(120)

Fig. 51 : Visualisation des canaux lymphatiques pelviens droits sentinelles par injection de Bleu Patenté. [121]

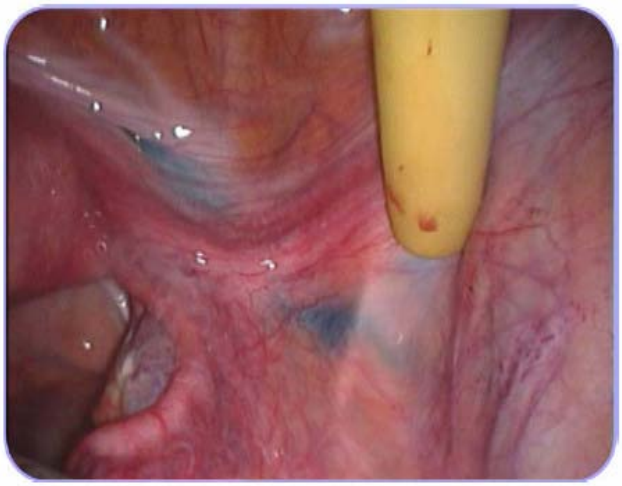

Fig. 52 : Ganglion sentinelle iliaque externe droit bleu avec recherche de radioactivité à l'aide d'une sonde de détection isotopique endoscopique [122]

4-3 Hystérectomie extrafasciale avec annexectomie laparoscopique [123]

✓ Instrumentation :

Les instruments coelioscopiques nécessaires à l'hystérectomie totale non conservatrice sont deux pinces grip ;

- deux pinces atraumatiques courtes ;
- un système de lavage aspiration, installé dès le début de l'intervention ;
- deux porte-aiguilles, un pousse-noeud ;
- une pince bipolaire ;

- une source d'énergie monopolaire ;
- une paire de ciseaux courbes endoscopiques.

✓ Installation de la patiente

Il s'agit du premier temps de l'intervention et un soin particulier doit être apporté à l'installation correcte de la patiente : décubitus dorsal, les deux bras sont installés le long du corps dans des gouttières de protection, et les jambes sont légèrement fléchies à 30° et écartées. Le périnée doit dépasser le bord de la table opératoire afin que celle-ci ne gêne pas la mobilisation ultérieure du manipulateur utérin. Suit ensuite la désinfection cutanée et vaginale.

✓ Place de l'opérateur et de ses aides

L'opérateur est à gauche de la patiente et l'instrumentiste se place à côté de lui, légèrement en retrait. Le premier aide est en face de l'opérateur, à la droite de la patiente. Son rôle majeur est le contrôle du bloc caméra optique qu'il tient dans sa main gauche. Le deuxième aide, assis entre les jambes de la patiente, assure l'orientation de l'utérus par ses actions sur le manipulateur. Plusieurs types de manipulateurs utérins sont actuellement disponibles. L'utilisation de chacun d'entre eux est en fonction des habitudes et de l'expérience des différentes équipes. La technique est ici décrite en utilisant le manipulateur type Clermont-Ferrand.

✓ Sondage urinaire et canulation utérine

Une fois les champs stériles installés, le deuxième aide pose la sonde urinaire. Le manipulateur est inséré secondairement, sous contrôle coelioscopique et après obturation des trompes, en le vissant dans le conduit cervical (Fig. 54).

Le diamètre du pas de vis doit être relativement large et adaptable notamment en cas de patientes ménopausées où une dilatation cervicale par bougie de Hégar est souvent nécessaire. Celle-ci doit être très prudente afin d'éviter toute perforation, et il convient de ne pas trop dilater le col afin d'augmenter la prise entre manipulateur et canal endocervical.

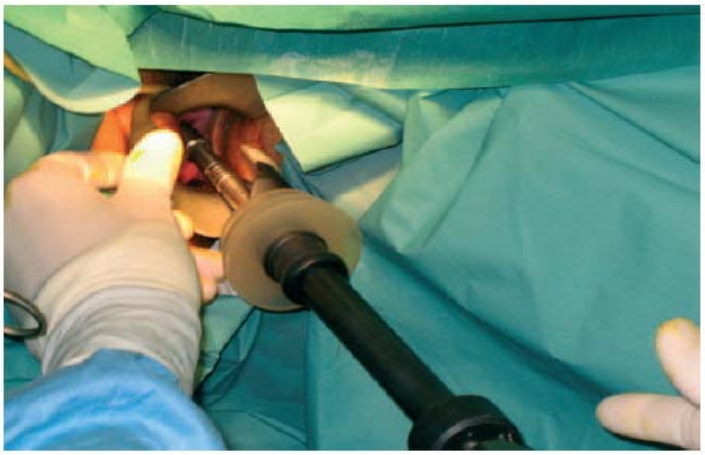

Fig. 53 : Après dilatation cervicale prudente sous contrôle coelioscopique, le canulateur est vissé dans le canal endocervical. [123]

- ✓ Mise en place des trocarts

L'opérateur procède alors à la création du pneumopéritoine, soit par l'utilisation de l'aiguille de Palmer, soit par la réalisation d'une open coelioscopie.

Lorsque la pression intra-abdominale atteint 12 mmHg, les deux trocarts latéraux (5 mm) et le trocart central (5 mm) sont mis en place en veillant, dès leur insertion, à les orienter vers le pelvis (Fig. 55).

Certaines équipes préfèrent utiliser un trocart de 10 à 12 mm en position médiane, permettant l'extraction des pièces opératoires en cas de lymphadénectomie.

Leur position dépend de la morphologie de la patiente .

De façon générale, on peut retenir les règles suivantes : les deux trocarts latéraux sont insérés sur une ligne joignant les épines iliaques antérosupérieures, deux à trois travers de doigts en dedans de ces dernières.

Une attention particulière doit être portée à la localisation préalable des artères épigastriques, qui se croisent le long du bord externe des muscles grands droits de l'abdomen, 5 cm environ au-dessus du pubis. La direction générale de l'artère épigastrique est indiquée par une ligne menée du milieu de l'arcade fémorale à l'ombilic. Le trocart central est placé sur la ligne médiane, environ 8 à 9 cm sous le trocart de l'optique.

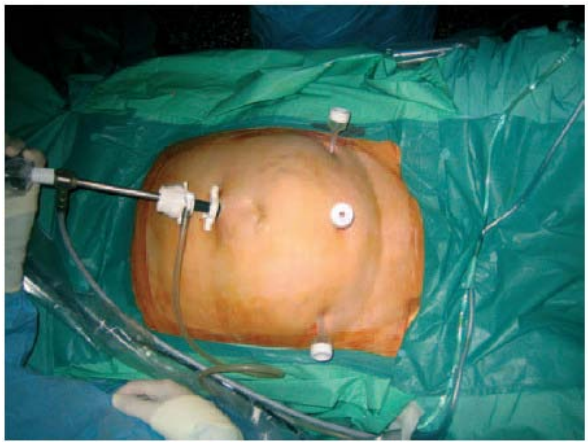

Fig. 54 : Exemple d'implantation des trocarts.

Compte tenu de la morphologie de la patiente, le trocart de 10 mm a été ici placé 3 cm au dessus de l'ombilic. Les trois trocarts de 5 mm sont alignés. À noter que les fils sertis nécessaires à la fermeture vaginale sont introduits par le trocart de l'optique.

Après la préparation de la patiente, le geste se déroule comme suit :

- **Premier temps : exploration de la cavité abdominale ; prélèvements ; exposition**

Le premier temps chirurgical consiste en l'exploration minutieuse de la cavité abdominale. Il s'agit là de réaliser, entre autres, une stadification de la maladie néoplasique mais également de ne pas méconnaître une pathologie sus mésocolique ou autre passée inaperçue lors du bilan d'extension préopératoire. Les gouttières pariéto coliques, le péritoine pariétal, l'épiploon, la loge hépatique ou encore les coupoles diaphragmatiques sont autant d'éléments indispensables à analyser.

L'examen de l'utérus et de ses annexes est un temps indispensable.

Il convient de rechercher toute effraction séreuse contre-indiquant alors la poursuite de la coelioscopie. Des biopsies sont réalisées sur toutes les lésions suspectes. On ne pratique pas de biopsie péritonéale systématique.

Marino et al. ont montré qu'il y avait moins de 1 % de métastases histologiques si le site paraissait macroscopiquement normal.

L'exploration se fait en décrivant un cercle complet avec l'optique partant du pelvis.

L'optique revenue en position neutre (45° par rapport à l'horizontale et centrée sur le pelvis), la patiente est alors placée en position de Trendelenbourg. L'opérateur et son aide refoulent le grêle au moyen de deux pinces atraumatiques (main gauche pour l'opérateur et main droite pour le premier aide). Parallèlement, le deuxième aide abaisse au maximum le canulateur, entraînant par mécanisme de levier une ascension de l'utérus.

Refoulement des anses et mobilisation utérine ont pour effet immédiat l'ouverture visuelle du cul-de-sac de Douglas.

La cytologie péritonéale systématique est alors réalisée au moyen de l'aiguille du palpateur introduite par le trocart de la fosse iliaque droite.

La faisabilité de l'hystérectomie coelioscopique est conditionnée par l'exposition et la mobilité utérine qui, bien plus que sa taille et son poids, apparaît comme le principal facteur limitant les gestes coelioscopiques.

Il convient donc en début d'intervention d'apprécier au plus juste cette mobilité en gardant à l'esprit les différents temps opératoires. Dans le cas de l'hystérectomie par coelioscopie, l'exposition implique d'une part l'éloignement des structures digestives et, d'autre part, une position correcte de l'optique. Le rôle du premier aide est ainsi primordial.

Le champ doit être centré par les instruments de l'opérateur et la profondeur adaptée aux différents gestes effectués. [123]

- **Deuxième temps : ouverture du sommet du ligament large droit (choix didactique); section du ligament rond droit ; Le ligament large correspond au système d'attache latéral utérin**.

Anatomiquement, il s'agit du péritoine viscéral qui descend sur l'utérus et ses annexes «comme un linge sur un cordeau» (Farabeuf). Facilement comparable à une tente, ce ligament présente un sommet supporté par le ligament rond, un pan antérieur s'étirant vers le repli vésico-utérin et un pan postérieur fuyant vers le cul-de-sac de Douglas. En profondeur, à la base de la «tente», se situe le paramètre siège de la portion distale de l'artère utérine et de la partie intraligamentaire de l'uretère.

L'hystérectomie extrafasciale qui s'apparente à un décrochage de l'utérus, on conçoit aisément que l'ouverture du ligament large s'impose comme le premier temps opératoire. [180]

- **Traitement du ligament rond droit**.

Le premier aide tracte la partie distale du ligament rond en l'étirant vers la droite tandis que le second aide bascule l'utérus vers l'opérateur.

Ces deux tractions divergentes entraînent la mise sous tension du ligament rond, préalable indispensable à une bonne coagulation.

Apparaît ainsi un triangle formé par le bord externe de l'utérus en dedans, le ligament rond en haut et les vaisseaux iliaques externes en dehors. L'opérateur coagule alors le ligament à la pince bipolaire au milieu, puis sectionne ce dernier au moyen des ciseaux endoscopiques (Fig. 56). À l'instar de «all that glitters is not golden», tout ce qui est brun n'est pas forcément complètement coagulé et il convient donc de séparer prudemment, et pas à pas, les tissus en alternant coagulation à la pince bipolaire et section aux ciseaux.

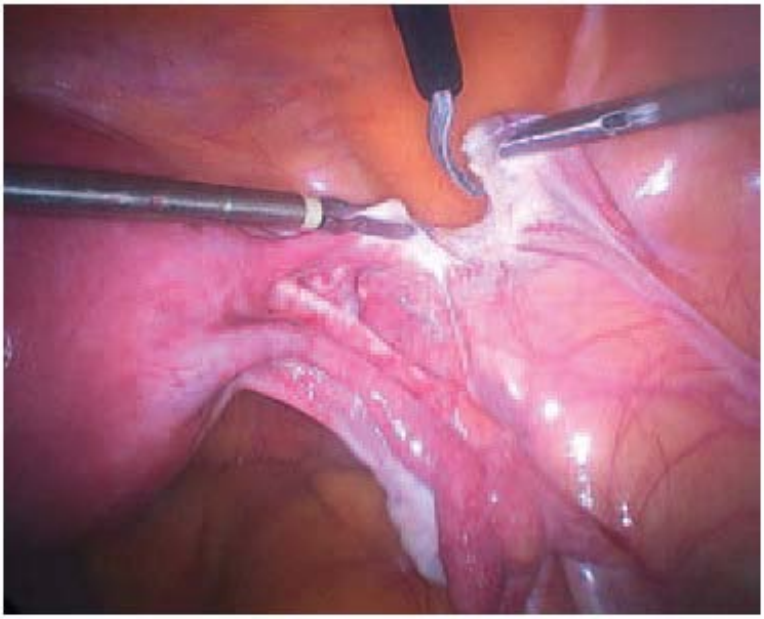

Fig. 55 : Section du ligament rond droit aux ciseaux endoscopiques.
Ouverture du sommet du ligament large. En avant, la dissection se poursuit vers le repli vésico-utérin. [123]

- **Ouverture du feuillet antérieur droit du ligament large**

La section complète du ligament rond provoque, par l'ouverture du sommet du ligament large, l'intrusion du gaz carbonique entre ses deux feuillets. Ceux-ci s'individualisent alors par aérodissection. L'incision du feuillet antérieur du ligament large se poursuit par coagulation-section jusqu'au bord droit du repli péritonéal vésico-utérin, cette progression antérieure étant facilitée par la pénétration du gaz dans l'espace sous péritonéal.

- **Troisième temps : traitement du pédicule lombo-ovarien droit**

L'utérus étant libéré de son attache antérieure, l'étape suivante consiste en la section du ligament lombo-ovarien droit. Plusieurs techniques ont été décrites et, parmi elles, celle de la fenêstration du péritoine libre qui semble la plus facile à réaliser. La réalisation de cette étape implique une maîtrise indispensable de l'anatomie du ligament large. Ce qu'il faut comprendre, c'est que celui-ci ne se résume pas simplement en un feuillet antérieur (filant vers la vessie), et en un feuillet postérieur filant vers le torus utérinus et la face postérieure de l'utérus. En effet, au plan chirurgical, il convient mieux de représenter le ligament large comme un drap posé sur deux barres parallèles asymétriques (Fig. 57), la première barre mimant le ligament rond et la deuxième barre correspondant à la trompe puis au ligament lombo-ovarien. On comprend alors que la section première du rond ouvre certes le feuillet antérieur du ligament large, mais également le péritoine situé en arrière du rond et en avant de l'annexe. Cette portion intermédiaire doit être élargie par coagulation-section progressive de façon à apercevoir en profondeur la face antérieure du feuillet postérieur du ligament large (Fig. 58).

L'annexe droite est ensuite tractée par l'opérateur vers la ligne médiane. Se dessine alors une aire avasculaire triangulaire sur le feuillet postérieur ; celle-ci est perforée sous le ligament lombo-ovarien par les ciseaux tenus par la main droite de l'opérateur. La fenêtre ainsi formée est ensuite agrandie par traction divergente. Cette action, réalisée dans une aire de sécurité, entraîne la pédiculisation du pédicule lombo-ovarien, facilitant ainsi sa coagulation (Fig. 59, 60). En cas d'adhérences, cette dissection du péritoine recouvrant le ligament lombo-ovarien permet un meilleur repérage de l'uretère avant de réaliser la fenêstration.

L'aide tracte l'annexe vers le haut, entraînant la mise en tension du pédicule lombo-ovarien. Une fois sectionné, celui-ci se rétracte en sous-péritonéal, rendant ainsi difficile toute coagulation secondaire (Fig. 61). Il convient alors de s'assurer de sa bonne coagulation avant sa section définitive et au besoin d'assurer une hémostase complémentaire par la mise en place d'une ligature coelioscopique préformée type endoloop. [123]

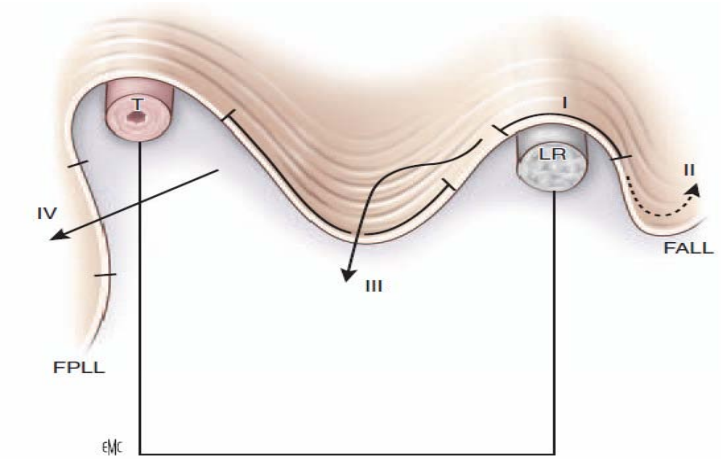

Fig. 56 : Modélisation de l'anatomie du ligament large.
LR : ligament rond ; T : trompe ; FALL : feuillet antérieur du ligament large ; FPLL :feuillet postérieur du ligament large.

Temps opératoires : I : section du ligament rond, ouverture du ligament large, aérodissection ; II : poursuite du décollement en avant vers le repli vésico-utérin ; III : dissection et ouverture de la zone intermédiaire du ligament large (péritoine en arrière du ligament rond et en avant de l'annexe et son pédicule vasculaire). La dissection se fait de façon latérale et parallèle à l'annexe ; IV : le péritoine étant ouvert, on aperçoit alors en profondeur le feuillet postérieur du ligament large par sa face supérieure. La perforation de celui-ci entraîne la pédiculisation du lombo-ovarien. [123]

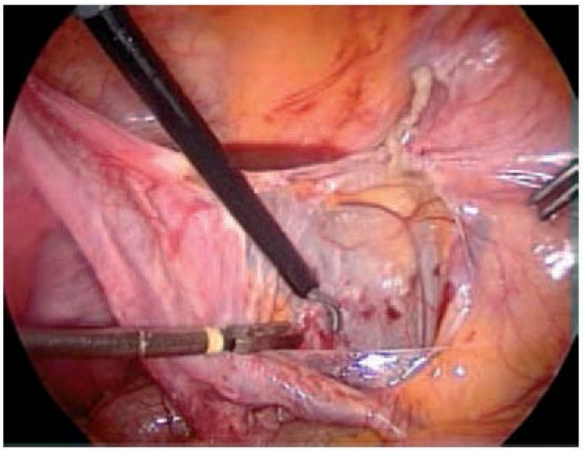

Fig. 57 : Visualisation de la face antérieure du feuillet postérieur du ligament large droit. Celle-ci apparaît discrètement grisâtre. [123]

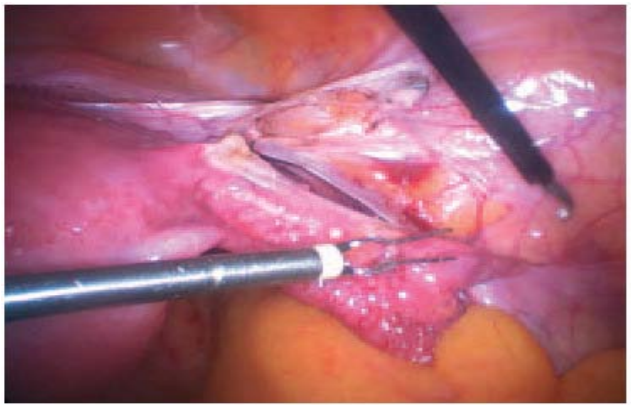

Fig. 58 : Pédiculisation du ligament lombo-ovarien droit. [123]

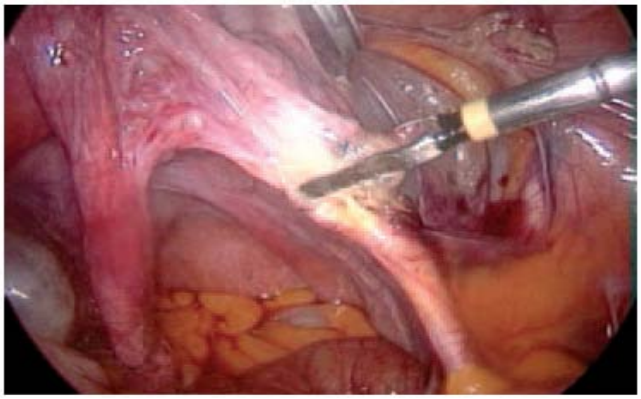

Fig. 59 : Coagulation du ligament lombo-ovarien droit.
La pincebipolaire aborde le pédicule ovarien droit
par le trocart placé en fosseiliaque droite. [123]

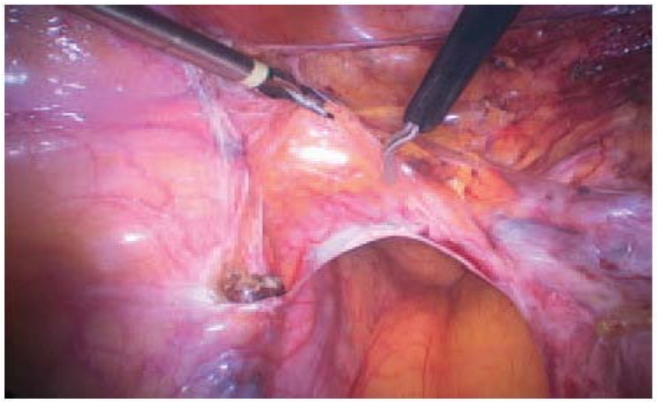

Fig. 60 : Rétraction du ligament lombo-ovarien dès sa section complète en sous-péritonéal (ici du côté gauche). [123]

- **Quatrième temps : dissection du péritoine postérieur**

Les trois premiers temps provoquent la désinsertion partielle de la face latérale droite de l'utérus, augmentant progressivement sa mobilité, chaque étape étant facilitée et rendue possible par la précédente.

Le deuxième aide antéverse l'utérus en abaissant la poignée du canulateur en étant toujours très prudent afin d'éviter une perforation et expose à l'opérateur la face postérieure de l'utérus. La dissection du feuillet postérieur péritonéal du ligament large est alors poursuivie jusqu'au torus uterinus, défini par la réunion des ligaments utérosacrés (Fig. 62, 63).

Ceux-ci sont respectés et seul le péritoine est incisé. C'est ici le temps privilégié pour le repérage de l'uretère droit s'il n'a pas été repéré lors de la section du ligament lombo-ovarien, celui-ci filant vers la base du paramètre droit (portion intraligamentaire), recouvert par le péritoine. Ce temps ne doit pas être sous- estimé car il permet d'une part l'exposition de la face postérieure du pédicule utérin et d'autre part l'éloignement de l'uretère.

Tous ces temps sont effectués de façon similaire du côté gauche. [123]

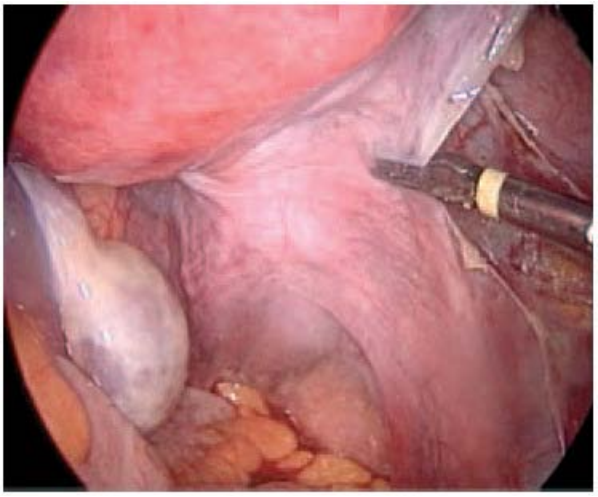

Fig.61 : Dissection du feuillet postérieur du ligament large jusqu'à torus uterinus. Temps opératoire capital permettant l'exposition du pédicule utérin et l'éloignement de l'uretère. [123]

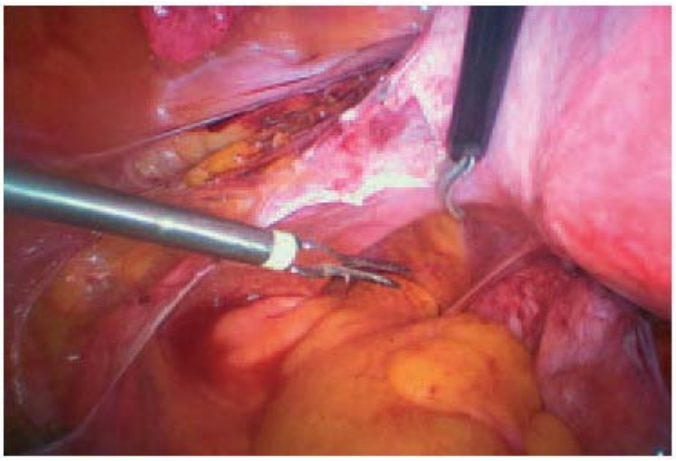

Fig. 62 : Autre exemple d'ouverture du feuillet postérieur du ligament large (côté gauche). [123]

- **Cinquième temps : ouverture du cul-de-sac vésico-utérin et clivage du fascia vésico-utérin**

Le deuxième aide pousse l'utérus vers le promontoire et place la valve mobile du présentateur dans le cul-de-sac vaginal antérieur.

Le cul-de-sac vésico-utérin s'ouvre et apparaît alors la ligne de réflexion du péritoine. Le premier aide tracte au zénith de sa main droite le péritoine et l'opérateur, par coagulation-section, ouvre le repli vésico-utérin(Fig. 64).

Le premier aide repositionne alors sa pince de façon à tracter directement la vessie. Ce geste permet de séparer progressivement par coagulation et section , la face postérieure de la vessie avec la face antérieure de l'utérus dans le bon plan de clivage (Fig. 65).

Latéralement, le décollement vésico-utérin rejoint l'ouverture antérieure du ligament large (Fig. 66). Sur la ligne médiane, la dissection se poursuit jusqu'à une limite inférieure définie par la valve mobile du canulateur. Un des dangers de ce temps opératoire est, par peur de pénétrer dans la paroi musculaire utérine, de progresser trop à distance de celle-ci et d'ouvrir la vessie. Des saignements trop abondants et une dissection laborieuse doivent éveiller les soupçons et faire reconsidérer les plans.[123]

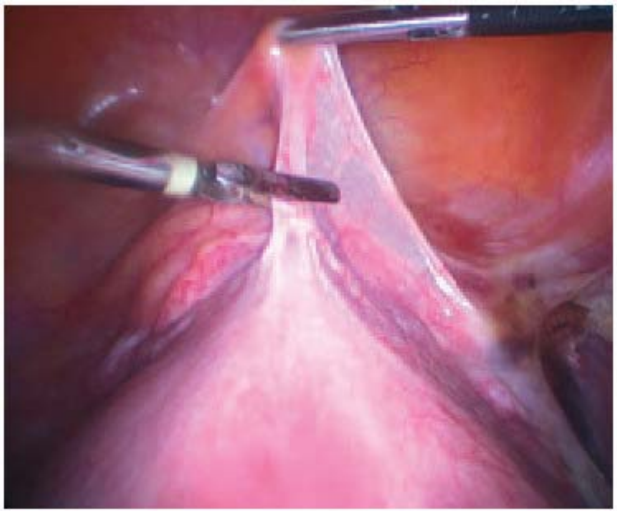

Fig. 63 : Ouverture du repli vésico-utérin. Le premier aide tracte le péritoine au zénith avant de reprendre directement la vessie dès le décollement débuté. [123]

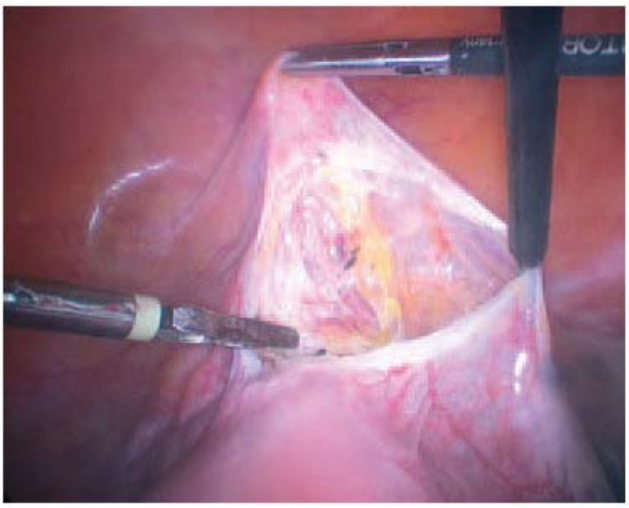

Fig. 64 : Dissection du repli vésico-utérin. [123]

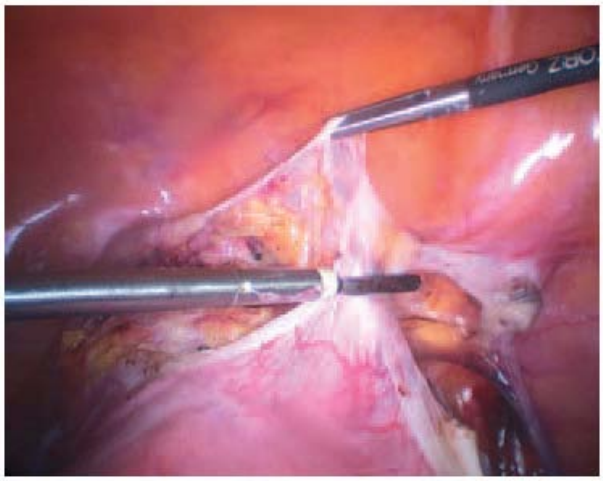

Fig. 65 : Latéralement, la dissection du repli vésico-utérin rejoint la précédente dissection du feuillet antérieur du ligament large. [123]

- **Sixième temps : traitement du pédicule utérin droit**

De la qualité de la dissection du ligament large découle l'exposition correcte des pédicules utérins. La pince de Jean Louis Faure est, en coelioscopie, remplacée par la pince bipolaire, qui par coagulation-section progressive achève la libération latérale de l'utérus (Fig. 67 à 70). Celle-ci doit aborder le pédicule de façon perpendiculaire et est tenue par la main droite de l'opérateur pour le traitement du pédicule droit, et par sa main gauche lors de la coagulation du pédicule gauche (Fig. 70). Il s'agit d'un temps délicat, potentiellement

hémorragique, ce qui impose une coagulation pas à pas des vaisseaux utérins (Fig. 68). La sécurité de ce temps repose également sur l'éloignement de l'uretère (Fig. 67) provoqué par l'orientation de l'utérus (au moyen du canulateur) vers l'épaule controlatérale au pédicule traité.

La base du paramètre étant libérée à droite puis à gauche, le vagin devient alors le dernier élément anatomique d'ancrage de l'utérus. [180]

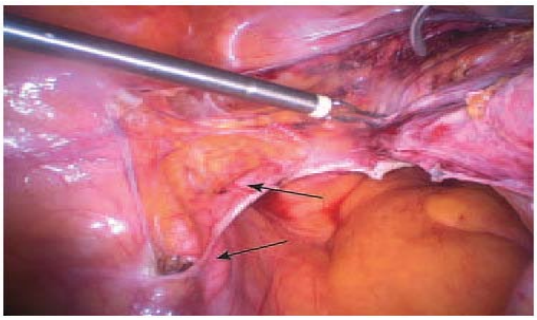

Fig. 66 : Repérage du trajet de l'uretère (flèches) avant toute coagulation-section du pédicule utérin (côté gauche). [123]

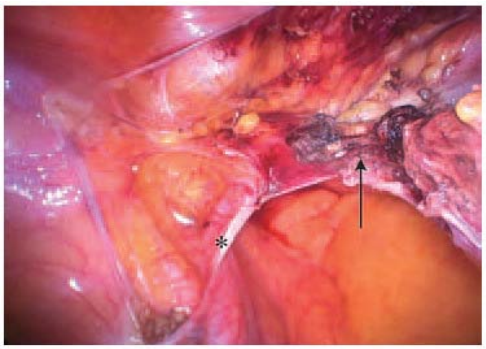

Fig. 67: Individualisation du pédicule utérin (flèche). La section se fait à distance de l'uretère . [123]

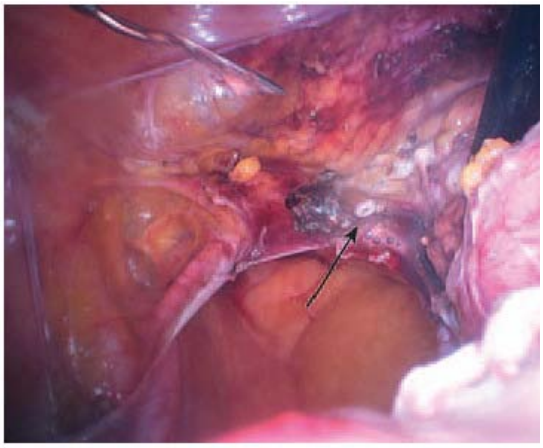

Fig. 68 : Pédicule utérin gauche sectionné (flèche). [123]

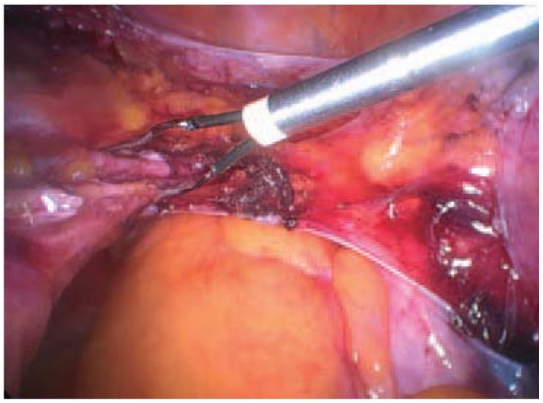

Fig. 69 : Abord perpendiculaire du pédicule utérin (droit) avant coagulation. La pince bipolaire est maintenue par la main homolatérale au pédicule intéressé. [123]

- **Septième temps : ouverture du vagin ,colpotomie circulaire**

La valve mobile du canulateur est maintenue dans le vagin jusque dans le cul-de-sac antérieur où elle fait alors saillie. L'étanchéité , indispensable à la préservation du pneumopéritoine menacé par l'ouverture des culs-de-sac, se fait à l'aide des anneaux souples du canulateur qui, après avoir été vaselinés, sont introduits dans le tiers inférieur du vagin. La section vaginale s'effectue à l'aide de l'énergie monopolaire jusqu'ici non utilisée. La valve mobile joue alors le rôle d'un billot sur lequel s'appuient les ciseaux monopolaires maintenus fermés, provoquant la section de la paroi vaginale (Fig. 71). Suivant la progression des ciseaux, le deuxième aide, dont l'action devient ici capitale, provoque une rotation de la valve afin de créer pour l'opérateur un plan de soutènement mobile nécessaire à la section vaginale. En arrière, la dissection du péritoine en regard du torus uterinus a pour effet d'éloigner les ligaments utérosacrés ; ceux-ci sont alors épargnés lors de la section du cul-de-sac vaginal postérieur.

Ce décrochage final de l'utérus peut être rendu laborieux par deux phénomènes qu'il convient d'anticiper. Premièrement, par la vaporisation majeure qu'elle entraîne, la section monopolaire est pourvoyeuse de fumées qui en quelques secondes perturbent la progression de

la section et pire encore masquent d'éventuels saignements, ou tout du moins retardent leur prise en charge.

Le premier aide doit donc veiller, lors de ce temps opératoire, au moyen de la canule d'aspiration, à l'évacuation des gaz dégagés par la section vaginale. Deuxièmement, comme pour l'hystérectomie par laparotomie, un mauvais contrôle des branches cervico-utérines peut s'avérer hémorragique. Il convient donc lors du traitement des pédicules utérins de coaguler correctement les angles de la future colpotomie en poursuivant la coagulation en profondeur, sous les artères utérines, au niveau du paracervix. [123]

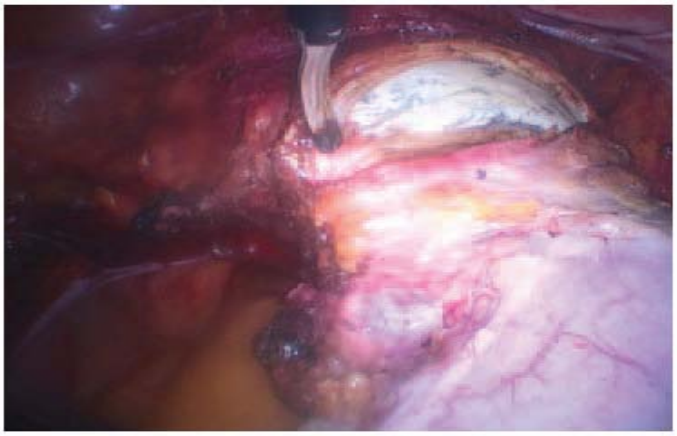

Fig. 70 : Colpotomie circulaire (énergie monopolaire). La valve en bakélite mime un billot accompagnant le déplacement des ciseaux. L'aspiration doit être en place afin d'évacuer la vapeur d'eau dégagée par la section. L'utérus, préalablement dévascularisé, devient blanc.[123]

- **Huitième temps : extériorisation de la pièce opératoire et fermeture vaginale**

Le canulateur, solidaire de l'utérus, est extériorisé par voie basse, entraînant avec lui la pièce opératoire et ses annexes (Fig. 72). Les règles carcinologiques interdisent tout morcellement, seules les tractions supplémentaires par pince de Museux ou de Pozzi, en cas de volume utérin important, sont tolérées.

Un gant stérile englobant des compresses est ensuite placé en intravaginal pour garantir l'étanchéité et empêcher la fuite du gaz carbonique (Fig. 73). Il est repéré par une pince permettant d'éviter tout oubli. La fermeture de la colpotomie circulaire s'effectue alors par

ligatures coelioscopiques en X (fils tressés résorbables) (Fig. 74). Une attention toute particulière doit être portée sur les angles afin d'une part d'obtenir une hémostase parfaite et d'autre part de ne pas inclure l'uretère dans la ligature. Celui-ci doit être repéré en amont de cette étape.

Débute ensuite la lymphadénectomie pelvienne, décrite avant. Il est tout à fait possible de réaliser la lymphadénectomie avant l'hystérectomie. [123]

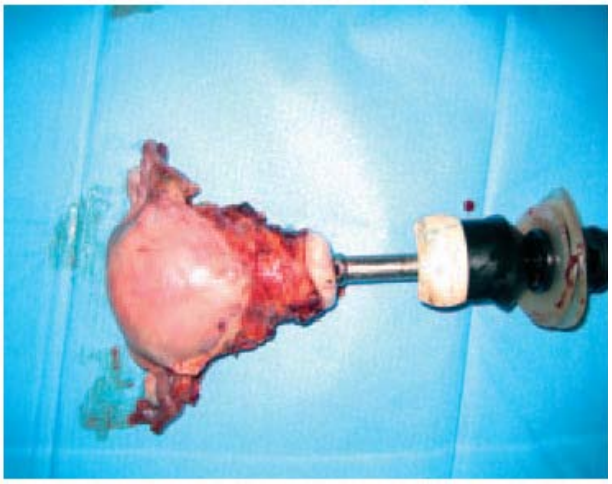

Fig. 71 : Extériorisation de la pièce opératoire solidaire du canulateur. Tout morcellement est proscrit. [123]

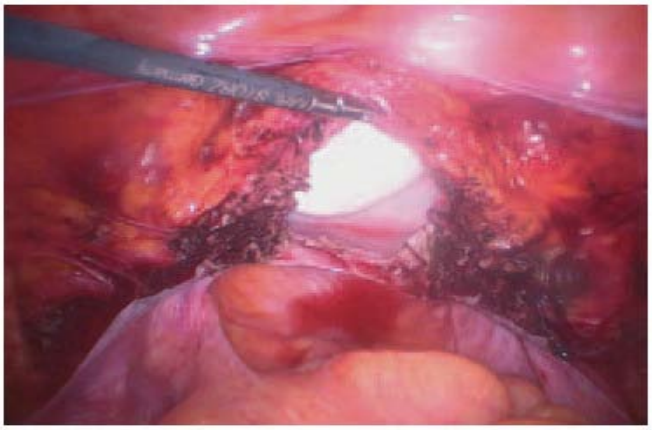

Fig. 72 : Introduction d'un gant englobant des compresses en intravaginal. Colpotomie circulaire.[123]

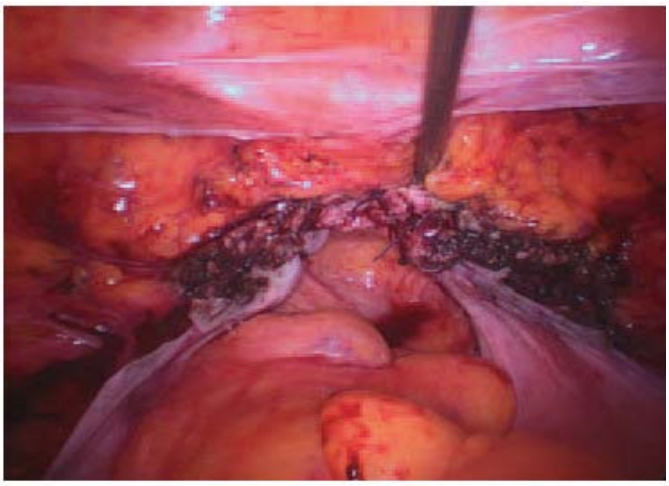

Fig. 73 : Fermeture vaginale par noeuds. [123]

- **Fin d'intervention**

En fin d'intervention, les différents pédicules vasculaires coagulés sont vérifiés ainsi que l'intégrité des uretères. Sauf cas particulier, le drainage du site opératoire n'est pas recommandé.

Le retrait des trocarts se fait sous contrôle de l'optique.

L'exsufflation doit être la plus complète possible afin de réduire les scapulalgies postopératoires. Les orifices de trocarts sont ensuite fermés avec la plus grande attention afin de réduire le risque d'éventration secondaire. [123]

4-4 Colpohystérectomieélargie par coelioscopie

La réalisation d'une hystérectomie élargie proximale ou distale par voie laparoscopique exclusive est possible [124, 125, 126, 127]. Quatre trocarts sont nécessaires : un trocart optique ombilical de 10 mm et trois trocarts opérateurs, deux de 5 mm en fosse iliaque droite et gauche à la hauteur des épines iliaques antéro-supérieures et un de 10 mm sus pubien . Une canulation endo-vaginale est utilisée, voire une canulation endo-utérine pour certaines équipes.

- **Ouverture des fosses paravésicale et pararectale :**

C'est un temps essentiel permettant l'abord du paramètre. L'ouverture de la fosse paravésicale débutée lors de la lymphadénectomie est poursuivie par dilacération du tissu

cellulo-conjonctif à l'aide des ciseaux et d'une pince bipolaire qui réalisent des tractions divergentes. Ce temps est habituellement non hémorragique mais il est important de coaguler avec la bipolaire tout saignement même minime pour conserver une vision nette.

La dissection en arrière de cette fosse le long de l'artère ombilicale isole successivement l'artère vésicale supérieure, l'origine de l'artère utérine et la face antérieure du paramètre. En avant on identifie en dedans la face latérale de la vessie, en dehors les muscles obturateurs internes ,l'arc tendineux du muscle élévateur de l'anus et le muscle ilio-coccygien.

L'ouverture de la fosse pararectale dégage la fosse postérieure du paramètre. Elle est plus délicate en raison de la proximité des vaisseaux iliaques internes et rectaux moyens. Le péritoine postérieur est saisi par l'aide avec une grip-pince puis tracte vers la ligne médiane refoulant en dedans l'uretère auquel il est encore lié.

A l'aide des ciseaux et d'une pince bipolaire ou d'une canule de lavage-aspiration, on s'insinue entre la face latérale du rectum et la face postéro-médiale de l'artère iliaque interne. La progression dans le tissu cellulaire, assurée par des tractions divergentes, doit être facile et sans perception de résistance. Le cas échéant, la direction appliquée aux instruments doit être modifiée sous peine de léser des vaisseaux iliaques internes ou rectaux d'hémostase parfois difficile. Afin de trouver le bon axe de la fosse, on peut s'aider de l'effet disséquant du pneumopéritoine et suivre progressivement les plans ainsi créés. La canule d'aspiration-lavage utilisée avec de courtes aspirations permet souvent d'améliorer la vision dans l'abord de la partie basse de la fosse pararectale et le dégagement des muscles élévateurs de l'anus. Au fond de cet espace on met en évidence les nerfs splanchniques pelviens, disposés en dehors, qu'il convient de préserver.

Le paramètre est ainsi libéré sur ses faces antérieures et postérieures.

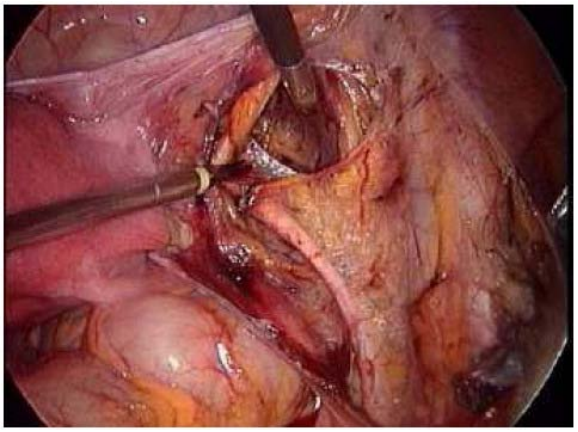

Fig. 74 : Ouverture de la fosse paravésicale droite [128].

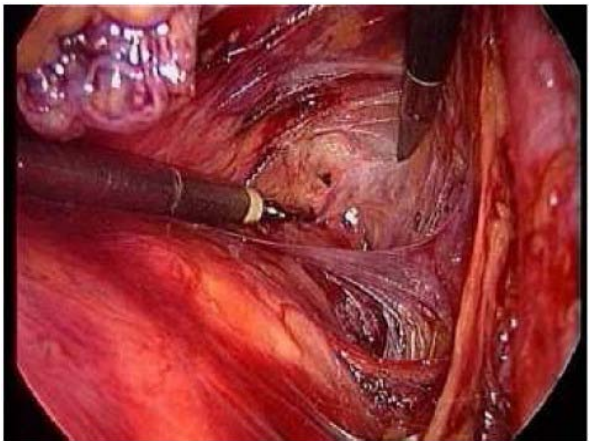

Fig. 75 : Fosse pararectale droite, partie basse [128].

- **Dissection recto-vaginale et des ligaments utérosacrés:**

Le temps postérieur devrait être idéalement effectué en début de la procédure. En effet, la section des ligaments utéro-sacrés augmente la mobilité de l'utérus et facilite alors la dissection du paramètre et des uretères.

Par ailleurs, les gestes de ce temps sont plus difficiles à réaliser si les étapes précédentes ont occasionné des saignements.

Concernant la prévention des complications urétérales, une attention particulière est à apporter sur le niveau de l'incision du péritoine car il conditionne l'importance de l'exérèse des ligaments utéro-sacrés mais aussi le niveau de séparation de l'uretère et du péritoine.

Dans cette phase opératoire l'utérus est mobilisé en antéflexion/antéversion. Le péritoine postérieur, saisi par une grip-pince sous le moignon viscéral du ligament suspenseur de l'ovaire, est refoulé en dedans.

L'uretère est repéré puis séparé du péritoine postérieur à partir du niveau où on effectuera l'incision péritonéale.

Le péritoine est incisé transversalement jusqu'aux incisions latérales préalablement réalisées. Le plan recto-vaginal est recherché au centre avec les ciseaux et la pince bipolaire. Il s'agit d'un espace avasculaire isolable facilement chez la plupart des patientes. L'importance de la dissection est en fonction de l'importance de l'exérèse vaginale souhaitée. On termine ce temps par la coagulation et la section des ligaments utéro-sacrés après avoir contrôler les uretères en les éloignant en dehors de ces ligaments.

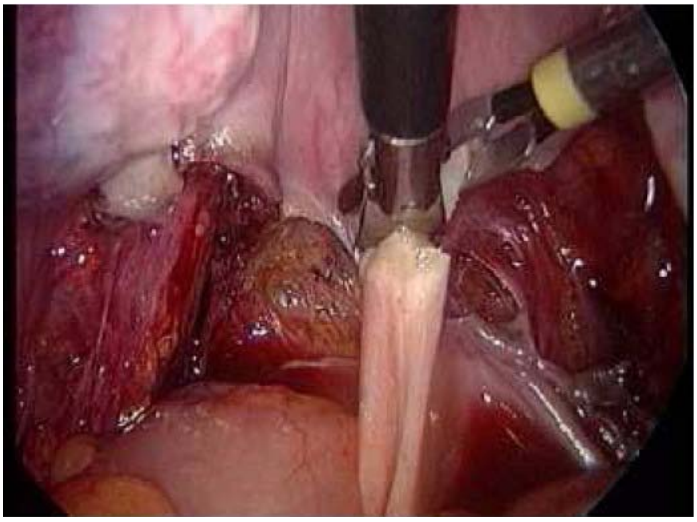

Fig. 76 : Dissection recto-vaginale [128].

- **Section du paramètre et du paracervix :**

L'ouverture des fosses paravésicale et pararectale a permis d'isoler l'artère utérine et les faces antérieure et postérieure du paramètre et du paracervix. L'artère utérine, une fois disséquée, peut être coagulée à son origine avec la pince bipolaire puis sectionnée. Le traitement de la face latérale du paramètre et du paracervix, en continuité à ce niveau, est réalisé par l'hémostase des vaisseaux le long de la paroi pelvienne latérale.

L'utilisation de clips endoscopiques ou d'Endo GIA a été proposé par certains. La coagulation de ces structures par la pince bipolaire s'est révélée sure et efficace. Les vaisseaux ligamentaires sont disséqués et on effectue des gestes de coagulation-section successives à ras de la paroi afin de libérer les attaches pariétales du paramètre et du paracervix. L'artère ombilicale et vésicale supérieure sont conservées. Ces gestes, reproduits de chaque coté, précédent la dissection urétérale dont le déroulement sera facilité par cette hémostase des vaisseaux à destinée de l'utérus.

Fig. 77 : Paramètre gauche [128].

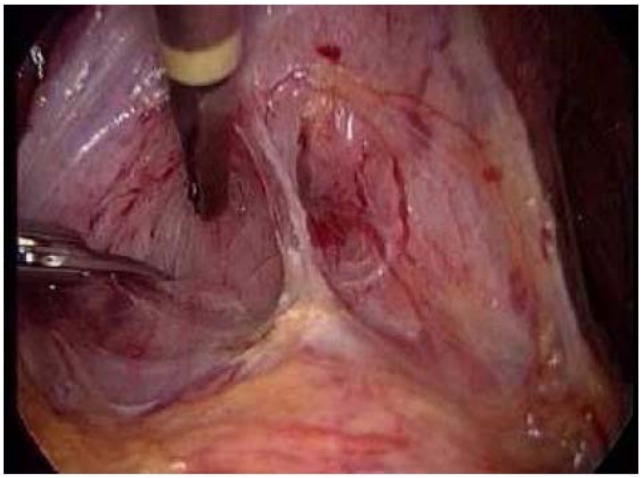

Fig. 78 : Clivage vésico-utérin [128].

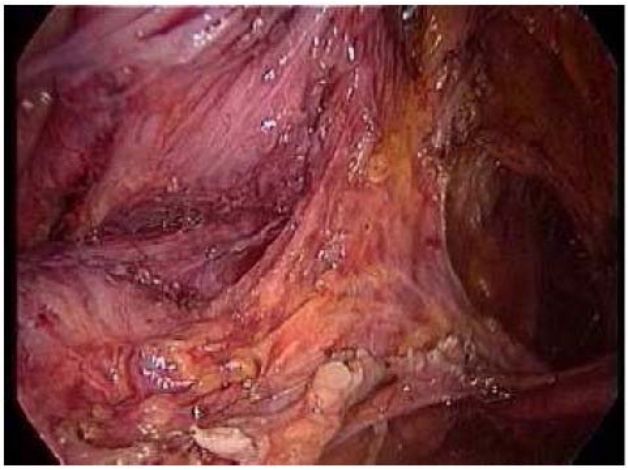

Fig. 79 : Paramètre et ligament vésico-utérin droit [128].

- **Dissection des uretères et des ligaments vésicaux :**

La première étape consiste à la dissection du septum vésico-utérin.

Elle doit être suffisamment large pour permettre de dégager les ligaments vésico-utérins et d'exposer la limite inférieure de la future incision vaginale.

L'utérus est mobilisé horizontalement vers le promontoire. Le péritoine des feuillets ventraux de chaque ligament large est incisé en direction de la région vésico-utérine. Le premier aide tracte ensuite le péritoine pré-vésical vers le haut avec une pince atraumatique. Les ciseaux placés dans le trocart médian ouvre l'espace intervésico-utérin en incisant le péritoine avec un angle d'attaque de 90°. La surface vaginale étant mise en évidence, le jeu combiné de la pince bipolaire et des ciseaux conduit le clivage vésico-vaginal entre les ligaments vesico-utérins. Si cette dissection s'avère difficile notamment en cas d'antécédent cicatriciel, les points suivants peuvent limiter les difficultés : éviter les saignements par hémostase soigneuse à la bipolaire, améliorer l'exposition en vérifiant la position de l'utérus et la traction vésicale, remplir la vessie avec du bleu de méthylène, placer la valve du manipulateur utérin dans le cul-de-sac vaginal antérieur.

L'uretère, lors du temps postérieur a été libéré du péritoine dans son trajet rétro-ligamentaire. La libération de l'uretère intra-ligamentaire et rétrovésical nécessite la dissection puis la section des tissus situés au dessus de lui à savoir : le paramètre contenant l'artère utérine pour la portion intra-ligamentaire et le ligament vésico-utérin pour le segment retrovésical.

On débute l'ouverture du tunnel urétéral intraligamentaire par l'introduction d'un dissecteur ou des ciseaux en dedans et au-dessus de l'uretère intraligamentaire. La succession d'écartements des mors et de poussées en avant et en dedans, dans une direction parallèle au trajet de l'uretère, le libère progressivement.

La coagulation à la bipolaire et la section du toit du tunnel, correspondant au paramètre dans lequel se situe l'artère utérine, libère l'uretère intraligamentaire. Cette hémostase est facilitée par le contrôle lors du temps précédent de l'artère utérine à son origine. Cette seconde section de l'artère à pour but la libération de l'uretère. Les deux segments paramètriaux artificiellement creés par ce geste sont, bien entendu emportés avec la pièce. Le segment latéral accompagne l'exérèse du paracervix et du ligament latéral de la vessie à partir du plancher pelvien et de la vessie. Le segment médial reste, quant à lui, solidaire des fascias péri utérins et de l'utérus lors de l'extraction de la pièce.

La dissection du ligament vésico-utérin et la libération de l'uretère retrovésical demande une parfaite exposition de cette région. L'utérus est dirigé en arrière et vers la paroi pelvienne controlatérale. Il est possible par ailleurs d'utiliser un artifice technique pour tracer vers le haut la région sensée correspondre à l'abouchement vésical de l'uretère. Un fil serti d'une aiguille droite est introduit dans l'abdomen de manière transpariétale dans la région sus-pubienne. Le péritoine pré-vésical de la région à disséquer est ensuite aiguillé.

La sortie de l'aiguille et du fil se fait à proximité du point d'entrée et l'ensemble est noue sur une compresse.

L'exposition correcte obtenue, la dissection toujours à l'aide du dissecteur ou des ciseaux et de la pince bipolaire s'effectue en dedans et au contact de l'uretère. La tunnellisation de cette portion achevée, le ligament vésico-utérin est coagulé ou clipé puis sectionné. Il est important que l'uretère soit complètement libéré des petits tractus fibreux qui le relient au vagin. A ce stade, la dissection est terminée.

Il reste à libérer le paramètre et le paracervix de leurs connexions vésicales. Tous les tissus situés entre l'espace vésico-vaginale et paravésicale au-dessus et au-dessous de l'uretère

doivent être disséqués, coagulés et sectionnés. L'exposition est là aussi essentielle. Elle est identique au temps précédent à l'exception de l'uretère qui est refoulé en dedans. On termine par la dissection du ligament vésical latéral après sa coagulation section progressive le long de la vessie. Des hémostases sont souvent nécessaires dans cette zone volontiers hémorragique.

Fig. 80 : Section du toit du tunnel ligamentaire [128].

- **Ouverture et fermeture vaginale** :

Actuellement, elle est le plus souvent réalisée par voie coelioscopique. L'hémi-valve du manipulateur utérin est introduite dans le cul-de-sac vaginal antérieur. Les valves d'étanchéité dont dispose le manipulateur sont également placées dans le vagin permettant de conserver le pneumopéritoine lors de ce temps d'ouverture. Le vagin est incisé par une pointe monopolaire au-delà de l'extrémité supérieure de l'hémi-valve à une distance en fonction de la collerette vaginale souhaitée. L'incision s'effectue sur toute la circonférence vaginale au fur et à mesure de la rotation de l'hémi-valve. Durant cette phase, le premier aide utilise la canule d'aspiration-lavage pour évacuer les fumées en excès.

La pièce est extraite par voie vaginale et un examen extemporané contrôle les marges vaginales.

La fermeture du vagin peut être réalisée par voie vaginale ou laparoscopique en fonction de la longueur des berges restantes. Par voie laparooscopique, elle est assurée par deux points en x de vicryl 1 aux niveaux des angles vaginaux avec réalisation des noeuds extracorporels. Un point simple supplémentaire de vicryl 0 sur la ligne médiane est parfois nécessaire. On ne procède à aucune fermeture péritonéale.

L'intervention s'achève par voie laparooscopique avec une toilette péritonéale, une vérification soigneuse de l'hémostase et du péristaltisme urétéral.

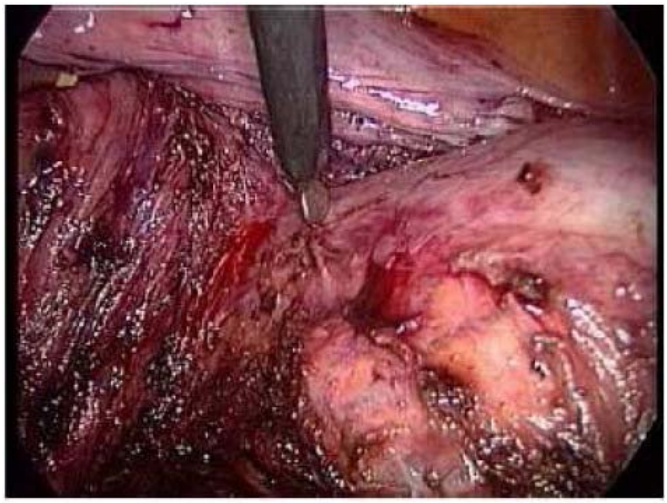

Fig. 81 : Ouverture vaginale [128].

Fig. 82 : Vue finale, paroi pelvienne droite [128]

4-5 L'omentectomie

L'exploration visuelle de la cavité péritonéale, avec l'avantage du grossissement, ainsi que les biopsies péritonéales multiples, sont une bonne indication de la coelioscopie.

L'omentectomie, rendue possible par l'électrochirurgie et les clips, a été récemment facilitée par les nouvelles méthodes d'hémostase (LigasureR, UltracisionR). L'épiploon est placé dans un sac puis extrait par le vagin ou par une incision abdominale minimale.

On sait qu'il existe des métastases épiploïques chez les patientes opérées pour une tumeur de stade I. La fréquence estimée était de 6 à 8 % [129]. Mais cette étude comportait des tumeurs non endométrioïdes, en particulier papillaires séreuses. Trois études récentes viennent de rapporter le taux de métastases épiploïques chez des patientes porteuses d'un adénocarcinome endométrioïde de stade I clinique.

Ces trois études incluent respectivement 51, 134 et 65 patientes et retrouvent des pourcentages d'atteinte épiploïque de 6 %, 6,2 % et 3 % [130-131]. Malgré des résultats similaires, les conclusions des auteurs sont contradictoires, pour les uns la palpation de l'épiplon doit être soigneuse et elle est suffisante, pour les autres l'omentectomie doit faire partie de l'évaluation chirurgicale systématique. Cette extension métastatique est plus fréquente en cas de cytologie péritonéale positive, et/ou de facteur de mauvais pronostic tels que les métastases annexielles, ganglionnaires ou l'invasion myométriale profonde. Il est probable que le taux d'épiploon positif dépend aussi de la motivation et de l'implication du pathologiste qui va, comme le chirurgien, inspecter l'épiploon et le palper pour choisir les sites qui seront examinés

histologiquement. Il est évident que le pathologiste ne peut pas faire des coupes sériées de l'épiploon dans son ensemble, cela prendrait trop de temps. Il fera donc quelques coupes au hasard en dehors des zones palpables. Usubütün et al. estiment qu'en l'absence de lésion macroscopique, 3 à 5 prélèvements sont suffisants et que l'examen macroscopique reste l'étape clé de l'examen anatomopathologique [132].

La réalisation de l'omentectomie est logique en cas d'atteinte annexielle, de dissémination péritonéale, de lésion palpable ou visible, de tumeur non endométrioïde. Dans les autres situations, la réalisation systématique de ce geste ne paraît pas nécessaire dans l'état actuel de nos connaissances. Chez ces patientes obèses, l'omentectomie peut être un geste long et fastidieux, l'évaluation macroscopique de l'épiploon est difficile autant pour le chirurgien que pour la pathologiste.

4-6 Exentération coelioscopique ou périnéale coelio-assistée :

L'exentération pelvienne est une intervention chirurgicale d'exception qui représente la seule solution curatrice pour des patientes présentant une tumeur localement avancée du pelvis avec un résidu aprés radiothérapie ou en cas de récidive avec une survie de 40 à 50 % à cinq ans.

Quoi qu'il en soit, l'exentération pelvienne reste une des interventions les plus mutilantes associée à une morbidité importante.

L'exentération pelvienne est faisable de façon reproductible en laparoscopie aidée par un abord périnéal, aprés une sélection rigoureuse des patientes et par une équipe ayant une expérience en chirurgie pelvienne oncologique majeure et en laparoscopie.

En plus de la faisabilité en laparoscopie, cette sélection rigoureuse doit se faire sur des critères tumoraux, d'extension locorégionale avec l'association indispensable d'une chirurgie reconstructrice des organes et des fonctions périnéales. La reconstruction urinaire par poche continente, la reconstruction vaginale et périnéale ainsi que le rétablissement de la continuité digestive améliorent considérablement la qualité de vie de ces patientes(133).

Technique :

L'ombilic est utilisé par un abord direct pour mettre en place le laparoscope. Puis sont mis en place ,un trocart de 5 mm dans chaque fosse iliaque, ainsi qu'un trocart de 10 mm en para-ombilical au niveau de l'emplacement d'éventuelles stomies. Le temps abdominal de

l'exentération est réalisée en utilisant une pince Ligasure de 10 mm pour l'hémostases avant de pratiquer l'extraction de la pièce opératoire par l'abord périnéal. En cas de gestes de reconstruction associés, ceux-ci sont préparés avant l'incision périnéale afin d'éviter des fuites de pneumopéritoine. En cas de reconstruction vaginale ou de comblement pelvien par une épiploplastie, le décollement colo épiploique est réalisé afin d'accéder à la bourse omentale et de réaliser l'hémostase des vaisseaux gastriques tout en préservant le pédicule gastroépiploique droit. En cas de poche continente de Miami, la totalitée du colon ascendant et la dernière anse iléale sont libérées de leurs attaches péritonéales et rétropéritonéales, le pédicule coloceacoappendiculaire repéré et préservé avant la section des mésos et du tube digestif par des sutures endoscopiques. Les deux uretères sont alors complètement mobilisés. En cas d'anastomose colorectale, une mobilisation de l'angle colique gauche et une hémostase du pédicule mésentérique sont également réalisées.

Pour la reconstruction urinaire, une minilaparotomie transrectale droite est réalisée au niveau de l'orifice du trocart de 10 mm afin de confectionner en extracoporel le réservoir à basse pression, de rétablir la continuité digestive, de réaliser les anastomoses urétérales et de tubuliser l'anse grêle qui assurera la continence du système. Cette minilaparotomie est également utilisée pour tubuliser le lambeau épiploique autour d'un conformateur gonflable en cas de reconstruction vaginale. Une fois ces gestes complémentaires réalisés, la pièce est extraite par voie vaginale ou périnéale en y associant un geste d'exerèse à ce niveau si nécessaire (amputation anopérinale, vulvectomie).

Les anastomoses basses (colorectale ou épiplocutanée) sont alors faites par l'abord périnéal, sous controle de la vue puis sont réalisées au besoin un lambeau musculocutané de reconstruction périnéovaginal. Un drain est placé dans l'orifice d'un trocart de 5 mm et, en cas de poche continente, l'urostomie est placée au niveau de l'ombilic.

Pour une patiente, l'examen anatomopathologique de la tranche de section a retrouvé un envahissement massif sous estimé par l'imagerie préopératoire. La minilaparotomie qui a également permis de réaliser le réservoir continent a été utilisée pour réaliser une résection

complète des tissus musculaires de la paroi pelvienne avec dissection complète des racines du nerf sciatique et la réalisation d'une irradiation peropératoire grâce un collimateur de 70 mm (133)

VI. ANATOMIE PATHOLOGIQUE :

Le diagnostic préopératoire, l'attitude thérapeutique et le pronostic vont dépendre d'une étude histopathologique précise, car beaucoup de caractéristiques anatomopathologiques (la variété histologique, le grade histologique, l'extension) ont des implications pronostiques fondamentales (9, 4, 134).

1. Pièce opératoire :

Il peut s'agir d'une ACHE (adénocolpohystérectomie élargie), d'une HTSCA (hystérectomie totale sans conservation annexielle) ou rarement d'une hystérectomie totale simple.

2. Macroscopie :

L'examen macroscopique doit préciser le siège, la taille, et l'aspect macroscopique de la tumeur qui est souvent polypoide ou papillaire et friable, avec des excroissances irrégulières, polylobulaires et partiellement nécrotiques ou hémorragiques (42,134), mais dans certains cas il y a un épaississement endométrial diffus (135).

L'examen macroscopique doit apprécier également l'infiltration macroscopique du myomètre, du col, des paramètres, des annexes et l'examen des curages ganglionnaires (135).

Ces éléments constituent des facteurs histopronostiques dont l'identification permet de mieux comprendre l'évolution de la pathologie et fournit des éléments d'aide à la décision thérapeutique (134).

Leur évaluation est indispensable pour proposer un traitement optimal à chaque sous-groupe de patientes, afin de ne pas sur traiter les formes de bon pronostic et, à l'inverse, de ne pas sous-traiter celles dont le pronostic est plus réservé, voire très sombre (4).

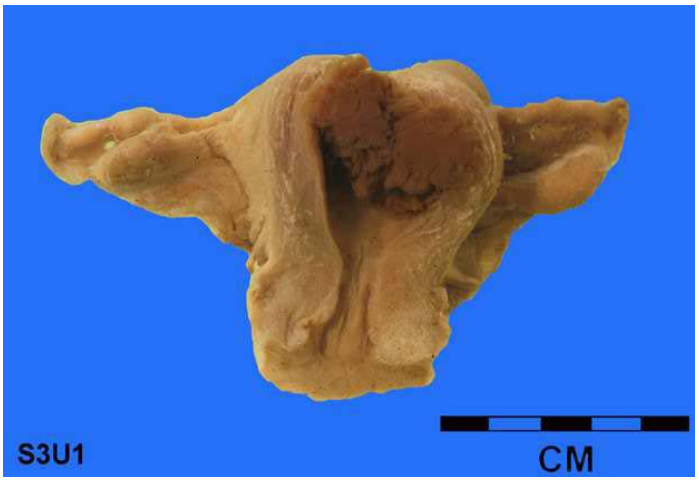

Figure 83 : Piece d'hystérectomie ouverte montrant un adénocarcinome de l'endomètre qui forme une masse polypoïde friable au fond de l'utérus. (105)

3. Examen microscopique :

3-1 Type histologique :

Les cancers de l'endomètre sont classés en 2 types : les tumeurs de type I, qui sont les adénocarcinomes endométrioides et qui représentent approximativement 80% des cancers de l'endomètre d'une part et, d'autre part, les tumeurs de type II ou non endométrioides avec 20% des cas.

a. Adénocarcinomes endométrioides :

L'adénocarcinome endométrioide est le plus fréquemment observé.

La tumeur reproduit plus ou moins fidèlement l'endomètre normal (135, 25) (Fig.29), mais présentant des degrés variés d'atypies cytologiques et nucléaires. (4, 136)

La plupart des adénocarcinomes endométrioides sont limités à l'utérus et suivent une évolution favorable, leurs taux de guérison sont relativement bons (137).

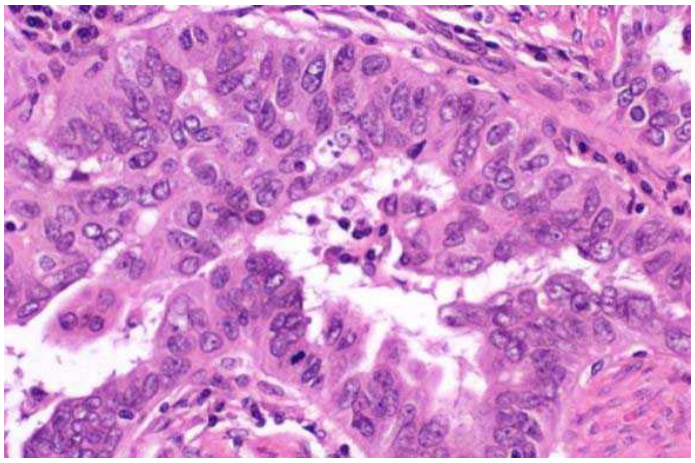

Figure 84: Adénocarcinome endométrioide (fort grossissement)

b. Les formes histologiques particulières :

- **Le carcinome séro-papillaire** : Environ 10% des cancers de l'endomètre appartiennent à cette catégorie (4). Cette tumeur est hautement agressive(136). Les carcinomes séreux papillaires sont tous considérés comme des lésions de haut grade, ils sont souvent associés à une invasion vasculaire et myométriale profonde (4, 138).
- **Le carcinome à cellules claires** : Le carcinome à cellules claires existe dans 5% des cas de cancer de l'endomtère. (136)

Ce type histologique est identique au carcinome à cellules claires de l'ovaire (4).

Il est considéré par définition, comme une tumeur de haut grade.

C'est une variété agressive du cancer de l'endomètre. (136)

- **Le carcinome mucineux** : Le carcinome mucineux apparait dans 1 à 9% des cancers de l'endomètre, c'est un carcinome de bas grade qui est le plus souvent limité à l'endomètre ou montre une invasion myométriale superficielle (4, 136)
- **Carcinome squameux (ou épidermoïde):** Très rare, il doit être distingué d'une part des extensions endométriale d'un cancer du col et d'autre part des adénocarcinomes avec métaplasie malpighienne, beaucoup plus fréquents. (4, 136)

- **Carcinome à petites cellules (136)** : Le carcinome à petites cellules est très rare, avec une trentaine de cas rapportée dans la littérature. Son comportement est hautement agressif, avec une tendance à produire des métastases à distance.
- **Carcinome à cellules transitionnelles (136):** Cette tumeur contient des éléments transitionnels. Elle est associée à d'autres types (squameux, endométrioide et séreux). Cette variante risque de poser le problème de diagnostic différentiel avec une localisation secondaire d'un carcinome urothélial.
- **Le carcinome indifférencié** : Le carcinome indifferencié représente 10% des cas de cancer de l'endomètre, L'incidence de cette forme semble en augmentation. (4)

3-2 Grade histologique :

La gradation des cancers de l'endomètre est importante pour le pronostic (71). Le système de gradation de la FIGO est le système le plus utilisé pour la gradation histologique des adénocarcinomes de l'endomètre (4, 140, 141). Il est basé sur des critères architecturaux et cytonucléaires (85). Ainsi, les tumeurs sont regroupées en trois grades : (4)

- **grade 1** : 5% ou moins de la tumeur présente un aspect de prolifération solide non squameuse ou non morulaire indifferencié.
- **grade 2** : 6 à 50% de la tumeur présente un aspect de prolifération solide non squameuse ou non morulaire (Figure 30).
- **grade 3** : plus de 50% de la tumeur présente un aspect de prolifération solide non squameuse ou non morulaire.

En plus, une atypie nucléaire marquée augmente le grade de FIGO de 1 (4).

Un système de gradation architecturale binaire a été récemment proposé et validé (3, 26,139, 140). En utilisant ce système les tumeurs sont gradées en haut et bas grade (142). Ainsi, une tumeur est classée de haut grade si elle présente au moins deux des critères suivants : plus de 50% de prolifération solide , une prolifération infiltrative diffuse ou la nécrose des cellules tumorales. (140)

Ce système de gradation binaire a une reproductibilité plus grande pour le pronostic comparé au système de gradation de la FIGO (140, 141).

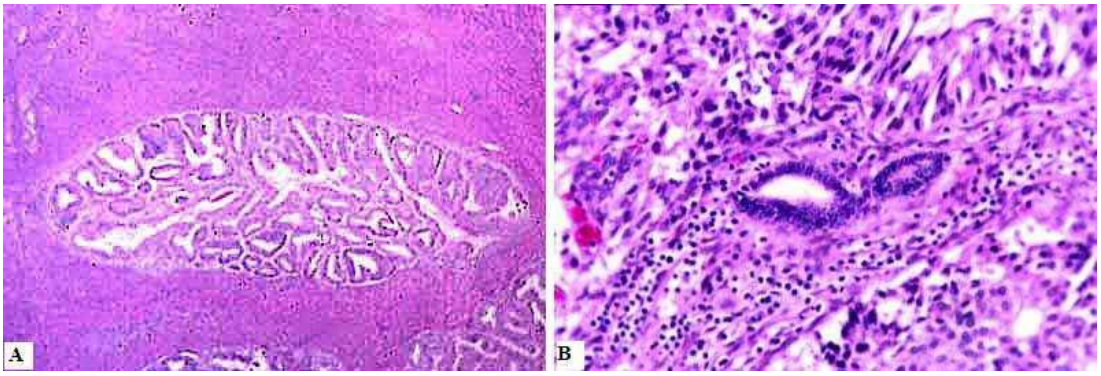

Figure 85: Adénocarcinome de l'endomètre (A : grade 1)- (B : grade 3)

3-3 Extension :

a. Myomètre :

L'invasion du myomètre est un facteur prédictif indépendant de l'évolution des cancers de l'endomètre (139).

b. Ganglionnaire :

L'envahissement ganglionnaire est l'un des facteurs pronostiques les plus importants du cancer de l'endomètre, et un cancer de l'endomètre avec des métastases ganglionnaire (stade IIIc/IV) était montré comme ayant un plus mauvais pronostic (143, 144, 110).

La fréquence de l'envahissement ganglionnaire pelvien varie selon les auteurs de 4,7 à 13% pour les stades I et de 18,8 a 44,8% pour les stades II. (4)

Presque 33% des patientes avec des ganglions pelviens positifs ont aussi des ganglions para-aortiques positifs (139).

WATARI et al. (145) ont trouvé que les ganglions para-aortiques positifs sont associés à un pronostic plus mauvais que les ganglions pelviens positifs seuls, ils ont ainsi noté une survie à 5 ans de 48,1% pour les ganglions para-aortiques positifs contre 86,4% quand ces ganglions étaient négatifs. Ils ont aussi demontré que la survie à 5 ans variait avec le nombre de ganglions para-aortiques atteints.

L'envahissement des ganglions lombo-aortiques est étroitement correlé au grade 3, à l'invasion myométriale profonde, à la présence des métastases ganglionnaires pelviennes et à la cytologie péritonéale positive (4).

3-4 Isthmique et cervical :

L'envahissement cervical dans le cancer de l'endomètre est présent dans 6% à 20% de cas.

Un cancer de l'endomètre envahissant l'isthme et le col est souvent associé avec une invasion myométriale, un taux élevé de métastases ganglionnaires (23-35%) et un mauvais pronostic (110).

3-5 Cytologie péritonéale :

La valeur pronostique et l'intérêt de prendre en compte une cytologie péritonéale positive dans l'indication de traitements adjuvants sont largement controversés (4, 146, 139, 147).

La cytologie péritonéale positive est souvent associée à d'autres facteurs pronostiques, y compris le grade élevé de la tumeur, la profondeur de l'invasion myométriale et l'extension extra-utérine (139).

L'influence de la cytologie péritonéale sur la survie et le taux de récurrences est conditionnée par la présence d'envahissement annexiel et de métastases ganglionnaires (146).

La fréquence des cytologies péritonéales positives serait de l'ordre de 17 à 19% aux stades I et II, et de 68 à 85% aux stades III et IV (4).

3-6 Envahissement annexiel :

L'envahissement des annexes est un facteur indépendamment lié au pronostic chez les patientes atteintes de cancer de l'endomètre (134).

Trois possibilités sont envisagées par la FIGO lors d'une atteinte concomitante des ovaires et de l'endomètre :

- les deux lésions sont indépendantes
- atteinte de l'endométre de stade IIIA (greffe secondaire aux ovaires).
- atteinte de l'ovaire de stade IIA (greffe secondaire à l'endomètre)

Dans les cas d'invasion myométriale et cervicale, il existe une grande probabilité de métastases ganglionnaires et d'envahissement annexiel. Le taux de récurrence est de 38% en cas d'envahissement annexiel, alors qu'il est de 11% seulement en absence d'envahissement annexiel (146).

3-7 Invasion de la séreuse utérine :

L'invasion de la séreuse utérine représente l'extrême étape de l'invasion myométriale profonde de la maladie au stade I. Elle est tout à fait différente de l'extension annexielle, et selon quelques auteurs, les deux ne devraient pas être mises dans la même catégorie (139).

ASHMAN et al.(148) ont retrouvé sur une série de 562 cas de cancer de l'endomètre, 6,9% d'invasion de la séreuse utérine dont 49% avaient un stade IIIA, 2,5% stade IIIB, 18% stade IIIC, et 30,5% avaient un stade IV.

Parmi les patientes avec une atteinte de la séreuse isolée 58 % ont présenté des récidives. Dans la majorité des cas, ces récidives étaient à distance. (148)

Le taux de survie sans récidive à 5 ans est de 29 % en cas d'infiltration de la séreuse utérine. Pour les patientes avec une atteinte isolée de la séreuse, le taux de survie à 5 ans sans récidive est significativement meilleur par rapport aux patientes ayant une atteinte de la séreuse associée à d'autres atteintes extra-utérines (41,5 contre 20 %) (61).

3-8 Invasion vasculaire :

La définition de l'invasion vasculaire est la présence de cellules tumorales à l'intérieur des espaces endothéliaux (4, 139).

C'est un facteur prédictif fort de récurrence et de décès par la tumeur, indépendant du grade histologique ou de la profondeur d'invasion myométriale (139).

L'invasion vasculaire est peu fréquente dans les carcinomes endométrioides; la fréquence de l'invasion vasculaire augmente avec les types cellulaires agressifs (carcinome séreux papillaire et le carcinome à cellules claires), le haut grade histologique, et l'invasion myométriale profonde (4).

VII. CLASSIFICATION :

La FIGO (Fédération Internationale de Gynécologie et d'Obstétrique) a adopté depuis 2009 une nouvelle classification (tableau XVII), qui repose sur les données de la chirurgie et sur l'analyse anatomopathologique de la pièce opératoire du cancer de l'endomètre en particulier l'atteinte ganglionnaire (3, 4, 134, 44, 139, 24).

Cela permet mieux de guider un éventuel traitement adjuvant d'après les données de la littérature (3, 50, 47, 135, 146, 159, 150, 30), le cancer de l'endomètre se présente dans 75 à 80% des cas a un stade précoce (stade I-II) au moment du diagnostic.

Dans notre série, le stade I est prédominant avec 86,66% des cas contre 6,66% au stade II, 6,66% au stade III .

Tableau X : Classification de la FIGO 2009(151).

STADE I* : tumeur limitée au corps uterin
Ia : Tumeur limitée à l'endomètre ou ne depassant pas la moitié du myomètre
Ib : Tumeur envahissant la moitié du myomètre ou plus de la moitié du myomètre
STADE II* : tumeur envahissant le stroma cervical mais ne s'étendant pas au-dela de l'utérus
STADE III* : extension locale et /ou régional comme suit :
IIIa : Séreuse et/ou annexes **
IIIb : Envahissement vaginal et /ou paramétrial**
IIIc : Atteinte des ganglions lymphatiques régionaux**
IIIc1 : Ganglions pelviens
IIIc2 : Ganglions para-aortiques +/- pelviens
STADE IV* : extension à la muqueuse vesicale et/ou intestinale et/ou métastases à distance
IVa : Extension à la muqueuse vesicale et/ou intestinale
IVb : Métastases à distance incluant les métastases intra-abdominales et /ou ganglions inguinaux

*** : grade 1, 2 ou 3 ; ** : les résultats de la cytologie péritonéale doivent être raportés séparement et ne modifient pas la classification.**

VIII. TRAITEMENT ADJUVANT :

1. Radiothérapie :

La radiothérapie joue un rôle variable dans le traitement des cancers de l'endomètre, quelque soit le stade de la maladie, selon les différents facteurs pronostiques et selon le terrain de la malade, mais son but essentiel est de diminuer les récidives locorégionales (134).

La radiothérapie peut être selon les modalités : post-opératoire, adjuvante, exclusive ou pré-opératoire.

Elle peut être administrée sous forme de radiothérapie externe, de curiethérapie vaginale, ou de combinaison des deux. (3,152)

- **La RTH externe** est utilisée sous forme de photons à haute énergie ou d'électron. Les doses totales à délivrer varient de 45 à 50 Gy à raison de 1,8 à 2 Gy par séance. Le volume cible

comporte l'utérus, les paramètres, les annexes, la moitié supérieure du vagin, les ganglions iliaques externes,hypogastriques et primitifs jusqu'en regard de L5-S1. Il peut être étendu aux ganglions lombo-aortiques. (134)

- Dans **la curiethérapie,** les radio élements utilisés sont : le cesium 137 pour la curiethérapie endocavitaire à bas débit et l'iridium 192 pour la curiethérapie interstitielle et la curiethérapie à haut débit de dose ou à débit pulsé (44).La dose habituellement prescrite dans le cadre d'une curiethérapie de bas débit de dose était de 50 Gy sur la surface de la muqueuse. Elle peut être maintenant effectuée en ambulatoire, à haut débit de dose avec des schémas variables suivants les institutions, soit 4 séances de 6 Gy/séance (61).

La curiethérapie est le plus souvent endocavitaire, rarement interstitielle dans quelques cas de localisation vaginale (134).Le volume cible pour la curiethérapie postopératoire comprend le tiers supérieur du vagin, et le siège pelvien du col et de l'isthme; et en cas de curiethérapie à visée curative pour les malades inopérables : la totalité du corps utérin, le col et les paramètres (134, 44).

1-1 RTH pré-opératoire :

D'aprés les données de la littérature (48, 25, 44, 153) la RTH préopératoire par irradiation externe et/ou par curiethérapie a une efficacité comparable aux mêmes irradiations réalisées en post-opératoire.

Sur le contrôle local et général de la maladie, le taux de complication semble inférieur. Dans ces conditions l'indication d'une irradiation préopératoire pourrait être établie à chaque fois que l'évaluation initiale permet d'envisager une irradiation.

1-2 RTH post-opératoire :

D'après Barillot (48), les indications actuelles du traitement adjuvant(RTH post-opératoire) est essentiellement fondées sur le stade et le grading histopronostique.

- Stade IAG3, IBG1G2, IIA < 50% du myomètre G1G2 : chirurgie curiethérapie vaginale.
- Stade IIA < 50% de myomètre G3, Stade > 50% du myomètre G2,G3. Stade IIB, stade III : chirurgie – RTH externe – curiethérapie vaginale.

2. Hormonothérapie :

Le cancer de l'endomètre est un cancer hormonodépendant se développant souvent dans un contexte d'hyperoestrogénie.

L'hormonothérapie est surtout efficace dans les tumeurs avec récépteurs hormonaux positifs. Son efficacité est de l'ordre de 15 %, mais sa morbidité (vasculaire thromboembolique) est élevée, Elle repose sur les progestatifs (acétate de medroxy progestérone). La dose idéale quotidienne est de 500 mg, elle est aussi efficace mais moins toxique que la dose de 1g(3, 61, 154).

Elle est proposée lorsqu'aucune autre méthode n'est possible ,notamment comme traitement palliatif dans les cas métastatiques et les stades avancés (23). Le tamoxifène a également un petit bénéfice dans ces cas, l'association de cette drogue avec les progestatifs peut donner une réponse plus durable (3, 153).

Pour les patientes ayant une maladie avancée ou une récidive de cancer de l'endomètre, une étude française multicentrique a proposé un traitement par les analogues de LHRH. Le taux de réponse était faible mais cette étude montrait une certaine efficacité éventuellement de longue durée (61).

3. Chimiothérapie :

La chimiothérapie a une place limitée lors du traitement des cancers de l'endomètre elle ne s'applique qu'aux stades avancés ou métastatiques, aux récidives et aux formes séro papillaires (155, 156, 153).

L'indication et les modalités dans ces situations, doivent tenir compte de l'âge de la patiente, des maladies associées et des effets secondaires des traitements proposés.

Les médicaments les plus actifs sont les sels de platine, les anthracyclines, le fluoro-uracile et plus récemment le paclitaxel (134).

Lorsqu'on utilise des associations, les taux de réponse sont plus élevés.

Actuellement, la combinaison de la carboplatine et du paclitaxel est devenue un standard dans beaucoup de centres dans le traitement du cancer de l'endomètre avancé ou récurrent. Un bon index thérapeutique (bonne efficacité et toxicité basse) a été obtenu par combinaison de la carboplatine et du paclitaxel (3).

La place de la chimiothérapie reste à déterminer lors du traitement initial chez les patientes ayant de mauvais pronostic et/ou cytologie péritonéale positive (61).

IX. RISQUES ET COMPLICATIONS DE LA VOIE LAPAROSCOPIQUE

En moins d'un demi-siècle, la laparoscopie est devenue une discipline chirurgicale à part entière.

Comme toute intervention chirurgicale, elle présente des risques et expose à des complications, parfois très graves voire mortelles pouvant poser d'énormes problèmes médico-légaux. Le risque de complications commence avec le choix puis l'administration de l'anesthésie et continue pendant toute la durée de l'opération et au-delà dans la période postopératoire.

Les facteurs de risque de complications les plus importants sont : l'inexpérience de l'opérateur, l'importance du geste coeliochirurgical, l'existence d'un antécédent de laparotomie, l'obésité, un contexte ou un antécédent d'endométriose, la nécessité de devoir réaliser une adhésiolyse.

Des facteurs secondaires rentrent aussi en compte : le coût, le résultat cosmétique, la durée d'hospitalisation et la durée de convalescence [157,158].

Les risques étant les mêmes quel que soit le type de coelioscopies, Il n'y a pas de «petite coelioscopie» [159].

Ce chapitre se propose pour exposer les principales complications qui peuvent être constatées au cours ou après une intervention coelioscopique [160], ainsi que les mesures susceptibles de les prévenir ou de les dépister.

Les risques généraux de la chirurgie laparoscopique sont aussi largement dépendants de l'insufflation du pneumopéritoine, qui peut avoir des effets délétères du fait de pathologies préexistantes chez la patiente. Il arrive également que ce soit l'acte chirurgical qui soit à l'origine d'une complication.

1. Risques liés à l'anesthésie :

L'anesthésie joue un rôle de premier plan dans le déroulement d'une intervention laparoscopique. Un anesthésiste avisé minimise le risque de complications [161].

En raison de ses répercussions ventilatoires et hémodynamiques, l'anesthésie pour la coelioscopie est considérée comme une « anesthésie à risque ». L'expérience de l'opérateur est déterminante dans l'importance des perturbations physiopathologiques et dans la fréquence des complications per et post-opératoires. Afin de les éviter, la sélection des patientes doit être rigoureuse et un monitorage peropératoire constant.

1-1 Risques relatifs à la position du patient :

a. Les complications nerveuses:

Plusieurs cas d'atteinte du plexus brachial ou d'atteinte cubitale ont été rapportés, notamment au cours des coelioscopies de longue durée.

Les atteintes du plexus brachial sont dues à un étirement de celui-ci lors d'une position de Trendelenburg.

Aujourd'hui exceptionnelles, elles se voyaient lors d'une mauvaise position des épaulières en regard des parties molles du cou.

Aussi la patiente doit être installée, si possible, les deux bras le long du corps, ce qui diminue les risques d'élongation du plexus. Il faut également que la tête soit calée de préférence en légère flexion.

Concernant les membres supérieurs , il est important de surveiller leurs installations, les pouces étant au zénith et sans compression au niveau des gouttières cubitales. Ces recommandations sont particulièrement importantes au cours des coelioscopies de longues durées.

b. Incontinence du sphincter inférieur de l'oesophage:

Sous l'effet de la position de Trendelenburg et du pneumopéritoine, le sphincter inférieur de l'oesophage peut devenir incompétent et favoriser ainsi les régurgitations. Le patient doit donc être intubé à l'aide d'une sonde à ballonnet et l'estomac vidé par une sonde gastrique.

1-2 Embolie gazeuse :

La quasi-totalité des laparoscopies sont réalisées en utilisant le dioxyde de carbone pour l'insufflation, notamment en raison de sa solubilité dans le sang qui permet ensuite son élimination respiratoire.

L'embolie gazeuse est donc le plus souvent en rapport avec une insufflation directement intravasculaire. Elle se produit essentiellement au moment de l'exsufflation et de la mobilisation du malade. C'est le cas lorsque l'aiguille de Palmer est placée accidentellement par erreur dans une grosse veine. Cet accident peut également survenir aprés le passage du gaz à travers les vaisseaux lésés par les manoeuvres de dissection d'une grosse veine, si la pression intra cavitaire est trop élevée en particulier au cours de la chirurgie pelvienne. Les pressions pour lesquelles le CO2 pénètre dans une brèche veineuse se situent entre 15 et 20 mm Hg.

Un réglage adéquat (12mm Hg) de la pression d'insufflation prévient en partie ce phénomène, mais en cas de décurarisation du patient, on peut assister à une augmentation importante de la pression intra cavitaire indépendante de la pression d'insufflation, nécessitant éventuellement une exsufflation rapide. La bulle de gaz qui a pénétré dans la circulation veineuse crée un obstacle vasculaire ventriculaire droit et artériel pulmonaire, responsable d'une défaillance cardiaque (Les cavités cardiaques droites se remplissent d'air et continuent à se contracter) droite puis gauche . Le diagnostic repose sur la capnographie, qui montre une baisse

du CO2 télé-expiratoire, et l'auscultation cardiaque, avec le classique "bruit de rouet". Une désaturation et une hypotension surviennent rapidement [162,163].

1-3 Risques hémodynamiques:

Le système cardio-respiratoire est substantiellement perturbé au cours de ces interventions, ce qui impose plusieurs précautions. [164]

a. Perturbations tensionnelles:

La pression artérielle et la pression veineuse centrale sont toutes les deux profondément influencées par la chirurgie laparoscopique. Le pneumopéritoine, en créant des pressions intra abdominales de 15-20 mmHg, diminue le retour veineux par la veine cave inférieure, entraînant une baisse de la pression veineuse centrale [165].

Toutefois, les choses ne sont pas tout à fait aussi simples, car la position de Trendelenburg [166] et la ventilation plus importante souvent nécessaires durant la chirurgie laparoscopique, ont tendance à élever la pression veineuse centrale. Une baisse, plus prévisible, du débit cardiaque s'observe lorsque la pression intra-abdominale dépasse 30 mm Hg.

Les réactions vagales, provoquées par une concentration élevée de CO2 à la face inférieure du diaphragme, peuvent aussi entraîner une baisse de la pression artérielle. A l'inverse, une élévation de la pression artérielle peut se voir lorsqu'il se produit une décharge sympathique secondaire à une absorption exagérée de CO2 dans la circulation splanchnique.

Les fluctuations de la pression artérielle doivent être traitées par l'emploi judicieux de drogues vaso-actives et de liquides de remplacement.

b. Troubles du rythme cardiaque:

Le risque des troubles du rythme cardiaque pendant la chirurgie laparoscopique n'est pas négligeable. Ces troubles sont fréquents si l'on inclue les bradycardies bénignes et les tachycardies sinusales. Leur incidence peut être très élevée chez des patients dont l'anesthésie est légère, en ventilation spontanée en raison de l'hypercapnie.

Elles sont souvent liées à la concentration excessive de CO2, la distension péritonéale ou la traction sur les structures pelviennes.

Néanmoins, si le relâchement de la traction sur les structures pelviennes, l'administration de 100% d'O2 et l'affaissement du pneumopéritoine ne suffisent pas à ramener le rythme sinusal, il faut discuter alors de façon systématique toutes les causes de troubles du rythme per opératoires.

Le recours systématique à la ventilation contrôlée au cours d'une anesthésie profonde permettra de diminuer l'incidence de cette complication à des taux infimes.

Quand ces arythmies apparaissent en début d'insufflation, ils traduisent une mauvaise tolérance des modifications hémodynamiques et imposent alors l'arrêt de l'insufflation.

c. Pneumo-péricarde:

Complication très rare, mais possible, il reste le plus souvent asymptomatique (découvert dans la plupart du temps sur des clichés thoraciques), mais peut également aboutir à une tamponnade péricardique[167].

1-4 Risques respiratoires :

Le pneumopéritoine au CO2 et la position de Tredelenburg sont à l'origine de la plupart des complications pulmonaires. A la pression de 25cm Hg le pneumopéritoine exerce une force approximative de 30g/cm2 sur le diaphragme. Cette pression, associée au poids du contenu abdominal dans la position de Trendelenburg, conduit à une course diaphragmatique et une compliance pulmonaire diminuées. De plus, la position de Trendelenburg entraîne une perturbation des flux sanguins pulmonaires et, lorsqu'elle est associée à l'accroissement de ventilation qu'elle rend nécessaire, il se produit un déséquilibre ventilation/perfusion.

a. Emphysème sous-cutané:

Assez fréquent, il peut parfois être massif et atteindre le visage, et est toujours en rapport avec une fuite pré ou rétro péritonéale à partir d'un trocart. Son diagnostic, fait sur l'élévation de CO2

expiré et sur la visualisation de l'emphysème, impose au chirurgien de revérifier tous les points de pénétration des trocarts, et de baisser si possible la pression d'insufflation.

b. Pneumothorax:

La diffusion de CO2 dans le thorax a été plusieurs fois décrite.

Souvent peu symptomatiques et de diagnostic fortuit, ces épanchements peuvent prendre un caractère compressif dramatique (élévation des pressions respiratoires, hypercapnie majeure, syndrome cave supérieur, collapsus...), qui impose l'exsufflation rapide du pneumopéritoine.

Cette complication des techniques laparoscopiques peut survenir même en l'absence de plaies diaphragmatiques ou pleurales d'origine iatrogène, et avoir plusieurs causes. (une malformation anatomique,dissection de l'orifice hiatal, diffusion du gaz à travers les foramens pleuropéritonéaux)

Le pneumothorax est souvent unilatéral gauche. Il se manifeste par un micro-voltage sur le cardioscope [168], et est à rechercher en cas d'apparition d'un emphysème sous cutané abdominal, thoracique ou cervical ou devant une dyspnée. Un drainage thoracique peut être nécessaire aussi bien que la conversion.

c. Pneumomédiastin:

Il peut être la conséquence des mécanismes cités précédemment, ou être secondaire à la migration de CO2 insufflé dans la cavité intra ou rétropéritonéale à travers le hiatus oesophagien ou les orifices diaphragmatiques de l'aorte et de la veine cave inférieur [167]

d. Intubation sélective:

La sonde d'intubation pourra être déplacée sous l'effet du pneumopéritoine, avec un risque d'intubation sélective du poumon droit et ,par conséquent, d'atéléctasie du poumon gauche. Une sonde trachéale positionnée dans la partie haute de la trachée lors de l'intubation,fixée avec soin et vérifiée par l'auscultation à chaque changement de position doit

mettre à l'abri de cette complication. L'omniprésence de l'anesthésiste est le seul garant pour éviter cette complication.

1-5 L'hypothermie :

L'insufflation intra péritonéale de gaz sec non réchauffé, éventuellement accompagnée de lavages par des liquides froids, entraîne une hypothermie. Celle-ci est d'autant plus importante que la durée du pneumopéritoine est longue.

En pratique, il faut disposer de moyens de réchauffement et d'humidification du CO2, éviter les fuites de gaz à travers les trocarts,contrôler la durée du pneumopéritoine et réchauffer le patient dans la mesure du possible.

2. Risque thromboembolique :

Bien qu'il n'y ait pas de série comparant le risque thromboembolique lié à la chirurgie coelioscopique à celui rencontré par voie classique,

certains travaux expérimentaux ou cliniques ont mis en évidence des facteurs de risque. Le flux du retour veineux des membres inférieurs est considérablement réduit par l'insufflation, ainsi que par la position de Trendelenburg.

En revanche, l'insufflation au dioxyde de carbone, et les modifications des gaz du sang qui en résultent, semblent sans effet sur la coagulation sanguine elle-même. Une partie importante des complications thromboemboliques observées sont de révélation tardive. Dans l'état actuel, il n'y a pas de consensus concernant les mesures prophylactiques au cours de la chirurgie laparoscopique. La plupart des auteurs [162,169] ayant publié sur ce sujet recommandent cependant une prophylaxie par les héparines de bas poids moléculaire, si possible poursuivie après la sortie du patient et ceci d'autant plus que le séjour a été court et l'emploi peropératoire de bas pneumatiques de compression intermittente, ainsi que l'exsufflation per opératoire périodique.

3. Chylothorax :

Il est défini comme une accumulation de liquide riche en lipides dans la cavité pleurale.

Un seul cas a été rapporté dans la littérature au cours d'une néphrectomie radicale laparoscopique, concomitant d'un chylorétropéritoine. Une petite brèche a été retrouvée et suturée.

4. Perturbations métaboliques :

L'hypoxie est due à plusieurs facteurs responsables d'une inadéquation entre ventilation et perfusion, essentiellement la diminution du jeu diaphragmatique par le pneumopéritoine, majoré par la position de Trendelenburg.

L'apparition d'une hypercapnie est une autre anomalie observée pendant la chirurgie laparoscopique. La surface importante du péritoine et du mésentère et le coefficient de diffusion élevée du CO2 facilitent l'absorption de ce dernier dans la cavité péritonéale. Les mêmes phénomènes gazeux se produisent dans les alvéoles où le CO2 est rapidement exhalé.

En outre, l'hypercapnie peut conduire à l'acidose qui, si elle est assez profonde, peut entraîner une dépression myocardique et une vasodilatation.

Des décharges du sympathique, suivies d'hypertension et de tachycardie, ont aussi été décrites en cas d'hypercapnie [162].

5. Complications techniques :

Le premier temps de la coeliochirurgie conventionnelle est l'insufflation à l'aiguille de PALMER-VERES, exposant à des accidents de ponction rares mais d'une extrême gravité potentielle, il est donc indispensable que l'on respecte un certain nombre de précautions.

En effet, créer un pneumopéritoine suppose la perforation de tous les plans de la paroi abdominale avec une aiguille.

Les complications de l'insertion de l'aiguille de Veres sont la conséquence de deux mécanismes :

- Le premier est la perforation et le traumatisme direct par l'aiguille.
- Le second est l'insufflation avec une aiguille mal positionnée.

Quel que soit le point de ponction choisi, la mise en place de l'aiguille peut être défectueuse dans les cas suivants :

- L'aiguille n'a pas été suffisamment enfoncée, c'est-à-dire que sa pointe n'a pas perforé tous les plans de la paroi : peau, tissu adipeux, fascia, muscle et péritoine. L'insufflation crée alors un emphysème pré-péritonéal qui aboutit au décollement du péritoine et à son bombement dans l'abdomen. La coelioscopie devient alors impossible.
- L'aiguille a perforé en même temps que le péritoine une anse intestinale adhérente à la paroi, du fait d'une intervention antérieure. La pointe de l'aiguille se trouve alors dans la lumière intestinale et l'insufflation conduit à une dilatation gazeuse de l'intestin.
- Au cours de l'anesthésie, une hyperventilation au masque préalable à l'intubation trachéale a entraîné une dilatation gastrique inapparente. La face antérieure de l'estomac s'applique alors intimement contre le péritoine pariétal et l'aiguille perfore les deux en même temps. Il s'ensuit, lors de l'insufflation, une distension du tube digestif.
- L'aiguille d'insufflation a été trop profondément enfoncée, elle a perforé non seulement toutes les couches de la paroi et quelques anses intestinales mais a atteint également les gros vaisseaux (aorte abdominale et veine cave inférieure) avant ou après leur bifurcation, selon l'angle de pénétration de l'aiguille. Le gaz risque alors d'être directement injecté à l'intérieur de ces vaisseaux et entraîner une embolie gazeuse. Cette complication peut s'observer même quand le plan pariétal a été suffisamment soulevé pour l'éloigner des éléments vasculo-digestifs car, en raison

de la pression négative régnant dans la cavité péritonéale, la traction de la paroi abdominale aspire avec elle tous les éléments qui se retrouvent dessous.

- L'aiguille, après avoir perforé le péritoine, s'est perdue dans le grand épiploon que l'insufflation transforme ensuite en une véritable éponge.

La constatation de l'erreur est alors soit immédiate (issue de sang par l'aiguille) ; soit différée (aspiration de liquide digestif ou de sang) ; ou encore tardive (lors d'un embrochage épiploïque, lequel se solde par une pression élevée à l'insufflation de CO2).

Il suffit simplement de retirer l'aiguille en évitant de la manipuler, l'accident reste en règle sans conséquences. Le pneumopéritoine est réalisé à nouveau, et un bilan viscéral strict est entrepris. L'indication de laparotomie immédiate ne se pose que dans le cas d'une apparition rapide d'un choc hémorragique.

6. Complications per opératoires :

Il s'agit essentiellement d'accidents de perforation, soit vasculaires posant un problème thérapeutique immédiat, soit digestives ou urinaires posant des problèmes de diagnostic malheureusement trop souvent faits après l'intervention.

La plupart des auteurs s'accordent sur l'absence de différence en termes de complications peropératoires entre la voie laparoscopique et la laparotomie [170]. En revanche, certains en retrouvent significativement moins pour la coelioscopie [171].

Gemignani et al. affichent 6 % de complications coelioscopiques (4 complications sur 69 cas) et 39 % laparotomiques (99 complications sur 251 cas).

6-1 Complications mineures :

Les complications mineures consistent en :

- Hyperthermie transitoire (>38 °C) sans étiologie évidente.
- Hémostase défectueuse.
- Saignement du fond vaginal.

6-2 Complications majeures :

a. Plaies vasculaires :

Elles sont graves, la rapidité du diagnostic, permettant une prise en charge adaptée, étant la meilleure garantie d'une évolution favorable [172].

Elles surviennent le plus souvent pendant la phase d'installation du matériel de coelioscopie (création du pneumopéritoine, installation des trocarts). L'utilisation de trocarts à usage unique, possédant une pièce rétractable de sécurité, ne permet en aucun cas de les prévenir de façon certaine.

Le développement des indications de la coeliochirurgie, avec maintenant la possibilité d'effectuer des dissections rétro péritonéales, se traduit par une augmentation statistiquement significative du taux de complications vasculaires survenant pendant l'acte chirurgical proprement dit. Si, avant 1990, la quasi-totalité de ces dernières était secondaire à la phase d'installation de la coelioscopie, un tiers de celles observées dans la littérature depuis 1990 surviennent pendant l'acte lui-même [173].

Il existe deux types d'accidents vasculaires très différents : celui des plaies des gros vaisseaux (l'aorte abdominale et la veine cave inférieure) et celui de l'atteinte des vaisseaux pariétaux [174, 175].

La prévention des complications vasculaires (CV) repose sur le respect d'un certain nombre de points essentiels. Les plus importants semblent être les suivants :

- Vérifier systématiquement en début d'intervention la position de la patiente sur la table d'opération et s'assurer du bon état de marche de l'ensemble du matériel, les CV pouvant survenir avec tous les types d'instruments. Ceci impose une parfaite maîtrise des principes de l'électrochirurgie.
- Connaître parfaitement l'anatomie, la situation des gros vaisseaux par rapport aux repères osseux ainsi que les modifications de leurs positions, notamment chez les patientes obèses. De même la prudence s'impose également pour les patients

maigres chez qui les gros vaisseaux peuvent se situer à moins de 2,5 cm de la peau.

- Avoir une anesthésie de qualité permettant un bon relâchement de la paroi abdominale, condition indispensable pour obtenir un pneumopéritoine de qualité. La pression intra-abdominale doit être suffisante (15 mm Hg) pour offrir une bonne résistance lors de l'introduction du trocart ombilical. Cette contre-pression est un élément de prévention majeur dans la mesure où elle permet de maintenir l'ombilic à distance du plan des gros vaisseaux ;
- Avoir une formation spécifique en coeliochirurgie, le risque de complications étant plus important chez les praticiens moins expérimentés ;
- La position de Trendelenburg est responsable d'une rotation du promontoire et de la portion inférieure de l'aorte ce qui la rapproche de l'ombilic. L'aiguille à pneumopéritoine et les trocarts doivent être parfaitement aiguisés et insérés en maîtrisant la force exercée.

b. Plaies digestives :

Elles représentent la deuxième complication fréquente de la coelioscopie. Le facteur de risque principal de plaie intestinale est un antécédent chirurgical (incision médiane, Pfannenstiel ou coelioscopie).

Dans la majorité des cas, il s'agit d'une adhérence intestinale à la paroi.

L'acharnement dans l'introduction aveugle d'un trocart après échec, ou la pratique incomplète des tests de sécurité (sans test à la seringue contenant de l'eau) peuvent probablement favoriser la survenue de ces lésions.

Toute suspicion de plaie intestinale doit donner lieu à une exploration digestive soigneuse, coelioscopique si possible, ou laparotomique.

La prévention se fait par préparation intestinale, par un test de sécurité avant d'introduire le trocart et par l'installation d'une sonde nasogastrique, surtout en cas de ventilation prolongée.

En cas de lésion punctiforme du grêle, un traitement antibiotique et une sonde nasogastrique sont suffisants dans la majorité des cas. Une déchirure est traitée par suture directe ou bien par résection du segment atteint.

b-3 Plaies vésicales et traumatismes urétéraux :

Si elles sont rares lors de la mise en place des trocarts, elles sont plus fréquentes lors de coeliochirurgies majeures : adhérences pelviennes extensives, endométriose, modification des rapports anatomiques dans les syndromes des ovaires résiduels et résistants, hystérectomie avec fibrome inclus dans le ligament large. Les facteurs de risque connus sont les antécédents chirurgicaux et notamment les incisions de Pfannenstiel pour césarienne, où la vessie est souvent ascensionnée [176].

La meilleure prévention de ce type de complications consiste en un sondage vésical complet de toutes les patientes, avant tout geste coelioscopique (diagnostique ou thérapeutique), ainsi qu'une introduction du trocart sus pubien après repérage du ballonnet et en dehors ou au-dessus de toute cicatrice [90, 177].

6-3 Complications neurologiques :

- **HIC (l'Hypertension Intracrânienne)** [178]: Les modifications hémodynamiques liées à la position de Trendelenburg, l'hypercapnie et le détournement de la circulation systémique vers les régions supra-aortiques favorisent l'augmentation de la PIC, la limitation du drainage veineux cérébral dans le territoire céphalique, ainsi qu'un probable passage sanguin transcapillaire.

  L'ensemble des auteurs [90] reconnaissent des facteurs généraux prédisposant à la survenue du HIC : diabète, insuffisance rénale sévère,bronchite chronique, ascite, Sida, constipation, obésité, post-partum,tabagisme, dénutrition, infection pariétale, corticothérapie, chimiothérapie.
- **Hémorragie rétinienne** : La coeliochirurgie peut également s'accompagner d'un certain nombre de complications comme des hémorragies rétiniennes par rupture des petits

vaisseaux suite à l'hypertension oculaire ou des accidents vasculaires cérébraux qui sont malheureusement difficilement prévisibles.

- **Otorragie post-opératoire**: c'est une complication inconnue [179].La vascularisation de l'oreille externe est dépendante de l'axe carotidien externe et le sinus pétreux supérieur et le plexus ptérygoïde [180].

Ainsi, l'oreille externe subit directement les modifications hémodynamiques systémiques induites au cours de ces interventions [181].

7. Hernies diaphragmatiques :

La hernie diaphragmatique est une cause inhabituelle de détresse respiratoire après une intervention laparoscopique.

Un cas d'une détresse respiratoire dans les suites d'une cholécystectomie par voie laparoscopique chez une patiente de 57 ans a été rapporté au sein de service de chirurgie générale de l'aile 3 au CHU Ibnou Rochd de Casablanca. Elle présentait comme seul antécédent, une hystérectomie datant de 15 ans. La radiographie thoracique de face et la tomodensitométrie thoraco-abdominale avaient permis de retenir le diagnostic d'hernie diaphragmatique. La radiographie thoracique faite en préopératoire était normale. Une aspiration gastrique a permis de soulager la malade. Une réintervention a été proposée mais la patiente avait refusé(95).

8. Complications suite à la fermeture cutanée :

Même si elle reste extrêmement rare, la nécrose ischémique du tissu superficiel, avec cellulite à l'emplacement du trocart, peut survenir suite à la fermeture cutanée.

9. Complications post-opératoires :

Les suites opératoires sont traitées d'une façon habituelle, en prêtant simplement attention à quelques détails. Le retentissement respiratoire de la chirurgie laparoscopique demande des soins pulmonaires post-opératoires intensifs. Il est impératif de promouvoir la spirométrie au lit du malade, les exercices d'expectoration, et de surveiller étroitement l'état respiratoire. Les taux de complications postopératoires précoces dans la littérature se situent entre 0 et 25 % [182].

9-1 Embolie pulmonaire :

La chirurgie laparoscopique augmente aussi le risque d'embolie pulmonaire. Le pneumopéritoine exerce une surpression sur la veine cave inférieure et les veines du petit bassin, ce qui diminue le retour veineux. La manipulation des grosses veines pelviennes, en particulier pendant le curage ganglionnaire, contribue à cet accroissement de risque.

Pour cette raison, la prescription de bas anti-thrombose jusqu'aux cuisses et la mise en place d'un système de compression veineuse pneumatique intermittente sont vivement recommandées et ces dispositifs sont conservés jusqu'à ce que le patient soit complètement ambulatoire. En outre, il faut explorer complètement toute douleur ou oedème des membres inférieurs.

9-2 Douleurs post-opératoires :

La douleur après laparoscopie est surtout en rapport avec une irritation du péritoine et les douleurs liées à la cicatrice pariétale et à ses sollicitations lors des mouvements respiratoires sont faibles, sinon négligeables. Cependant, la douleur ne devient significativement plus faible que celle observée après une laparotomie équivalente qu'au bout de 48 heures. Ce délai correspond à la résorption du CO2 résiduel dans la cavité péritonéale.

9-3 Nausées et vomissements :

Leur incidence est élevée [162] : 36 à 77%. Ils surviennent volontiers chez les femmes jeunes en période menstruelle.

Leur sévérité après la coelioscopie est bien documentée. Le risque de nausées et de vomissements est multiplié au décours des coelioscopies pratiquées au moment des règles. Les antécédents des nausées et vomissements postopératoires (NVPO) et/ou de mal des transports sont d'autres facteurs prédisposant.

La prévention systématique et multimodale, et des différents traitements préventifs ou curatifs ont été proposés (métoclopramide, dropéridol, scopolamine, éphédrine, acupuncture, dexaméthasone, et le propofol) avec des résultats discutés [162].

Les antagonistes des récepteurs 3 à la sérotonine (5HT3) (ondansetron, granisetron, tropisetron, dolasetron) ont fait la preuve de leur efficacité dans cette indication. Ils ont obtenu l'AMM pour le traitement des NVPO constitués mais leur administration prophylactique ne semble pas justifiée. Tout symptôme digestif persistant ou d'apparition différée doit faire éliminer une perforation méconnue.

9-4 Hernies incisionnelles postcoelioscopiques(hipc) :

L'éventration est une complication classique qui peut compliquer près de 25% des laparotomies et dont le traitement peut être très difficile et itératif: [183, 184, 185].

Avec la coeliochirurgie, ce risque d'éventration est extrêmement réduit. Cependant même si elles sont rares, ces complications pariétales ont été aussi décrites après coelioscopie. Il se voit surtout lors de l'usage de gros trocarts, 1 cm de diamètre et plus. Aucun cas clinique de hernie incisionnelle sur cicatrice de trocart de 5mm n'a été signalé [161]. Ces hernies incisionnelles post coelioscopiques (HIPC), ou sur orifice de trocart, ont fait l'objet de peu de publications dans la littérature [186,187].

Un certain nombre de facteurs de risque ont été retrouvés :

- L'absence de fermeture pariétale.

- L'élargissement des orifices par les vis permettant au trocart d'être fixé dans la paroi.
- La sortie de pièces opératoires par l'orifice de trocart.
- L'exsufflation aveugle est aussi responsable de l'incarcération.

Pour prévenir cette complication, il est nécessaire d'utiliser le plus souvent des trocarts de 5 mm, de retirer les trocarts et d'exsuffler la patiente sous contrôle visuel et de suturer l'aponévrose de tous les orifices des trocarts supérieurs ou égaux à 10 mm. L'ensemble des auteurs reconnaissent des facteurs généraux prédisposant à la survenue des hernies : diabète, insuffisance rénale sévère, bronchite chronique, ascite, SIDA, constipation, obésité, post-partum, tabagisme, dénutrition, infection pariétale, corticothérapie, chimiothérapie.

9-5 Corps étrangers intra péritonéaux :

Gaine externe du trocart, extrémité de la gaine du crochet coagulateur, clamps, compresses, etc, par oubli involontaire du chirurgien. Le chirurgien doit signaler cet incident au patient et les suites qui pourraient en résulter [90].

9-6 Complications électriques :

L'utilisation de la coagulation monopolaire en chirurgie coelioscopique est facile, efficace, et représente pour la plupart des chirurgiens la méthode de choix dans la dissection: le courant électrique circule du bistouri à la plaque en traversant le corps du patient contrairement au mode bipolaire où le même instrument supporte les deux électrodes [188, 189].

Le risque encouru avec ce système est la diffusion du courant aux organes voisins avec risque de brûlures : brûlures cutanées du patient ou du chirurgien, plaies viscérales par chute d'escarres, hémorragies, etc.

Le véritable danger de ces accidents électriques est qu'ils surviennent le plus souvent par inadvertance et ne se révèlent dans la plupart des cas que dans la période post-opératoire (8ème ou 9ème jour)après que le patient ait quitté l'hôpital par un hémopéritoine, biliopéritoine,

péritonite septique, etc. [90]

La plupart de ces accidents sont dus à des mises en route involontaires du bistouri électrique ou à des appareils à isolation défectueuse [2].

10. Risques oncologiques :

De nombreux cas d'implantation néoplasique sur des orifices de trocarts ont été rapportés après intervention pour cancer gynécologique.

Etant donné la rareté du phénomène, ces indications concernant l'incidence ne peuvent en aucun cas être considérées comme fiables [161]. Le risque parait réel si une contamination péritonéale par un grand nombre de cellules malignes a lieu pendant un pneumopéritoine au CO2.

Ces complications inattendues ont suscité de nombreuses études expérimentales. Les facteurs qui ont étudiés sont la nature du gaz (pas de gaz, CO2, NO2, hélium), la circulation des cellules tumorales, les facteurs mécaniques, les traumatismes tumoraux, les défenses de l'hôte.

Ces études ont rapporté un effet favorisant de l'insufflation sur la dissémination et la croissance tumorale, car elle favorise la circulation intra-péritonéale de cellules malignes [190].

Pour l'insufflation au CO2, au NO2, à l'air et à l'Hélium, il n'y a aucune différence entre les trois premiers gaz sauf une diminution significative des localisations pariétales après insufflation à l'hélium.

Aussi il a été démontré le rôle péjoratif du contact direct de la tumeur avec l'orifice de trocart (la manipulation ou de la lacération tumorale). Les instruments semblent également transporter des cellules tumorales [191].

En pratique clinique, les métastases sur site de trocart sont rares en situation de cancer utérin .

Aucune pièce susceptible d'être cancéreuse, même avec une probabilité faible, ne doit être extraite sans la protection d'un trocart ou d'un sac. Les trocarts doivent être retirés après

réduction de la pression abdominale pour éviter leur ensemencement par pression, et leur trajet doit être irrigué à la polividone iodine, cytotoxique efficace et peu coûteux.

A noter que des orifices de coelioscopies antérieures au cancer peuvent être le site d'extension de tumeurs péritonéales, et que toute cicatrice de laparotomie peut être envahie [192].

L'augmentation du taux de cytologies positives dans les cancers endométriaux n'est pas une complication de la coelioscopie, mais de l'utilisation de manipulateurs utérins. Elle peut être prévenue par l'absence de canulation utérine ou par la coagulation bipolaire des trompes en début d'intervention, et n'a de toute façon pas de valeur pronostique.

L'utilisation de pression basse, l'exsufflation préalable à l'ablation des trocarts, l'instillation de bétadine dans les orifices de trocarts peut prévenir les métastases pariétales.

Au total, à partir d'un évènement clinique globalement rare, on a créé des modèles beaucoup plus "performants " en matière de métastases.

Ils n'apportent cependant pas de réponse précise à la question fondamentale de la sécurité carcinologique de la laparoscopie. Des essais prospectifs contrôlés seront probablement très difficiles à mettre en route.

Seule la surveillance extrêmement vigilante des patients opérés pour pathologie tumorale permettra d'apprécier au moins en partie le risque de métastases pariétales sur orifices de trocart.

X. Les contres indication de la laparoscopie:

1. Absolues :

1-1 Emphysème bulleux :

Le risque de diffusion du gaz intra péritonéal en intra médiatisnal et surtout en intra pleural conduit la plupart des auteurs à récuser les malades ayant un emphysème ou un

antécédent de pneumothorax spontané surtout en présence d'un emphysème bulleux du fait du risque de pneumothorax suffocant en per opératoire.

1-2 Etat de choc non compensé :

L'état de choc non compensé écarte la coeliochirurgie, on a montré en effet que, si le débit cardiaque diminuait de 17% lors de l'insufflation péritonéale chez les chiens normovolémique, cette chute atteignait 50% en cas d'hypovolémie. Une coeliochirurgie ne sera envisageable qu'après restauration de la volémie. L'augmentation des pressions intra thoraciques et intra abdominales diminue le retour veineux ce qui constituera un risque supplémentaire chez le patient hypovolémique.

1-3 Glaucome à angle fermé :

Le glaucome constitue une contre indication classique à la coeliochirurgie. Toutefois on ne retrouve pas d'accident lié à cette pathologie dans la littérature consacrée à la coelioscopie.

Pour un acte de longue durée nécessitant une position de Trendelenburg accentuée, chez des patients aux antécédents de glaucome, un avis ophtalmologique est souhaitable.

1-4 Troubles neurologiques :

La contre-indication classique à la coeliochirurgie que constituent les lésions expansives intracrâniennes reste parmi les dernières qui doivent être respectées de manière stricte. Ceci est vrai pour la pathologie neurochirurgicale tumorale, mais aussi pour les coeliochirurgies réalisées dans le contexte d'urgence traumatique abdominale chez un patient ayant par ailleurs un traumatisme crânien ou hydrocéphalie.

L'élévation de PIC au cours du pneumopéritoine, exagérée par le déclive [193], est aggravée en cas d'hypertension intracrânienne aiguë [194].

L'augmentation des pressions intra thoraciques a également un retentissement sur les pressions intracrâniennes et intraoculaires.

En cas d'hypertension intracrânienne chronique, le problème doit être discuté cas par cas avec les neurologues et une dérivation temporaire du liquide céphalorachidien (LCR) peut être envisagée.

Les patientes en coma ou en éminence de coma, ainsi que les patientes psychotiques ou très agitées ne peuvent pas subir cette opération.

1-5 Derivation ventriculo-péritonéale :

La présence d'une dérivation ventriculo-péritonéale ou d'un shunt de LEVINE constitue également un obstacle à la coelioscopie.

La présence d'une dérivation ventriculo-péritonéale, à condition que le système de dérivation soit récent (postérieur à 1987, menue d'un système anti-reflux), ne devrait pas constituer une contre-indication à la laparoscopie.

2. Contre-indications relatives:

2-1 Age :

L'âge ne constitue pas une contre-indication. La faisabilité de la coelioscopie est bien établie quel que soit l'âge. Cependant, il faut observer certaines précautions techniques et anesthésiques, seules garantes d'éviter des accidents graves parfois au cours d'interventions estimées bénignes [195].

L'âge avancé (> à 65 ans) n'est plus une contre-indication, au contraire.
La coeliochirurgie présente un intérêt certain. Les interventions par laparotomie se greffaient d'une lourde morbidité qui a remarquablement diminué depuis l'avènement de la laparoscopie.

En effet, les douleurs post-opératoires sont diminuées, l'alimentation peut être reprise précocement ce qui permet une autonomie rapide et une diminution des complications de décubitus.

Il faut retenir qu'un chirurgien entraîné et un anesthésiste compétent peuvent par voie laparoscopique donner la meilleure chance au malade malgré l'hypothèque du grand âge.

La difficulté réside dans le choix des critères de faisabilité, la sagesse de l'opérateur et la vigilance de l'anesthésiste. Il n'y a pas de différence par rapport à la chirurgie de l'adulte jeune, mais la rigueur de l'équipe doit être renforcée à tous les temps pré, per et post-opératoires, faute de quoi le risque serait accru [195 ,196, 197]

2-2 Les affections respiratoires :

Les variations de la mécanique ventilatoire et surtout des pressions intra thoraciques induites par l'augmentation de la pression intra-abdominale peuvent constituer des limites à la réalisation d'une chirurgie laparoscopique chez certains patients. L'augmentation des pressions dans les voies aériennes peut avoir des conséquences néfastes pour des malades présentant une bronchopneumopathie chronique obstructive ou restrictive.

Le réglage des paramètres de ventilation contrôlée devra viser à limiter autant que possible les pressions inspiratoires tout en assurant une ventilation suffisamment efficace pour maintenir une capnie proche de celle avant l'intervention. Ce compromis est parfois difficile en raison des perturbations de la ventilation en rapport avec la pathologie préexistante.

2-3 Les pathologies cardiovasculaires :

L'augmentation des résistances vasculaires systémiques et de la demande en oxygène myocardique peut être à l'origine d'une mauvaise tolérance circulatoire péri opératoire chez le coronarien.

L'exploration préopératoire de ces patients permet de mieux cerner ce risque. Elle apprécie les réserves cardiaques, particulièrement la contractilité myocardique et la fraction d'éjection [198]. C'est à partir des données de ces examens que l'on décidera également de l'indication d'un monitorage spécifique.

Les sujets présentant une pathologie valvulaire sont extrêmement sensibles à toute diminution de pré charge. En effet, dans le rétrécissement mitral notamment, toute variation de la pré charge va retentir sur les performances ventriculaires. Chez ces patients, l'insufflation

progressive d'un pneumopéritoine de pression inférieure à 12mmHg avec une légère déclive [199] est préconisée.

L'utilisation d'une suspension pariétale réduit les conséquences du pneumopéritoine . Un réveil progressif, après réchauffement et normalisation de la capnie, diminue le risque d'ischémie myocardique.

A citer l'hypertension artérielle non ou mal contrôlée avec une hypertrophie ventriculaire gauche importante et l'insuffisance cardiaque évoluée, l'insuffisance cardiaque droite, l'insuffisance ventriculaire gauche, la myocardite, et les troubles du rythme cardiaque sont aussi des contre indications relatives de la chirurgie laparoscopique.(194)

2-4 Obésité :

L'obèse est toujours un cas particulier pour le chirurgien, Même extrême n'est plus une contre-indication à la laparoscopie, elle est même une indication élective. D'une part, cette technique diminue la douleur post-opératoire et son retentissement respiratoire, réduit la durée de l'iléus, et d'autre part, la difficulté constituée par l'insuffisance de longueur de l'instrumentation à cause de l'épaisseur de la paroi chez les patients obèses a été contourné actuellement par la conception de matériel spécifique [200, 201].

2-5 Contre-indications à l'anesthésie générale :

Sur le plan anesthésique, les principaux retentissements de la technique coelioscopique s'exercent sur le plan respiratoire, hémodynamique et neurologique [202, 203].

2-6 Hernies ombilicales :

En cas d'éventrations, il existe des formations de néo adhésions entre la paroi abdominale et les viscères. Il y a donc, des risques accrus de plaies ou de perforations intestinales.

2-7 Masse abdominale :

La masse abdominale géante (dans la majorité des études à 8 cm) est une contre-indication, car il y a risque de pénétration du trocart au sein de cette dernière, ainsi que la lésion des viscères refoulés vers la ligne médiane.

Une masse abdomino-pelvienne (incluant un utérus gravide jusque 20 semaines) surtout si dépassant le plan du détroit supérieur. Elle peut être contournée par une incision supra-ombilicale ou un abord par l'hypocondre [202].

2-8 Antécédents de laparotomie :

La laparotomie antérieure n'est pas une contre-indication à la coelioscopie. Il est préférable de disposer du compte-rendu précédent. Dans tous ces cas, il faut vérifier la liberté de la région péri-ombilicale pour tout antécédent d'incision médiane du péritoine (incluant le Pfannenstiel).

Lorsque la vision est acquise, la laparotomie antérieure peut encore gêner le coeliochirurgien. Surtout les ventres multi-opérés à l'étage sus ombilical et ce en raison du risque d'existence d'adhérences et de brides post-opératoires.

Plus à distance de l'ombilic, les adhérences pariétales gênantes pour la vision ou l'introduction des trocarts instrumentaux doivent être libérées.

Il faut toujours vérifier l'absence de bride potentiellement génératrice d'occlusion.

Toutefois, la coelioscopie reste une technique de choix pour le diagnostic et le traitement justement de ces adhérences à condition d'honorer certaines règles : opérateur expérimenté, open coelioscopie à distance d'une cicatrice abdominale , libération évitant au maximum la coagulation, grande prudence et douceur dans la manipulation des trocarts, utilisation de pinces atraumatiques, surveillance post-opératoire armée [204].

2-9 Insuffisance rénale :

L'anesthésiste perd, par la réduction de la diurèse durant la coelioscopie, un de ses points de repère pour juger de l'homéostasie circulatoire. Ainsi, il paraît logique de proposer de

ne pas trop prolonger le temps opératoire tout en travaillant avec des pressions basses. On doit veiller à la reprise de la diurèse dès l'arrêt du pneumopéritoine.

2-10 Anévrysme aortique ou iliaque :

La ponction doit se faire au niveau de l'hypochondre gauche, la coelioscopie ouverte et la rétro péritonéo-scopie permettent d'éviter le risque de lésion vasculaire .

2-11 Port d'un pacemaker :

Ce n'est pas une contre-indication à la coelioscopie mais à l'utilisation du courant monopolaire qui risque de dérégler l'appareil.

Il faut redouter des dommages irréversibles du pace-maker ou l'apparition de troubles du rythme. Il faut préférer chaque fois que possible l'utilisation de la coagulation bipolaire.

2-12 Cirrhose compliquée avec hypertension portale :

C'est une contre-indication relative qui ne devient absolue qu'en cas de troubles d'hémostase associés.

L'abord rétro péritonéal permet d'éviter les complications hémorragiques, bien qu'ils existent des anastomoses porto caves rétro péritonéales surtout à gauche [204].

2-13 Troubles de la crase sanguine:

L'hypoprothrombinémie permet difficilement d'envisager la coelioscopie ; Elle intéresse certains patients qui pourront bénéficier de la coelioscopie sous réserve de certaines précautions.

Les patientes sous traitement anticoagulant ne sont pas opérables par cette technique.

2-14 Contre-indications techniques :

- Instrumentation insuffisante, mal entretenue, ou défaillante [205].
- Opérateur inexpérimenté. Selon Palmer "la laparoscopie ne présente qu'une seule contre-indication absolue, à savoir l'absence d'un coelioscopiste entraîné;

un opérateur n'ayant aucune connaissance de l'appareillage et de son utilisation in vivo ne doit donc pas manipuler ces instruments".

XI. INDICATION THERAPEUTIQUE :

La chirurgie est le traitement de réference d'un cancer de L'endomètre tant que le stade et l'état de la patiente le permettent. La chirurgie standard est une hystérectomie totale avec salpingo ovariectomie bilatérale.

La réalisation de gestes supplémentaires (lymphadénectomie, omentectomie) dépend du stade clinique, du type histologique et du grade.

La balance bénéfices/risques (âge, comorbidités, obésité morbide) de ces gestes supplémentaires immediats ou différés peut y faire renoncer. Le compte rendu opératoire doit notamment comporter la topographie exacte de la lymphadénectomie réalisée .

En cas d'indication d'une lymphadénectomie pelvienne, il est recommandé de réaliser un curage pelvien iliaque externe et interne complet.

En cas d'indication d'une lymphadénectomie lomboaortique, il est recommandé de réaliser un curage étendu jusqu'à la veine rénale gauche associé à une dissection des ganglions iliaques communs. La voie d'abord recommandée pour les stades I est la voie laparoscopique ou coeliovaginale.

La voie vaginale exclusive est reservée aux patientes à très haut risque chirurgical. La laparotomie reste indispensable en cas de gros volume tumoral ou de conditions anatomiques particulières (echec ou contre-indication de coelioscopie, adhérence massive,etc.). Il convient d'éviter le morcellement de la pièce opératoire.

1. Tumeur limitée au corps utérin – stades I(FIGO 2009)(151) :

La voie d'abord recommandée pour les stades I est la voie laparoscopique ou coeliovaginale.

La prise en charge thérapeutique est déterminée en fonction du risque de récidive, défini en fonction du stade, du type histologique et du grade selon la classification de l'European society for medical oncology (ESMO) publiée en 2009(206) :

Tableau X: Répartition des tumeurs stade I selon le risque de récidive

RISQUE BAS	RISQUE INTERMEDIAIRE	RISQUE ELEVE
Stades IA, grade 1 ou 2 (type 1 histologique)	Stade IA, grade 3 (type 1 histologique) Stade IB, grade 1 ou 2 (type 1 histologique)	Stade IB, grade 3 (type 1 histologique) Stade IA-B (type 2 histologique) Stade I présentant des emboles lymphatiques*

* Ajout aux recommandations de l'ESMO ; IA: tumeur limitée à l'endomètre ou ne dépassant pas la moitié du myomètre ; IB: tumeur envahissant la moitié du myomètre ou plus de la moitié du myomètre.

1-1 Type 1 histologique :

a. Risque bas :

- Une hystérectomie totale avec salpingo-ovariectomie bilatérale est recommandée.
- Une lymphadénectomie n'est pas recommandée.
- Une curiéthérapie postopératoire à haut débit de dose n'est pas recommandée sauf en cas d'envahissement myométrial ou elle peut etre envisagée.
- La radiothérapie externe n'est pas recommandée.

- Le traitement conservateur de l'utérus n'est pas recommandé mais peut être discuté pour des patientes désirant une grossesse, présentant des tumeurs supposées de stade I, grade 1 sans envahissement myométrial, au mieux aprés exploration coelioscopique des ovaires pour éliminer une extension extra-utérine ou de la séreuse.
- Sous les mêmes réserves, le traitement conservateur des ovaires associé à une hystérectomie totale avec salpingectomie bilatérale peut être discuté pour les patientes de moins de 40 ans désirant le maintien des fonctions ovariennes.
- Une chimiothérapie intraveineuse adjuvante n'est pas recommandée.

b. Risque intermédiaire :

- Une hystérectomie totale avec salpingo-ovariectomie bilatérale est recommandée.
- La lymphadénectomie pelvienne n'est pas recommandée. Elle peut cependant être envisagée en cas de stade IB grade 2 ou de stade IA grade 3 avec envahissement myométrial.
- La pertinence de la détection du ganglion sentinelle pour ces patientes est en cours d'évaluation.
- Une curiethérapie postopératoire à haut debit de dose est recommandée. La radiothérapie externe n'est pas recommandée.

c. Risque élevé :

- Une hystérectomie totale avec salpingo-ovariectomie bilatérale est recommandée.
- Une lymphadénectomie lomboaortique et iliaque commune est recommandée. Dans ce contexte, la chirurgie laparoscopique est recommandée si possible par voie extraperitonéale en raison de la réduction du risque adhérentiel.

- La lymphadénectomie pelvienne peut être discuté. Son intérêt thérapeutique chez des patientes qui n'ont pas d'adénomégalies suspectes à l'imagerie et qui vont recevoir une irradiation externe pelvienne n'est pas démontré.
- En cas de découverte de facteurs de risque élevé sur la pièce d'hystérectomie, une reprise de stadification ganglionnaire et/ou péritonéale ,de préfèrence laparoscopique, est recommandée.
- Une radiothérapie externe pelvienne conformationnelle (45 Gy) postopératoire est recommandée.
- Une curiethérapie vaginale de surimpression peut être discuter.
- Une chimiothérapie intraveineuse adjuvante n'est pas recommandée hors essai clinique.

1-2 <u>Type 2 histologique :</u>

a. Carcinomes à cellules claires ou papillaires séreux :

- Une hystérectomie totale avec salpingo-ovariectomie bilatérale, une lymphadénectomie pelvienne et lomboaortique, une omentectomie infracolique, une cytologie et biopsies péritonéales sont recommandeés.
- Une radiothérapie externe pelvienne conformationnelle (45 Gy) postopératoire est recommandée.
- Une chimiothérapie intraveineuse adjuvante séquentielle peut être discutée.
- Une curiethérapie vaginale de surimpression peut être discutée.

b. Carcinosarcomes :

- Une hystérectomie totale avec salpingo-ovariectomie bilatérale, une lymphadénectomie pelvienne et lomboaortique et une cytologie et biopsies péritonéales sont recommandées.

- Une radiothérapie externe pelvienne conformationnelle (45 Gy) postopératoire est recommandée.
- Une chimiothérapie intraveineuse adjuvante séquentielle peut être discutée.
- Une curiethérapie vaginale de surimpression peut être discutée.

2. Tumeur envahissant le stroma cervicalmais ne s'étendant pas au-delà de l'utérus (tous types histologiques) - stades ii (FIGO2009)(151):

- Une hystérectomie avec salpingo-ovariectomie bilatérale est recommandée. L'hystérectomie sera simple ou élargie, avec ou sans colpectomie, en fonction des caractéristiques de la tumeur avec objectif d'obtenir des marges saines.
- Une lymphadénectomie pelvienne est recommandée.
- Une lymphadénectomie lomboaortique d'emblée ou à la suite d'une lymphadenectomie pelvienne en cas de ganglions pelviens positifs peut être discutée en cas de type 1 histologique.
- En cas de type 2 histologique, une omentectomie infracolique, une lymphadénectomie pelvienne et lomboartique, une cytologie et biopsies péritonéales doivent être réalisées.
- Une radiothérapie externe pelvienne conformationnelle (45 Gy) postopératoire associée à une curiétherapie vaginale postopératoire à haut débit de dose est recommandée.
- En cas de type 2 histologique, une chimiothérapie intraveineuse adjuvante séquentielle peut être discutée en complément de la radiothérapie
- En cas d'atteinte de gros volume du col de l'utérus, une radiothérapie préopératoire externe pelvienne conformationnelle (45Gy) avec ou sans curiethérapie préopératoire (15 Gy) peuvent être discutée.

3. Extensions locales et/ou regionales (tous types histologiques) - stades III (FIGO 2009)(151) :

3-1 Séreuse et/ou annexes - stade IIIA :

- Une hystérectomie totale avec salpingo-ovariectomie bilatérale, une omentectomie infragastrique, une lymphadénectomie pelvienne et lomboaortique et une cytologie péritonéale sont recommandées.
- En cas d'atteinte isolée de la séreuse, une radiothérapie externe pelvienne conformationnelle (45 Gy) postopératoire associée à une curiethérapie postopératoire à haut débit de dose sont recommandées.
- En cas d'atteinte cervicale, une curiethérapie postopératoire à haut débit de dose est recommandée.
- En cas d'atteinte annexielle, une chimiothérapie intraveineuse adjuvante séquentielle est recommandée.

3-2 Envahissement vaginal et/ou paramétrial - stade IIIB :

- Le traitement par radiothérapie exclusive est privilegié.
- Une stadification ganglionnaire lomboaortique préthérapeutique peut être discutée.
- Une radiothérapie externe pelvienne conformationnelle (45 Gy) suivie d'une curiethérapie utérovaginale (15 Gy) est recommandée.
- Une chimiothérapie intraveineuse concomitante peut être discutée par analogie au cancer du col de l'utérus.
- Une chirurgie de la tumeur primaire peut être discutée en cas de réponse incomplète.

3-3 Atteinte des ganglions lymphatiques régionaux diagnostiquée lors de l'analyse anatomopathologique - stade IIIC :

- Si le stade IIIC est défini sur la base d'une lymphadénectomie pelvienne, une lymphadénectomie lomboaortique immédiate ou différée est recommandée.
- Si découverte histopathologique aprés stadification complète (pelvienne et lomboaortique), une radiothérapie externe conformationnelle (45 Gy) postopératoire (pelvienne au stade IIIC1, pelvienne et lomboaortique au stade IIIC2) suivie d'une curiethérapie à haut debit de dose sont recommandeés.
- Une chimiothérapie intraveineuse adjuvante sequentielle doit être discutée.

a. Atteinte des ganglions pelviens diagnostiquée à l'imagerie - stade IIIC1 :

- Un traitement chirurgical premier comportant une hystérectomie totale avec salpingoovariectomie bilatérale, une exérèse ganglionnaire pelvienne et un curage lomboaortique à visée thérapeutique est recommandé.
- Une radiothérapie externe pelvienne conformationnelle (45 Gy) suivie d'une curiethérapie vaginale sont recommandées.
- Une chimiothérapie intraveineuse adjuvante sequentielle peut être discutée.

b. Atteinte des ganglions lomboaortiques +/- ganglions pelviens diagnostiquée à l'imagerie - stade IIIC2 :

- Une radiothérapie externe pelvienne et lomboaortique conformationnelle (45 Gy) suivie d'une surimpression ganglionnaire et d'une curiethérapie utérovaginale sont recommandées.
- Si les conditions sont favorables pour une chirurgie, un traitement chirurgical premier, comportant une hystérectomie totale avec salpingoovariectomie bilatérale et une lymphadénectomie pelvienne et lomboaortique à visée thérapeutique, est recommandé. Une radiothérapie externe pelvienne et

lomboaortique conformationnelle (45 Gy) et une curiethérapie vaginale postopératoires sont recommandées.

- Une chimiothérapie intraveineuse séquentielle doit être discutée

4. Extension à la muqueuse vésicale et/ou intestinale et/ou métastases à distance (tous types histologiques)– stades IV (FIGO 2009)(151) :

4-1 Extension à la muqueuse vésicale et/ou intestinale - stade IVA :

- Une radiothérapie externe pelvienne conformationnelle (45 Gy) suivie d'une curiethérapie sont recommandées.
- Une chimiothérapie intraveineuse concomitante peut être discutée par analogie au cancer du col de l'utérus.
- Une exentération pelvienne à visée curative peut être discutée en cas d'échec de l'irradiation.

4-2 Métastases à distance incluant les métastases intraabdominales et/ou ganglions inguinaux - stade IVB :

- Une chirurgie de cytoréduction complète à visée curative identique à celle réalisée dans le cancer de l'ovaire est recommandée uniquement en cas de carcinose péritonéale résécable sans métastase à distance.
- Une chimiothérapie intraveineuse est recommandée.
- Une hormonothérapie est recommandée en cas de récépteurs hormonaux positifs ou de maladie lentement évolutive.
- Une radiothérapie externe conformationnelle sur la tumeur primitive est recommandée selon la localisation des lésions.
- En cas de stade IVB défini par une atteinte inguinale isolée, une adénectomie complémentaire du traitement adaptée à l'extension locorégionale est recommandée.

XII. COMPARAISON DE LA CŒLIOSCOPIE A LA LAPAROTOMIE DANS LA PRISE EN CHARGE DU CANCER DE L'ENDOMETRE :

Dans les stades précoces du cancer de l'endomètre , six études randomisées ont montré que la voie d'abord coelioscopiques permettait par rapport à la voie d'abord chirurgicale classique, soit la laparotomie , des pertes sanguines moins importantes, une durée d'hospitalisation plus courte, une reprise de l'activité plus précoce et au une meilleure qualité de vie (Malur 2001 [81], Fram 2002 [207], Zullo 2005 [208], Tozzi 2005 [209], Walker 2006, Malzoni 2009 [210]).

Le tableau 7 fait la synthèse de ces séries.

Tableau XI: Résumé de 6 études randomisées comparant la voie d'abord coelioscopique à la laparotomie dans les stades précoces des cancers de l'endomètre

	Mallur 2001	Fram 2002	Zullo 2005	Tozzi 2005	Walker 2005	Malzoni 2009	Notre série
Effectif Coelio Laparo	37 33	29 32	40 38	63 59	1432 781	81 78	18
Nombre de ganglion pelvien prélevé Coelio Laparo	16,1±7,6 15,4±7,6	21,3 21,9	11,5±4,6 10,7±5,5			23,5±5,8 22,2±5,4	17
Nombre de ganglion aortique prélevé Coelio Laparo	9,6 ±4,7 8,4± 6,4		5,8± 4,2 4,9±3,9			10,3± 2,5 8,5±1,9	
Durée opératoire Coelio Laparo	176,4±85,4 166,1±6,1	134,2 101,9	196,7±38,4 135,3±47,6		3,3(O,7-10,1) 2,2(0,7-6,3)	136±31 123± 29	140
Pertes sanguines Coelio Laparo	229,2± 190,2 594,2± 629,9	145,5 501,6	173,9±58,1 282,5±81			50±12 145±35	-
Conversion				7, 5	23,7		0
Complication Coelio Laparo	29,7 39,3		27,5 45,5				0

1. La durée opératoire :

On rapporte des durées opératoires comparables de la cœlioscopie et de la laparotomie (240 et 195 minutes). La cœlioscopie permet de prélever un plus grand nombre de ganglions et la durée d'hospitalisation est plus courte. Les taux de complications per opératoires comme postopératoires ne sont pas significativement différents.

Les durées opératoires retrouvées dans la littérature varient entre 143et 237 minutes pour la cœlioscopie, et entre 87 et 194 minutes pour la laparotomie. Cela peut s'expliquer par la multiplicité des opérateurs, certains étant en cours de formation. La plupart des études retrouvent des durées opératoires significativement plus longues par cœlioscopie [211], même si certains auteurs retrouvent des durées opératoires similaires [81,212]. Lorsque l'on rapporte des durées opératoires comparables, cela peut à l'évidence être lié à la complexité des patientes prises en charge par laparotomie et donc une chirurgie plus difficile et plus longue. La durée opératoire par cœlioscopie semble aussi corrélée à l'expertise de l'opérateur [213].

2. Le curage ganglionnaire:

On rapporte un bénéfice de la cœlioscopie sur la laparotomie pour le nombre médian de ganglions prélevés (11,5 versus 7,5, $p = 0,034$).

Le nombre de ganglions prélevé par cœlioscopie et par laparotomie ne fait pas consensus. Pour certains auteurs, la cœlioscopie autorise davantage de prélèvements [214, 215, 212]. Pour d'autres, les techniques sont équivalentes [216, 81].

La littérature rapporte un nombre moyen de ganglions prélevé par cœlioscopie de 6,8 à 28, tandis que, par laparotomie, ce nombre se situe entre 5,3 et 30. L'expérience de l'opérateur permet, là encore d'augmenter le nombre de ganglions retrouvés dans les curages [213, 80].

Dans l'étude d'Elkabbach, le nombre de ganglions prélevé par un même chirurgien sur 3 périodes successives augmente avec la pratique [213].

3. La durée d'hospitalisation :

Toutes les études convergent vers une diminution de la durée d'hospitalisation avec la cœlioscopie [216, 211, 212].

Les durées d'hospitalisation aprés cœlioscopie s'y échelonnent entre 2 et 4,7 jours contre 4,1 à 9 pour les laparotomies. En revanche, l'expérience de l'opérateur n'influence en rien la durée du séjour [213].

4. Le taux de complication:

La plupart des auteurs s'accordent sur l'absence de différence en termes de complications per opératoires entre les deux voies d'abord [216,211]. En revanche, certains en retrouvent significativement moins pour la cœlioscopie [207].

Gemignani et al. affichent 6 % de complications coelioscopiques (4 complications sur 69 cas) et 39 % laparotomiques (99complications sur 251 cas).

Les taux de complications postopératoires précoces dans la littérature se situent entre 0 et 25 % [96,285, 296], sans que les deux groupes différent. Les études confirment une morbidité comparable, ou créditent la cœlioscopie de moins de complications [79].

Eltabbakh et al. avancent une différence significative entre les complications postopératoires de la cœlioscopie (9,0 %) et de la laparotomie (18,6 %) [218].

Kuoppala et al.comparent 40 cœlioscopies pour cancer de l'endomètre à 40 laparotomies [215]. Les patientes sont appariées selon l'âge, le stade clinique préopératoire et l'histologie. On constate un taux de complications postopératoires plus faible par voie coelioscopique (37,5 versus 55,0 %), même en ce qui concerne les complications majeures (2,5 versus 7,5 %).

Le taux de complications postopératoires tardives (survenant après 42 jours) ne diffère pas dans les deux voies (20,0 versus 22,5 %). Le travail rétrospectif de Zapico et al. penche également en faveur de la cœlioscopie concernant les complications postopératoires (18,4 versus

38,8 %, p < 0,05)[212]. Il y a moins de transfusions, de ré hospitalisations pour abcès, hématome ou fièvre ; la durée d'hospitalisation est également plus courte.

Dans certaines études comparant les deux voies le choix de la voie d'abord prend en compte le stade tumoral supposé. Les stades précoces présumés relèvent d'avantage de la cœlioscopie et les stades plus avancés de la laparotomie. Les patientes prises en charge par cœlioscopie présentent des cancers de meilleur pronostic, avec une chirurgie moins complexe et, par conséquent, avec de meilleurs résultats per et postopératoires. Cela souligne la difficulté de l'évaluation préopératoire du stade tumoral.

La méta-analyse de Woong et al qui reprend toutes les séries comparant ces deux voies d'abord chirurgicales dans le cancer de l'endomètre retrouve un taux de complications moins important dans le groupe cœlioscopie par rapport à la laparotomie (odds ratio de 0.43) [219].

5. Le taux de survie

La survie semble comparable après cœlioscopie ou laparotomie [20].

Les essais prospectifs randomisés sont bien plus informatifs. Aucun ne montre de différence significative, tant en termes de taux survie que de siège des récidives.

Ainsi, Malur et al. ne mettent en évidence aucune différence entre les deux groupes à 16 mois, que ce soit en termes de survie globale ou de survie sans récidive, même si leur effectif était limité à 37 patientes dans le groupe cœlioscopie versus 33 dans le groupe laparotomie [81].

Malzoni et al. arrivent à la même constatation. Les taux de survie sans récidive sont de 93,2 % après cœlioscopie (81 patientes) contre 91,1 % après laparotomie (78 patientes) avec un recul moyen de 38,5 mois [210]. Enfin, les résultats de Zullo et al. confirment l'équivalence auprès de 40 patientes traitées par cœlioscopie et 38 traitées par laparotomie, avec un recul moyen de 78 mois [208].

6. La conversion en laparotomie

Le taux de laparoconversion dans la littérature gravite entre 0 et12,4 %, toutes causes confondues (adhérences serrées, difficultés d'exposition, obésité, mauvaise tolérance à l'hyperpression abdominale, cancer avancé, complications per opératoires) [81, 80, 218].

Si l'on ne retient que les complications per opératoires, il se situe entre 0 et 5,3 %. Il peut s'agir de complications urinaires (plaie urétérale ou vésicale) [286], d'adhérences serrées , de lésions vasculaires (artère épigastrique), de lésions intestinales (plaies du grêle) [220], d'hémorragie non contrôlée avec nécessité de transfusion [221] ou encore d'hypercapnie[211]. En revanche, l'expérience de l'opérateur n'intervient pas dans la décision de laparoconversion [213].

7. La faisabilité chez les patientes obèses :

Un des avantages spécifiques de la cœlioscopie a été de pouvoir réaliser la prise en charge des cancers de l'endomètre chez des patientes obèses avec la même qualité de prélèvements et les avantages de la cœlioscopie chez ces patientes à risques.

Dans une étude récente, O'Gorman et al. [222] démontre la faisabilité du traitement coelioscopiques exclusif chez 34 patientes présentant une obésité morbide.

L'auteur ne décrit qu'une conversion (2,9%) et une complication post opératoire (hernie sur orifice de trocart, 2,9%), pour une durée d'hospitalisation moyenne de 4 jours.

Un IMC > 30kg/m2 ne doit en effet pas constituer une barrière à une stadification chirurgicale complète, en particulier concernant la lymphadénectomie pelvienne quand elle est indiquée. Si l'étude collaborative de Martra et al. montre que l'obésité n'est pas une limite à la réalisation d'une lymphadénectomie par laparotomie, le nombre de ganglions prélevé est significativement moins important chez les patientes présentant un IMC > 30 kg/m2 (15 si IMC< 30 kg/m2 vs 10 si IMC > 30kg/m2, p=0,02) [223].

Caquant et al. a montré que le staging chirurgical coelioscopique (hystérectomie et curages pelviens) était réalisable sans différence significative entre une population de 40

patientes non obèses et 41 patientes obèses excepté la durée opératoire plus longue chez les patientes obèses (149,9 min vs 120,6 min, p=0,01). Aucune différence n'a été retrouvée en terme de récidives, de survie sans récidive (93% chez les patientes obèses vs 80% chez les patientes non obèses) ou de survie globale à 30 mois.

En comparant ces données à une série historique de 29 patientes prise en charge par laparotomie, l'auteur montre que sans être significativement différent le nombre de ganglions prélevés semble plus important par voie coelioscopique (16,3 vs 11,5 par laparotomie) et la durée d'hospitalisation est significativement plus courte (3,8 vs 7,4 p<0,001) [224].

Concernant le taux de complications, Caquant et al. ne retrouve pas de différence entre cœlioscopie et laparotomie. Cette dernière constatation est cependant controversée dans la littérature : Holub [225] relève en effet une incidence plus élevée de ces complications lorsque l'IMC excède 30 (5,6 versus 3,3 % respectivement), contrairement à Shen qui ne met pas en évidence de différence [226].

En ce qui concerne les prélèvements histologiques et la durée d'hospitalisation les données de la littérature sont concordantes, seul Eltabbakh et al. retrouve des durées opératoires significativement plus longues pour la coelioscopie. [227,228] .

Au total, l'abord coelioscopique permet une stadification complète (hystérectomie et curages pelviens) dans la majorité des cas à la différence de la laparotomie, avec un nombre de ganglions pelviens au moins comparable à la laparotomie, une durée d'hospitalisation plus courte et finalement une durée opératoire qui semble peu différente par rapport à la laparotomie quand elle est réalisée dans une équipe chirurgicale expérimentée à la cœlioscopie.

XIII. EVOLUTION :

1. Evolution spontanée – Histoire naturelle

Les cancers de l'endomètre naissent au sein de l'épithélium glandulaire qui tapisse la cavité utérine. Le myomètre utérin représente la première barrière à l'extension tumorale. L'envahissement se fait en superficie, vers l'isthme et le col, et en profondeur, infiltrant progressivement le myomètre.

Certaines présentations tumorales vont disséminer au-delà du col vers les paramètres ou la muqueuse vaginale supérieure ou inférieure (péri-méatique). Les ganglions iliaques internes et primitifs et les ganglions lombo-aortiques peuvent être envahis lorsqu'il y a une infiltration du myomètre, de façon proportionnelle à celle-ci. Un essaimage tubaire peut entraîner une dissémination ovarienne et péritonéale. Les métastases à distance sont plus rares.

L'évolution générale est en règle lente, avec hémorragies, anémie, surinfection, douleurs pelviennes et signes d'envahissement de voisinage.

2. Récidives :

La majorité des récidives sont observées dans les 3 premières années, et le nombre de récidives décelées après 6 ans est minime (3, 5, 153).

Le taux des récidives locales varie entre 4 et 15% des cas, en fonction du stade initial et du traitement initial (45).

Dans plus de 50% des cas, les récidives sont locorégionales, vaginales et/ou pelviennes (45, 24, 150).

Leur pronostic est fonction de leur délai d'apparition, leur localisation et du grade de la tumeur, avec un meilleur pronostic des récidives vaginales d'apparition tardive en milieu non

irradié et un mauvais pronostic pour les récidives des tumeurs de haut grade survenant rapidement (153, 150).

Les récidives vaginales sont traitées par radiothérapie externe associée à la curiethérapie. La chirurgie se discute en milieu irradié, avec une indication potentielle d'exentération pelvienne lorsqu'elle est réalisable. Cette dernière donne environ 45% de chances de survie sans récidive à 5 ans (153).

Les récidives latéropelviennes sont de traitement très délicat, même en l'absence d'irradiation antérieure. La chirurgie est exclue si la paroi pelvienne est atteinte. La radiothérapie externe peut être utilisée (153, 142).

3. Métastases et survie globale

Les métastases sont relativement peu fréquentes, elles sont essentiellement intra abdominales, surtout péritonéales, ganglionnaires et hépatiques.

Les métastases extra abdominales, sont dominées par les métastases pulmonaires, puis osseuses et rarement cérébrales ou spléniques (150)

SOHAIB et al. (150), avaient enregistré un taux de métastases de 37% sur une série de 86 patientes. Les métastases sont traitées par chimiothérapie ou hormonothérapie

La classification de la FIGO conditionne le pronostic, le taux de survie à 5 ans est étroitement corrélé au stade (tableau XVIII) (4, 44).

Tableau XI: Survie à 5 ans selon les stades selon certaines séries

Stades	MUNDT (61)	STEFANSSON (90)	JAMA (46)
Stade I	80,9%	92 %	94%
Stade II	66,7 %	68 %	75 %
Stade III	55,5 %	49 %	57 %

Ce tableau nous montre que la survie à 5 ans est meilleure pour les stades précoces.

La survie à 5 ans selon le stade de FIGO et le grade est représentée dans le tableau XIX.

Tableau XII: Survie à 5 ans des cancers de l'endomètre en fonction du stade et du grade (en%)(153).

	IA	IB	II	III	IV
Grade 1	96	90	90	68	35
Grade 2	91	85	81	49	28
Grade 3	83	73	60	42	18

XIV. Pronostic

1. Facteurs pronostiques :

1-1 Age :

Le pourcentage de formes indifférenciées et de formes inopérables augmente avec l'âge.

Augmentation de la morbidité des traitements avec l'âge.

1-2 Opérabilité :

- Age, obésité, HTA, diabète,
- Etat général (Karnovski, Performance Status),
- Opérabilité (++++) (score ASA).

La base du traitement étant chirurgicale, il s'agit d'un facteur important.

1-3 Stade

Survie à 5 ans selon le stade :

- pour les stades I : 80 %,
- pour les stades II : 60 %,
- pour les stades III : 30 %,
- pour les stades IV : 10 %.

1-4 Degré de différenciation

Il s'agit d'un facteur important. Le pronostic est d'autant plus sombre que la tumeur est peu différenciée.

1-5 Envahissement du myomètre

Il s'agit d'un facteur primordial. On parle d'envahissement inférieur à 50 %, supérieur à 50 % et dépassant la séreuse. La survie à 5 ans et le pourcentage de récidives sont étroitement corrélés à l'envahissement du myomètre.

1-6 Atteinte ganglionnaire

L'envahissement ganglionnaire pelvien et lombo-aortique est étroitement corrélé au stade, au degré de différenciation et au degré de pénétration dans le myomètre et transforme un stade I en stade IIIc.

Il faut souligner que ces 3 derniers facteurs sont étroitement corrélés entre eux.

1-7 Type histologique

Deux formes péjoratives :

- le carcinome papillaire séreux (qui doit être traité comme une tumeur de l'ovaire),
- l'adénocarcinome à cellules claires (pronostic très péjoratif).

1-8 Cytologie péritonéale positive

1-9 Autres facteurs :

- Taille tumorale,
- Index de prolifération par cryométrie de flux (ploïdie, phase S, récepteurs hormonaux, surexpression des oncogènes (HER-2-NEU) [229].

XV. SURVEILLANCE :

Les objectifs de la surveillance sont notamment : la recherche d'une récidive et des effets secondaires tardifs des traitements, la prévention ou dépistage d'un second cancer ainsi qu'un accompagnement social à la réinsertion professionnelle lorsque cela est pertinent (230).

1. Actes et examens à réalisés :

- La surveillance repose sur l'examen clinique. Il comprend un examen gynécologique avec exploration de la totalité du vagin, les touchers pelviens et la palpation des aires ganglionnaires.
- Il n'y a pas d'indication pour des examens d'imagerie, de biologie ou des frottis vaginaux systématiques.
- La surveillance comprend un temps d'échange avec la patiente pour l'accompagner en fonction de ces besoins dans l'après-cancer.

2. Périodicité:

La surveillance doit être réalisée :

- Tous les 4 à 6mois, durant les 3 premières années, puis annuellement pour les stades I et II,
- Tous les 4 à 6mois, durant les 5 premières années, puis annuellement pour les stades III et IV.

3. Organisation :

- Les plus souvent, la surveillance peut être prise en charge en ville par le médecin généraliste ou le gynécologue. Elle se fait en alternance avec l'équipe référente du traitement les premières années.

4. Signes évocateurs de récidive :

- La patiente doit être informée sur la nécessité de consulter en cas de métrorragies ou de douleurs qui sont les signes les plus fréquents de récidive.
- En cas de suspicion de récidive ou de complications, la patiente doit être redressée à l'équipe référente du traitement.

5. Prévention et dépistage de second cancer :

- Pour les femmes âgées de 50 à 74 ans, la participation aux programmes nationaux de dépistage organisée du cancer du côlon et du cancer du sein doit être encouragée.
- Si elle n'a pas été réalisée avant, la recherche d'une instabilité des microsatellites au niveau tumoral est recommandée pour identifier un syndrome HNPCC (Héréditaire Non-Polyposis Colorectal Cancer)/Lynch chez toutes les patientes présentant un cancer de l'endomètre avant 50ans ou quel que soit l'âge chez une patiente dont un apparenté au premier degré a été atteint d'un cancer colorectal ou du <<spectre HNPCC>> (endomètre, intestin grêle, urothélium, voies biliaires, estomac, ovaire)(230).

CONCLUSION

Le cancer de l'endomètre est le plus fréquent des cancers gynécologiques dans les pays développés. Son incidence augmente avec l'âge, il concerne la femme âgée et ménopausée et se manifeste entre 56 et 65 ans. Les principaux facteurs de risque associés à ce cancer sont liés à l'hyperoestrogénie : la prise d'un traitement hormonal substitutif mal adapté, l'utilisation prolongée de tamoxifène. Les métrorragies post-ménopausiques sont le maitre symptôme révélateur.

L'échographie endo-vaginale couplée au doppler et l'hystéroscopie représentent les explorations de choix.

L'étude anatomopathologique du curetage biopsique de l'endomètre donne la preuve histologique.

L'imagerie par résonnance magnétique est l'examen de référence pour l'évaluation de l'extension du cancer de l'endomètre.

L'adénocarcinome bien différencié est le type histologique le plus fréquent.

Il est de bon pronostic s'il est découvert à un stade précoce.

Les facteurs pronostiques retenus sont le stade selon la FIGO, le grade histologique de la tumeur, l'infiltration profonde du myomètre et l'envahissement ganglionnaire, éléments pronostiques importants dans la prise en charge du cancer de l'endomètre.

La chirurgie représente la base du traitement, la laparoscopie a une place de choix dans le traitement chirurgical des cancers de l'endomètre à un stade précoce.

La laparoscopie semble entraîner une baisse du nombre de complications et une atténuation de la perte sanguine. Elle semble également écourter le séjour à l'hôpital, en améliorant la qualité de vie à court terme et la comésie, tout en donnant lieu à des numérations ganglionnaires similaires.

Le respect des règles de la chirurgie carcinologique et la sélection des patientes pour lesquelles la voie laparoscopique est envisageable sont autant d'éléments primordiaux garantissant une prise en charge optimale.

RESUMES

RESUME

Le cancer de l'endomètre est le cancer gynécologique le plus fréquent dans les pays développés. L'objectif de notre travail est d'analyser le profil épidémiologique, clinique, les indications, les techniques chirurgicale et les complications de la laparoscopie dans la prise en charge du cancer de l'endomètre à un stade précoce, et ce pour 15 patientes opérées au service, de gynécologie obstétrique à l'hôpital mère et enfant de Marrakech, sur une période de 4 ans. La moyenne d'âge était de 59,5 ans. Les métrorragies post-ménopausiques étaient le signe révélateur dans 80 % des cas. L'échographie endovaginale était l'examen paraclinique réalisé en première intention. Le curetage biopsique de l'endomètre avec hystéroscopie est l'élément capital du diagnostic. Toutes les patientes ont bénéficié d'une chirurgie première avec exploration de la cavité abbdomino pelvienne, une cytologie péritonéale, une lymphadénectomie pelvienne droite et gauche avec un nombre moyen de ganglion prélevé de 17 ganglions, et une hystérectomie extrafaciale avec annexectomie. La chirurgie a été marquée par l'absence d'incidents peropératoire et postopératoire. La durée opératoire moyenne était 2heures20 minutes , et un durée d'hospitalisation moyenne de 60 heures. L'adénocarcinome bien différencié représentait 80%. Le stade I représentait 86,66%, le stade II 6,66% et le stade III 6,66%. La radiothérapie a été indiquée dans 40% des cas, et la chimiothérapie dans 6,66% des cas. L'évolution a été marqué par une récidive ganglionnaire chez une seule patiente soit 6,66%, des métastases à distance ont été notées chez 6,66% des cas. La survie sans récidive durant la période de suivi a été de 80%.L'incidence du cancer de l'endomètre augmente avec l'âge. La moyenne d'âge est de 56 à 65 ans. Les facteurs de risque sont liés à l'hyperoestrogénie. Les métrorragies post-ménopausiques sont le symptôme révélateur. Le curetage biopsique de l'endomètre donne la preuve histologique. L'IRM est l'examen de référence pour l'évaluation de l'extension. L'adénocarcinome est le type histologique le plus fréquent. La chirurgie représente la base du traitement. Le pronostic est bon à un stade précoce. Actuellement, il est admis que la prise en charge des cancers de l'endomètre gynécologiques peut être réalisée par laparoscopie .Au-delà du réel gain des patientes concernant une morbidité diminuée, la laparoscopie est montrée au moins équivalente à la voie laparotomique en termes de résultats carcinologiques.

ABSTRACT

The endometrial cancer is the most common gynecological cancer in developed countries. The objective is to study epidemiological profile, clinical, indications, surgical techniques and complications of laparoscopy in the management of endometrial cancer at an early stage, for 15 patients operated at the Gynecology and Obstetrics department in the UHC Marrakech, on a 4 years period. The average age was 59.5 years, 93.33 % of patients were postmenopausal. Post- menopausal bleeding were the telltale signs in 80 % of cases. The transvaginal ultrasound examination was paraclinical first line . The biopsy endometrial curettage with hysteroscopy is the cornerstone of diagnosis. All patients underwent primary surgery with exploration of pelvic cavity, peritoneal cytology, pelvic lymphadenectomy and extrafacial hysterectomy with ovarictomy. In our series no intraoperative or postoperative incident was deplored. The average operative time was 2H20 min, an average number of ganglion removed 17 lymph node .and average length of stay of 60 hours. The well-differentiated adenocarcinoma was 86,66 %. Stage I was 80 %, 6.66% stage II and stage III 6,66%. Radiotherapy was realized in 40% of cases, and chemotherapy in 6.66 % of cases. The evolution was marked by lymph node recurrence in one patient or 6.66%, metastasis was observed in 6.66 % of cases. Free survival during follow-up period was 80 %.Currently it is recognized that the management of endometrial cancers can be performed by gynecologic laparoscopy .Beyond the actual gain of patients on a reduced morbidity, laparoscopy is shown at least equivalent to the way laparotomy in terms of oncologic results outcomes .

ملخـص

سرطان بطانة الرحم هو سرطان الجهاز التناسلي الأكثر شيوعا في البلدان المتقدمة. الهدف من هذه الدراسة هو التحقيق الوبائي السريري تقنية جراحية تنظير البطن في معالجة سرطان بطانة الرحم في مرحلة مبكرة لفائدة 15 حالة على فترة 4 سنوات بمستشفى الام و الطفل بالمستشفئ الجا معي محمد السادس بمراكش. متوسط العمر هو 59.5 عاما .النزيف بعد انقطاع الطمث علامة منبهة في 80% من الحالات. الفحص بالصدى الصوتي هو الاختبار الأول. خزعة بطانة الرحم هي حجر الزاوية في التشخيص .شكلت الجراحة بالمنظار المرحلة الأولى في جميع الحالات . تميزت دراستنا بغياب وقوع حوادث أثناء وبعد العمليات. متوسط مدة الجراحة هو ساعتان وعشرون دقيقة. و متوسط العقد اللمفاوية التي تم استئصالها هو 17 %. ومتوسط مدة الاقامة بالمستشفى هو60 ساعة. تم التكميل بالعلاج الاشعاعي في 40 % من الحالات و العلاج الكيميائي في 6.66% وكان البقاء على قيذ الحياة دون تكرار الاصابة بالمرض خلال فترة المتابعة 80% لوحظ الانبثاث في6.66 % وتكرار المرض في العقد اللمفاوية عند مريض واحد 6.66% .وتتزايد احتمالات الإصابة بسرطان بطانة الرحم مع تقدم العمر .متوسط العمر هو 56-65 . وترتبط عوامل الخطر بالتضخم في هرمون الاستروجين .النزيف بعد انقطاع الطمث هو مقدم الأعراض . كشط خزعة بطانة الرحم يقدم دليلا نسيجيا .التصوير بالرنين المغناطيسي هو المعيار لتقييم التشخيص . الجراحة هي الدعامة الأساسية لتلقي العلاج .التكهن هو جيد. حاليا، من المقبول أن التكفل بعلاج سرطانات بطانة الرحم عند النساء يتم بواسطة الجراحة التنظيرية.إضافة إلى الربح الحقيقي للمريضات بصدد المراضة المتناقصة، فإن الجراحة التنظيرية على الأقل تعادل عملية فتح البطن فيما يتعلق بالنتائج السرطا نية .

BIBLIOGRAPHIE

1. **Petignat P,. Stucki D,. Altermatt H J ,.Seydoux J,. Jacob S ,. Brioschi PA ,. Et al.**
Place de la laparoscopie dans le traitement du cancer de l'endomètre. Revue Médicale Suisse2008; 4(153):995-998.

2. **Boufettal R.**
Imperatifs de securite en coeliochirurgie.
Mémoire pour l'Obtention du Diplome Interuniversitaire de Chirurgie
Laparoscopique Casablanca – Bordeaux 2008.

3. **Amant F., Moerman P., Neven P., Timmerman D., Van L.E., Vergote I.**
Treatment modalities in endometrial cancer Curr Opin Oncol 2007 ; 19 : 479-485.

4. **DUFOR P, VINATIER P, QUERLEU D.**
Cancer de l'endometre (excepté le traitement).
EMC, Gynécologie, 1998, 620-A-10,18p.

5. **LECURU F, ROBIN F, TAURELLE R, DURDUX C.**
Cancer de l'endometre.EMC, 1999, 3-1260, 5p.

6. **ROUZIER R, LEGOFF S**
Cancer de l'endometre.EMC -Traité de Médecine Akos, 2007:3-1260.

7. **MADISON T, SCHOTTENFELD D, JAMES SA, SCHWARTZ AG, GRUBER SB.**
Endometrial cancer: socioeconomic status and racial/ethnic differences in stage at diagnosis, treatment, and survival.Is J Public Health 2004;94:2104-11.

8. **L. Rossard, C. Rua , M. Duquesne , A. Vildé , H. Marret , G. Body , et al .**
Pertinence de l'imagerie dans l'évaluation préopératoire des patientes avec cancer endométrial ,Gynécologie Obstétrique & Fertilité 2013, 41(11) :641-647.

9. **BREMOND A, BATAILLARD A, THOMAS L, ACHARD JL, FEVERS B, FONDRINIER E.**
Standards, options et recommandations pour la prise en charge chirurgicale des patientes atteintes de cancer de l'endomètre.Bull Cancer 2001; 88(2): 181-98.

10. **BREMOND A,BATAILLARDA,THOMAS L,LANSACJ.**
Standards, options et recommandations 2000: cancer de l'endometre, stades non metastatiques.Bull Cancer 2002; 89(7): 697-706.

11. **NARDUCCI F, LAMBAUDIE E, SONODA Y, PAPAGEORGIOU T, TAIEB S, CABARET V, et al.**
Endometrial cancer: what's new?
Gynecol Obstet Fertil 2003; 31: 581-596.

12. YAZBECK C, DHAINAUT C, BATALLAN A, BENIFLA JL, THOURY A, MADELENAT P.
Hysteroscopie diagnostique et risque de contamination péritonéale par les cellules tumorales. Gynecol Obstet Fertil 2005;33: 247-52.

13. KODAMA J, SEKI N, OJIMA Y, NAKAMURA K, HONGO A, HIRAMATSU Y.
Correlation of presenting symptoms and patient characteristics with endometrial cancer prognosis in Japanese women.Int J Gynecol Obstet 2005; 91: 151-6.

14. KUWABARA Y, SUSUMU N, BANNO K, HIRAO T, KAWAGUCHI M, YAMAGAMI W, et al.
Clinical characteristics of prognostic factors in poorly differentiated
(G3) endometrioid adenocarcinoma in Japan.
Jpn J Clin Oncol 2005;35(1):23-7.

15. Registre des cancers de la région du grand Casablanca: année 2004 - édition 2007

16. K SHIBATA ,H KAJIYAMA, K INO, K NAWA, S NOMURA, SH. MIZUTANI et al
P-LAP/IRAP-induced cell proliferation and glucose uptake in endometrial carcinoma cells via insulin receptor signalling BMC Cancer 2007, 7:15

17. MEYE .JF, MABICKA .BM, BELEMBAOGO. E, MINKO-MIETOUADIN, ENGONGAH-BEKA T, MINKO-MI-ETOUA D.Carcinomes de l'endomètre au Gabon.
Cahiers d'études et de recherches francophones 2000; 10(1): 43-6.

18. BELKOUK H.
Epidemiologie du cancer de l'endomètre.Thèse Méd. Casablanca, 1993; N°317.

19. CONNELL PP, ROTMENSCH J, WAGGONER S, MUNDT AJ.
The significance of adnexal involvement in endometrial carcinoma.Gynecol Oncol 1999; 74: 74-9.

20. CUTILLO G, CIGNINI P, VISCA P, VIZZA E, SBIROLI C.
Endometrial biopsy by means of the hysteroscopic resectoscope for the evaluation of tumor differentiationin endometrial cancer: A pilotstudy.Eur J Surg Oncol 2006; xx: 1-4.

21. ORESKOVIC S, BABIC D, KALAFATIC D, BARISIC D,
BEKETIC-ORESKOVIC L.
A significance of immunohistochemical determination of steroid receptors, cell proliferation factor Ki-67 and protein p53 in endometrial carcinoma.
Gynecol Oncol 2004;93:34-40.

22. STEFANSSON IM, SALVESEN HB, IMMERVOLL H, AKSLEN LA.
Prognostic impact of histological grade and vascular invasion compared with tumour cell proliferation in endometrial carcinoma of endometrioid type. Histopathol 2004; 44: 472-9.

23. OTA T, YOSHIDA M, KIMURA M, KINOSHITA K.
Clinicopathologic study of uterine endometrial carcinoma in young women aged 40 years and younger. Int J Gynecol Cancer 2005;15: 657-62.

24. RUFFORD BD, LAWTON FG.
Endometrial cancer.
Current Obstet Gyneacol 2001;II: 290-5.

25. CHERKAOUI I.
Cancer de l'endometre.
Thèse Méd. Casablanca, 2005; N°148

26. ANAMA MBATSOGO. B, LE BOUEDEC .G, MICHY .T, BOURDEL .N, FOUILLOUX G, DAUPLAT J
Degenerescence maligne de polypes endometriaux sous tamoxifen.
Gynécol Obstet Fertil 2005 ; 33: 975-9

27. UTSUNOMIYA H, ITO K, SUZUKI T, KITAMURA T, KANEKO C, NAKATA T, NIIKURA H, OKAMURA K, YAEGASHI.
Steroid sulfatase and estrogen sulfotransferase in human endometrial carcinoma.Clin Cancer Res 2004; 10: 5850-6.

28. SYMONDS I.
Ultrasound, hysteroscopy and endometrial biopsy in the investigation of endometrial cancer.Best Pract Res Clin Obstet Gynaecol 2001; 15(3): 381-91.

29. RIBOT C, F. TREMOLLIERES.
Traitement hormonal chez les femmes menopausees tous lestraitements sont-ils equivalents ?.Gynécologie Obstétrique & Fertilité 2007(35):388-97

30. WATARU YAMAGAMI, NOBUYUKI SUSUMU, KOUJI BANNO, TAKESHI HIRAO, FUMIO KATAOKA, AKIRAHIRASAWA, ET AL.
Clinicopathologic manifestations of early-onset endometrial cancer in Japanese women with a familial predisposition to cancer.
J. Obstet. Gynaecol. Res. October 2005(35),5: 444-51.

31. BARILLOT I., MAIGON P.
Cancer de l'endomètre : quelle radiotherapie pour quelle patiente.
14eme Congres National de la Societe Francaise de Radioth Oncol,
2003;(7) : 1-7.

32. YAZBECK C., DHAINAUT C., THOURY A., DRIGUEZ P.,MADELENAT P.
Conservative treatment of endometrial cancer and atypical Hyperplasia.
Gynecol Obstet Fertil. 2004;32(5):433-441.

33. DERUELLE P., LEROY JL.
Diagnostic des cancers de l'endomètre.
Rev prat, 2001; 51 : 1439-43.

34. Munstedt K, Grant P, Woenckhaus J, Roth G, Tinneberg HR.
Cancer of the endometrium: current aspects of diagnostics and treatment. World J Surg Oncol 2004;2:24.

35. GIOVANNA GIORDANO, LETIZIA GNETTI, CARLA MERISIO, MAURO MELPIGNANO.
Postmenopausal status, hypertension and obesity as risk factors for malignant transformation in endometrial polyps2007; 56 : 190-7

36. Viola AS, Gouveia D, Andrade L, Aldrighi JM, Viola CF, Bahamondes L.
Prevalence of endometrial cancer and hyperplasia in non-symptomatic overweight and obese women. J Obstet Gynaecol.2008;48(2):207-13.

37. VARRAS M, POLYZOS D, AKRIVIS C.
Effects of tamoxifen on the human female Genital tract: review of the literature.Eur J Gynaecol Oncol 2003;24(3-4): 258-68.

38. CHARPIN C.
Lesions frontières de l'endomètre: aspects histopathologiques.
EMC, Gynécologie, 1994, 610-A-10, 4p.

39. MERISIO C, BERRETTA R, IORIS A, PULTRONE DC, ROLLAM, GIORDANO G, TATEO S, MELPIGNANO M.
Endometrial cancer in patients with preoperative diagnosis of atypical endometrial hyperplasia.
Eur J Obstet Gynecol Reprod Biol 2005; 122: 107-11.

40. MCCLUGGAGE WG.
My approach to the interpretation of endometrial biopsies and curetting. J Clin Pathol 2006; 59: 801-12.

41. RUBOD C, NARDUCCI F, DELATTRE C, DECOCQ J, VERBERT A, DELAHOUSSE G.
Adenocarcinome endometrioide resultant de foyers d'adenomyose.
J Gynecol Obstet Biol Reprod 2004;33: 140-4.

42. SUTTON C.
Hysteroscopic surgery.Best Pract Res Clin Obstet Gynaecol 2006; 20(1): 105-37.

43. LE BOUEDEC.J. DAUPLAT.
Cancer de l'endomètre du aux antioestrogènes.
Rev. Fr - gynecol. Obstet1992, 87, 6 pp: 345-8.

44. PEIFFERT D, HOFFSTETTER S, CHARRA-BRUNAUD C.
Curiethérapie des cancers de l'endomètre.
EMC, Gynécologie,2005,:605-82.

45. HOUVENAEGHEL G, BUTTARELLI M, GREGOIRE E, MOUTARDIER V.
Recidives locoregionales des cancers du col et du corps uterin : place
de la chirurgie.Bull Cancer 2005; 92(9):782-8.

46. BERGON C.
Exploration histocytologique de l'endomètre.
EMC, Gynécologie, 2006, 148-A-20.

47. BAZOT M, ROBERT Y, SANANES S, LAUNAY S, BOUDGHENE F.
Imagerie de l'endometre.
Encycl Méd. Chir, Radiodiagnostic, 2001, 34-605-B-10, 13p.

48. BARWICK TD, ROCKALL AG, BARTON DP, SOHAIBSA.
Imaging of endometrial adenocarcinoma.Clin Radiol 2006; 61: 545-55.

49. LEMERCIER E, GENEVOIS A, DACHER JN, BENOZIO M, DESCARGUES G, MARPEAU L.
L'endomètre: quelle imagerie?J Radiol 2000;81:1845-55.

50. BAZOT M, BENDAVID S, ROBERT Y.
Place de l'echographie doppler et de l'IRM pour le diagnostic et le bilan d'extension des cancers de l'endomètre.La lettre du gynécologue 2002;274: 24-6.

51. **M. Bazot, A. Jalaguier-Coudray, M. Benjoar, S. Dechoux-Vodovar, I. Thomassin-Naggara.**
Imagerie de l'endomètre. EMC - RADIOLOGIE ET IMAGERIE MÉDICALE : Génito-urinaire - Gynéco-obstétricale - Mammaire 2012;7(3):1-18.

52. **WWW.UP5. UNIV-PARIS 5.FR/CAMPUS-GYNECOOBST/CYCLE 3/POLY/26046ICO. ASP**

53. **ZIEGLER D, BESSIS R, DOUMERC S, FRYDMAN R.**
Evaluation de l'endomètre par echographie doppler Transvaginale.
EMC, Gynécologie,1993,5:148-10

54. **Commission d'assurance de qualité de la Sociéte Suisse de Gynécologie et d'Obstétrique.**
Investigation des métrorragies de la post-ménopause
(MPM). Bull Med Suisse 2003;84(18):872-86

55. **WWW.GFMER.CH/SELECTED_IMAGES_V2**

56. **TAIEB S, CEUGNART L, LEBLANC E, CHEVALIER A, CABARET V, QUERLEU D.**
IRM des cancers de l'endomètre : apports et limites.
Bull Cancer 2002;89(11):963-8.

57. **WIT AC, VLEUGELS MPH, KRUIF JH.**
Diagnostic hysteroscopy: a valuable diagnostic tool in the diagnosis of structural intra-cavital pathology and endometrial hyperplasia or carcinoma.
European J Obstet Gynecol Reprod Biol 2003; 110: 79-82.

58. **OSMAN ORTASHI, SEEMA JAIN, OEDYOP EMANNUEL, RICHARD HENRY, ANGUS WOOD, JEREMY EVANS**
Evaluation of the sensitivity, specificity, positive and negative predictive values of preoperative magnetic resonance imaging for staging endometrial cancer.Eur. J. Obstet. Gynecol 2007;20:110-15.

59. **SUTTON C.**
Hysteroscopic surgery.Best Pract Res Clin Obstet Gynaecol 2006;20(1):105-37.

60. **WWW.STAGO-TUNIS.TRIPOD.COM/IMAG1.HTM**

61. **NARDUCCI F, LAMBAUDIE E, SONODA Y,PAPAGEORGIOU T, TAIEB S, CABARET V, ET AL.**
Endometrial cancer: what's new?
Gynecol Obstet Fertil 2003;31:581-596

62. FUKUDA K, MORI M, UCHIYAMA M, IWAI K, IWASAKA T, SUGIMORI H, YAMASAKI F.
Preoperative cervical cytology in endometrial carcinoma and its clinicopathologic relevance. Gynecol Oncol 1999;72:273-7.

63. BROWN AK, GILLIS S, DEUEL C, ANGEL C, GLANTZ C,DUBESHTER B.
Abnormal cervical cytology: a risk factor for endometrial cancer recurrence.
Int J Gynecol Cancer 2005; 15: 517-22.

64. LOSCO G, SYKES P, ANDERSON N, ROBERTS H, FULTON J, FRASER H.
Clinical utility of magnetic resonance imaging and the preoperative identification of low risk endometrial cancer.
Australian New Zealand J Obstet Gynaecol 2004;44:419-22.

65. ROCKALL A.G, R. MERONI, S.A. SOHAIB , K. REYNOLDS, F. ALEXANDER-SEFRE , J.H. SHEPHERD, ET AL.
Evaluation of endometrial carcinoma on magnetic resonance imaging
Int J Gynecol Cancer 2007,17:188-96

66. SANJUA A, COBO T, PAHISA J, ESCARAMIS G, ORDI J, AYUSO JR, ET AL.
Preoperative and intraoperative assessment of myometriale invasion and histologic grade in endometrial cancer.
Int J Gynecol Cancer 2006;16:385-90.

67. RIECK GC, BULMAN J, WHITAKER R, LEESON SC.
A retrospective review of magnetic resonance imaging in assessing the extent of myometrial infiltration for patients with endometrial carcinoma.
J Obstet Gynaecol 2005;25(8):765-8.

68. GRAHEK D, BARRANGER E, DARAI E, UZAN S, TALBOT JN.
Apport actuel de la tomographie par émission de positons au fluorodesoxyglucose (18F) dans la prise en charge des patientesatteintes d'un cancer gynecologique ou mammaire.EMC, Gynécologie,2006:689-25.

69. Sophie Taïeb, Isabelle Fauquet , Fabrice Narducci , Luc Ceugnart
IRM des cancers de l'endomètre
Imagerie de la femme 2007;17:259-263

70. S Novellas , M Fournol , T Caramella , C Marcotte-Bloch , A Bafghi , A Bongain , et al.
Évaluation en imagerie par résonance magnétique des carcinomes de l'endomètre,2008;89(11):1711-1720.

71. **Talbot .J.N., D. Grahek**
Actualisation des Standards, Options et Recommandations (SOR) sur la TEP au FDG dans le cancer du sein et les cancers gynecologiques
Gynécologie Obstétrique & Fertilité 2006(35):434-6

72. **YEN TC, LAI CH.**
Positron emission tomography in gynecologic cancer.
Semen Nucl Med 2006;(36):93-104.

73. **CHAO A, CHANG TC, NG KK, HSUEH S, HUANG HJ, CHOU HH, et al.**
18F-FDG PET in the management of endometrial cancer.Eur J Nucl Med Mol Imaging 2006;33:36-44.

74. **Kamina PX, Demondion JP, Richer M, Scepi JP.**
Anatomie clinique de l'appareil genital feminin.
EMC Gynecol 2003,28:10-10

75. **Kamina P.**
Anatomie opératoire gynecologique et obstetrique.
Maloine Ed, Paris 2000; 326 p.

76. **Childers JM, Brzechffa PR, Hatch KD, Surwit EA.**
Laparoscopy assisted surgical staging (LASS) of endometrial cancer.
Gynecol Oncol 1993;5:33-8.

77. **Childers JM, Surwit EA.**
Combined laparoscopic and vaginal surgery for the management of two cases of stage I endometrial cancer.
Gynecol Oncol 1992;45:46-51.

78. **Manolitsas TP, McCartneyAJ.**
Total laparoscopic hysterectomy in the management of endometrial carcinoma.
J Am Assoc Gynecol Laparosc 2002;9:54-62.

79. **Occelli B, Samouelian V, Narducci F, Leblanc E, Querleu D.**
The choice of approach in the surgical management of endometrial carcinoma : a retrospective serie of 155 cases.
Bull Cancer 2003 ; 90 : 347-55.

80. **Holub Z, Jabor A, Bartos P, Eim J, Urbanek S, Pivovarnikova R.**
Laparoscopic surgery for endometrial cancer: long term results of a multicentric study.
Eur J Gynaecol Oncol 2002;23:305-10.

81. **Malur S, Possover M, MichelsW, Schneider A.**
Laparoscopic assisted vaginal versus abdominal surgery in patients with endometrial cancer: a prospective randomised trial.
Gynecol Oncol 2001;80:239-44.

82. **Gemignani ML, Curtin JP, Zelmanovich J, Paltel DA, Venkatraman E, Barakat RR.**
Laparoscopic-assisted vaginal hysterectomy for endometrial cancer: clinical outcomes and hospital charges.
Gynecol Oncol 1999;73:5-11.

83. **Scribner JR, Walker JL, Johnson GA, McMeekin DS, Gold MA, Mannel RS.**
Laparoscopic pelvic and para-aortic lymph node dissection in the obese.Gynecol Oncol 2002;84:426-30.

84. **Eltabbakh GH, Shamonki MI, Moody JM, et al.**
Laparoscopy as the primary modality for the treatment of women with endometrial cancer.
Cancer 2001;15:378-87.

85. **BELGHITI J.**
Incidents, accidents et limites de la cholécystectomie par coelioscopie.
Rev Prat 1992;42:1501-4.

86. **BENHAIM Y, DUCARME G, MADELENAT P, DARAI E,PONCELET C.**
Les limites de la myomectomie coelioscopique.
Gynecol. Obstet. 2005;33:44-49.

87. **BENHAKKI A.**
Apport de la coelioscopie en gynécologie à la clinique gynécologiqueet obstétricale du CHU Ibnou Rochd. Thèse Méd Casablanca 1986;n°200.

88. **BENHAMOU D, MIGNON A, AYA G, BONNIN M, CHAULEUR C. ET AL.**
Maladie thromboembolique périopératoire et obstétricale. Pathologie gynécologique et obstétricale Ann.
Fr. Anesth. Reanim. 2005;24:911-920.

89. BERGUER R.
Surgical technology and ergonomics of laparoscopic instruments.
Surg Laparosc Endosc 1998;12:458-462.

90. BHOYRUL S, VIERRA MA, NEZHAT CR, KRUMMEL TM, WAY LW.
Trocar injuries in laparoscopic surgery.
J Am Coll Surg 2001; 192: 677-83.

91. BHOYRUL S, PAYNE J, STEFFES B, SWANSTROM L, WAY LW.
A randomized prospective study of radially expanding trocars in laparoscopic surgery.
J Gastrointest Surg 2000;4:392-7.

92. BERTHETH B. ET AL.
Métastase sur le site d'extraction laparoscopique des cancers de la vésicule : à propos de 2 observations.
Lyon Chir 1993;89:1.

93. MAHER C, BAESSLER K, GLAZENER C.M, ADAMS E.J, HAGEN S.
Surgical management of pelvic organ prolapse in women.
Cochrane Database Syst. Rev. 2004.

94. BOUFETTAL H.
Activité laparoscopique au service de gynécologie obstétrique C,
Résultats et Pronostic.
Mémoire pour l'Obtention du Diplôme Interuniversitaire de Chirurgie
Laparoscopique Casablanca – Bordeaux 2008.

95. BOTCHORISHVILI R, VELEMIR L, WATTIEZ A, TRAN X, BOLANDARD F, ET AL.
Coelioscopie et coeliochirurgie : principes généraux et instrumentation.
EMC (Elsevier Masson SAS, Paris), Techniques chirurgicales -
Gynécologie 2007 ; 14 : 515-41.

96. BIRSAN A ET AL.
Vaginal and laparoscopic myomectomy for large posterior myomas: results of a pilot study.Eur J Obstet Gynecol Reprod Biol 2003; 110: 89_93.

97. BISGAARD T, KLARSKOV B, TRAP R, KEHLET H, ROSENBERG J.
Pain after microlaparoscopic cholecystectomy. A randomized doubleblind controlled study.
Surg Endosc 2000 ; 14 : 340-4.

98. BONJER H.J, HAZEBROEK E.J, KAZEMIER G, MEIJER W.S, LANGE J.F.
Open versus closed establishment of pneumoperitoneum in laparoscopic surgery.
Br. J. Surg. 1997; 84: 599-602.

99. BOUYER J, COSTE J, SHOJAEI T, POULY JL, FERNANDEZ H ET AL.
Risk factors for ectopic pregnancy: a comparative analysis based on a large case-control, population-based study in France.
Am. J. Epidemiol. 2003 ; 157 : 185-194.

100. BOYRUL S. VIERRA M.A. NEZHAT C.R. KRUMMEL T.M. WAY L.
Trocar injuries in laparoscopic surgery.
J. Am. Coll. Surg. 2001 ; 192 : 677-83.

101. BRADLEY LD.
Complications in hysteroscopy: prevention, treatment and legal risk.
Curr Opin Obstet Gynecol 2002; 14:409- 15.

102. BRILL AJ, COHEN BM.
Fundamentals of peritoneal access.
J Am Assoc Gynecol Laparosc, 2003; 10: 287-97.

103. BROGMUS G. LEONE W. BUTLER L. HERNANDEZ E.
Best practices in or suite layout and equipment choices to reduce slips, trips, and falls.
AORN.J. 2007; 86: 384-394.

104. BROMBERG N, MATUSZACK JP, PREVOT JM, ET AL.
Fonction pulmonaire après cholécystectomie par voie laparoscopique chez l'obèse.Ann Fr Anesth Reanim 1992;11:20.

105. BOUFETTAL R, LEFRIYEKH MR, BOUFETTAL H, FADIL A, ZEROUALI NO.
Rupture spontanée du diaphragme pendant l'accouchement, A propos d'un cas.J Gyneol Obstet Biol Reprod 2008; 37: 93-6.

106. BOUQUET DE JOLINIERE, AUDEBERT A, DUBUISSON JB.
Néosalpingostomies, adhésiolyse par coelioscopie.
Gynecol Obstet 1993;1:81-92.

107. E. Leblanc, F. Narducci, S. Gouy, P. Morice, G. Ferron, D. Querleu.
Lymphadénectomies lapararoscopiques dans les cancers gynécologiques. EMC-Techniques chirurgicales - Gynécologie 2013;8(1):1-15 [Article 41-734].

108. **POMEL C, ROUZIER R**
Colpohystérectomie élargie par laparoscopie.Technique et difficultés opératoires. Hystérectomie radicale
Gynécologie Obstétrique 2 2005:391-400.

109. **Querleu D, Leblanc E, Martel P, Ferron G, Narducci F.**
La lymphadénectomie dans les cancers de l'endomètre de stade I.
Gynecol Obstet Fertil 2003;31:1004-12.

110. **Querleu D, Leblanc E, Martel P, Ferron G, Narducci F.**
Lymphadénectomie dans les cancers de l'endomètre de stade I.
Encycl Méd Chir (Elsevier Masson SAS, Paris) ; Gynecologie,2004:620_15

111. **Mariani A., Dowdy S.C., Cliby W.A., Gostout B.S., Jones M.B., Wilson T.O, et al.**
Prospective assessment of lymphatic dissemination in endometrial cancer: a paradigm shift in surgical staging.
Gynecol Oncol 2008;109:11-18

112. **Cragun J.M., Havrilesky L.J., Calingaert B., Synan I., Secord A.A., Soper J.T. , et al.**
Retrospective analysis of selective lymphadenectomy in apparent early-stage endometrial cancer J Clin Oncol 2005;23:3668-3675

113. **Chan J.K., Kapp D.S.**
Role of complete lymphadenectomy in endometrioid uterine cancer Lancet Oncol 2007;8:831-841

114. **Bristow R.E., Zerbe M.J., Rosenshein N.B., Grumbine F.C., Montz F.J.**
Stage IVB endometrial carcinoma: the role of cytoreductive surgery and determinants of survival Gynecol Oncol 2000; 78:85-91

115. **Burke T, Levenback C, Tornos C, Morris M, Wharton J, Gershenson D.**
Intraabdominal lymphatic mapping to direct selective pelvic and paraaortic lymphadenectomy in women with high-risk endometrial cancer : Results of a pilot study. Gynecol Oncol 1996;62:169-73

116. **Barranger E, Delpech Y, Coutant C, DubernardG, Uzan S, Darai E.**
Laparoscopic sentinelnode mapping using combined detection forendometrial cancer: a study of 33 cases-is it apromising technique? Am J Surg 2008;104:100-3.

117. **Frumovitz M, Bodurka DC, Broaddus RR, Coleman RL, Sood AK, Gershenson DM, et al.** Lymphatic mapping and sentinel node biopsy in women with highrisk endometrial cancer. Gynecol Oncol 2007; 104:100-3.

118. **Raspagliesi F, Ditto A, Kusamura S, Fontanelli R, Vecchione F, Maccauro M, et al.** Hysteroscopic injection of tracers in sentinel node detection of endometrial cancer: a feasibility study. Am J Obstet Gynecol 2004;191:435-9.

119. **Perrone AM, Casadio P, Formelli G, Levorato M, Ghi T, Costa S, et al.**
Cervical and hysteroscopic injection for identification of sentinel lymph node in endometrial cancer. Gynecol Oncol 2008;111:62-67.

120. **G. Dubernard, E. Daraï, M. Ballester**
Arguments en faveur du ganglion sentinelle dans le cancer de l'endomètre.
Gynécologie Obstétrique & Fertilité.2012:40(4):261-263

121. **HUCHON C , BATS A.-S. , ACHOURI S , LEFRÈRE-BELDA M.-A. , BUÉNERD A , BENSAID C, FARRAGI M, MATHEVET P, LÉCURU F**
Procédure du ganglion sentinelle et cancers utérins.
Gynecol Oncol 2010:38(12):760-766.

122. **HOUVENAEGHEL G, LELIEVRE L, RIGOUARD AL, BUTTARELLI M, JACQUEMIER J, VIENS P,GONZAGUECASABIANCAL.**
Residual pelvic lymph node involvement after concomitant
chemoradiation for locally advanced cervical cancer.
Gynecol Oncol. 2006 ;102(1):74-9.

123. **POILBLANC M, CATALA L, LEFEBVRE-LACOEUILLE C, SENTILHES L, DESCAMPS P.**
Technique chirurgicale du traitement des cancers de l'endomètre par laparoscopie (à l'exception de la lymphadénectomie)
EMC Techniques chirurgicales - Gynécologie 2009:41-725.

124. **CANIS M, MAGE G, POULY JL, ET AL.**
Laparoscopic radical hysterectomy for cervical cancer.
Baillieres Clin Obstet Gynaecol 1995; 9:675-89.

125. **NEZHAT CR, NEZHAT FR, BURRELL MO, ET AL.**
Laparoscopic radical hysterectomy and laparoscopically assisted vaginal radical hysterectomy with pelvic and paraaortic node dissection. JGynecol Surg 1993; 9:105-20.

126. POMEL C, ATALLAH D, LE BOUEDEC G, ET AL.
Laparoscopic radical hysterectomy for invasive cervical cancer: 8-years experience of a pilot study. Gynecol Oncol 2003;91:534-9.

127. SPIRTOS NM, EISENKOP SM, SCHLAERTH JB, BALLON SC.
Laparoscopic radical hysterectomy (type III) with aortic and pelvic lymphadenectomy in patients with stage I cervical cancer: surgical morbidity and intermediate follow-up. Am J Obstet Gynecol 2002; 187:340-8.

128. CANIS M, RABISCHHONG B, HOULLE C, SAFI A, BOTCHORISHVILI R, WATTIEZ R, ET AL.
Hysterectomie totale elargie par coelioscopie pour cancer du col uterin.Gynecol Obstet Fertil 2001; 38:131-6.

129. Chen SS, Spiegel G. Stage I endometrial carcinoma. Role of omental biopsy and omentectomy.
J Reprod Med 1991;36:627-9.

130. Dilek S, Dilek U, Dede M, Deveci MS, Yenen MC.
The role of omentectomy and appendectomy during the surgical staging of clinical stage I endometrial cancer. Int J Gynecol Cancer 2006;16:795-8.

131. Metindir J, Dilek GB.
The role of omentectomy during the surgical staging in patients with clinical stage I endometrioid adenocarcinoma. J Cancer Res Clin Oncol 2008;134:1067-70.

132. Usubütün A, Ozseker HS, Himmetoglu C, Balci S, Ayhan A.
Omentectomy for gynecologic cancer: how much sampling is adequate for microscopic examination? Arch Pathol Lab Med 2007;131:1578-81.

133. Holland CM.
The role of radical surgery in carcinoma of the endometrium. Clin Oncol (RColl Radiol) 2008;20:448-56

134. FRUMOVITZ M, SINGH DK, MEYER L, SMITH DH, WERTHEIM I, RESNIK E, BODURKA DC.
Predictors of final histology in patients with endometrial cancer.
Gynecol Oncol 2004;95:463-8.

135. HEATLEY MK.
Prognostic factors associated with endometrial adenocarcinoma in women aged above and below 75 years.
J Obstet Gynaecol 2006;26(2):184.

136. ISMAIL S.
Histopathological challenges in the diagnosis of endometrial hyperplasia and carcinoma.Current Diagn Pathol 2006;12:312-324.

137. BORUTA DM, GEHRIG PA, GROBEN PA, BAEJUMPV, BOGGESS JF, FOWLER WC, VAN LE L.
Uterine serous and grade 3 endometrioid carcinomas: is there a
survival difference?Cancer 2004;101(10):2214-21

138. VAIDYA AP, LITTELL R, KRASNER C, DUSKA LR.
Treatment of uterine papillary serous carcinoma with platinum-based chemotherapy and paclitaxel.
Int J Gynecol Cancer 2006;16(Suppl.1):267-272.

139. PRAT J.
Prognostic parameters of endometrial carcinoma.
Hum Pathol 2004; 35(6):649-62.

140. SAGAE S, SAITO T, SATOH M, IKEDA T, KIMURA S, MORI M, ET AL
The reproducibility of a binary tumor grading system for uterine endometrial endometrioide carcinoma, compared with FIGO system and nuclear grading.
Oncol 2004;67:344-50.

141. SCHOLTEN AN, SMIT V, BEERMAN H, PUTTEN W, CREUTZBERG C.
Prognostic significance and interobserver variability of histologic grading systems for endometrial carcinoma.
Cancer 2004;100(4):764-72.

142. STEFANSSON IM, SALVESEN HB, AKSLEN LA.
Vascular proliferation is important for clinical progress of endometrial cancer.
Cancer Res 2006;66(6):3303-9.

143. BRIET JM, HOLLEMA H, REESINK N, AALDERS JG, MOURITS MJE, TEN HOOR KA, PRAS E, BOEZEN HM, VAN DER ZEE AGJ, NIJMAN HW.
Lymphvascular space involvement: an independent prognostic factor in endometrial cancer.
Gynecol Oncol 2005;96:799-804.

144. CONNELL PP, ROTMENSCH J, WAGGONER S, MUNDT AJ.
The significance of adnexal involvement in endometrial carcinoma.
Gynecol Oncol 1999;74:74-9

145. WATARI H, TODO Y, TAKEDA M, EBINA Y, YAMAMOTO R, SAKURAGI N.
Lymph-vascular space invasion and number of positive para-aortic node groups predict survival in node-positive patients with endometrial cancer.
Gynecol Oncol 2005;96:651-657.

146. KIM JW, KIM SH, KIM YT, KIM DK.
Clinicopathologic and biological parameters predicting the prognosis in endometrial cancer.
Yonsei Med J 2002;43(9):769-78

147. TEBEU PM, POPOWSKI Y, VERKOOIJEN HM, BOUCHARDY C, LUDICKE F, USEL M, MAJOR AL.
Positive peritoneal cytology in early-stage endometrial cancer does not influence prognosis.
Br J Cancer 2004;91:720-4.

148. ASHMAN JB, CONNELL PP, YAMADA D, ROTMENSCHJ, WAGGONER SE, MUNDT AJ.
Outcome of endometrial carcinoma patients with involvement of the uterine serosa.
Gynecol Oncol 2001;82:338-43

149. LUNDGREN C, AUER G, FRANKENDAL B, NILSSON B, NORDSTROM B.
Prognostic factors in surgical stage I endometrial carcinoma.
Acta Oncol 2004;43(1):49-56

150. SOHAIB SA, HOUGHTON SL, MERONI R, ROCKALL AG, BLAKE P, REZNEK RH.
Recurrent endometrial cancer: patterns of recurrent disease and assessment of prognosis.
Clin Radiol 2007;62:28-34.

151. PECORELLI S. REVISED FIGO
Staging for carcinoma of the vulva, cervix, and endometrium.
Int J Gynaecol Obstet 2009;105(2):103-4.

152. SHAEFFER DT, RANDALL ME.
Adjuvant radiotherapy in endometrial carcinoma.
Oncologist 2005;10:623-631.

153. QUERLEU D, LEBLANC E.
Traitement du cancer du corps de l'uterus.
EMC, Gynécologie 1997:7:620-20.

154. RAMIREZ PT, FRUMOVITZ M, BODURKA DC, SUN CC, LEVENBACK C.
Hormonal therapy for the management of grade 1 endometrial adenocarcinoma: a literature review.
Gynecol Oncol 2004;95:133-8.

155. DESPIERRE E, MOERMAN P, VERGOTE I, AMANT F.
Is there a role for neoadjuvant chemotherapy in the treatment of stage
IV serous endometrial carcinoma?
Int J Gynecol Cancer 2006;16(Suppl.1),273-7.

156. GUCER F, YILMAZ O, BALKANLI-KAPLAN P, YUCE MA.
Complete remission of an endometrial carcinoma with bilateral multiple pulmonary and extra pelvic metastases treated by surgery and chemotherapy consisting of paclitaxel and carboplatin.
Int J Gynecol Cancer 2005;15:1160-2.

157. GARRY R.
Laparoscopic surgery.
Best Pract Res Clin Obstet Gynecol 2006; 20: 89-104

158. ROLLINS MD. ET AL.
Laparoscopy for appendicitis and cholelithiasis during pregnanacy. A new standard of care.
Surg endosc 2004; 18: 237-41

159. STEED H, ROSEN B, MURPHY J, ET AL.
A comparison of laparoscopic-assisted radical vaginal hysterectomy and radical abdominal hysterectomy in the treatment of cervical cancer.
Gynecol Oncol 2004; 93:588-593

160. GOMEZ BH, KARANIKA E, GLUERA S, JESCHA NK, LATTAC K, ET AL.
Anuria during pneumoperitoneum in infants and children: a prospective study.
Journal of Pediatric Surgery 2005;40:1454-8.

161. LAROBINA M ET NOTTLE P.
Complete evidence regarding major vascular injuries durig laparoscopic access
Surg Laparosc Endosc Percut Tech 2005;15(3):119-23.

162. WHITE PF.
Prevention of postoperative nausea and vomiting-a multimodal solution to a persistent problem.
J Med 2004; 350: 2511-2Br. J. Obstet. Gynaecol. 1991; 98: 147-154

163. GOLAN A, SAGIV R, DEBBY A, GLEZERMAN M.
The minilaparoscope as a tool for localization and preparation for cannula insertion in patients with multiple previous abdominal incisions or umbilical hernia.J Am Assoc Gynecol Laparosc 2003;10:14-6.

164. HASSON HM, ROTMAN C, RANA N, KUMARI NA.
Open laparoscopy: 29-year experience.
Obstet Gynecol 2000;96:63-6.

165. ROUGE C, TUECH JJ, CASA C, LUDES B, ARNAUD JP.
L'information du patient et l'obtention du consentement en chirurgie laparoscopique.
J Chir 1997;134: 340-4.

166. JOSEPH M, ERIC J, HANLY MD, SHARON L, ET AL.
Videoendoscopic Endotracheal Intubation in the Rat: A
Comprehensive Rodent Model of Laparoscopic Surgery.
Journal of Surgical Research 2004;122:240-8.

167. WOLF J, MONK T, MCDOUGALL EM, MCCLENNAN BL AND CLAYMAN RV.
The extraperitoneal approach and subcutaneous emphysema are associated with greater absorption of carbon dioxide during laparoscopic renal surgery.
J Urol1995;154:959

168. POULIQUEN X. ET AL.
Gestes de bases en chirurgie laparoscopique de l'adulte.
EMC Elsevier Masson SAS 2009.

169. ABU-RAFEA B, VILOS GA, VILOS AG, AHMAD R, HOLLETT-CAINES J.
High pressure laparoscopic entry does not adversely affect cardiopulmonary function in healthy women.
J Minin Invasive Gynecol 2005;12:475-9.

170. POULIQUEN X.
Laparoscopie pelvienne pré-péritonéal.J Chir (Paris) 2003;140:339-42.

171. **Ahmad G., Duffy J.M., Watson A.J.** Laparoscopic entry techniques and complications Int J Gynaecol Obstet 2007 ; 99 : 52-55

172. **CHLEQ F, PIGANIOL G, SPRAY G.**
Aspects médico-légaux des nouvelles techniques de coeliochirurgie appliquées à la chirurgie viscérale.Lyon Chir 1992;88:181-184.

173. **SZABO Z, HUNTER J, BERCI G, SACKIER J. CUSCHIERIA.**
Analysis of surgical movements during suturing in laparoscopy.
End Surg 1994;2:55-61.

174. **DENOIT V, BIGOTTE A, MIANNAY E, COSSON M, QUERLEU D, CREPIN G.**
Colposuspension coelioscopique selon Burch. Résultats avec 30 mois de recul.Ann Chir 2000;125:757-763.

175. **HAZEBROEK EJ, HAITSMA JJ, BONJER HJ ET AL.**
Mechanical ventilation with positive end-expiratory pressure preserves arterial oxygenation during prolonged pneumoperitoneum.
Surg Endosc 2002;16:685-9.

176. **CHERET A, VON THEOBALD P, LUCAS J, DREYFUS M, HERLICOVIEZ M.**
Laparoscopic promontofixation feasibility study in 44 patients.
J Gynecol Obstet Biol Reprod (Paris) 2001;30:139-143.

177. **VAYRE P.**
La chirurgie digestive par voie laparoscopique aux ages extrêmes de la vie.J Chir 1996;133:412-3.

178. **QUERLEU D, LEBLANC E, CARTRON G, NARDUCCI F, FERRON G, MARTEL P.**
Audit of preoperative and early complications of laparoscopic lymph node dissection in 1000 gynecologic cancer patients.
AJOG 2006 ; 195 : 1287-92

179. **VILOS AG, VILOS GA, ABU-RAFEA B, HOLLET-CAINES J, AL-OMRAN M.**
Effect of body habitus and parity on the initial Veres intraperitoneal (VIP) C02 insufflation pressure during laparoscopic access in women.
J Minim Invasive Gynecol 2006; 13: 108-13.

180. **CHANG FH, LEE CL, SOONG YK.**
Extra-umbilical incisional hernias after operative laparoscopy: prevention and management.
Int J Gynecol Obstet 1994 ; 45: 161-2.

181. **DAVIS SS. MIKAMI DJ. NEWLIN M. FRIES R. ET AL.**
Heating and humidifying of carbon dioxide during pneumoperitoneum is not indicated: a prospective randomized trial
Surg. Endosc. 2006 ; 20 : 153-158.

182. **Mann C., Boccara G., Pouzeratte Y. et al.** The relationship among carbon dioxide pneumoperitoneum, vasopressine release, and hemodynamic changes. *Anesth Analg* 1999 ; 89 : 278-83

183. **COLLINS L.M, VAGHADIA H.**
Regional anesthesia for laparoscopy.
Anesthesiol Clin North Am 2001 ; 19 : 43-55

184. **ERIC J, MICHAEL R. MAROHN, JOHN H ET AL.**
Carbon dioxide pneumoperitoneum mediated attenuation of the inflammatory response is independent of systemic acidosis.
Surgery 2005; 137: 559-66.

185. **LI B. ET AL.**
Gynecological procedures under gasless laparoscopy.
Chin Med J 2001; 114(5): 514-6.

186. **MAGRINA J.**
Complications of laparoscopic surgery.
Clin Obstet Gynecol 2002; 45: 469-80.

187. **MARRET H ET AL.**
Voies d'abords de la coelioscopie: coelioscopie ouverte ou coelioscopie fermée. Attitude des CHU français.
Gynécol Obstet Fertil 2001; 29: 673-9.

188. **MAIO A, RUCHMAN RB.**
CT diagnosis of post laparoscopic hernia.
J Comput Assist Tomogr 1991; 15: 1054-5.

189. REICH H, LEVIE L, MCGLYNN F, SEKEL L.
Establishment of pneumoperitoneum through the left ninth intercostal space.
Gynaecol Endosc1995; 4: 141-3.

190. ZURAB, T SERETELI, MD MARIA, L TERRY ET AL.
Prospective Randomized Clinical Trial Comparing Nitrous Oxide and
Carbon Dioxide Pneumoperitoneum for Laparoscopic Surgery.
Am Coll Surg 2002; 195: 173-80.

191. CHAPRON C, PIERRE F, QUERLEU D, DUBUISSON J.B.
Complications vasculaires majeures de la coelioscopie gynécologique.
Gynécol Obstét Fertil 2000 ; 28 : 880-7.

192. EREN S, CIRIS F.
Diaphragmatic hernia: diagnostic approaches with review of the literature.
Eur J Radiol 2005; 54: 448-59.

193. ELFARES F.
La coeliochirurgie : interview avec le professeur F. EL FARES.
J Prat 2003 ; Tome 1, N° 1.

194. LOFT N, BARLOW D, BRONNUM-HANSEN H, ET AL.
Early post-operative mortality following hysterectomy. A Danish population based study 1997-1981.

195. ABDELMAKSOUD A, CHANDRA SB, FARIBORZ B, GUNTER J
Laparoscopic approaches in urology.
J surg 2005;95(2):244-56

196. HURST ET AL.
Laparoscopic myomectomy.
Fertil Steril 2005;83(1):1-23.

197. JULIE R, AMIR KAVIANI, ET AL.
Intratracheal pulmonary ventilation improves gas exchange during laparoscopy in a pediatric lung injury model.
Journal of Pediatric Surgery2005;40:22-25.

198. LISTER DR, RUDSON-BROWN B, WARRINER CB, ET AL.
Carbon dioxide absorption is not linearly related to intraperitoneal carbon dioxide insufflation pressure in pigs.
Anesthesiology 1994; 80 : 129-136.

199. BERGQVIST D, COHEN AT, ELDOR A, LE MOIGNEAMRANI A, ET AL.
Duration of prophylaxis against venous thromboembolism with enoxaparin after surgery for cancer.
N. Engl. J. Med. 2002; 346: 975-980.

200. AUDEBERT AJ, GOMEL V.
Role of microlaparoscopy in the diagnosis of peritoneal and visceral adhesions and in the prevention of bowel injury associated with blind trocar insertion.
Fertil Steril 2000; 73: 631-5.

201. WADLUND DL.
Laparoscopy: Risks, Benefits and Complications.
Nurs Clin N Am 2006;41:219-29.

202. KOHLER C, KLEMM P, SCHAU A.
Introduction of transperitoneal lymphadenectomy in a gynecologic oncology center: analysis of 650 laparoscopic pelvic and/or paraaortic transperitoneal lymphadenectomies.
Gynecol Oncol 2004;95:52-61

203. RAMIREZ PT.
Laparoscopic portsite metastases in patients with gynecological malignancies.
Int J Gynecol Cancer 2004;14:1070-7.

204. AGARWALA N, LIU CY.
Safe entry technique during laparoscopy: left upper quadrant entry using the ninth intercostal space: a review of 918 procedures.
J Minim Invasive Gynecol 2005;12:55-61.

205. HEIJKE SAM, SMITH G.
The effect of the Trendelenburg position on lower oesophageal sphincter tone.
Anesthesia 1991; 46: 185-187

206. BAEKELANDT MM, CASTIGLIONE M. ENDOMETRIAL CARCINOMA:
ESMO clinical recommendations for diagnosis, treatment and followup.
Ann Oncol 2009; 20 Suppl 4 : 29-31.Pecorelli S. Revised FIGO staging for carcinoma of the vulva, cervix, and endometrium. Int J Gynaecol Obstet 2009;105(2):103-4.

207. FRAM KM.
Laparoscopically assisted vaginal hysterectomy vs abdominal hysterectomy in stage I endometrial cancer.
Int J Gynecol Cancer 2002 ;12: 57-61

208. ZULLO F, PALOMBA S, RUSSO T ET AL.
A prospective randomized comparison between laparoscopic and laparotomic approaches in women with early stage endometrial cancer: a focus on the quality of life.
Am J Obstet Gynecol 2005 ;193 :1344-52.

209. TOZZI R, MALUR S, KOEHLER C ET AL.
Laparoscopy vs laparotomy in endometrial cancer: first analysis of survival of a randomized prospective study.
J Minim Invasive Gynecol 2005;12:130-6

210. MALZONI M ET AL.
Total laparoscopic hysterectomy vs abdominal hysterectomy with lymphadenectomy for early-stage endometrial cancer : a prospective randomized study.
Gynecol Oncol 2009;112:126.

211. Zapico A, Fuentes P, Grassa A, Arnanz F, Otazua J, Cortes-Prieto J.
Laparoscopic-assisted vaginal hysterectomy vs abdominal hysterectomy in stages I and II endometrial cancer.
Operating data, follow up and survival.
Gynecol Oncol 2005;98:222-7.

212. Kim DY, Kim MK, Kim JH, Suh DS, Kim YM, Kim YT, et al.
Laparoscopic-assisted vaginal hysterectomy vs abdominal hysterectomy in patients with stage I and II endometrial cancer.
Int J Gynecol Cancer 2005 ; 15 : 932-7.

213. Eltabbakh GH.
Effect of surgeon's experience on the surgical outcome of laparoscopic surgery for women with endometrial cancer.
Gynecol Oncol 2000;78:58-61

214. He YL, Zhang LY, Yang J, Pan SL, Peng DX.
Clinical analysis of radical hysterectomy plus pelvic lymphadenectomy for patients with malignant uterine tumors : laparoscopy vs laparotomy.
Zhonghua Fu Chan Ke Za Zhi 2004;39:308-10.

215. Kuoppala T, Tomas E, Heinonen PK.
Clinical outcome and complications of laparoscopic surgery compared with traditional surgery in women with endometrial cancer.
Arch Gynecol Obstet 2004;270:25-30.

216. Litta P, Fracas M, Pozzan C, Merlin F, Saccardi C, Sacco G, et al.
Laparoscopic management of early stage endometrial cancer.
Eur J Gynaecol Oncol 2003; 24 : 41-4.

217. Holub Z, Jabor A, Bartos P, Eim J, Urbanek S, Pivovarnikova R.
Laparoscopic surgery for endometrial cancer: long term results of a multicentric study.
Eur J Gynaecol Oncol 2002;23:305-10.

218. Eltabbakh GH.
Analysis of survival after laparoscopy in women with endometrial carcinoma.
Cancer 2002;95:1894-901.

219. WOONG J ET AL.
Comparison of laparoscopy and laparotomy for management of endometrial carcinoma: a meta-analysis.
Int J Gynecol Cancer 2009;19:400.

220. Lim BK, Lavie O, Bolger B, Lopes T, Monaghan JM.
The role of laparoscopic surgery in the management of endometrial cancer.
Br J Oncol Gynecol 2000;107:24-7.

221. Obermair A, Manolitsas TP, Leung Y, Hammond IG, McCartney AJ.
Total laparoscopic hysterectomy for endometrial cancer : patterns of recurrence and survival.
Gynecol Oncol 2004 ; 92 : 789-93.

222. O'GORMAN T, MACDONALD N, MOULD T, CUTNER A, HURLEY R, OLAITAN A.
Total laparoscopic hysterectomy in morbidly obese women with endometrial cancer anaesthetic and surgical complications
J Am Assoc Gynecol Laparosc 2002;9:54-62.

223. MANOLITSAS TP, MCCARTNEY AJ.
Total laparoscopic hysterectomy in the management of endometrial carcinoma.
Eur J Gynaecol Oncol. 2009;30(2):171-3.

224. CAQUANT F, MAS-CALVET M, TURBELIN C ET AL.
La voie d'abord chirurgicale coelio-vaginale chez les patientes obèses atteintes d'un cancer de l'endomètre.
Bull Cancer 2006;93:402

225. HOLUB Z, JABOR A, KLIMENT L, FISCHLOVA D, WAGNEROVA M.
Laparoscopic hysterectomy in obese women : a clinical prospective study.
Eur J Obstet Gynecol Reprod Biol 2001;98:77-82.

226. SHEN CC, HSU TY, HUANG FJ, ET AL.
Laparoscopic-assisted vaginal hysterectomy in women of all weights and the effects of weight on complications.
J Am Assoc Gynecol Laparosc 2002;9:468-73.

227. ELTABBAKH GH, SHAMONKI MI, MOODY JM, GARAFANO LL.
Hysterectomy for obese women with endometrial cancer : laparoscopy or laparotomy?
Gynecol Oncol 2000 ; 78 : 329-35.

228. PAVELKA JC, BEN-SHACHAR I, FOWLER JM, ET AL.
Morbid obesity and endometrial cancer : surgical, clinical, and pathologic outcomes in surgically managed patients.
Gynecol Oncol 2004;95:588-92.

229. Robert Coleman, MD,
Abstracts Presented for the 41st Annual Meeting of the Society of Gynecologic Oncologists.
Gynecol Oncol. 2010;116:S2-S169.

230. REC0MMANDATIONS PROFESSIONNELLES.CHIRURGIE PROPHYLACTIQUE DANS LES CANCERS AVEC PREDISPOSITION GENETIQUE.
Syndrome HNPCC /lynch.institut national du cancer.Aout2009
www.e-cancer.fr/soins/recommandation/oncogenetique.

قسم الطبيب

اقَسِمُ باللهِ العَظِيمْ

أن أراقبَ اللّه في مِهنَتِي.

وأن أصُونَ حياة الإنسان في كآفّةِ أدوَارهَا في كل الظروف والأحَوال

بَاذِلاً وسْعِي في استنقاذها مِن الهَلاكِ والمرَضِ والألَم والقَلق.

وأن أَحفَظ لِلنّاسِ كرَامَتهُم، وأسْتر عَوْرَتهُم، وأكتمَ سِرَّهُمْ.

وأن أكونَ عَلى الدوَام من وسائِل رحمة الله، باذلا رِعَايَتي الطبية للقريب والبعيد، للصالح والطالح، والصديق والعدو.

وأن أثابر على طلب العلم، أُسَخِره لنفعِ الإنسَان ..لا لأذَاه.

وأن أُوَقّرَ مَن عَلَّمَني، وأُعَلّمَ مَن يَصغرني، وأكون أخاً لِكُلِّ زَميلٍ في المِهنَةِ الطُبّيّة

مُتعَاونِينَ عَلى البرِّ والتقوى.

وأن تكون حياتي مِصْدَاق إيمَاني في سِرّي وَعَلانيَتي ،

نَقيّةً مِمّا يشينهَا تجَاهَ الله وَرَسُولِهِ وَالمؤمِنين.

والله على ما أقول شهيد

جامعة القاضي عياض
كلية الطب و الصيدلة
مراكش

سنة 2014

أطروحة رقم : 50

مكانة الجراحة التنظيرية في التكفل بعلاج سرطان بطانة الرحم

الأطــروحة

قدمت ونوقشت علانية يوم **30 / 06 /2014**

من طــرف

السيدة رجاء ايت عبد الشيخ
المزدادة في 16 فبراير 1984 بورزازات

لنيل شهادة الدكتوراه في الطب

الكلمات الأساسية:
الجراحة بالمنظار - سرطان بطانة الرحم - استئصال الرحم - استئصال العقد اللمفاوية.

اللجنة

السيد	ع. سوماني أستاذ في أمراض النساء والتوليد	الرئيس
السيد	ع. أبو الفلاح أستاذ في أمراض النساء والتوليد	المشرف
السيد	د. تويتي أستاذ في أمراض المسالك البولية	الحكـام
السيد	أ. غ. الأديب أستاذ مبرز في الانعاش والتخدير	