



UNIVERSITE CADI AYYAD
FACULTE DE MEDECINE ET DE PHARMACIE
MARRAKECH

Année 2013

Thèse N° 66

**La place de la prothèse totale du genou dans le
traitement de la gonarthrose
(A propos de 30 cas)**

THESE

PRESENTEE ET SOUTENUE PUBLIQUEMENT LE ... /.../2013

PAR

M^{me}. Salma LAHMAMSSI

Née le 20 Janvier 1987 à Fès

POUR L'OBTENTION DU DOCTORAT EN MEDECINE

MOTS-CLES :

Genou-Gonarthrose-Prothèse Totale Du Genou

JURY

| | | |
|---|---|-------------------|
| Mr. H.SAIDI | | PRESIDENT |
| Professeur de traumatologie orthopédie | | |
| Mr. F.GALUIA | | RAPPORTEUR |
| Professeur agrégé de traumatologie orthopédie | | |
| Mr. K.KOULALI IDRISI | } | JUGES |
| Professeur agrégé de traumatologie orthopédie | | |
| Mr. R.NIAMANE | | |
| Professeur de rhumatologie | | |
| Mr. A.EL FIKRY | | |
| Professeur agrégée de radiologie | | |

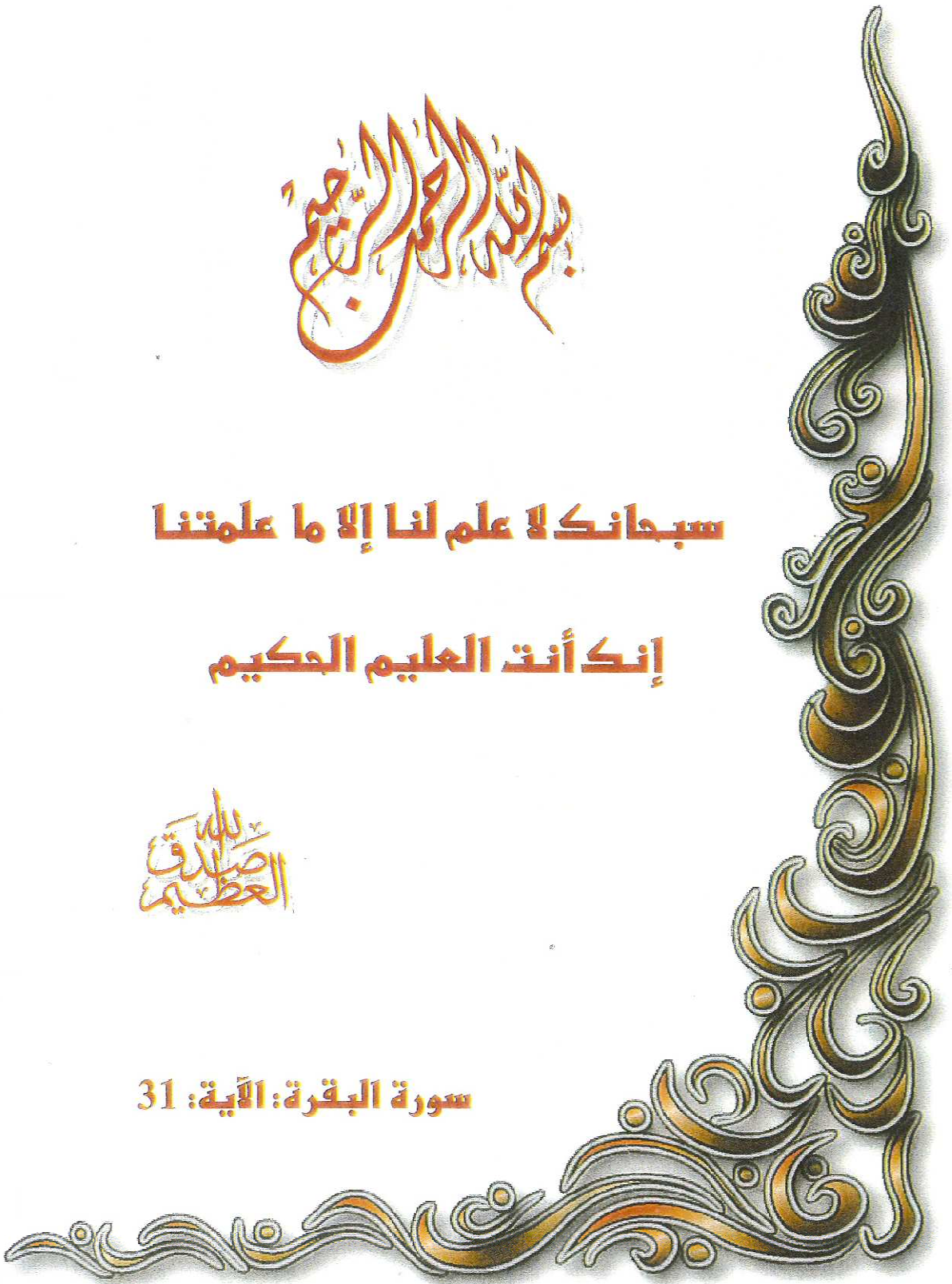بِسْمِ اللَّهِ الرَّحْمَنِ الرَّحِيمِ

سبحانك لا علم لنا إلا ما علمتنا

إنك أنت العليم الحكيم

بِسْمِ اللَّهِ
الرَّحْمَنِ الرَّحِيمِ

سورة البقرة: الآية: 31





Au moment d'être admis à devenir membre de la profession médicale, je m'engage solennellement à consacrer ma vie au service de l'humanité.

Je traiterai mes maîtres avec le respect et la reconnaissance qui leur sont dus.

Je pratiquerai ma profession avec conscience et dignité. La santé de mes malades sera mon premier but.

Je ne trahirai pas les secrets qui me seront confiés.

Je maintiendrai par tous les moyens en mon pouvoir l'honneur et les nobles traditions de la profession médicale.

Les médecins seront mes frères.

Aucune considération de religion, de nationalité, de race, aucune considération politique et sociale, ne s'interposera entre mon devoir et mon patient.

Je maintiendrai strictement le respect de la vie humaine dès sa conception.

Même sous la menace, je n'userai pas mes connaissances médicales d'une façon contraire aux lois de l'humanité.

Je m'y engage librement et sur mon honneur.

Déclaration Genève, 1948.





*LISTE DES
PROFESSEURS*

UNIVERSITE CADI AYYAD
FACULTE DE MEDECINE ET DE PHARMACIE
MARRAKECH

Doyen Honoraire

: Pr. Badie-Azzamann MEHADJI

ADMINISTRATION

Doyen

: Pr. Abdelhaq ALAOUI YAZIDI

Vice doyen à la recherche et la coopération

: Pr. Ag. Mohamed AMINE

Vice doyen à la pédagogiques

: Pr. Ag Zakaria DAHAMI

Secrétaire Général

: Mr. Azzeddine EL HOUDAIGUI

PROFESSEURS D'ENSEIGNEMENT SUPERIEUR

| | | |
|---------------|--------------|-----------------------------|
| ABOULFALAH | Abderrahim | Gynécologie – Obstétrique B |
| ABOUSSAD | Abdelmounaim | Néonatalogie |
| AIT BENALI | Said | Neurochirurgie |
| AIT SAB | Imane | Pédiatrie B |
| AKHDARI | Nadia | Dermatologie |
| ALAOUI YAZIDI | Abdelhaq | Pneumo-phtisiologie |
| AMAL | Said | Dermatologie |
| ASMOUKI | Hamid | Gynécologie – Obstétrique A |
| ASRI | Fatima | Psychiatrie |

| | | |
|---------------------|--------------------|--|
| BELAABIDIA | Badia | Anatomie-Pathologique |
| BENELKHAIAT BENOMAR | Ridouan | Chirurgie – Générale |
| BOUMZEBRA | Drissi | Chirurgie Cardiovasculaire |
| BOUSKRAOUI | Mohammed | Pédiatrie A |
| CHABAA | Laila | Biochimie |
| CHOULLI | Mohamed Khaled | Neuropharmacologie |
| ESSAADOUNI | Lamiaa | Médecine Interne |
| FIKRY | Tarik | Traumatologie- Orthopédie A |
| FINECH | Benasser | Chirurgie – Générale |
| GHANNANE | Houssine | Neurochirurgie |
| KISSANI | Najib | Neurologie |
| KRATI | Khadija | Gastro-Entérologie |
| LOUZI | Abdelouahed | Chirurgie générale |
| MAHMAL | Lahoucine | Hématologie clinique |
| MANSOURI | Nadia | stomatologie et chirurgie maxillo faciale |
| MOUDOUNI | Said mohammed | Urologie |
| MOUTAOUAKIL | Abdeljalil | Ophtalmologie |
| NAJEB | Youssef | Traumato - Orthopédie B |
| RAJI | Abdelaziz | Oto-Rhino-Laryngologie |
| SAIDI | Halim | Traumato - Orthopédie A |
| SAMKAOUI | Mohamed Abdenasser | Anesthésie- Réanimation |
| SARF | Ismail | Urologie |

| | | |
|----------|------------|---------------------------|
| SBIHI | Mohamed | Pédiatrie B |
| SOUMMANI | Abderraouf | Gynécologie-Obstétrique A |
| YOUNOUS | Saïd | Anesthésie-Réanimation |

PROFESSEURS AGREGES

| | | |
|---------------------------|----------------|--------------------------------------|
| ADERDOUR | Lahcen | Oto-Rhino-Laryngologie |
| ADMOU | Brahim | Immunologie |
| AMINE | Mohamed | Epidémiologie - Clinique |
| ARSALANE | Lamia | Microbiologie- Virologie (Militaire) |
| BAHA ALI | Tarik | Ophtalmologie |
| BOUKHIRA | Abderrahman | Biochimie-Chimie (Militaire) |
| BOURROUS | Monir | Pédiatrie A |
| CHAFIK | Aziz | Chirurgie Thoracique (Militaire) |
| CHELLAK | Saliha | Biochimie-chimie (Militaire) |
| CHERIF IDRISSE EL GANOUNI | Najat | Radiologie |
| DAHAMI | Zakaria | Urologie |
| EL ADIB | Ahmed rhassane | Anesthésie-Réanimation |
| EL FEZZAZI | Redouane | Chirurgie Pédiatrique |
| EL HATTAOUI | Mustapha | Cardiologie |
| EL HOUDZI | Jamila | Pédiatrie B |
| ELFIKRI | Abdelghani | Radiologie (Militaire) |
| ETTALBI | Saloua | Chirurgie – Réparatrice et plastique |
| KHALLOUKI | Mohammed | Anesthésie-Réanimation |

| | | |
|------------------|---------|--------------------------------------|
| KHOULALI IDRISSE | Khalid | Traumatologie-orthopédie (Militaire) |
| LAOUAD | Inas | Néphrologie |
| LMEJJATI | Mohamed | Neurochirurgie |
| MANOUDI | Fatiha | Psychiatrie |
| NEJMI | Hicham | Anesthésie - Réanimation |
| OULAD SAIAD | Mohamed | Chirurgie pédiatrique |
| TASSI | Noura | Maladies Infectieuses |

PROFESSEURS ASSISTANTS

| | | |
|----------------|-------------|---|
| ABKARI | Imad | Traumatologie-orthopédie B |
| ABOU EL HASSAN | Taoufik | Anesthésie - réanimation |
| ABOUSSAIR | Nisrine | Génétique |
| ADALI | Imane | Psychiatrie |
| ADALI | Nawal | Neurologie |
| AGHOUTANE | El Mouhtadi | Chirurgie – pédiatrique |
| AISSAOUI | Younes | Anesthésie Réanimation (Militaire) |
| AIT BENKADDOUR | Yassir | Gynécologie – Obstétrique A |
| AIT ESSI | Fouad | Traumatologie-orthopédie B |
| ALAOUI | Mustapha | Chirurgie Vasculaire périphérique (Militaire) |
| ALJ | Soumaya | Radiologie |
| AMRO | Lamyae | Pneumo - phtisiologie |
| ANIBA | Khalid | Neurochirurgie |

| | | |
|--------------|---------------|---|
| BAIZRI | Hicham | Endocrinologie et maladies métaboliques (Militaire) |
| BASRAOUI | Dounia | Radiologie |
| BASSIR | Ahlam | Gynécologie – Obstétrique B |
| BELBARAKA | Rhizlane | Oncologie Médicale |
| BELKHOUCHE | Ahlam | Rhumatologie |
| BENALI | Abdeslam | Psychiatrie (Militaire) |
| BEN DRISS | Laila | Cardiologie (Militaire) |
| BENCHAMKHA | Yassine | Chirurgie réparatrice et plastique |
| BENHADDOU | Rajaa | Ophtalmologie |
| BENHIMA | Mohamed Amine | Traumatologie-orthopédie B |
| BENJILALI | Laila | Médecine interne |
| BENZAROUEL | Dounia | Cardiologie |
| BOUCHENTOUF | Rachid | Pneumo-phtisiologie (Militaire) |
| BOUKHANNI | Lahcen | Gynécologie – Obstétrique B |
| BOURRAHOUCHE | Aicha | Pédiatrie |
| BSSIS | Mohammed Aziz | Biophysique |
| CHAFIK | Rachid | Traumatologie-orthopédie A |
| DAROUASSI | Youssef | Oto-Rhino – Laryngologie (Militaire) |
| DIFFAA | Azeddine | Gastro - entérologie |
| DRAISS | Ghizlane | Pédiatrie A |
| EL AMRANI | Moulay Driss | Anatomie |
| EL ANSARI | Nawal | Endocrinologie et maladies métaboliques |

| | | |
|--------------------|------------|---|
| EL BARNI | Rachid | Chirurgie Générale (Militaire) |
| EL BOUCHTI | Imane | Rhumatologie |
| EL BOUIHI | Mohamed | Stomatologie et chirurgie maxillo faciale |
| EL HAOUATI | Rachid | Chirurgie Cardio Vasculaire |
| EL HAOURY | Hanane | Traumatologie-orthopédie A |
| EL IDRISSE SLITINE | Nadia | Pédiatrie (Néonatalogie) |
| EL KARIMI | Saloua | Cardiologie |
| EL KHADER | Ahmed | Chirurgie Générale (Militaire) |
| EL KHAYARI | Mina | Réanimation médicale |
| EL MEHDI | Atmane | Radiologie (Militaire) |
| EL MGHARI TABIB | Ghizlane | Endocrinologie et maladies métaboliques |
| EL OMRANI | Abdelhamid | Radiothérapie |
| FADILI | Wafaa | Néphrologie |
| FAKHIR | Bouchra | Gynécologie – Obstétrique A |
| FAKHIR | Anass | Histologie -embryologie cytogénétique |
| FICHTALI | Karima | Gynécologie – Obstétrique B |
| HACHIMI | Abdelhamid | Réanimation médicale |
| HAJJI | Ibtissam | Ophtalmologie |
| HAOUACH | Khalil | Hématologie biologique |
| HAROU | Karam | Gynécologie – Obstétrique B |
| HOCAR | Ouafa | Dermatologie |
| JALAL | Hicham | Radiologie |

| | | |
|----------------|-------------------|---|
| KADDOURI | Said | Médecine interne (Militaire) |
| KAMILI | El ouafi el aouni | Chirurgie – pédiatrique générale |
| KHOUCHANI | Mouna | Radiothérapie |
| LAGHMARI | Mehdi | Neurochirurgie |
| LAKMICH | Mohamed Amine | Urologie |
| LAKOUICHMI | Mohammed | Chirurgie maxillo faciale et Stomatologie (Militaire) |
| LOUHAB | Nissrine | Neurologie |
| MADHAR | Si Mohamed | Traumatologie-orthopédie A |
| MAOULAININE | Fadlmrabihrabou | Pédiatrie (Néonatalogie) |
| MARGAD | Omar | Traumatologie – Orthopédie B (Militaire) |
| MATRANE | Aboubakr | Médecine Nucléaire |
| MOUAFFAK | Youssef | Anesthésie - Réanimation |
| MOUFID | Kamal | Urologie (Militaire) |
| MSOUGGAR | Yassine | Chirurgie Thoracique |
| NARJIS | Youssef | Chirurgie générale |
| NOURI | Hassan | Oto-Rhino-Laryngologie |
| OUALI IDRISSE | Mariem | Radiologie |
| OUBAHA | Sofia | Physiologie |
| OUEIAGLI NABIH | Fadoua | Psychiatrie (Militaire) |
| QACIF | Hassan | Médecine Interne (Militaire) |
| QAMOUSS | Youssef | Anesthésie - Réanimation (Militaire) |
| RABBANI | Khalid | Chirurgie générale |

| | | |
|---------|----------------|--------------------------|
| RADA | Noureddine | Pédiatrie A |
| RAIS | Hanane | Anatomie-Pathologique |
| ROCHDI | Youssef | Oto-Rhino-Laryngologie |
| SAMLANI | Zouhour | Gastro - entérologie |
| SERHANE | Hind | Pneumo-Phtisiologie |
| SORAA | Nabila | Microbiologie virologie |
| TAZI | Mohamed Illias | Hématologie clinique |
| ZAHLANE | Mouna | Médecine interne |
| ZAHLANE | Kawtar | Microbiologie virologie |
| ZAQUI | Sanaa | Pharmacologie |
| ZIADI | Amra | Anesthésie - Réanimation |



DEDICACES

*Toutes les lettres ne sauraient trouver les mots qu'il faut...
Tous les mots ne sauraient exprimer la gratitude,
l'amour, Le respect, la reconnaissance...
Aussi, c'est tout simplement que*



Je dédie cette thèse ... ✍

JE DÉDIE CETTE THÈSE... ✍
A TOUS LES MEDECINS DIGNES DE CE NOM...

A ma très chère mère

Hajja Aicha,

Toute la bonté, la générosité et l'abondance qui puissent exister

Altruiste, tu as tout donné

Je ne saurais te dire à quel point je t'aime

Plus qu'une mère, tu es une source de bonheur

Plus que ma mère, tu es ma raison d'être.

A mon très cher père

Hajj mohammed,

Mon grand soutien et réconfort

De toi je puise ma force et ma vigueur

Je t'aime pour tout ce que tu es pour moi

Tant de sacrifice et de dévouement

Tu as été là, présent, à tout moment

Je ne saurais comment te remercier

J'espère être à la hauteur de tes attentes

A mon très cher mari

Mon cadeau du ciel, mon beau destin

Tant de belles choses à tes côtés

Tu m'as tant soutenu et encouragé

Tes conseils m'ont éclairé le chemin juste

Aucun mot ni aucune dédicace ne saurait exprimer

l'amour et le respect que je te porte.

Je te dédie mon travail ainsi que toute ma vie

A ma très chère sœur Meryem

Mon beau soleil, tu m'as illuminé tant d'obscurités

Tu as été présente là où il fallait et quand il fallait

Les mots ne sauront exprimer mon amour

et ma profonde reconnaissance

Que dieu tout puissant puisse t'illuminer la vie

A ma très chère sœur fatima Zahra et son mari Malik

Zora, ma prodigieuse chère sœur

Tant d'intelligence et de sagesse

Que du plaisir de tout partager avec toi

Je te dédie mon travail et je t'exprime mon amour et ma tendresse

Malik mon adorable beau frère, tu m'es si cher et précieux

Que dieu tout puissant puisse pérenniser votre adorable union

A ma chère tante rajae et son mari si thami et leurs adorables enfants mohammed et Mehdi

Beaucoup plus qu'une tante,

Tu m'as tant donné d'amour et d'affection

Si généreuse, si dévouée et toute entière

Si efficace, par ta présence et ta bonne conscience

Tu m'as été d'un grand appui et réconfort

Que dieu, puisse te préserver et t'accorder longue vie et bonheur.

A mon cher oncle nourredine

Mon adorable et affectueux oncle

Tu m'es si cher et précieux

Plus que mon oncle, mon ami intime et confident

A toi je dédie mon travail pour t'exprimer mon amour et mon affection

A ma chère tante hayat

Ma chère tante si serviable et dévouée

Tu as tant prié pour ma réussite et ma prospérité

Je te dédie ce jour mon travail témoin de mon amour

et ma reconnaissance

A la mémoire de Saadia rais, ma grand-mère

Quelle chance j'ai eu de t'avoir comme grand-mère

De quoi te qualifier, les mots ne sauraient te décrire

Ta générosité, ta bonté, ta douceur, ton attention,

Une perle rare, un précieux trésor

Tant de qualités et de mérite que je ne puisse nommer

A toi mémorable, Je te dédie mon travail en témoignage de mon profond amour.

A la mémoire de mes adorables grands parents hajj brik , et lalla Khadija

Quelle dommage de ne pas vous avoir connu plus longtemps

Je garde que des souvenirs fleuris et joyeux

D'une si affectueuse et tendre grand-mère

Et d'un grand père paisible et serein

Je vous porte tout l'amour et l'affection

Je vous dédie mon travail en preuve de mon amour

A ma belle mère hajja aicha, et mes belles sœurs Latifa, Siham, Meryem

Tout le plaisir et l'honneur a été pour moi le jour où j'ai intégrer votre estimable famille

Vous m'avez accueilli les bras grands ouverts

Tant de plaisance et de confort en votre compagnie

Je vous dédie mon travail en témoignage de mon amour et mon profond respect

A Meryem Kabbaj

Je te remercie infiniment pour ton aide précieuse,

D'une grande amabilité et complaisance

Si serviable et efficace

Je te dédie mon travail en preuve de ma grande affection et de ma profonde reconnaissance

A toute la famille Soukara

A tous ces membres grands et petits, je dédie mon travail et je vous exprime tout mon estime et mon respect

Que dieu le tout puissant puisse vous préserver

A Farah Laktaibi

Mon adorable amie, je te dédie mon travail

Et je te remercie pour tous les bons moments qu'on a partagé ensemble

Tu as été plus qu'une amie mais une véritable sœur toute attentionnée et affectueuse

Tu m'es si chère, et je te souhaite toute la réussite et le bonheur

A tous mes amis

Fatila, sana, Adil, Karim, Ahsam, sandrine, jihane

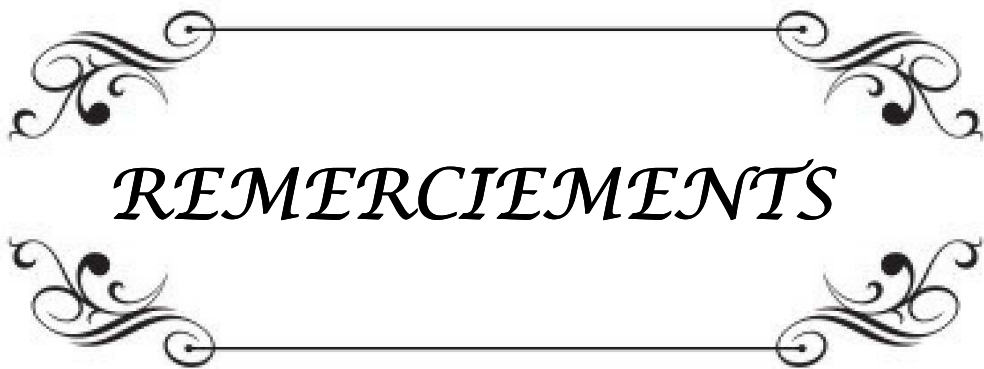
J'ai passé tant de bons moments en votre compagnie que je ne puisse vous oublier, j'espère vous garder comme

amis pour toute la vie, et je vous souhaite beaucoup de bonheur et de réussite

A toute ma famille grands et petits

A tous ceux qui me sont chers. Et dont je n'ai pas pu citer les noms...

Qu'ils me pardonnent...



REMERCIEMENTS

A NOTRE MAÎTRE ET PRÉSIDENT DE THÈSE MONSIEUR LE PROFESSEUR HALIM SAIDI PROFESSEUR DE TRAUMATOLOGIE ORTHOPÉDIE AU CHU MOHAMMED VI

Nous sommes infiniment sensibles à l'honneur que vous nous avez donné en acceptant de présider notre jury de thèse.

Nous vous exprimons notre profonde admiration pour la sympathie et la modestie qui émanent de votre personne.

Veuillez considérer ce modeste travail comme expression de notre reconnaissance.

A NOTRE MAÎTRE ET RAPPORTEUR DE THÈSE MONSIEUR LE PROFESSEUR FARID GAULAI PROFESSEUR AGRÉGÉ DE TRAUMATOLOGIE ORTHOPÉDIE À L'HÔPITAL MILITAIRE AVICENNE

Vous nous avez accordé l'honneur de nous encadrer et nous guider dans ce travail riche d'intérêt

Nous vous remercions pour l'accueil que vous nous avez toujours réservé malgré vos obligations professionnelles.

Vos encouragements inlassables, votre amabilité, votre gentillesse méritent toute admiration.

Nous saisissons cette occasion pour vous exprimer notre profonde gratitude tout en vous témoignant notre respect.

A NOTRE MAÎTRE ET JUGE DE THÈSE MONSIEUR LE PROFESSEUR KHALID KOULALI IDIRISSI PROFESSEUR AGRÉGÉ DE TRAUMATOLOGIE ORTHOPÉDIE À L'HÔPITAL MILITAIRE AVICENNE

Nous vous remercions pour l'honneur que vous nous faites d'accepter de siéger parmi nos membres de jury.

Nous vous sommes énormément reconnaissantes pour l'aide précieuse que vous nous avez fournis, pour vos remarques pertinentes, et vos suggestions ciblées, qui nous ont considérablement orientés

Nous vous remercions pour le temps que vous nous avez consacré et pour vos efforts dans le perfectionnement de notre travail

Vos hautes qualités humaines et professionnelles ainsi que votre sérieux sont un modèle à suivre.

***À NOTRE MAÎTRE ET JUGE DE THÈSE MONSIEUR LE PROFESSEUR RADOUANE
NIAMANE PROFESSEUR AGRÉGÉ DE RHUMATOLOGIE À L'HÔPITAL MILITAIRE
AVICENNE***

*Nous vous remercions d'avoir voulu répondre à notre souhait de vous avoir parmi nos
membres de jury*

*En acceptant de juger notre travail, vous nous accordez un très grand honneur.
Veuillez trouver, cher maître, dans ce travail, l'expression de notre profond respect*

***À NOTRE MAÎTRE ET JUGE DE THÈSE MONSIEUR LE PROFESSEUR ABDELGHANI
ELFIKRI PROFESSEUR AGRÉGÉ DE RADIOLOGIE À L'HÔPITAL MILITAIRE
AVICENNE***

*Vous nous faites l'honneur d'accepter avec une très grande amabilité de siéger parmi
notre jury de thèse.*

*Veuillez accepter ce travail maître, en gage de notre grand respect et notre profonde
reconnaissance.*

***À NOTRE MAÎTRE MONSIEUR LE PROFESSEUR OMAR MERGAD PROFESSEUR
ASSISTANT DE TRAUMATOLOGIE ORTHOPÉDIE À L'HÔPITAL MILITAIRE
AVICENNE***

*Nous vous remercions infiniment pour l'aide précieuse que nous vous avez fournis.
Votre sérieux, votre compétence et votre sens du devoir nous ont énormément marqués.
Veuillez trouver ici l'expression de notre respectueuse considération et notre profonde
admiration pour toutes vos qualités scientifiques et humaines.*

Ce travail est pour nous l'occasion de vous témoigner notre profonde gratitude.

***À DR SALAHI RÉSIDENT DE TRAUMATOLOGIE ORTHOPÉDIE À L'HÔPITAL
MILITAIRE AVICENNE***

*Nous vous remercions pour votre estimable participation
dans l'élaboration de ce travail.*

*Permettez nous de vous exprimer notre admiration pour vos
qualités humaines et professionnelles.*

*Veuillez trouver ici l'expression de notre estime et notre
considération.*

***TOUS NOS REMERCIEMENTS À MR. SAÏD, MR. KHALID, ET TOUT LE PERSONNEL
SERVIABLE ET BIENVEILLANT DU SERVICE DE TRAUMATOLOGIE -ORTHOPÉDIE
DE L'HÔPITAL MILITAIRE AVICENNE***



ABBREVIATIONS

Liste des abréviations

AG : anesthésie générale

AINS : anti inflammatoire non stéroïdien

CHU : centre hospitalier universitaire

CRP: C-reactive protein

ECBU : examen cyto bactériologique des urines

HTA : hypertension artérielle

IMC : indice de masse corporelle

IRM : imagerie par résonance magnétique

LCA : ligament croisé antérieur

LCP : ligament croisé postérieur

NFS : numération formule sanguine

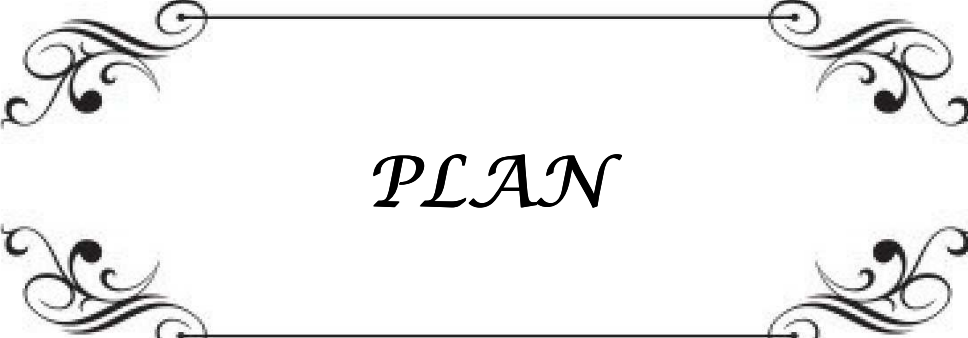
PE : polyéthylène

PM : périmètre de marche

PTG : prothèse totale du genou

PUC : prothèse unicompartmentale


TTA : Tubérosité tibiale antérieure



PLAN

| | |
|-------------------------------------|----------|
| INTRODUCTION | 1 |
| MATERIEL ET METHODES | 3 |
| RESULTATS | 5 |
| I- ETUDE EPIDEMIOLOGIQUE..... | 6 |
| 1. L'âge..... | 6 |
| 2. Le sexe..... | 6 |
| 3. Coté atteint..... | 7 |
| 4. IMC..... | 7 |
| 5. Antécédents pathologiques..... | 8 |
| 6. Facteurs étiologiques..... | 9 |
| II- ETUDE PREOPERATOIRE..... | 9 |
| 1. Délai de consultation..... | 9 |
| 2. Etude clinique..... | 9 |
| 1-1 La douleur..... | 11 |
| 1-2 La mobilité du genou..... | 12 |
| 1-3 La marche..... | 12 |
| 1-4 La déviation axiale..... | 13 |
| 1-5 La laxité..... | 14 |
| 3. Etude radiologique:..... | 14 |
| 4. Etude d'opérabilité :..... | 16 |
| 1- Etude clinique..... | 16 |
| 2- Etude paraclinique..... | 17 |
| III- TRAITEMENT..... | 17 |
| 1. TECHNIQUE..... | 17 |
| 1-1 Installation..... | 17 |
| 1-2 Type d'anesthésie..... | 17 |
| 1-3 Voie d'abord..... | 18 |
| 1-4 Type de prothèse..... | 18 |
| 2. SUITES OPERATOIRES..... | 18 |
| 2-1 Traitement médical..... | 18 |
| 2-2 Rééducation..... | 19 |
| 2-3 Séjour hospitalier..... | 20 |
| IV- COMPLICATIONS :..... | 20 |
| 1. COMPLICATIONS PEROPERATOIRE..... | 20 |
| 2. COMPLICATIONS PRECOCES..... | 20 |
| 3. COMPLICATIONS TARDIVES..... | 20 |
| V- RESULTATS THERAPEUTIQUES :..... | 21 |
| 1. REcul POST OPERATOIRE..... | 21 |
| 2. ÉVALUATION FONCTIONNELLE..... | 21 |
| 3. ÉVALUATION RADIOLOGIQUE..... | 23 |
| VI- RESULTATS GLOBAUX..... | 24 |

| | |
|-------------------------------------|-----------|
| DISCUSSION | 26 |
| I- RAPPEL | 27 |
| - anatomie du genou | 27 |
| - physiologie du genou | 35 |
| - biomécanique du genou | 36 |
| II- LA GONARTHROSE | 41 |
| 1- introduction | 41 |
| 2- Epidémiologie | 42 |
| 3- Facteurs étiologiques | 42 |
| 4- clinique | 43 |
| 5- paraclinique | 44 |
| III-LE TRAITEMENT DE LA GONARTHROSE | 47 |
| 1. Les buts | 47 |
| 2. Les moyens | 47 |
| 3. Les indications | 52 |
| IV- la PTG | 53 |
| 1- historique | 53 |
| 2- Buts | 57 |
| 3- Indications | 57 |
| 4- Contre indications | 58 |
| 5- Choix de la prothèse | 59 |
| 6- Technique | 61 |
| 7- PTG assistée par ordinateur | 69 |
| 8- Rééducation post opératoire | 70 |
| 9- Reprise de la PTG | 73 |
| V- DISCUSSION DES RESULTATS | 74 |
| 1. Epidémiologie | 74 |
| 2. Etude préopératoire | 77 |
| 3. Complications | 80 |
| 4. résultats cliniques | 84 |
| 5. résultats radiologiques | 86 |
| 6. Résultats globaux | 86 |
| CONCLUSION | 87 |
| ANNEXES | 89 |
| RESUMES | 94 |
| BIBLIOGRAPHIE | 98 |



A decorative rectangular frame with ornate, symmetrical scrollwork at each corner. The word "INTRODUCTION" is centered within the frame in a bold, italicized serif font.

INTRODUCTION

La gonarthrose, localisation préférentielle de l'arthrose, est une dégénérescence du cartilage articulaire du genou. Elle se manifeste cliniquement par des douleurs et une impotence fonctionnelle de sévérité variable occasionnant à la longue un véritable handicap socioprofessionnel.



Dans ce cadre, la prothèse totale du genou (PTG) constitue une option thérapeutique qui a fait ses preuves parmi l'arsenal thérapeutique. Les progrès de cette arthroplastie font d'elle actuellement une thérapeutique fiable et reproductible.

Tout en rappelant les principaux aspects anatomo-cliniques et pronostiques de la gonarthrose, le but de notre étude est d'évaluer les résultats de l'arthroplastie totale du genou et en faire une approche avec ceux de la littérature.



MATERIELS

&



METHODES

I. patients :

Il s'agit d'une étude rétrospective de 30 dossiers de prothèse totale du genou, menée au service de chirurgie orthopédique et traumatologique de l'hôpital militaire Avicenne de Marrakech, durant une période de cinq ans s'étalant entre le 1er janvier 2006 jusqu'au 31 décembre 2010.

II. Méthode :

Le recueil des données a nécessité la réalisation d'une fiche d'exploitation (annexe1) comportant les données épidémiologiques, cliniques, et radiologiques préopératoires. Ainsi que le suivi des patients pour l'évaluation des résultats cliniques et radiologiques après l'arthroplastie totale du genou.

Seuls les dossiers exploitables ont pu être retenus.

A decorative rectangular frame with ornate, symmetrical flourishes at each corner. The word "RESULTATS" is centered within the frame in a bold, italicized, serif font.

RESULTATS

I. ETUDE EPIDEMIOLOGIQUE :

1- L'âge :

L'âge moyen des patients dans notre série était de 58 ans avec des extrêmes de 47 à 71 ans.

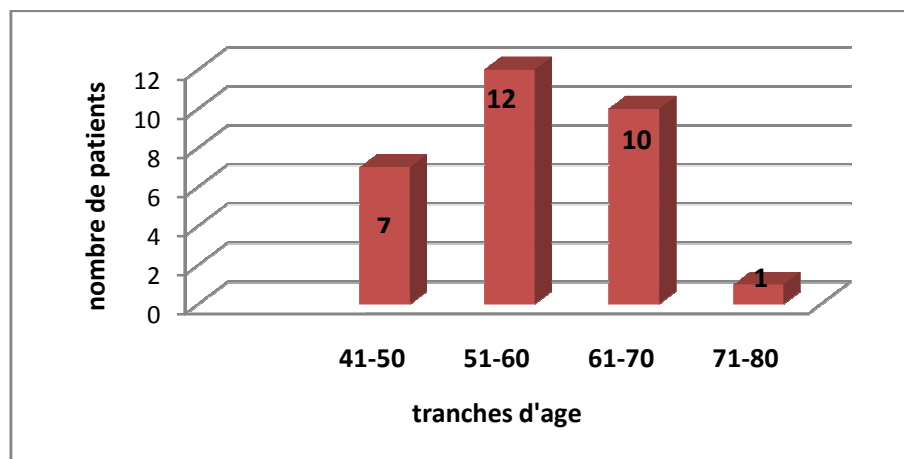


Figure 1 : Répartition des patients selon l'âge

2- Le sexe :

La majorité des cas dans notre série étaient de sexe féminin avec 17 femmes soit 57% pour 13 hommes soit 43%, soit un sexe ratio de 1,3 en faveur des femmes.

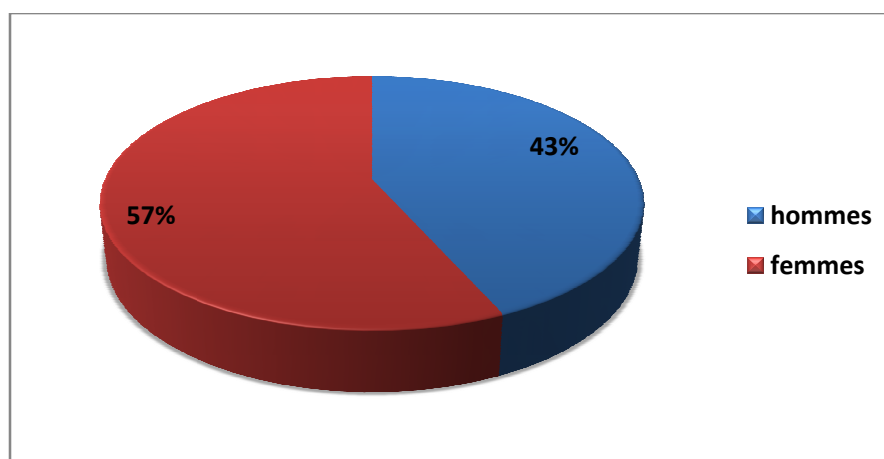


Figure 2 : Répartition des patients en fonction du sexe

3- Côté atteint :

Nous avons noté :

- ✓ 2 prothèses totales du genou bilatérales, soit 6.6 %.
- ✓ 28 prothèses totales du genou unilatérales, soit 93,3% dont :
 - 16 à droite, soit 53.3%.
 - 12 à gauche, soit 40 %.

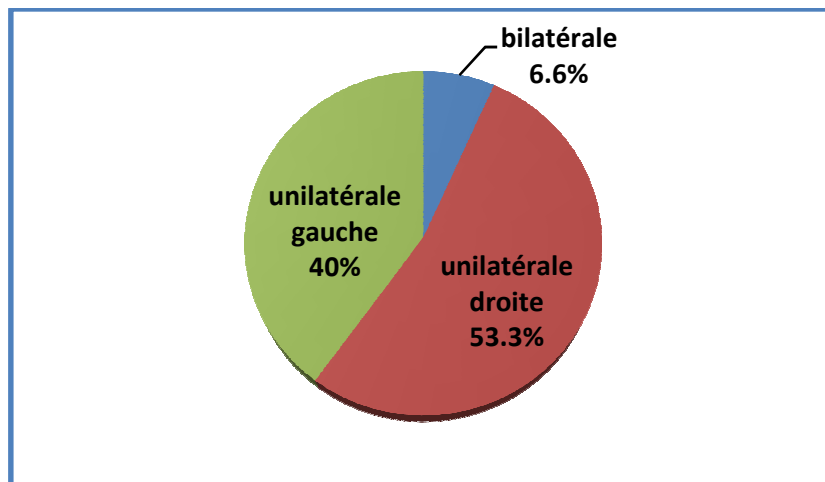


Figure 3: Répartition des patients en fonction du côté atteint

4- Indice de masse corporelle (IMC) :

- ✓ Nous avons constaté:
 - 3 patients avec un IMC dans les normes soit 10%
 - 14 patients avec un surpoids soit 46.6%
 - 8 patients avec une obésité classe I soit 26.6%
 - 3 patients avec une obésité sévère classe II soit 10%
 - 2 patients avec une obésité massive classe III soit 6.6%

Au total : 90% des patients avaient un IMC > 25 kg/m².

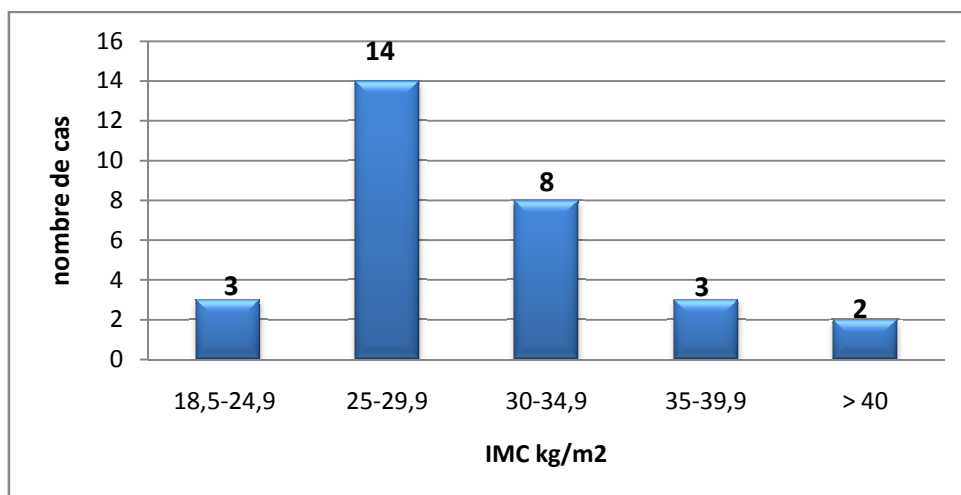


Figure 4 : répartition des patients selon leur IMC

5- Antécédents pathologiques :

5-1 Antécédents chirurgicaux orthopédiques:

Dans notre série :

- trois patients ont subi une ostéotomie tibiale de valgisation.
- 2 patients ont été opérés pour prothèse totale de la hanche droite.
- 1 cas de fracture de fémur traitée orthopédiquement
- 1 patient a été opéré pour transposition tibiale antérieure
- 2 cas de rupture de LCA opérés (ligamentoplastie).
- 2 cas de ménissectomie par arthroplastie.
- 1 cas de fracture du 1/3 moyen de la fibula traitée orthopédiquement.

5-2 Antécédents généraux :

Nous avons noté :

- ✓ 7 cas d'hypertension artérielle (HTA)
- ✓ 5 cas de diabète non insulino-dépendant (DNID)
- ✓ 2 cas de cardiopathie
- ✓ 1 cas de polyarthrite rhumatoïde

- ✓ 1 cas de dyslipidémie
- ✓ 1 cholécystectomie

6- Facteurs étiologiques :

6-1 Les facteurs de risque :

- L'obésité : elle a été signalée chez 13 patients soit 43%.
- Le surmenage articulaire : notamment professionnel et sportif, est retrouvé chez 11 patients soit 36.6%.

6-2 Etiologie :

La gonarthrose était secondaire chez 27 patients (90%), et primitive chez 3 autres soit 10%.

II. ETUDE PREOPERATOIRE :

1. Délai de consultation :

Le délai de consultation était en moyenne de 8 ans avec des extrêmes de 2 ans à 20 ans.

2. Etude clinique :

Tous les malades ont été examinés cliniquement avant l'intervention et une évaluation fonctionnelle a été réalisée selon la classification Internationale de la Knee Society (IKS) (tableau1), en se basant sur 4 paramètres : la douleur, la mobilité, la stabilité et le périmètre de marche.

Tableau I : Cotation de l'international Knee Society

| <u>Évaluation du genou</u> | | <u>Évaluation de la fonction globale</u> | |
|---|-----------|---|--|
| (sur 100 points): | | (sur 100 points): | |
| <ul style="list-style-type: none"> ▪ Douleur: <ul style="list-style-type: none"> - Aucune 50 points - Légère ou occasionnelle 45 points - Uniquement dans les escaliers 40 points - A la marche dans les escaliers 30 points - Modérées, occasionnelles 20 points - Modérées, permanentes 10 points - Sévères 0 point | 25 points | <ul style="list-style-type: none"> ▪ Périmètre de marche: <ul style="list-style-type: none"> - Illimité 50points - 1000 m 40 points - Entre 500 et 1000m 30points - < 500m 20points - Intérieur seulement 10points - Incapacité 0 point | |
| <ul style="list-style-type: none"> ▪ Flexion <ul style="list-style-type: none"> - >125° - Tous les 5° en moins, diminution de 1 point | | <ul style="list-style-type: none"> ▪ Escaliers <ul style="list-style-type: none"> - Montée et descente normale 50 points - Montée normale, descente avec la rampe 40 points - Montée et descente avec la rampe 30 points - Montée avec la rampe, descente impossible 15 points - Incapacité 0 point | |
| <ul style="list-style-type: none"> ▪ Flessum: <ul style="list-style-type: none"> - Entre 5 et 10° -2 points - Entre 11 et 15° -5 points - Entre 16 et 20° -10 points - > 20° -15 points | | <ul style="list-style-type: none"> ▪ Cannes <ul style="list-style-type: none"> - Pas de canne 0 point - 1 canne -5 points - 2 cannes -10points - Cannes anglaises ou déambulateur -20points | |
| <ul style="list-style-type: none"> ▪ Stabilité antéropostérieure: <ul style="list-style-type: none"> - <5 mm 10 points - Entre 5 et 10mm 5 points - >10 mm 0 point | | <p>Les résultats pour le genou et la fonction globale sont ensuite classés comme suit :</p> <ul style="list-style-type: none"> - Excellent 85 à 100 points - Bon 70 à 84 points - Moyen 60 à 69 points - Mauvais 20 points | |
| <ul style="list-style-type: none"> ▪ Stabilité frontale: <ul style="list-style-type: none"> =5° 15 points Entre 6 et 9° 10 points Entre 10 et 14° 5 points =10° 0 point | | | |

2-1 La douleur :

a- Localisation :

- Les gonalgies étaient bilatérales chez 8 patients soit 30%, unilatérales chez 22 patients soit 70%. 12 cas de gonalgies droites et 10 gauches
- Diffuses chez 19 patients soit 63.3%
- Et localisées essentiellement en regard de la partie antéro-interne du genou chez 11 patients soit 36.6%

b- Caractère :

Dans notre série, La douleur avait un caractère mécanique pur chez 26 patients (86.6 %), chez 4 patients (13.3%) elle était de type mécanique avec des poussées inflammatoires épisodiques.

c- Intensité de la douleur :

Quatre vingt dix (90) % des patients avaient une douleur sévère ou permanente, et seuls 10% avaient une douleur modérée ou occasionnelle.

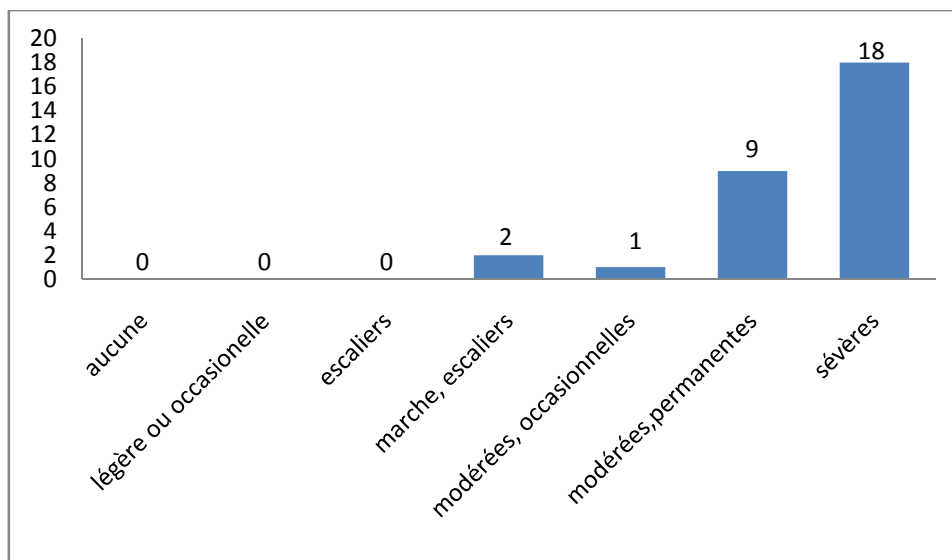


Figure 5 : Etude de la douleur selon le score IKS en préopératoire.

2-2 La mobilité du genou :

La flexion était diminuée, avec en moyenne 97°, des extrêmes de 70° et 130°.

16 cas (53.3%) présentaient une flexion inférieure à 90°.

✓ Un flessum était retrouvé chez 8 patients soit (26.6%).

Tableau II : le degré de flexion du genou en préopératoire

| degré de flexion | >110° | 90° -110° | < 90° |
|------------------|----------------|--------------|-----------------|
| Nombre de cas | 5 cas 16.6% | 9 cas 30% | 16 cas 53.3% |

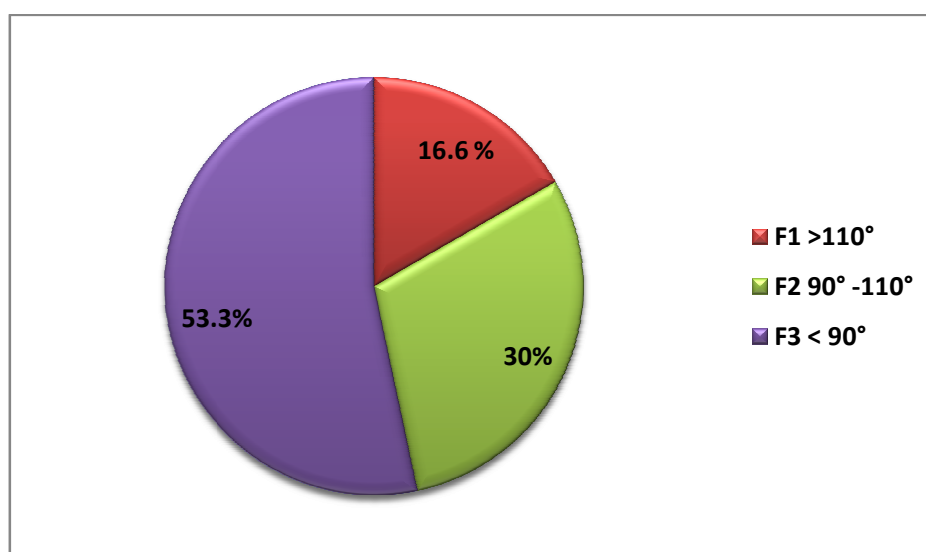


Figure 6: répartition des patients selon le degré de flexion du genou en préopératoire

2-3 La marche :

Les difficultés de la marche étaient présents dans notre série chez la quasi totalité des patients, à type de :

- Boiterie chez 17 patients (56%) nécessitant une aide à la marche dont
 - 2 patients (6.6%) étaient en chaise roulante
 - 10 patients (33.3%) utilisaient une canne
- Réduction du périmètre de la marche à moins de 500 mètres chez 27 patients soit 90%.

- Le périmètre de marche moyen était de 480 mètre.

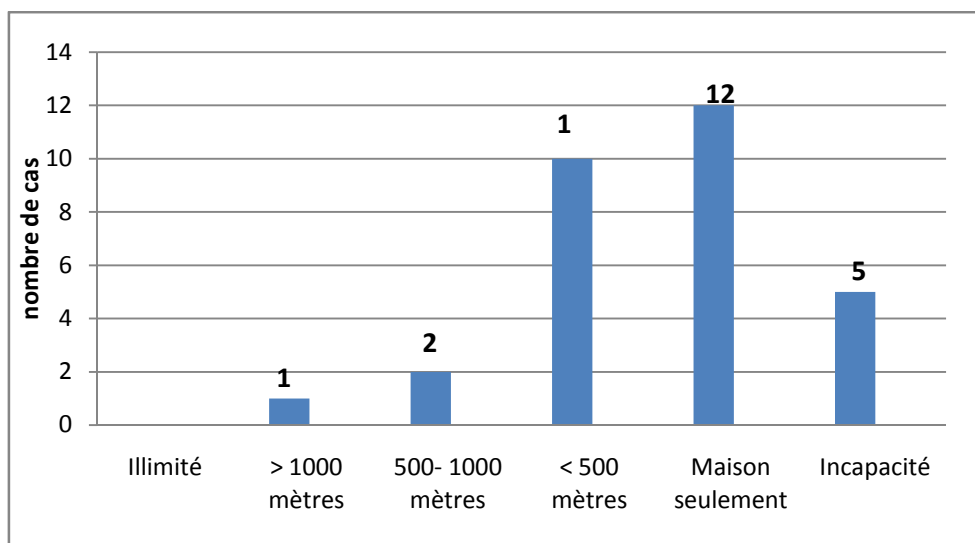


Figure 7 : Etude de périmètre de marche en préopératoire.

2-4 La déviation axiale :

- o Un genu varum était retrouvé chez 22 patients (73.3%)
- o Un genu valgum chez 3 patients (10%)
- o Un flessum était retrouvé chez 8 patients (26.6%)
- o Pas de genu recurvatum

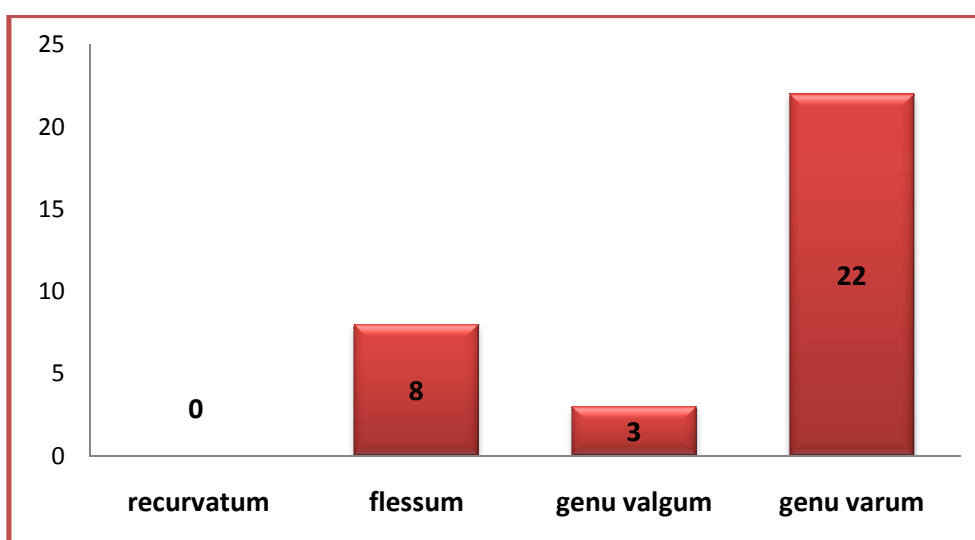


Figure 8 : la répartition des différentes déviations axiales

2-5 La laxité :

L'examen clinique des laxités a permis de retrouver :

Une laxité antérieure chez 2 patients, soit 6.6%

Une laxité externe chez 2 patients, soit 6.6%

Et une laxité interne chez 1 patient, soit 3.3%

→ Au total

En préopératoire, le score global IKS genou moyen était de 53/100 et le score global IKS fonction moyen de 51/100.

Le score global IKS moyen en préopératoire était de 104/200.

3. Etude radiologique :

Le bilan radiologique réalisé chez tous les patients comportait :

- Un cliché des deux genoux en charge face et profil
- Une incidence en schuss de face à 45° de flexion
- Un pangonogramme.
- Les incidences fémoro-patellaires à 30° ; 60°.

➤ Ce bilan radiologique nous a permis une stadification de l'arthrose selon la classification d'ÅHLBACK (tableau IV) :

Tableau III : classification d'ÅHLACK

| | |
|------------------|--|
| Stade I | pincement articulaire (hauteur inf. à 3mm) |
| Stade II | pincement complet |
| Stade III | usure osseuse modéré (0_5mm) |
| Stade IV | usure osseuse moyenne (5_10mm) |
| Stade V | usure osseuse majeure (sup à10mm) |

Nous avons retrouvé :

- ❖ Un stade V dans 1 cas, soit 3.3%
- ❖ Un stade IV dans 18 cas, soit 60 %
- ❖ Un stade III dans 9 cas, soit 30 %

❖ Un stade II dans 2 cas, soit 6.6%

→ Ainsi la majorité (93.3%) des patients avaient des arthroses évoluées stade III, IV et V.

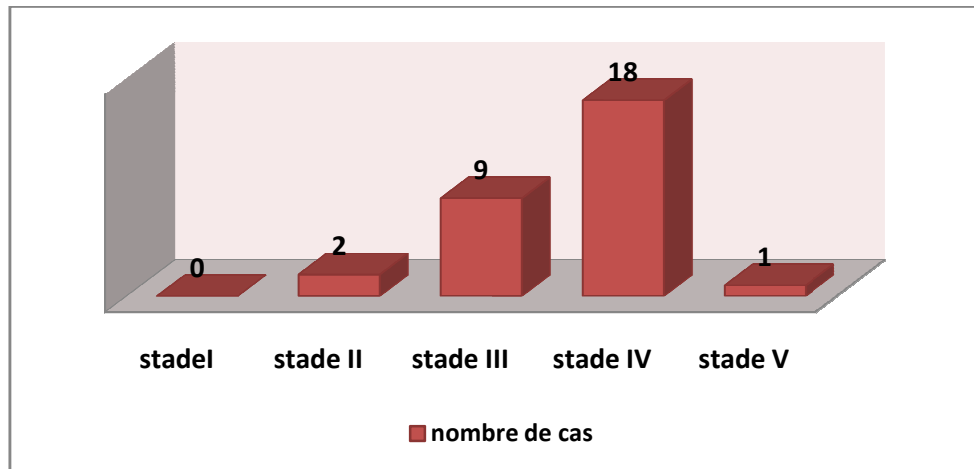


Figure 9 : répartition des patients selon le stade radiologique

➤ Ce bilan radiologique et plus particulièrement le pangonogramme nous a permis de chiffrer l'angle de Déviation globale qui était en moyen de 13,4° avec des extrêmes de 2° à 29° (varus).

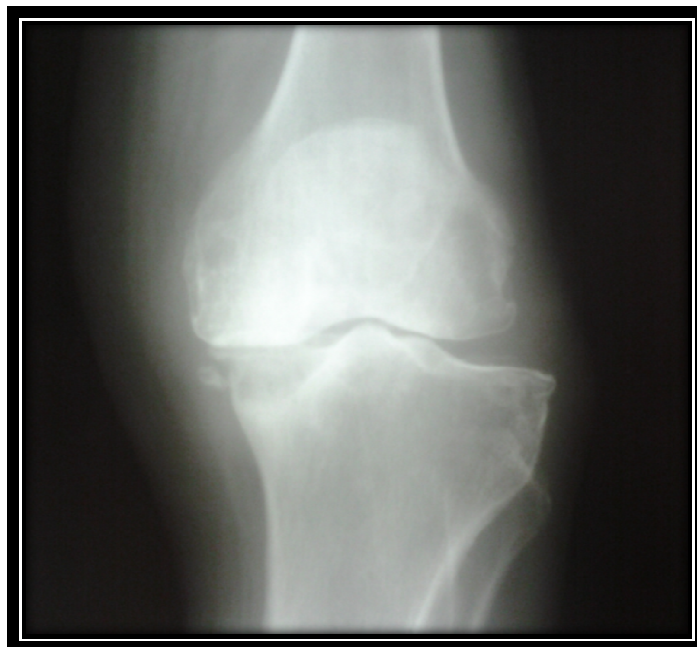

Figure 10: gonarthrose fémoro tibiale interne avec subluxation

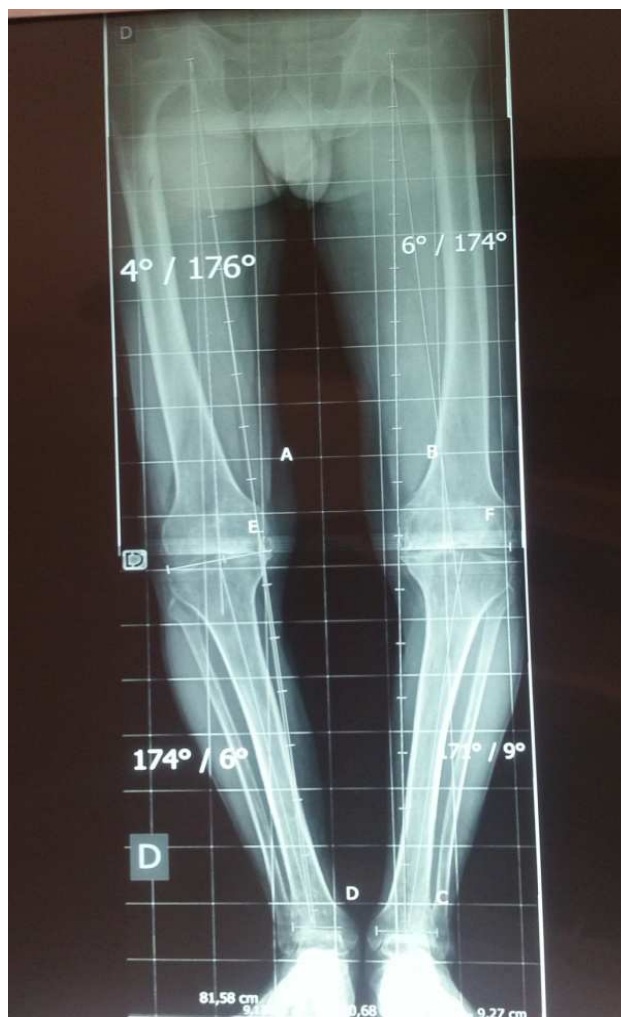

Figure 11 : goniométrie de face du membre inférieur

4. Etude d'opérabilité :

4-1 Etude clinique :

Avant l'acte chirurgicale tous nos patients ont fait l'objet d'un examen clinique complet à la recherche d'une pathologie sous jacente ou de l'utilisation de médicaments pouvant contre indiquer l'opération ou l'anesthésie, aussi la recherche de foyer infectieux a été systématique avec une consultation ORL, consultation dentaire et traitement de toute sinusite ou carie dentaire avant l'intervention.

4-2 Etude paraclinique

Tous nos patients ont bénéficié d'un bilan biologique pré opératoire comportant :

- Numération formule sanguine.
- Groupage sanguin.
- Ionogramme sanguin.
- Bilan d'hémostase.
- Bilan infectieux complet (CRP, ECBU)
- Radiographie pulmonaire de face
- Electrocardiogramme (ECG)

D'autres consultations spécialisées et examens para cliniques spécifiques ont été réalisés selon la nécessité.

III. TRAITEMENT

1. TECHNIQUE

1-1 Installation :

Le Patient est installé en décubitus dorsal avec un appui latéral et un appui à talon permettant de maintenir le genou à 90° de flexion. Un garrot est placé à la racine de la cuisse, tout le membre inférieur est préparé et badigeonné par la Bétadine iodé et recouvert par du jersey stérile.

1-2 Type d'anesthésie :

L'intervention a eu lieu sous rachianesthésie dans 13 cas soit (43%) et sous anesthésie générale dans 6 cas, (20 %) soit anesthésie générale et rachianesthésie dans 11 cas (37%).

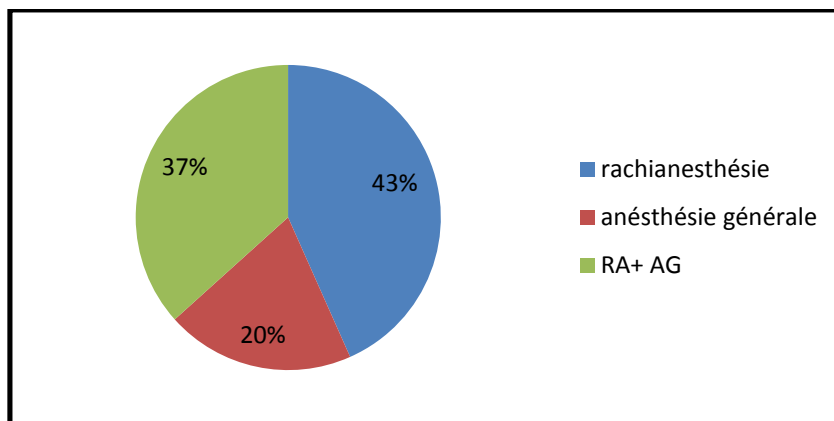


Figure 12: répartition des patients selon le mode d'anesthésie utilisé

1-3 Voie d'abord :

La voie antérieure médiane avec arthrotomie parapatellaire interne a été utilisée chez tous les patients.

La durée opératoire moyenne a été estimée à 1h45 min.

1-4 Type de prothèse :

Nous avons utilisé chez tous nos patients des prothèses postéro stabilisées à plateau mobile cimentées, composés :

- D'un plateau tibial mobile en polyéthylène sur une embase et une quille Métallique.
- d'un implant fémoral métallique.
- d'un implant rotulien également en polyéthylène, utilisé dans 26 cas (86%).

2. SUITES OPERATOIRES :

2.1 Traitement médical :

Tous nos patients ont reçu une antibioprofylaxie à base de céphalosporine de 1^{ère} génération dans 20 cas (67%) et de céphalosporine de 2^{ème} génération dans 10 cas (33 %).

Onze patients (37%) ont bénéficié d'une analgésie post opératoire locorégionale tronculaire à travers un cathéter crural. avec prescription chez tous les autres malades

d'antalgiques conventionnels et chez certains des morphiniques par voie intraveineuse pendant les premières 48h puis relais par voie orale.

Les AINS ont été administrés chez 93% des patients, ne présentant pas de contre indications.

La prévention des complications thromboemboliques a été assurée par la prescription systématique chez tous les patients d'anticoagulants type héparine de bas poids moléculaire (HBPM) à dose Préventive, par voie sous cutanée pendant 21 jours.

2.2 Rééducation :

La rééducation vise la récupération fonctionnelle ce qui implique une mobilité suffisante et un contrôle musculaire permettant un appui monopodal stable. Elle doit être réalisée le plus précocement possible, débutée au sein du service puis poursuivie en ambulatoire.

Elle suit généralement le schéma suivant :

- J1-J3 :
 - Surélévation de la jambe tendue au lit,
 - Mouvements activo-passifs de 0° à 45° ou plus selon la tolérance du patient.
 - Travail statique du quadriceps et circumduction de la cheville.
- J4-J14 :
 - Travail toujours statique du quadriceps.
 - Jambe étendue ; auto rééducation du verrouillage en extension,
 - Verticalisation avec des cannes anglaises dès que le redon est enlevé : appui progressif avec attelle postérieure; enlever l'attelle dès le verrouillage obtenu.
 - Mouvements de flexion active douce de 0° de 90° si indolores.
- Phase de réadaptation à l'effort : à partir du 15ème jour :
 - Travail statique du quadriceps
 - Eviter la pouliothérapie

- Flexion active du genou, ne pas dépasser 90° pour une prothèse à charnière et 110° pour une prothèse à glissement (limitation imposée par la prothèse).
- Marche avec une ou deux cannes canadiennes selon le verrouillage.

o J30

Consultation chirurgicale, abandon des cannes (en pratique on conseille une canne controlatérale pour les longs trajets avec surveillance du poids, et du risque infectieux et éviction le port de charge lourde, les piétinements, et les talons hauts).

3. Séjour hospitalier :

La durée d'hospitalisation moyenne a été de 10 jours avec des extrêmes de 7 à 17 jours.

IV. COMPLICATIONS :

1. COMPLICATIONS PEROPERATOIRE :

Aucune complication peropératoire n'a eu lieu

2. COMPLICATIONS PRECOCES :

- Dans notre série, 2 de nos malades ont présenté des douleurs résiduelles postopératoires.
- Pas de cas de désunion cutanée
- 1 cas d'embolie pulmonaire avec une bonne évolution sous traitement médical
- 1 cas de sepsis à BGN *Stenotrophomonas maltophilia*

3. COMPLICATIONS TARDIVES :

- 1 cas de descellement aseptique

La place de la prothèse totale du genou dans le traitement de la gonarthrose (A propos de 30 cas)

- 1 seul cas de raideur du genou ayant nécessité une mobilisation sous AG, puis kinésithérapie et installation sur kinetec, ayant permis une flexion à 100°.
- 1 seule reprise de la prothèse pour sepsis.
- 3 cas de complications rotuliennes à type de douleurs résiduelles chez 2 patients et luxation rotulienne chez 1 patient.

Tableau IV : répartition des différentes complications observées dans notre série

| Type de complication | % patients |
|---------------------------|------------|
| Complications rotuliennes | 10% |
| Douleurs résiduelles | 6.6% |
| Sepsis | 3.3% |
| Embolie pulmonaire | 3.3% |
| Raideur du genou | 3.3% |
| Descellement aseptique | 3.3% |

V. RESULTATS THERAPEUTIQUES :

1- REcul POST OPERATOIRE :

Tous les patients ont été régulièrement suivis en consultation. Le recul moyen était de 24 mois, avec des extrêmes de 12 mois à 72 mois.

2- ÉVALUATION FONCTIONNELLE :

Nous avons évalué les résultats fonctionnels des genoux opérés, selon la classification internationale de la Knee Society (IKS) (tableau 1).

2-1 Appréciation de la douleur :

En préopératoire, la douleur était jugée :

- Sévère (0 point) dans 18cas
- Modérée permanente (10 points) dans 9 cas

La place de la prothèse totale du genou dans le traitement de la gonarthrose (A propos de 30 cas)

- Modérée occasionnelle (20 points) dans 1 cas
- A la marche ou dans les escaliers (30 points) dans 2 cas

En post opératoire :

- Aucune douleur (50 points) dans 20 cas
- Légère ou occasionnelle (45 points) dans 7 cas
- Modérée occasionnelle (20 points) dans 1 cas
- Modérée, permanente (10 points) dans 2 cas

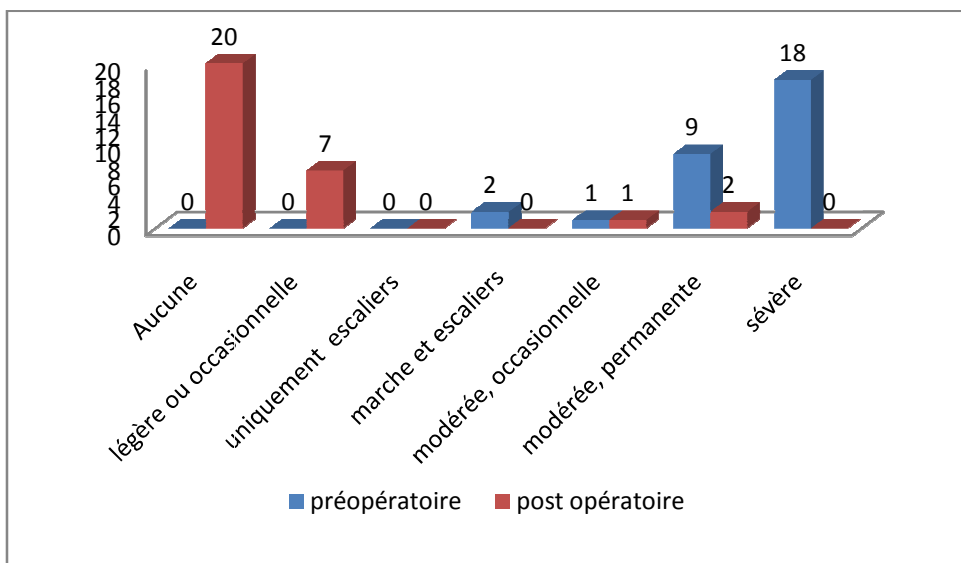


Figure 13 : comparaison de la douleur en préopératoire et post opératoire

2-2 Appréciation de la mobilité :

Elle a été évaluée sur l'amélioration de la flexion du genou.

Tableau V : Comparaison de la flexion préopératoire et postopératoire

| Flexion | >110° | 90-110° | < 90° |
|-----------------|----------------|-------------|----------------|
| Pré opératoire | 5 cas (16.6%) | 9 cas (30%) | 16 cas (53.3%) |
| Post opératoire | 11 cas (36.6%) | 18cas (60%) | 1 cas (3.3%) |

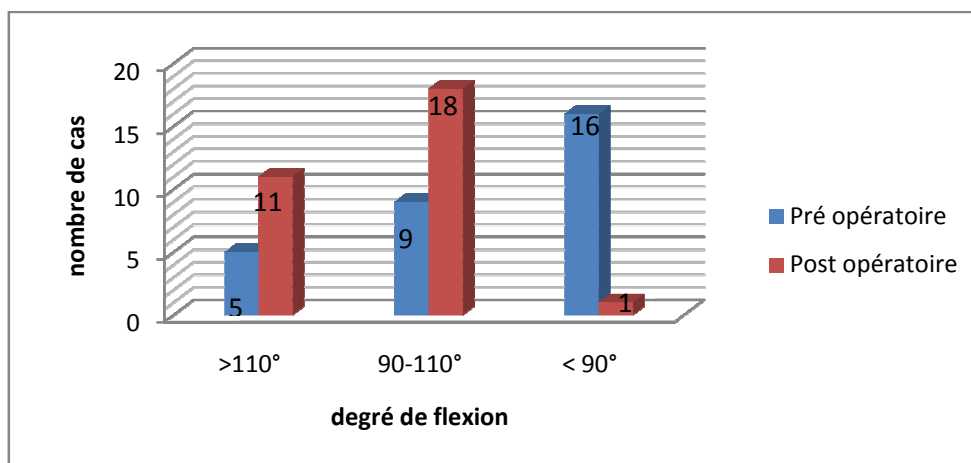


Figure 14 : Comparaison de la flexion préopératoire et postopératoire

Nous avons remarqué une nette amélioration de la mobilité articulaire, La flexion moyenne post opératoire de nos patients est passée à 108° au lieu de 90° en préopératoire.

2-3 Appréciation de la marche :

Le périmètre de marche est redevenu illimité chez 40% alors que 93% des patients avaient un périmètre de marche inférieur à 500m.

→ Au total :

En postopératoire, le score global IKS genou moyen est de 86 /100 au lieu de 53/100 et le score global IKS fonction moyen est de 83/100 au lieu de 51/100.

Le score global IKS moyen en postopératoire est de 169/100 au lieu de 104/200 en préopératoire

VI. ÉVALUATION RADIOLOGIQUE :

3-1 radiologique standard et résultats :

Des radiographies du genou face et profil post opératoire ont été demandé

La place de la prothèse totale du genou dans le traitement de la gonarthrose (A propos de 30 cas)

Systématiquement chez tous nos patients en post op à 3 mois, 6 mois puis régulièrement chaque année.

3-2 Le pangonogramme en postopératoire

Il a été demandé systématiquement chez tous nos patients. Il nous a permis de mesurer l'axe postopératoire des membres inférieurs, la hauteur de l'interligne articulaire, taille des implants, leurs positions, et le centrage de la rotule.

Nous avons obtenu les résultats suivants :

- ❖ Normocorrection : 24 cas soit (80%) $0^\circ < DA < 3^\circ$ de valgus.
- ❖ Hypocorrection : 6 cas soit (20%) $DA > 4^\circ$ de valgus.

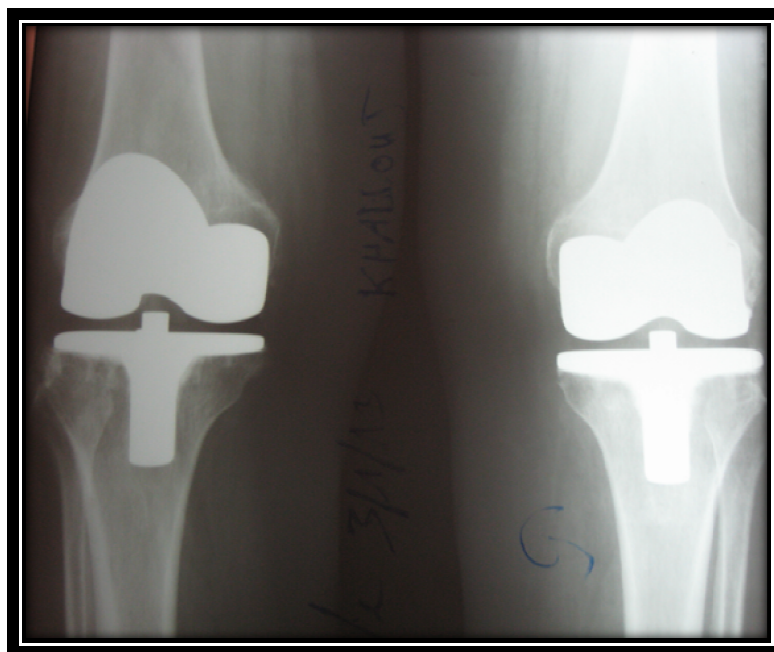


Figure 15 : PTG bilatérale

VII. RESULTAT GLOBAUX :

Tableau VI: Expression des résultats cliniques selon la notion de résultat global.

| | |
|----------|--------|
| Très bon | 85-100 |
| Bon | 70-84 |
| Moyen | 60-69 |
| Mauvais | <60 |

Ainsi nous avons obtenu comme résultats :

- 10 patients avaient un résultat global très bon état soit 33.3%
- 13 patients avaient un résultat global bon soit 43.3%
- 4 patients avaient un état global moyen soit 13.3%
- 3 patients avaient un état global mauvais soit 10%

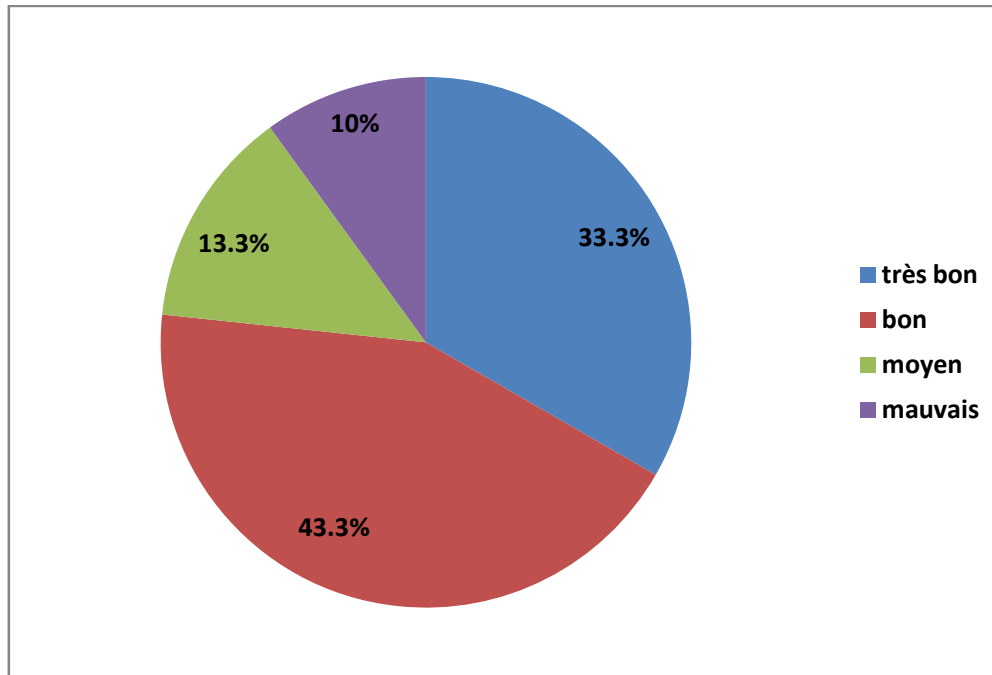


Figure 16 : les résultats globaux

A decorative rectangular frame with ornate, symmetrical scrollwork at each corner. The word "DISCUSSION" is centered within the frame in a bold, italicized serif font.

DISCUSSION

I. RAPPELS :

1. ANATOMIE DU GENOU

– Le genou est une grosse articulation superficielle qui relie la cuisse à la jambe.

- C'est une articulation portante, munie d'un dispositif ligamentaire et tendineux lui assurant la stabilité nécessaire à la station debout et lors de la marche
- Le genou est une diarthrose constituée par 3 articulations, mettant en contact 3 os (le fémur, la patella, le tibia) : l'articulation fémoro patellaire trochléenne et les 2 articulations fémoro- tibiales, condyliennes (complétées chacune par un ménisque).

1-1 SURFACES ARTUCULAIRES :

a- Extrémité inférieure du fémur :

- La surface articulaire est constituée par la trochlée, articulaire avec la patella, et les condyles fémoraux, articulaires avec les cavités glénoïdales du tibia et avec les ménisques.

✓ La trochlée fémorale:

En forme de poulie, elle est située à la face antérieure de l'extrémité inférieure du fémur. Elle s'articule avec la face postérieure de la rotule. Son versant latéral est plus étendu que le médial. (Figure 17)

✓ Les condyles du fémur :

Ils sont au nombre de deux, le condyle médial et le condyle latéral.

Ils présentent une surface articulaire sous forme d'une courbe spirale dont le rayon décroît d'avant en arrière qui répond : En bas : aux ménisques et aux cavités glénoïdes tibiales. En avant : à la face postérieure de la rotule. (figure17)

b- Face postérieure de la patella :

- La surface articulaire est située sur sa face postérieure qui est articulaire dans ses 2/3 supérieur ; et qui répond à la trochlée fémorale. (figure17)

c- Extrémité supérieure du tibia : Les plateaux tibiaux

Comporte 2 cavités glénoïdales, ovale, recouverte de cartilage, s'articulant avec les ménisques et les condyles du fémur.

L'espace inter-glénoïdien sous forme de sablier contient les épines tibiales au centre, et est subdivisé en surface pré- spinale et surface rétro- spinale.

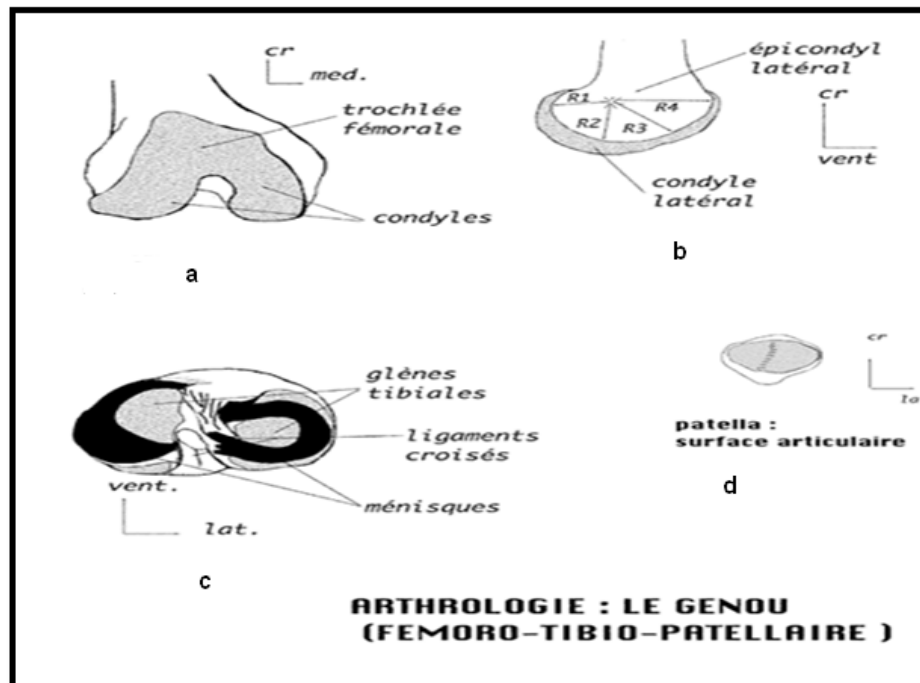


Figure 17 : a- fémur surfaces articulaire vue antérieure
b- fémur surfaces articulaire vue sagittale
c- tibia surfaces articulaires vue supérieure d- patella surface articulaire [1]

1-2 Les ménisques :

Ce sont des fibro cartilages intra articulaires semi-lunaires interposés entre les condyles fémoraux et les glènes tibiales.

Ils sont au nombre de deux, un médial et l'autre latéral

a. Ménisque latéral : (figure18)

En forme de « O », sa corne antérieure est fixée par un ligament sur l'aire intercondyloire antérieure, entre le ligament croisé antérolatéral en avant et le tubercule intercondyloire latéral en arrière.

b. Ménisque médial : (figure18)

En forme de « C », sa corne antérieure est fixée par un ligament sur l'aire intercondyloire antérieure, en avant du ligament croisé antérolatéral, elle est reliée à la corne antérieure du ménisque latéral par le ligament transverse du genou.

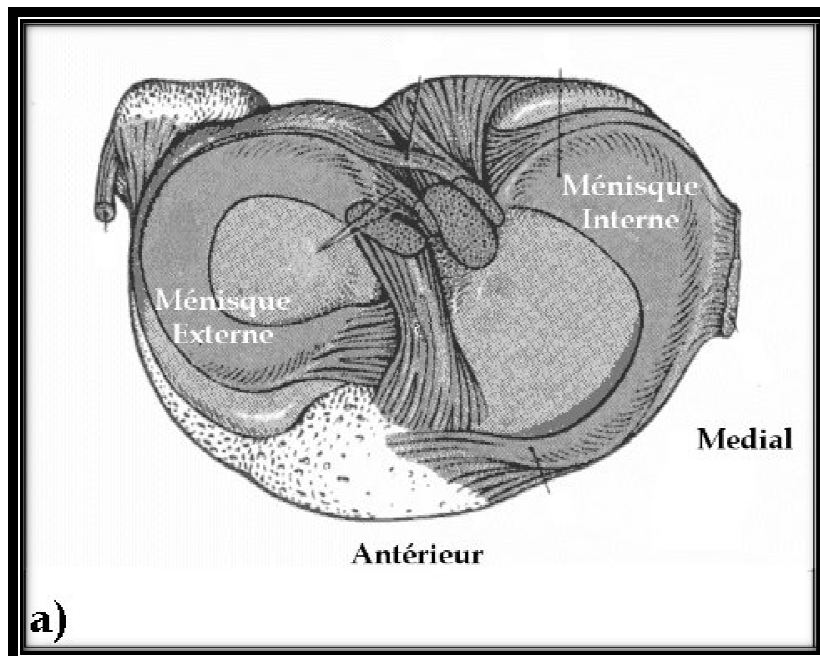


Figure 18 : le ménisque, vue axiale du plateau tibial [1]

1-3 MOYENS D'UNION :

Les surfaces articulaires sont maintenues au contact par la capsule et les ligaments.

a- La capsule articulaire :

C'est un manchon fibreux qui relie les surfaces articulaires s'insère plus au moins près du cartilage articulaire. Elle a la forme d'un cylindre. Elle présente en avant une fenêtre dans laquelle se place la rotule.

Latéralement, la capsule adhère la face périphérique des ménisques.

En arrière, la capsule est épaissie en regard des condyles fémoraux pour former les coques condyliennes, dont la latérale renferme un os sésamoïde inconstant : la fabella. (Figure 19)

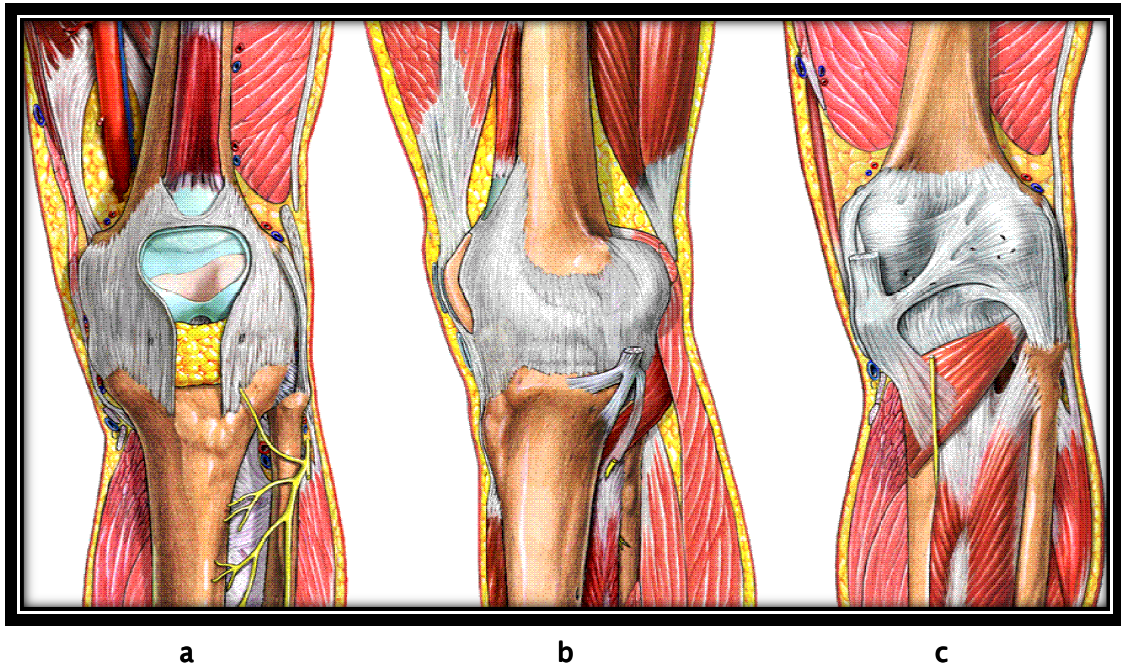


Figure 19 [13]: capsule articulaire, a) vue antérieure b) vue médiale c) vue postérieure

b- Les ligaments passifs

✚ Les ligaments croisés : (Figure 20)

Au nombre de 2, ligament antérolatéral et postéro-médial, ils s'étendent du fémur au tibia, se croisent en X dans 2 plans : sagittal et horizontal.

- Le **ligament croisé antérieur** ou antérolatéral : il est oblique en haut, en arrière et latéralement, presque horizontal, il s'insère :

Sur le tibia dans l'aire intercondyloire antérieure, entre les extrémités antérieures des ménisques ; et sur le condyle latéral du fémur, à la partie postérieure de l'échancrure intercondyloire

- Le **ligament croisé postérieur**, ou postéro-médial : il est oblique en haut, en avant et vers la ligne médiane presque vertical ; il s'insère :

Sur le tibia, dans l'aire intercondyloire postérieure, en arrière de l'extrémité postérieure du ménisque médial ; et sur le condyle médial du fémur, à la partie antérieure de l'aire intercondyloire

✚ Les ligaments collatéraux (ligaments latéraux) : Figure 20

- Il existe 2 ligaments collatéraux :

- Le ligament collatéral tibial = ligament latéral interne.
- Le ligament collatéral fibulaire = ligament latéral externe.

➔ Le ligament latéral interne :

- Ce ligament est épiphyso-diaphysaire, mesurant 12 cm, oblique en bas et en avant, tendu entre l'épicondyle médial du fémur et la face médiale du tibia (en arrière des tendons de la « patte d'oie »).
- De sa profondeur, naissent des fibres qui s'insèrent sur le ménisque médial, réalisant ainsi un ligament ménisco-fémoral et un ligament ménisco-tibial.
- Sa face superficielle est constituée de fibres tendues directement du fémur au tibia.

➔ Le ligament latéral externe :

- Il est épiphyso-épiphysaire, long de 5 à 6 cm, oblique en bas et en arrière. tendu de l'épicondyle latéral du fémur à la tête de la fibula.
- Sa face profonde adhère à la capsule articulaire.
- Sa face superficielle est séparée du tendon du muscle biceps par une bourse séreuse.

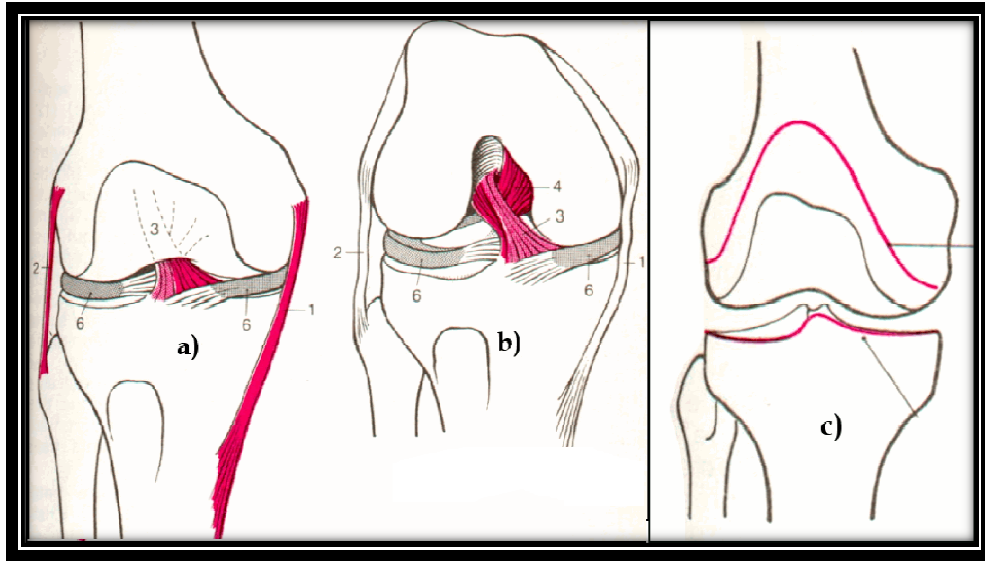


Figure 20: a) Les ligaments latéraux, interne (1) et externe (2). b) Les ligaments croisés antérieur (3) et postérieur (4). c) Insertion de la capsule articulaire [2]

✚ **Le ligament antérieur :**

Il est interrompu par la patella.

Il est constitué par : le tendon quadricipital en haut, le tendon rotulien en bas et latéralement par les expansions des muscles vastes et de leurs fascias

✚ **Le plan fibreux postérieur :**

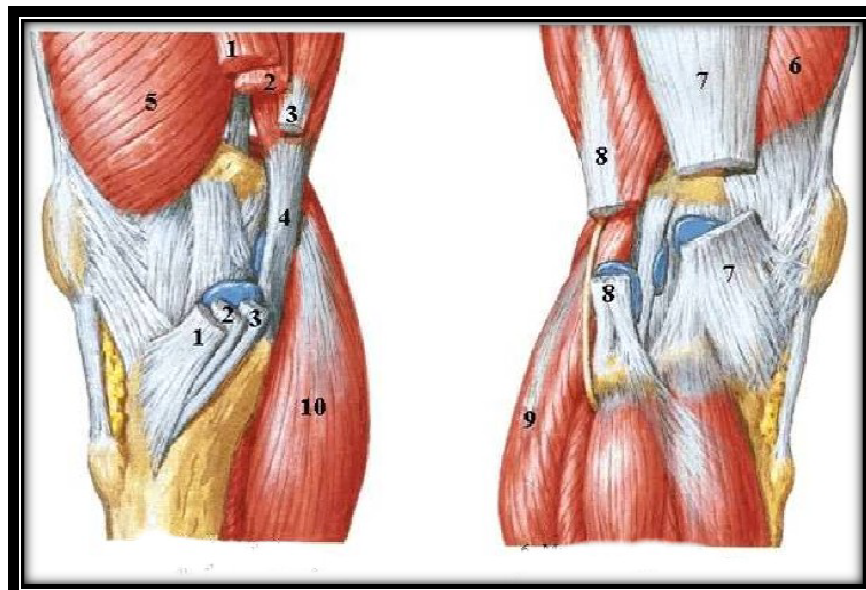
Il est constitué par 2 ligaments :

- Le ligament poplité oblique, médial : oblique en haut et latéralement à la face postérieure de l'articulation, se termine sur la coque condyloire externe et sur son os sésamoïde.
- Le ligament poplité arqué latéral : constitué par 2 faisceaux qui se réunissent en regard de la coque condyloire latérale :
 - faisceau médial, inséré sur le tibia;
 - un faisceau latéral, inséré sur l'apex de la tête fibulaire.

c- les ligaments actifs : figure 21

Ce sont les muscles qui contribuent à la stabilité articulaire par leurs terminaisons tendineuses :

- En avant : le tendon du quadriceps qui se continue par le ligament rotulien. Ainsi se trouve formé le système extenseur du genou composé : du muscle quadriceps, la patella et les tendons rotulien et du quadriceps.
- En arrière : le demi membraneux, le biceps crural et le poplité.
- Médialement : les muscles de la « patte d'oie » (couturier ou sartorius, le droit interne ou gracile et le demi tendineux).
- Latéralement : l'expansion du muscle tenseur du fascia lata.



a

b

figure 21 : a- vue médiale : 1) sartorius2) gracile3) Semi tendineux4) semi membraneux5) gastrocnémien médial b- vue latérale : 6) vaste latéral7) tenseur du fascia lata8) biceps fémoral9) gastrocnémien latéral [3]

1-4 MOYENS DE GLISSEMENT :

❖ La synoviale :

Tapisse la face profonde de la capsule articulaire, en se fixant, sur le fémur la patella et le tibia, latéralement, elle est interrompue au niveau des ménisques divisant ainsi la cavité articulaire en 2 parties : sus et sous-méniscales.

Elle présente plusieurs prolongements :

- En avant : le cul de sac sous quadricipital
- En arrière le prolongement poplité accompagne le muscle poplité

1-5 Vascularisation et innervation :

a- Les artères :

La vascularisation du genou ainsi que des muscles adjacents est assurée par l'artère poplitée ; qui fait suite à l'artère fémorale au dessus de l'épicondyle interne du fémur. Elle descend suivant une ligne médiane dans le creux poplitée. Elle se termine en un point de division situé sur l'arcade du muscle soléaire. Les deux branches de division sont destinées à la jambe. Il s'agit des artères tibiales antérieure et postérieure.

La veine poplitée et le nerf tibial longent le bord externe de l'artère poplitée.

Les branches collatérales de l'artère poplitée sont destinées à vasculariser le genou, on distingue :

- L'artère supéro-externe du genou
- l'artère supéro-interne du genou
- l'artère moyenne du genou
- l'artère inféro-externe du genou
- l'artère inféro-interne du genou
- Les artères jumelles ou artères surales destinées aux deux muscles jumeaux
- Des rameaux artériels destinés aux téguments de la région du genou
- Les artères musculaires destinées aux muscles demi-tendineux, demi-membraneux et poplitée.

b- Les nerfs :

- L'innervation de la face antérieure est assurée par Nerf crural (L2-L3-L4) =nerf rotulien (branche rotulienne terminale du nerf saphène interne.

- Celle de la face interne par le Nerf saphène interne (SI) : rameau artériel collatéral du SI ; L'anastomose de ces rameaux constitue le plexus latéral externe du genou
- La face externe est innervée par le Nerf sciatique poplité externe : rameau artériel du genou et nerf saphène péronier collatéraux du SPE
- La face postérieure est innervée par Nerf sciatique poplité interne : rameau artériel postérieur du genou et rameau du nerf saphène externe collatéraux du SPI.

2. Physiologie articulaire du genou :

- Les mouvements du genou sont essentiellement la flexion et l'extension selon un axe horizontal, accessoirement la rotation axiale et l'inclinaison latérale.

2-1 Flexion extension :

- ❖ A partir de l'extension (position de référence), la flexion active est de 130°, la flexion passive de 150°.
- ❖ Du fait de la différence de courbure des condyles, la flexion s'accompagne d'une rotation médiale du tibia, l'extension d'une rotation latérale:
 - Dans la flexion:
 - Les condyles fémoraux roulent d'avant en arrière et glissent d'arrière en avant.
 - Les ménisques se déplacent d'avant en arrière.
 - Le ligament latéral interne se relâche moins que le latéral externe.
 - Les ligaments croisés se relâchent dans la demi-flexion et se tendent dans la flexion complète : ils ont rôle majeur dans la stabilité antéro-postérieure;
 - Dans l'extension, les mouvements des diverses structures ostéo-ligamentaires sont inverses.

2-2 Rotation axiale : Elle n'est possible que sur genou fléchi.

- La rotation active s'accompagne de flexion ou d'extension; elle est toujours inférieure à 15°.

- La rotation passive peut atteindre 40° et est maximale dans la demi-flexion (relâchement maximal des ligaments croisés).

2-3 **Inclinaison latérale** : Elle n'existe que dans la demi-flexion du genou.

- Elle est de faible amplitude et uniquement passive.

3. BIOMECANIQUE DU GENOU [4]

3-1 STABILITE ET STATIQUE GENOU

De nombreux auteurs se sont intéressés à la biomécanique du genou, les travaux de Pauwels, Blaimont et Maquet [5] en particulier, ont étudié la décomposition des forces qui exercent au niveau du genou, aussi bien dans le plan frontal que dans le plan sagittal. Maquet a montré qu'en position debout, en appui monopodal, il y'avait une distribution égale de la pression sur les surfaces portantes articulaires. En ce qui concerne la stabilité statique du genou, il est intéressant de l'étudier dans les trois plans d'espace : frontal, sagittal et horizontal.

a- Plan frontal :

Articulation Fémoro-tibiale : (figure 22)

Différents auteurs ont tenté d'établir les normes des axes mécaniques et anatomiques du membre inférieur séparant ainsi de grandes familles : normoaxés, genou varum, genou valgum et définissant des facteurs explicatifs de l'arthrose. Cette notion d'axe est fondamentale car elle permet le calcul des forces qui s'exercent sur l'articulation, une prévision lors de la réalisation d'une ostéotomie et un positionnement des prothèses unicompartmentales. A partir de ces différents axes ainsi tracés, on peut calculer l'angle fémoral mécanique, l'angle tibial mécanique, l'écart varisant intrinsèque, l'écart varisant extrinsèque et l'écart varisant global.

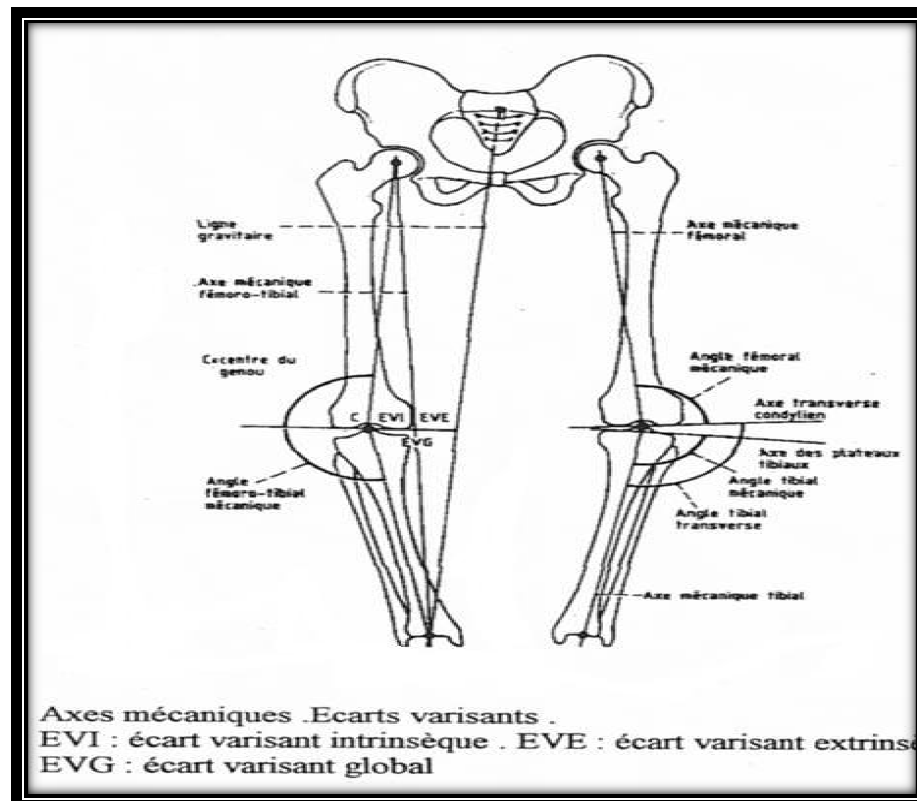


Figure 22 : les axes mécaniques du membre inférieur. [4]

✚ L'articulation fémoro-patellaire : (figure 23)

La résultante du poids du corps passe en dedans du centre articulaire du genou du membre inférieur en appui. Au niveau du quadriceps, du fait e l'existence de l'angle (Q) entre tendon quadricipital et tendon rotulien, la décomposition des forces se fait de la manière suivante : la résultante (FQ) du quadriceps se décompose en une force d'extension verticale et une force de subluxation rotulienne externe (FR). Au niveau du ligament rotulien, la résultante (FT) se décompose en une force (FCE) coaptatrice du compartiment Fémoro-tibiale externe et une composante horizontale (RIT) de direction interne.

La force (FR) qui comprime la rotule contre la facette externe de la trochlée est compensée par les éléments musculo-capsulo-ligamentaires internes.

Cette force augmente lorsqu'il existe un valgus, et augmente lorsque la tubérosité antérieure du tibia est déplacée en dehors.

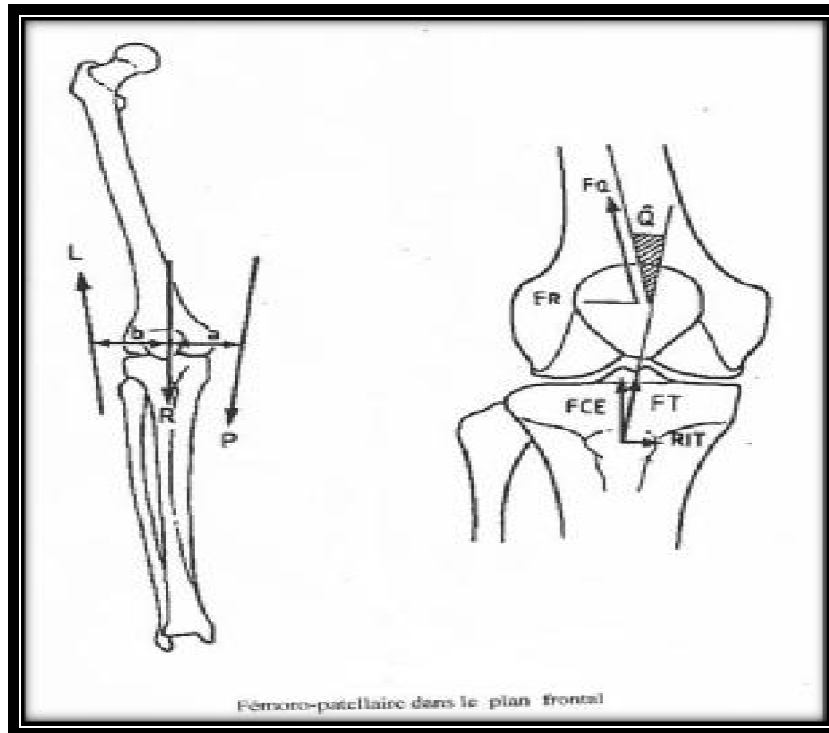


Figure 23 : l'articulation fémoro-patellaire dans le plan frontal. [4]

b- Plan Sagittal :

Il paraît intéressant dans ce plan d'insister sur trois éléments :

- La pente tibiale : c'est une notion moins connue que les axes anatomiques, c'est une inclinaison postérieure des plateaux tibiaux (figure N°24)
- Le contrôle de la subluxation du tibia après lésions ligamentaires.
- Les obstacles à la translation tibiale antérieure et postérieure qui assure la stabilité antéropostérieure
- Les contraintes fémoro-Patellaires.

C'est à Maquet [5] que revient le mérite de les avoir analysés. La résultante R5 qui plaque la rotule contre le Fémur est résultante de la force de traction du quadriceps sur la rotule (FQ) et de la force exercée par le ligament rotulien sur le tibia (FR). Cette résultante tend à plaquer la rotule sur la trochlée avec une pression d'autant plus importante que flexion

augmente. Elle doit être orientée perpendiculairement aux surfaces articulaires portantes et passer par le centre courbure de ces surfaces articulaires.

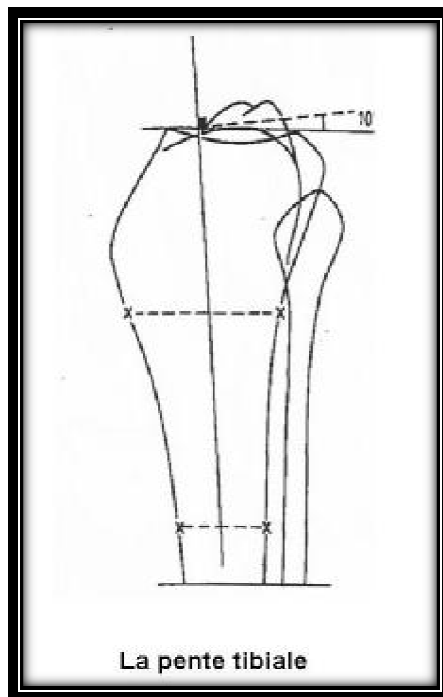


Figure 24 : l'articulation fémoro-patellaire dans le plan frontal. [4]

c- PLAN HORIZONTAL :

✚ Au niveau de la fémoro-tibiale :

D'après les études faites dans la littérature, la rotation interne est freinée par le pivot central alors que ce sont les formations périphériques qui freinent la rotation externe.

✚ Au niveau de la fémoro-patellaire :(figure 25)

Au niveau de l'articulation fémoro-patellaire, il existe une résultante des forces à tendance à plaquer la rotule contre la trochlée. Du fait de l'angle Q, la force quadricipitale peut se décomposer en deux :

- La force RIT qui provoque une rotation interne tibiale ;
- La force FR qui plaque le versant externe de la rotule contre la berge externe de la trochlée, force subluxante externe de la rotule. FR et RIT sont de sens opposé.

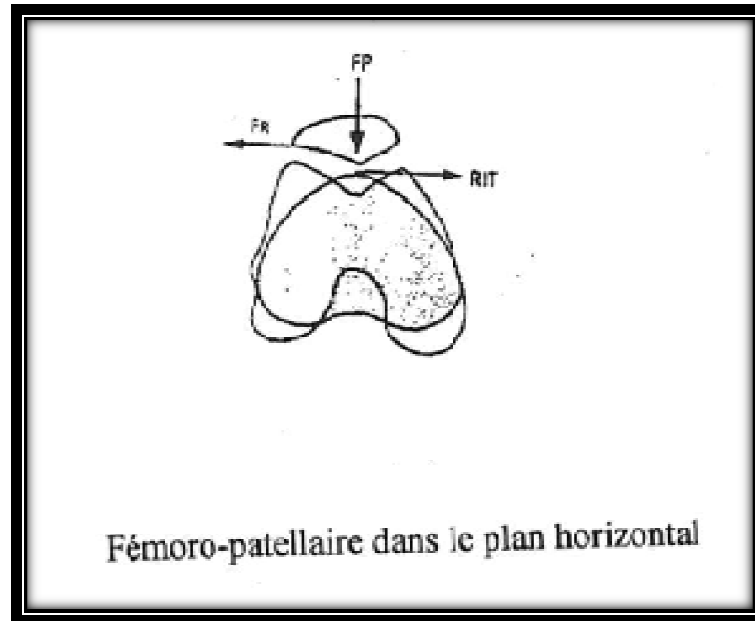


Figure 25 : les contraintes de l'articulation fémoro-patellaire dans le plan Horizontal. [4]

3-2 EQUILIBRE MUSCULAIRE :

Les éléments musculaires permettent la stabilisation active du genou.

a- Le quadriceps :

C'est un muscle antigravitaire et sa contraction est nécessaire à la stabilisation du genou lors de l'appui monopodal, dès que le genou est fléchi. La force exercée par le quadriceps est transmise par le ligament rotulien.

b- Les ischio-jambiers :

Ce sont des muscles fléchisseurs du genou, la construction géométrique montre là aussi que la force exercée par les ischio-jambiers peut être décomposée en une force de coaptation fémoro-tibial, perpendiculaire aux plateaux tibiaux ; et une force de translation tibiale postérieure. La composante de translation tibiale postérieure est d'autant plus importante que la flexion du genou est importante.

✚ Les co-contractions :

Elles sont nécessaires pour maintenir une répartition homogène des pressions sur les cartilages fémoro-tibiaux. Leur existence a été mise en évidence au cours de la marche utilisant l'électromyogramme.

3-3 L'UTILISATION DU GENOU LORS DE LA MARCHÉ.

La marche normale est divisée en deux phases : la phase d'appui et la phase oscillante.

- Dans le plan sagittal ; au cours du cycle de la marche, le genou fléchit deux fois : la flexion maximale a lieu pendant la phase oscillante : elle est environ de 65°. C'est l'onde « de flexion du genou ». la deuxième flexion se produit pendant la phase d'appui : elle est de 20° à 25° environ. Au cours de la marche, le genou ne passe jamais en extension, il est toujours en flexion.
- Dans le plan frontal, il existe une variation angulaire de quelques degrés de l'angle fémoro-tibial avec, lors de la phase d'appui, une tendance au valgus.

L'étude de l'utilisation du genou lors de la marche, tient compte de l'ensemble du système articulaire du membre inférieur (hanche et cheville) et du morphotype dans les trois plans de l'espace.

II. LA GONARTHROSE :

1. Introduction:

La gonarthrose, localisation arthrosique la plus fréquente est une maladie due à l'usure du cartilage articulaire du genou [6].

Cette usure va provoquer douleur et impotence fonctionnelle.

Trois localisations souvent associées: arthrose fémoro-tibiale interne (70%) ; arthrose fémoro-tibiale externe (20%) ; arthrose fémoropatellaire (10%) ;

Sa physiopathologie est complexe. La prise en charge est multidisciplinaire

2. Epidémiologie :

La prévalence de la gonarthrose varie selon la définition retenue (gonarthrose radiologique ou gonarthrose symptomatique), selon la population étudiée et selon l'âge de cette population.

Quelle que soit la définition retenue, la prévalence de la gonarthrose est parfaitement corrélée à l'âge. Rare chez les patients de moins de 30 ans, elle est très fréquente après 60 ans. Au-delà de 40 ans la prévalence chez la femme est supérieure à celle observée chez l'homme [7].

L'incidence augmente avec l'âge avec un maximum entre 70-79 ans.

3. FACTEURS ETIOLOGIQUES :

Des facteurs mécaniques locaux et facteurs systémiques interviennent dans la genèse de la gonarthrose.

o **Facteurs systémiques :**

- **Age et sexe :** La prévalence et l'incidence de l'arthrose augmentent avec l'âge puis déclinent après 80 ans. prévalence et incidence sont plus élevées chez la femme à partir de 50 ans [7].
- **Caractéristiques ethniques :** la gonarthrose est plus fréquente chez les femmes noires
- **Susceptibilité génétique :** Plusieurs travaux ont permis de démontrer l'influence de facteurs génétiques au tour de la gonarthrose.
- **Estrogènes :** Plusieurs études épidémiologiques suggèrent, l'utilisation d'estrogènes réduit de 60 % le risque d'incidence de gonarthrose par rapport aux non utilisatrices.

- **Facteurs métaboliques** : l'hypercholestérolémie et l'hyper glycémie apparaissent comme un facteur de risque d'arthrose généraliste indépendant de l'obésité [8]
- **Facteurs biomécaniques [9]** :
 - **Traumatismes articulaires** : Les traumatismes articulaires importants en particulier lorsqu'ils entraînent des lésions des ligaments croisés ou des lésions méniscales entraînent fréquemment une gonarthrose [10].
 - **Méniscectomie** : Les méniscectomies s'accompagnent fréquemment à long terme de l'apparition de lésions arthrosiques.
 - **Activité professionnelle** : Les personnes ayant une activité professionnelle nécessitant des flexions, des accroupissements ou le port de charges lourdes ont un risque de gonarthrose deux fois plus élevé que ceux n'ayant pas de telles contraintes lors de leur travail [10].
 - **Activité sportives** : Une augmentation de la prévalence de la gonarthrose a été observée dans certains sports exposant fréquemment à des traumatismes tels les sports collectifs (en particulier football, ou football australien...) ou dans les sports de combat [18].
 - **Laxité articulaire** : pourrait constituer un facteur de risque de gonarthrose.
 - **inégalité de Longueur des membres inférieurs**
 - **obésité** : Les patients obèses développent plus fréquemment une gonarthrose fémorotibiale et fémoropatellaire radiologique ou symptomatique que les patients non obèses [8].

4. clinique :

Dans la grande majorité des cas, la douleur est le motif de consultation. Installée depuis plusieurs mois, souvent intermittente, elle est responsable d'une gêne à la marche, survenant

pour des distances variables selon les périodes et le profil du terrain. Elle est le plus souvent localisée au niveau du compartiment lésé (fémorotibial médial ou latéral) mais parfois prédomine à la partie postérieure. Il s'agit d'une douleur mécanique, aggravée par la marche, le piétinement, le port de charges, calmée par le repos qui est habituellement suivi d'une période de dérouillage plus ou moins longue [6].

En cas d'atteinte fémoropatellaire isolée ou prédominante, la douleur est généralement globale et imprécise, aggravée par la montée et surtout la descente des escaliers, en se relevant après une station assise prolongée, ou en position accroupie.

L'examen s'attache à rechercher un trouble de la statique (varus ou valgus), un épanchement articulaire même minime par la présence d'un choc rotulien. La douleur spontanée est fréquemment retrouvée à la pression de l'interligne médial ou latéral ou au niveau des facettes rotuliennes. Il faut aussi apprécier les amplitudes (flessum, limitation de la flexion), la stabilité de l'articulation (tiroirs, laxité latérale) et une éventuelle amyotrophie quadricipitale. La recherche de signes de lésion méniscale (signe de Mac Murray, *grinding test*), d'un trouble statique des pieds et d'une pathologie de la hanche complète l'examen clinique.

Parfois, l'affection est révélée par une hydarthrose de volume variable. En cas d'épanchement volumineux, l'examen est le plus souvent peu informatif et doit être réalisé de nouveau après évacuation la plus complète possible de l'hydarthrose.

Enfin, la maladie peut être révélée par la découverte d'un kyste poplité, suspecté devant une tuméfaction douloureuse du creux poplité et affirmé par l'échographie.

5. Paraclinique :

6-1 La radiographie simple :

Technique de référence dans la gonarthrose, sauf qu'elle ne permet d'apprécier le cartilage articulaire qu'indirectement, puisque le cartilage n'est pas apparent.

a. Technique radiographique, incidences

Trois types d'incidences permettent d'évaluer la gonarthrose : Les incidences de face, de profil, et les vues axiales de l'articulation fémoro-patellaire [12].

✓ Incidence de face :

Doit être réalisée debout en appui mono ou bipodal afin de potentialiser le pincement articulaire, le plus souvent le genou verrouille en extension.

Est réalisé également en demi-flexion = position de Schuss pour mieux explorer la partie postérieure du Condyle fémoral qui est la topographie préférentielle de l'usure.

✓ Le cliché de profil

Permet une analyse fiable de l'épaisseur de l'interligne articulaire, une bonne visibilité des contours des condyles et des surfaces tibiales.

Permet aussi d'analyser l'interligne fémoro-patellaire objectivant ostéophytes et pincements articulaires et aussi les lésions associées telles que les troubles d'engagement rotulien.

✓ Le cliché tangentiel de l'articulation fémoro-patellaire :

Avec 45° de flexion de genou, l'articulation fémoro patellaire est bien vue, l'analyse du pincement et de l'ostéophytose optimale.

Avec 30° de flexion de genou, on peut étudier les troubles d'engagement de la rotule.

b. Diagnostic et suivi de l'arthrose fémoro-tibiale :

Les principaux signes radiologiques d'arthrose en radiographie standard sont :

- le pincement articulaire qui traduit indirectement la perte de substance cartilagineuse
- l'ostéophyte, est une réaction osseuse de topographie le plus souvent marginale et proportionnelle à la perte cartilagineuse articulaire. Est le signe radiographique le plus spécifique et le plus reproductible de l'arthrose,

- les réactions osseuses sous-chondrales de type géode ou condensation qui sont les conséquences des remaniements cartilagineux sus-jacents.

La plupart des classifications des gonarthroses s'intéressent soit au pincement, soit aux ostéophytes, soit aux deux.

→ Les différentes classifications radiologiques :

- La classification de Menkes [13] : basée principalement sur le pincement :

Stade 1 : moins de 50 % de pincement

Stade 2 : pincement de 50 % à 90 %

Stade 3 : pincement complet

Stade 4 : usure osseuse modérée (2-3 mm)

Stade 5 : usure osseuse marquée (4-6 mm)

Stade 6 : usure osseuse sévère

+1 si osteophytose marquée.

- La classification d'Ahlback [14] : tenant compte du pincement puis des remaniements osseux sous-chondraux considérés comme d'apparition plus tardive :

Stade 1 : pincement articulaire (hauteur < 3 mm)

Stade 2 : pincement complet

Stade 3 : usure osseuse modérée (0-5 mm)

Stade 4 : usure osseuse moyenne (5-10 mm)

Stade 5 : usure osseuse majeure (> 10 mm)

- La classification de Kellgren et Lawrence [15] : se basant sur l'osteophytose :

Stade 1 : ostéophytes mineurs

Stade 2 : ostéophytes sans pincement articulaire

Stade 3 : pincement articulaire modéré

Stade 4 : pincement articulaire avec ostéocondensation sous-chondrale.

III. Traitements de la gonarthrose :

Le traitement de la gonarthrose repose sur l'association de traitements pharmacologiques et non pharmacologiques [16, 17, 18] et doit être personnalisé selon :

- les facteurs de risques des genoux (obésité, facteurs mécaniques et activité physique)
- les facteurs de risques généraux (âge, affections associées et polymédication)
- le niveau de douleur et d'handicap
- la présence ou non de signes inflammatoires locaux (hydarthrose)
- la localisation et le degré des lésions structurales. [19]

1- Buts :

Le traitement dans la gonarthrose a pour but de :

- soulager la douleur.
- rendre le genou mobile et stable.
- stabiliser l'évolution arthrosique.
- Eviter les complications.

2- Moyens :

2-1 Traitement physique : [20]

a. les conseils d'économie articulaire :

Essentiellement la correction de la surcharge pondérale [21]

L'éviction de certaines conduites dangereuses [22] comme la marche en côte ou en terrain accidenté, les escaliers, les longues stations debout, les positions à genoux ou accroupie.

Certaines mesures d'ergonomie: sièges hauts, chausse-pied à manche, valises à roulettes.

b. Les programmes de rééducation : [23, 24,25]

Ils combinent musculation quadricipitale, massage, rééducation de la démarche et de l'équilibre, et promettent si pratiqués régulièrement une augmentation de la force, de la vitesse, et de l'endurance, aussi une amélioration de la douleur et de la fonction articulaire.

c. Le traitement thermal :

Il utilise l'eau thermale chaude ou ses produits dérivés (vapeurs, boues) dans une visée antalgique. La douleur diminue à la pression et à la mobilisation en fin de cure [26]

d. D'autres mesures comme le port d'une genouillère en cas de genou instable, ou celui de semelles orthopédiques pour correction d'angulation ou pour amortir les chocs, peuvent être conseillés.

2-2 Traitement médical :

Il est purement symptomatique, visant à soulager la douleur et à réduire l'handicap fonctionnel [27,28]. Il comporte des produits dont l'effet est immédiat (antalgiques, corticoïdes locaux), et d'autres à effet différé (anti-arthrosiques d'action lente) [29].

a- médicaments antalgiques

- Antalgiques non anti-inflammatoires [30]

Seul le paracétamol est d'usage courant dans cette classe, d'effets secondaires relativement rares, et démontré qu'à la posologie de 4 g/j, le paracétamol soutient la comparaison avec les anti-inflammatoires non stéroïdiens dans la gonarthrose.

Le néfopam (Acupan®) est d'usage exclusivement parentérale, et il est en outre mal supporté en raison de ses propriétés atropiniques.

- Anti-inflammatoires non stéroïdiens(AINS) [31]

Assurent un soulagement de la douleur dès des posologies moyenne, avec une variation individuelle de réponse et de tolérance d'une molécule à l'autre expliquant qu'un malade puisse préférer une spécialité à d'autres.

Toutefois leur toxicité digestive variant d'un simple trouble fonctionnel à des manifestations plus sérieuses tel des hémorragies ou des perforations gastro-intestinales pourrait limiter leur usage chez certaines catégories de malades (sujet âgé, ulcéreux ...), faisant préférer la forme topique ainsi que l'usage d'inhibiteurs sélectifs de COX-2 (célécoxib, rofécoxib...

- Opioïdes faibles [32]

Représentés essentiellement par la codéine, commercialisé en association à d'autres principes actifs (paracétamol, aspirine), la dihydrocodéine le propoxyphène et le tramadol.

Tous comportent de fréquents effets indésirables digestifs, neurologiques généralement mal supportés, ce qui impose d'ajuster leur posologie au minimum nécessaire et de commencer par une faible dose et d'en limiter l'usage chez les sujets âgés.

b- Anti-arthrosiques symptomatiques d'action lente [33]

La diacerheine et le chondroïtine sulfate sodique sont les principales molécules répertoriées, ont pour caractéristiques communes d'entraîner une diminution modeste de la douleur, et de la consommation d'AINS après une latence de six semaines à deux mois. Ont un effet qui persiste plusieurs semaines ou mois après leur interruption.

Les insaponifiables d'avocat et de soja intègrent cette famille de médicaments puisqu'ils en partagent le profil pharmacologique.

2-3 Traitement chirurgical : [34, 35,29]

a. L'arthroscopie :

L'arthroscopie permet dans les arthroses peu évoluées de pratiquer un lavage articulaire, une ablation de corps étrangers libres ou pédiculés, de régulariser un ménisque,

voire de faire des perforations de type Pridie [36]. Plusieurs séries font état de résultats satisfaisants, mais en général transitoires. Ainsi, pour Patel et coll [37]· Il y a 80 % de bons et très bons résultats avec un recul moyen de 40 mois et pour Bert et Maschka, 66 % à 5 ans [38]. Cette technique semble donc adaptée à des arthroses modérées, surtout s'il existe une discordance entre l'importance des douleurs et un aspect radiologique peu altéré [39] si la déviation angulaire est inférieure à 15°, en l'absence de laxité du genou [40,41]

Dans les arthroses plus évoluées, l'arthroscopie peut être associée à l'ostéotomie de réaxation, soit dans le même temps opératoire, soit de façon séparée. Elle remplace l'arthrotomie chirurgicale dont la rééducation est un peu plus difficile. En pratique, cette arthroscopie est rarement utile et réservée aux échecs mécaniques des ostéotomies. [42,43]

b. Les ostéotomies [44,45]:

Elles ont pour but de corriger le défaut d'axe dans le plan frontal et de diminuer ainsi les contraintes excessives sur un compartiment fémorotibial. Elles doivent corriger le défaut anatomique, situé en général sur le tibia dans le genu varum et sur le fémur dans le genu valgum.

Les ostéotomies tibiales de valgisation ont des modalités techniques diverses, ouverture interne avec greffon osseux interposé, fermeture externe avec résection d'un coin osseux, curviligne ou cylindrique. Le mode d'ostéosynthèse peut être : des agrafes de Blount, une lame-plaque monobloc ou un fixateur externe [25].

L'ostéotomie est située en région métaphysaire, permettant une meilleure consolidation. Il s'agit en général d'une intervention extra-articulaire, dont la rééducation est simple avec récupération rapide de la mobilité préopératoire. Ces ostéotomies ne permettent pas de corriger un éventuel flessum préopératoire important, ni d'améliorer une limitation de la flexion.

Les complications sont représentées essentiellement par les phlébites [46], les pertes de correction et les non consolidations. Dans les ostéotomies tibiales de fermeture externe il faut

signaler la possibilité de parésie du nerf sciatique poplité externe (4 %) et de syndrome compartimental par fermeture de l'aponévrose jambière lors de la mise en place ou lors de l'ablation de la lame-plaque tibiale. Les complications infectieuses sont rares [47].

A long terme, sur le plan mécanique, il existe au fil des ans une perte de correction en varus par prédominance des contraintes varisantes sur le genou. Ceci peut expliquer les détériorations tardives d'une ostéotomie correctement exécutée initialement et autoriser une ostéotomie itérative.

Les indications d'une ostéotomie devant une gonarthrose fémorotibiale interne sont représentées idéalement pour Segal [48] par un malade jeune, une arthrose de stade 1 ou 2 d'Ahlback, un varus constitutionnel sans laxité frontale, un compartiment externe normal et une fémoropatellaire centrée peu ou pas symptomatique.

Dans les gonarthroses fémorotibiales externes les indications d'ostéotomie, en général fémorale, seront plus restrictives, d'autant plus s'il existe un recurvatum associé, et au-delà de 60 ans on préférera souvent une arthroplastie [49].

c. Les prothèses unicompartmentales [50, 51,52]

Ce sont des prothèses de resurfaçage. Ne remplaçant que la partie usée du genou. Sont composées d'un patin fémoral en chrome cobalt et d'un plateau tibia en polyéthylène totalement plat ; ce sont des prothèses non congruentes.

Leur but est de restituer le morphotype du patient tel qu'il était avant l'apparition de l'usure arthrosique.

Les critères de pose des sont très stricts:

- intégrité des ligaments périphériques et du pivot central
- une déformation axiale constitutionnelle inférieure à 4°
- Pas de surcharge pondérale
- pas de lésion cartilagineuse des autres compartiments
- des amplitudes articulaires normales.

Les complications propres à cette arthroplastie sont représentées surtout par la détérioration du compartiment fémorotibial controlatéral, souvent liée à une hypercorrection. Les complications septiques paraissent moins fréquentes que pour les autres arthroplasties.

Les arthroplasties unicompartmentales viennent en compétition avec les ostéotomies dans le traitement des gonarthroses latéralisées. Pour Rand [53], elles sont indiquées chez les sujets de plus de 70 ans, pesant moins de 90 kg, sédentaires, même lorsque la mobilité du genou en flexion est inférieure à 90° ou lorsque le flessum est supérieur à 15°, avec une déformation angulaire inférieure à 20°, sans subluxation, avec éventuellement un éculement osseux tibial et sans antécédents septiques.

Les contre-indications absolues à une prothèse totale unicompartmentale sont l'arthrose fémorotibiale globale ou les rhumatismes inflammatoires, l'atteinte clinique fémoropatellaire franche, une désaxation frontale supérieure à 20°, l'absence des 2 ligaments croisés, la distension des formations capsuloligamentaires de la convexité.

d. Les prothèses totales

2-4 Indications : [54]

Les indications sont, en général, fonction de l'âge du sujet et des lésions anatomiques rencontrées.

a. Gonarthrose fémoro-tibiale interne sur genu varum

- le malade a moins de 65 ans : ostéotomie tibiale de valgisation
- le malade a plus de 65 ans : prothèse partielle unicompartmentale interne. L'appui complet est immédiat, la réinsertion sociale rapide.

Ces indications sont, cependant, très schématiques car elles peuvent être différentes en présence d'une arthrose fémoro-patellaire associée d'une destruction importante du compartiment fémoro-tibial interne, d'une rupture associée du ligament croisé antérieur ; on peut discuter, à ce moment-là, la mise en place d'une prothèse totale à glissement postéro-stabilisée ou conservant le L.C.A. et/ou le L.C.P.

b. gonarthrose fémoro-tibiale externe sur genu valgum

- le malade a moins de 60 ans : ostéotomie fémorale de varisation
- le malade a plus de 60 ans : prothèse partielle unicompartmentale externe

Cette indication est justifiée par la difficulté d'obtenir une normocorrection, et la lourdeur des suites opératoires Dans les ostéotomies fémorales.

Là aussi, la présence d'une arthrose fémoro-patellaire associée, d'une usure osseuse importante, d'une hyperlaxité interne peut modifier l'indication et orienter vers une prothèse totale.

c. Gonarthrose globale avec ou sans déviation axiale

- le malade a moins de 65 ans et les lésions sont modérées : traitement médical jusqu'à l'âge de la prothèse.
- le malade a plus de 65 ans : prothèse totale à glissement. Habituellement, il s'agit d'une prothèse conservant le ligament croisé postérieur, celui-ci étant intact dans la majorité des cas. En cas de laxité importante ou d'usure osseuse majeure, on peut discuter la mise en place d'une prothèse contrainte.

IV. LA Prothèse totale du genou :

1. historique

Au début des années 1950, les premières prothèses de genou à charnière de Walldius et Shiers ont fait leur apparition [55]. Utilisées à large échelle, elles ont rapidement abouti à un taux d'échec considérable par infection et descellement. En effet, ces prothèses n'autorisant pas la rotation axiale physiologique, les contraintes de cisaillement à l'interface prothèse/os aboutissaient rapidement à un descellement de l'implant [56,57]. A la fin des années 1950, McKeever puis McIntosh ont introduit des plateaux métalliques tibiaux unicompartmentaux

destinés à frotter directement sur le condyle fémoral. Les résultats de ces hémiarthroplasties ont été dans l'ensemble médiocres et ces prothèses rapidement abandonnées.

L'ère moderne de la prothèse du genou commence en 1970 avec Gunston [58]. Travaillant dans le même institut que Charnley, il fut le premier à proposer une prothèse remplaçant séparément le condyle fémoral par un composant métallique et le plateau tibial par un composant en polyéthylène (PE). Il s'agissait de la prothèse Polycentric (figure 1) [59] dont les composants étaient fixés à l'os par du ciment chirurgical acrylique. Les résultats à court terme furent excellents mais le taux de descellement a augmenté très rapidement du fait de la conformation de la prothèse. En effet, le condyle fémoral était remplacé par un implant étroit, de courbure hémisphérique évidemment éloignée de la géométrie naturelle du condyle fémoral. De plus, à cette époque, peu d'attention était portée à la nécessité de restaurer un alignement et une balance ligamentaire corrects du genou et de remplacer la rotule dans les cas d'arthroses tricompartmentales [56].

C'est au début des années 1970, que l'équipe de la Mayo Clinic avec Coventry proposa pour la première fois la prothèse Geometric (figure 2) [59], dont les 2 composants condyliens hémisphériques étaient solidarisés entre eux par une tige métallique transversale permettant ainsi d'aligner simultanément et non indépendamment les 2 condyles fémoraux. Le composant prothétique tibial était formé de 2 patins en PE solidarisés par un pont antérieur qui permettait de conserver les 2 ligaments croisés [60]. Un peu plus tard, Freeman proposa une prothèse dont le composant fémoral métallique était monobloc et le composant tibial en PE et qui était mis en place après sacrifice des 2 ligaments croisés. Dans ce modèle, la rotule n'était pas remplacée.

Le dessin de cette prothèse a abouti à un taux élevé de sublaxations fémoropatellaires et de sublaxations frontales fémorotibiales. [61]

C'est en 1973, que Walker et Insall ont mis au point la prothèse Total Condylar. Cette prothèse a constitué un progrès majeur et reste encore utilisée actuellement dans sa conception initiale. Ces auteurs ont été les premiers à introduire le concept de remplacement

prothétique rotulien avec un composant fémoral qui présentait une trochlée guidant la rotule prothésée. Cette prothèse nécessitait de sacrifier les 2 ligaments croisés.

Insall, ainsi que Freeman, ont été les premiers à souligner l'importance du rétablissement de la tension physiologique des ligaments latéraux (la balance ligamentaire) et du valgus physiologique du genou. Le composant tibial en PE était concave, épousant la courbure des condyles métalliques de façon à contrôler la stabilité antéropostérieure de l'articulation. Malheureusement, cette conformité ne permettait pas dans tous les cas la restauration d'une amplitude articulaire normale.

Simultanément Sledge et Ewald à Boston mettaient au point la prothèse Kinematic qui permettait lors de sa mise en place la conservation du ligament croisé postérieur (LCP). La conservation de ce ligament est importante car elle permet de réduire les contraintes agissant sur les plateaux en PE pouvant aboutir à un descellement [62]. En effet, lors de la flexion du genou, la zone de contact fémorotibiale recule vers l'arrière, ce qui a tendance à entraîner une subluxation postérieure du tibia. C'est le LCP qui évite cette subluxation ; s'il est absent, c'est la prothèse, de par sa conformation géométrique, qui doit éviter cette translation postérieure. La prothèse Kinematic a ainsi une surface en polyéthylène peu congruente avec les condyles fémoraux car la stabilité postérieure est assurée par le LCP conservé [63].

En 1978, la prothèse Total Condylar fut modifiée. Il fut ajouté aux plateaux tibiaux un ergot central empêchant la subluxation postérieure du composant tibial [64]. Cette prothèse « posterior stabilized » a l'avantage d'améliorer la mobilité en flexion par rapport au modèle original.

En 1980, Hungerford fut le premier à proposer une prothèse du genou sans ciment [65]. Les composants sont revêtus de plusieurs couches de billes métalliques permettant la repousse osseuse et la fixation directe de l'implant (prothèse PCA).

→ Prothèse à plateau mobile

A côté des grandes familles de prothèses précédentes, signalons la prothèse de Goodfellow proposée en 1977 dont les composants tibiaux en PE sont conçus de façon à

avancer ou reculer lors de la flexion-extension du genou, tout en conservant les 2 ligaments croisés. L'avantage théorique de ce type de conception est de diminuer les contraintes sur le composant tibial de la prothèse [66].

Actuellement les différentes catégories de prothèses du genou peuvent se répartir ainsi:

- prothèses contraintes avec charnière, permettant ou non un certain degré de rotation et de varus-valgus ;
- prothèses non contraintes de « resurfaçage », soit unicompartmentales (fémoropatellaire ou fémorotibiale), soit tricompartmentales, conservant ou sacrifiant les 2 ligaments croisés, ou encore conservant le LCP.

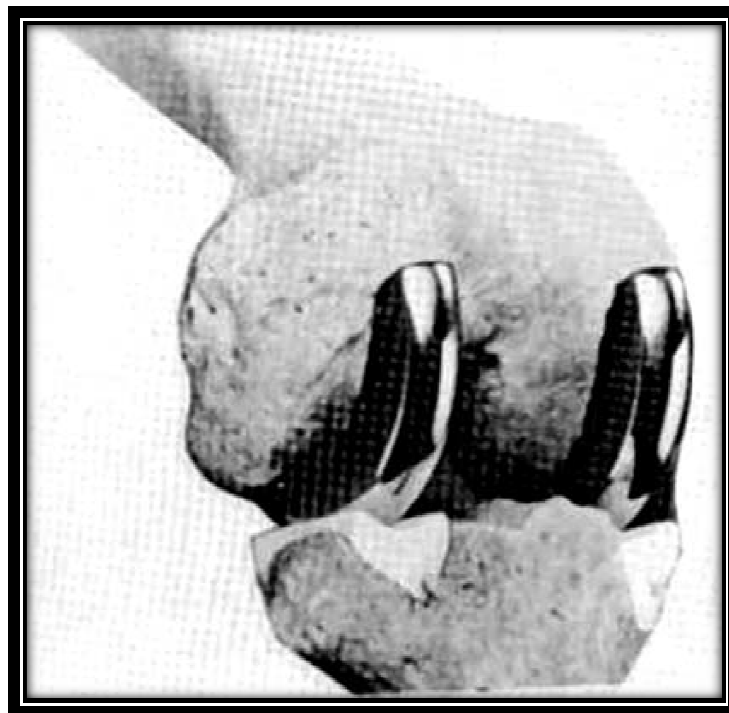

Figure 26 La prothèse Polycentric, 1969 [59]

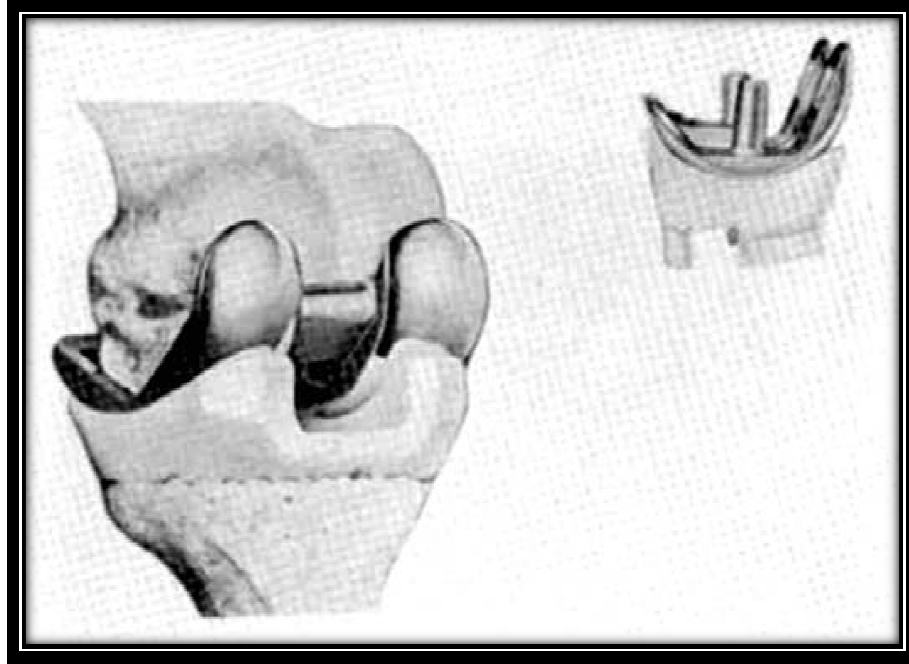


Figure 27 : La prothèse Geomedic, 1971 [59]

2. But :

Sur le plan mécanique, la PTG a un double objectif :

- obtenir un genou stable et mobile, ce qui définit la qualité du résultat fonctionnel immédiat.
- obtenir un genou normo axé dont dépend la longévité de la PTG. [45]

3. Indications : [56,66]

Elles ne trouvent place qu'après échec d'un traitement médical correctement mené ou lorsque le stade de la chirurgie conservatrice (ostéotomie tibiale ou fémorale, mobilisation de la tubérosité tibiale antérieure) est dépassé. [66]

La chirurgie prothétique doit cependant être réfutée devant une paralysie de l'appareil extenseur, une infection active, un état local vasculaire déplorable, l'existence de troubles trophiques réels ou une trop grande précarité de l'état général. [56]

Ces conditions posées, l'arthroplastie du genou devient la réponse chirurgicale à la prise en charge de :

- l'arthrose dégénérative ou post-traumatique, détruisant au moins l'un des trois compartiments du genou ;
- l'arthropathie inflammatoire : chondrocalcinose ou polyarthrite rhumatoïde le plus souvent, spondylarthrite ankylosante, rhumatisme psoriasique plus rarement ;
- la nécrose condylienne, associant affaissement du tissu spongieux en zone portante et effraction du cartilage articulaire ;
- la tumeur du genou, lorsque son stade et son pronostic permettent d'envisager une résection-reconstruction.

L'indication relative entre arthroplastie totale et arthroplastie unicompartmentale est alors fonction du bilan radio clinique : atteinte ostéocartilagineuse localisée à l'un ou aux trois compartiments du genou, état des ligaments et en particulier du pivot central, importance des déviations et des destructions osseuses.

4. Contre indications de PTG :

Les contre-indications absolues sont la paralysie de l'appareil extenseur comme dans la poliomyélite, la paralysie ou la parésie d'autres muscles de la cuisse, du fait des contraintes excessives qui vont résulter sur l'interface os/ciment avec possibilité de descellement rapide.

L'existence d'une arthrodèse consolidée et indolore ne constitue pas une bonne indication d'arthroplastie totale du genou. La mobilité obtenue après mise en place de l'implant est généralement insuffisante ; la prothèse à utiliser doit être plutôt du type contrainte du fait de l'insuffisance des stabilisateurs musculaires antérieur et postérieur. L'étude de la littérature [56] montre que presque tous les patients à qui on a posé une prothèse totale du genou après arthrodèse, ont dû subir une réarthrodèse par la suite.

L'infection active constitue une contre-indication absolue, par contre, les infections anciennes à germe banal ou tuberculeux ne constituent pas une contre-indication si plusieurs années se sont écoulées, si l'état cutané est satisfaisant et si les examens biologiques sont normaux.

5. Choix de la prothèse

Plusieurs types d'implant sont disponibles et qui diffèrent par :

- l'importance de la contrainte intraprothétique qui est liée à la conservation ou au sacrifice des ligaments croisés et/ou périphériques.
- le type d'implant tibial : tout polyéthylène, plateau fixe sur un métal back et plateau mobile.
- la possibilité offerte ou non par la prothèse de pallier les pertes de substances osseuses (prothèses de reconstruction).
- l'instrumentation ancillaire déterminant la possibilité d'effectuer un équilibrage ligamentaire avec ou sans l'assistance d'un ordinateur (GMCAO).

→ Prothèses non contraintes

La stabilité frontale de ces prothèses à glissement est assurée par l'enveloppe capsuloligamentaire comprenant la capsule, les ligaments collatéraux médial et latéral. Certaines prothèses permettent la conservation des deux ligaments croisés ou du seul ligament croisé postérieur, d'autres prothèses nécessitent le sacrifice du pivot central.

La stabilisation antéropostérieure de l'implant est assurée soit par conservation des deux ligaments croisés, ou du seul ligament croisé postérieur, soit par la forme de l'implant. La conservation des deux ligaments croisés est peu utilisée et reste techniquement difficile à mettre en œuvre. Théoriquement, les plateaux ultracongruents risquent de limiter la flexion. La conservation du ligament croisé postérieur reste largement utilisée. Elle ne permet pas de résoudre les difficultés d'équilibrage des grandes déformations axiales ($\geq 10^\circ$). La

postérostabilisation permet de faire face à tous les cas et la flexion de ces implants est un peu meilleure [67,68].

→ Différents types d'embase tibiale :

Il existe trois sortes d'embase tibiale :

- les embases tibiales tout polyéthylène : posent le problème du nombre de tailles disponibles et nécessitent une épaisseur suffisante de polyéthylène (8 mm au minimum au centre de la cupule zone de moindre épaisseur).
- les embases tibiales serties : menacent d'usure précoce si la sertissure est insuffisante
- les plateaux mobiles : peuvent être à simple ou à double mobilité

→ Prothèses contraintes

Les prothèses de type condylar constrained knee (CCK) sont stabilisées par une grande came tibiale entre les deux condyles prothétiques. Elles sont utilisables pour compenser l'insuffisance d'un ligament collatéral, mais leur utilisation est déconseillée en cas de lésions s'étendant au point d'angle dont l'insuffisance permet la luxation de la came. Les prothèses charnières et les prothèses charnières-rotatoires représentent le degré supérieur de contraintes. Les contraintes intraprothétiques étant par définition importantes, les efforts de cisaillement à l'interface os-implant sont répartis aux diaphyses par l'intermédiaire de tiges longues solidaires du carter fémoral et de l'embase tibiale.

→ Prothèses de reconstruction osseuse

Les prothèses de reconstruction osseuse permettent de pallier à des pertes de substance osseuse grâce à l'utilisation de blocs, cales, coins et extensions de quille que ce soit en fémoral ou en tibial. Elles peuvent être ou non associées à une augmentation de contrainte.

6. Technique :

2-1 Installation :

Le patient est étendu en décubitus dorsal, le membre inférieur opéré doit être complètement libre et mobilisable jusqu'à la racine de la cuisse. Le genou doit pouvoir passer, sans difficulté, de la flexion complète pour l'exposition et la mise en place des éléments prothétiques, à l'extension complète pour bien juger de l'axe fémorotibial et de l'équilibrage ligamentaire. Un support latéral placé en dehors de la cuisse juste en dessous du grand trochanter va éviter la bascule en rotation externe du membre. Une cale où le talon va pouvoir se bloquer de façon à ce que le genou soit à 90° sans l'assistance d'aide opératoire.

Pour un bon déroulement de l'intervention, l'on a besoin de deux aides expérimentés et un instrumentiste qui gère le matériel ancillaire toujours important. Habituellement, l'opérateur et l'instrumentiste sont du même côté que la jambe opérée et les deux aides seront en face, mais certains opérateurs préfèrent être du côté opposé de la jambe, l'instrumentiste est alors en bout de table et les deux aides sont du côté de la jambe.

L'utilisation du garrot est habituelle, elle facilite l'exposition chirurgicale. La présence d'antécédents vasculaires peut contraindre à ne pas l'utiliser.

2-2 Anesthésie :

Les deux modalités d'anesthésie utilisées dans la chirurgie prothétique du genou sont : l'anesthésie générale (AG) et l'anesthésie locorégionale (ALR) (rachianesthésie, anesthésie péridurale). Les auteurs se mettent d'accord à préférer l'ALR autant que possible. Elle permet, en plus de limiter les troubles psychiques postopératoires, une alimentation et un lever précoce, de réduire le saignement en peropératoire de 30 à 50% du fait de son action sympatholytique vasoconstrictrice, et surtout d'éviter la nécessité de manipuler la filière respiratoire, l'intubation et les anomalies ventilatoires associées à l'anesthésie générale.

Dans notre série, la rachianesthésie a été adoptée chez 43% des patients, l'anesthésie générale chez 20%, et chez 37% l'association anesthésie générale rachianesthésie a été préférée.

2-3 Voies d'abord : [69,29]

Le choix d'une voie d'abord doit tenir compte de la présence de cicatrices d'interventions antérieures, Il faut savoir reprendre les anciennes cicatrices, quitte à les allonger pour avoir une bonne exposition en décollant le moins possible les plans sous-cutanés. Il faut surtout éviter de faire une nouvelle incision trop près et parallèle à l'incision ancienne car le risque de nécrose cutanée est grand.

a- Voie antéro-interne : (figure25)

C'est la voie d'abord standard d'implantation de prothèse aussi bien pour la gonarthrose fémoro tibiale interne que pour le fémoro tibiale externe si le valgus n'est pas important, très utilisée à travers le monde et qui permet une exposition facile et large de l'ensemble des compartiments du genou pour peu que l'on ait éversé et luxé la rotule en dehors. Une libération des structures ligamentaires internes en cas de genu varum est facile à réaliser les lambeaux cutanés sont minimes et les contacts entre la peau et les surfaces articulaires lors de l'intervention sont minimes ce qui diminue le risque infectieux. Toutefois elle présente un risque potentiel de léser les branches du nerf saphène interne, ce qui impose de le protéger au maximum.

C'est la voie d'abord que nous avons utilisé chez tous nos patients mais avec une incision cutanée antérieure médiane.

b- Voie d'abord antéroexterne ou voie de Keblish [70] (figure26)

Elle est surtout utilisée pour les arthroses externes avec un valgus irréductible. Elle permet une meilleure exposition de l'appareil extenseur, améliore l'accès aux formations postéro externes et préserve la vascularisation du côté interne. Et elle a d'autres avantages, comme une cicatrice indolore sans traction facilitant la récupération fonctionnelle, absence de risque de névrome du saphène interne.

c- Voie d'abord interne ou externe associée à une ostéotomie de relèvement de la tubérosité tibiale antérieure

Elle a l'avantage d'une très large voie d'abord. L'indication principale est la raideur ne permettant pas une flexion de 90°, cette voie d'abord est également utile dans les rotules basses, les arthroses externes à grand valgus, enfin dans les reprises chirurgicales [56, 66, 71,72].

d- Voie en V Y : [73]

Elle a les mêmes indications que le relèvement de la TTA, à savoir les reprises chirurgicales difficiles ou encore en cas de raideur en extension empêchant toute luxation du genou.

L'incision débute par une voie antéro-interne classique puis après dissection du tendon quadricipital, celui-ci est sectionné depuis la partie supéroexterne de la rotule pour rejoindre l'arthrotomie interne. Cette manœuvre permet une luxation facile du genou. En fin d'intervention le tendon quadricipital peut être allongé afin d'autoriser des amplitudes de flexion normale en fermant le tendon en Y inversé.

e- Voie antéro-interne de Langenbeck ou voie parapatellaire :

Très utilisée, elle consiste à sectionner l'aileron rotulien interne en remontant entre le vaste interne et le droit antérieur. Cet abord autorise une luxation facile de la rotule. Il faut respecter le plus possible le ligament adipeux pour préserver la vascularisation de la rotule.

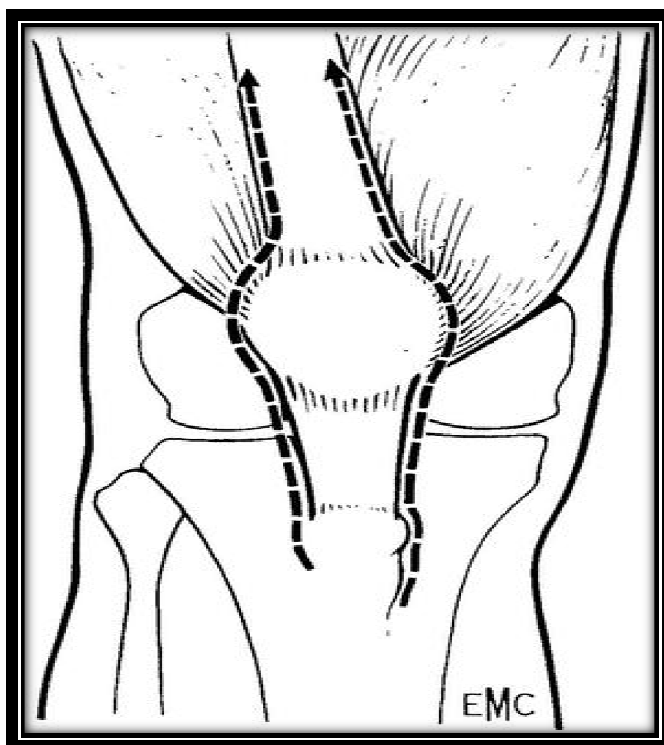


Figure 28 [23]: Voie d'abord antéro-interne ou antéroexterne.

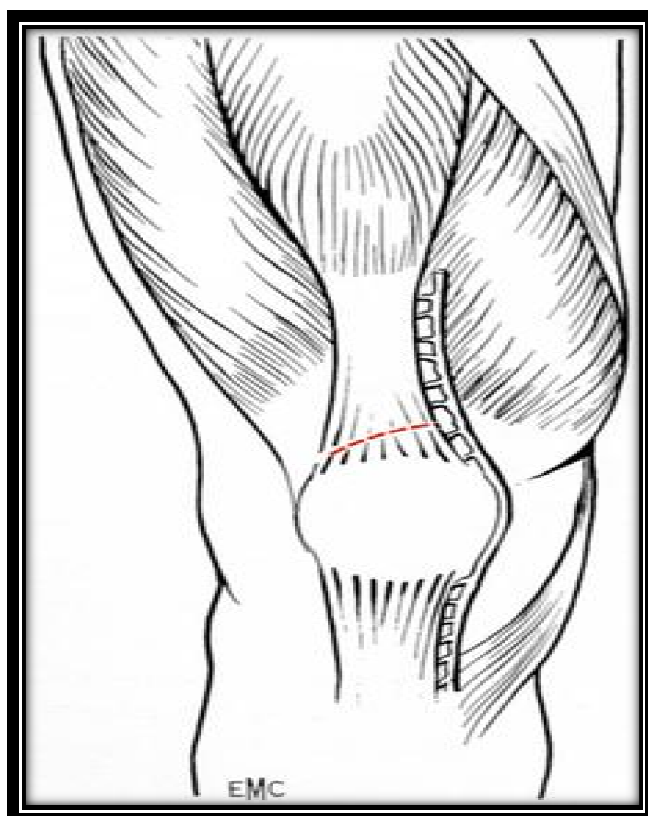


Figure 29 : [23] : Voie en VY d'Insall.

2-4 Technique opératoire : [74,68]

a- Coupes osseuses :

→ Coupe tibiale :

Pour la plupart des auteurs, elle doit être perpendiculaire à l'axe mécanique tibial dans les deux plans : frontal et sagittal. C'est grâce au système mécanique de visée intra médullaire (figure27) que cette perpendicularité est respectée et souvent confirmée par un mécanisme extra-médullaire: la diaphyse tibiale pouvant être courbe dans le plan frontal.

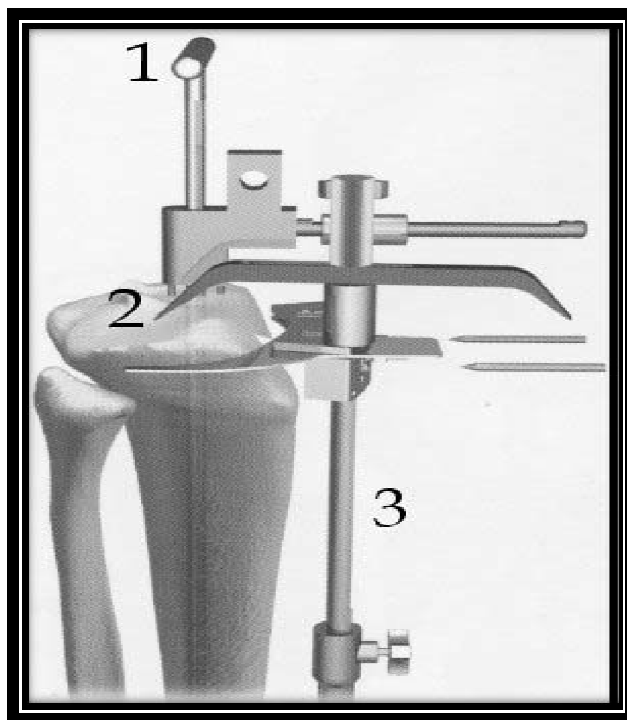


Figure 30 : Systèmes mécaniques de visée intra et extra médullaire tibial

La hauteur de coupe est déterminée par un palpeur, solidarisé au guide lui-même. Lors de l'insertion de la tige centromédullaire, le palpeur vient en butée sur la glène tibiale saine : il désigne le niveau « zéro » de la coupe. Le support de lame est alors translaté, vers le pied, de 10 mm par rapport à cette référence, sur un axe parallèle à la tige intra médullaire.

La coupe est réalisée, (figure28) Un gabarit permet de déterminer la taille de l'embase tibiale à prévoir.

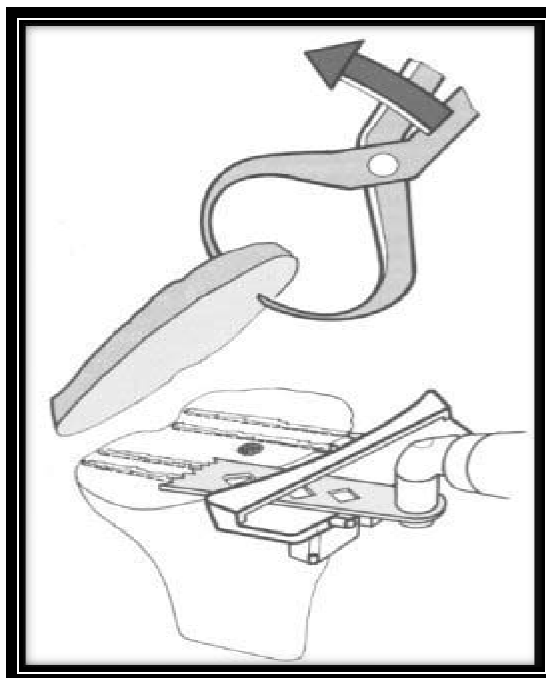


Figure 31 : Coupe tibiale, réalisée à l'aide d'un guide mécanique

- **Coupes fémorales postérieure et antérieure** (figure29)

Le genou est mis en flexion à 90°, tibia subluxé en arrière. La coupe des condyles postérieurs correspond à l'épaisseur des condyles prothétiques, soit 10 mm. Les contraintes de perpendicularité dans le plan sagittal et frontal sont obtenues à l'aide du mécanisme de visée intra-médullaire. Le point d'entrée de la tige centromédullaire est capital, il se situe au dessus de l'échancrure inter condylienne, à 5mm de son bord supérieur, au niveau du bord externe du ligament croisé postérieur.

C'est l'orientation de la coupe postérieure des condyles qui détermine la rotation du composant fémoral. Cette rotation est neutre si la coupe est parallèle à la ligne bi-condylienne postérieure, la rotation est externe si la résection du condyle postéro-interne est supérieure à celle du condyle postéro-externe.

La coupe antérieure est déduite de la coupe postérieure. Un palpeur de corticale permet à cet instant de déduire la taille du bouclier fémoral correspondant.

- Coupe distale

Dans le plan frontal, la perpendicularité de la coupe distale, dépend directement de la valeur de l'angle HKA relevé sur la radiographie préopératoire. La qualité de la mesure réalisée lors de l'évaluation radiographique, est déterminante dans la réussite de cette coupe et donc dans la réussite de la pose du bouclier fémoral. Une molette fixée sur le mécanisme de visée intra médullaire, oriente la coupe dans le plan frontal, selon la valeur de l'angle HKA renseignée. (figure29)

La hauteur de résection est réalisée sous distraction, elle dépend de l'espace vide laissé en flexion par la coupe fémorale postérieure et la coupe tibiale. Il s'agit en effet de conserver cet espace lorsque le genou est en extension afin de restituer l'encombrement prothétique. Par défaut, la hauteur de coupe distale est de 10mm.

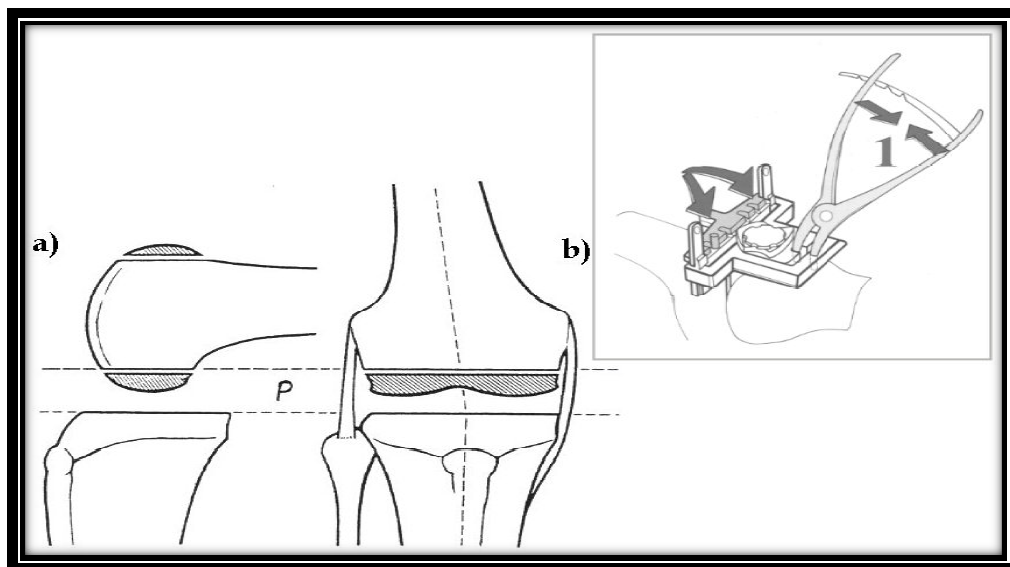


Figure 32: a) Les coupes fémorales antéropostérieures b) La coupe fémorale distale

b- Equilibrage ligamentaire dans le plan frontal [75]

Il existe deux types de laxité : Les laxités liées à la distension ligamentaire ou au relâchement ligamentaire et les laxités de résection osseuse qui définissent l'espace prothétique. Dans le second cas, le simple remplacement des surfaces usées par une quantité équivalente de matériel prothétique suffit à la fois, à réaxer le membre inférieur et à équilibrer la balance ligamentaire. [76]

→ **Geste technique d'équilibrage**

Pour apprécier l'équilibrage ligamentaire, le chirurgien teste la tension des ligaments latéraux en plaçant une cale d'épaisseur connue entre les deux plans de coupe préalablement réalisés, genou en flexion. Ce geste est reconduit en extension, en tenant compte de l'épaisseur de la cale utilisée en flexion. Une libération interne ou externe, des ligaments latéraux est réalisée si nécessaire (figure 30), afin d'obtenir un espace inter prothétique rectangulaire.

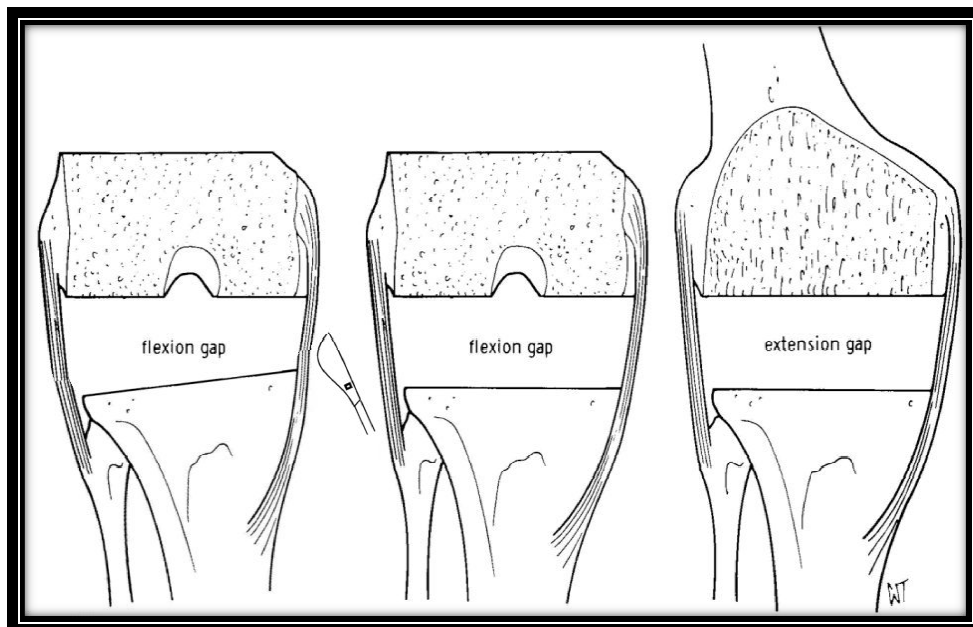


Figure 33 : Libération du ligament latéral interne par dissectomie.

Dans le cas où il existe une distension ligamentaire du genou en extension, l'excès de vide est compensé en abaissant, grâce au tendeur orientable, le niveau de la résection osseuse distale : la hauteur de coupe devient alors inférieure aux 10 mm initiaux. La hauteur de l'interligne est ainsi rétablie, la rotule est stable.

c- Rotule et système extenseur

Dans le cas où la rotule est prothésée, la coupe osseuse doit être parallèle à sa corticale antérieure, mais celle-ci est difficilement évaluable. On peut également se baser sur la

terminaison des versants interne et externe. Il faut conserver une épaisseur de rotule suffisante pour recevoir le plot d'ancrage prothétique. Ce plot doit être inséré au milieu de la rotule. L'épaisseur de la rotule munie de la prothèse, ne doit pas être supérieure à l'épaisseur de la rotule normale.

2-5 PTG assistée par ordinateur [45] :

Le recours à des gestes médicaux-chirurgicaux assistés par ordinateur (GMCAO) lors de la réalisation d'une prothèse totale du genou représente l'entrée dans une troisième phase de l'histoire des instrumentations ancillaires des prothèses à glissement. Historiquement, la première phase est représentée par les premières instrumentations mécaniques (instrumentation Insall-Burstein 1, instrumentation universelle de Krakow et Hungerford) qui comportaient peu d'instruments, et étaient essentiellement orientées vers la réalisation des coupes osseuses. L'axe du membre inférieur était le critère essentiel d'efficacité de l'ancillaire. Dans la seconde phase sont apparues les instrumentations ancillaires mécaniques plus complexes, telle l'instrumentation Insall Burstein 2 (IB2) utilisant la radiographie (orthopangonogramme) comme référence, la divergence entre l'axe mécanique et l'axe anatomique servant à retranscrire cette référence durant l'intervention. John Insall, dans l'instrumentation IB2, puis d'autres, ont commencé à imposer le concept de l'égalité entre l'écart en flexion et l'écart en extension et celui de coupes liées. Les tenseurs ligamentaires sont apparus dans nombre d'instrumentations ancillaires. Ces instrumentations ancillaires sont devenues plus précises, plus modulaires, mais plus complexes et plus volumineuses. La troisième phase débute avec l'introduction de l'utilisation de systèmes électroniques de repérage dans l'espace des pièces osseuses couplés à des logiciels informatiques d'assistance à la chirurgie. Ces systèmes électroniques (navigation chirurgicale) ont permis de réduire l'importance des instrumentations ancillaires mécaniques à quelques instruments en augmentant la précision des gestes chirurgicaux, et en permettant la prévision du résultat de chaque geste et le contrôle étape par étape des gestes réalisés [77].

Cet apport des GMCAO à la qualité de la mise en place des prothèses totales du genou s'exerce essentiellement sur trois points :

- la précision de la détermination de l'axe du membre opéré. La navigation chirurgicale permet un repérage précis du centre de la tête fémorale, du centre de la mortaise tibiale. L'opérateur détermine le centre du genou et la connaissance simultanée et permanente de ces trois repères renseigne en temps réel sur les axes frontaux à tous les degrés de flexion.
- la prévision c'est-à-dire la connaissance, avant la réalisation de chaque geste, des conséquences qu'il aura sur les différents paramètres de la prothèse, dans la mesure où la technique utilisée est une technique à coupes liées.
- enfin les tenseurs ligamentaires couplés à la navigation commencent à apparaître, permettant d'intégrer dans la gestion des espaces en flexion et extension la notion de tension des ligaments.

Il est encore difficile à dire si la réalisation de GMCAO lors de la pose de prothèse totale du genou va s'imposer définitivement. Bien entendu, la précision et la fiabilité des informations rendues par l'ordinateur dépendent de la qualité des informations qui ont été fournies par le chirurgien, mais les deux principaux obstacles sont actuellement le changement des habitudes et le coût du système informatique. Il est probable néanmoins que les avantages de ce système (précision, qualité du contrôle, diminution du matériel à stériliser, traçabilité des gestes) conduisent à son utilisation de plus en plus large et qu'ils constituent une voie d'avenir [78].

2-6 Rééducation post opératoire : [79, 80,81]

Cette rééducation comporte quatre périodes :

- une période préopératoire
- trois périodes postopératoires :
 - l'une immédiate allant de J0 à J15/J30
 - l'autre à moyen terme de J15/J30 à J60/J90

- la dernière à long terme après J60/J90

→ Les principes de cette rééducation sont les suivants :

- elle doit être infradouloureuse ou toujours rester dans le secteur des douleurs supportables
- il faut rechercher la mobilité en flexion à 90° puis à 110°
- conserver l'extension passive et l'obtenir en actif
- maîtriser les troubles trophiques.

Les buts et les principes de cette rééducation sont identiques quel que soit le type de prothèse et la kinésithérapie doit répondre aux impératifs pour remédier ou compenser les difficultés majeures qui guettent les patients : déficit de flexion, raideur en extension, désunion cutanée.

→ Schéma de la rééducation [82]:

Les quatre périodes sont établies en fonction des impératifs, donc à tout moment modifiables.

- Période préopératoire [83] :

Elle consiste à mener le malade dans les meilleures conditions jusqu'à l'intervention chirurgicale, et à l'éduquer à la kinésithérapie postopératoire.

- Massothérapie sédative et défibrosante antistase.
- Education de l'appareil extenseur.
- Renforcement musculaire.
- Apprentissage du béquillage.
- Préparation à la kinésithérapie respiratoire éventuelle.

- Périodes postopératoires

Durant ces phases tout travail agressif est à proscrire afin d'éviter les désunions et les phénomènes douloureux.

b- Première période J0 à J15/30 :

- Lutte contre l'œdème et les stases vasculaires.
- Lutte contre l'inflammation locorégionale.
- Libération de l'appareil extenseur.
- Levée des inhibitions musculaires.
- Recherche de flexion.
- Reprogrammation des cinèses en flexion/extension.
- Travail des fléchisseurs.
- Recherche du verrouillage actif.
- Prévention des algodystrophies réflexes (ADR)
- Lever précoce avec appui sous couvert de cannes pendant 6 semaines pour les prothèses non scellées.
- Béquillage avec appui ou sans attelle.

c- Deuxième période J15/30 à J60/90

- Massothérapie cicatricielle.
- Lutte contre l'ADR
- Récupération de la flexion au-delà de 90°.
- Poursuite du gain en extension active.
- Intensification du travail musculaire du quadriceps et des ischiojambiers.
- Verrouillage actif en charge, renforcement de l'équilibre en charge.
- Mise à jour du schéma de marche.
- Acquisition de l'autonomie de la montée et de la descente des escaliers.

d- Troisième période après J60/J90

Elle consiste à gérer les difficultés rencontrées, et à compenser les retards inhérents à celles-ci ; les complications locales sont plus nombreuses : d'ordre cutané, de raideur, d'hydarthrose persistante, de conflit fémoropatellaire.

Il restera à :

- parfaire l'état cicatriciel ;
- lutter contre l'hydarthrose, l'œdème et les séquelles d'une ADR éventuelle ;
- augmenter l'amplitude articulaire notamment en flexion ;
- gagner sur l'extension active du genou surtout en charge ;
- augmenter l'autonomie, améliorer l'équilibre dynamique.

2-7 Les reprises de PTG : [71]

L'échec d'une arthroplastie doit être parfaitement analysé sur le plan clinique et radiologique. L'histoire clinique est dominée par la survenue de douleurs au niveau d'un genou jusqu'alors asymptomatique parfois associées à une perte d'amplitude et/ou à l'apparition d'une déviation axiale. Les deux grandes causes d'échec sont liées à une complication infectieuse ou à un descellement mécanique. La présence d'un épanchement impose une ponction à visée bactériologique.

Le bilan radiographique (clichés de face, de profil, en défilé fémoro-patellaire à 30 ° de flexion et les clichés en charge) est fondamental, à la recherche : d'un liseré de descellement, d'une mobilisation de l'implant, d'une ostéolyse périprothétique, d'une usure d'implant. Une scintigraphie sera souvent utile pour juger d'une hyperfixation globale ou localisée.

Hormis les descellements infectieux posant des problèmes spécifiques déjà évoqués, les principes de reconstruction sont intimement liés au degré d'altération du support osseux. La reconstruction peut faire appel à des greffes osseuses massives ou fragmentées (reconstruction condyloire ou tibiale) ou à des prothèses modulaires à cales de reconstruction (prothèses dites de reprise). Lors de dégradation du système de stabilisation ligamentaire, il faut parfois opter pour des prothèses contraintes (à charnière) avec pivot médullaire fémoral et tibial.

Les résultats des arthroplasties itératives sont globalement moins bons et se détériorent avec le nombre de reprises.

V. DISCUSSION DES RESULTATS :

1. Epidémiologie

1-1 AGE :

L'âge avancé est un facteur étiologique important de la gonarthrose [7].

L'âge moyen dans notre série était de 58 ans avec des extrêmes de 47 à 71 ans,

Tableau VII : La moyenne d'âge lors de l'intervention selon les séries.

| Auteurs | Nombre de cas | Moyenne d'âge |
|------------------|---------------|---------------|
| NEYRET [84] | 182 | 76.6 |
| BRIARD [85] | 963 | 68 |
| CATON [86] | 95 | 58 |
| NORDIN [87] | 500 | 70.3 |
| BOUSQUET G. [88] | 108 | 65 |
| EL IMADI.H [89] | 70 | 64 |
| EL OTMAN.H [90] | 92 | 60 |
| Notre série | 30 | 58 |

La moyenne d'âge dans notre série est identique à celle de CATON [86], et s'avère légèrement inférieure à celle des autres séries.

1-2 SEXE :

La gonarthrose atteint plus de femmes que d'hommes, ce que nous avons constaté lors de notre étude où le sexe féminin était présent dans 57% des cas.

Tableau VIII : Répartition du sexe selon les auteurs.

| Auteurs | Nombre de cas | Sexe féminin % | Sexe masculin% |
|------------------|---------------|----------------|----------------|
| DE POLIGNAC [91] | 49 | 59.2 | 40.8 |
| NEYRET [84] | 182 | 82 | 18 |
| NORDIN [87] | 500 | 60 | 40 |
| CATON [86] | 95 | 57.8 | 42.2 |
| BRIARD [85] | 963 | 58.4 | 41.6 |
| EL IMADI.H [89] | 70 | 57 | 43 |
| EL OTMAN.H [90] | 92 | 60 | 40 |
| Notre série | 30 | 57 | 43 |

Cette prédominance féminine est présente dans toutes les autres études et concorde avec les données de la littérature affirmant que le sexe féminin est un facteur de risque de survenue de la gonarthrose [10].

1-3 L'IMC : [8]

De nombreuses études épidémiologiques transversales et longitudinales ont mis en évidence un lien significatif entre l'index de masse corporelle (IMC) et le risque incident de développer une gonarthrose radiologique et symptomatique.

Chaque kilogramme par mètre carré en trop au-dessus d'un IMC de 27 augmente le risque de 15 % [10], L'effet néfaste de l'obésité est plus fort chez la femme que chez l'homme et est plus lié à une atteinte bilatérale qu'unilatérale. Cette relation existe pour tous les compartiments du genou. Les défauts d'alignement augmentent encore plus le risque de gonarthrose chez les malades obèses.

Dans notre série 90% des patients avaient un IMC > 25 kg/m²

1-4 ANTECEDANTS DU GENOU PROTHESE :

Ces antécédents sont importants à étudier essentiellement les antécédents chirurgicaux et traumatiques, vu qu'ils influencent les indications de l'arthroplastie, le choix de la technique et le planning opératoire.

Dans notre série 23% des patients avaient des antécédents du genou prothésé dont 10% d'ostéotomie tibiale, 6.6% de méniscectomie et 6.6% de traumatismes occasionnant une rupture du LCA.

La prothèse totale du genou après ostéotomie tibiale de valgisation pose des problèmes spécifiques (coupes osseuses asymétriques, équilibrage ligamentaire, couverture du plateau tibial) [88], en particulier lorsque l'ostéotomie tibiale a créé un cal vicieux.

1-5 FACTEURS ETIOLOGIQUES :

a- les facteurs de risque :

Les patients obèses développent plus fréquemment une gonarthrose fémorotibiale et fémoropatellaire radiologique ou symptomatique que les patients non obèses [10].

D'après NEYRET [84], dans sa série de 182 cas, 62 % des patients étaient obèses, et 25% présentaient une surcharge pondérale tandis que CATON [86], dans sa série de 95 cas constate que 75 % des femmes et 4 % des hommes présentaient une obésité.

Dans notre série, 43.3% des patients étaient obèses et 46.6 en surpoids.

Par ailleurs, le surmenage articulaire notamment d'ordre professionnel et sportif, à été retrouvé d'après l'étude de NEYRET [84] dans 20 % des cas.

Dans notre série, retrouvée dans 36.6%.

b- Etiologie :

La gonarthrose pourrait être soit secondaire à un trouble mécanique qui peut être constitutionnel (genu varum congénital), ou acquis (cal vicieux diaphysaire fémoral ou tibial, séquelle d'une fracture intra-articulaire). La gonarthrose primitive sur genou axé est beaucoup plus rare [10].

Chez nos patients, la gonarthrose était secondaire dans 90% des cas et primitive dans uniquement 10% des cas.

✓ Gonarthrose sur genou varum

Tout vice architectural non corrigé est probablement un facteur de risque de progression de l'arthrose. Cela a été démontré en particulier pour le genu varum qui est un facteur de risque de survenue de gonarthrose et de sa progression [10].

Le genu varum a été retrouvé dans la série de BRIARD [85] chez 32% des patients, et dans la série de CATON [86] chez 43 % des patients.

- Dans notre série de 30 cas, nous avons constaté le genu varum chez 73.3% des patients

✓ **Gonarthrose post-traumatique**

La gonarthrose dite post-traumatique est une indication à la prothèse totale du genou [92].

- BRIARD [85] rapporte dans sa série de 95 cas, 20 cas de traumatismes sans relation avec une activité sportive ou professionnelle.
- Dans notre série, nous avons signalé 2 cas de traumatisme (6.6%).

✓ **Gonarthrose sur lésions méniscales.**

- Les lésions méniscales multiplient par 2 à 3 le risque de l'arthrose fémoro-tibiale. [10].
- NORDIN [87] dans sa série de 500 cas, a rapporté 11 % de lésions méniscales à l'origine de la gonarthrose.
- Dans notre série, nous avons signalé 2 cas de lésion méniscale (6.6%).

2. Etude préopératoire :

2-1 Etude clinique :

Plusieurs cotations ont été utilisées pour évaluer la fonction du genou, et objectiver les indications opératoires et les résultats, allant des plus simples au plus compliquées, la cotation fonctionnelle HSS (ou IKS), la cotation fonctionnelle de Guepar et le score d'arpège [93].

Les variables les plus couramment utilisées sont : la douleur, la mobilité, le périmètre de marche, l'utilisation de cannes ou de béquilles, la montée des escaliers, l'existence d'instabilité et la capacité au travail.

Nos patients ont été évalués selon le score de l'international Knee Society, Il comporte 2 scores. Le premier, le score du genou (sur 100 points), évalue l'articulation elle même en rapportant les résultats concernant la douleur, la mobilité et la stabilité du genou. Le second, le score fonctionnel (sur 100 points), évalue la fonction globale en étudiant les capacités du patient à la marche et dans les escaliers.

Nous avons opté pour évaluer les résultats fonctionnels en s'aidant par le score IKS, le score à l'International Knee Society qui est largement utilisé à travers le monde, il mesure les paramètres classiques entourant la pathologie dégénérative du genou : la douleur, la fonction et la mobilité articulaire.

2-2 Étude radiologique :

a- Bilan radiologique :

Avant toute arthroplastie du genou un bilan radiologique est nécessaire à réaliser comportant :

- Une radiographie de face du genou en appui monopodal : afin de potentialiser le pincement articulaire
- une incidence en Schuss : pour mieux explorer la partie postérieure du condyle fémoral qui est la topographie préférentielle de l'usure.
- Une radiographie de profil : permettant une analyse fiable de l'épaisseur de l'interligne articulaire, une bonne visibilité des contours des condyles et des surfaces tibiales.
- Un défilé fémoropatellaire à 30°, 60° : explore l'articulation fémoro patellaire et permet une analyse optimale du pincement et de l'ostéophytose.
- Un pangonogramme (goniométrie) de face en appui bipodal : permettant de mesurer l'axe des membres inférieurs et de calculer les corrections angulaires à réaliser si un réalignement du membre inférieur est décidé.

Ce bilan a été unanimement systématique dans presque toutes les études comme dans la notre.

- Les principaux signes radiologiques de gonarthrose en radiographie standard sont :
- le pincement articulaire : qui traduit indirectement la perte de substance cartilagineuse

La place de la prothèse totale du genou dans le traitement de la gonarthrose (A propos de 30 cas)

- l'ostéophytose : réaction osseuse de topographie le plus souvent marginale et proportionnelle à la perte cartilagineuse articulaire. C'est le signe radiographique le plus spécifique et le plus reproductible de l'arthrose,
- les réactions osseuses sous-chondrales de type géode ou condensation qui sont les conséquences des remaniements cartilagineux sus-jacents.

→ La plupart des classifications de la gonarthrose s'intéressent soit au pincement, soit aux ostéophytes, soit aux deux.

La classification d'APHLBACH, choisi pour stadifier la gonarthrose de nos patients tient compte du pincement puis des remaniements osseux sous-chondraux considérés comme d'apparition plus tardive :

Stade 1 : pincement articulaire (hauteur < 3 mm)

Stade 2 : pincement complet

Stade 3 : usure osseuse modérée (0-5 mm)

Stade 4 : usure osseuse moyenne (5-10 mm)

Stade 5 : usure osseuse majeure (> 10 mm)

→ 93% de nos patients avaient des arthroses évoluées stade III, IV et V.

Des proportions voisines ont été notée dans les différentes séries : (Tableau X) :

Tableau IX : Stade radiologique de la gonarthrose dans différentes séries

| Auteurs | Série | Stade radiologique III et IV (%) |
|------------------|-------|----------------------------------|
| CARLIER Y. [94] | 156 | 94 |
| HUTEN D. [95] | 185 | 96 |
| DEROCHE PH. [96] | 375 | 95 |
| DEJOUR D. [97] | 118 | 94 |
| EL OTMAN.H [90] | 92 | 96 |
| Notre série | 30 | 93 |

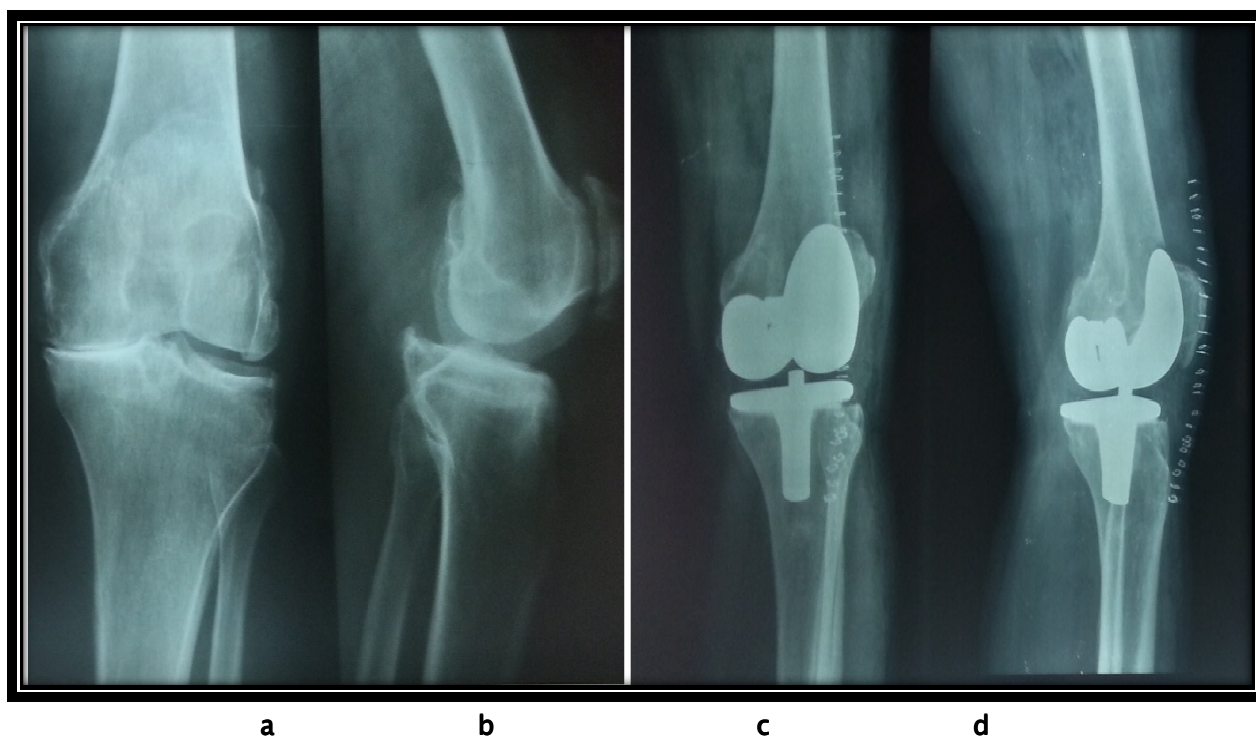


Figure N° 34 : a/ arthrose fémoro tibiale interne évoluée stade IV selon ALBACK, cliché face
b/cliché profil c/prothèse totale du genou cliché face d/cliché profil

2-3 Bilan d'opérabilité :

Un bilan préopératoire complet sera obligatoire, réalisé en concertation avec le médecin réanimateur anesthésiste pour évaluer l'opérabilité des patients, avec un examen complet et minutieux, en évaluant la fonction cardiaque et respiratoire et en cherchant à dépister et traiter tout foyer infectieux, également en estimant le risque thrombotique et hémorragique pour prévoir une stratégie transfusionnelle.

Au terme de ce bilan, un protocole optimal d'anesthésie et d'analgésie postopératoire est élaboré, permettant ainsi d'améliorer le confort du patient.

3. Complications post opératoires :

Comme toute arthroplastie, la PTG est une intervention articulaire majeure qui n'est pas dénuée de risque et dont les complications peuvent être locales ou générales. [71]

3-1 Les complications thromboemboliques : [98]

Il s'agit d'une complication fréquente. Dans la majorité des cas, les thromboses sont distales. Le taux d'embolie pulmonaire est faible 0,5 à 3 %. [71]

Le traitement prophylactique est la règle associant l'utilisation d'héparine de bas poids moléculaire et de bas de contention. [66]

NEYRET [84], dans sa série de 182 cas, a rapporté la survenue de 80 phlébites soit 44% qui ont été confirmés par phlébographie après test au fibrinogène marqué.

Dans la série de NORDIN [87], l'incidence était de 6%, chez BOUSQUET [88], elle était de 5%.

Dans notre série, nous avons noté 1 cas d'embolie pulmonaire, pris en charge en milieu de réanimation, avec une bonne évolution clinique.

3-2 Les complications infectieuses : [99, 66,100]

Relativement peu fréquentes, n'excédant pas 2% dans la plupart des séries.

Le sepsis précoce est le plus souvent la conséquence d'une contamination opératoire, de la persistance d'un foyer infectieux actif non éradiqué, ou d'une cicatrice aléatoire. Il se manifeste en règle par un tableau bruyant évocateur survenant avant la fin du 3ème mois.

A ce stade, une reprise chirurgicale associée à une antibiothérapie prolongée adaptée peut permettre de sauver l'arthroplastie [84].

Les infections profondes, de survenue plus tardive, sont l'une des principales causes d'échec de la chirurgie prothétique. Redoutables, leur fréquence est estimée entre 1 et 2%.

Leur diagnostic repose alors sur un faisceau d'arguments : biologiques, radiologiques, scintigraphiques et bactériologiques.

Dans notre série nous avons retrouvé 1 cas de sepsis à BGN *Stenotrophomonas maltophilia*, ayant nécessité une antibiothérapie à large spectre et une reprise chirurgicale pour lavage et ablation du matériel prothétique.

NEYRET [84], dans son étude de 182 cas, a rapporté 12 cas de sepsis nécessitant une reprise chirurgicale.

CATON [86], dans sa série a rapporté 4 cas de sepsis évoluant favorablement sous antibiothérapie.

JAFFAR-BANDJEE [101], a rapporté 4 complications infectieuses dont une a occasionné le décès.

3-3 les complications cutanées :

Les complications cutanées après prothèse totales du genou sont diversement évaluées dans la littérature et surviennent selon les séries entre 2% et 12% des cas. [102]

Le mécanisme d'apparition d'une nécrose cutanée ou d'une désunion cicatricielle est souvent multifactoriel : genou multi cicatriciel, mauvais état général, insuffisance circulatoire, tabagisme.

JAFFAR-BANDJEE [101], dans sa série a noté 1 cas d'ouverture cutanée et 3 nécroses dont une a évolué vers une infection profonde.

Dans notre série nous n'avons eu aucun cas de complications cutanées.

3-4 La raideur :

La raideur du genou est une complication fréquente et grave par son retentissement fonctionnel [72], elle est définie comme un déficit de flexion, souvent douloureux, à moins de 100° de flexion, à 6 mois d'évolution ou plus. Son incidence varie entre 12 et 13%, favorisées par l'algodystrophie, les complications cutanées et thromboemboliques.

Elle pose le problème de son origine et du choix thérapeutique retenu : mobilisation sous anesthésie générale, arthrolyse arthroscopique ou chirurgicale, reprise de PTG. [72,69]

JAFFAR-BANDJEE [101], dans sa série a rapporté 3 cas de raideur ayant nécessité deux mobilisations sous AG et une arthrolyse.

Dans notre série, 1 seul cas de raideur du genou a été noté, en rapport avec une algodystrophie, que nous avons traité par mobilisation sous AG suivie de la kinésithérapie, ayant permis une flexion à 100°.

3-5 le descellement aseptique :

Il constitue 1^{ère} cause de reprise chirurgicale après PTG [72,], c'est une complication fréquente d'origine mécanique pure, liée à l'usure du polyéthylène utilisé comme surface de frottement. Il se manifeste cliniquement par des douleurs et plus ou moins une déformation progressive en varus ou valgus [103]. Le diagnostic est conforté par la radiologie (liseré complet, déplacement de la pièce prothétique....). Le traitement est chirurgical par un changement de prothèse lorsque cela est possible.

NEYRET [84] retrouve 1 cas de descellement aseptique dans une série de 182. CATON [86] en a retrouvé 2 cas et NORDIN [87] 3 CAS.

Dans notre série nous avons eu 1 seul cas de descellement aseptique.

3-6 Les complications rotuliennes :

A type de fracture de rotule, d'instabilité rotulienne, ou d'interruption de l'appareil extenseur, elles constituent 60% des complications des prothèses de genou, leur incidence varie de 1 à 21% selon les séries.

Dans la série de JAFFAR-BANDJEE [101], 22% des patients avaient présenté des complications rotuliennes réparties entre subluxation ou luxation de rotule, défaut de centrage, fracture de rotule ou douleurs.

Dans notre série, nous avons noté des complications rotuliennes chez 10 % des patients réparties entre luxation de rotule chez 1 patient et douleurs rotulienne chez 2 autres.

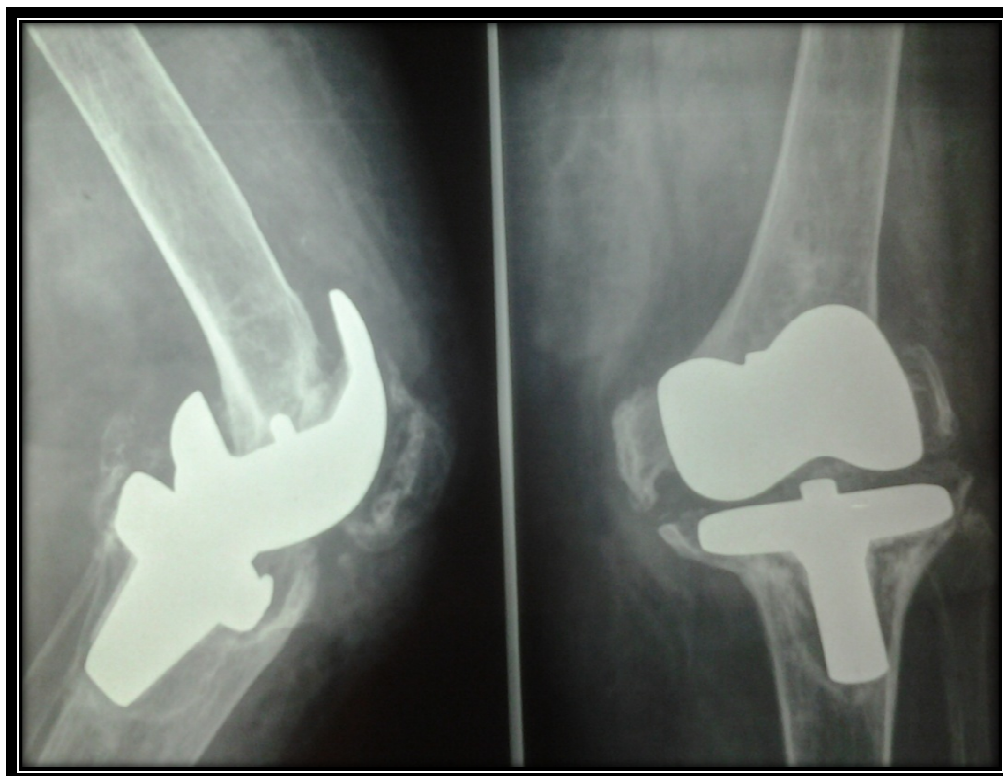

Figure 35 : cas de descellement aseptique

4. résultats cliniques

4-1 La douleur :

L'apport le plus spectaculaire de la prothèse de genou est la disparition de la douleur préopératoire [104]. Ceci a été constaté dans plusieurs séries de la littérature et également dans la notre.

- NORDIN [87], dans sa série de 500 cas, après un recul moyen de 7 ans, a relevé parmi 200 cas les résultats suivants :
 - Disparition de la douleur dans 130 cas, soit (65%)
 - Persistance de la douleur dans 70 cas soit (35%)
- NEYRET [84], dans sa série de 182 cas, a relevé les résultats suivants après un recul moyen de 3 ans :
 - Disparition de la douleur dans 57% des cas.

- Persistance de douleurs sévères dans 12% des cas.
- Persistance de douleurs modérées dans 31% des cas.
- CATON [86], dans sa série de 95 cas a relevé les résultats suivants après un recul moyen de 10 ans :
 - Disparition des douleurs modérées : 66,8%.
 - Douleurs inchangées dans 4,1%.
- Dans notre série, nous avons signalé les résultats suivants après un recul moyen de 24 mois :
 - Disparition des douleurs dans 66.6%.
 - Persistance de douleurs modérées dans 26.6 %.
 - Persistance de douleurs sévères dans 6.6%.

4-2 La mobilité articulaire :

D'après BERCOVY [105], La flexion post opératoire est fortement corrélée à la flexion préopératoire, Par contre, ni la sévérité de l'arthrose radiologique, ni l'importance de la déviation de l'axe mécanique préopératoire n'ont une influence sur le résultat postopératoire [107].

Néanmoins la prothèse totale du genou a permis l'amélioration de la mobilité dans plusieurs études, ainsi que dans la notre

NEYRET [84] ainsi que BRIARD [85], dans leur série ont obtenu une flexion moyenne post opératoire de 105°, NORDIN [87], a obtenu une flexion voisine qui était de 104°. Dans la série de JAFFAR-BANDJEE Z [101], 89% des genoux ont une flexion supérieure ou égale à 90°.

Dans notre série la mobilité obtenue en flexion en post opératoire était en moyenne de 108°, identique à celle de DEJOUR [97], alors qu'elle était de 90° en préopératoire.

4-3 La marche :

Dans notre série, le périmètre de marche a été nettement amélioré chez tous les patients, Il est devenu illimité chez 40% des malades alors qu'il était inférieur à 500 mètre chez 93% patients.

Egalement NEYRET [84] dans sa série avait rapporté une amélioration du PM qui était devenu illimité chez 28% des cas alors qu'il était inférieur à 500m chez 70% des patients.

5. Résultats radiologiques :

L'analyse radiologique d'une prothèse du genou va comporter l'étude de l'axe fémorotibial obtenu, qui doit être entre 0 et 5° de valgus, ce qui n'est obtenu selon les séries que dans 30 à 90 % des cas [106]. L'incidence fémoropatellaire va juger de la congruence entre rotule et fémur. La persistance d'une subluxation externe va entraîner une usure anormale de la prothèse rotulienne. A distance, l'analyse radiologique va étudier la fixation des prothèses, l'existence d'un liseré localisé ou global, son évolutivité et la modification éventuelle du positionnement initial.

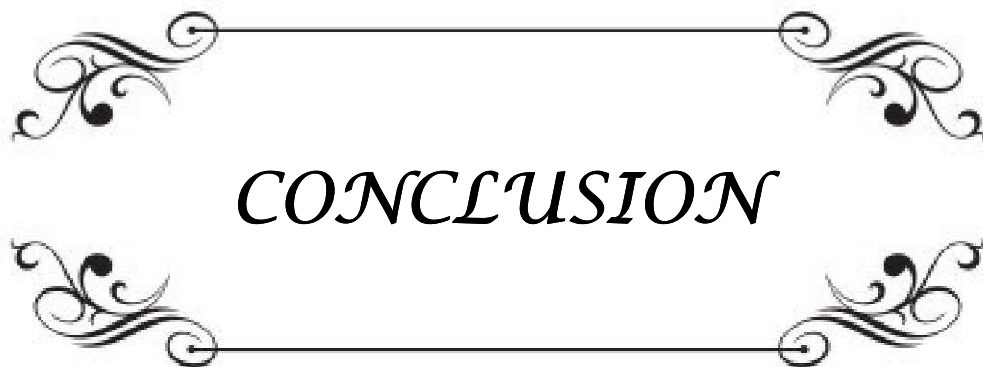
Dans notre série nous avons obtenu une normocorrection de l'axe (entre 0°-3° de valgus) dans 80% des cas et une hypocorrection > 4° de valgus dans 20% des cas.

6. Résultats globaux :

Nous avons obtenu un taux approuvable de bon et de très bons résultats, comparables aux résultats des autres séries de la littérature.

Tableau X : des résultats de l'arthroplastie du genou selon le score d'IKS

| Auteurs | Très bons résultats (%) | Résultats Moyens (%) | Mauvais Résultat(%) |
|-----------------|--------------------------------|-----------------------------|----------------------------|
| NEYRET [84] | 45 | 37 | 18 |
| NORDIN [87] | 65 | 25 | 10 |
| CATON [86] | 74 | 22 | 4 |
| EL IMADI.H [89] | 71 | 14.2 | 14.2 |
| Notre série | 70 | 16.6 | 13.3 |

A decorative rectangular frame with ornate, symmetrical scrollwork at each corner. The word "CONCLUSION" is centered within the frame in a bold, italicized, serif font.

CONCLUSION

La gonarthrose, affection fréquente et souvent invalidante lorsqu'elle est évoluée, doit pouvoir bénéficier d'une prise en charge globale, associant des mesures orthopédiques à des thérapeutiques médicamenteuses avant de recourir à la chirurgie prothétique. La décision thérapeutique doit toujours être fondée sur les éléments cliniques car il n'existe pas de parallélisme entre l'évolution anatomique et la symptomatologie douloureuse.

La prothèse totale du genou véritable révolution dans la prise en charge de la gonarthrose, est devenue actuellement une intervention fiable et reproductible, surtout avec les progrès considérables réalisés ces dernières années concernant la variété des conceptions et le perfectionnement des techniques chirurgicales.

Parallèlement à l'acte chirurgical, la rééducation post opératoire prend une place thérapeutique primordiale pour obtenir les meilleurs résultats.



ANNEXES

Annexe 1 : Fiche d'exploitation

➤ **IDENTITE :**

- N° dossier : Nom prénom :
- Age : Sexe :
- Profession N° TEL :
- Date d'admission : Date de sortie :

➤ **TABLEAU INITIAL :**

- GENOU CONCERNE : droit gauche les 2
- DOULEUR : Aucune légère ou occasionnelle uniquement dans les escaliers à la marche et dans les escaliers modérée, occasionnelle Douleur modérée, permanente Douleur sévère
- Horaire : mécanique inflammatoire
- RAIDEUR : oui non
- IMPOTENCE FONCTIONNELLE : oui non
- Marche : normale périmètre de marche diminué
- INSTABILITE : oui non
- DUREE D'EVOLUTION DES SYMPTOMES :

➤ **ANTECEDANTS :**

- Pratique de sport collectif ou de combat : oui non
- port charge lourde/agenouillement/ accroupissement répétés : oui non
- Traumatisme du genou : oui non A type de
- intervention au niveau du genou : oui non à type de
- Antécédents familiaux de gonarthrose : oui non
- Autre :

➤ **EXAMEN CLINIQUE :**

- **Examen général :**
- Poids : taille :
- IMC : normal surpoids Obésité

▪ **Examen local :**

inspection :

- boiterie : oui non
- aide à la marche : oui non
- Si oui : chaise roulante béquille 2cannes 1 canne
- Déviaton axiale des MI : oui non
- Genu valgum : Genu varum : EIC.....
- Genu flossum : Genu recurvatum :
- Déformation articulaire : oui non

✚ palpation :

- Epanchement articulaire (choc rotulien) oui non
- Limitation articulaire en flexion ou extension oui non
- Amplitudes articulaires : flexion : extension :
- Laxité : oui non
 LLI LLE LCA LCP
- Signe Rabet : présent absent

▪ **Examen locorégional :**

- Exame du genou controlatéral :
- Examen des hanches :
- Examen du rachis :
- Reste de l'examen ostéoarticulaire :
- Examen cutané MI:
- Examen vasculaire MI:
- Examen neurologique du MI :

➤ **EXAMEN RADIOLOGIQUE :**

a- Incidences :

- o Genoux face en charge : *oui* *non*
- o Cliché en schuss *oui* *non*
- o Genou profil : *oui* *non*
- o Incidence fémoro patellaire : *oui* *non*
- o Goniométrie : *oui* *non*
- o AUTRE :

Résultats :

- ✓ Type arthrose :
- ✓ Déviation angulaire :
- ✓ Classification radiologique selon AHLBACK:

➤ **TRAITEMENT :**

a- traitement physique :

- oui non
- perte pondérale : oui non
- Economie articulaire : oui non
- Rééducation fonctionnelle : oui non
- Port de genouillère : oui non
- Orthèses plantaires : oui non
- Autres :

b- Médical

oui non

• Antalgiques :

- ✓ Paracétamol : oui non posologie :
- ✓ AINS voie générale oui non posologie :
- ✓ AINS voie locale : oui non posologie :
- Anti arthrosiques : oui non posologie :

La place de la prothèse totale du genou dans le traitement de la gonarthrose (A propos de 30 cas)

- Ponction évacuatrice : oui non Nombre de fois :
- infiltrations corticoïdes : oui non Nombre de fois :

c- Chirurgical :

- Arthroscopie ménisectomie lavage : oui non
- Ostéotomie : oui non
 - De valgisation : De varisation :
- Prothèses unicompartmentales : oui non
- Prothèses totales : oui non

Quel genou :

- **BILAN PREOPERATOIRE :** oui non
- Clinique :
 - paraclinique :
 - NFS.PQ groupage Bilan d'hémostase
 - Glycémie urée-créatinine CRP ECBU
 - RX thorax ECG
 - Recherche foyer dentaire oui non
 - Autre bilan :

➤ L'INTERVENTION CHIRURGICALE :

- La PTG est : Unilatérale : Droite Gauche Bilatérale
- Installation du patient :
- Antibioprophylaxie : oui non
 - Si oui, molécule et posologie :
- Mode anesthésie : AG ALR AG+ALR
- Pose cathéter fémoral : oui non
- Voie d'abord : antéro interne antéroexterne autre :
- Type de prothèse :
- Complications peropératoires : oui non

Si oui laquelle :

➤ SUITES OPERATOIRES :

- Antalgiques : oui non
 - Type d'antalgique et à quelle posologie :
- Antibioprophylaxie : oui non
 - Molécule et posologie :
- Anticoagulants : oui non
 - Type, posologie, durée de traitement :
- Transfusion post op : oui non
- Le premier lever/ mise au fauteuil : J.....
- Ablation Redon : J.....
- Rééducation fonctionnelle : J.....
- Marche appui complet avec 2 cannes

La place de la prothèse totale du genou dans le traitement de la gonarthrose (A propos de 30 cas)

- Bilan radiologique post op : oui à J..... non
Favorable défavorable

- Durée d'hospitalisation :

➤ **EVOLUTION /RESULTATS :**

- Recul post opératoire :
- Bilan fonctionnel : favorable défavorable
- Douleur : disparue diminuée inchangée
- Mobilité : degré de flexion : > 110 90-110 60-89
- marche : augmentation périmètre : oui non PM=.....
- Stabilité : meilleure stabilité : oui non
- Bilan radiologique standard post op : fait non fait
Résultat :
- Pangenogramme post op : fait non fait
Déviation angulaire : ... normocorrigée hypocorrigée hypercorrigée
position rotule : normale anormale
Varus résiduel : valgus résiduel
autre :
- Impression subjective du patient :
Très satisfait Satisfait Mécontent
- Survenue de complications : oui non
 - désunion cutanée :
 - hématome :
 - Retard de cicatrisation :
 - infection :
 - Descellement aseptique :
 - Raideur du genou:
 - L'usure du polyéthylène :
 - Complications rotuliennes :
 - Complications de l'appareil extenseur :
 - TVP/ embolie pulmonaire :
 - Autre :
- Résultats globaux : excellent moyen médiocre
- Reprise de la prothèse oui non
Pour quelle raison.....



RESUMES

Résumé

Nous présentons une étude rétrospective de 30 cas traités pour gonarthrose par prothèse totale du genou au service de chirurgie orthopédique et traumatologique de l'hôpital militaire Avicenne de Marrakech, durant une période de cinq ans s'étalant entre le 1er janvier 2005 jusqu'au 31 décembre 2010.

Le but de notre travail est de tracer un profil épidémiologique, d'analyser les complications et les résultats fonctionnels et radiologiques obtenus après l'intervention. Et d'étudier les caractéristiques de la PTG dans gonarthrose.

Le groupe étudié était composé de 30 patients dont 17 femmes et 13 hommes ayant eu une moyenne d'âge de 58 ans au moment de l'intervention.

Le score IKS a été utilisé pour évaluer l'état du genou avant et après l'intervention.

La voie antéro-interne a été préconisée chez tous les malades.

Tous nos patients ont été suivis pendant une moyenne de 20 mois et nous avons noté comme complications postopératoires : 1 cas d'embolie pulmonaire 1 cas de descellement aseptique, 1 cas de Sepsis, 1 cas raideur, et 2 cas de douleurs résiduelles.

Chez tous ces patients il a été constaté une diminution notable de la douleur, et une augmentation considérable du périmètre de marche, devenu illimité chez 40% des patients.

Ces bons résultats certifient ceux qui sont publiés dans la littérature, et laissent affirmer que la prothèse totale du genou est un traitement fiable et efficace des gonarthroses.

Abstract

We present a retrospective study of 30 gonarthrosis cases that have been treated by total knee prosthesis, in the orthopedic surgery and the traumatology services in the military hospital of Marrakesh, Avicenna, for the period of five years starting on 1st January 2005 until 31st December 2010.

The aim of our study is to mark up an epidemiological profile, to analyze the complications as well as the functional and the radiological results achieved after surgery, and to study the characteristics of the PTG in gonarthrosis.

The group studied consisted of 30 patients; 17 of them are women while the other 13 are men. Their average age at the surgery was 58 years old.

The IKS score was used to assess the condition of the knee before and after the intervention.

The antero-medial was recommended for all the patients (100%).

All our patients were observed for an average period of 20 months, and we distinguished some postoperative complications such as: One case of pulmonary embolism, one case of aseptic loosening, one case of Sepsis, one case stiffness, and two cases of residual pain.

After examining all of these patients, it has been recognized an important decrease of the pain and a significant increase of the walking scope that has become unlimited for 40% of the patients.

These good results certify those published in the literature and assert that the knee prosthesis is a reliable and effective treatment for gonarthrosis.

ملخص

نستعرض هنا دراسة استعادية ل 30 حالة استبدال كلي للركبة من اجل الاعتلال المفصلي , تمت معالجتها بقسم جراحة العظام والمفاصل بالمستشفى العسكري ابن سينا بمراكش خلال الخمس سنوات الممتدة من 5 يناير 2006 إلى غاية 30 شنبير 2010.

أما الهدف المتوخى من هذا العمل هو رصد الطابع الوبائي وتحليل المضاعفات و النتائج الوظيفية و الإشعاعية التي حصلت نتيجة هذه العمليات, وكذا دراسة خصائص الاستبدال الكلي للركبة في حالة الاعتلال المفصلي .

تتكون المجموعة التي همتها هذه الدراسة من 30 مريض منها 13 رجلا و 17 امرأة متوسط أعمارهم أثناء الجراحة 58 عاما.

قد تم استعمال معيار IKS لتقييم حالة الركبة قبل و بعد الجراحة.

وفي جميع هذه الحالات اعتمدت الطريقة الأمامية الداخلية.

أثناء تتبع جميع المرضى لمدة 20 شهرا في المتوسط تم رصد المضاعفات البعد جراحية التالية:

حالة انسداد رئوي واحدة, حالة تفكك طاهر واحدة, حالة تعفن الدم واحدة, واحدة حالة تصلب في الركبة, و حالتها الام مترصبة.

هذا و قد لوحظ لدى جميع المرضى تقليص ملموس من الآلام و ارتفاع كبير في المسافة المقدر

على مشيها و التي اصبحت غير محدودة عند 40 % منهم

تعتبر هذه النتائج الإيجابية مدعمة لما سبق نشره من دراسات في الموضوع و تؤكد نجاعة

البدلات الكاملة للركبة في علاج الاعتلال المفصلي للركبة.



BIBLIOGRAPHIE

1. **Chevalier JM.**
Anatomie : Appareil locomoteur.
Paris, 1998;316–339.
2. **Y. Catonné, T. Judet**
Ostéotomies tibiales
Revue de Chirurgie Orthopédique et Traumatologique 2010 ; 96,7 : 907–919.
3. **Müller W.**
Le genou : anatomie, biomécanique et reconstruction ligamentaire.
Berlin : Springer-Verlag, 1994 : 158–170
4. **JP Carret**
Biomécanique de l'articulation du genou
Conférences d'enseignements de la Sofcot, 1991.
5. **Pauwels F:**
Biomécanics of the loco motor apparatus.
Spring Verlag. Berlin, New York. 1980.
6. **R. Forestier, A. Francon, V. Briole, C. Genty, X. Chevalier, P. Richette**
Critères diagnostiques de l'arthrose généralisée: étude préliminaire dans une population de gonarthrose.
Revue du rhumatisme 2011 ; 78(4):395–397.
7. **P. Richette.**
Généralités sur l'arthrose : épidémiologie et facteurs de risque.
EMC – Appareil locomoteur 2008:1–5 [Article 14–003–C–20].
8. **Liyong Jianga, Wenjing Tiana, Yingchen Wangb, Jiesheng Rongc, Chundan Baoa, Yupeng Liua, Yashuang Zhaoa, Chaoxu Wangd,**
Indice de masse corporelle et susceptibilité à l'arthrose du genou : méta-analyse
Revue du rhumatisme 2012 ;79 :142–148
9. **T. Marhadour, D. Guellec, A. Saraux, V. Devauchelle-Pensec, S. Jousse-Joulin, D. Cornec**
Épidémiologie et facteurs de risque de l'arthrose.
Soins 2012 ; 768 : 28.
10. **Philippe Ravaud, Maxime Dougados**
Définition et épidémiologie de la gonarthrose.
Rev Rhum 2000; 67 Suppl 3: 130–7.

11. **Patrick Le Goux, Milka Maravic**
Arthrose des articulations portantes et sport : épidémiologie, évaluation et prise en charge
Revue du rhumatisme 2013 ; 80(2) : 106–110.
12. **Y. Carrillon**
Imagerie de la gonarthrose.
La gonarthrose.
Approche pratique en orthopédie-traumatologie 2006 : 239–246
13. **Menkes Cj**
Radiographic criteria for Classification of osteoarthritis.
J. Rheumatol 1991; 28 : 13–5.
14. **Ahlback S**
Osteoarthritis of the knee : a radiographic investigation.
Acta. Radiol. Stockholm 1968 ; 227 : 7–72.
15. **Kellgren Jh, Lawrence Js**
Radiological assessment of osteoarthritis.
Ann. Rheum. Dis. 1957; 16 : 494–501.
16. **S. Poitras, M. Rossignol, J. Avouac, B. Avouac, C. Cedraschi, Nordin**
Recommandations pour le traitement de l'arthrose du genou: sont-elles applicables?
Kinésithérapie, la revue 2012 ; 12(122) :28–39.
17. **Zhang W., Doherty M., Peat G., Bierma-Zeinstra M.A., Arden N.K., Bresnihan B. , et al.**
EULAR evidence-based
recommendations for the diagnosis of knee osteoarthritis
Ann. Rheum. Dis. 2010 ; 69 : 483–489
18. **Zhang W., Nuki G., Moskowitz R.W., Abramson S., Altman R.D., Arden N.K. , et al.**
OARSI
recommendations for the management of hip and knee osteoarthritis: part III. Changes in evidence following systematic cumulative update of research published through January 2009
Osteoarthritis Cartilage 2010; 18 : 476–499
19. **Recommandations de l'EULAR pour le traitement de la gonarthrose**
Jordan et al. *Ann Rheum Dis* 2003 ; 62 : 1145–55

20. **Romain Forestier, Bernard Graber Duvernay, Daniel Briancon :**
Les traitements physiques de la gonarthrose
Rev Rhum 2000; 67 Suppl3: 186–8
21. **Felson Dt.**
Does excess weight cause Osteoarthritis and why? Ann Rheum Dis 1996 ; 55 : 668–70.
22. **R. Sbalti , R. Maaoui, I. Jebalia Cherif, H. Rahal**
Intérêt de la rééducation dans la gonarthrose: étude comparative entre sujets âgés et sujets jeunes.
Annals of Physical and Rehabilitation Medicine 2012; 55(S1) : e267
23. **Tan J, Balci N, Sepici V, Gener Fa.**
Isokinetic and isometric strength in osteoarthrosis of the knee. A comparative study with healthy women. Am J Phys Med Rehabil 1995 ; 74 : 364–9.
24. **Fisher Nm, White Sc, Yack Hj, Smolinski Rj, Pendergast Dr.**
Muscle function and gait in patients with knee osteoarthritis before and after muscle rehabilitation.
Disabil Rehabil 1997 ; 19 : 47–55.
25. **Conelly Dm, Vandervoort Aa.**
Effects of detraining on knee extensor strenght and functional mobility in a groupe of elderly women.
J Orthop Sports Phys Ther 1997 ; 26 : 340–6.
26. **F. Rannou, E. Coudeyre**
Des données fondamentales à la pratique clinique dans la rééducation de la gonarthrose.
La Lettre de médecine physique et de réadaptation 2011 ; 27(1) :5–8.
27. **O. Fichez**
Traitement de la gonarthrose du jeune sportif.
Journal de Traumatologie du Sport 2013 ; 360 (1) : 11–16
28. **B. Mazieres.**
Traitement médical de l'arthrose.
EMC, Appareil locomoteur 2008 ; 14 :3–40
29. **Caroline Gillot–Lavabre**
L'arthrose et ses traitements.
L'aide–soignante 2001 ; 25(132) : 21–22.

30. **B. Mazières**
Traitement médical de l'arthrose.
Encycl Med Chir , Appareil locomoteur 2008 : 14-003.
31. **Vaile Jh, Davis P.**
Topical NSAIDs for musculoskeletal conditions.
A review of the literature. Drugs 1998 ; 56 : 783-99.
32. **Bannwarth B.**
Risk-benefit assessment of opioids in chronic non-cancer pain.
Drug Saf 1999 ; 21: 283-96.
33. **Villani P, Bouvenot G.**
Approche de l'intensité de l'effet placebo dans l'évaluation des anti-arthrosiques symptomatiques d'action lente.
Presse Med 1998 ; 27 : 21 l-4.
34. **David Dejour, Henri Dejour**
Le traitement chirurgical de la gonarthrose
Rev Rhum 2000; 67(3): 189-95.
35. **G.Bellier, P.Djian.**
chirurgie de la gonarthrose.
EMC, appareil locomoteur 2010, 14-326-A-10.
36. **Pridie Km**
A method of resurfacing osteoarthritic knee joint.
J Bone Joint Surg 1959 ; 41 B (3) : 618-619.
37. **Patel Dv, Aicroth Pm, Moyes St**
Arthroscopic debridement for degenerative arthritis of the knee ; the operative technique and preliminary results.
J Bone Joint Surg 1991 ; 73 B(l) : 62.
38. **Bert Jm, Maschka K**
The arthroscopic treatment of unicompartmental gonarthrosis : a five year follow-up study of abrasion arthroplasty plus arthroscopic debridement and arthroscopic debridement alone.
Arthroscopy 1989 ; 5 : 25-32.

39. **Dandy Dj**
Arthroscopic debridement of the knee for osteoarthritis
J Bone Joint Surg 1991 ; 73 B : 877-879.
40. **Gibson Jna, White Md, Chapman Vm, Strachan Rk**
Arthroscopic lavage and debridement for osteoarthritis of the knee.
J Bone Joint Surg 1992 ; 74 B (4) : 534-537.
41. **Salisbury Rb, Nottage Wm, Gardner V**
The effect of alignment on results in arthroscopic debridement of the degenerative knee.
Clin Orthop 1985 ; 198 : 268-272.
42. **Burks Rt.**
Arthroscopy and degenerative arthritis of the knee: a review of the literature.
Arthroscopy 1990; 6: 43-7.
43. **Rand Ja.**
Role of arthroscopy in osteoarthritis of the knee. Arthroscopy 1991 ; 7 : 358-63.
44. **Cabrol C**
Anatomie. Atlas commenté d'anatomie humaine pour étudiants et praticiens par W.Kahle, H.Leonhardt, W.Platzer.
Tome 1. Appareil locomoteur. Medecine-Sciences. Flammarion. 1998.
45. **Lerat J.L.**
Ostéotomies dans la gonarthrose
Conférences d'enseignement Paris: Elsevier 2000 :165-201.
46. **LEVIGNE C et BONNIN M.**
Ostéotomie tibiale de valgisation pour arthrose fémorotibiale interne. Résultats d'un échantillon de 217 ostéotomies.
7es Journées lyonnaises de chirurgie du genou. Les gonarthroses. Lyon. 1991 ; 142-169.
47. **Jenny Jy, Tavan A., Jenny G., Kehr P.**
Taux de survie à long terme des ostéotomies tibiales de valgisation pour gonarthrose
Rev Chir Orthop 1998 ; 84 : 350-357.
48. **P. Hernigou,**
Technique de l'ostéotomie tibiale de valgisation par ouverture interne
Open wedge tibial osteotomy 2011.

49. **Murphy Sb.**
Tibial osteotomy for genu varum. Indications, preoperative planning, and technique.
Orthop Clin North Am 1994 ; 25 : 477-82.
50. **Philippe Hernigou.**
Actualités en chirurgie orthopédique.
EMC – Appareil locomoteur 2002:1-3 : 15-995.
51. **Hernigou PH, Deschamps G**
Les prothèses unicompartmentales du genou.
Rev Chir Orthop 1996 ; 82 (I) : 23-60.
52. **Cartier Ph, Epinette JA, Deschamps G, Hernigou Ph.**
Indications et limites des prothèses unicompartmentales.
Cahiers d'enseignement de la SOFCOT,65,ed. Paris :Expansion scientifique publications ;1998.
53. **Rand Ja, Ilstrup Dm**
Survivorship analysis of total knee arthroplasty.
Cumulative rates survival of 9200 total knee arthroplasties. J Bone Joint Surg 1991 ; 73 A (3) : 397-410
54. **Saragaglia, carpentier**
Les indications chirurgicales dans la gonarthrose.
Rhumatologie, 1985 ; 6 (37) : 187-192.
55. **T. Joachim, P. Delincé**
L'arthroplastie totale du genou.
Revue de Chirurgie Orthopédique et Traumatologique 2012 ; 98(5) : 540.
56. **Pascal Christel, Jean Jusserand.**
Rééducation de l'arthroplastie totale du genou.
EMC – Kinésithérapie-Médecine physique-Réadaptation 1994:1-0 [Article 26-296-B-10].
57. **Hui Fc, Fitzgerald Rh**
Hinged total knee arthroplasty.
J Bone Joint Surg 1980 ; 62 (4) : 513-51.
58. **Gunston Fh**
Polycentric knee arthroplasty : prosthetic simulation of normal knee movement.
J Bone Joint Surg 1971 ; 53B : 272-277.

59. **P.Deroche**
Historique, évolution des concepts, différentes prothèses actuelles.
La gonarthrose.
Approche pratique en orthopédie-traumatologie 2006 : 239-246.
60. **Coventry Mb, Finerman Ga, Riley Lh, Turner Rh, Upshaw JE**
A new geometric knee for total knee arthroplasty.
Clin Orthop 1972 ; 93 : 157-162 .
61. **Aubriot JH.**
Historique et évolution des prothèses totales du genou.
Cahier d'enseignement de la SOFCOT n°35. Paris : Expansion Scientifique Française,
1998 : 1-7.
62. **Sledge Cb, Ewald Nc**
Total knee arthroplasty experience at the Robert Breck Brigham Hospital.
Clin Orthop 1979 ; 145 : 78-86
63. **Wagner J, Masses Y.**
Historique de l'arthroplastie du genou par implants partiels ou totaux.
Acta Orthop. Belg 1973; 39: 11-39.
64. **Insall Jn.**
Total knee replacement. In : Insall JN ed. Surgery of the knee. New York.
Churchill Livingstone. 1984 ; pp 587-595.
65. **Hungerford Ds, Krackow Ka, Kenna Rv.**
Two to five years experience with a cementless porous coated total knee prosthesis. In :
Rand JA, Dorr LD eds. Total knee arthroplasty : proceedings of the knee society. 1985-
1986. Md : Aspen Publishers. Rockville. 1987
66. **Olivier Guingand, Guy Breton.**
Rééducation et arthroplastie totale du genou.
EMC - Kinésithérapie-Médecine physique-Réadaptation 2003:1-16 [Article 26-296-A-
05].
67. **Argenson J.N., Scuderi G.R., Komistek R.D., Scott W.N., Kelly M.A., Aubaniac J.M.**
In vivo kinematic evaluation and design considerations related to high flexion in total
knee arthroplasty J. Biomech. 2005 ; 38 : 277-284.

68. **Maruyama S., Yoshiya S., Matsui N., Kuroda R., Kurosaka M.**
Functional comparison of posterior cruciate-retaining versus posterior stabilized total knee arthroplasty J. Arthroplasty 2004; 19: 349-353 .
69. **M. Bonnin, J.-R. Laurent, D. Hutten.**
Reprises de prothèses totales du genou.
EMC – Techniques chirurgicales – Orthopédie-Traumatologie 2009:1-21 [Article 44-848].
70. **Keblish PA The lateral approach to the valgus knee.**
Surgical technique and analysis of 53 cases with over two-year follow-up evaluation.
Clin Orthop 1991 ; 271 : 52-62.
71. **C. Mabit**
Prothèse totale du genou : analyse chirurgicale.
Journal de réadaptation médicale 2002 ; 22 :3.
72. **V. Salvator-Witvoet , R. Belmahfoud , M. Bovard , J.F. Boffa**
Les prothèses de genou compliquées.
Journal de réadaptation médicale 2002 ; 22, 3 :68-74
73. **Etienne Pénétrat, Michel Yvroud, Régis Traversari**
Une évolution de voie d'abord dans la prothèse totale de genou : la voie d'abord en Y.
Revue de Chirurgie Orthopédique et Traumatologique 2012 ; 98(7S) : 291-292
74. **enri Dejour, David Dejour.**
Technique d'implantation des prothèses du genou.
EMC, Techniques chirurgicales – Orthopédie-Traumatologie 1996 :44-850.
75. **PA Mathieu, PS Marcheix, F Dalmay, C Mabit**
Place respective de l'ostéotomie tibiale de valgisation (OTV) et de l'arthroplastie unicompartmentale de genou (PUC) dans le traitement de l'arthrose fémorotibiale médiale. Étude comparative de 57 OTV versus 41 PUC à plus de cinq ans de recul.
Revue de Chirurgie Orthopédique et Traumatologique 2013 ; 99(4) : S53-S59.
76. **B Noesberger, Jm Paillot**
Biomécanique du genou 1976.

77. **F. Chatain , S. Denjean, J.L. Delalande , H. Chavane, J. Bejui–Hugues, O. Guyen**
Reprise, en chirurgie du genou assistée par ordinateur, de prothèses unicompartimentales par prothèse totale.
Revue de Chirurgie Orthopédique et Traumatologique 2012 ; 98(6) : 653–660.
78. **Lustig, S., Oussedik, S., Scholes, C., Coolican, M., & Parker, D.**
Evaluation avec un système de navigation de la précision d'une instrumentation sur mesure pour prothèse totale du genou: étude prospective de 60 cas.
Revue de Chirurgie Orthopédique et Traumatologique 201 ; 98(7), S337.
79. **C. J. Minns Lowe, K. L. Barker, M. Dewey, C. M. Sackley; Risberg May Arna**
Effets bénéfiques à court terme d'un programme de kinésithérapie après arthroplastie du genou pour gonarthrose.
Kinésithérapie la revue 2010 ; 101 : 17–18.
80. **Olivier Guingand, Guy Breton.**
Rééducation et arthroplastie totale du genou.
EMC – Kinésithérapie–Médecine physique–Réadaptation 2003:1–16 [Article 26–296–A–05].
81. **Pascal Gouilly**
Orientation en rééducation après prothèse totale de genou : proposition d'un tableau synthétique.
Kinésithérapie, la revue 2012 ; 12(127) : 24–28.
82. **S.–W. Huang ,P.–H. Chen ,Y.–H. Chou**
Intérêt d'un programme préopératoire simplifié de rééducation à domicile sur la durée de séjour des patients opérés d'une prothèse totale de genou.
Revue de Chirurgie Orthopédique et Traumatologique 2012 ; 98(3), 227–228.
83. **J.F. Flez**
Intérêt d'un programme d'éducation thérapeutique avant la mise en place d'une prothèse totale de genou.
Annals of Physical and Rehabilitation Medicine 2012; 55 (S1):122.
84. **Neryret**
Prothèses totales du genou postéro stabilisées : Résultats à 5 et 10 ans.
Prothèses totales du genou, 2002 ; 81 : 258– 272.

- 85. Briard JI**
Prothèses totales du genou à appui mobile, résultats cliniques de 3 à 10 ans
Prothèses totale du genou du genou, 2002 ; 81 : 241 –248
- 86. Caton J., Merabet Z. :**
Prothèses totales du genou non contraintes à conservation des deux ligaments croisés.
Cahiers d’enseignement de la SOFCOT, 2002 ;81 : 241–280.
- 87. Nordin**
Résultats à 5 et 10 ans des prothèses totales du genou à plateau fixe conservant le ligament croisé postérieur
Prothèses totales du genou, 2002 ; 81 :249– 257.
- 88. Trillat A, Dejour H, Bousquet G, Grammont P**
La prothèse rotatoire du genou.
Rev. Chir. Orthop. 1973; 59 (6): 513–22.
- 89. El Imadi .H**
Traitement chirurgical de la gonarthrose par prothèse totale du genou.
Thèse médecine rabat 55/2004.
- 90. El Otman .H**
Prothèses totales du genou (à propos de 92 cas)
Thèse médecine Casablanca 318/2003.
- 91. De Polignac :**
Prothèses du genou après échec des ostéotomies pour gonarthrose :
A propos de 69 prothèses à glissement conservent les deux ligaments croisé ou le ligament croisé postérieur seul (thèse) Lyon : université Claude Bernard Lyon I, 2000
- 92. G. Deschamps, F. Khamib, Y. Catonné, C. Chola, C. Bussièrea, P. Massin**
Prothèse totale pour gonarthrose post-traumatique sur cal vicieux extra-articulaire.
Revue de Chirurgie Orthopédique et Traumatologique 2010 ; 96(8) :940–946.
- 93. Y. Chatrenet.**
Évaluations clinique et fonctionnelle du genou.
EMC – Kinésithérapie–Médecine physique–Réadaptation 2013;9(1):1–17 [Article 26–008–E–20].

94. **Carlier Y, Duthoit E, Epinette Ja**
Prothèses totales du genou de Miller–Gallante : notre expérience a 3 ans a propos de 214 cas.
Cahier d'Enseignement de la SOFCOT 1989 ; 35.
95. **Huten D., Nordin Jy.**
Principes techniques des prothèses tricompartimentales à glissement.
Cahiers d'enseignement de la SOFCOT, 1989 : 25–40.
96. **Deroches P**
La prothèse totale a glissement du genou HLS I.
Résultats d'une série de 375 cas. These Med., Lyon, n°34. 1992.
97. **Dejour. D, Deschanps G**
Résultats comparatifs des prothèses HLPS et HLPSCP à 9 ans et 7 ans de recul 9 ème Journées lyonnaises cde chirurgie du genou, sauramps médical : 1999.: 149– 158.
98. **L. Havé , M.–G. Tondeur , C. Fournel , O. Jacquin , R. Goldet**
Incidence des complications thrombo–emboliques après arthroplasties totales de la hanche et du genou.
Annals of Physical and Rehabilitation Medicine 2012 ;55(S1) : 56.
99. **G. Deschamps**
Place des différents types d'arthroplastie dans le traitement de l'arthrose du genou.
Maîtrise Orthopédique 2003 ; 21.
100. **Kern, Grégory**
Survie à dix ans des changements en deux temps de prothèses totales de genou infectées. Intérêt d'un protocole standardisé.
Revue de Chirurgie Orthopédique et Traumatologique 2012 ; 98(7) : S362.
101. **Jaffar–Bandjee Z, F.Lecuire, M. Basso, J.Rebouillat**
Résultats à long terme de la prothèse totale du genou (recul de 10 à13 ans),
Acta orthopedica belgica 1995; 61: 1.
102. **Hervé Olivier, Christophe Guire.**
Traitement chirurgical des gonarthroses.
EMC – Appareil locomoteur 1994:1–0 [Article 14–326–A–10].

- 103. Jacques Yves Nordin, C Court.**
Diagnostic et conduite à tenir devant une prothèse de genou douloureuse.
EMC – Appareil locomoteur 2002:1-8 [Article 14-326-B-10].
- 104. D. Cherqaoui ,Y. El Anbari , Y. Abdelfattah , B. El Mabrouki ,F. Lmidmani, A. El Fatimi**
Qualité de vie et fonction après arthroplastie totale de genou.
Journal de réadaptation médicale 2012 ; 32(3) : 119-122 .
- 105. Bercovy M**
Prothèses du genou: Pour ou contre les plateaux mobiles
Maîtr Orthop 2000 ; 119(1) : 20-27.
- 106. E. Molina, A .Defasque, Mp. Barron, C. Cyteval.**
Imagerie des prothèses du genou.
Journal de Radiologie 2009 ; 90(5) : 561-575.
- 107. Charlotte Frenot, Bernard Petitdant**
Flexion du genou après arthroplastie totale, comparaison de deux positions de goniométrie.
Kinésithérapie, la revue 2013 ; 13(133) : 32-37.

قسم الطبيب

اقسم بالله العظيم

أن أراقب الله في مهنتي.

وأن أكون حياة الإنسان في عاقبة أدوارها في كل الظروف والأحوال

بإخلا وسعي في استنقاذها من الملاك والمرضى والألم والقلق.

وأن أحفظ للناس حرمتهم، وأستر عورتهم، وأحتة سرهم.

وأن أكون على الدوام من وسائل رحمة الله، بإخلا ومهنتي الطبية للفريق والبعيد، للعالم والطاق.

والصديق والعدو.

وأن أثابر على طلب العلم، أسخره لرفع الإنسان.. لا لأخاه.

وأن أوقر من علمي، وأعلم من يخرني، وأكون أخاً لكل زميل في المهنة الطبية

مُتعاونين على البر والتقوى.

وأن تكون حياتي صادق إيماني في سرّي وعلاقتي ، نقيّة مما يشينها تجاة الله ورَسُولِهِ

والمؤمنين.

والله على ما أقول شهيد



جامعة القاضي عياض
كلية الطب و الصيدلة
مراكش

أطروحة رقم 66

سنة 2013

مكانة الاستبدال الكلي للركبة
في علاج الاعتلال المفصلي للركبة
(حول 30 حالة)

الأطروحة

قدمت ونوقشت أمام العموم يوم .../.../2013
من طرف

السيدة سلمى لحمامصي

المزداة بتاريخ 20 يناير 1987 بفاس

لنيل شهادة الدكتوراه في الطب

الكلمات الأساسية :

الركبة- الاعتلال المفصلي للركبة -استبدال الركبة الكلي.

اللجنة

الرئيس

السيد ح. سعدي

أستاذ في جراحة العظام والمفاصل

المشرف

السيد ف. كلوية

أستاذ مبرز في جراحة العظام والمفاصل

السيد خ. كولالي ادريسي

أستاذ مبرز في جراحة العظام والمفاصل

السيد ر. نعمان

أستاذ في طب العظام والمفاصل

السيد أ. الفكري

أستاذ في طب الاشعة

الحكام