



UNIVERSITE CADI AYYAD
FACULTE DE MEDECINE ET DE PHARMACIE
MARRAKECH

ANNEE 2012

THESE N° 92

**Profil épidémiologique et prise en charge des tumeurs de la
fosse cérébrale postérieure chez l'enfant de moins de 16
ans (2003–2010) Expérience du service de neurochirurgie
CHU Mohammed VI**

THESE

PRESENTEE ET SOUTENUE PUBLIQUEMENT LE ... / ... / 2012

PAR

Mme **CHAIMAE AZZOUZI**

NEE LE 13 JANVIER 1987 A TANGER

POUR L'OBTENTION DU DOCTORAT EN MEDECINE

MOTS-CLES:

Tumeur – FCP – Imagerie – Enfant – Chirurgie

JURY

M. S. AIT BEN ALI Professeur de Neurochirurgie	PRESIDENT
M. M. LMEJJATI Professeur agrégé de Neurochirurgie	RAPPORTEUR
M. H. GHANNANE Professeur agrégé de Neurochirurgie	} JUGES
M. H. NEJMI Professeur agrégé d'Anesthésie-réanimation	
M. M. BOURROUS Professeur agrégé de Pédiatrie	
Mme. N. CHERIF IDRISI EL GANOUNI Professeur agrégé de Radiologie	

بِسْمِ اللَّهِ الرَّحْمَنِ الرَّحِيمِ

ربِّ أَوْزَعْنِي أَنْ أَشْكُرَ
نِعْمَتَكَ الَّتِي أَنْعَمْتَ عَلَيَّ
وَعَلَى وَالِدِيَّ وَأَنْ أَعْمَلَ طَالِبًا
تَرْضَاهُ وَأُطِيعَ لِي فِي ذُرِّيَّتِي
إِنِّي تَوَكَّلْتُ عَلَىكَ وَإِنِّي مِنَ
الْمُسْلِمِينَ



Serment d'Hippocrate

Au moment d'être admis à devenir membre de la profession médicale, je m'engage solennellement à consacrer ma vie au service de l'humanité.

Je traiterai mes maîtres avec le respect et la reconnaissance qui leur sont dus.

Je pratiquerai ma profession avec conscience et dignité. La santé de mes malades sera mon premier but.

Je ne trahirai pas les secrets qui me seront confiés.

Je maintiendrai par tous les moyens en mon pouvoir l'honneur et les nobles traditions de la profession médicale.

Les médecins seront mes frères.

Aucune considération de religion, de nationalité, de race, aucune considération politique et sociale, ne s'interposera entre mon devoir et mon patient.

Je maintiendrai strictement le respect de la vie humaine dès sa conception.

Même sous la menace, je n'userai pas mes connaissances médicales d'une façon contraire aux lois de l'humanité.

Je m'y engage librement et sur mon honneur.

Déclaration Genève, 1948.





LISTE DES PROFESSEURS

UNIVERSITE CADI AYYAD
FACULTE DE MEDECINE ET DE PHARMACIE
MARRAKECH

Doyen Honoraire

: Pr. Badie–Azzamann MEHADJI

ADMINISTRATION

Doyen

: Pr. Abdelhaq ALAOUI YAZIDI

Vice doyen à la recherche

: Pr. Badia BELAABIDIA

Vice doyen aux affaires pédagogiques

: Pr. Ag Zakaria DAHAMI

Secrétaire Général

: Mr. Azzeddine EL HOUDAIGUI

PROFESSEURS D'ENSEIGNEMENT SUPERIEUR

ABOUSSAD	Abdelmounaim	Néonatalogie
AMAL	Said	Dermatologie
ASMOUKI	Hamid	Gynécologie – Obstétrique A
ASRI	Fatima	Psychiatrie
AIT BENALI	Said	Neurochirurgie
ALAOUI YAZIDI	Abdelhaq	Pneumo–phtisiologie
BENELKHAIAT BENOMAR	Ridouan	Chirurgie – Générale
BELAABIDIA	Badia	Anatomie–Pathologique
BOUMZEBRA	Drissi	Chirurgie Cardiovasculaire
BOUSKRAOUI	Mohammed	Pédiatrie A
CHABAA	Laila	Biochimie

CHOULLI	Mohamed Khaled	Neuropharmacologie
ESSAADOUNI	Lamiaa	Médecine Interne
FIKRY	Tarik	Traumatologie- Orthopédie A
FINECH	Benasser	Chirurgie - Générale
KISSANI	Najib	Neurologie
KRATI	Khadija	Gastro-Entérologie
LATIFI	Mohamed	Traumato - Orthopédie B
MOUDOUNI	Said mohammed	Urologie
MOUTAOUAKIL	Abdeljalil	Ophthalmologie
RAJI	Abdelaziz	Oto-Rhino-Laryngologie
SARF	Ismail	Urologie
SBIHI	Mohamed	Pédiatrie B
SOUMMANI	Abderraouf	Gynécologie-Obstétrique A

PROFESSEURS AGREGES

ABOULFALAH	Abderrahim	Gynécologie - Obstétrique B
ADERDOUR	Lahcen	Oto-Rhino-Laryngologie
AMINE	Mohamed	Epidémiologie - Clinique
AIT SAB	Imane	Pédiatrie B
AKHDARI	Nadia	Dermatologie
BOURROUS	Monir	Pédiatrie A
CHELLAK	Saliha	Biochimie-chimie (Militaire)
DAHAMI	Zakaria	Urologie
EL ADIB	Ahmed rassane	Anesthésie-Réanimation
EL FEZZAZI	Redouane	Chirurgie Pédiatrique
EL HATTAOUI	Mustapha	Cardiologie
ELFIKRI	Abdelghani	Radiologie (Militaire)

ETTALBI	Saloua	Chirurgie – Réparatrice et plastique
GHANNANE	Houssine	Neurochirurgie
LMEJJATI	Mohamed	Neurochirurgie
LOUZI	Abdelouahed	Chirurgie générale
LRHEZZIOUI	Jawad	Neurochirurgie(Militaire)
MAHMAL	Lahoucine	Hématologie clinique
MANOUDI	Fatiha	Psychiatrie
MANSOURI	Nadia	Chirurgie maxillo–faciale Et stomatologie
NAJEB	Youssef	Traumato – Orthopédie B
NEJMI	Hicham	Anesthésie – Réanimation
OULAD SAIAD	Mohamed	Chirurgie pédiatrique
SAIDI	Halim	Traumato – Orthopédie A
SAMKAOUI	Mohamed Abdenasser	Anesthésie– Réanimation
TAHRI JOUTEI HASSANI	Ali	Radiothérapie
TASSI	Noura	Maladies Infectieuses
YOUNOUS	Saïd	Anesthésie–Réanimation

PROFESSEURS ASSISTANTS

ABKARI	Imad	Traumatologie–orthopédie B
ABOU EL HASSAN	Taoufik	Anesthésie – réanimation
ABOUSSAIR	Nisrine	Génétique
ADALI	Imane	Psychiatrie
ADALI	Nawal	Neurologie
ADMOU	Brahim	Immunologie
AGHOUTANE	El Mouhtadi	Chirurgie – pédiatrique

AISSAOUI	Younes	Anesthésie Reanimation (Militaire)
AIT BENKADDOUR	Yassir	Gynécologie – Obstétrique A
AIT ESSI	Fouad	Traumatologie–orthopédie B
ALAOUI	Mustapha	Chirurgie Vasculaire périphérique (Militaire)
ALJ	Soumaya	Radiologie
AMRO	Lamyae	Pneumo – phtisiologie
ANIBA	Khalid	Neurochirurgie
ARSALANE	Lamiaie	Microbiologie– Virologie (Militaire)
BAHA ALI	Tarik	Ophthalmologie
BAIZRI	Hicham	Endocrinologie et maladies métaboliques (Militaire)
BASRAOUI	Dounia	Radiologie
BASSIR	Ahlam	Gynécologie – Obstétrique B
BELBARAKA	Rhizlane	Oncologie Médicale
BELKHOUCHE	Ahlam	Rhumatologie
BEN DRISS	Laila	Cardiologie (Militaire)
BENCHAMKHA	Yassine	Chirurgie réparatrice et plastique
BENHADDOU	Rajaa	Ophthalmologie
BENHIMA	Mohamed Amine	Traumatologie–orthopédie B
BENJILALI	Laila	Médecine interne
BENZAROUEL	Dounia	Cardiologie
BOUCHENTOUF	Rachid	Pneumo–phtisiologie (Militaire)
BOUKHANNI	Lahcen	Gynécologie – Obstétrique B
BOURRAHOUCHE	Aicha	Pédiatrie
BSSIS	Mohammed Aziz	Biophysique

CHAFIK	Aziz	Chirurgie Thoracique (Militaire)
CHAFIK	Rachid	Traumatologie–orthopédie A
CHERIF IDRISSE EL GANOUNI	Najat	Radiologie
DAROUASSI	Youssef	Oto–Rhino – Laryngologie (Militaire)
DIFFAA	Azeddine	Gastro – entérologie
DRAISS	Ghizlane	Pédiatrie A
EL AMRANI	Moulay Driss	Anatomie
EL ANSARI	Nawal	Endocrinologie et maladies métaboliques
EL BARNI	Rachid	Chirurgie Générale (Militaire)
EL BOUCHTI	Imane	Rhumatologie
EL BOUIHI	Mohamed	Stomatologie et chirurgie maxillo faciale
EL HAOUATI	Rachid	Chirurgie Cardio Vasculaire
EL HAOURY	Hanane	Traumatologie–orthopédie A
EL HOUDZI	Jamila	Pédiatrie B
EL IDRISSE SLITINE	Nadia	Pédiatrie (Néonatalogie)
EL KARIMI	Saloua	Cardiologie
EL KHADER	Ahmed	Chirurgie Générale (Militaire)
EL KHAYARI	Mina	Réanimation médicale
EL MANSOURI	Fadoua	Anatomie – pathologique (Militaire)
EL MEHDI	Atmane	Radiologie
EL MGHARI TABIB	Ghizlane	Endocrinologie et maladies métaboliques
EL OMRANI	Abdelhamid	Radiothérapie
FADILI	Wafaa	Néphrologie

FAKHIR	Bouchra	Gynécologie – Obstétrique B
FAKHIR	Anass	Histologie – embryologie cytogénétique
FICHTALI	Karima	Gynécologie – Obstétrique B
HACHIMI	Abdelhamid	Réanimation médicale
HAJJI	Ibtissam	Ophthalmologie
HAOUACH	Khalil	Hématologie biologique
HAROU	Karam	Gynécologie – Obstétrique A
HOCAR	Ouafa	Dermatologie
JALAL	Hicham	Radiologie
KADDOURI	Said	Médecine interne (Militaire)
KAMILI	El ouafi el aouni	Chirurgie – pédiatrique générale
KHALLOUKI	Mohammed	Anesthésie–Réanimation
KHOUCHANI	Mouna	Radiothérapie
KHOULALI IDRISSE	Khalid	Traumatologie–orthopédie (Militaire)
LAGHMARI	Mehdi	Neurochirurgie
LAKMICHI	Mohamed Amine	Urologie
LAKOUICHMI	Mohammed	Chirurgie maxillo faciale et Stomatologie (Militaire)
LAOUAD	Inas	Néphrologie
LOUHAB	Nissrine	Neurologie
MADHAR	Si Mohamed	Traumatologie–orthopédie A
MAOULAININE	FadlMrabihrabou	Pédiatrie (Néonatalogie)
MARGAD	Omar	Traumatologie – Orthopédie B
MATRANE	Aboubakr	Médecine Nucléaire
MOUAFFAK	Youssef	Anesthésie – Réanimation
MOUFID	Kamal	Urologie (Militaire)

MSOUGGAR	Yassine	Chirurgie Thoracique
NARJIS	Youssef	Chirurgie générale
NOURI	Hassan	Oto-Rhino-Laryngologie
OUALI IDRISSE	Mariem	Radiologie
OUBAHA	Sofia	Physiologie
OUERIAGLI NABIH	Fadoua	Psychiatrie (Militaire)
QACIF	Hassan	Médecine Interne (Militaire)
QAMOUSS	Youssef	Anesthésie – Réanimation (Militaire)
RABBANI	Khalid	Chirurgie générale
RADA	Noureddine	Pédiatrie
RAIS	Hanane	Anatomie-Pathologique
ROCHDI	Youssef	Oto-Rhino-Laryngologie
SAMLANI	Zouhour	Gastro – entérologie
SORAA	Nabila	Microbiologie virologie
TAZI	Mohamed Illias	Hématologie clinique
ZAHLANE	Mouna	Médecine interne
ZAHLANE	Kawtar	Microbiologie virologie
ZAOUI	Sanaa	Pharmacologie
ZIADI	Amra	Anesthésie – Réanimation
ZOUGAGHIE	Laila	Parasitologie –Mycologie

A decorative, ornate frame with intricate scrollwork and flourishes. The frame is rectangular with rounded corners and features a central vertical axis of symmetry. The word "DEDICACES" is written in a bold, serif, all-caps font across the center of the frame. The letters are slightly shadowed, giving them a three-dimensional appearance as if they are floating within or attached to the frame.

DEDICACES

Toutes les lettres ne sauraient trouver les mots qu'il faut....✍
Tous les mots ne sauraient exprimer la gratitude, l'amour,
Le respect, la reconnaissance...✍
Aussi, c'est tout simplement
que ... ✍



Je dédie cette Thèse...✍

AU GRAND DIEU, TOUT PUISSANT
EN SIGNE DE MA FOI ET MA GRATITUDE

À MON TRÈS CHER PÈRE

*C'est à travers tes encouragements que j'ai opté pour cette noble profession
et, c'est à travers tes critiques que je me suis réalisée.*

*J'espère avoir répondu aux espoirs que tu as fondés en moi qu'aînée de tes
deux fants.*

*Je ne pourrai d'aucune manière t'exprimer ce que j'éprouve pour tout ce
que tu as fait pour moi.*

*Tu es pour moi un père exemplaire, compréhensif, affectueux et dévoué.
Je suis et je serai toujours fascinée par ta simplicité, ta bonté naturelle, et ta
grande personnalité.*

*Il n'y a pas de mot assez fort pour témoigner de mon respect, mon amour et
ma profonde gratitude.*

Ce travail n'est que le fruit de tes sacrifices dont tu as fait preuve.

*Que Dieu, tout puissant, te garde et te procure santé, bonheur et longue vie
pour que tu demeures le flambeau illuminant le chemin de tes enfants... ✍*

À MA TRÈS CHÈRE MÈRE

A qui je dois ce que je suis... ✍

*Tu es et tu seras toujours le symbole d'amour et de tendresse, de courage et
de sagesse, de dévouement et de compréhension.*

*Tes encouragements et ta confiance ont été pour moi le soutien que tu t'es
acharnée à me prodiguer durant toute ma vie.*

*Ta noblesse et ta bonté sont sans limites. Je n'ai jamais manqué de rien
auprès de toi.*

*Toute dédicace reste superflue, pour exprimer mon grand amour, mon
grand attachement, et ma profonde gratitude envers une mère exceptionnelle
dont j'ai la fierté d'être sa fille.*

J'espère avoir été à la hauteur de tes espérances.

*Que Dieu, tout puissant, te garde et te procure santé, bonheur et longue vie
afin de pouvoir te rendre hommage... ✍*

À MA MA PETITE SŒUR NISRINE

*Ta sensibilité et ton estime pour moi m'ont été d'un grand encouragement.
Ta présence à mes côtés et tes petits câlins m'ont toujours réconforté dans
les moments difficiles.*

*Je te dédie ce travail en témoignage de l'amour que j'éprouve pour toi et
j'espère que je suis parvenue à te rendre fière de ta grande sœur.
Que Dieu, tout puissant, te préserve et te procure santé, bonheur, réussite et
t'aide à réaliser tes rêves les plus chers... ✍*

À L'AMOUR DE MA VIE : MON TRÈS CHER MARI JAWAD

*La vie ne saurait être vécue avec intensité que si elle est soulevée par une
grande passion.... ✍*

*Je te dédie le fruit de mes efforts en témoignage de mon amour infini et ma
gratitude.*

*Ton aide, ton soutien et ta générosité, m'ont toujours touché, ils ont été
pour moi une source de courage, de patience et de reconnaissance.*

Merci d'être près moi.

*Que Dieu, tout puissant, nous unissent à jamais et nous réserve bonheur, et
prospérité... ✍*

À MON GRAND PÈRE ET MES DEUX GRANDES MÈRES

*Que ce travail soit le symbole de toute l'affection que j'éprouve pour vous,
et ma reconnaissance pour vos encouragements et sacrifices.*

*Que Dieu, tout puissant, vous garde et vous procure, santé, bonheur, et
prospérité... ✍*

À TOUS LES MEMBRES DE LA FAMILLE

*En particulier mes oncles et mes tantes, leurs conjoints et conjointes, mes
cousins et cousines, ainsi que tous les membres de ma belle famille.*

J'aurai aimé vous rendre hommage un par un.

Votre générosité et votre soutien m'ont particulièrement touché.

*Veillez trouver dans ce travail l'expression de mon affection la plus
sincère.*

*Que Dieu, tout puissant, vous protège et vous procure, une vie pleine de
santé, bonheur, et prospérité... ✍*

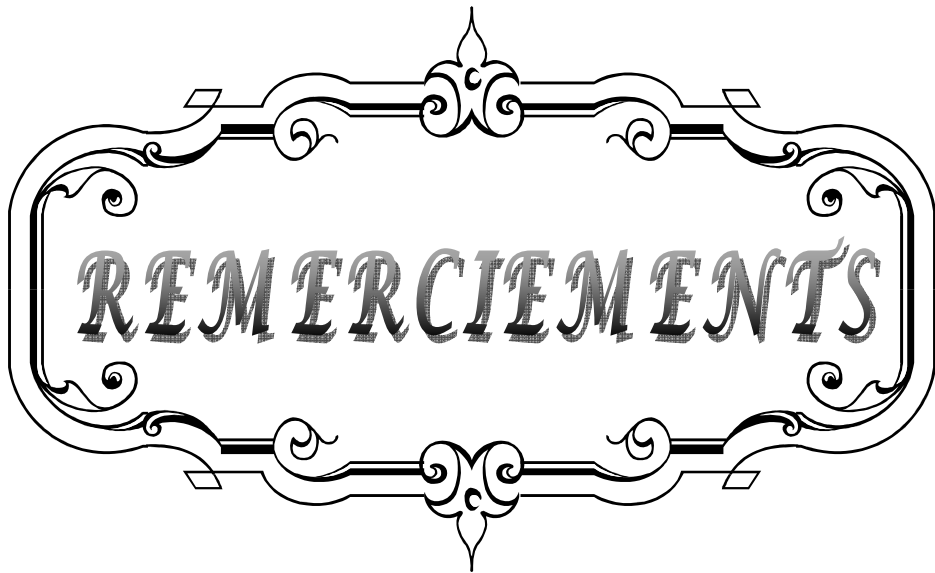
A TOUT(E) MES AMI(E)S

A tout(e) mon ami(es) du primaire, collègue et lycée. À tous mes collègues avec qui j'ai passé un service hospitalier, une garde ou de bons moments à l'amphithéâtre et en préparation.

En souvenir d'agréables moments passés ensemble et en témoignage de notre amitié.

Je vous exprime par ce travail toute mon affection et j'espère que notre amitié restera intacte et durera pour toujours.

A TOUS CEUX QUE J'AI OMIS INVOLONTAIREMENT DE LES CITER

A decorative, ornate frame with a central focus on the word "REMERCIEMENTS". The frame is composed of two horizontal bars, one above and one below the text, each featuring a central floral or scroll-like motif. The vertical sides of the frame are also decorated with elegant, symmetrical scrollwork. The word "REMERCIEMENTS" is written in a bold, serif, all-caps font, centered within the frame.

REMERCIEMENTS

A

NOTRE MAÎTRE ET RAPPORTEUR DE THÈSE

MONSIEUR LE PROFESSEUR MOHAMED LMEJJATI

Professeur agrégé de neurochirurgie à l'hôpital ibn Tofail CHU Mohammed VI

Malgré vos multiples préoccupations, vous avez bien voulu nous confier ce travail et le diriger.

Vos qualités humaines et professionnelles nous ont toujours marqué. Votre disponibilité et votre acharnement nous inspirent un grand respect. Veuillez trouver, ici, le témoignage de notre estime et de notre sincère gratitude.

A

NOTRE MAÎTRE ET PRÉSIDENT DE THÈSE

MONSIEUR LE PROFESSEUR SAÏD AIT BENALI

professeur de NEUROCHIRURGIE au CHU Mohammed VI,

NOTRE MAÎTRE ET JUGE DE THÈSE

MONSIEUR LE PROFESSEUR GHANNANE HOUSSINE

PROFESSEUR agrégé de NEUROCHIRURGIE au CHU Mohammed VI,

NOTRE MAÎTRE ET JUGE DE THÈSE

MONSIEUR LE PROFESSEUR NEJMI HICHAM

Professeur agrégé d'anesthésie réanimation au CHU Mohammed VI,

NOTRE MAÎTRE ET JUGE DE THÈSE

MONSIEUR LE PROFESSEUR BOURROUS MOUNIR

Professeur agrégé d'anesthésie réanimation au CHU Mohammed VI,

ET A NOTRE MAITRE ET JUGE DE THÈSE

MADAME NAJAT CHERIF IDRISSE EL GANOUNI

professeur agrégé de radiologie au CHU Mohammed VI

Nous vous remercions d'avoir voulu répondre à notre souhait de vous avoir comme membres de jury

En acceptant de juger notre travail, vous nous accordez un très grand honneur.




ABBREVIATIONS

The image features a decorative, ornate frame with a central focus on the word "ABBREVIATIONS". The frame is composed of multiple layers of lines, with intricate scrollwork and flourishes extending from the corners and midpoints. The word "ABBREVIATIONS" is written in a bold, serif, all-caps font with a slight shadow or 3D effect, centered within the frame. The overall style is classic and elegant, typical of a title page in a historical or formal document.

Liste des abréviations

APC	: Angle ponto cérébelleux
BAV	: Baisse de l'acuité visuelle
DSC	: Débit sanguin cérébral
DVC	: dérivation ventriculo-cardiaque
DVP	: Dérivation ventriculo-péritonéale
FCP	: Fosse cérébrale postérieure
FIO₂	: Fraction d'oxygène dans les gaz inspirés
FO	: Fond d'œil
HC	: Hémisphère cérébelleux
HTIC	: Hypertension intracrânienne
IRM	: Imagerie par résonance magnétique
PAM	: Pression artérielle moyenne
PIC	: pression intracrânienne
PPC	: pression de perfusion cérébrale
PDC	: Produit de contraste
SNC	: système nerveux centrale
SR	: sex-ratio
TC	: Tronc cérébral
TDM	: tomodensitométrie
VCS	: ventriculocisternostomie
V4	: 4 ^{ème} ventricule



INTRODUCTION	1
PATIENTS ET METHODES D'ETUDES	4
RESULTATS	7
I. EPIDEMIOLOGIE	8
1. Fréquence :	8
2. Répartition selon l'âge :	8
3. Répartition selon le sexe :	8
4. Répartition selon l'origine géographique :	9
II. CLINIQUE	9
1. Délai d'admission :	9
2. Symptomatologie clinique :	10
III. PARACLINIQUE	13
1. Tomodensitométrie cérébrale :	13
2. Imagerie par résonance magnétique cérébrale :	14
3. AUTRES :	15
IV. TRAITEMENT	16
1. Traitement médical :	16
2. Traitement chirurgical :	16
V. SUITES OPERATOIRES	17
VI. RESULTATS ANATOMOPATHOLOGIQUES	18
VII. TRAITEMENT ADJUVANT	19
1. Radiothérapie :	20
2. chimiothérapie :	21
3. Rééducation :	22
VIII. EVOLUTION	22
1. Evolution favorable :	24
2. Séquelles neurologiques :	24
3. Récidive :	24
4. Mortalité :	25
ICONOGRAPHIE	26
DISCUSSION	35
I. ÉPIDEMIOLOGIE	36
1. Fréquence :	36
2. Répartition selon l'âge:	36
3. Répartition selon le sexe:	37
II. SYMPTOMATOLOGIE CLINIQUE :	38
1. Délai diagnostique :	38
2. Manifestations cliniques :	38
3. Conclusion :	46
III. EXAMENS COMPLEMENTAIRES	47

1. Imagerie par résonance magnétique cérébrale :	47
2. Tomodensitométrie cérébrale :	51
3. Angiographie :	52
4. conclusion	52
IV. TRAITEMENT	52
1. Anesthésie et traitement médical péri-opératoire :	53
2. Chirurgie :	58
V. SURVEILLANCE ET COMPLICATIONS PER-OPERATOIRES ET POST-OPERATOIRES	77
1. Surveillance :	77
2. Risques per-opératoires :	78
3. Complications post-opératoires :	79
VI. DONNEES ANATOMOPATHOLOGIQUES	82
1. Classification topographique :	82
2. Classification histologique :	83
3. Caractéristiques des principales tumeurs de la fosse cérébrale postérieure :	85
VII. TRAITEMENT ADJUVANT	89
1. Radiothérapie :	89
2. Chimiothérapie :	98
VIII. PERSPECTIVES D'AVENIR	101
1. Thérapie génique :	101
2. Immunothérapie :	102
3. Thérapie photodynamique :	102
4. Protonthérapie :	103
IX. MODALITES EVOLUTIVES	104
1. Mortalité :	104
2. Séquelles :	105
3. Récidive :	106
X. PRONOSTIC	109
1. En fonction de l'âge :	109
2. Sexe :	109
3. En fonction du type histologique :	109
4. Localisation et extension de la tumeur :	110
5. Les adhérences au plancher du V4 :	110
6. En fonction de l'exérèse chirurgicale :	110
CONCLUSION	111
ANNEXE	114
RESUMES	118
Bibliographie	122



INTRODUCTION

Les tumeurs de la fosse cérébrale postérieure aussi appelées tumeurs infra ou sous-tentorielles, représentent l'ensemble des processus lésionnels expansifs intéressant les différents éléments localisés au niveau de l'étage postérieur de la base du crâne.

Ces tumeurs chez l'enfant, siègent le plus souvent en intra-axiale ; le médulloblastome et l'astrocytome cérébelleux sont les plus prédominants. [1]

Le diagnostic est basé sur la clinique, la neuro-imagerie surtout l'imagerie par la résonance magnétique et l'histologie. La prise en charge thérapeutique est souvent multidisciplinaire ; elle repose essentiellement sur la chirurgie, complétée ou non par la radiothérapie et/ou la chimiothérapie selon la nature histologique de la tumeur en question. L'évolution et le pronostic dépendent de plusieurs facteurs, notamment l'âge, la qualité d'exérèse et du type histologique de la tumeur.

Les tumeurs de la FCP chez l'enfant méritent une place à part dans la pathologie tumorale infantile pour plusieurs raisons :

- ils représentent le deuxième type de néoplasie rencontré après les leucémies comme cela a pu être vérifié dans plusieurs registres de cancer de l'enfant en Europe et en Amérique du Nord. [2,3]
- 70% des tumeurs cérébrales de l'enfant siègent préférentiellement au niveau de la FCP, tandis que chez l'adulte elles sont surtout sus tentorielles. [4]
- du fait de leur survenue sur un cerveau et un organisme en croissance, les tumeurs de la FCP doivent avoir un abord thérapeutique spécifique. [5]
- Enfin, du fait de la mise en jeu du pronostic vital et fonctionnel des malades avec risques neurologiques et neuropsychologiques. [6]

Actuellement, le pronostic est amélioré grâce d'une part aux progrès de l'imagerie (détection plus précoce, guidage de la chirurgie, analyse de l'efficacité des traitements) et d'autre part aux protocoles thérapeutiques associant chirurgie, la neuroanesthésie, la radiothérapie et traitements systémiques.

**PROFIL EPIDEMIOLOGIQUE ET PRISE EN CHARGE DES TUMEURS DE LA FOSSE CEREBRALE POSTERIEURE
CHEZ L'ENFANT DE MOINS DE 16 ANS (2003-2010)
EXPERIENCE DU SERVICE DE NEUROCHIRURGIE CHU MOHAMMED VI**

Les voies de recherche actuelles dans le diagnostic et le traitement portent sur la biologie, le phénotype moléculaire, le développement de thérapies ciblées et l'imagerie fonctionnelle pour améliorer les résections tumorales. [1]

Nous exposons dans notre travail, à partir de l'étude rétrospective de 48 cas de tumeurs de la FCP de l'enfant de moins de 16 ans, et à la lumière des données de la littérature, les aspects cliniques, radiologiques, contraintes thérapeutiques et évolutives de cette affection.



PATIENTS & METHODES

I. Matériel d'étude :

Sur une période de 8 ans, s'étendant de janvier 2003 à décembre 2010, 48 cas de tumeurs de la fosse cérébrale de l'enfant de moins de 16 ans ont été hospitalisés et opérés au service de Neurochirurgie du CHU MOHAMMED VI à MARRAKECH.

II. Méthode d'étude :

Nous avons réalisé une étude rétrospective descriptive et analytique de différentes données qui ont été recensées à partir des dossiers médicaux archivés au sein du service de neurochirurgie, et du service d'oncologie au CHU MOHAMMED VI à MARRAKECH.

Les critères d'inclusion :

- Dossiers complets.
- Malades opérés.
- Avec confirmation anatomopathologique.

Les critères d'exclusion :

- Dossiers incomplets
- Malades non opérés.
- Sans confirmation anatomopathologique.

Une fiche d'exploitation préétablie (annexe) a été effectuée pour permettre le recueil de données épidémiologiques, cliniques, paracliniques, anatomopathologiques, thérapeutiques, et aussi la survie et le devenir des patients à long terme. Nous avons noté les différents paramètres suivants :

- Numéro d observation
- Identité du malade

**PROFIL EPIDEMIOLOGIQUE ET PRISE EN CHARGE DES TUMEURS DE LA FOSSE CEREBRALE POSTERIEURE
CHEZ L'ENFANT DE MOINS DE 16 ANS (2003-2010)
EXPERIENCE DU SERVICE DE NEUROCHIRURGIE CHU MOHAMMED VI**

- Age
- Sexe
- Origine
- Durée d'évolution antérieure
- Symptômes révélateurs
- Données de l'examen clinique
- Investigations paracliniques
- Type de traitement
- Type histologique
- Suite opératoire
- Evolution



RESULTATS

I. DONNEES EPIDEMIOLOGIQUES :

1- FREQUENCE :

Nous avons colligé 48 cas de tumeurs de la fosse cérébrale postérieure de l'enfant de moins de 16 ans parmi les 109 cas de tumeurs cérébrales chez l'enfant hospitalisés dans le service de neurochirurgie du CHU Mohammed VI de Marrakech sur une période de 8 ans entre janvier 2003 et décembre 2010, ce qui représente une fréquence de 44,03% des tumeurs cérébrales chez l'enfant. (figure 1)

2- REPARTITION SELON L'AGE :

L'âge de nos patients varie entre 1 an et 16 ans. La répartition selon la tranche d'âge est représentée ci-dessous (tableau I).

La moyenne d'âge de nos patients était de 8,79 ans, cependant nous avons remarquée que la tranche d'âge la plus touchée était comprise entre 4 et 16 ans.

Tableau I : répartition des patients en fonction de l'âge.

Age (ans)	Nombre de patients	Pourcentage(%)
<4	9	18,75%
4-8	11	22,91%
8-12	12	25%
12-16	16	33,33%

3- REPARTITION SELON LE SEXE :

Nous avons remarqué une prédominance masculine : 32 patients de notre série étaient de sexe masculin, soit 66,6% et 16 patients de sexe féminin, soit 33,3% avec un sex-ratio (SR) de 2. (Figure2)

4- REPARTITION SELON L'ORIGINE GEOGRAPHIQUE:

La majorité des malades recrutés sont originaires de la vallée du Haouz; la ville de Marrakech vient en premier lieu avec 21 patients, soit 43,75% des cas. (Tableau II).

Tableau II : Répartition géographique des malades

Origine géographique	Nombre de cas
Marrakech	21 cas
Agadir	4 cas
Kelaa seraghna	4 cas
Benimellal	3 cas
Ouarzazate	3 cas
Bengrir	2 cas
Sidi bouatmane	2 cas
Essaouira	2 cas
Safi	1 cas
Ait Ourir	1 cas
Azilal	1 cas
Guelmim	1 cas
Imintanoute	1 cas
Laayoune	1 cas
Zagora	1 cas

II. DONNEES CLINIQUES :

1- DELAI D'ADMISSION :

C'est le temps écoulé entre le début de la symptomatologie clinique et la date d'hospitalisation. Il varie entre 8 jours et 3 ans avec une moyenne de 4,5 mois. La plupart de nos malades ont consulté dans un délai de plus de 3 mois. (Tableau III)

Tableau III : Répartition selon le délai d'admission

Délai d'admission	Nombre de cas	Pourcentage (%)
< 3mois	16	33,33%
3 - 6 mois	14	29,16%
6 - 12 mois	13	27,08%
➤ 12 mois	5	10,41%

2- SYMPTOMATOLOGIE CLINIQUE:

2.1- SIGNES FONCTIONNELS :

Les signes fonctionnels sont le plus souvent remarqués par les parents, et ont motivé ces derniers à amener leurs enfants en consultation. Ils sont dominés par les vomissements et les céphalées et les signes ophtalmologiques :

• Céphalées :

A prédominance matinale, pulsatiles, souvent frontales mais parfois occipitales ou en casque, résistantes aux traitements antalgiques habituels, ce signe est retrouvé chez 39 patients de notre série, soit 81,25% des cas.

• Vomissements :

Sans effort, dit en jet, c'est un signe trompeur qui pose un problème de diagnostic différentiel avec une affection digestive. Il est constaté chez 44 malades de notre étude, ce qui correspond à 91,66% des cas.

• Signes ophtalmiques et oculomoteurs :

- Diminution de l'acuité visuelle : uni ou bilatérale, était retrouvée chez 21 patients, soit 43,75%.
- La cécité était retrouvée chez 5 patients, soit 10,41%.
- Les troubles de la marche sont retrouvés dans 11 cas, soit 22,91% des cas.
- Les autres symptômes cliniques sont résumés dans le tableau IV suivant :

Tableau IV : Signes fonctionnels révélateurs de la tumeur

Signes fonctionnels	Nombre de cas	Pourcentage (%)
Vomissements	44	91,66%
Céphalées	39	81,25%
Baisse de l'acuité visuelle	21	43,75%
Trouble de la marche	11	22,91%
Impotence fonctionnelle	10	20,83%
Vertige	9	18,75%
Raideur de la nuque	4	8,33%
Crises comitiales	4	8,33%
Baisse acuité auditive	2	4,16%
Trouble de conscience	2	4,16%
Macrocrânie	1	2,08%
Trouble du comportement	1	2,08%

2.2-SIGNES PHYSIQUES :

Les différents signes physiques sont résumés dans le diagramme figure n°3.

➤ **SYNDROME D'HYPERTENSION INTRACRANIENNES (HTIC) :**

L'HTIC est le signe majeur, puisqu'il était constaté chez 43 patients, soit 89,58% des cas.

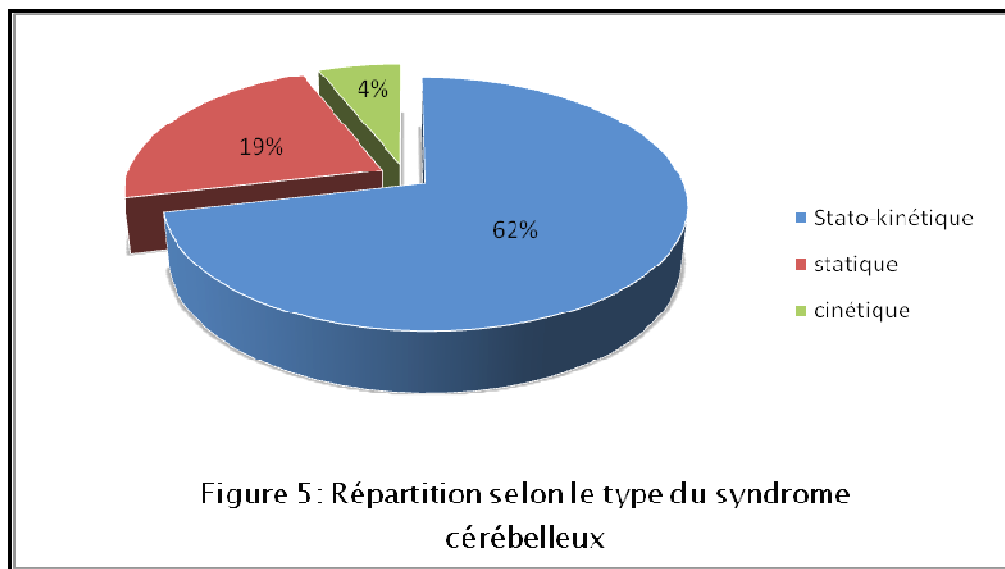
- L'examen du fond de l'œil (FO) qui permet de confirmer le syndrome HTIC était réalisé chez 16 patients, soit 33,33%. Il a montré un œdème papillaire chez 3 patients, une atrophie optique chez 5 patients, une irrégularité des bords papillaires deux patients, alors qu'il était normal chez 6 patients. (Figure 4)
- L'atteinte du 6ème nerf crânien a été notée chez 6 patients, ce qui correspond à 12,5%.

➤ **=SYNDROME CEREBELLEUX :**

Il a été noté chez 41 patients de notre étude soit 85,41 % des cas. (Figure 5)

- Syndrome cérébelleux statique : retrouvés chez 9 patients, soit 18,75% des cas.

- Syndrome cérébelleux cinétique : nous l'avons constaté chez 2 patients, ce qui correspond à 04,16% des malades.
- Syndrome cérébelleux stato-kinétique : Il a été noté chez 30 patients, soit 62,50% des cas.



➤ SYNDROME VESTIBULAIRE :

Il se caractérise par un signe de Romberg positif, un nystagmus horizontal, vertical ou rotatoire, uni ou bilatéral. Ce syndrome a été constaté chez 10 malades de notre série (soit 20,83 % des cas).

➤ ATTEINTE DES VOIES PYRAMIDALES :

Le syndrome pyramidal : il a été noté chez 5 malades, soit 10,41% sous forme d'irritation pyramidal uni ou bilatérale.

➤ ATTEINTE DES NERFS CRANIENS :

- L'atteinte de la 7ème paire crânienne sous forme de paralysie faciale a été constatée chez 6 patients, soit 12,5%.
- L'atteinte de la 8ème paire crânienne a été notée chez 2 malades, soit 4,16% de cas.

➤ AUTRES MANIFESTATIONS :

- La raideur de la nuque a été noté chez 4 malades soit 8,33% des cas.
- Les troubles de conscience avec somnolence et fatigabilité ont été constatés chez 2 malades (soit 4,16 %).
- Des crises convulsives ont été notées chez 4 patients, soit 8,33% des cas.

III. DONNEES DES EXAMENS COMPLEMENTAIRES :

1-TOMODENSITOMETRIE CEREBRALE (TDM) :

L'examen scannographique a été réalisé chez tous les malades. Cet examen a soulevé le diagnostic de processus expansif de la FCP dans 100% des cas.

La localisation médiane de la lésion a été la plus fréquente, retrouvée chez 27 patients, soit 56,25 % des cas. (Tableau V)

Tableau V : Topographie des lésions

Topographie	Nombre de cas	Pourcentage (%)
Vermis	19	39,58%
V4	3	6,25%
Vermioventriculaire	2	4,16%
Vermiohémisphérique	4	8,33%
Hémisphère cérébelleux	15	31,25%
Tronc cérébral	3	6,25%
Angle ponto cérébelleux	2	4,16%

Par ailleurs, l'examen tomodensitométrique a objectivé une hydrocéphalie associée à la lésion tumorale chez 32 patients soit 66,66%. Les autres lésions constatées au scanner sont représentées dans le tableau VI.

Tableau VI : lésions tomodensitométriques associées :

Lésions associées	Nombre de cas	Pourcentage (%)
Effet de masse	35	72,91%
Hydrocéphalie	32	66,66%
Calcification	7	14,58%
Œdème péri lésionnel	4	8,33%

2- IMAGERIE PAR RESONNANCE MAGNETIQUE (IRM) :

IRM est l'examen de choix en matière d'exploration des tumeurs de la FCP. Ainsi, elle permet la localisation exacte de la tumeur, de mesurer sa taille et ses extensions dans les trois plans de l'espace et d'apprécier son retentissement sur les structures de voisinage, en particulier le TC.

Cet examen n'a été réalisé que chez **19 patients**, soit 39,58% des cas en raison des conditions socio-économiques précaires de la plupart des patients de notre série.

En conclusion : en se basant sur l'aspect de l'imagerie (TDM+IRM), l'aspect radiologique des lésions est évocateur de :

- Médulloblastome devant :
 - Le siège médian dans 71,42 % des cas et hémisphérique dans 28,57% des cas.
 - Une densité spontanément élevée, homogène dans 9 cas, soit 42,85% des cas, des images hétérogènes dans 7 cas, soit 33,33% des cas, des images hypodenses dans 5 cas soit 23,80% des cas.
 - un aspect iso-intense en T1, hyper-intense en T2 dans 5 cas, soit 71,42% des cas.

- Astrocytome devant :
 - Le siège hémisphérique dans 55,55% des cas, le siège médian dans 33,33%, et la localisation au niveau de l'APC dans 11,11%.

- une densité mixte dans 11 cas, soit 61,11% des cas, une hypodensité dans 7 cas, soit 38,88% des cas.
- Un aspect hypo-intense T1, hyper-intense T2 dans tous les cas.
- Ependymome devant :
 - Le siège au niveau du V4 dans 80% des cas.
 - Des images isodenses dans 2 cas, soit 40% des cas, et hyperdense dans 1 cas, soit 20% des cas, de densité hétérogène dans 1 cas, soit 20% des cas.
 - un aspect hypo-intense T1, hyper-intense T2 dans tous les cas.
- Gliomes du tronc cérébral devant :
 - Ils sont suspectés devant une hypodensité, ne fixant pas le produit de contraste dans tous les cas, un aspect hypo-intense en T1 et hyper-intense T2 dans tous les cas.
- Glioblastome devant :
 - un aspect hypodense, hétérogène après injection de PDC, une hydrocéphalie, un effet de masse et un œdème péri-lésionnel important.

3- AUTRES EXAMENS :

➤ **BIOLOGIE :**

Tous les patients ont bénéficié d'un avis pré-anesthésique et d'un examen biologique pré-opératoire qui a compris :

- Un groupage sanguin.
- Un bilan d'hémostase.
- Un bilan hydro-électrolytique.
- Une numération formule sanguine.
- Radiographie thoracique.

IV. TRAITEMENT :

1- TRAITEMENT MEDICAL:

95% des malades ont reçu un traitement médical comprenant des antiémétiques oraux ou injectables contre les vomissements, d'antalgiques en procédant par paliers, associé à une corticothérapie et diurétique (diamox*) pour lutter contre l'HTIC et l'œdème péri-tumoral.

Nous citons aussi que deux patients présentant des troubles de la conscience ont bénéficié d'une mise en condition avant l'intervention chirurgicale.

2- TRAITEMENT CHIRURGICAL:

2.1-TRAITEMENT DE L'HYDROCEPHALIE ASSOCIEE :

Elle a été réalisée chez 35 patients, soit 72,91 % des cas, tous ces patients ont bénéficié d'une dérivation interne du Liquide céphalo-rachidien (19 dérivations ventriculo-péritonéales et 16 ventriculocisternostomies) et deux patients ont bénéficié en plus d'une dérivation externe du liquide céphalo-rachidien devant un tableau de méningite.

2.2-TRAITEMENT DE LA TUMEUR :

a- POSITION DU MALADE :

Le décubitus ventral était préféré chez la plupart des malades, sauf pour 2 cas ayant bénéficié d'un décubitus latéral.

b- LES VOIES D'ABORD :

Sur les 48 interventions pratiquées pour l'exérèse de la tumeur:

- 21 cas, ce qui correspond à 43,75% des interventions, ont été abordés par voie sous-occipitale latérale ;

**PROFIL EPIDEMIOLOGIQUE ET PRISE EN CHARGE DES TUMEURS DE LA FOSSE CEREBRALE POSTERIEURE
CHEZ L'ENFANT DE MOINS DE 16 ANS (2003-2010)
EXPERIENCE DU SERVICE DE NEUROCHIRURGIE CHU MOHAMMED VI**

- Les 27 autres interventions pour tumeurs sous-tentorielles, soit 56,25% des cas, ont été abordées par voie sous-occipitale médiane.

c- L'EXERESE TUMORALE :

- L'exérèse macroscopiquement totale a été pratiquée chez 21 malades, soit 43,75% des cas.
- L'ablation partielle a été réalisée chez 12 patients, ce qui correspond à 25% des cas.
- L'ablation Large a été pratiquée chez 8 malades, ce qui correspond à 16,66% des cas.
- La biopsie a été réalisée chez 7 patients, ce qui correspond à 14,58% des cas.

Tableau VII : La Qualité de l'exérèse tumorale en fonction du siège lésion

Topographie	Exérèse totale	Exérèse partielle	Exérèse large	biopsie	Abstention chirurgicale
Vermis (n=19)	11	4	2	2	0
4 ^{ème} ventricule (n=3)	0	3	0	0	0
Vermioventriculaire (n=2)	0	2	0	0	0
Vermiohémisphérique (n=4)	3	0	1	0	0
Tronc cérébral (n=3)	0	0	0	3	0
Angle ponto-cérébelleux (n=2)	0	0	1	1	0
Hémisphère cérébelleux (n=15)	7	3	4	1	0

V. LES SUITES OPERATOIRES :

Tous les patients ont séjournés au service des soins intensifs en post-opératoire.

Des suites simples ont été observées chez 37 de nos patients soit : 77,08% des cas. Cette évolution a été élucidée par la reprise de conscience, l'apyrexie, un bon état hémodynamique avec régression des signes neurologiques notamment le syndrome cérébelleux et le syndrome d'HTIC.

Chez 11 cas, on a noté comme complications post opératoires :

- Une infection nosocomiale chez 2 patients, mis sous antibiothérapie.

**PROFIL EPIDEMIOLOGIQUE ET PRISE EN CHARGE DES TUMEURS DE LA FOSSE CEREBRALE POSTERIEURE
CHEZ L'ENFANT DE MOINS DE 16 ANS (2003-2010)
EXPERIENCE DU SERVICE DE NEUROCHIRURGIE CHU MOHAMMED VI**

- Une infection de la plaie chez un patient, traitée par des soins locaux.
- Une pneumopathie chez 2 patients, mis sous antibiothérapie.
- Une fuite du LCR a été notée chez un patient, traitée par un pansement compressif et les soins locaux.
- Une méningite chez 4 patients mis sous antibiothérapie.
- Un cas d'hématome postopératoire chez un seul malade, évacué chirurgicalement avec des suites simples.

La mortalité post opératoire a été nulle pour les patients de cette série d'étude.

VI. RESULTATS ANATOMOPATHOLOGIQUES :

La lecture des lames a été faite soit au service d'Anatomopathologie de l'hôpital IBN TOFAIL, soit à titre externe.

Le médulloblastome a été le type histologique le plus fréquent, retrouvé chez 20 enfants, soit 41,66 % des cas, suivi de l'astrocytome retrouvé dans 16 cas, ce qui correspond à 33,33% (Tableau VIII).

Tableau VIII : classification histologique :

Type histologique	Nombre de cas	Pourcentage (%)
Médulloblastome	20	41,66%
Astrocytome	16	33,33%
Ependymome	7	14,58%
Gliome du tronc cérébral	3	6,25%
Glioblastome	1	2,08%
Kyste dermoïde	1	2,08%

Les données scannographiques et histologiques n'ont été concordant que dans 36 cas sur les 48 cas (75%) où le scanner a pu évoquer le diagnostic. (Tableau IX)

**PROFIL EPIDEMIOLOGIQUE ET PRISE EN CHARGE DES TUMEURS DE LA FOSSE CEREBRALE POSTERIEURE
CHEZ L'ENFANT DE MOINS DE 16 ANS (2003-2010)
EXPERIENCE DU SERVICE DE NEUROCHIRURGIE CHU MOHAMMED VI**

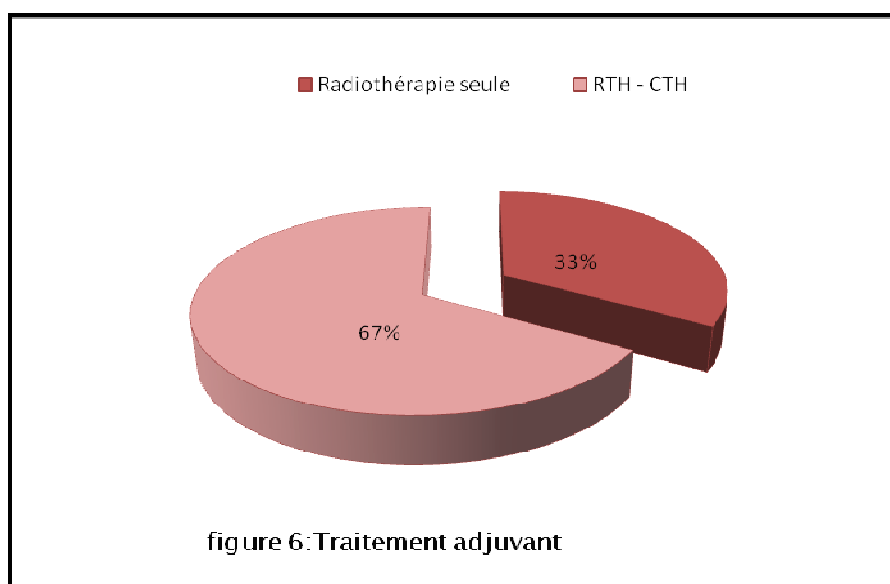
Tableau IX : concordance entre les données histologiques et scannographiques :

Type histologique	Nombre de cas	Nombre et pourcentage de cas concordants
Médulloblastome	20	19 / 20 (95%)
Astrocytome	16	10 / 16 (62,5%)
Ependymome	7	3 / 7 (42,85%)
Gliome du tronc cérébral	3	3 / 3 (100%)
Glioblastome	1	1 / 1 (100%)
Kyste dermoïde	1	0 / 1 (0%)

Tableau X : répartition selon le type histologique, l'âge, sexe et qualité d'exérèse :

Type histologique	Age (intervalle)	Sexe		Qualité d'exérèse				Nombre de cas
		F	M	ET	EP	EL	B	
Astrocytome	1 et 16 ans	8	8	6	1	6	3	16
Médulloblastome	2 et 16 ans	3	17	13	4	1	2	20
Gliome du TC	2 et 12 ans	1	2	0	0	0	3	3
Ependymome	2 et 16 ans	3	4	1	5	1	0	7

VII. TRAITEMENT ADJUVANT : (Figure 6)



1- RADIOTHERAPIE (RTH) :

Parmi tous les malades référés pour complément thérapeutique par radiothérapie et/ou chimiothérapie, seulement 27 patients se sont présentés au service d'oncologie du CHU mohammed VI de marrakech (le reste des malades ont été référés au préalable au service d'oncologie de casablanca ou rabat).

Dix enfants ont reçu une radiothérapie seule, 17 ont bénéficié d'une association radiothérapie-chimiothérapie.

16 patients ayant un médulloblastome ont été irradiés, pour les autres types histologiques, l'irradiation a concerné un glioblastome, 4 astrocytome, 3 épendymomes et 3 gliomes du tronc cérébral. (Tableau XI)

Tableau XI : Répartition des cas irradiés selon le type histologique

Type histologique	Nombre de cas	Pourcentage (%)
Médulloblastome	16	59,25%
Gliome du tronc cérébral	3	11,11%
Astrocytome	4	14,81%
Ependymome	3	11,11%
glioblastome	1	3,70%

La radiothérapie a été délivrée après un intervalle médian de 2 mois.

- Dose délivrée :
 - Médulloblastome : La dose délivrée est de 36 Gy pour le névraxe avec un complément de 20 Gy au niveau de la FCP.
 - gliome de haut grade : Une dose de 50 à 60 Gy a été délivrée sur l'encéphale partiel.
 - Astrocytome : la dose délivrée est de 35 Gy au niveau de la FCP avec 10 Gy complémentaires sur champ réduit.

2- CHIMIOTHERAPIE (CTH):

La chimiothérapie a été réalisée chez 17 enfants. Parmi ces patients, on a 10 cas de médulloblastomes, 3 cas de gliome du tronc cérébral, 2 cas d'astrocytome, un cas d'épendymome et un cas de glioblastome (TableauXII).

Tableau XII : Répartition des cas selon le type histologique

Type histologique	Nombre de cas	Pourcentage (%)
Médulloblastome	10	58,82%
Gliome du tronc cérébral	3	17,64%
Astrocytome	2	11,76%
Ependymome	1	5,88%
glioblastome	1	5,88%

La chimiothérapie est administrée selon les protocoles suivant :

- Protocole 1 : CCV ou packer chez 8 malades

3 cures de :

- Vincristine (oncovin*) : 1,5 mg/m² en IV (J1, J8, J15).
- Cisplatine (platamine*) : 70 mg/m² en IV (J1).
- Cyclophosphamide (endoxan*) : 500 mg en IV (J1).

- Protocole 2 : chez 3 malades

3 cures de :

- Ifosfamide (HOLOXAN*) : 3500mg
- Etoposide : 200mg
- Cisplatine (CDDP*) : 50 mg

- Protocole 3 : « Vincristine-carboplatine » chez 4 malades

3 cures à 21 jours d intervalle :

- Vincristine 1,5 mg/m²

-Carboplatine 560/m²

- Protocole BB SHOP : (enfants de moins de 3 mois) chez 2 malades

-Vincristine 1,5 mg/m² en IV (J1).

-Cyclophosphamide 500 mg/m² en IV (J1).

-Vépéside 150mg/m² en IV (J1-J2).

-cisplatiniun 30 mg/m² en IV (J1-J2).

-Carboplatine 400 mg/m² en IV J1.

-Natulan 100 mg/m² en PO (J1-J8).

Ces cures sont administrées toutes les 4 semaines en alternance.

3- AUTRES :

- La rééducation :

Dans notre étude, tous les malades présentant un déficit neurologique pré ou postopératoire ont bénéficié d'une rééducation qui a commencé au sein du service.

VIII. EVOLUTION :

Les patients suivis régulièrement en consultation de neurochirurgie n'atteignent pas le nombre espéré. La non compliance ou la mal-information des parents ou les croyances inexorables que le geste chirurgicale est curateur à coup sûr, malgré les explications qui ont dû leur être faites, ont rendu le suivi des malades à long terme si difficile.

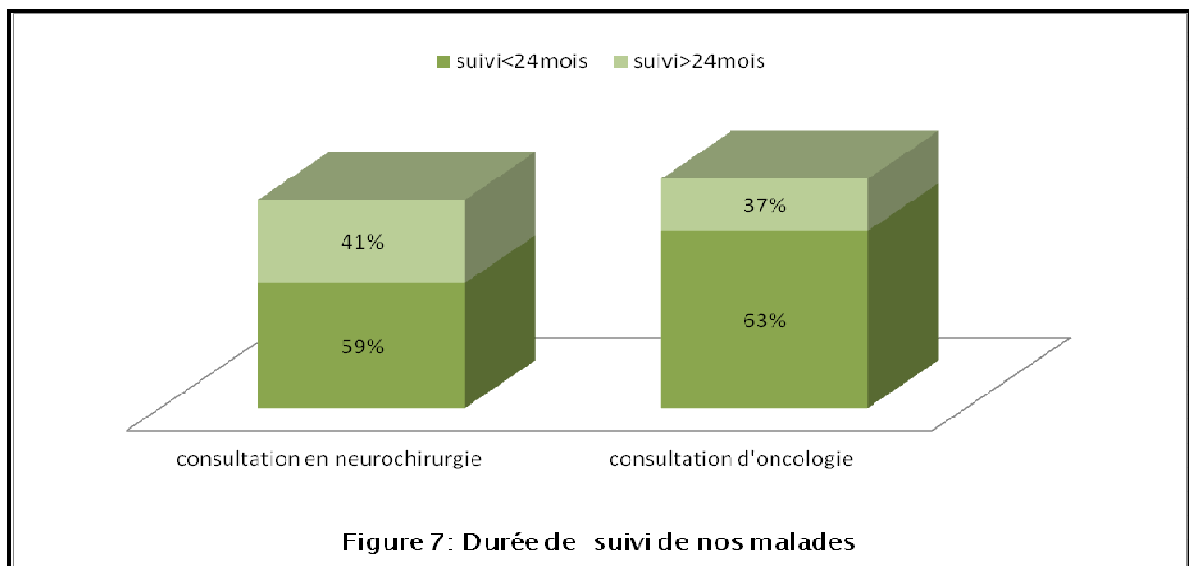
Pour douze de nos malades, l'évolution à moyen et à long terme n'est pas précisée, atteignant 25% des cas (Tableau XIII).

**PROFIL EPIDEMIOLOGIQUE ET PRISE EN CHARGE DES TUMEURS DE LA FOSSE CEREBRALE POSTERIEURE
CHEZ L'ENFANT DE MOINS DE 16 ANS (2003-2010)
EXPERIENCE DU SERVICE DE NEUROCHIRURGIE CHU MOHAMMED VI**

Tableau XIII : Malades perdus de vue

	Nombre de cas	Pourcentage (%)
Malades perdus de vue dès leur sortie à l'hôpital	8	66,66%
Malades perdus de vue en cours de radiothérapie	4	33,33%

Dix-sept malades ont été suivis en consultation soit 35,41% des cas, dont 7 ont franchi le seuil de recul de 24 mois. Dix-neuf patients ont été suivis au service d'oncologie, dont 5 au-delà de 24 mois (figure 7).



L'évolution de nos patients suivis régulièrement, que ce soit en consultation de neurochirurgie ou au service d'oncologie, est marquée par l'amélioration de l'état de 33,92% d'entre eux, tandis que l'évolution défavorable est notée chez 41,07% des cas (Tableau XIV).

Tableau XIV : Evolution à moyen et à long terme

Evolution	Nombre de cas	Pourcentage (%)
Favorable	16	33,33%
Défavorable (décès, récurrence, séquelles neurologiques)	20	41,07%
Malades perdus de vue	12	25,60%

1- EVOLUTION FAVORABLE :

L'amélioration de la symptomatologie a été notée chez 16 patients, soit 33,33%.

2- SEQUELLES NEUROLOGIQUES :

Parmi nos patients suivis, 12 ont présenté des séquelles neurologiques. Il s'agit surtout d'une atteinte des nerfs crâniens, d'un syndrome cérébelleux, d'un syndrome pyramidal et d'une BAV. A noter l'association possible de plusieurs séquelles chez le même patient (Tableau XV).

Tableau XV : Séquelles neurologiques chez les patients suivis.

Séquelles neurologiques	Nombre de patients
Syndrome cérébelleux	4
Syndrome pyramidal	3
Paralysie faciale	2
Paralysie des nerfs mixtes	3
Paralysie de III	1
BAV	3
Strabisme	2
Diplopie	2
Nystagmus	2
Surdité	1

3- RECIDIVE:

3.1- RECIDIVE LOCALE :

Parmi nos patients suivis, nous avons notés 5 cas de récurrences locales. Le type histologique le plus rencontré chez nos malades était le médulloblastome dans 2 cas, soit 40% des récurrences. Le délai de récurrence varie entre 4 mois et 18 mois. Ils ont nécessité la reprise chirurgicale dans la majorité des cas (Tableau XVI).

Tableau XVI : Les principales caractéristiques des récives


Type histologique	Age (ans)	Délai de récive	Type d'exérèse
Astrocytome	1	10 mois	Partielle
Ependymome	3	18 mois	Large
Gliome infiltrant	7	9 mois	Partielle
Médulloblastome	9	4 mois	Partielle
Médulloblastome	16	10 mois	totale

3.2-METASTASE :

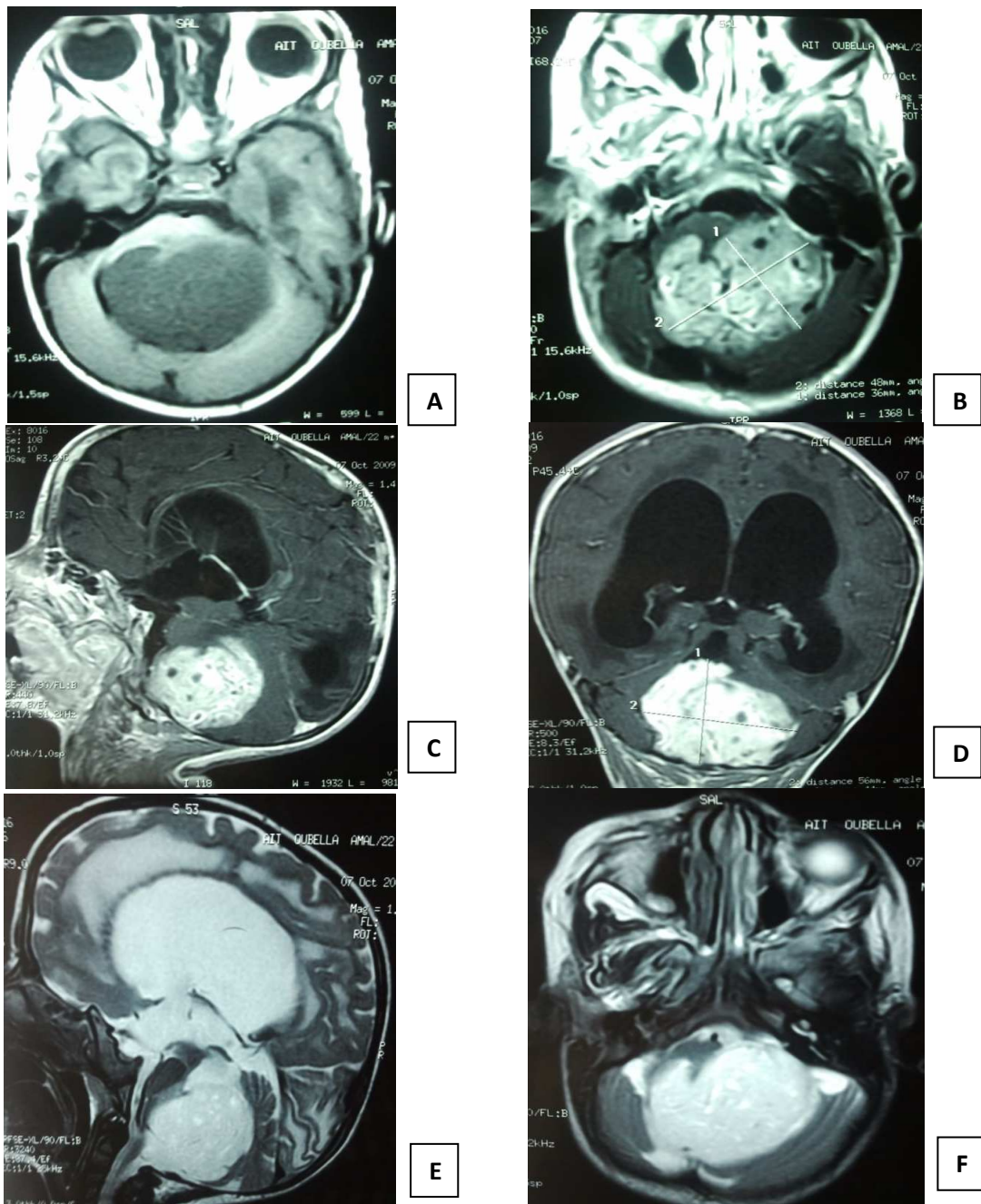
On a noté une métastase chez un enfant de 10 ans, opéré pour médulloblastome, qui s'est révélée par une tétraplégie et à l'IRM vertébro-médullaire, présence d'un aspect hétérogène intramédullaire entre C3 et C7.

4- MORTALITE :

On a compté 3 cas de décès, ce qui correspond à 6,25% des malades suivis à moyen et à long terme.

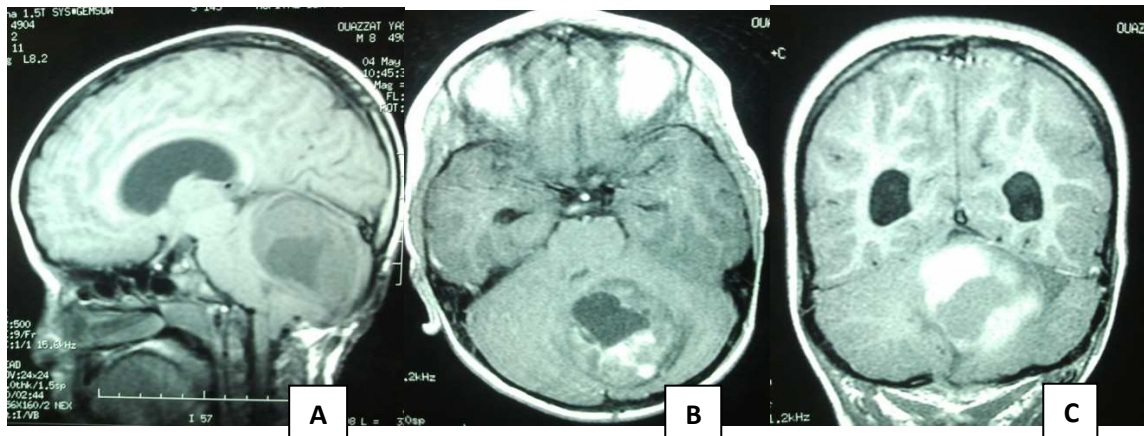


**PROFIL EPIDEMIOLOGIQUE ET PRISE EN CHARGE DES TUMEURS DE LA FOSSE CEREBRALE POSTERIEURE
CHEZ L'ENFANT DE MOINS DE 16 ANS (2003-2010)
EXPERIENCE DU SERVICE DE NEUROCHIRURGIE CHU MOHAMMED VI**

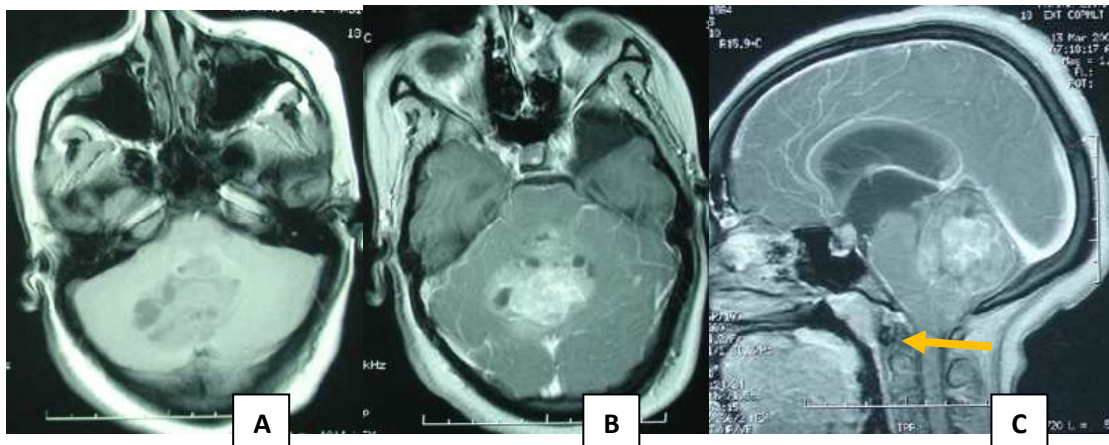


Astrocytome pilocytique grade I chez un enfant de 02ans. L'IRM encéphalique coupe axiale (A;B), sagittale (C;E), et coronale (D;F), sans injection de gadolinium (A), avec injection de gadolinium (B,C,D) montrant un volumineux processus hypointense T1 et hyperintense T2, se réhausse de manière hétérogène après injection de gadolinium, entraînant une dilatation ventriculaire et effet de masse sur la ligne médiane.

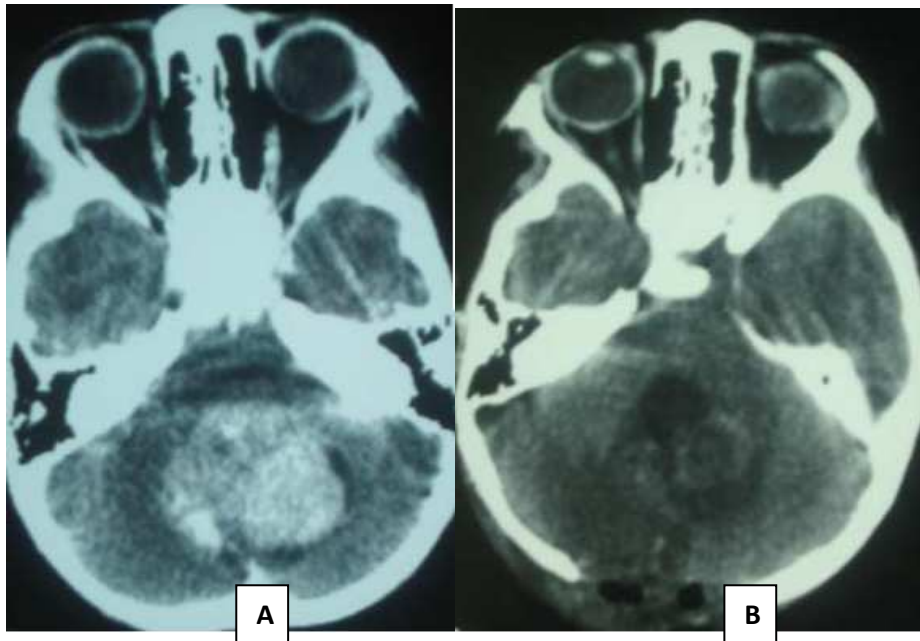
PROFIL EPIDEMIOLOGIQUE ET PRISE EN CHARGE DES TUMEURS DE LA FOSSE CEREBRALE POSTERIEURE
CHEZ L'ENFANT DE MOINS DE 16 ANS (2003-2010)
EXPERIENCE DU SERVICE DE NEUROCHIRURGIE CHU MOHAMMED VI



Astrocytome pilocytique grade I chez un enfant de 8 ans. L'IRM encéphalique coupe sagittale (A), axiale (B), coronale (C), montrant un processus tumoral au dépend du vermis et HC gauche mesurant 42x53 mm, en hypoT1 hétérogène avec large zone kystique centrale, s'accompagnant d'œdème péri-lésionnel exerçant un effet de masse sur TC et hydrocéphalie triventriculaire.



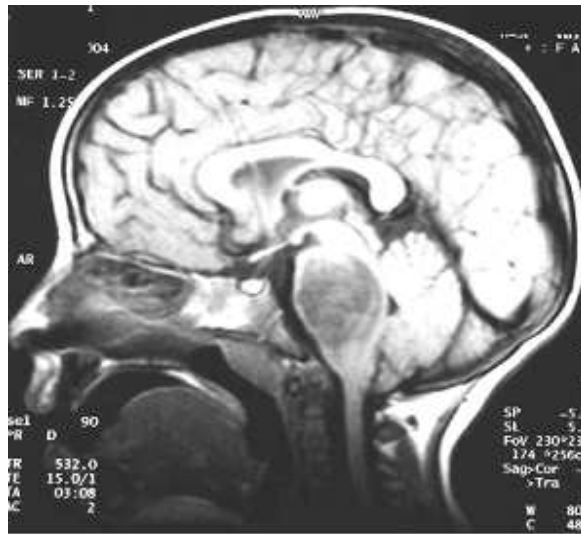
IRM encéphalique en coupe axiale (A,B), sagittale (C), sans injection de PDC (A), après injection de PDC (B,C), montrant un processus expansif de la FCP, hétérogène contenant des composantes kystiques, se réhausse de manière hétérogène et intense, comprimant le TC responsable d'une hydrocéphalie et engagement amygdalien (flèche) : **Médulloblastome**.



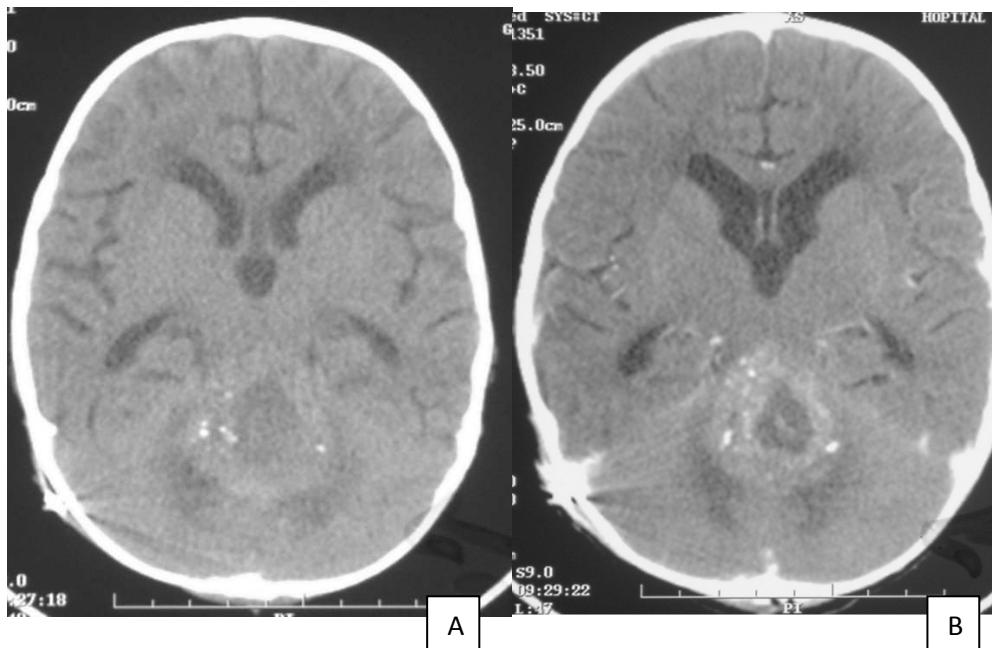
A= TDM cérébral en coupe axiale avec injection de PDC montrant un processus lésionnel de la FCP prenant fortement le PDC avec œdème péri-lésionnel, écrasant le V4 : **Médulloblastome.**

B= TDM de contrôle en coupe axiale montrant le nettoyage de la lésion et présence de remaniements post-opératoires.

PROFIL EPIDEMIOLOGIQUE ET PRISE EN CHARGE DES TUMEURS DE LA FOSSE CEREBRALE POSTERIEURE
CHEZ L'ENFANT DE MOINS DE 16 ANS (2003-2010)
EXPERIENCE DU SERVICE DE NEUROCHIRURGIE CHU MOHAMMED VI

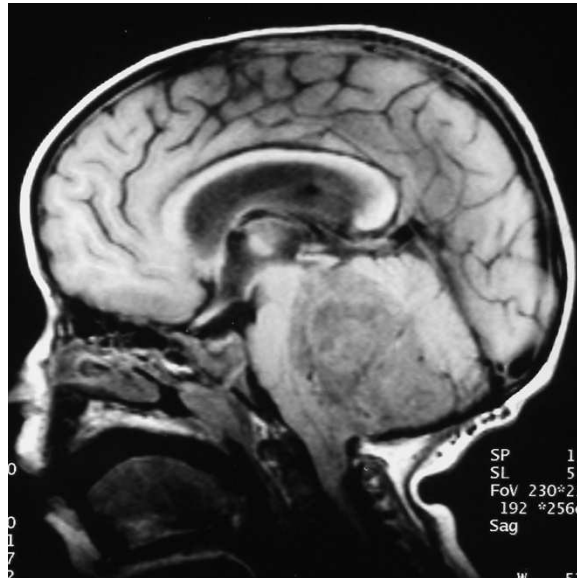


IRM encéphalique en coupe sagittale sans injection de chélate de gadolinium montrant une lésion en hyposignal T1 siégeant au niveau du tronc cérébral, il s'agit d'un : **gliome du tronc cérébral**

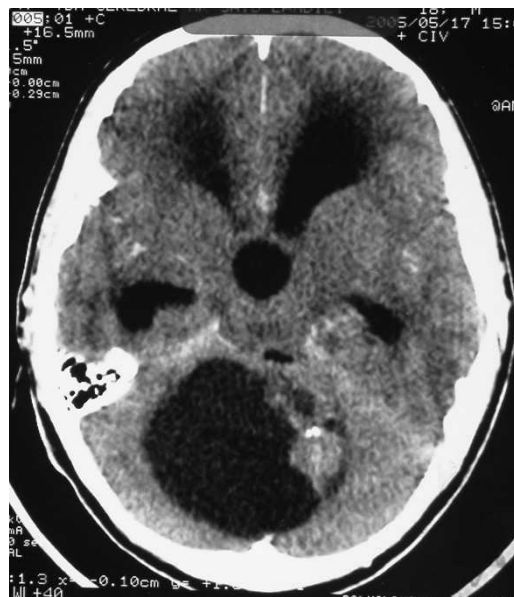


TDM cérébrale en coupe axiale avant injection de PDC (A) et après injection de PDC (B) montrant un processus médian vermien hypodense au centre isodense en périphérie, avec des calcifications prenant le contraste en périphérie : **Ependymome**.

PROFIL EPIDEMIOLOGIQUE ET PRISE EN CHARGE DES TUMEURS DE LA FOSSE CEREBRALE POSTERIEURE
CHEZ L'ENFANT DE MOINS DE 16 ANS (2003-2010)
EXPERIENCE DU SERVICE DE NEUROCHIRURGIE CHU MOHAMMED VI

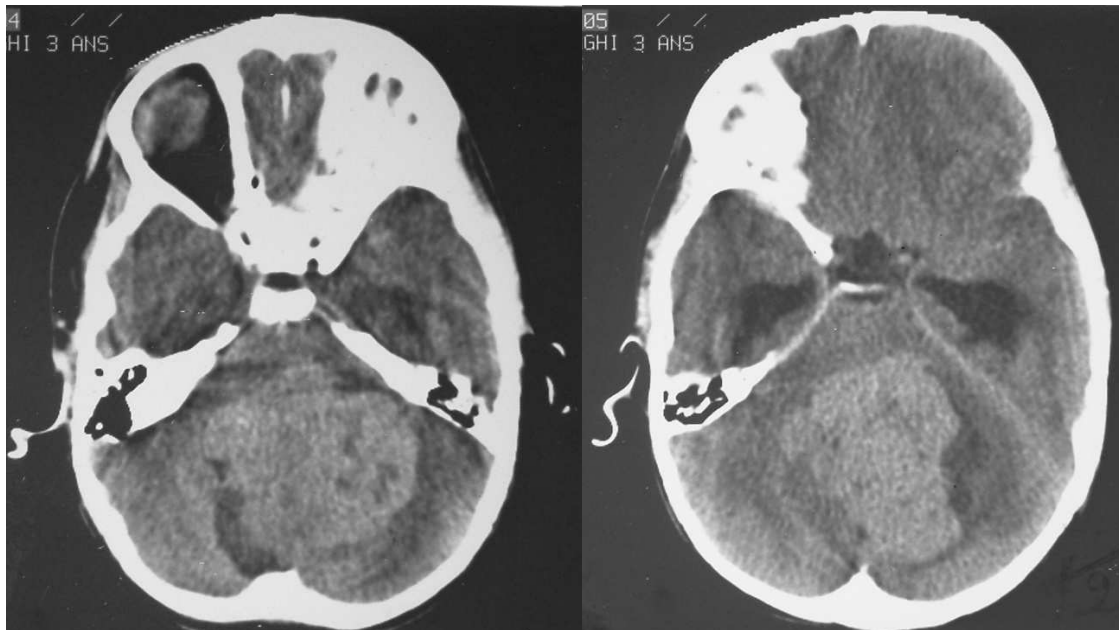

Coupe sagittale d'une IRM cérébrale objectivant un énorme processus vermien hétérogène comblant le IVème ventricule en totalité refoulant le tronc cérébral en avant et les amygdales cérébelleux en bas : **épendymome**.

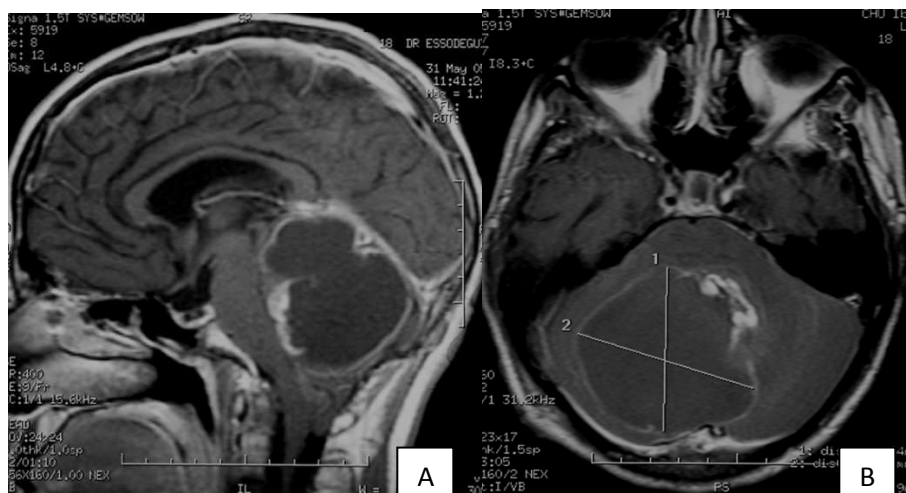


TDM cérébrale coupe axiale après injection de PDC montrant un énorme processus de la FCP à double composante charnue et kystique responsable d'une dilatation triventriculaire : **Astrocytome**.

PROFIL EPIDEMIOLOGIQUE ET PRISE EN CHARGE DES TUMEURS DE LA FOSSE CEREBRALE POSTERIEURE
CHEZ L'ENFANT DE MOINS DE 16 ANS (2003-2010)
EXPERIENCE DU SERVICE DE NEUROCHIRURGIE CHU MOHAMMED VI

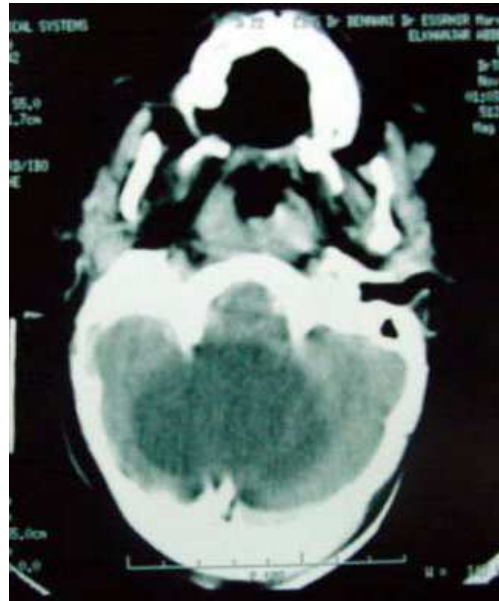


Coupe axiale scanographique sans injection de PDC montrant un énorme processus médian de la FCP hétérogène mal limité, refoulant le tronc cérébral en avant responsable d'une hydrocéphalie susjacente : **médulloblastome**.

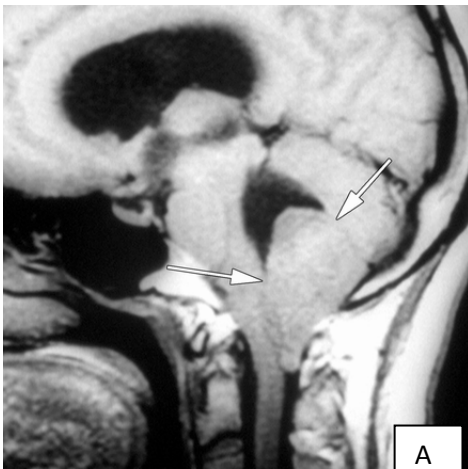


IRM cérébrale en coupe axiale et sagittale T1 après injection de gadolinium révélant un énorme processus arrondi polylobé latéralisé avec une large composante kystique refoulant le tronc cérébral et s'étendant jusqu'au dessous de la tente du cervelet : **Astrocytome**.

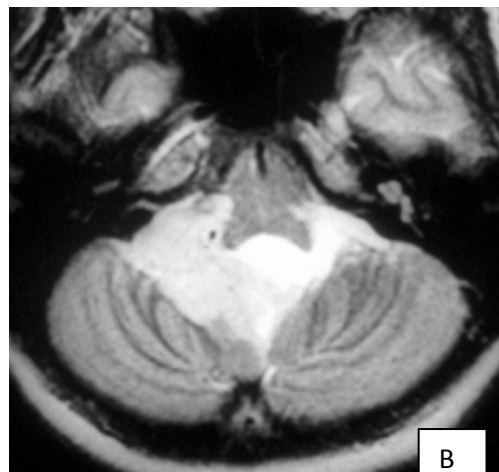
PROFIL EPIDEMIOLOGIQUE ET PRISE EN CHARGE DES TUMEURS DE LA FOSSE CEREBRALE POSTERIEURE
CHEZ L'ENFANT DE MOINS DE 16 ANS (2003-2010)
EXPERIENCE DU SERVICE DE NEUROCHIRURGIE CHU MOHAMMED VI



TDM cérébrale coupe axiale après injection du produit de contraste montrant une lésion hypodense de la fosse cérébrale postérieure : **un kyste dermoïde**



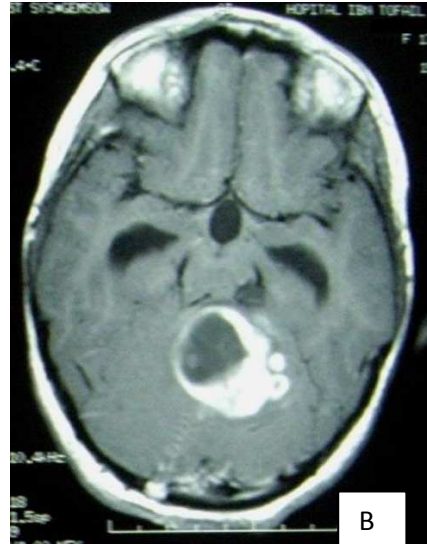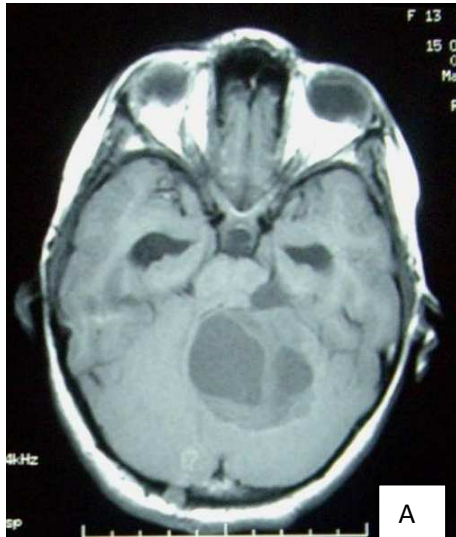A



B

A= IRM en coupe sagittale en séquence pondérée T1 montrant un processus tumoral du V4 en isosignal T1 avec invagination vers le trou occipital.

B= IRM en coupe axiale en séquence pondérée T2, montrant un processus tumoral du V4 en hypersignal avec extension vers le foramen de Luschka et l'APC droit :
Ependymome du V4.



IRM cérébrale en coupe axiale (pondération T1) avant (A) et après (B) injection de gadolinium, montrant une tumeur kystique de la FCP de structure mixte à localisation vermienne, de 42x34mm de taille, avec prise de contraste périphérique et effet de masse : **Médulloblastome.**



DISCUSSION

I- DONNEES EPIDEMIOLOGIQUES :

1. FREQUENCE :

Les tumeurs de la FCP chez l'enfant occupent la deuxième position des affections néoplasiques chez l'enfant après les leucémies [2, 3]. Leur fréquence est variable d'une série à l'autre (Tableau XVII).

Tableau XVII : fréquence des tumeurs de la FCP chez l'enfant de moins de 16 ans

Pays ou ville d'origine	Auteurs	Fréquence (%)
Cuba	SARDINAS [7]	> 50%
Égypte	AL-SHAROUTY [4]	Entre 54 et 70%
Syrie	KADRI [10]	53%
Cameroun	MBONDA [11]	54,76%
Casablanca	HARIR [9]	63%
Marrakech	Notre série	44,03%

I-2. AGE :

Selon l'étude de SARDINAS [7], l'âge moyen des patients est de 8,32 ans avec des extrêmes allant de 8 mois à 15 ans.

Dans les séries kenyanes, l'âge moyen des malades est estimé à 6,7 ans par WANYOIKE [1] avec des extrêmes allant de 2 ans à 16 ans.

Dans la série de GIRARD [3], La tranche d'âge des tumeurs infratentorielles est située entre l'âge de 3 et 11 ans.

Dans les séries de casablanca, l'âge moyen des patients est estimé à 7,35 ans par MERGHNI [8], et 7,32 ans selon HARIR [9], avec des extrêmes allant de 3 mois à 15 ans, selon MERGNHI [8] et 2 mois et 15 ans selon HARIR [9].

Dans notre série, la moyenne d'âge de nos patients est de 8,79 ans avec des extrêmes allant de 1 à 16 ans.

1-3. SEXE : (figure 8)

L'étude de SARDINAS [7] montre une distribution selon le sexe avec 59 garçons (53%) et 53 filles (47%), correspondant à un sex-ratio (SR) de 1,1. Tandis que l'étude de WANYOIKE [1] trouve une prédominance féminine avec 24 cas, soit 65% des cas, avec un ratio inversé de 0,54.

L'étude de MERGHNI [8] montre une légère prédominance masculine dans 55% des cas, par rapport au sexe féminin dans 45% (SR=1,22), tout autant que d'autre études, comme celle de HARIR [9] : 54% des garçons et 46% des filles (SR=1,17).

Dans notre série, 66,6% des atteintes étaient chez les garçons et 33,3% chez les filles (SR=2).

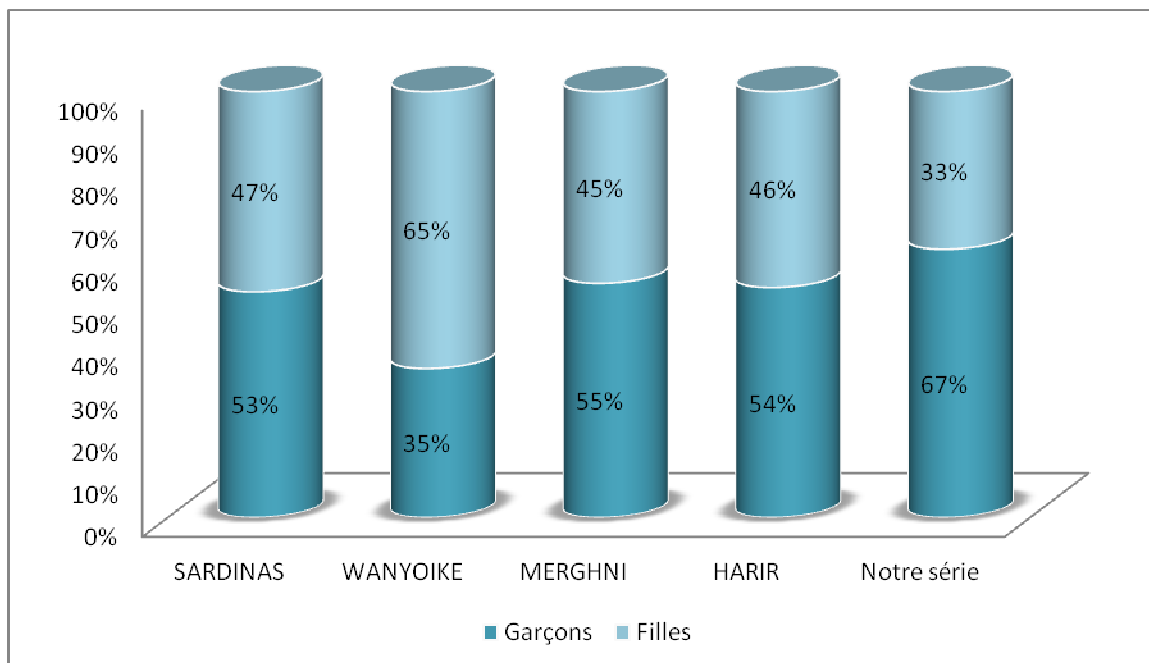


Figure 8 : Répartition selon le sexe.

II. LA SYMPTOMATOLOGIE CLINIQUE DES TUMEURS DE LA FOSSE CEREBRALE POSTERIEURE :

1. DELAI DIAGNOSTIQUE :

C'est le temps écoulé entre le début de la symptomatologie et l'hospitalisation du malade. Il varie de quelques jours à quelques années, elle dépend avant tout de la nature histologique de la tumeur et de la localisation tumorale [12].

Pour certains auteurs, il dépend aussi de l'âge, vu que les enfants de moins de 4 ans ont une durée d'évolution antérieure plus longue du fait de la possibilité du cerveau à s'accommoder suivant l'augmentation du volume du crâne [13].

Selon WANYOIKE, le délai moyen d'admission des patients était de 3,7 mois [1].

Dans notre série, le délai d'évolution varie entre 8 jours et 3 ans, avec une moyenne de 4,5 mois.

2- MANIFESTATION CLINIQUE :

La clinique des tumeurs de la FCP de l'enfant se caractérise par des particularités propres à cet âge.

En effet, la boîte crânienne est d'autant plus extensible que l'enfant est jeune. D'autre part, la plasticité du parenchyme cérébral et la largeur des espaces arachnoidiens font que les phénomènes de compression et de distorsion sont d'apparition d'autant plus tardive que l'enfant est plus jeune [14].

Ces tumeurs sont découvertes devant des signes d'HTIC, le plus souvent en rapport avec l'hydrocéphalie, un syndrome cérébelleux, une atteinte des nerfs crâniens ou une atteinte des voies longues.

Chez l'enfant, une altération de l'état général en préopératoire en rapport avec les vomissements est d'autant plus marquée si l'enfant est trop jeune. Le refus alimentaire est fréquemment rencontré [13].

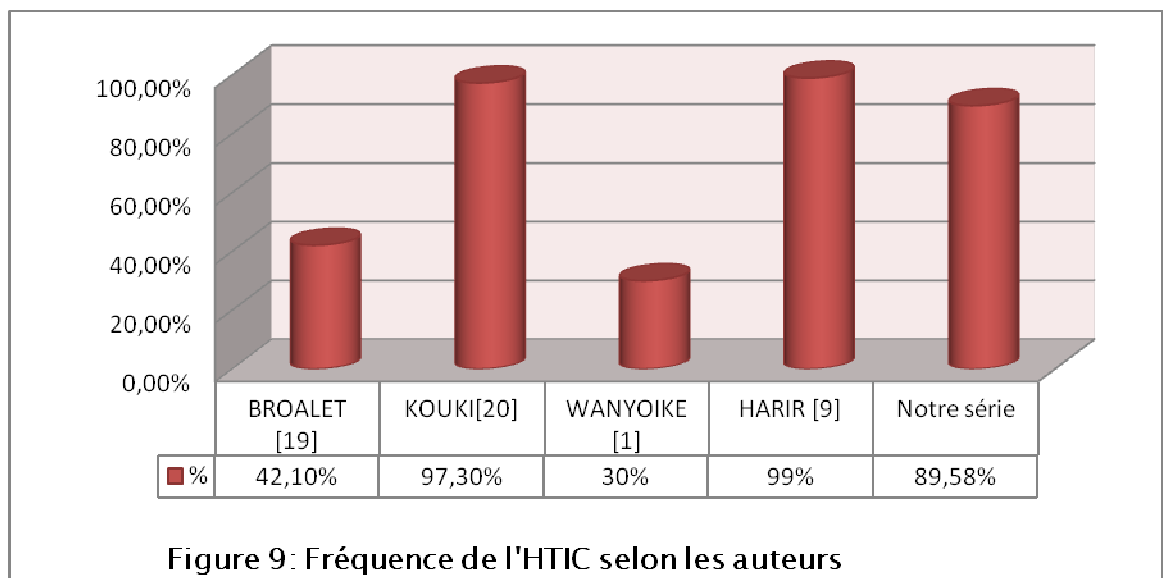
2.1-HYPERTENSION INTRA-CRANIENNE :

L'HTIC est définie par l'augmentation de la pression hydrostatique du LCR au delà de 15 mmHg (la valeur normale se situant aux alentours de 10 mmHg en position couchée).

Elle est la conséquence de la masse tumorale, de l'œdème péri-tumorale et de l'hydrocéphalie qui résulte du blocage à l'écoulement du LCR.

Les différents facteurs s'associent et aboutissent à un refoulement des structures voisines (ceci n'est pas le cas des tumeurs infiltrantes) pour aboutir à un engagement avec mort subite et/ou un risque imprévisible d'installation d'une cécité par atrophie optique [15,16,17].

L'HIC constitue le mode de révélation prédominant et constant dans la majorité des cas [18]. Elle se traduit différemment selon l'âge. [Figure 9]



a- CHEZ LE NOURISSON : [14]

Le tableau clinique est généralement celui d'une hydrocéphalie d'évolution aiguë. En effet, il s'y associe une macrocrânie rapidement constituée, une tension importante de la fontanelle antérieure et un signe des yeux en coucher de soleil, traduisant une paralysie de la verticalité du regard. Si ce tableau peut être isolé, il s'y associe le plus souvent une hypotonie axiale, des troubles du comportement alimentaire avec refus de l'alimentation pouvant avoir comme conséquence un amaigrissement et une baisse de l'état général.

Dans les HIC très évoluées, l'hypotonie peut être remplacée par une hypertonie axiale témoin d'un engagement qui peut brutalement se décompenser.

Dans notre série, la macrocrânie a été retrouvée chez 1 malade, soit 2,08% de la totalité des tumeurs de la FCP chez l'enfant.

b- CHEZ LE GRAND ENFANT :

Comme chez l'adulte, le syndrome HTIC se traduit par une triade : céphalées, vomissements, troubles visuels.

b-1 les céphalées : [16,21]

Constituent le premier signe d'HTIC, le plus précoce et le plus constant. Ces céphalées correspondent à la tension qui existe dans la boîte crânienne comprimant les vaisseaux de la dure-mère.

Elles sont particulières par leur rythme, apparaissant volontiers en fin de nuit, d'évolution récente sur quelques semaines, lancinantes avec des renforcements paroxystiques apparaissant lors de changement de position, lors des efforts de toux, ou défécation. La localisation est plus volontiers fronto-orbitaire ou occipitale, sans que cela traduise une localisation lésionnelle. Dans les formes évoluées, elles sont rebelles aux antalgiques, y compris les morphiniques. Elles peuvent être soulagées par les vomissements qui les accompagnent souvent. [22]

Le problème c'est qu'elles restent très difficiles pour les mettre en évidence chez le jeune enfant et nourrisson dont la symptomatologie se présente sous forme de gémissement pleur, crie, agitation d'où un examen neurologique soigneux doit orienter vers un problème cérébral.

A ne pas oublier qu'une tumeur cérébrale peut évoluer longtemps sans manifestation algique, cela existe dans 80% des tumeurs sous tentorielle.

Pour MERGHNI [8], ce symptôme est retrouvé dans 75% des cas, alors que dans notre série,

Les céphalées étaient retrouvées chez 39 patients, soit 81,25 %.

b-2 Les vomissements :

Ils sont classiquement décrits comme survenant en jet, sans effort, sans nausées, calmant les céphalées. Ils peuvent être au premier plan de la symptomatologie, ou s'accompagner de douleurs abdominales évoquant une pathologie digestive. [4]

Dans notre série, les vomissements étaient retrouvés chez 91,66% de nos malades.

b-3 Les troubles visuels :

Ils consistent le plus souvent en une diplopie horizontale due à une paralysie uni ou bilatérale du VI^{ème} nerf crânien qui n'a aucune valeur localisatrice. Plus rare est l'atteinte d'un III^{ème} nerf crânien, en dehors de toute lésion compressive due à un engagement. Une baisse d'acuité visuelle (BAV) qui est souvent plus tardive chez le grand enfant alors qu'elle est difficile à mettre en évidence chez le petit enfant témoignant de la sévérité de l'HTIC et va jusqu'à la cécité suite à une atrophie optique. L'examen du fond d'œil (FO) révèle, assez souvent, un aspect d'œdème papillaire lorsqu'une HIC a évolué sur plusieurs jours; celui-ci associe un flou des bords de la papille à une surélévation de sa surface périphérique. Dans les formes sévères s'associent des exsudats blanchâtres le long des vaisseaux péripapillaires et des hémorragies en flammèches d'origine veineuse. L'œdème papillaire, dont la longue évolution conduit à

l'installation progressive d'une atrophie optique, est rarement observé chez le nourrisson dont le crâne est expansible. [21,22,23]

Dans la série de HARIR [9], une BAV a été constatée chez 20% des malades, 62% ayant un œdème papillaire, 21% ayant un FO normal et 6% ayant une atrophie optique.

Dans notre série, la baisse de l'acuité visuelle a été constatée chez 21 patients, soit 43,75% des cas, la cécité chez 5 patients soit 10,41% des cas. 16 malades ont bénéficié d'un FO avec 18,75% ayant un œdème papillaire, 31,25% ayant une atrophie optique, et 37,5% ayant un FO normal.

b-4 Autres [15,19,24] :

- Troubles de la conscience : Ils peuvent s'installer insidieusement ou plus rapidement suivant l'importance de l'HIC et sa rapidité de constitution. Il peut s'agir d'une somnolence ou obnubilation jusqu'au coma profond avec rigidité.

Chez l'enfant, un fléchissement des acquisitions, avec modifications du comportement et difficultés scolaires doivent attirer l'attention.

Dans notre étude, les troubles de conscience ont été notés chez 4,16% des cas.

- L'engagement cérébral : L'HIC peut se compliquer d'un engagement des amygdales cérébelleux dans le trou occipital qui peut donner des accidents très graves, il se manifeste cliniquement par des crises toniques postérieures, des troubles végétatifs, hyperextension des membres et tronc entraînant une rigidité et mydriase bilatérale. Mais ces engagements peuvent être plus trompeurs se manifestant par un torticolis persistant qui doit faire évoquer la possibilité d'une tumeur de la FCP où de la moelle cervicale.

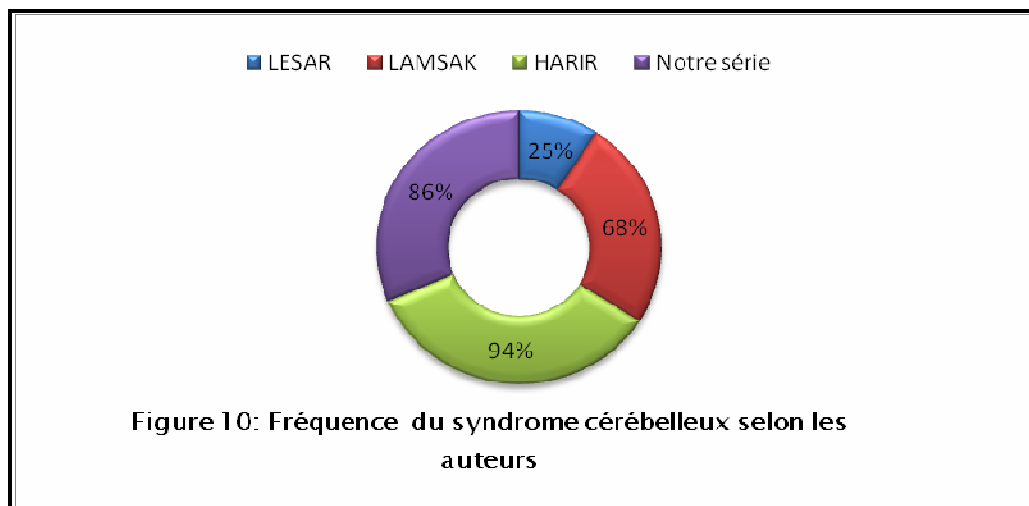
Chez le nourrisson, les manifestations citées ci-dessous sont beaucoup plus tardives du fait du caractère extensif du crâne, ce qui protège au moins un temps le cerveau. C'est l'augmentation anormalement rapide du périmètre crânien qui constitue le signe d'alerte malheureusement trop souvent méconnu.

Dans la série de MERGHNI [8] et notre série, nous avons noté 2 cas de pré-engagement.

2.2- SYNDROME CEREBELLEUX :[10]

Est l'ensemble des symptômes qui sont dus à l'invasion et à la taille de la tumeur envahissant le cervelet, ils sont caractéristiques d'une atteinte cérébelleuse et se manifestent par :

- des troubles statiques
- des troubles de l'exécution des mouvements (cinétique)
- des troubles stato-kinétiques



a- SYNDROME CEREBELLEUX STATIQUE :

Il traduit une atteinte du vermis et se traduit cliniquement par des troubles de l'équilibre, élargissement du polygone de sustentation, danse des tendons, marche d'allure ébrieuse est évocatrice d'ataxie cérébelleuse, occasionnant des chutes fréquentes chez l'enfant.

Le syndrome vermien se manifeste chez l'enfant de moins de 3 ans par un refus de marcher traduisant une régression des acquisitions de la statique et de la marche [16,25].

Dans la série de RAJI, nous avons constaté que ce syndrome a été noté chez 12,1% des cas [12].

Dans la série de MERGHNI, nous n'avons constaté que 14% des cas ayant ce syndrome [8].

Dans notre série, nous avons constaté ce syndrome chez 9 patients, soit 18,75% des cas.

b- SYNDROME CEREBELLEUX CINETIQUE :

Il constitue le syndrome cérébelleux hémisphérique qui se traduit par des troubles de la coordination dans l'exécution des mouvements volontaires.

Il est la résultante de l'association à des degrés divers de plusieurs composantes : la dysmétrie, la dyschronométrie, l'adiadococinésie, l'asynergie et le tremblement [16,25].

Dans la série de Merghni [8], ce syndrome a été noté dans 7% des cas.

Dans notre série, nous avons constaté 2 cas, soit 4,16% des cas.

c- SYNDROME CEREBELLEUX STATOKINETIQUE :

En pathologie tumorale, il est fréquemment retrouvé. C'est un syndrome ou s'intrique selon des proportions variables des éléments statiques et kinétiques, et il se voit surtout dans les tumeurs vermio-lobaires. [18,19]

Dans la série de HARIR [9], ce syndrome a été constaté chez 72 patients, soit 72% des cas.

Dans notre série, nous avons noté ce syndrome chez 30 patients, soit 62,50% des cas.

2.3-SYNDROME VESTIBULAIRE : [26,27]

L'atteinte vestibulaire résulte de la compression des noyaux vestibulaires au niveau du quatrième ventricule par la tumeur et se traduit par :

- vertiges rotatoires intenses rares chez l'enfant
- déviation des index
- épreuve de Romberg positive (tendance à la chute en position debout aggravée par l'occlusion des yeux).
- Nystagmus horizontal, vertical ou rotatoire

Dans la série de MERGHNI [8], ce syndrome représente 18% des cas.

Dans la série de DESAULTY [28], il y a plus de 90% de signes vestibulaires : sensations d'instabilité pour 53% des cas et vertiges rotatoires pour 38%.

Pour DARROUZET [29], 43% des patients ont des vertiges vrais et 40% une instabilité (sur 309 cas).

Dans notre série, nous avons constaté 10 cas ayant un syndrome vestibulaire, soit 20,83% des cas.

2.4- ATTEINTE DES NERFS CRANIENS :

L'atteinte des nerfs crâniens peut être au premier plan de la symptomatologie des tumeurs infiltrantes du tronc cérébral. Le tableau clinique peut être déroutant du fait du caractère serpigineux et parfois peu systématisé de l'infiltration tumorale, avec une évolution insidieuse, voire fluctuante, et des signes d'hypertension intracrânienne ou d'atteinte des voies longues qui font souvent défaut au début.

L'atteinte de la VIII ème paire est rare chez l'enfant du fait de la rareté des tumeurs de l'angle ponto cérébelleux. Elle se caractérise au début par une surdité de perception et des acouphènes, puis plus tardivement si le diagnostic n'est pas fait, par des signes d'atteinte progressive des autres nerfs ayant un trajet près ou dans l'angle ponto cérébelleux (IV ème, VI ème et nerfs mixtes). [8,30]

Dans notre série, la paralysie faciale a été constatée chez 6 patients, soit 12,5% des cas.

2.5- ATTEINTE DES VOIES LONGUES :

Elle réalise habituellement un syndrome pyramidal des 4 membres. Parfois, elle se voit dans les tumeurs très évoluées qui compriment le tronc cérébral, ou dans les tumeurs de la jonction bulbo-médullaire. [8]

Dans notre série, nous avons constaté 5 atteintes pyramidales, soit 10,41% des cas.

2.6-AUTRES SYMPTOMES :

Nous citerons des cas de coma, et d'altération de l'état général, des troubles du comportement et 4 cas de convulsions.

3- CONCLUSION CLINIQUE :

Le diagnostic du processus expansif occupant la FCP peut être suspecté devant l'association :

- des signes d'HTIC qui ne sont que les conséquences de la masse tumorale, de l'œdème péritumoral et de l'hydrocéphalie qui résulte du blocage à l'écoulement de LCR.
- des signes neurologiques focalisés
- des signes de dysfonctionnement encéphalique

L'intensité et la précocité des manifestations cliniques dépend de :

- siège de la tumeur par rapport aux voies d'écoulement du LCR
- la rapidité de son développement
- L'importance de la réaction oedémateuse.

Dans notre série, presque la majorité des patients ont été admis au consultation après installation des signes d'HTIC qui ne sont que les conséquences du processus expansif de la FCP. Et même dans certains cas, le diagnostic n'a été posé qu'après l'installation de complications de cette HTIC, tel l'engagement et la cécité.

Cela revient à 3 raisons :

- ❶ Diagnostic tardif vu que les vomissements sont attribués plutôt à un problème digestif chez l'enfant plus que neurologique, ce qui impose des examens complémentaires pour éliminer le diagnostic,
- ❷ Origine lointaine,
- ❸ Manque de moyen.

III. DONNEES DES EXAMENS COMPLEMENTAIRES :

Ils ont plusieurs intérêts, tout d'abord dans le cadre du diagnostic positif, puis dans le bilan d'extension de la tumeur, et enfin dans le cadre du bilan de retentissement.

1- IMAGERIE PAR RESONNANCE MAGNETIQUE (IRM) :

Elle est actuellement la technique d'examen la plus sensible (95 %) et la plus spécifique (97 %) pour la détection des tumeurs cérébrale pédiatriques, elle permet grâce aux séquences morphologiques classiques, une orientation diagnostique, la planification thérapeutique et d'optimiser les traitements (chirurgie, radiothérapie, chimiothérapie). L'utilisation de séquences fonctionnelles (diffusion, tenseur de diffusion, spectroscopie, imagerie de perfusion et d'activation) permet d'apporter des des renseignements sur l'infiltration des régions péri-tumorales, la topographie des zones éloquentes, la composition biochimique. Ces progrès ont permis une meilleure prise en charge thérapeutique réduisant notamment la morbidité.

2.1-IRM MORPHOLOGIQUE : [31,32,33]

Elle permet une étude dans les 3 plans de l'espace : axial, coronal et sagittal et permet d'explorer la moelle épinière.

L'examen doit comporter des séquences pondérées T1, T2, FLAIR (fluid attenuated inversion recovery) et une exploration après injection de chélate de gadolinium.

Il est important de distinguer les examens effectués lors du diagnostic initial, souvent dans l'urgence, et les imageries effectuées ultérieurement, dans le cadre du bilan d'extension tumorale. Dans cette situation, il est important d'effectuer l'étude de l'encéphale dans les 3 plans de l'espace en spin écho T1 après injection de produit de contraste pour améliorer la détection des métastases leptoméningées.

L'analyse sémiologique des séquences morphologiques repose sur plusieurs paramètres :

- intensité de l'effet de masse,
- délimitation des contours,
- importance de l'oedème périlésionnel,
- type de signaux suivant les séquences et après injection de produit de contraste.

Cette technique présente aussi des inconvénients qui sont :

- la longueur de l'examen qui avec le nombre restreint d'appareils disponibles en limite son usage de première intention,
- la nécessité d'une immobilité la plus stricte possible impose souvent chez l'enfant une anesthésie générale.

Cet examen a été réalisé chez 19 malades de notre série.

2.2-IRM FONCTIONNELLE : [31,33,34]

Ce sont des techniques complémentaires à l'analyse morphologique, elles aident à la caractérisation lésionnelle, précisent l'extension tumorale, identifient les structures nobles environnantes, évaluent l'évolutivité des lésions et leur réponse aux traitements.

➤ IMAGERIE DE DIFFUSION (DWI) :

- L'imagerie de diffusion par résonance magnétique permet d'évaluer le taux de diffusion microscopique des molécules d'eau au sein du tissu cérébral. Elle permet d'obtenir une cartographie du coefficient de diffusion apparent (CAD) de l'eau. La valeur quantitative du CAD peut ainsi être mesurée en millimètre carré par seconde au sein d'une région d'intérêt. Plus la diffusion est limitée, plus la valeur du CAD est faible. C'est le cas par exemple en cas d'œdème astrocytaire cytotoxique ou en cas d'augmentation de la densité cellulaire.
- Cette technique permet d'apporter de nouveaux paramètres pour caractériser la densité cellulaire tumorale, mieux apprécier le type cellulaire, le grade et la

réponse au traitement de la tumeur, de dépister des métastases leptoméningées intracrâniennes dans les rares cas où elles ne sont pas rehaussées en gadolinium.

➤ IMAGERIE DU TENSEUR DE DIFFUSION (OU DIFFUSION TENSOR IMAGING [DTI] OU FIBER TRACKING) :

Elle permet d'étudier la cellularité tumorale et l'orientation et l'intégrité des fibres de substance blanche ; en cas de pathologie tumorale, on peut étudier une modification de localisation et de direction des fibres et essayer de différencier des tumeurs qui infiltrent les fibres de celles qui les refoulent. Cette technique peut participer à la planification de l'exérèse chirurgicale ou à l'amélioration de la détermination des champs de radiothérapie ; elle pourrait permettre de préciser les lésions iatrogènes (chimiothérapie et radiothérapie) sur la substance blanche. Des études sont en cours pour améliorer la résolution spatiale, les phénomènes de pertes de continuité des fibres qui se croisent, en utilisant en particulier l'imagerie de diffusion spectrale.

➤ IMAGERIE DE PERFUSION :

Elle repose, en pratique clinique, sur deux techniques complémentaires.

- ↻ *La dynamique de susceptibilité magnétique* du produit de contraste est étudiée en T2. La technique reposant sur la dynamique de susceptibilité magnétique étudie le produit de contraste restant dans le lit capillaire lors du « premier passage » (entre 5 et 15 s après le bolus), ce qui permet d'évaluer le volume sanguin régional circulant (rCBV) par rapport à une zone de référence saine. En pathologie tumorale, elle recherche une néovascularisation tumorale, signe d'une croissance tumorale. L'élévation du rCBV est en effet corrélée au grade histopathologique (bien qu'il existe des exceptions comme les astrocytomes pilocytiques et certains oligodendrogliomes de bas grade qui peuvent présenter un rCBV très élevé).

- Elle aide à identifier le site préférentiel d'une biopsie et peut objectiver la réponse aux traitements. Toutefois, elle est sensible aux artefacts de susceptibilité magnétique (le matériel d'orthodontie, la présence de sang postopératoire ou même l'existence d'une rupture de la BHE altèrent la précision de la mesure du rCBV) ; en outre, cette technique reste difficile chez le tout-petit en raison du débit d'injection nécessaire (3-4 ml/s minimum suivant l'âge); les études pédiatriques sont donc peu nombreuses.
 - *L'étude de la perméabilité capillaire* s'analyse en T1. Elle quantifie la fuite de gadolinium hors du lit vasculaire et étudie la courbe de rehaussement par rapport au temps permettant une approximation raisonnable du rCBV. Cette technique est moins sujette aux artefacts de susceptibilité magnétique, apporte un substratum anatomique plus précis et se contente de débits d'injection moindres (1-2 ml/s) permettant l'utilisation des voies veineuses centrales.
- SPECTROMETRIE DE PROTONS (MRS) :
- La spectrométrie par résonance magnétique du proton (SRM-1H) apporte des renseignements de nature neurochimique. Elle permet d'estimer et de suivre le taux d'importants métabolites cérébraux dont les variations peuvent précéder les modifications lésionnelles identifiables en imagerie. L'évaluation des principaux métabolites explorables va permettre dans certains cas de caractériser le type tissulaire tumoral, de grader une tumeur, de discriminer différents types tissulaires ou encore de différencier une tumeur active d'un tissu cicatriciel ou d'une radionécrose.

- l'analyse discriminatoire et la combinaison multiparamétrique du DWI et MRS, bien que ne remplaçant pas un diagnostic histologique, permettent d'identifier avec certitude, dans une population pédiatrique, les quatre tumeurs les plus fréquentes de la fosse postérieure, à condition que les métabolites utilisés soient normalisés par rapport au signal de l'eau.

2- TOMODENSITOMETRIE (TDM) : [16,31,35,36]

Comparée à l'imagerie par résonance magnétique (IRM), sa plus grande facilité d'utilisation en urgence et sa meilleure accessibilité dans certains pays expliquent son utilisation lors du diagnostic initial, malgré son caractère irradiant et la moindre résolution en contraste qu'il procure. L'obtention d'une courte immobilité est nécessaire, mais la sédation est rarement indispensable avec les appareils les plus récents qui nécessitent des temps d'acquisition très courts. Les paramètres doivent être adaptés à l'enfant dans un souci de radioprotection.

La détection des tumeurs de la FCP est excellente, elle est évaluée à 98,6% selon RAJI [6] à 90% selon CHANALET [13], à 66,6% selon MERGHNI [7], alors que dans notre série, la nature histologique a été concordante avec les données d'anatomopathologie dans 75% des cas.

Pratiquée sans puis après injection de produit de contraste iodé, comportant des coupes axiales centrées sur la FCP. Cet examen permet :

- d'obtenir des coupes axiales du cerveau et de la fosse postérieure.
- Presque toujours, de porter le diagnostic de tumeur cérébrale qu'elle visualise sous forme d'une masse :
 - de densité variable (hypo, iso, hyperdense)
 - prenant variablement le contraste après injection dont il faut apprécier le diamètre et le siège.
 - ainsi que l'importance de l'œdème périlésionnel.

La TDM apprécie l'importance de la dilatation ventriculaire et permet de suivre l'évolution d'un enfant avant et après traitement. Ces limites sont :

- l'existence des faux négatifs
- limitation d'études anatomiques sur le plan axial.

Cet examen a été réalisé chez tous les malades de notre série.

3- ANGIOGRAPHIE : [16]

Cet examen comme la scintigraphie et la myélographie a perdu beaucoup son intérêt dans l'exploration neuroradiologique depuis l'avènement du TDM et IRM qui reste tous les deux l'examen radiologique de base dans cette exploration.

Néanmoins dans certains cas, on peut être amené à réaliser une artériographie de façon à préciser les rapports de la tumeur, éventuellement accompagné d'un geste d'embolisation pré-tumorectomie.

Dans notre série, aucun patient n'a bénéficié de cet examen.

4- CONCLUSION :

L'IRM et la TDM s'inscrivent dans un contexte diagnostique et/ ou thérapeutique et s'avèrent importantes pour le suivi postthérapeutique. Néanmoins, la TDM permet mieux une étude osseuse, alors que l'IRM demeure le meilleur moyen pour l'étude des rapports lésionnels en vue d'un excellent abord chirurgical.

IV. TRAITEMENT :

Il fait appel à la chirurgie, la radiothérapie et la chimiothérapie, il dépend de la nature histologique, le siège de la tumeur et l'âge de l'enfant.

Il nécessite une collaboration multidisciplinaire (neurochirurgien, oncologue pédiatrique, soutien psychologique) pour la prise en charge thérapeutique.

1. ANESTHESIE ET TRAITEMENT MEDICAL PERIOPERATOIRE :

Il faut prendre en considération la complémentarité entre anesthésistes, réanimateurs, radiologues et neurochirurgiens dans le domaine de la neurochirurgie. Un patient dont la décision chirurgicale a été prise, doit avant tout être examiné par le médecin réanimateur dans le but d'établir une évaluation de son état global et de son aptitude à subir l'acte chirurgical.

1.1-ANESTHESIE : [37,38,39]

a- L'EVALUATION PREOPERATOIRE:

Outre l'évaluation de l'état général et des grandes fonctions de l'organisme, elle apprécie :

- **ETAT NEUROLOGIQUE : [37,38]**
- L'examen préopératoire recherche des signes d'hypertension intracrânienne et en apprécie l'évolutivité. L'association d'un coma, d'une triade de Cushing (bradycardie, hypertension, hyperventilation), d'une réaction en décortication ou décérébration et d'anomalies pupillaires doivent faire poser le diagnostic d'engagement cérébral aigu. Le traitement immédiat doit comporter une intubation trachéale et une ventilation assistée, après induction anesthésique.
- L'existence de certains déficits moteurs incite à la prudence car ils sont souvent majorés par la chirurgie. Les troubles de la déglutition peuvent rendre l'extubation difficile voire impossible en post-opératoire. De même, l'existence d'une hémiplégie préopératoire peut altérer la mécanique ventilatoire.

➤ EVALUATION DU RISQUE LIE AU TYPE TUMORAL :

Les caractéristiques radiologiques de la tumeur, appréciés par la TDM et l'IRM, permettent d'établir un bilan complet et précis de la situation et d'élaborer une stratégie adaptée à même de minimiser le risque périopératoire. La taille, la localisation de la tumeur, la richesse de sa vascularisation, son aspect, l'importance de l'oedème et de l'effet de masse qu'elle exerce sur les structures médianes, sont d'autant d'éléments précieux qui guident la conduite de la neuro-réanimation périopératoire, le choix de la position chirurgicale et la technique anesthésique. Une tumeur richement vascularisée comporte un risque opératoire hémorragique majeur. Elle impose donc le choix d'une stratégie transfusionnelle.

L'embolisation vasculaire préopératoire réduit notablement les pertes sanguines, en particulier dans les volumineux méningiomes.

Certaines tumeurs à localisation proche du système ventriculaire peuvent se compliquer d'hydrocéphalie et doivent faire l'objet d'une surveillance toute particulière. La position du malade durant l'intervention est discutée avec le neurochirurgien dans le but d'adapter le matériel de réanimation à cette situation.

➤ EVALUATION DU BILAN CARDIO-RESPIRATOIRE ET METABOLIQUE GENERAL :

- Les troubles de la fonction respiratoire contribuent à l'aggravation de l'état neurologique essentiellement par le biais d'une hypoxémie et d'une hypercapnie. Ces deux anomalies concourent à majorer l'HTIC préexistante.
- Les troubles hydroélectrolytiques qui peuvent être en rapport avec les vomissements répétés et prolongés entraînent une déshydratation et une hypochloronatrémie qu'il faut rechercher par un bilan hydroélectrolytique et compenser.
- Chez les patients les plus fragilisés, souvent longtemps alités, la recherche de foyers infectieux et de signes de thrombophlébite doit être systématique.

b- L'INDUCTION :

➤ MONITORING :

Il comporte :

- . Monitoring anesthésiologique pour chirurgie intracrânienne ;
- . Électrocardioscope
- . Analyseur de la FiO₂
- . Oxymètre de pouls et stéthoscope précordial
- . Pression artérielle invasive ou non invasive, pression veineuse centrale
- . Capnographe (en cas d'anesthésie avec intubation)
- . Température centrale
- . Moniteur de curarisation (en cas de curarisation)
- . Analyseur d'agents volatils et de N₂O inspirés et expirés
- . Diurèse horaire ;

➤ Agents d'induction : [37]

- L'induction anesthésique doit être douce, n'élevant pas la PIC. Une séquence rapide associant une injection de **thiopental** (5 mg · kg⁻¹) et d'un curare d'action rapide, la **succinylcholine** (2 mg · kg⁻¹), est préférée par l'équipe de MEYER [59]. L'alternative à la succinylcholine est l'utilisation de fortes doses d'un curare non dépolarisant, le **rocuronium** 0,6–0,9 mg · kg⁻¹. Le **propofol** représente une alternative intéressante au thiopental. Les posologies utilisées chez l'enfant de moins de trois ans sont comprises entre 4 et 6 mg · kg⁻¹, et entre 2,5 et 4 mg · kg⁻¹ chez les plus grands. La douleur à l'injection, et surtout les effets hémodynamiques avec une chute de PAM d'environ 30 %, et un risque de diminution de la PPC apportent une limite à son utilisation en neuroanesthésie pédiatrique.

- Les agents halogénés entraînent une élévation du volume sanguin cérébral (VSC) et de la PIC qui peut être réduite, mais pas totalement supprimée par une hyperventilation préalable. La diminution de la PAM aggrave encore celle de la PPC. **L'halothane** atténue la réactivité vasculaire au CO₂ et est le plus puissant vasodilatateur cérébral parmi les halogénés. Le **sévoflurane** possède des effets cardiovasculaires, (mais bien moindres que ceux de l'halothane), lui permettant ainsi de supplanter tous les autres halogénés, particulièrement en anesthésie pédiatrique.
- AGENTS ADJUVANTS DE L'ANESTHESIE : [39]
 - La lidocaïne est largement utilisée par voie intraveineuse, avant l'intubation et l'extubation, elle participe à la stabilité de l'hémodynamique et de la PIC.
 - Le mannitol participe activement à la diminution du volume cérébral et ainsi améliore sa compliance.
- ENTRETIEN DE LA NARCOSE : [37]
 - En anesthésie pédiatrique, la narcose est le plus souvent entretenue par des anesthésiques volatils (lorsque ces agents ne sont pas contre-indiqués). L'halothane a été détrôné par l'isoflurane comme agent d'entretien de la narcose.
- REVEIL : [39]

Après chirurgie intracrânienne, un réveil rapide permet d'évaluer précocement le résultat de la chirurgie et fournir ainsi une base pour le suivi neurologique postopératoire. Ceci permet de détecter plus rapidement une complication neurologique et donc d'éviter les séquelles liées à une prise en charge retardée. Même si un réveil précoce après neurochirurgie est la règle, certaines circonstances font encore préférer un réveil différé. Les indications à un réveil différé sont :

- Altération préopératoire de l'état de conscience ;
- Chirurgie étendue, ayant touché des centres importants ;
- Chirurgie de la fosse postérieure ayant touché les IXème, Xème, XIème, XIIème paires crâniennes ou le tronc cérébral ;
- Perturbation importante des systèmes respiratoire et/ou cardiovasculaire ;
- Temps opératoire > 6 heures.

1.2-PRISE EN CHARGE MEDICALE PERIOPERATOIRE : [37,39]

Pendant l'anesthésie, l'objectif est de créer les conditions optimales pour la craniotomie et la résection tumorale avec un minimum de risque, en agissant sur deux facteurs :

- La réduction du volume intracrânien pour faire baisser la pression intracrânienne.
- Une protection cérébrale pour assurer la tolérance du cerveau à l'ischémie.

➤ LES DIURETIQUES OSMOTIQUES :

- Le mannitol améliore la compliance cérébrale essentiellement par le biais d'une réduction de la teneur en eau du parenchyme cérébrale.
- Il est utilisé en perfusion lente de 10 à 15 minutes à la dose de 0,5 à 1 g · kg⁻¹.

➤ LES CORTICOIDES :

Systématiquement administrés en préopératoire car particulièrement efficaces sur l'oedème tumoral, les corticoïdes (dexaméthasone et méthyle prédnisolone) entraînent une amélioration neurologique spectaculaire. Ils sont administrés à une dose de 2 mg · kg⁻¹ · j⁻¹.

➤ L'HYPERVENTILATION :

La réactivité au CO₂ peut être utilisée pour réduire le volume intracrânien.

L'hyperventilation entraîne une vasoconstriction à l'origine d'une baisse de débit sanguin cérébral et du volume sanguin cérébral.

➤ LE REMPLISSAGE VASCULAIRE :

La normovolémie fait partie des objectifs de la neuroanesthésie réanimation. Elle est assurée par des solutés isoosmolaires voir légèrement hyperosmolaires dépourvus de glucose. Les solutés hypoosmolaires sont proscrits, car elles majorent l'oedème cérébral par baisse de l'osmolarité sanguine. De même, les solutés contenant du glucose sont contre indiqués en raison des effets délétères sur le cerveau qui est en situation d'ischémie. Le sérum salé isotonique 9% est le soluté de choix.

➤ Contrôle de la température :

L'hyperthermie est responsable d'une augmentation du métabolisme cérébral, du débit sanguin cérébral et du volume sanguin cérébral. Elle contribue à majorer l'oedème et l'ischémie cérébrale. Son contrôle est donc impératif.

2- CHIRURGIE :

La chirurgie est le traitement essentiel des tumeurs cérébrales en Pédiatrie, permettant une réduction carcinologique, et de la pression intracrânienne.

Elle est simple dans son indication et sa réalisation pour les tumeurs superficielles bien limitées, difficile pour les tumeurs profondes à caractère malin probable pour lesquelles on se limitera souvent à des biopsies stéréotaxiques ou à main levée qui permettent de confirmer leur nature histologique avec tous les risques et limites de cette technique.

Dans les tumeurs non opérables avec hydrocéphalie, il y a nécessité parfois d'une dérivation de type ventriculo-péritonéale avec des risques non nuls [40]. Cette dérivation ventriculo-péritonéale pouvant parfois être retirée dans un deuxième temps. La ventriculocysterno-stomie (ou shunt interne) est une alternative beaucoup plus proche de la voie physiologique de drainage du LCR.

2.1- TRAITEMENT DE L'HYDROCEPHALIE ASSOCIEE:

L'hydrocéphalie symptomatique représente l'indication type de la dérivation du LCR en raison de ses effets néfastes sur le parenchyme cérébral notamment l'atrophie post-hydrocéphalique. [41]

Cependant certains auteurs préfèrent traiter l'hydrocéphalie tumorale par l'exérèse de la tumeur elle-même sans dérivation préalable et ce pour ne pas altérer l'équilibre précaire de la pression intra-crânienne et aussi pour ne pas rendre l'enfant dépendant d'une dérivation permanente. [42]

Le traitement de l'hydrocéphalie est essentiellement neurochirurgical. Le traitement symptomatique consiste en la dérivation du LCR vers un réservoir artificiel externe (dérivation ventriculaire externe) ou vers une cavité interne ; péritoine ou oreillette droite (dérivation ventriculaire interne) par l'intermédiaire d'un système régulateur de pression ou de débit appelé «shunt» ou enfin par ventriculo-cisternostomie. Le choix de la technique dépend de certains critères et caractéristiques liés à l'hydrocéphalie elle-même [43]:

➤ LA DERIVATION VENTRICULAIRE EXTERNE (DVE): [43]

- La pose d'une DVE consiste en la mise en place d'un cathéter entre un ventricule cérébral latéral et l'extérieur, ce qui permet l'évacuation du liquide céphalorachidien (LCR).
- C'est un geste chirurgical qui est souvent réalisée en urgence.
- Un cathéter en silicone est introduit dans la corne frontale d'un ventricule latéral, en passant par dessous le scalp, il est raccordé par une tubulure externe à un sac de drainage (système collecteur). Ce système collecteur doit impérativement être étalé au niveau de la table opératoire, correspondant théoriquement au plan horizontal passant par le trou de Monro. [Figure 11]

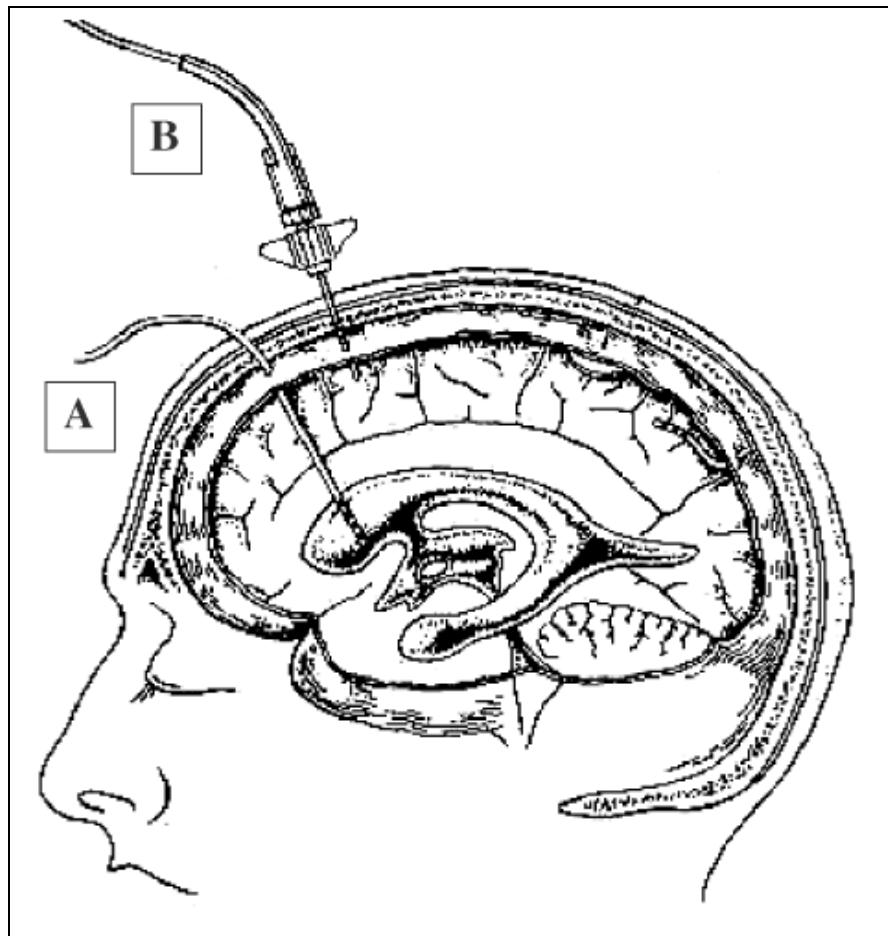


Figure 11 : Dérivation ventriculaire externe [44]

- **A** : cathéter de dérivation ventriculaire externe placé dans la corne frontale d'un ventricule, relié à un capteur de pression permettant le monitoring de la pression du LCR.
- **B** : capteur de pression intra-parenchymateux.

➤ LA DERIVATION VENTRICULAIRE INTERNE (DVI) : [43]

La mise en place des dérivations ventriculaires internes (DVI) est en général une intervention réglée. Le patient est installé en proclive, tête tournée du côté opposé à la ponction ventriculaire, mastoïde au zénith, région cervicale dégagée. Le LCR ventriculaire est drainé vers une cavité naturelle : le péritoine (dérivation ventriculopéritonéale/DVP) ou l'oreillette droite (dérivation ventriculocardiaque/DVC). Le drainage s'effectue par une valve unidirectionnelle reliée aux cathéters proximal et distal. Le cathéter proximal est introduit par un

trou de trépan dans la corne ventriculaire frontale. Le cathéter distal est inséré dans le péritoine par une incision sous-costale en cas de DVP, dans l'oreillette droite via la veine jugulaire externe en cas de DVC. L'ensemble du système est placé sous la peau par tunnelisation, la valve étant en position rétro-auriculaire et accessible à la palpation (vérification du remplissage du corps de valve après l'avoir vidé par pression manuelle). (Figure 12)

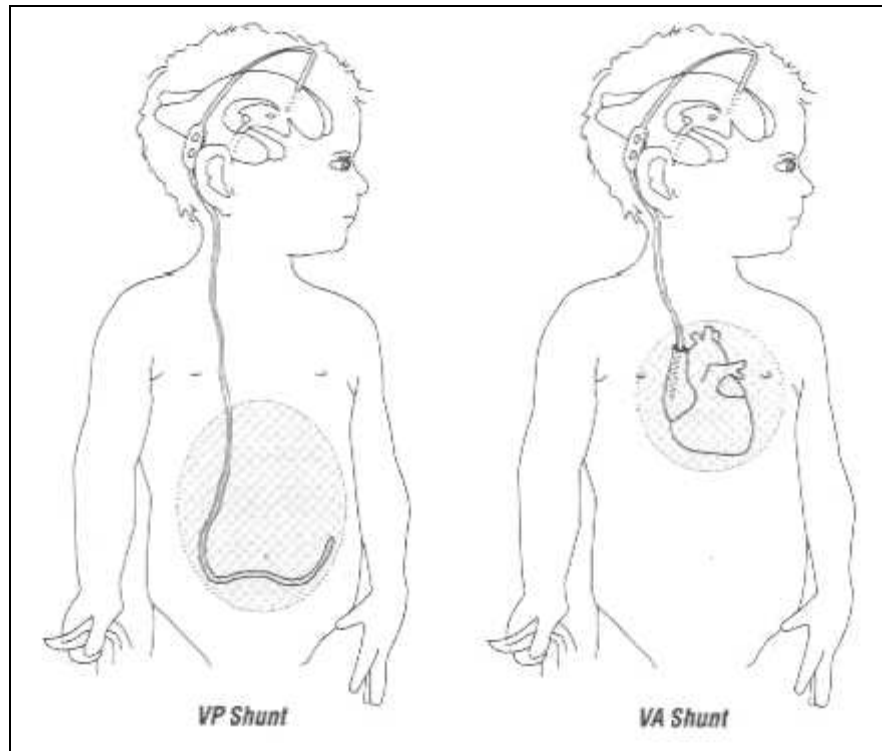


Figure 12 : Dérivation ventriculaire interne [43]

*VP Shunt : DVP *VA Shunt : DVC

- LA DERIVATION ENDOCRANIENNE OU VENTRICULO-CISTERNOSTOMIE (VCS) : (figure 13,14)

L'intervention proposée par Arne Torkildsen dès 1937 est le traitement de choix des sténoses de l'aqueduc du Sylvius. Elle a pour but de mettre en communication le V3 et la citerne inter-pédonculaire par perforation du plancher ventriculaire. Cette intervention requiert des aires de résorption du LCR fonctionnelles et une distension du plancher du V3. Elle a l'avantage de

rétablir une circulation du LCR proche de la normale tout en minimisant le risque d'hyperdrainage et évite la pose d'une valve. C'est une technique qui protège contre le risque infectieux causé par le drainage externe [45].

A savoir que le traitement médical d'attente ou de complément, qui est validé en pédiatrie, vise à contrôler l'hydrocéphalie en réduisant la production du LCR par association d'acétazolamide (100 mg/kg/j) et de furosémide (1mg/kg/j) sous couverture de la compensation des pertes hydro-électrolytiques. [43]

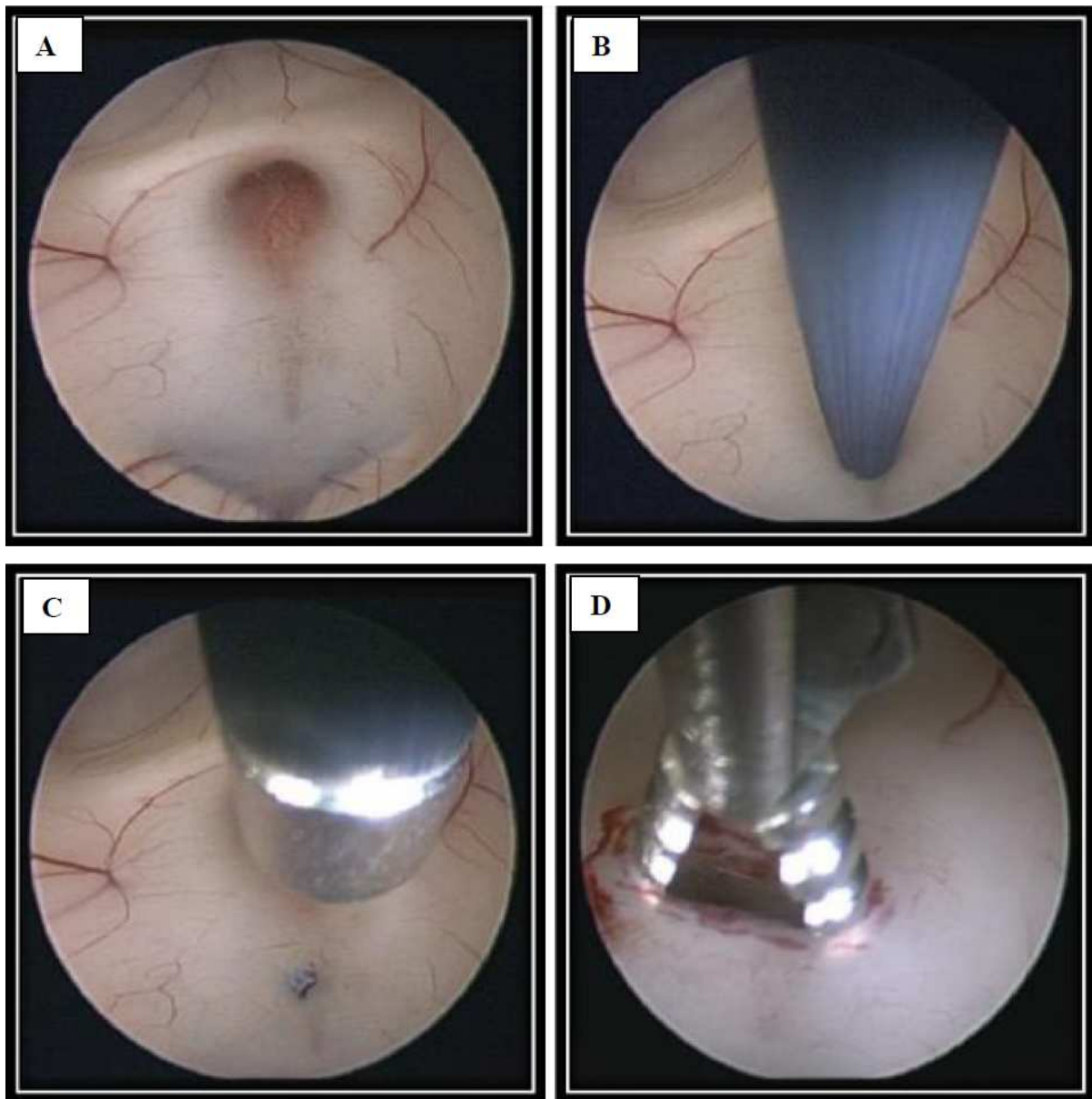


Figure 13: vue endoscopique montrant les temps de la réalisation de la VCS

- A : Le siège anatomique de la VCS au niveau du plancher du V3.
B, C : La réalisation du trou de la VCS par la sonde coagulante.
D : élargissement du trou de la VCS par une pince à ventriculo. [46]

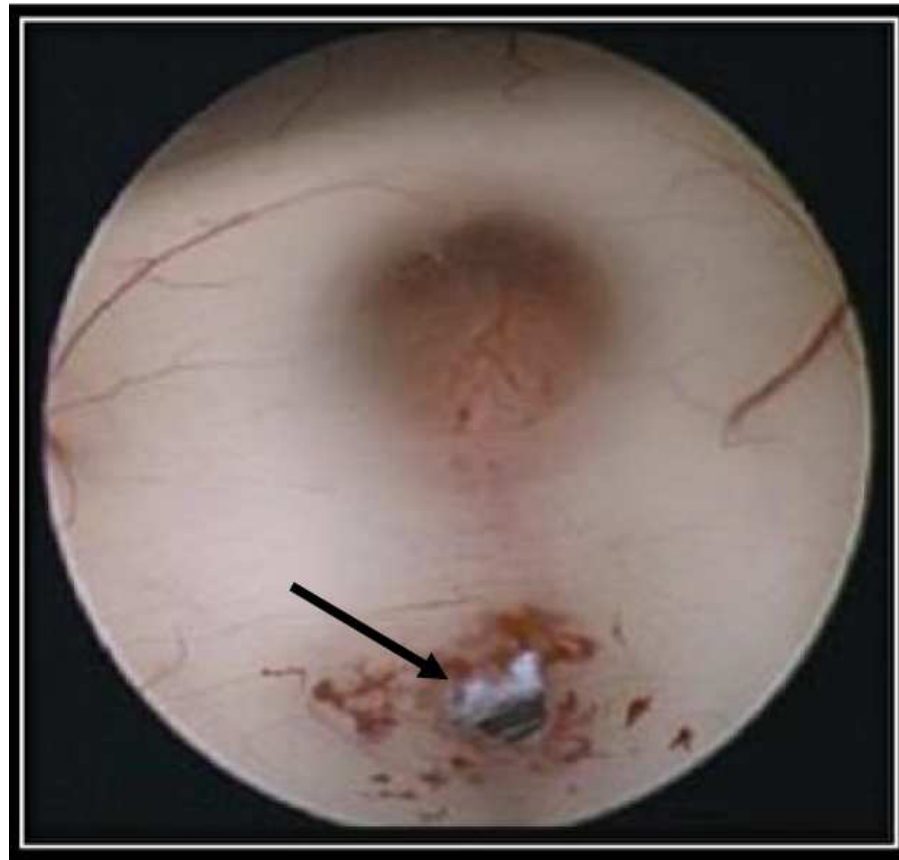

Figure 14 : Vue endoscopique montrant la perforation du plancher du V3 (flèche). [46]

➤ COMPARAISON ENTRE DVP ET VCS :

Selon l'étude d'EL-GHANDOUR [47], la VCS doit être recommandée en premier choix dans le traitement des patients pédiatriques avec hydrocéphalie due aux tumeurs la FCP, du fait de la courte durée de la chirurgie, l'incidence plus faible de la morbidité, l'absence de mortalité, l'incidence plus faible d'échec de cette procédure, et l'avantage non négligeable de ne pas devenir dépendante des DVP. (Tableau XVIII)

Tableau XVII : étude comparative entre VCS et DVP selon EL-GHANDOUR

Critères	VCS	DVP
Durée de la chirurgie	15mn	35mn
Morbidité	9,3%	38%
Mortalité	0%	4,7%
Echec de la procédure	6,2%	38%

2.2- CHIRURGIE TUMORALE :

La chirurgie tumorale constitue le pilier du traitement, car il fournit la biopsie et la décompression de la tumeur [48].

a- POSITION DU MALADE : [49,50,51]

Le choix de la position opératoire est en premier lieu conditionné par la voie d'abord. Les techniques de guidage stéréotactique des microscopes opératoires, assistées par ordinateur ont permis de diminuer en partie les difficultés. La deuxième contrainte à prendre en compte est celle des modifications hydrodynamiques et hémodynamiques cérébrales induites par la position [59].

➤ La position semi-assise : [51]

Est la position de choix car elle offre plusieurs avantages :

- améliore l'orientation de l'opérateur et l'accès chirurgical aux lésions de ligne médiane dans de nombreux cas d'atteinte de la fosse postérieure, et donc une meilleure résection du tissu tumoral avec moins de lésions du tissu cérébral.
- Moins de saignement préopératoire et d'hémorragie postopératoire.
- Moins d'œdème facial et la capacité de monitoriser le nerf facial.

Mais elle présente aussi certains dangers :

- L'hypotension par orthostatisme.
- La compression des vaisseaux du cou et l'ischémie du tronc cérébral par flexion exagérée de la tête sur le thorax.

- Et l'embolie gazeuse qui peut survenir dès l'incision cutanée jusqu'à l'ouverture de la dure-mère.

➤ La position ventrale :

Elle facilite l'installation du patient, permet un contrôle plus aisé de la tension artérielle et évite le déplacement des hémisphères cérébelleux après l'exérèse d'une tumeur volumineuse. Ses inconvénients sont représentés par l'accumulation du sang au fond de la cavité opératoire et le risque de troubles respiratoires et d'œdème cérébelleux.

➤ La position latérale :

Elle est utilisée par certains opérateurs pour l'abord de l'angle ponto-cérébelleux.

b- LES VOIES D'ABORD : [52]

➤ La voie sous occipitale médiane: (Figure 15)

Elle permet l'exploration du vermis, du quatrième ventricule, de la jonction bulbo-médullaire, et de la partie interne des hémisphères cérébelleux.

Elle peut être réalisée : soit en position assise, soit en décubitus ventral, avec la tête légèrement fléchie.

Lors de la pratique de cette voie d'abord, la position semi-assise est la plus prônée.

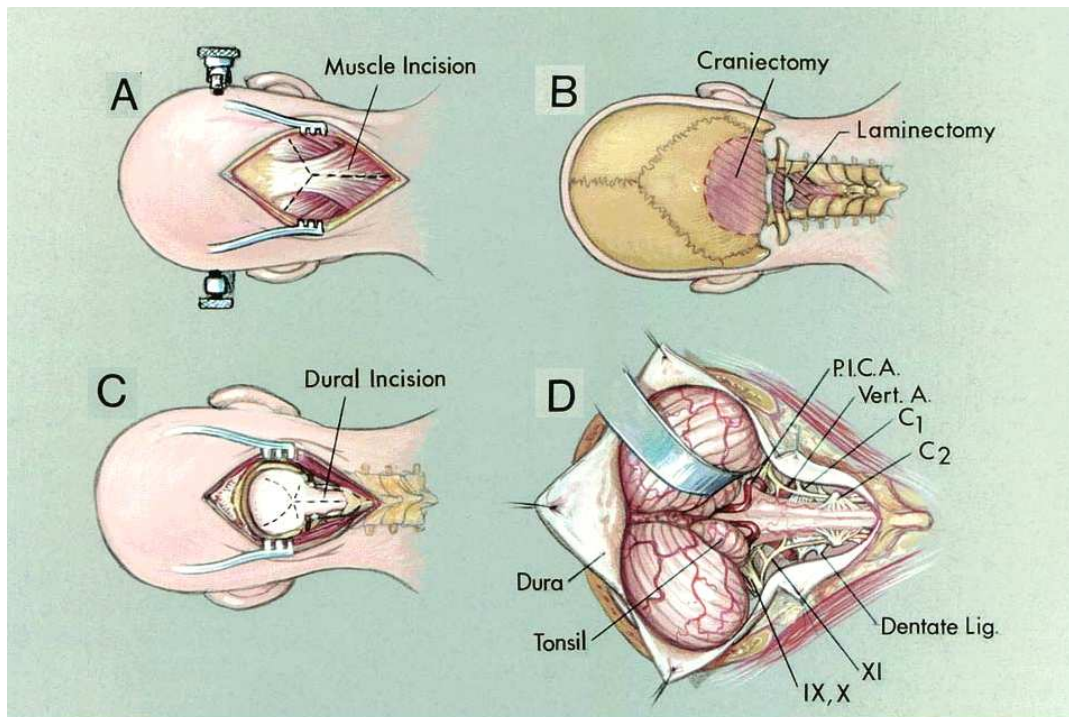


Figure 15 : Abord médian par incision sagittale. [53]

- | | |
|---|--------------------------------------|
| A : incision du muscle. | C : incision de la dure mère. |
| B : craniectomie et laminectomie. | D : exposition intra-durale. |
| Dura : Dure mère. | Ver A : Artère vertébral |
| Tonsil : Amygdale. | Dentate lgt : Ligament du dent. |
| P.I.C.A : Artère cérébelleuse postéro intérieure. | |

➤ La voie sous occipitale latérale : (Figure 16)

Utilisée dans les lésions de l'angle ponto cérébelleux et d'une manière générale, dans les lésions antéro latérales par rapport au tronc cérébral. Le patient peut être placé en position assise ou demi-assise, ou en décubitus dorsal, avec une surélévation de l'épaule et un plan sagittal céphalique presque horizontal ou latéral oblique.

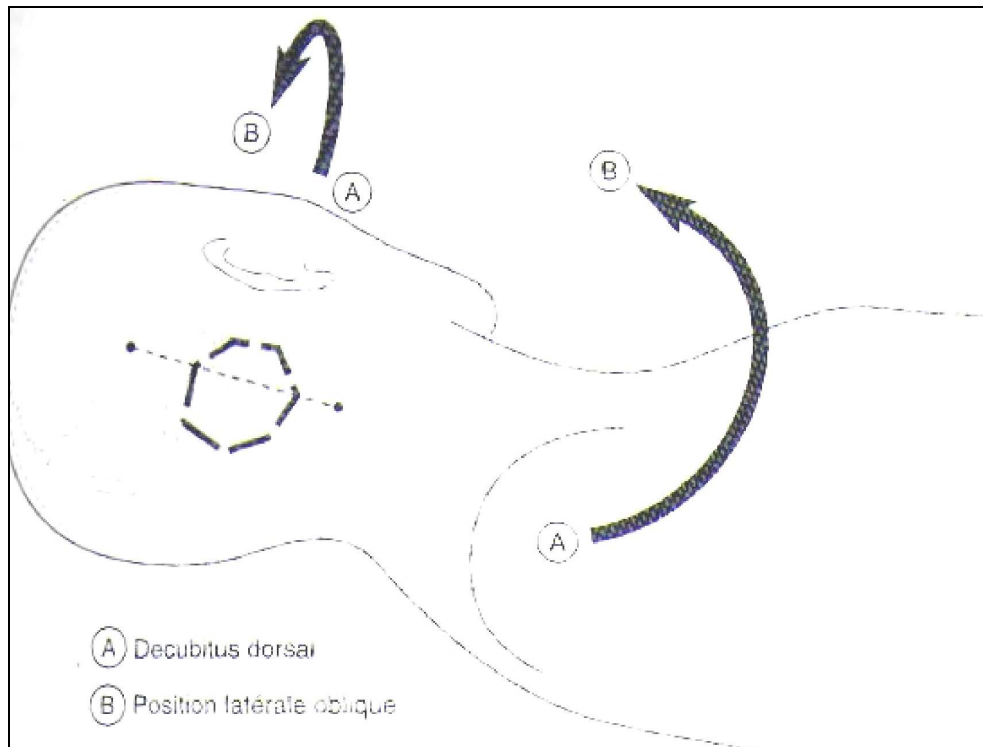


Figure 16 : La voie sous occipitale latérale. [54]

➤ La craniectomie à minima:

Centrée unilatéralement sur une fosse cérébelleuse pour une lésion intra hémisphérique.

➤ La craniectomie étendue latéralement (latérale extrême):

Pour la visualisation de la face antérolatérale du tronc cérébral.

➤ Etude comparative entre la craniectomie et la craniotomie :

L'étude de KANNA [55] a permis de conclure que chez les enfants atteints de tumeurs de la FCP, la craniectomie augmente le risque post-opératoire de fuite de LCR, la formation de pseudoméningocèle, et donc une hospitalisation prolongée. Ainsi, il recommande la craniotomie de la FCP qui est une procédure relativement facile à apprendre et à exécuter. (Tableau XVIII)

Tableau XVIII : Etude comparative entre les deux techniques selon KANNA :

Complications post-op	Craniotomie	Craniectomie
Fuite du LCR	4%	27%
Pseudoméningocèle	9%	13%

c- QUALITE D EXERESE TUMORALE :

Elle reste l'arme principale, et doit être tentée chaque fois qu'elle n'expose pas à un risque majeur de décès ou de séquelles graves.

Le point essentiel reste l'appréciation du bénéfice que peut attendre le malade d'une intervention, que le but de celle-ci, soit de le guérir en cas de tumeur bénigne ou de prolonger sa vie, s'il s'agit d'une tumeur maligne.

Les progrès des techniques chirurgicales (notamment l'utilisation du microscope opératoire, du laser et de l'aspiration ultrasonique), de la neuroanesthésie et de la réanimation postopératoire ont profondément modifié les conditions et les possibilités d'exérèse tumorale. [56]

➤ Exérèse chirurgicale totale :

Normalement, l'exérèse tumorale complète de la tumeur est le traitement idéal des tumeurs cérébrales de l'enfant, mais le risque d'atteinte du tronc cérébral, du plancher du 4^{ème} ventricule empêche l'exérèse totale.

L'ablation tumorale est limitée par extension de la tumeur mais aussi par son type histologique et le volume tumoral, peut être curative dans certains cas.

- Intérêt d'un geste radical :

Des études récentes ont bien démontré que la durée de la survie, le délai avant la rechute et la qualité de la vie des patients étaient significativement améliorés lorsqu'une exérèse radicale avait été effectuée, Comparativement aux cas où l'exérèse tumorale n'avait été que partielle. [57]

Dans notre série, L'exérèse macroscopiquement totale a été pratiquée chez 21 malades, soit 42% des cas.

➤ L'exérèse partielle :

Etant donné l'impossibilité d'exérèse totale pour les raisons suivantes : le siège, la nature histologique, le volume et extension ; l'exérèse subtotale consiste à une réduction de la masse tumorale permettant la succession d'un traitement complémentaire par radiothérapie et/ou chimiothérapie pouvant stériliser les reliquats tumoraux.

Dans notre série, l'exérèse partielle a été effectuée chez 13 malades, ce qui correspond à 21% des cas.

➤ La biopsie stéréotaxique : [58,59]

Elle a pour but de réaliser des prélèvements biopsiques dans une lésion supposée tumorale sans risque fonctionnel, en tenant compte des données de l'imagerie.

Avant l'ère du scanner et de l'IRM, elle reposait sur l'utilisation du cadre de Talairach qui servait de référentiel et de support d'instruments. Tout ceci nécessitait l'emploi d'un équipement radiologique lourd et coûteux.

L'apparition des techniques d'imagerie modernes et l'adaptation des cadres à ce type d'imagerie ont permis de simplifier considérablement la procédure stéréotaxique.

Celle-ci peut maintenant être conduite en salle de scanner ou même d'IRM (si l'installation est compatible avec la réalisation d'actes interventionnels), ou alors si tôt le repérage fait, poursuivie au bloc opératoire.

Beaucoup d'équipes pratiquent actuellement un repérage tridimensionnel préopératoire en n'utilisant que quatre marqueurs (métalliques au scanner, plots remplis de gadolinium ou de sulfate de cuivre en IRM) disposés au niveau des points d'ancrage osseux nécessaires à la fixation du cadre chirurgical.

En salle d'intervention, les marqueurs sont remplacés par le cadre chirurgical (Leksell, Reichert).

Toutes les données d'imagerie recueillies (scanner, IRM, artériographie digitalisée) peuvent actuellement être exploitées sur des consoles informatiques de traitement d'image, et il devient possible de :

- calculer avec précision les coordonnées de la cible
- choisir le trajet biopsique le plus sécurisant et le moins long.

Ainsi, grâce à l'informatisation du geste stéréotaxique, les prélèvements peuvent être réalisés avec précision et en toute sécurité. Ils doivent intéresser la tumeur avec toutes ses composantes, la périphérie tumorale et le parenchyme avoisinant. Ils sont effectués, en général, un à trois trajets biopsiques et chaque trajet doit comporter trois à cinq prélèvements).

➤ Autres méthodes de traitement chirurgical :

De nouvelles techniques chirurgicales ainsi que d'anesthésie permettent des exérèses de plus en plus radicales malgré le caractère infiltrant que présentent certaines tumeurs : microscope chirurgical, coagulation bipolaire, le laser.

-La microchirurgie : [60]

Selon une étude chinoise menée par LAN, le traitement microchirurgical des tumeurs de la FCP par des approches « en trou de serrure » ou « Keyholes surgery », considéré comme bien peu invasive, est l'une des orientations prometteuses en neurochirurgie moderne.

Grâce à cette technique, les patients de cette série ont bénéficié d'une résection tumorale totale dans la majorité des cas n'engendrant pas de déficit neurologique post-opératoire.

Le concept de cette méthode est de réaliser une incision d'environ 4 cm, avec un diamètre de la fenêtre osseuse de 2,0 à 2,5 cm. La dure-mère est suturée fermement et sans cathéter.

-La neuroendoscopie : [61]

Avec les techniques avancées des deux dernières décades, la neuroendoscopie a acquis une place privilégiée dans l'arsenal thérapeutique neurochirurgical. En particulier dans

l'algorithme de prise en charge des tumeurs intraventriculaires, qu'il s'agisse de diagnostic ou de traitement, l'endoscopie constitue une technique fiable permettant d'éviter le traumatisme du tissu cérébral et de diminuer les risques du déficit mental et neurologique. C'est un nouvel outil pour le neurochirurgien dont le rôle majeur est de mettre en évidence l'anatomie initiale sans avoir besoin de disséquer ou de rétracter.

L'exérèse endoscopique, la biopsie, les fenestrations des lésions kytiques et la prise en charge de l'hydrocéphalie ont été les indications les plus fréquentes. Les différentes innovations techniques ont permis d'élargir le champ d'indication, mais aussi parvenir à un plus grand nombre de résection complète des lésions tout en conservant le caractère mini-invasif. Néanmoins, les contraintes de l'endoscope lui-même (rigide avec trois canaux) imposent des limites.

Le développement de nouveaux instruments s'avère une nécessité pour continuer d'élargir le champ d'action de la neuroendoscopie, en particulier les instruments avec extrémités dirigeables semblent une piste intéressante.

➤ LA NEURONAVIGATION : [62]

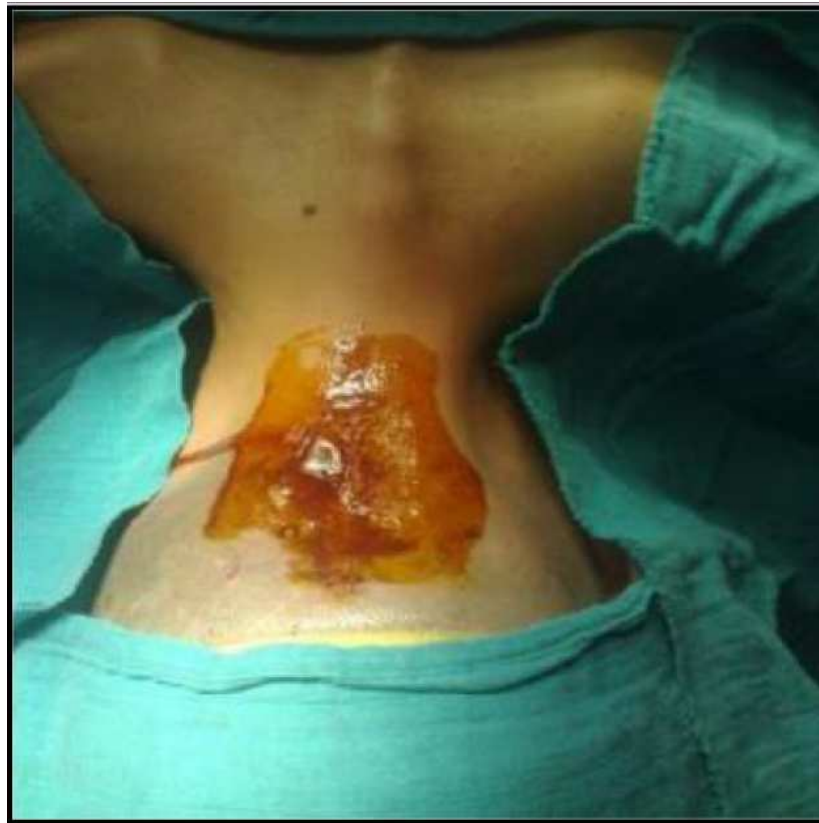Les systèmes de neuronavigation sont apparus au début des années 1990 grâce aux progrès de l'imagerie et de l'informatique. Ils aident le chirurgien à localiser une lésion intracérébrale.

Leur principe est de mettre en concordance l'anatomie du patient avec une imagerie de référence (scanner ou le plus souvent l'IRM). Cette technique nécessite donc un protocole d'imagerie spécifique pour l'acquisition des images, puis leur traitement à partir d'une console informatique.

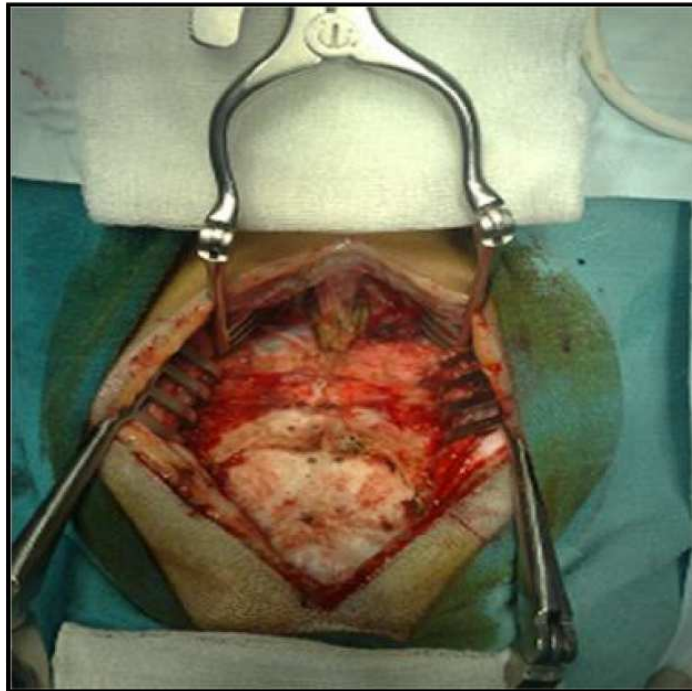
Elle est utile en cas d'exérèse tumorale pour une tumeur profondément située, pour choisir le meilleur angle d'approche possible. En peropératoire, la neuro-navigation guide le chirurgien et l'oriente dans ses déplacements. Elle sert à planifier et à optimiser l'acte chirurgical

(éviter les zones éloquentes, les artères et veines importantes) et à minimiser la taille du volet osseux. Elle permet donc des interventions moins « agressives ». La neuro-navigation est parfois utilisée pour réaliser une biopsie (lésion de la région pinéale, par exemple) et simuler plusieurs trajectoires avant de réaliser le geste biopsique (éviter les vaisseaux).

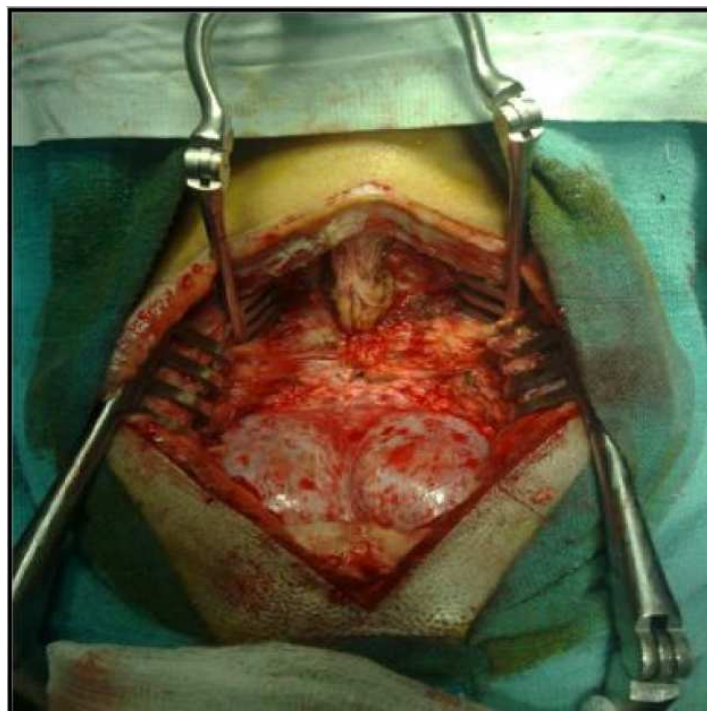
- illustration des différentes étapes de la chirurgie d'une tumeur de la FCP :
(Figure17)



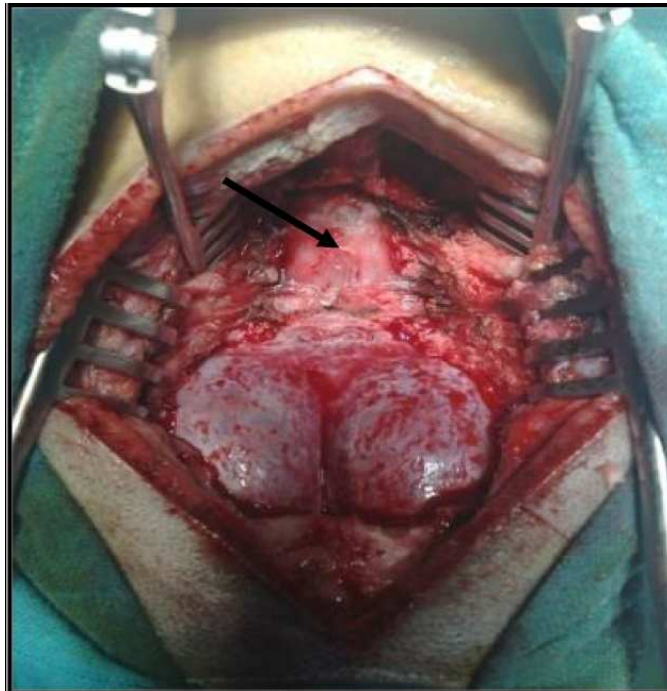
1-Position du malade en décubitus ventral avec tracé d'incision sous occipitale.



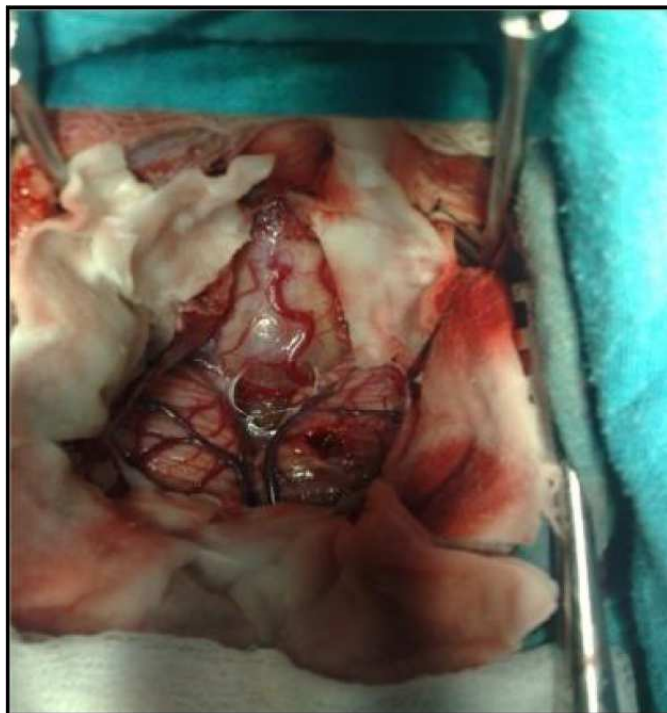2- Désinsertion musculo-aponévrotique et exposition de l'os occipital et de l'arc postérieur de C1.



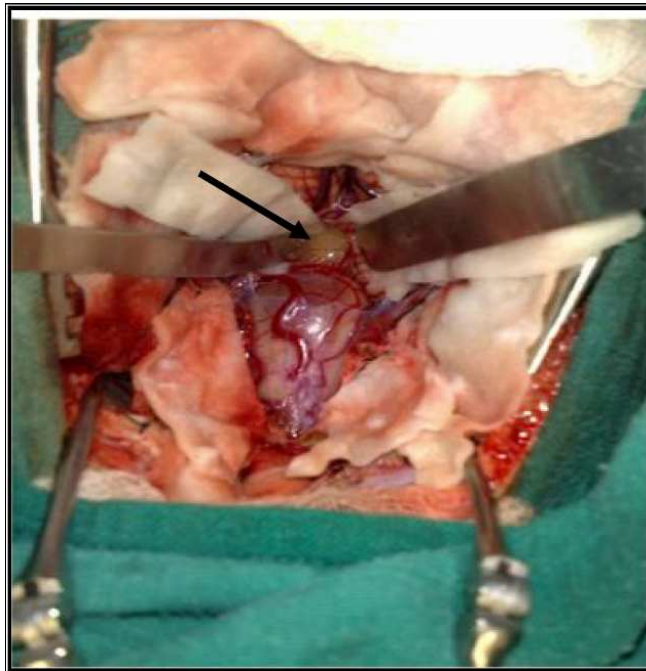
3- Craniectomie occipitale jusqu'à ouverture du trou occipital.



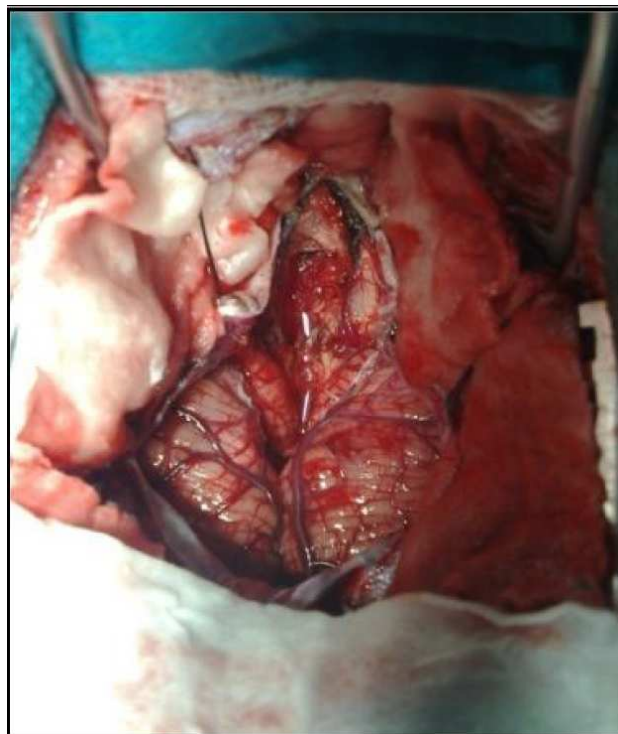
4- Ablation de l'arc postérieur de l'atlas.



5- Ouverture de la dure-mère en Y inversé.



6- Exposition de la portion cérébelleuse de la tumeur et de l'extension bulbaire (flèche).



7- Exérèse complète de la tumeur.

Figure 17 : Etapes de la chirurgie d'une tumeur de la FCP [46]

V. SURVEILLANCE ET COMPLICATIONS PER-OPERATOIRES ET POST-OPERATOIRES:

1- SURVEILLANCE : [63,64]

1-1 SURVEILLANCE PER-OPERATOIRE :

Les accidents inhérents à la chirurgie des tumeurs de la FCP sont de plusieurs ordres :

- troubles de la fréquence cardiaque : bradycardie et tachycardie,
- troubles du rythme cardiaque : extrasystoles,
- association hypertension artérielle tachycardie,
- troubles de la thermorégulation le plus souvent à type d'hyperthermie progressive.

L'anesthésiste doit être attentif à saisir la moindre anomalie qui indiquerait au neurochirurgien que son geste devient traumatisant pour les centres vitaux, d'ou l'intérêt de l'adjonction d'appareils de mesures fiables de la tension artérielle, de la pression veineuse centrale et des gaz du sang qui sont les éléments de meilleure surveillance de l'intégrité du tronc cérébral.

1-2 SURVEILLANCE POST-OPERATOIRE :

Le pronostic immédiat est conditionné par la qualité de la surveillance et des soins; remis dans son lit en position assise, placé en unité de soins intensifs le malade doit être l'objet pendant plusieurs jours d'une surveillance permanente portant sur les grandes fonctions de l'organisme, l'état de conscience et l'état local :

- la ventilation doit faire l'objet d'une attention particulière dont l'efficacité est jugée sur les résultats des mesures répétées des gaz du sang,
- la fonction cardiovasculaire est surveillée par l'enregistrement électrocardiographique continu et la prise régulière des chiffres tensionnels,

- la sonde gastrique doit être maintenue en place pendant plusieurs jours et permet d'éviter les vomissements et de recueillir le liquide gastrique, les hémorragies gastro-duodénales ne sont pas rares,
- la surveillance de la température, des constantes biologiques s'impose chez tout opéré,
- l'état local doit faire l'objet d'une surveillance rigoureuse. L'appui prolongé sur la cicatrice chez l'enfant peut se compliquer d'escarres et de fistule du LCR.
- Un gonflement fluctuant de la nuque peut être la manifestation d'un trouble de la circulation du LCR dans les jours suivant l'intervention d'où l'intérêt d'une appréciation régulière de la tension de la nuque.

2-RISQUE PER-OPERATOIRE : [37]

En dehors des risques hémorragiques communs à toutes ces interventions, les risques opératoires varient de façon importante suivant la nature et la localisation de la tumeur. La chirurgie tumorale de la fosse postérieure est une chirurgie de longue durée exposant aux risques de lésions peropératoires des structures du tronc cérébral et aux embolies gazeuses en position assise. Du fait des difficultés rencontrées pour une évaluation précise des pertes sanguines, une vérification fréquente de l'hématocrite et une surveillance rigoureuse du champ opératoire sont nécessaires. Si une transfusion peropératoire est rarement nécessaire au cours des exérèses des tumeurs hémisphériques cérébelleuses, 30 à 50 % des enfants bénéficiant d'une exérèse de tumeurs intraventriculaires doivent être transfusés. En cours d'intervention, le traumatisme chirurgical du tronc cérébral et du plancher du quatrième ventricule se traduit par une bradycardie, des troubles du rythme, une hypertension artérielle. L'arrêt des manipulations est souvent le seul traitement nécessaire, un approfondissement de l'anesthésie étant inefficace. La répétition de ces épisodes préfigure le risque de lésions définitives et doit faire interrompre le

geste d'exérèse. La persistance d'une hypertension artérielle après arrêt des manipulations peut imposer le recours à un traitement antihypertenseur : inhibiteur calcique ou alpha-bloquant.

3-COMPLICATIONS POST-OPERATOIRES : [37,65,66]

On peut classer les complications selon un ordre chronologique :

3.1-COMPLICATIONS IMMEDIATES :

- Absence ou retard de réveil.
- Troubles neurovégétatifs (tachycardie, bradycardie, hypotension).
- Troubles de la déglutition.
- Hématome du foyer opératoire se manifestant par une altération de la conscience après un réveil normal de quelques heures.
- Hydrocéphalie aiguë.
- Oedème post-opératoire.
- Hémorragie digestive.
- Fistule du LCR.
- Mutisme akinétique.

3.2-COMPLICATIONS SECONDAIRES :

Elles se manifestent entre le 2ème et le 5ème jour post-opératoire sous forme de :

- Troubles de la conscience dus à des troubles vasculaires secondaires responsables d'un oedème local.
- Troubles neurovégétatifs.
- Hémorragie méningée.
- Infection méningée.
- Pneumopathie.
- Thrombose veineuse profonde.

3.3-COMPLICATIONS TARDIVES :

a- Les infections post-opératoires :

a-1 Infection de la paroi :

Considérée comme une complication fréquente, elle est responsable de lâchage de sutures et retard de la cicatrisation. Selon DUBEY [66], l'infection du site opératoire se produit dans 7% des cas. Elle régresse sous antibiothérapie et soins locaux.

Dans notre étude, l'infection de la paroi a été notée dans 1,85% des cas.

a-2 Méningite post-opératoire : [67]

Les méningites post-opératoires bactériennes sont des complications rares mais graves de la chirurgie crânienne. Leur incidence varie de 0,3 à 1,5 % après craniotomie. Parmi les facteurs aggravants ce risque, il faut retenir la fuite de LCR, un drainage postopératoire au-delà de 24 heures, une réintervention pour hématome postopératoire. Les germes les plus souvent rencontrés sont des staphylocoques dans environ 50%, des bacilles gram négatifs dans 30%.

Les méningites chimiques ou aseptiques sont deux fois plus fréquentes que les méningites bactériennes et leur évolution est constamment bénigne sans traitement.

Dans notre série, nous avons noté 5 cas de méningite.

b-Les complications respiratoires : [37,63]

On peut les diviser en deux catégories :

b-1 Trouble ventilatoire d'origine centrale :

Il s'agit d'insuffisance respiratoire qui se manifeste cliniquement par des anomalies du rythme respiratoire pouvant aller jusqu'à l'apnée.

Les patients particulièrement à risque sont ceux qui présentent une lésion des structures médianes, notamment du V4.

b-2 Pneumopathie :

Du point de vue clinique, radiologique et biologique, on peut tout observer de l'infection bronchique simple à un syndrome de détresse respiratoire aiguë.

c- Complications hémorragiques :

c-1 Hémorragie au niveau du site opératoire : [37,39]

Considérée parmi les principales causes de décès. L'éventuel hématome dans la cavité opératoire doit être discuté devant une aggravation secondaire de la conscience, d'une mydriase ou de troubles neurovégétatifs.

Son diagnostic par une TDM de contrôle ainsi que son traitement doivent être rapides.

c-2 Hématome sous dural et extradural : [37]

Les hématomes sous duraux sont plus fréquents que les extraduraux. Ils peuvent se manifester au cours de l'intervention par une importante turgescence cérébelleuse.

Dans notre série, l'hématome post-opératoire a été noté chez un seul malade.

d- Les fistules du LCR et les pseudoméningocèles : [68,69]

Ils sont dus aux défauts d'étanchéité lors de la fermeture dure-mérienne. Mais, ils peuvent se voir aussi après une méningite postopératoire (septique ou aseptique). Ce défaut d'étanchéité peut entraîner une fuite du LCR et un épanchement (pseudoméningocèle) d'où l'indication immédiate d'un drainage ou d'un pansement compressif.

En l'absence de la régression de l'épanchement 5 à 7 jours après le drainage, le patient bénéficiera d'une reprise chirurgicale avec fermeture du défaut étanchéité dure-mérienne.

e- les complications locales : [70]

Qui sont à type des escarres cutanées, de désunion/lâchage de cicatrice qu'il faut prévenir par les changements de position et l'éviction d'appui prolongé sur la cicatrice opératoire.

f-pneumocéphalie : [37]

La formation d'une pneumocéphalie volumineuse est une source fréquente de céphalées après chirurgie sous-tentorielle notamment en position assise. Sa persistance peut justifier une ponction qui soulage rapidement la douleur.

g-La tétraplégie : [37]

Survenant après chirurgie en position assise, le mécanisme invoqué est la diminution du débit sanguin médullaire en rapport avec une hyperflexion ou une déviation prononcée du crâne.

VI. DONNÉES ANATOMO-PATHOLOGIQUES :

1- CLASSIFICATION TOPOGRAPHIQUE : [71,72,73]

La classification des tumeurs en fonction de leur topographie est aussi importante que les classifications histologiques, tant sur le plan diagnostique (surtout depuis la diffusion des méthodes d'imagerie permettant une localisation très précise de la plupart des processus tumoraux (comme le scanner et l'IRM)) que sur celui du pronostic (compte tenu des différences d'accès neurochirurgical des tumeurs selon leur siège).

Plusieurs essais de classification topographique ont été entrepris, basée chacune sur un critère anatomique.

- **Pour l'OMS (1993) dans les tumeurs infratentorielles, on distingue [74] :**
 - tumeurs de cervelet
 - tumeur du tronc cérébral
 - tumeur du 4^{ème} ventricule
 - tumeur de l'angle ponto-cérébelleux.

- Pour ESCOROULLE [71] avait adopté la classification suivante :
 - Les tumeurs de la fosse cérébrale latérale comportant :
 - les tumeurs extraparenchymateuses développées dans l'angle pontocérébelleux,
 - les tumeurs cérébelleuses intra-hémisphériques.
 - Les tumeurs sagittales médianes qui se répartissent selon leur position par rapport au 4ème ventricule.
 - Les tumeurs préventriculaires :
 - tumeurs intraparenchymateuses ou tumeurs du tronc cérébral,
 - tumeurs extraparenchymateuses
 - Les tumeurs du 4ème ventricule et toit ventriculaire (vermis cérébelleux).
 - Les tumeurs des orifices de la FCP :
 - les tumeurs de l'incisure tentorielle,
 - les tumeurs du tronc cérébral.

- Une autre classification divise ces tumeurs en :
 - Tumeurs intraparenchymateuses :
 - De la ligne médiane comportant :
 - Tumeurs du tronc cérébral
 - tumeurs du vermis et du V4
 - Tumeurs extra-parenchymateuses :
 - tumeurs de l'APC.
 - tumeurs du trou occipital
 - rares tumeurs de la face postérieure du rocher, ou clivus ou tumeurs de la tente du cervelet.

2-CLASSIFICATION HISTOLOGIQUE : [12]

Tous les types histologiques du SNC peuvent se rencontrer au niveau de la FCP, on distingue :

- les tumeurs provenant de la prolifération d'éléments histologiques normalement présents dans la fosse postérieure,
- les tumeurs provenant de la prolifération de reliquat embryonnaire (Tableau XIX).

Tableau XIX : Classification histologique des tumeurs de la FCP [12]

Groupe de tumeurs	Tissu d'origine	Types cellulaires	Tumeurs
Tumeurs dérivées d'éléments histologiques normalement présents dans la FCP	Parenchyme cérébral	Astrocyte Oligodendrocytes Cellules épendymaires Epithélium du plexus choroïde	Astrocytome Glioblastome Oligodendrogliomes Ependymome Papillomes choroïdes
	Nerfs crâniens Méninges	Cellule de Schwan Leptoméninge dure - Mère	Neurinomes Méningiome Mélanome Fibrome Sarcome
	Glomus jugulaire		Tumeurs du glomus jugulaire
Tumeurs dérivées de reliquats embryonnaires	Tissu épiblastique Cellules réticulaires neuroblaste		Cholestéatome Hémangioblastome Médulloblastome

3-CARACTERISTIQUES DES PRINCIPALES TUMEURS DE LA FCP :

Les types histologiques les plus fréquents sont : les astrocytomes, les médulloblastomes et les épendymomes, gliome du tronc cérébral.

3-1 MEDULLOBLASTOMES:

Sont des tumeurs neuroépithéliales primitives, naît des cellules de la zone germinative du V4 et des vermis cérébelleux. Ils représentent 30 à 40% des tumeurs de la FCP chez l'enfant selon CHANALET [16], et 20% des tumeurs intracrâniennes pédiatriques selon YAZIGI-RIVARD [75], alors que dans notre série, la fréquence des médulloblastome est estimée à 41,66% des tumeurs de la FCP.

Le médulloblastome est découvert chez l'enfant dans 75 % des cas avant l'âge de 10 ans avec un pic de fréquence entre 3 et 8 ans [76], et une moyenne d'âge de 10,8 ans [77]. Dans notre série, il s'observe entre 2 et 16 ans avec une moyenne d'âge de 10,7 ans.

Selon SIALA, il existe une prédominance masculine avec un sex-ratio de 1,6 [77]. Dans notre série, les garçons représentent 85% des cas, alors que les filles ne représentent que 15% des cas avec un sex-ratio de 5,66.

Sur le plan scannographique, le médulloblastome médiane, compacte, arrondie, généralement nette, de siège vermien représente 75% des cas [16]. Il se caractérise par une densité homogène, spontanément hyperdense dans deux tiers des cas et isodense dans 25% des cas. Un aspect hypodense intralésionnel peut s'observer en cas de nécrose. Des calcifications sont observées dans moins de 10% des cas (dic différentiel= épendymome), l'œdème péri-lésionnel s'observe dans deux tiers des cas. Après injection du produit de contraste, on observe un rehaussement homogène et intense de la tumeur. [75,78]

A l'IRM, le médulloblastome apparaît iso-intense en T1, hyperintense en T2, avec rehaussement de signal important et hétérogène après l'injection de chélate de gadolinium. Il présente des calcifications dans environ 15 % des cas et des plages nécrotiques ou kystiques

dans environ 50 % des cas. Les métastases leptoméningées sont à rechercher systématiquement. [32,34,35]

3-2 ASTROCYTOMES CEREBELLEUX : [16]

Existent sous plusieurs aspects dont le plus fréquent chez l'enfant est l'aspect fibrillaire ou pilocytique, c'est une tumeur bénigne encapsulée de grade I avec un nodule mural.

Ils représentent près de 33% de la totalité des tumeurs de la fosse postérieure de l'enfant selon AL-SHAROUTY [4], et 21% de toutes les tumeurs cérébrales pédiatriques [79], alors que dans notre série, les astrocytomes occupent le second rang après le médulloblastome et représentent 33,33% des tumeurs de la FCP de l'enfant.

L'atteinte maximale s'observe entre l'âge de 5 à 10 ans pour CHOUX [14], et entre 1 et 16 ans avec une moyenne d'âge de 9,8 ans selon notre série.

Selon WANYOIKE [1], il existe une légère prédominance féminine, avec 55% des malades sont de sexe féminin. Contrairement à notre série, il n'existe pas de prédominance.

Sur le plan sacnographique, l'image la plus typique avant injection de PDC est celle d'une lésion hypodense, homogène. Ses limites avec le parenchyme normal sont mal définies et l'effet de masse est minime sans œdème péri-lésionnel. Dans certaines formes, on retrouve un kyste adjacent plus hypodense. Après injection du PDC, la prise de contraste est soit nulle soit modérée, et intéresse alors toute la tumeur ou une partie seulement. Dans les formes kystiques, l'injection iodée peut rehausser un nodule mural ou même la paroi du kyste. Les astrocytomes siègent le plus souvent au niveau cérébelleux mais la localisation au niveau du tronc cérébral est possible. [9,80,81,82,83]

A l'IRM, La composante kystique apparaît en hypointense en T1 et légèrement hyperintense en T2. Le nodule mural est souvent rehaussé en T2. Les calcifications sont rarement trouvées. [32,34,35]

3-3 EPENDYMOMES :

Ils sont développées à partir des cellules épendymaires du V4, la tumeur se moule sur les parois ventriculaires, ils sont fermes, parfois kystiques, souvent bénignes mais il y a des formes malignes. [16]

Ils représentent le troisième type histologique des tumeurs cérébrales rencontré chez l'enfant après les astrocytomes et les médulloblastomes. Ils constituent 4,8% des tumeurs du SNC selon HOUJAMI [84] et 3 à 5 % de l'ensemble des tumeurs cérébrales pédiatriques. [17, 18]. Dans la série de Dorner [11], les épendymomes de la FCP constituent 12% de l'ensemble des tumeurs de cette région chez l'enfant. Alors que dans notre série, les épendymomes représentent 14,58% de l'ensemble des tumeurs de la fosse cérébrale postérieure chez l'enfant.

L'âge moyen de diagnostic d'un épendymome intracrânien chez l'enfant est de 5,5 ans selon d'AGAOGLU [87], et de 8,3 ans selon notre étude avec des extrêmes allant de 2 à 16 ans.

Dans la série BEN AMMAR [88], Il y a une légère prédominance pour le sexe masculin. Le sex-ratio était de 1.06 avec 16 patients de sexe masculin et 15 de sexe féminin. Dans notre série, on note une légère prédominance masculine dans 57,14% des cas avec un sex-ratio de 1,33.

Sur le plan scannographique, l'épendymome apparaît isodense ou discrètement hyperdense qui peut comporter des calcifications qui constituent un bon argument diagnostique. Lors de l'injection de produit iodé, l'image se réhausse le plus souvent assez modérément et de manière hétérogène. [89]

En IRM, l'épendymome est en hyposignal hétérogène en T1, en hypersignal en T2, souvent intra ventriculaires, de signal hétérogène en raison de la présence de calcifications, d'hémorragies intra tumorales et de kystes. Il se rehausse de façon modérée et hétérogène après injection de chélates de Gadolinium. [32,34,35]

3-4 GLIOMES DU TRONC CEREBRAL :

Ils représentent 10,71% des tumeurs de la FCP chez l'enfant selon SARDINAS [2] ET 25 à 30% des tumeurs cérébrales pédiatriques selon AL-SHAROUTY [3]. Dans notre série, 6,25% des enfants ont un gliome du tronc cérébral.

Sur le plan scannographique, deux aspects bien différents de la lésion ont été décrits:

*Aspect d'infiltration diffuse (la moitié à deux tiers des cas) déformant et élargissant le tronc cérébral, qui devient gonflé, soufflé.

*Aspect de masse limitée (un tiers des cas) sur le plan morphologique est celui d'une masse bien circonscrite.

Ce sont des lésions spontanément hypodenses ou isodenses, se rehaussant modérément après injection du produit de contraste.

L'aspect en IRM est souvent celui d'une volumineuse tumeur aux contours mal limités, apparaissant en hyposignal T1 et hypersignal T2 et peu ou partiellement réhaussée après injection de produit de contraste. [90]

3-5 AUTRES :

a- GLIOBLASTOME :

Selon l'OMS, c'est une tumeur d'origine astrocytaire composée de cellules anaplasiques pouvant être polymorphes, il constitue 15 à 20% de l'ensemble des gliomes chez l'adulte et 8,9% de toutes les tumeurs intracrâniennes de l'enfant [91]. Dans notre série, le glioblastome de la FCP chez l'enfant est très rare, on a trouvé un cas, soit 2,08%.

Sur le plan scannographique, ces tumeurs sont en général volumineuse aux contours irréguliers, très hétérogènes, avec de nombreuses zones nécrotiques voire hémorragiques se rehaussent de façon hétérogène après injection ; la tumeur infiltre rapidement l'ensemble du tronc cérébral et peut présenter des prolongements exophytiques. [16]

b- KYSTE DERMOÏDE : [92]

Le kyste dermoïde (KD) est une rare entité qui représente 0,1 à 0,7 % des tumeurs intracrâniennes. Ce sont des lésions bénignes et se développent lentement, en raison de la sécrétion et de la desquamation sébacée de l'épithélium.

Sur le plan scannographique, ces tumeurs sont de basse densité, sans oedème périlésionnel, et ne se modifiant pas après injection de produit de contraste.

En IRM, le signal est proche du liquide céphalorachidien en hyposignal T1 et hypersignal T2. Sans rehaussement après injection de produit de contraste.

c- HEMANGIOBLASTOME :

Les hémangioblastomes représentent 1 à 2 % des tumeurs intracrâniennes et 7 à 10 % des tumeurs infratentorielles. Vingt-cinq à 30 % des hémangioblastomes sont liés à une maladie de Von Hippel Lindau [33]. Dans notre série, aucun cas n'a été détecté.

VII. TRAITEMENT ADJUVANT :

Fait appel à la radiothérapie et la chimiothérapie.

1-RADIOTHERAPIE : [93,94,95,96,97]

La radiothérapie représente toujours en combinaison avec la chirurgie une arme thérapeutique majeure pour le contrôle des tumeurs cérébrales de l'enfant. Sa réalisation doit tenir compte de l'âge de l'enfant, du volume tumoral à traiter, de la localisation et du mode de dissémination tumoral.

Les tumeurs du jeune enfant de 3 ans font l'objet d'une radiothérapie « différée » après une chimiothérapie initiale de longue durée.

Son but vise à la destruction des cellules tumorales restantes, même en cas d'exérèse complète, et d'éviter les greffes tumorales au niveau de l'acte cérébro-spinal.

Son principe repose sur la création d'ions et de radicaux libres qui ont une action sur le cytoplasme, la membrane et surtout l'ADN avec rupture de brins, altérations de bases. L'action sur le cytoplasme, la membrane et l'ADN va donc altérer la cellule.

La radiothérapie dispose de modalité variée telle la radiothérapie externe, la curiethérapie, la radiothérapie interne. [98]

Les techniques d'irradiation sont délicates, basées sur :

- Un repérage précis de la tumeur par l'imagerie scanographique et par résonance magnétique,
- Une contention rigoureuse de l'enfant au moyen de masques thermoformé ou moules personnalisés limitant les mouvements de la tête au cours du traitement, améliorant ainsi la précision ;
- Des études dosimétriques détaillées permettant d'évaluer la dose reçue par la tumeur et par les organes critiques sains, particulièrement nombreux à ce niveau : parenchyme cérébral, voies optiques, hypophyse, oreilles internes, gros vaisseaux de la base, etc.
- Les systèmes de collimation du faisceau d'irradiation qui, grâce à un système de multiples lames, permettent de conformer la forme du faisceau issu de l'accélérateur de particules au volume souhaité (tumoral et ses extensions), épousant ainsi les formes complexes des lésions, et épargnant ainsi davantage de tissu cérébral sain. La radiothérapie est devenue conformationnelle en trois dimensions (RT 3D) ;
- Les systèmes de dosimétrie in vivo qui permettent, outre les contrôles classiques de maintenance des appareils d'irradiation, le contrôle du rayonnement effectivement

émis par le faisceau à l'aide de diodes placées sur le patient, permettant une ultime vérification et assurant une sécurité optimale.

1-1.PRINCIPES GENERAUX :

a-LA RADIOTHERAPIE CONVENTIONNELLE (Irradation fractionnée) [99]

C'est la modalité la plus courante de radiothérapie externe ou transcutanée (source d'irradiation située à l'extérieur du patient). Le fractionnement de la dose est à l'origine de « l'effet différentiel » plus favorable aux tissus sains qu'à la tumeur.

Les données radiobiologiques, acquises ultérieurement ont souligné l'importance de la dose par séance, du nombre de séances et de l'étalement (nombre de jours séparant la première de la dernière séance).

Après chaque séance d'irradiation, interviennent au moins quatre mécanismes, connus comme « les quatre R de la radiobiologie ». Il s'agit de la réparation des lésions subléthales, plus efficace pour les cellules saines ; de la redistribution des cellules tumorales dans le cycle cellulaire, vers les secteurs plus radiosensibles ; de la réoxygénation des cellules hypoxiques et radorésistantes ; enfin, de la repopulation (prolifération cellulaire et tumorale) au cours d'un traitement étalé sur plusieurs semaines .

a-1 En pratique :

La tolérance des tissus sains, à proximité ou inclus dans le volume cible, est une limitation fréquente à la prescription d'une dose totale suffisamment élevée pour être tumoricide.

Le fractionnement classique, de 1,8 à 2 Gy par séance et de 5 séances par semaine, établi empiriquement est, aujourd'hui encore, la norme de référence pour maîtriser l'effet différentiel.

a-2 Répartition de la dose :

Son homogénéité dans le volume cible distingue la radiothérapie fractionnée de la radiochirurgie et de la curiethérapie, toutes deux associées à de fortes variations de doses à l'intérieur de ce volume.

b- RADIOTHERAPIE CONFORMATIONNELLE : [100,101]

C est une irradiation transcutanée dans laquelle les faisceaux d'irradiations sont conformés au volume tumoral reconstruit en 3 dimensions. Cette technique présenterait théoriquement deux avantages : d'une part, pour une dose d'irradiation similaire à la radiothérapie conventionnelle, elle diminuerait la morbidité des tissus sains voisins ; d'autre part, l'augmentation de la dose dans les tissus cibles possible devrait permettre d'améliorer le contrôle tumoral local sans accroître la morbidité induite.

Elle représente aujourd'hui le nouveau standard des irradiations cérébrales localisées.

b-1 Pratique :

- Technique de choix pour les tumeurs cérébrales :
 - * particulièrement indiquée si tumeurs bénignes
 - * également comme complément dans les tumeurs malignes
- Idéal si volume < à 60 cm
- Selon les cas :
 - * technique coplanaire
 - * technique non coplanaire
 - * en modulation d'intensité

b-2 Apport des techniques conformationnelles :

La qualité des documents obtenus, lors de l'étude de la distribution de dose, permet une analyse rigoureuse des échecs, basée sur la fusion et la comparaison des examens

radiologiques. Cela se traduit, en pratique, par la possibilité de réaliser une nouvelle irradiation pour certaines récidives.

b-3 Place de la radiothérapie de conformation avec modulation d'intensité (RCMI) : [102]

La modulation d'intensité permet une meilleure couverture et homogénéité du volume cible prévisionnel tout en améliorant la protection des structures critiques. La dose intégrale reste cependant au même niveau que la radiothérapie conformationnelle, voire l'améliore ; cette observation pouvant s'expliquer par l'utilisation de faisceaux non coplanaires en radiothérapie de conformation.

Parmi les nouvelles techniques en modulation d'intensité, la comparaison des planimétries en arcthérapie dynamiques et en tomothérapie hélicoïdale montre des résultats comparables avec toutefois un avantage de la tomothérapie pour les formes de volumes complexes.

1.2- Modalités de la radiothérapie :

a- Radiothérapie externe : [103,104]

Est la technique la plus utilisée, elle fait appel au cobalt 60 ou aux accélérateurs linéaires de 4 à 6 MV.

En pratique, on utilise donc une ou plusieurs portes d'entrée en fonction de la topographie de la tumeur de façon à concentrer la dose au niveau du volume à traiter en suivant le raisonnement suivant :

- définir le volume à traiter : volume tumoral macroscopique + tumoral microscopique + zone qui tient compte des mouvements du malade pendant l'irradiation + zone qui tient compte des caractéristiques du faisceau,
- simulation : le patient est « simulé » avec un appareil de radiodiagnostic qui met le malade en position de traitement,

- choix du type de rayonnement et de l'énergie en fonction de la profondeur et de la localisation tumorale,
- carte de traitement rédigé et la mise en traitement peut alors être débutée,
- malade est seule dans la salle de traitement pour des raisons de radioprotection,
- contrôle de qualité par des systèmes de radiographies (imagerie électronique),
- surveillance médicale,
- limiter les champs d'irradiation de façon à n'irradier que la zone à traiter, et éviter les organes les plus sensibles lors de l'irradiation du SNC qui sont :
 - o le parenchyme cérébral sain,
 - o l'hypophyse et l'hypothalamus,
 - o cartilage de croissance (vertèbres),
 - o l'œil : cristallin, rétine et nerf optique,
 - o le cuir chevelu.
- Calculer les doses : selon le degré de malignité et les modalités d'exérèses, les doses thérapeutiques sont de l'ordre de 50 à 55 Gy
- Indication selon le type histologique : [95,96,101]

Les indications de la radiothérapie se discutent en fonction de la nature histologique de la tumeur.

➤ Astrocytomes:

Sont considérés parmi les tumeurs bénignes curables par la chirurgie seule mais le siège profond dans certains cas rend la résection totale impossible d'où le recours à la résection partielle suivie d'une radiothérapie postopératoire surtout si la tumeur est hautement maligne et infiltrante du tronc cérébral.

Les doses recommandées actuellement sont de l'ordre de 50 Gy dans les formes de bas grade et 55 Gy dans les formes de haut grade en fractionnement classique.

➤ Médulloblastomes :

Du fait de sa propension à la dissémination le long de l'axe cérébrospinal, l'irradiation du médulloblastome est l'une des plus complexes de la radiothérapie. Elle est toujours indiquée même si l'exérèse est complète, et l'irradiation de l'ensemble du névraxe reste nécessaire malgré l'association d'une chimiothérapie. Le médulloblastome est considérée comme tumeur chimiosensible.

Des doses de 45 à 55 Gray sont délivrées sur la FCP, tandis que les hémisphères cérébraux et l'axe médullo-radiculaire reçoivent des doses de 20 à 30 Gy à titre prophylactique.

Les techniques de fusion d'images (RM) scanner permettent maintenant une meilleure définition des volumes cibles à irradier, La modulation d'intensité permet d'épouser au mieux les formes de la lésion, l'épargne des tissus sains augmente avec cependant une augmentation du volume recevant une petite dose.

Actuellement, il est de règle de « surdoser » l'ensemble de la fosse cérébrale postérieure après l'irradiation craniospinale. Quelques études, dont une française, semblent montrer qu'au moins dans les stades localisés, le surdosage peut n'intéresser que le lit tumoral avec pour corollaire une nette diminution de la dose délivrée à l'étage sustentoriel et à l'appareil auditif.

Une autre voie est en cours d'exploration, toujours dans le but de diminuer les séquelles : jouer sur la différence de capacité de réparation entre cellules saines et cellules cancéreuses. En délivrant de petites doses d'irradiation (de l'ordre de 1 Gy) deux fois par jour, on laisse théoriquement le temps aux cellules normales de réparer les lésions induites entre deux séances, alors que les médulloblastomes, incapables de réparation, vont accumuler les lésions subléthales. Ce principe est investigué par les États-Unis et la France dans les stades localisés avec des résultats prometteurs tant en temps que contrôle de la maladie qu'en terme d'épargne des fonctions cognitives. Le recul est cependant insuffisant pour tirer des conclusions définitives sur ce dernier point.

➤ Ependymomes:

La radiosensibilité de la lésion est admise, quel que soit son grade histologique, et par conséquent, l'irradiation de la fosse postérieure sera donc systématique (45 Gy).

Par contre, l'irradiation prophylactique supratentorielle et médullo–radiculaire n'est pas systématique comme dans le médulloblastome, du fait de la rareté des expansions rétrogrades sus–tentorielles et de la difficulté d'apprécier la fréquence des localisations à l'axe spinal (3 à 60% selon les auteurs) ainsi que l'efficacité de cette irradiation prophylactique dont les inconvénients à long terme ne peuvent être minimisés.

Avant l'âge d'un an, il n'y aura pas d'irradiation encéphalique, et la dose totale est inférieure ou égale à 35 Gy avant l'âge de 3 ans.

b- CURIETHERAPIE : [104]

Cette méthode d'irradiation fait appel à la mise en place de sources radioactives à l'intérieur de l'organisme directement au contact de la tumeur. Elle est réalisée en conditions stéréotaxiques.

Elle utilise essentiellement l'iridium 92.

L'intérêt de la curiethérapie par rapport à la RTH externe est de délivrer une dose forte dans un très petit volume et ceci pendant une petite durée. Elle est préconisée pour les tumeurs inaccessibles chirurgicalement comme les tumeurs situées dans des zones hautement fonctionnelles.

c- L'irradiation cérébrale en condition stéréotaxique ou radiochirurgie : [105]

La radiothérapie en conditions stéréotaxiques est une technique de très haute précision, permettant ainsi de diminuer les marges d'incertitude et de limiter le volume de tissu sain irradié ; la dose de rayonnement à haute énergie est délivrée dans le volume cible, avec une diminution très brutale de la dose en dehors de ce volume. La condition première est la possibilité d'obtenir

un repérage dans les trois dimensions de l'espace du centre de la cible. Elle s'adresse principalement aux lésions de petit volume (en moyenne de grand axe inférieur à 3cm).

Le terme radio-chirurgie est synonyme de l'application, en une seule séance, d'une dose élevée d'irradiation à un volume tumoral intracrânien repéré par stéréotaxie.

L'appareillage utilisé lors de cette procédure est le « gamma knife » ou encore « Scalpel au rayons gamma ». (Figure 18)

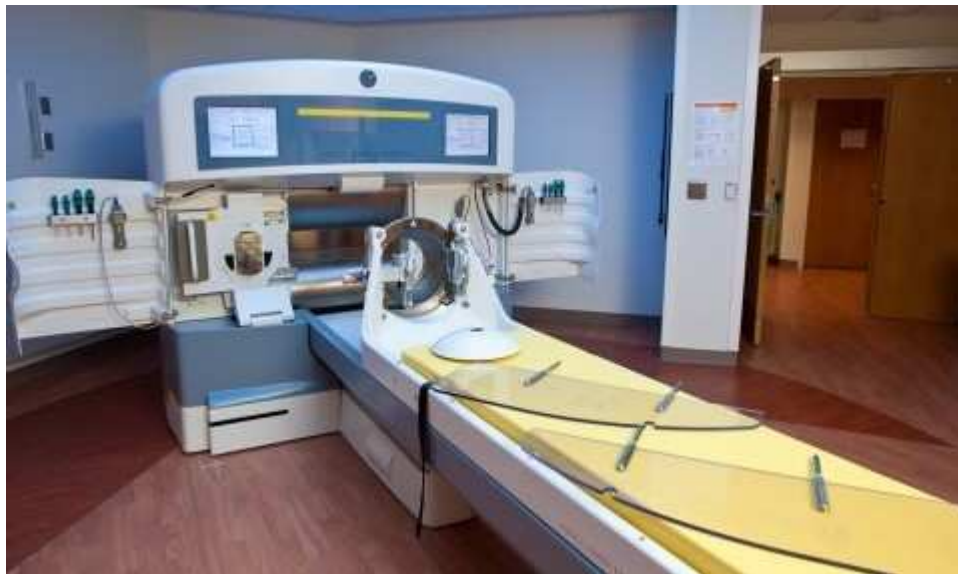

Figure 18 : le « gamma knife »

1.3- COMPLICATION DE LA RADIOTHERAPIE : [106]

Comme tout traitement efficace, la radiothérapie peut entraîner des effets secondaires néfastes au niveau du parenchyme sain qui peuvent survenir de façon aiguë, semi-retardée et tardive. Le tableau suivant présente les principales complications neurologiques classées en fonction de leur présentation clinique et de leur date de survenue après irradiation :

Tableau XX : Effets secondaires de la RTH :

Complication aiguës (1 ^{ère} semaine)	Semi-retardée (1semaine-3mois)	Tardives (au-delà de 3 mois)
Encéphalopathie aiguë	Syndrome de somnolence	Radionécrose cérébrale
Aggravation des signes neurologiques préexistants	Pseudoprogression tumorale	Atrophie cérébrale
Exceptionnellement: Décès	Troubles transitoires cognitives	Démence post-radique
		Artériopathie post-radique
		Tumeurs radioinduite

Les autres complications :

- Alopécie ;
- Radiodermite sèche ;
- Leucopénie ;
- Complication auditives ;
- Douleur lombaire ;
- Cypho-scoliose ;
- Séquelles endocrinologiques.

2- CHIMIOTHERAPIE : [107,108,109,110,111,112,113]

Actuellement, la chimiothérapie occupe une place de plus en plus importante dans l'arsenal thérapeutique des tumeurs cérébrales malignes de l'enfant.

Son intérêt réside dans la réduction des indications de la radiothérapie, des volumes et des doses délivrées, améliorant ainsi la qualité de survie et le taux de guérison. [107]

Les indications actuelles de la chimiothérapie dans les tumeurs de la FCP intéressent surtout le médulloblastome, l'astrocytome de haut grade de malignité, les enfants de moins de 2 ans.

Cette chimiothérapie peut être délivrée en pré-, per- ou post-radiothérapeutique. La voie de son administration peut être intraveineuse, intra-artérielle ou directement au niveau de la tumeur au moment de la résection chirurgicale ou via les procédures stéréotaxiques. [107]

Il y a plusieurs drogues qui ont montré leur efficacité vis à vis de certaines proliférations tumorales du SNC, et donc de leur capacité à franchir la barrière hémato-Encéphalique. C'est le cas en particulier des dérivées platine (Cisplatine, carboplatine), des nitroso-urées (BCNU (carmustine), CCNU (lomustine)), du thiotépa du busulfan, du cyclophosphamide ou de l'ifosfamide.

D'autres drogues, administrées à doses élevées, sont susceptibles de diffuser de manière efficace dans le SNC, le méthotrexate et l'aracytine à haute dose ont ainsi fait la preuve de leur efficacité pour prévenir et ou traiter l'atteinte méningée chez les enfants cancéreux. [107]

De même, il a été démontré que des drogues telle le thiotépa ou le busulfan à forte dose étaient capables de se concentrer au niveau des cellules tumorales cérébrales.

La chimiothérapie est le plus souvent administrée selon les protocoles multidrogues.

En polychimiothérapie : les meilleurs résultats ont été obtenus avec le protocole « 8 drogues en 1 jour » (oncovin, prédnisone natulan, cisplatine, endoxan, belustine, aracytine, hydreia) après une étude faite sur l'efficacité et la toxicité de ces drogues. [110,111]

Le taux de réponse (rémission complète et partielle) a été de 46%, les résultats ont été très encourageants dans les médulloblastomes (tumeur chimiosensible) avec un taux de réponse de 76,5%, il est de 33% dans les astrocytomes et de 23% dans les gliomes du tronc cérébral, alors que dans les épendymomes, la chimiosensibilité est faible et devrait être limitée au jeune enfant chez qui, on veut retarder ou éviter l'irradiation.[112]

Pour le médulloblastome, Les meilleurs taux de réponse ont été obtenus par des polychimiothérapies telles que « huit drogues en un jour », « étoposide-cisplatine », « étoposide-carboplatine » ou MOPP (méchloréthamine, oncovin (vincristine), procarbazine, prednisone).

La majorité des auteurs classe le médulloblastome en fonction des facteurs pronostiques :

- risque « standard » (âge > 3ans, ayant un volume résiduel < 1,5cm³ et sans métastase à distance évidente) ;
- « à haut risque » (âge < 3ans, avec un volume résiduel > 1,5cm³ et/ou métastase à distance).

Le bénéfice de la chimiothérapie dans l'amélioration de la survie paraît hautement probable pour les médulloblastomes à « haut risque » en particulier pour les formes métastatiques.

L'intérêt de la chimiothérapie dans les formes à « risque standard » n'est pas clairement démontré. En conséquence, l'utilisation d'une polychimiothérapie associée à l'irradiation aux doses conventionnelles du système nerveux central ne peut être une recommandation dans les formes à risque standard. Toutefois, lorsque l'on décide de prendre l'option, dans ces formes à risque standard, de diminuer la dose d'irradiation prophylactique du système nerveux central afin de tenter de diminuer le risque d'apparition de séquelles tardives, l'utilisation d'une polychimiothérapie associée à l'irradiation devient fortement recommandée afin de compenser la diminution des doses de radiothérapie.

Chez l'enfant de moins de 3 ans, le traitement est sans irradiation du SNC (afin de permettre un développement normal du cerveau) avec une chimiothérapie plus importante et longue.

Des stratégies récentes sont en cours d'évaluation :

- La chimiothérapie exclusive prolongée des tumeurs malignes du jeune enfant opéré avant l'âge de trois ans ;
- Le recours à une chimiothérapie intensive suivie d'autogreffe de moelle osseuse dans le cas de rechutes chimiosensibles.

- L'efficacité de très faibles doses, «métronomiques», qui auraient, à cette posologie, une action anti-angiogénique est également à l'étude. Cette stratégie est en cours de validation en complément thérapeutique chez les plus jeunes enfants ayant bénéficié d'une chimiothérapie à haute dose en l'absence d'une radiothérapie prophylactique crânio-spinale. [108,110]

➤ Complications liées à la chimiothérapie : [35]

Les complications liées à la chimiothérapie sont : la sécrétion inappropriée d'hormone anti-diurétique responsable d'œdème cérébral, la thrombose des sinus veineux, la leuco-encéphalopathie démyélinisante.

VIII. PERSPECTIVES D'AVENIR :

1- Thérapie génique : [113]

C'est une technique qui consiste à transférer un matériel génétique aux cellules malades, permettant ainsi une réponse thérapeutique.

Le transfert intracellulaire du transgène (transfection) nécessite la création de systèmes cellulaires ou viraux (vecteurs) propres à assurer son intégration au sein de la cellule cible.

Cette méthode est susceptible de répondre à différents objectifs : remplacement d'un gène suppresseur de tumeur défectif, inactivation d'un oncogène, conversion d'un produit neutre en produit toxique (HSV-tK/ganciclovir), protection des cellules normales en bloquant la toxicité chimique et modification de facteurs immuns ou de toxines.

Toutefois, plusieurs problèmes à savoir l'utilisation de vecteurs et leur intégration rendent les applications cliniques de cette méthode limitée.

2- Immunothérapie : [114]

Ce traitement consiste à induire une réponse anti-tumorale systémique envers le SNC par des effecteurs immuns et aussi obtenir une réponse primaire immunitaire au niveau du cerveau.

Les approches expérimentales pour atteindre ces objectifs sont :

- La vaccination par des cellules dendritiques localisées dans les peptides tumoraux.
- La vaccination par des dérivés peptidiques tumoraux.
- Modification génétique des cellules tumorales dans le but d'abolir leur sécrétion de molécules immunosuppressives.

Cette méthode paraît prolonger la survie chez l'animal, permet le rejet de la tumeur et aussi l'obtention d'une réponse immunitaire spécifique anti-tumorale au niveau du SNC.

3- THERAPIE PHOTODYNAMIQUE ET PHOTO ILLUMINATION :

La photochimiothérapie ou photodynamique thérapie (PDT) résulte d'une interaction entre la lumière et une molécule ayant la propriété d'être photosensible.

La PDT constitue donc un moyen thérapeutique nouveau qui ne peut être comparé simplement à aucun autre et qui s'adresse à une population de patients pour lesquels les moyens thérapeutiques classiques sont inefficaces comme la radiothérapie ou la chimiothérapie.

[115]

La PDT est particulièrement intéressante en neurochirurgie, tout d'abord du fait de l'évolution catastrophique des tumeurs alignées primitives mais également parce qu'il existe au niveau du cerveau une barrière hématoencéphalique altérée dans les processus tumoraux malins permettant la diffusion des agents photosensibles. [115]

En ce qui concerne les gliomes malins, La thérapie photodynamique permet, après exérèse chirurgicale, un traitement efficace en toute sécurité assurant une inhibition de leur

croissance, diminuant leur taux de récurrence et prolongeant le taux de survie des patients dans des conditions de vie meilleures. [116]

4- LA PROTONTHERAPIE :

La protonthérapie considérée comme une nouvelle technique de radiothérapie en développement est un traitement par radiations ionisantes utilisant des faisceaux de protons d'énergies comprises entre 60 et 250MeV qui, du fait de leurs propriétés physiques, apportent un avantage en distribution de dose au sein des tissus traités et permettent une conformation de haute précision. [117]

La protonthérapie présente un intérêt potentiel considérable fondé sur un concept simple: en comparaison des photons, la balistique dosimétrique des protons est presque invariablement améliorée. L'impact le plus attendu en est une diminution des complications et séquelles tardives.

La protection des cochlées est particulièrement frappante dans le cas de tumeurs intéressant la fosse postérieure, telles que les médulloblastomes et les épendymomes : en ce qui concerne la cochlée, protection de plus de 65 % de l'organe pour des doses supérieures ou égales à 20Gy contre 15 % par photonthérapie et réduction de la dose moyenne de 75 à 25 % de la dose au volume cible prévisionnel.

Le parenchyme cérébral est également protégé, notamment les lobes temporaux dont la D50 (dose délivrée à 50 % du volume) diminue de 40 %, et le volume irradié de 20 à 40 Gy, de moitié. Miralbell et all ont estimé que le risque de perte du QI à huit ans (de l'ordre de dix points), passe ainsi de 30 à 2 %, ou moins. [118]

IX. MODALITES EVOLUTIVES :

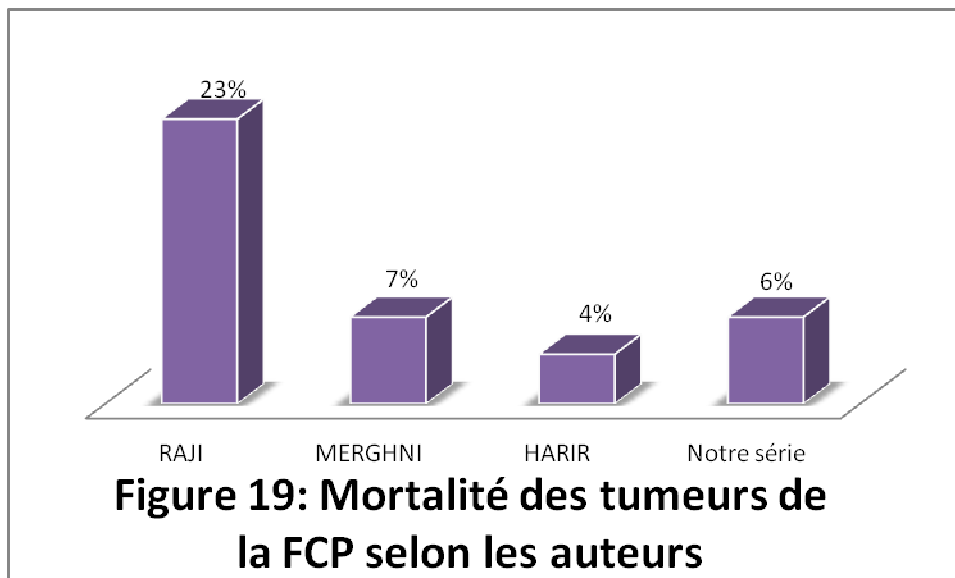
La survie des enfants atteints d'une tumeur cérébrale s'est nettement améliorée ces dernières années. La plupart des enfants seront encore en vie à l'âge adulte. Pour quelques pathologies où les succès thérapeutiques ont été précoces, il existe maintenant des survivants adultes qui ont malheureusement une morbidité non négligeable tel que les troubles cognitifs et psychologiques , séquelles neurologiques. Même les patients traités pour une tumeur bénigne comme l'astrocytome pilocytique du cervelet peuvent avoir des séquelles à long terme non négligeables. Cependant, la plupart des études qui ont étudié les séquelles tardives ont mélangé des patients avec des diagnostics et des traitements très hétérogènes. De plus, le suivi à très long terme n'est souvent pas disponible parce que le suivi des adultes est réalisé selon des modalités et parfois par des équipes différentes.[119]

1. LA MORTALITE : [120]

Les progrès réalisés dans la prise en charge des tumeurs de la fosse cérébrale chez l'enfant dans le domaine de la neurochirurgie, l'anesthésie, réanimation et la prise en charge péri et postopératoire ont baissé la mortalité opératoire durant ces dernières décades.

Ceci peut être expliqué par l'amélioration de l'imagerie dont l'IRM est l'examen de base mais cela ne néglige pas le rôle de TDM déjà cité aux techniques utilisées dans la neurochirurgie et la neuroanesthésie ainsi que l'amélioration des soins intensifs en réanimation.

Le diagramme à bande ci-dessous présente le taux de mortalité selon plusieurs auteurs :
(Figure 19)



2. LES SEQUELLES :

2.1-Séquelles neurocognitives:

Les troubles neuropsychologiques représentent le problème principal chez les survivants d'une tumeur cérébrale dans l'enfance. Initialement, les séquelles neuropsychologiques rapportées semblaient supérieures chez les patients avec une tumeur sus-tentorielle. Mais compte tenu du rôle important que joue le cervelet dans les processus cognitifs, les patients ayant une tumeur de la FCP ont également un risque important de séquelles neurocognitives, voire psychiatriques, même en l'absence de traitement complémentaire. Parmi les structures critiques, dont le dommage est associé aux séquelles les plus sévères sur le plan neurologique et cognitif, plusieurs études ont identifié les noyaux gris profonds du cervelet, ainsi que le vermis [119].

L'un des enjeux actuels est de développer des outils performants d'évaluation de ces séquelles. Les études ont principalement utilisé les échelles de quotient intellectuel (QI), mais aussi des tests spécifiques permettant d'évaluer la mémoire, les capacités d'apprentissage, ou

de tester les capacités d'attention avec les mêmes contraintes de faisabilité que les tests de QI [119,121,122,123].

Les échelles actuellement les plus simples et plus utilisés sont les échelles health utility index mark 2 et 3 (HUI Mark 2 et 3).

L'évaluation au moyen de l'échelle HUI Mark 2 et 3, montre que 80 % des enfants ayant été traités pour une tumeur cérébrale rapportent une morbidité, les 2/3 étant principalement affectés sur le plan cognitif. Les effets neurocognitifs portent avant tout sur l'apprentissage de nouvelles connaissances plus que sur la perte de connaissances et de capacités antérieurement maîtrisées par l'enfant. On observe principalement des troubles de l'attention et de la capacité de concentration, avec pour conséquence des troubles de la mémoire portant surtout sur la mémoire de travail, ainsi qu'un ralentissement global de la compréhension et de l'intégration des informations. [121,122]

Ces troubles de l'apprentissage ont pour conséquence une diminution des performances scolaires pouvant aller jusqu'à l'échec scolaire avec nécessité d'enseignement en milieu spécialisé (dans 25 à 50 % des cas selon les études), ainsi que des difficultés d'intégration sociale et professionnelle.

Les principaux facteurs de risque de ces séquelles sont :

- le jeune âge au diagnostic.
- l'HTIC au moment du diagnostic et le délai de sa prise en charge.
- la survenue d'un traumatisme chirurgical ayant pu entraîner des lésions cérébelleuses.
- La radiothérapie craniospinale, est un facteur très défavorable, d'autant plus que la dose totale et le volume cérébral irradié ont été importants.
- La chimiothérapie adjuvante est également un facteur péjoratif dans la survenue de séquelles, bien que cela soit discuté selon les études [119,124].

2.2- Séquelles neurologiques et sensorielles : [26,119,123]

Ce type de séquelles a été essentiellement évalué par des études rétrospectives.

Les séquelles auditives sont parmi les plus fréquentes. Leurs principales causes sont une radiothérapie supérieure à 50 Gy sur la fosse postérieure et le cisplatine. Elles peuvent se révéler par une hypoacousie uni ou bilatérale, pouvant aller jusqu'à une surdité nécessitant un appareillage.

Les séquelles visuelles à type de cécité uni ou bilatérale par atrophie optique sont principalement dues à l'HTIC. On peut également observer des séquelles neuro-ophtalmologiques à type de diplopie ou de nystagmus. La cataracte est une conséquence directe de la radiothérapie.

Les troubles du langage vont de la dysarthrie au mutisme. Selon l'étude de Gudrunardottir et al, l'incidence globale du mutisme cérébelleux post-opératoire est de 11 à 29%, et les patients atteints de médulloblastomes et / ou l'invasion du tronc cérébral ont un plus grand risque de le développer que ceux ayant un autre type de tumeur et / ou sans invasion du tronc cérébral.[125]

Les atteintes neurologiques, essentiellement cérébelleuses, ont tendance à s'améliorer au cours du temps, notamment grâce à une rééducation adaptée. Les plus fréquentes sont les troubles de l'équilibre (49 % des survivants) les tremblements, les troubles moteurs divers (26 % dont presque 5 % d'apparition tardive).

2.3-Séquelles endocriniennes : [119,126]

Les patients avec une tumeur de la fosse postérieure ne sont pas épargnés de séquelles endocriniennes même si la fréquence de ces déficits était supérieure dans les tumeurs supratentorielles.

Les causes sont multifactorielles, mais l'irradiation joue un très grand rôle dans la survenue de ces séquelles.

Il faut noter que les sécrétions hormonales peuvent être perturbées chez les patients atteints d'une tumeur cérébrale même avant la radiothérapie.

3- LA RECIDIVE :

L'apparition des récurrences dépend du type histologique, l'âge du patient, et la nature d'exérèse tumorale. Ainsi, elles sont précoces pour les jeunes enfants et les malades ayant un médulloblastome, elles surviennent dans 2 mois à 30 mois après l'intervention chirurgicale. [76]

Pour MARC FRIEDBERG [127], 50 % des rechutes ont lieu durant la première année et 80 % au cours des deux premières années après le traitement, mais elles peuvent aussi apparaître beaucoup plus tardivement.

Le médulloblastome récidive avant tout localement (40 à 60% dans les deux premières années) ; on peut lui appliquer la loi de COLLINS qui postule que la période de risque de récurrence d'une tumeur embryonnaire est égale à l'âge du malade lors du début de la maladie, plus 9 mois correspondant à la période de gestation. [30]

Pour les astrocytomes, le délai d'apparition des récurrences est tardif, en moyenne 4 ans. La détection précoce de ces récurrences avant même l'apparition des signes cliniques se fait par la TDM. [128]

Dans la littérature, la récurrence des épendymomes est essentiellement locale [129]. Les taux de récurrence varient de 40 à 65% [130]. Ces récurrences sont généralement d'évolution défavorable. Pollack et al. [131] ont rapporté une survie de 17 mois après traitement de la récurrence.

Pour les métastases, elles sont favorisées par l'absence de complément thérapeutique notamment la radiothérapie ou l'usage de doses insuffisantes. (4)

Pour le médulloblastome, Les métastases spinales sont présentes à une fréquence de 16.48% [132], supratentorielles dans 8,4% des cas [133], et extranévraxiques dans 7,7% des cas [134].

X. PRONOSTIC: [8,33,135,136]

1. EN FONCTION DE L'AGE : [8,135]

L'âge du patient au moment du diagnostic est un facteur pronostique déjà évoqué par certains auteurs. Dans la littérature, la découverte du médulloblastome et de l'astrocytome pilocytique juvénile chez des patients de moins de 3 ans est un facteur nettement défavorable.

Toutefois, pour les autres types de tumeurs de la fosse cérébrale postérieure, l'âge est un facteur de mauvais pronostic sur la survie globale notamment dans les gliomes de haut grade.

2. SEXE: [8]

Les survies à long terme sont plus fréquentes dans le sexe féminin.

3. EN FONCTION DU TYPE HISTOLOGIQUE : [33,131]

- Dans le cas des médulloblastomes, le taux de survie sans récurrence à 5 ans est compris entre 50 et 85% chez l'enfant (en l'absence de métastases qui représentent le principal facteur pronostique) ;
- S'agissant des astrocytomes cérébelleux, l'exérèse totale est le but de la chirurgie et permet d'obtenir plus de 95% de survie à 25 ans. La majorité des récurrences surviennent dans les 3 ans après une exérèse complète.
- Quant aux épendymomes, toutes formes confondues, la survie est de 69 % à 5 ans et de 51 % à 15 ans.
- Pour les tumeurs du tronc cérébral, le pronostic dépend de la nature tumorale, de l'état clinique et des protocoles thérapeutiques.

4. LA LOCALISATION ET L'EXTENSION DE LA TUMEUR : [33,131,135]

Les localisations médianes sont souvent volumineuses et s'accompagnent en général : d'une infiltration ou d'une adhérence au tronc cérébral, limitant ainsi l'exérèse chirurgicale et seraient par conséquent de moins bon pronostic.

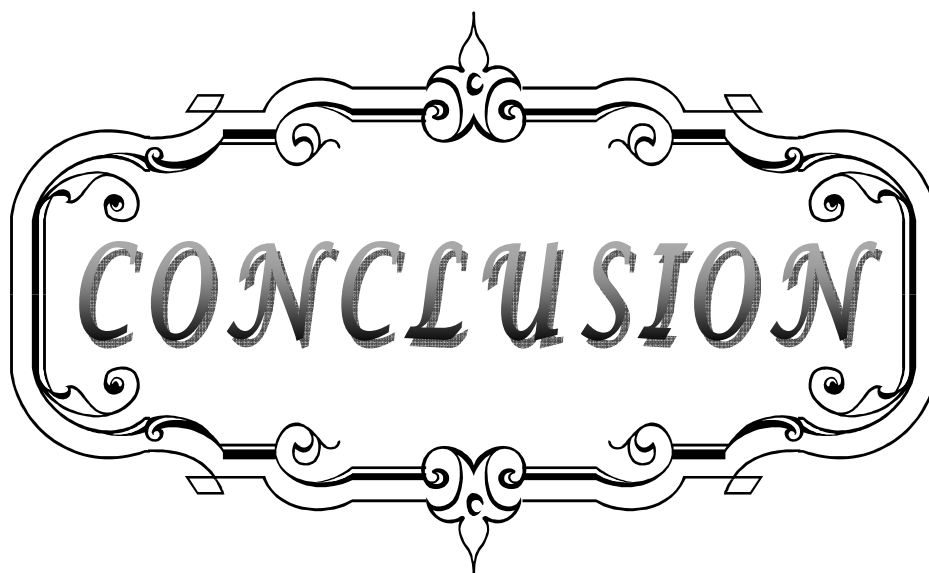
L'extension de la tumeur dans la FCP ainsi que l'extension à distance jouent un rôle péjoratif.

5. LES ADHERANCES AU PLANCHER DU IV EME VENTRICULE : [8,9]

Les enfants dont le plancher était libre ont un taux de survie à 10 ans deux fois supérieur à celui des enfants dont le plancher était envahi.

6. EN FONCTION DE L'EXERESE CHIRURGICALE : [131,136]

L'étendue de la résection chirurgicale est un important facteur en relation avec la survie. Pour cette raison, les neurochirurgiens font un effort considérable pour obtenir une exérèse totale. Sans oublier qu'une chirurgie extensive peut augmenter le risque de séquelles neurologiques (réversibles ou non) qui peuvent avoir un impact sur la qualité de survie et retarder l'initiation du traitement complémentaire.



CONCLUSION

Cette étude a permis de relever certains points :

- Les tumeurs de la FCP chez l'enfant sont fréquentes et représentent 50 à 70% des tumeurs cérébrales.
- L'âge moyen de survenue de ces tumeurs est de 8,32 ans.
- La symptomatologie clinique est dominée par le syndrome d'hypertension intracrânienne et le syndrome cérébelleux.
- L'imagerie par résonance magnétique est l'examen approprié pour l'exploration des tumeurs de la fosse cérébrale postérieure.
- Les variétés anatomo-pathologiques les plus rencontrés sont le médulloblastome dont la localisation la plus fréquente siège au niveau de la ligne médiane, suivis par les astrocytomes qui siègent souvent au niveau des hémisphères cérébelleux, et en 3^{ème} lieu les épendymomes et les gliomes du tronc cérébral.
- La chirurgie apparaît comme le seul traitement indiqué dans les tumeurs de la fosse cérébrale postérieure en première intention. Elle doit être pratiquée à chaque récurrence et améliore le pronostic des patients quand l'exérèse est complète (totale).
- Le chirurgien doit ainsi s'attacher à réséquer l'ensemble de la lésion tout en respectant les structures nobles afin de minimiser les complications post-opératoires.
- La méningite est la complication post opératoire la plus fréquente avec un pronostic fâcheux.
- La radiothérapie cérébrale semble être une arme thérapeutique pour certaines tumeurs de cette localisation telle que le médulloblastome par exemple.
- Actuellement, la chimiothérapie occupe une place de plus en plus importante dans l'arsenal thérapeutique des tumeurs cérébrales malignes de l'enfant.
- Le pronostic reste mauvais et son amélioration dépend de :

**PROFIL EPIDEMIOLOGIQUE ET PRISE EN CHARGE DES TUMEURS DE LA FOSSE CEREBRALE POSTERIEURE
CHEZ L'ENFANT DE MOINS DE 16 ANS (2003-2010)
EXPERIENCE DU SERVICE DE NEUROCHIRURGIE CHU MOHAMMED VI**

- ✓ multiplier les centres de neurochirurgie et de neurologie pour avoir un diagnostic précoce,
- ✓ avoir un scanner au mieux une IRM au niveau du centre hospitalier,
- ✓ avoir des services de neuroradiologie et de réanimation.

Dans un but d'améliorer la conduite thérapeutique et éviter le maximum possible, les séquelles qui ont une influence majeure sur l'état de la santé et la qualité de vie.



ANNEXES

Profil épidémiologique et prise en charge des tumeurs de la fosse cérébrale chez l'enfant de moins de 16 ans

Fiche d'exploitation

- Numéro de fiche: _____ N° d'entrée: _____
- Nom et prénom : _____
- N° tel: _____ Adresse : _____

I- Identité :

- Sexe: _____ M : _____ F : _____
- Age à l'admission:.....
- Niveau socio - économique :.....
- Niveau scolaire :.....

II- Les antécédents :

- Médicaux:.....
- Chirurgicaux:.....
- Familiaux :.....

III- Clinique :

- Mode de début
- Durée d'évolution des symptômes :

***Symptômes révélateurs :**

- Céphalées : oui : _____ non : _____ si oui, caractère : _____
- Vomissement : oui : _____ non : _____ si oui, caractère : _____
- Céphalées : oui : _____ non : _____ si oui, caractère : _____
- Troubles visuels : oui : _____ non : _____ si oui, caractère : _____
- Vertige : oui : _____ non : _____ si oui, caractère : _____
- Troubles de l'équilibre: oui : _____ non : _____ si oui, caractère : _____
- Troubles de la marche : oui : _____ non : _____ si oui, caractère : _____
- Macrocranie : oui : _____ non : _____ si oui, caractère : _____
- Crise comitiales : oui : _____ non : _____ si oui, caractère : _____
- Anomalie du développement psychomoteur :
: oui : _____ non : _____ si oui, caractère : _____
- Trouble du comportement
: oui : _____ non : _____ si oui, caractère : _____
- Modification de la conscience
: oui : _____ non : _____ si oui, caractère : _____
- Torticolis : oui : _____ non : _____ si oui, caractère : _____

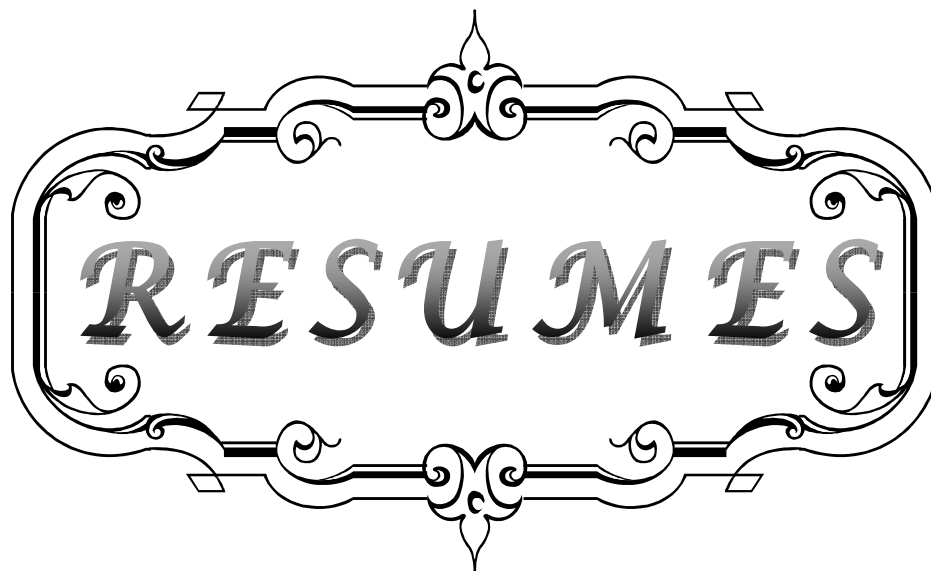
***Examen clinique :**

- Examen général

Poids : _____ Taille: _____ PC : _____ et état d'hydratation : _____
T° _____ TA : _____ FC : _____ FR : _____

- Examen neurologique

° Score de Glasgow :.....



RESUMES

Résumé

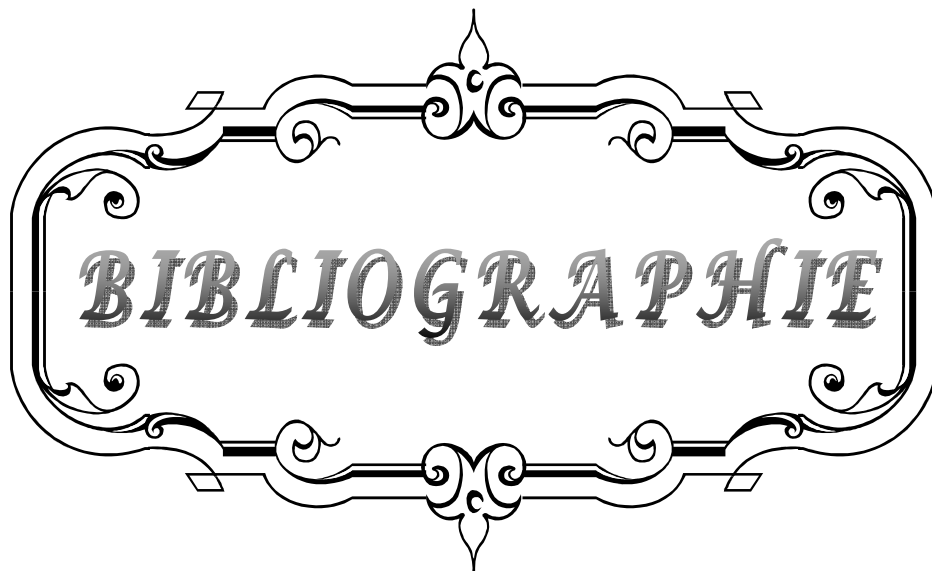
Notre travail concerne une étude faite sur 57 cas tumeurs de la fosse cérébrale postérieure chez l'enfant de moins de 16 ans, hospitalisé au service de neurochirurgie, CHU Mohammed VI Marrakech entre 2003 et 2010. Ces tumeurs représentent 55,88% des tumeurs cérébrales de l'enfant. L'âge moyen de nos patients était de 8,66 ans avec une prédominance masculine (63,2%). La symptomatologie clinique est dominée par l'hypertension intracrânienne, associée à un syndrome cérébelleux. Les types histologiques les plus rencontrés sont les médulloblastomes dans 35,08% des cas, les astrocytomes dans 28,07% des cas, les gliomes du tronc cérébral dans 19,29% des cas et les épendymomes dans 12,29% des cas. La localisation la plus fréquente est au niveau du vermis et IVème ventricule dans 36,8% des cas. Le traitement de base est l'exérèse tumorale associé à une dérivation ventriculaire, le recours à la radiothérapie et à la chimiothérapie est obligatoire pour des exérèses incomplètes.. La méningite reste l'infection la plus fréquente et la plus redoutable des suites opératoires (18%). La mortalité globale est de 7% (4 cas). La survie n'est pas précisée pour tous les malades, car le suivi des malades est difficile du fait de la méconnaissance de l'importance des consultations. Pour améliorer le pronostic fâcheux il faut un diagnostic précoce, pour cela il faut multiplier les centres de neurochirurgie et de neurologie pour diminuer les séquelles neuropsychologiques qui ont une influence majeure sur la santé et la qualité de vie des malades, les empêchant ainsi, à l'âge adulte d'avoir une vie indépendante.

Abstract

Abstract Our work is about 57 cases of tumors of the posterior fossa in children under 16 years, hospitalized at the department of Neurosurgery, UHC Mohammed VI Marrakesh, between January 2003 and December 2010. These tumors account for 55.88% of childhood brain tumors. The average age of our patients was 8.66 years with a male predominance (63.2%). The clinical symptomatology is dominated by intracranial high pressure, associated with a cerebellar syndrome. The most frequent histologic types are medulloblastomas in 35.08% of cases, astrocytoma in 28.07% of cases, brain stem gliomas in 19.29% of cases and ependymoma in 12,29% of cases. The most common location is the vermis and fourth ventricle in 36.8% of cases. The basic treatment is tumoral resection associated with a ventricular shunt, the use of radiotherapy and chemotherapy are necessary for incomplete resections. The meningitis is still the most most frequent infection of the operative sequelae (18%). The whole mortality was 7% (4 cases). Survival is not specified for all patients, because monitoring of patients is difficult because of the ignorance of the importance of consultations. To improve the prognosis must be unwelcome early diagnosis, why multiply the centers of neurology and neurosurgery to reduce neuropsychological sequelae that have a major influence on the health and quality of life of patients, and prevent the patient to have independent life.

ملخص

إن دراستنا على مدى 8 سنوات (من يناير 2003 إلى دجنبر 2010) لي 57 حالة ورم بحفرة المخ الخلفية عند الأطفال دون سن 16 عاماً، بالمركز أالستشفائي الجامعي محمد السادس بمراكش مكننا من تحديد المعطيات التالية: هذه الأورام تمثل 55,88% من أورام المخ عند الأطفال. فيما يبلغ متوسط العمر عند المرضى 8,66 سنوات مع غالبية الذكور (63,2%). أما الأعراض الأكثر شيوعاً هي فرط الضغط داخل القحف المقترنة بمتلازمات مخيخية. الأنواع النسيجية الأكثر حدوثاً تتمثل في الأورام النخاعية التي تمثل 35,08% من الحالات، الأورام النجمية في 28,07% من الحالات، الأورام البطانة العصبية في 12,29% من الحالات. تتموضع الإصابات في الغالب على مستوى الدودة والبطين الرابع في 36,8% من الحالات. العلاج الأساسي هو الاستئصال الورمي المقترن بالاشتقاق البطيني، واستخدام العلاج الإشعاعي والعلاج الكيميائي إلزامي للاستئصالات الجزئية. عدوى التهاب السحايا تبقى الأكثر شيوعاً كمخلفة للعملية الجراحية (18%) ونسبة الوفيات الإجمالية 7% (4 حالات). التعايش لم يحدد لجميع المرضى، وذلك لأن رصد المرض يشكل صعوبة بسبب الجهل لأهمية المشاورات الطبية. لتحسين هذه الوضعية المؤلمة يجب أن يكون التشخيص مبكراً و يجب مضاعفة مراكز تشخيص الأمراض العصبية و مراكز جراحة الأعصاب. التوعية والمراكز الطبية الكافية ستساهم في تقليص العواقب النفسية و العصبية التي لها تأثير كبير على صحة ونوعية حياة المرضى عند البلوغ وتحول بينهم و بين عيشة مستقلة.



BIBLIOGRAPHIE

1. **Wanyoike PK.**
Posterior cranial fossa tumours in children at kenyatta national hospital, nairobi.
East Afr Med J 2004;81(5):258–60.
2. **Steliarova–Foucher E, Stiller C, Kaatsch P, et al.**
Geographical patterns and time trends of cancer incidence and survival among children and adolescents in Europe since the 1970s (the ACCISproject): an epidemiological study.
Lancet 2004;364(9451):2097–105.
3. **Girard N, Chapon F, Pineau S**
Bilan initial d'une tumeur de la fosse postérieure chez l'enfant.
Journal de Radiologie 2008;89:1414–5
4. **Al-Shatoury H, Galhom A, Engelhard H.**
Posterior Fossa Tumors.
E-Med J, 2002;36:79–86.
5. **Muzumdar D, Ventureyra EC.**
Treatment of posterior fossa tumors in children.
Expert Rev Neurother. 2010;10(4):525–46.
6. **Grill J, Puget S, De Carli E, Amoroso L, Taylor M, Brauner R**
Tumeurs cérébrales de l'enfant : morbidité et suivi à l'âge adulte
Neurochirurgie, 2008;54:623–641
7. **Sardiñas N, Marcos R, Pestaña EM, Vargas J, Chi-Ramírez D, Rojas E, et al.**
Tumors of the posterior fossa in children.
Rev Neurol. 1999;28(12):1153–8.
8. **Merghni S.**
Les tumeurs de la fosse cérébrale postérieure de l'enfant.
Thèse Doctorat Médecine Casablanca 2003; n° 215.
9. **Harir N.**
Les tumeurs de la fosse cérébrale postérieure de l'enfant.
Thèse Doctorat Médecine Casablanca 2006; n° 162.

10. **Kadri H, Mawla AA, Murad L.**
Incidence of Childhood Brain Tumors in Syria.
Pediatr Neurosurg 2005;41:173-177

11. **Mbonda E, Siaka C, Djientcheu V, Nguetack S, Mbonda M, Chiabi A, et all :**
Aspects cliniques, scannographiques des tumeurs cérébrales de l'enfant à Yaoundé-
Cameroun.
Schweizer Archiv für Neurologie und Psychiatrie 2011;162(07):284-7.

12. **Raji k.**
Les tumeurs de la fosse cérébrale postérieure de l'enfant.
Thèse Doctorat Médecine Casablanca, 1992; n° 307.

13. **HALPERIN EDWARD C, WATSON DOROTHY M, GEORGE STEPHEN L.**
Duration of symptoms prior to diagnosis is related inversly to presenting disease stage in
children with medulloblatoma.
Cancer 2001;91:1444-9.

14. **Choux M, Lena G.**
Tumeurs du tronc cérébral et du cervelet chez l'enfant.
AUPELF de Neurochirurgie 1996;84:230-8

15. **Zerah M, Rougault T.**
Tumeurs cérébrales de l'enfant.Tumeurs cérébrales du diagnostic au traitement,
Masson Paris 2004;23:233-51.

16. **S. Chanalet S, Lebrun-Frenay C, Frenay M, Lonjon M, Chatel M.**
Symptomatologie clinique et diagnostic neuroradiologique des tumeurs intracrâniennes.
Encycl Méd Chir, Neurologie 2004;1:91-122

17. **Irthum B, Lemaire J.**
Hypertension intracrânienne.
Encycl. Méd. Chir. (Elsevier, Paris), Neurologie 1999; 17-035-N-10, 8p.

18. **Lezar S, Zamiaty W, Hassan H, Adil A**
Les tumeurs de la fosse cerebrale posterieure : à propos de 80 cas
Journal de Radiologie 2008; 89:1580-1

- 19. Broalet, Haidara A, Zunon-Kipre Y**
Approche diagnostique des Tumeurs Cérébrales chez l'Enfant. Expérience du Service de Neurochirurgie du CHU de Yopougon Abidjan.
AJNS 2002;27:27-38.
- 20. S. Kouki.**
Tumeurs de la fosse cérébrale postérieure (À propos de 37 cas).
Thèse Méd. Monastir (Tunisie), 1994, n° 206.
- 21. DAMZIGER N, ALAMOWITH S.**
HIC (orientation diagnostic et conduite à tenir).
Collection Med Line Neurologie 1998:135-41.
- 22. TERLAND C.**
Hypertension intracrânienne.
Le vademecum du diagnostic 2001:525-7
- 23. Wilne S, Collier J, Kennedy C, Koller K, Grundy R, Walker D.**
Presentation of childhood CNS tumours: a systematic review and meta-analysis.
Lancet Oncol. 2007;8(8):685-95.
- 24. PHILLIPON J.**
Physiopathologie des tumeurs cérébrales.
Tumeurs cérébrales du diagnostic au traitement, Edition Masson, Paris 2004 ;4:31-37.
- 25. Masson C.**
Syndrome cérébelleux.
Encycl Méd Chir (Elsevier, Paris), Neurologie, 1999 ; 17-040-A-10 : 10p.
- 26. Wael C, Tran Ba Huy P.**
Syndromes vestibulaires.
Encycl. Méd. Chir. (Elsevier, Paris), Neurologie, 2003, 17-040-B-10 : 17p.
- 27. Jean-Philippe Guyot, Pierre Liard**
Processus expansifs de la fosse postérieure
Rev Med Suisse 2009;5:1925-8

28. **Desaulty A, Vaproyen S, Fayoux P, Pasquesoone X, Lejeune J.**
Signes révélateurs et stratégie diagnostique pour les neurinomes de l'acoustique.
JFORL, 2002 ;51:128-9
29. **Darrouzet V, Lacher Fougere S, Raux F, Nguyen D, Guerin J, Bebear J.**
Chirurgie des kystes épidermoïdes de l'angle ponto cérébelleux : place de la voie rétrolabyrinthique et de l'endoscopie.
JFORL, 2002;51:103-8.
30. **Viader F, Carluet L, la Sayette V, Le Doze F.**
Atteintes multiples des nerfs crâniens.
Encycl. Méd. Chir. Neurologie, 2003; 17-086-B-10 :16p
31. **Thiesse P.**
Imagerie des tumeurs cérébrales chez l'enfant. Techniques et stratégie d'exploration.
Tumeurs sous-tentorielles
Encycl Med Chir, RADIOLOGIE ET IMAGERIE MÉDICALE, 2009 ; 31-626-A-10 : 8p.
32. **Combaz X, Girard N, Scavarda D, Chapon F, Pineau S, Levrier O**
Imaging of brain tumors in children
Journal of Neuroradiology 2008;35:261-267
33. **Couanet D, Adamsbaum C**
Imagerie des tumeurs cérébrales de l'enfant
Journal de radiologie 2006;87:732-47
34. **Schneider J, Viola A, Confort-Gouny S, Ayunts K, Le Fur Y, Viout P**
Tumeurs de la fosse postérieure de l'enfant : apport des techniques d'imagerie avancées
Journal of Neuroradiology 2007;34:49-58
35. **Clarisse J, Autricque A, Le bas J, Rougeau P, Pruvo J.**
Tumeurs cranio-encéphaliques.Radio Standard. Scanner. IRM. Angiographie.
Encycl. Méd. Chir. (Paris-France), Radiodiagnostic II, 1989 ; 31657-C-10 : 10p.
36. **Sarrazin J.**
Le point sur les tumeurs de la fosse postérieure.
Journal de radiologie 2006;87:748-763
37. **Meyer P, Orliaguet G, Blanot S, Cuttaree H, Jarreau M, Charron B**
Anesthésie-réanimation des processus expansifs intracrâniens de l'enfant
Annales françaises d'anesthésie et de réanimation 2002;21:90-102

38. **ABDENNOUR L, PUYBASSET L.**
Anesthésie et traitement périopératoire. Tumeurs cérébrales du diagnostic au traitement.
Edition Masson, Paris 2004;7:65-75.
39. **Bruder N, Ravussin P.**
Anesthésie en neurochirurgie.
Encycl. Méd. Chir. Anesthésie- Réanimation, 2005 ; 36-613-B-10. 5p
40. **Guillen A, Costa JM, Castello I, Claramunt E, Cardona E.**
Unusual complication of ventriculoperitoneal shunt.
Neurochirurgie 2002;13:401-404.
41. **Buissonniere R.**
Tumeur cérébrale de l'enfant.
EMC (Paris) 1994. 4 - 092 - A - 10. 12 p
42. **Michael D. Prados C.**
Primary central nervous system tumors: advances in knowledge and treatment.
CA CANCER J clin 1998,48:331-60.
43. **Sesay M**
Les dérivations du liquide céphalorachidien: particularités anesthésique.
Annales françaises d'anesthésie et de réanimation 2002;22:78-83.
44. **Ter Minassian A**
Monitoring multimodal en neuroréanimation
Conférences d'actualisation 2003;48:755-72
45. **Ruggiero C, Cinalli G, Spennato P, Aliberti F, Cianciulli E, Trischitta V, Maggi G.**
Endoscopic third ventriculostomy in the treatment of hydrocephalus in posterior fossa tumors in children.
Childs Nerv Syst, 2004;20:828-33.
46. **Nhamouch Y.**
Les médulloblastomes. (A propos de 40 cas).
Thèse Doctorat Médecine Fès, 2011; n° 38.
47. **El-Ghandour N**
Endoscopic third ventriculostomy versus ventriculoperitoneal shunt in the treatment of obstructive hydrocephalus due to posterior fossa tumors in children.
Childs Nerv Syst. 2011 Jan;27(1):117-26.

48. **Muzumdar D, Ventureyra EC.**
Treatment of posterior fossa tumors in children.
Expert Rev Neurother. 2010;10(4):525-46.
49. **Black S, Ockert D, Oliver W, Cucchiara R.**
Outcome following posterior fossa craniectomy in patients in the sitting or horizontal positions.
Anaesthesiology 1988;69:49-56.
50. **Yamakami I, Uchino Y, Kobayashie E, OKA N.**
Removal of large acoustic neurinomas by the retrsigmoid approach with no mortality and minimal morbidity.
J. Neurol Neurosurg Psychiatry 2004;75:453-458.
51. **Cunningham A, Hourihan D, Dibicm F**
The sitting position in neurosurgery — Unresolved hemodynamic consequences!
CANADIAN JOURNAL OF ANESTHESIA 2007;54:497-500
52. **PHILLIPON J, CLEMENSEAU S.**
Stratégie chirurgicale.Tumeurs cérébrales du diagnostic au traitement.
Edition Masson,Paris 2004;5:41-49.
53. **Boudkouss H**
La prise en charge des tumeurs de la fosse cérébrale postérieure au CHU mohammed VI
Thèse Doctorat Médecine Marrakech, 2007; n° 81
54. **Aouial M**
Prise en charge chirurgicale du médulloblastome (A propos de 23 cas)
Thèse Doctorat Médecine Marrakech, 2009; n° 20
55. **KANNA K,GNANALINGHAM K, LAFUENTE J, THOMPSON D,**
Surgical procedures for posterior fossa tumors in children: does craniotomy lead to fewer complications than craniectomy?
J Neurosurg 2002;97:821-6,
56. **LEBRUN C, PRENAY M, FONTAINE D, VANDENBOS F.**
Tumeurs cérébrales.
Neurologie 2003;6:200-4

57. **CARPENTIER C, LEHERICY S, DUFFAN H, CORNU P, KRAINK A, HERTZ L.**
Méthodes modernes d'aide à la chirurgie tumorale. Tumeurs cérébrales du diagnostic au traitement.
Edition Masson, Paris 2004;6:51-64.

58. **Goncalves-Ferreira A, Herculano-Carvalho M, Pimentel J.**
Stereotactic biopsies of focal brain stem lesions.
Surg Neurol, 2003;60:311-20.

59. **GONDRIY-JOUET C, DEMASURE F, LE BARS E, TOUSSAINT P, ROUBERTOU H, DERAMOND H.**
Tumeurs hémisphériques intracrâniennes.
Encycl med chir (Elsevier Paris). Radiodiagnostic - Neuroradiologie -Appareil locomoteur
1999 ; 31-658 - A - 10. 37 p.

60. **Lan Q, Qian ZY, Chen J, Liu SH, Lu ZH, Huang Q.**
Microsurgical treatment of posterior cranial fossa tumors via keyhole approaches
Zhonghua Yi Xue Za Zhi. 2005 Jan 26;85(4):219-23

61. **KALA-OKITO J, DEWAELE F, VAN ROOST D, CAEMAERT J**
Neuroendoscopie et lésions expansives intracrâniennes. Quel futur?
Réunion SNLCF/Neurochirurgie 2009 ;55:532-6

62. **Di Donate P, Bergery A, Largillière S, Lemaire J**
Neuronavigation: principle and interest
ITBM-RBM 2000; 21: 70-7

63. **Nouri M.**
Anesthésie réanimation et chirurgie de la fosse cérébrale postérieure.
Thèse Méd. Rabat 1985 N° 163.

64. **Procaccio F, gottin L, Arrighi I, Stofella G, Bricolo A.**
Anesthesia for brain stem surgery.
Operative techniques in neurosurgery 2000;3:106-8.

65. **HICDONMEZ T, KILINCER C, HAMAMCIOGLU M, COBANOGLU S.**
Paraplegia due to spinal subdural hematoma as a complication of posterior fossa surgery:
Case report and review of the literature.
Clinical Neurology and Neurosurgery, 2006;108:590-4.

66. **Dubey A, Sung WS, Shaya M, Patwardhan R, Willis B, Smith D, Nanda A.**
Complications of posterior cranial fossa surgery--an institutional experience of 500 patients.
Surg Neurol. 2009;72(4):369-75
67. **Zarrouk V, Fantin B**
Prise en charge des méningites postopératoires
Antibiotiques 2010;12:197-204
68. **STEINBOK P, SINGHAL A, MILLS J, COCHRANE D, PRICE A.**
Cerebrospinal fluid (CSF) leak and pseudomeningocele formation after posterior fossa tumor resection in children: a retrospective analysis.
Child's Nervous System 2006,23:171-4.
69. **TAYLOR M, RUTKA J.**
Medulloblastoma.
Neurooncology of CNS tumors (Springer) 2006,35:461-70.
70. **A. Laabourri**
Tumeurs de la fosse cérébrale postérieure
Thèse Méd. Casablanca, 1986; n° 304
71. **ESCOROULLE R, POIRIER R.J.**
Rappel anatomique sur la FCP : classification histologique et topographique des tumeurs.
Rev Prat 1973 ; 23:3417-25.
72. **POIRIER J, ESCOVILLE R.**
Anatomie pathologique des tumeurs du système nerveux central.
Encycl Méd Chir 1975 ; 17205-A10 : 1-6.
73. **VALLATIA V, POTRIER J, GRAY F, CHATEL M.**
Tumeurs du système nerveux central. Classifications, histologiques et topographiques, épidémiologiques.
Encycl Méd Chir (Elsevier-Paris), Neurologie 1997 ; 17-205-A-10 :9p
74. **LEUNCH-TUBIANA A, PFISTLER A.**
Classification anatomopathologique des tumeurs du SNC de l'enfant.
Encycl Méd Chir (Paris-France) 1994 ; Pédiatrie 4-092-A20 Cancérologie 60-4-100-B-10; 4: 6p.
-

75. **Yazigi-Rivard L, Masserot C, Lachenaud J, Diebold-Pressac I, Aprahamian A, Avran D, et all.**
Childhood medulloblastoma.
Archives de Pédiatrie 2008;15:1794-804
76. **Padovani L, Andre N, Gentet JC, Figarella Branger D, Scavarda D, Verschuur A, et all.**
Reirradiation and concomitant metronomic temozolomide: an efficient combination for local control in medulloblastoma disease?
J Pediatr Hematol Oncol. 2011;33(8):600-4.
77. **Siala W, Lahiani W, Boujelbene N, Boudawara Z, Mnif J, Frikha M.**
À propos de 26 cas de médulloblastome de l'enfant.
J Cancer 2010;12:584-665
78. **Taillandier L, Blonski M, Carrie C, Bernier V, Bonnetain F, Bourdeaut F, et all.**
Les médulloblastomes : revue générale
Revue Neurologique 2011;167:431-48
79. **Rais H, Fakhri A, Al Attar H, Aniba K, Ait Ben Ali S, Essadki O, Oussehal A, Belaabidia B.**
Les tumeurs cérébrales de l'enfant : à propos de 64 observations avec revue de littérature.
Elsevier Masson SAS. 2006;26:152-152.
80. **Paquis P, Chatel M, Lebrun-Frenay C, Michiels J, Fauchon F.**
Astrocytomes de bas grade.
Encycl. Méd. Chir. (Elsevier, Paris) Neurologie, 1996 ; 17-210-B-20 : 12p.
81. **M. Vinchon, R. Assaker, G. Soto-Ares, M.-M. Ruchoux, P. Dhellemmes**
Les astrocytomes pilocytiques du cervelet de l'enfant
Neurochirurgie 2001;47:83-83
82. **Sridhar K, Sridhar R, Venkatprasanna G.**
Management of posterior fossa gliomas in children.
J Pediatr Neuro. 2011;6:572-7.
83. **VERTOSICKFT J , SELKER R, ARENA VC.**
Survival of patients with well, differentiated astrocytomas diagnosed in the era of computed tomography.
Neurosurg 1991;28:496 - 501.
-
-

- 84. Houjami M, Sahraoui S, Benchakroun N, Joughadi H, Tawfiq N, Benider A.**
Intracranial ependymomas: Retrospective study of 16 cases.
Cancer/Radiothérapie 2011;58:136-9
- 85. Charbonneau F, Naggara O, Meary E, Brami F, Rodrigo S, Oppenheim C, et all.**
Tumeurs intra ventriculaires.
Elsevier Masson SAS. 2006;46:286-96.
- 86. Fournier D, Pascon-Papon A, Menei P, Mercier P, Guy G.**
Tumeurs intra ventriculaires.
Encycl. Méd. Chir. Neurologie, 1997 ; 17-250-A-10 : 14p.
- 87. Agaoglu F, Ayan I, Dizdar Y, Kedudi R, Gorgun O, Darendeliler E.**
Ependymal tumors in childhood.
Pediatr Blood Cancer 2005;45(3):298-303.
- 88. Ben Ammar C, Lochbati K L, Frikha H, Gargouri W, Benna F, Besbes M, et all. Ependymomes intracrâniens primitifs. Expérience de l'institut Salah Azaiz.**
Cancer/Radiothérapie 2004 ;8:75-80.
- 89. A.M. Meliani, A. Bennadji, H.C. Deliba, T. Selmane, M. Sahraoui, N. Ioualalen**
Les épendymomes intracrâniens de l'enfant : à propos de 50 cas. Étude rétrospective sur 7 ans (2003-2009)
Neurochirurgie 2010 ; 56:531-531
- 90. Leblond P, Vinchon M, Bernier-Chastagner V, Chastagner P**
Gliomes infiltrants du tronc cérébral chez l'enfant : traitement actuel et perspectives
Archives de Pédiatrie 2010;17:159-65
- 91. MINEO J, Quintin-Roue I, Lucas B, BUBURUSAN V, BESSON G.**
Les glioblastomes: Etude clinique et recherches de facteurs pronostiques.
Neurochirurgie 2002;48:500-9
- 92. Najib J, Laghmari M, Lmejjati M, Aniba K, GHANNANE H, AIT BENALI S.**
LES KYSTES DERMOÏDES DE LA FOSSE CEREBRALE POSTERIEURE.
African Journal of neurological sciences 2011;56: 312-5

- 93. Habrand J, Abdulkarim B, Beaudré A, El Khouri M, Kalifa C**
La détermination des volumes-cibles en radiothérapie pédiatrique : application aux tumeurs cérébrales
Cancer/Radiothérapie 2001;5:711-9
- 94. Carrie C**
Radiothérapie et tumeurs cérébrales de l'enfant
Archives de pédiatrie 2004;11:580-1
- 95. El Kacemi H, Hassouni K, Kanouni L, El Mazghi A, Iraqi M, Zaghba N**
La radiothérapie des tumeurs cérébrales de l'enfant à l'institut national d'oncologie de Rabat
Cancer / Radiothérapie 2008;12:727-727
- 96. Djekkoun R, Ferdi N, Aouati A**
Expérience de la prise en charge des médulloblastomes dans le service d'oncologie-radiothérapie du centre hospitalier universitaire de Constantine
Cancer / Radiothérapie 2011;15,635-635
- 97. HABRAND J, BENKY, BOUBNIK H, TEISSIE R, KALIFA C, SARRAZIN D.**
Les techniques modernes d'irradiation des tumeurs cérébrales de l'enfant.
Bull Cancer 1990:725-36.
- 98. MARIE LISSE C, VANVECLEN V, PIERRE-KAHNA.**
Ependymoma in childhood: pronostic, factors, extent of surgery, and adjuvant therapy.
J Neurosurgery 2002;97:827-35.
- 99. Pontvert D, Gaboriaud G, Gouders D.**
Radiothérapie des tumeurs cérébrales. Tumeur cérébrales du diagnostic au traitement.
Edition Masson, Paris 2004;8:79 - 91.
- 100. Chastagner P.**
Intérêt de la radiothérapie conformationnelle avec modulation de l'intensité (RCMI) dans la réduction de l'ototoxicité au cours du traitement des médulloblastomes
Archives de pédiatrie 2003;10:350-350
- 101. KIM H , THORNTON A , GREENBERG H et al.**
Results of re-irradiation of primary intracranial neoplasms with three - dimensional conformal therapy.
An. J clin oncol 1997;20:358-363.
-

102. **Kantor G , Laprie A, Huchet A, Loiseau H, Dejean C, Mazon J**
Radiothérapie des tumeurs gliales : techniques et indications
Cancer / Radiothérapie 2008;12:page 687–94
103. **Back M, Ahern V, Berry M, Borg M, Sexton M, Cameron F**
Importance of radiation time and dose factors on outcome
for childhood medulloblastoma.
Australas Radiol. 2005 Aug;49(4):298–303.
104. **Mornex F, Larticaux E, Cosset J.**
Radiothérapie : notions radiologiques, principaux effets secondaires.
Rev Prat (Paris), 1997;47:1123–8.
105. **Bernier–Chastagner V**
La radiothérapie en conditions stéréotaxiques en pédiatrie
Cancer / Radiothérapie 2009;13:543–9
106. **Ricard D, Greslan T, Soussain C, Bounolleau P, Sallansonnet–Froment M, Delmas J**
Complications neurologiques des traitements des tumeurs cérébrales
Revue Neurologique 2008;164:575–87
107. **Chastagner P, Olive–Sommelet D.**
Chimiothérapie des tumeurs cérébrales de l'enfant.
Arch Fr Pédiatr, 1990;47:147–54.
108. **Pendergrass T, Milstein J, Geyer J, Mulne A, Kosnik E, Morris J, et Al.**
Eight drugs in one day chemotherapy for brain tumors: experience in 107 children and
rationale for preradiation chemotherapy.
J Clin Oncol 1987;5(8):1221–31.
109. **CHASTAGNER P, OLIVE D, PHILIP T, ZUCKER J.M, CRORNY A, LAPRA S et Al.**
Efficacité du protocole « 8 drogues en 1 jour » dans les tumeurs cérébrales de l'enfant.
Arch Fr Pédiatrie 1988;45:249–254.
110. **VASSAL G.**
Bases pharmacologiques de la chimiothérapie des tumeurs cérébrales de l'enfant.
Bull Cancer 1990;77:699–713.

111. **Kieran MW et al.**
A feasibility trial of antiangiogenic (metronomic) chemotherapy in pediatric patients with recurrent or progressive cancer.
J Pediatr Hematol Oncol 2005;27:573-81.
112. **Choi LM, Rood B, Kamani N, La Fond D, Packer RJ, Santi MR, et al.**
Feasibility of metronomic maintenance chemotherapy following high-dose chemotherapy for malignant central nervous system tumors.
Pediatr Blood Cancer 2008;50:970-5.
113. **BOCH A, PHILIPPON J.**
Thérapie génique. Tumeurs cérébrales du diagnostic au traitement.
Paris, 2004;14:137-41.
114. **MONOD L, SAWAMURA Y, DE TRIBOLET N.**
Immunotherapy of the central nervous system tumors
Neuro-chirurgie 1992;38:69-79
115. **Lajat Y, El sabach E, Thibaut S, Patrice T.**
Thérapie photodynamique et photo-illumination dans les tumeurs cérébrales
Tumeurs cérébrales du diagnostic au traitement
Paris 2004;13:129-36.
116. **El jamel M.**
New light on the brain: the role of photosensitizing agents and laser light in the management
of invasive intracranial tumors.
Technol Cancer Res Treat, 2003;2(4):303-9.
117. **Bouyon-Monteau A, Habrand J, Datchary J, Alapetite C, Bolle S, Dendale R**
Protonthérapie : avenir de la radiothérapie ? Première partie : aspects cliniques
Cancer/Radiothérapie 2010;14:727-38
118. **Habranda J, Bollea S, Datcharya J, Alapetitea C, Petrasd S, Helfre S**
La protonthérapie en radiothérapie pédiatrique
Cancer/Radiothérapie 2009;13:550-555
119. **. Grill, S. Puget, E. De Carli, L. Amoroso, M. Taylor, R. Brauner**
Tumeurs cérébrales de l'enfant : morbidité et suivi à l'âge adulte
Neurochirurgie 2008;54 :623-41

120. **BAHIL A.**
Mortalité neurochirurgicale en réanimation.
Thèse Méd Casablanca, 1999 ; N°270
121. **Kieffer V, Oppenheim D, Laroussinie F, Gadalou G, Coutinho V, Ribaille C,**
A multidisciplinary consultation for children with brain tumors
Archives de Pédiatrie 2007;14:1282-9
122. **Steinlin M, Imfeld S, Zulauf P, Boltshauser E, Lövblad KO, Ridolfi Lüthy A,**
Neuropsychological long-term sequelae after posterior fossa tumour resection during
childhood
Brain 2003;126(9):1998-2008
123. **Cantelmi D, Schweizer TA, Cusimano MD.**
Role of the cerebellum in the neurocognitive sequelae of treatment of tumours of the
posterior fossa: an update.
Lancet Oncol 2008;9(6):569-76
124. **Hazin I, Dellatolas G, Garcia D, Pedrosa F, Pedrosa A.**
Intellectual impairment after treatment for medulloblastoma and astrocytoma in
childhood: the Brazilian experience.
J Pediatr Hematol Oncol 2011;33(7):506-15
125. **Gudrunardottir T, Sehested A, Juhler M, Schmiegelow K**
Cerebellar mutism: review of the literature.
Childs Nerv Syst. 2011;27(3):355-63.
126. **Merchant T.E., Williams T., Smith J.M., et al.**
Preirradiation endocrinopathies in pediatric brain tumor patients determined by dynamic
tests of endocrine function
Int J Radiat Oncol Biol Phys 2002;54:45-50
127. **FRIEDBERG M, DAVID O, ADELMAN L.**
Recurrence of medulloblastoma : violation of collin's law after two decades.
Surg. Neurol. 1997,47:571-4.
128. **Vinchow M, Assaker R, Soto-Areas G, Ruchoux M, Dhellemmes P.**
Les astrocytomes pilocytiques du cervelet et de l'enfant. Résultat, reliquats et récives.
Apropos de 27 cas.
Neurochirurgie, 2001;47:83-91.
-
-

- 129. Reni M, Gatta G, Mazza E, Vecht C.**
Ependymoma.
Critical reviews in oncology/hematology 2007;63:81-9.
- 130. Perilongo G, Massimino M, Sotti G, Belfontali T, Masiero L, Rigobello L, et Al.**
Analyses of prognostic factors in a retrospective review of 92 children with ependymoma:
Italian neuro-oncology group.
Medical pediat oncol 1997; 29:79-85.
- 131. Pollack I, Gerszten P, Martinez A, Shultz B, Albright L, et al.**
Intracranial ependymomas of childhood: Long term outcome and prognostic factors.
Neurosurg 1995; 37:655-65.
- 132. Choux et Coll.**
Le médulloblastome.
Neurochirurgie française 1982;28:1-229.
- 133. Damy M, Chevalier M, Maheut J, Barthez M, Lamagnere J, Santini J.**
Rechute tardive sus et sous- tentorielle d'un médulloblastome.
Archives françaises de pédiatrie 1993;50:215-8
- 134. Kochbati L, Bouaouina N, Hentati D, Nasr C, Besbes M, Benna F.**
Medulloblastoma with extracranial nervous system metastases: clinical presentation and
risk
factors.
Cancer/Radiothérapie 2006;10:107-11.
- 135. UNDJIAN S, MARINOV M, GEORGIEV K:**
Long term follow-up after surgical treatment of cerebellar astrocytomas in children.
Child's new Syst G. 1989;3:99-101.
- 136. STROTHER D, POLLACK I, FISHER P, HUNTER J, WOO S, POMEROY S, RORKE L.**
Tumors of the central nervous system
Principles and practice of pediatric oncology 2001;27:479-526.

قسم الطبيب

بِسْمِ اللَّهِ الرَّحْمَنِ الرَّحِيمِ

أُقْسِمُ بِاللَّهِ الْعَظِيمِ

أَنْ أُرَاقِبَ اللَّهَ فِي مِهْنَتِي

وَأَنْ أَصُونَ حَيَاةَ الْإِنْسَانِ فِي كَافَّةِ أَطْوَارِهَا فِي كُلِّ الظُّرُوفِ
وَالْأَحْوَالِ بَادِلًا وَسَعِي فِي اسْتِنْقَازِهَا مِنَ الْهَلَاكِ وَالْمَرَضِ وَالْأَلَمِ
وَالْقَلْقِ.

وَأَنْ أَحْفَظَ لِلنَّاسِ كَرَامَتَهُمْ، وَأَسْتُرَ عَوْرَتَهُمْ، وَأَكْتُمَ سِرَّهُمْ.
وَأَنْ أَكُونَ عَلَى الدَّوَامِ مِنْ وَسَائِلِ رَحْمَةِ اللَّهِ، بِإِذْنِ رِعَايَتِي
الطَّبِيبَةِ لِلْقَرِيبِ وَالْبَعِيدِ، لِلصَّالِحِ وَالطَّالِحِ، وَالصَّدِيقِ وَالْعَدُوِّ.

وَأَنْ أَثَابِرَ عَلَى طَلَبِ الْعِلْمِ، أَسْخِرَهُ لِنَفْعِ الْإِنْسَانِ.. لَا لِأَذَاهِ.
وَأَنْ أُوقِّرَ مَنْ عَلَّمَنِي، وَأُعَلِّمَ مَنْ يَصْنَعُنِي، وَأَكُونَ أَخًا لِكُلِّ
زَمِيلٍ فِي الْمِهْنَةِ الطَّبِيبَةِ مُتَعَاوِنِينَ عَلَى الْبِرِّ وَالتَّقْوَى.

وَأَنْ تَكُونَ حَيَاتِي مِصْدَاقَ إِيمَانِي فِي سِرِّي وَعَلَانِيَتِي، نَقِيَّةً مِمَّا يُشِينُهَا
تَجَاهَ اللَّهِ وَرَسُولِهِ وَالْمُؤْمِنِينَ.

والله على ما أقول شهيد



الصورة الوبائية و إدارة الأورام بحفرة المخ الخلفية عند
الأطفال دون سن 16 عاما (2003-2010) قسم جراحة الدماغ
والأعصاب بالمركز الإستشفائي الجامعي محمد السادس

الأطروحة

قدمت ونوقشت علانية يوم

من طرف

السيدة شيماء عزوزي

المزداة في 13 يناير 1987 بطنجة

لنيل شهادة الدكتوراة في الطب

الكلمات الأساسية :

ورم - حفرة المخ الخلفية - أشعة - طفل - جراحة

اللجنة

الرئيس	السيد	س. أيت بن علي
		أستاذ مبرز في جراحة الدماغ والأعصاب
المشرف	السيد	م. المجاطي
		أستاذ مبرز في جراحة الدماغ والأعصاب
	السيد	ح. غنان
		أستاذ مبرز في جراحة الدماغ والأعصاب
	السيد	ه. نجمي
		أستاذ مبرز في التخدير والانعاش
الحكام	السيد	م. بوروص
		أستاذ مبرز في طب الأطفال
	السيدة	ن. شريف ادريسي الكونوني
		أستاذة مبرزة في التشخيص بالاشعة