



Année 2011

Thèse N° 33

## La prise en charge des fractures de la palette humérale chez l'adulte

---

### THESE

PRESENTEE ET SOUTENUE PUBLIQUEMENT LE .../.../2011  
PAR

**Mlle Imane EDDOUKANI**

Née le 23 Mai 1985 à Safi

POUR L'OBTENTION DU DOCTORAT EN MEDECINE

---

### MOTS CLES

Fracture - Palette humérale - Ostéosynthèse - Coude -  
Association lésionnelle

---

### JURY

<b>Mme. S. EL HASSANI</b> Professeur de Rhumatologie	<b>PRESIDENTE</b>
<b>Mr. H. SAIDI</b> Professeur agrégé de Traumato-Orthopédie	<b>RAPPORTEUR</b>
<b>Mr. T. FIKRY</b> Professeur de Traumato-Orthopédie	} <b>JUGES</b>
<b>Mr. F. GALUIA</b> Professeur agrégé de Traumato-Orthopédie	
<b>Mr. R. NIAMANE</b> Professeur de Rhumatologie	
<b>Mr. H. GHANNANE</b> Professeur agrégé de Neurochirurgie	



Année 2011

Thèse N° 33

## La prise en charge des fractures de la palette humérale chez l'adulte

---

### THESE

PRESENTEE ET SOUTENUE PUBLIQUEMENT LE .../.../2011  
PAR

**Mlle Imane EDDOUKANI**

Née le 23 Mai 1985 à Safi

POUR L'OBTENTION DU DOCTORAT EN MEDECINE

---

### MOTS CLES

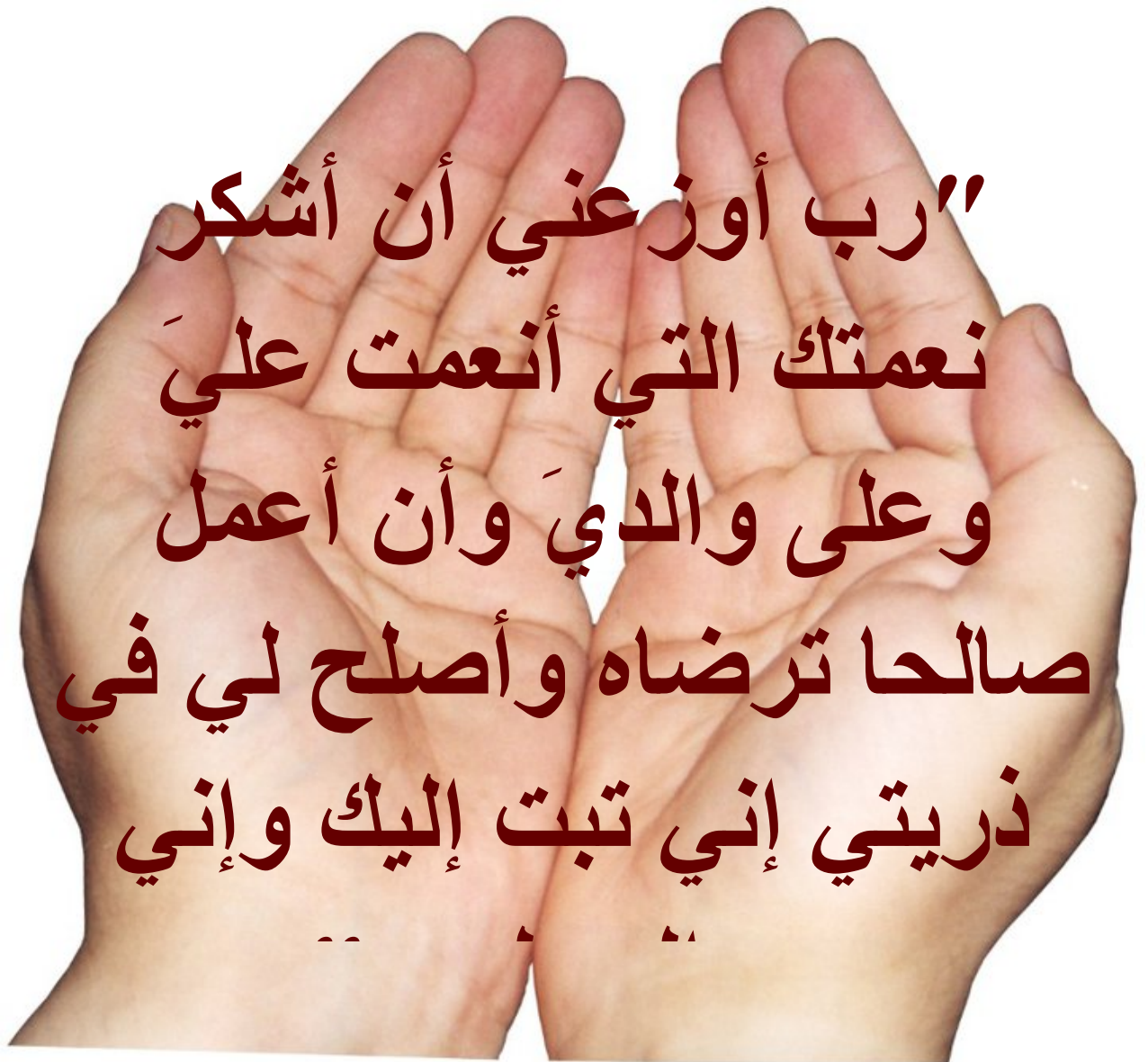Fracture - Palette humérale - Ostéosynthèse - Coude -  
Association lésionnelle

---

### JURY

<b>Mme. S. EL HASSANI</b> Professeur de Rhumatologie	<b>PRESIDENTE</b>
<b>Mr. H. SAIDI</b> Professeur agrégé de Traumato-Orthopédie	<b>RAPPORTEUR</b>
<b>Mr. T. FIKRY</b> Professeur de Traumato-Orthopédie	} <b>JUGES</b>
<b>Mr. F. GALUIA</b> Professeur agrégé de Traumato-Orthopédie	
<b>Mr. R. NIAMANE</b> Professeur de Rhumatologie	
<b>Mr. H. GHANNANE</b> Professeur agrégé de Neurochirurgie	

بِسْمِ اللَّهِ الرَّحْمَنِ الرَّحِيمِ



رب أوزعني أن أشكر  
نعمتك التي أنعمت عليّ  
وعلى والدي وأن أعمل  
صالحاً ترضاه وأصلح لي في  
ذريتي إني تبت إليك وإني

# *Serment d'hippocrate*

*Au moment d'être admis à devenir membre de la profession médicale, je m'engage solennellement à consacrer ma vie au service de l'humanité.*

*Je traiterai mes maîtres avec le respect et la reconnaissance qui leur sont dus.*

*Je pratiquerai ma profession avec conscience et dignité. La santé de mes malades sera mon premier but.*

*Je ne trahirai pas les secrets qui me seront confiés.*

*Je maintiendrai par tous les moyens en mon pouvoir l'honneur et les nobles traditions de la profession médicale.*

*Les médecins seront mes frères.*

*Aucune considération de religion, de nationalité, de race, aucune considération politique et sociale, ne s'interposera entre mon devoir et mon patient.*

*Je maintiendrai strictement le respect de la vie humaine dès sa conception.*

*Même sous la menace, je n'userai pas mes connaissances médicales d'une façon contraire aux lois de l'humanité.*

*Je m'y engage librement et sur mon honneur.*

*Déclaration Genève, 1948*



***LISTE  
DES PROFESSEURS***

**UNIVERSITE CADI AYYAD**  
**FACULTE DE MEDECINE ET DE PHARMACIE**  
**MARRAKECH**

Doyen Honoraire

: Pr. Badie-Azzamann MEHADJI

**ADMINISTRATION**

Doyen

: Pr. Abdelhaq ALAOUI YAZIDI

Vice doyen

: Pr. Ahmed OUSEHAL

Secrétaire Général

: Mr. Azzeddine EL HOUDAIGUI

**PROFESSEURS D'ENSEIGNEMENT SUPERIEUR**

ABBASSI	Hassan	Gynécologie-Obstétrique A
ABOUSSAD	Abdelmounaim	Néonatalogie
AIT BENALI	Saïd	Neurochirurgie
ALAOUI YAZIDI	Abdelhaq	Pneumo-phtisiologie
BELAABIDIA	Badia	Anatomie-Pathologique
BOUSKRAOUI	Mohammed	Pédiatrie A
EL HASSANI	Selma	Rhumatologie
ESSADKI	Omar	Radiologie
FIKRY	Tarik	Traumatologie- Orthopédie A
FINECH	Benasser	Chirurgie – Générale
KISSANI	Najib	Neurologie
KRATI	Khadija	Gastro-Entérologie
LATIFI	Mohamed	Traumato – Orthopédie B
MOUTAOUAKIL	Abdeljalil	Ophtalmologie
OUSEHAL	Ahmed	Radiologie
RAJI	Abdelaziz	Oto-Rhino-Laryngologie
SARF	Ismail	Urologie

SBIHI	Mohamed	Pédiatrie B
SOUMMANI	Abderraouf	Gynécologie-Obstétrique A
TAZI	Imane	Psychiatrie

## **PROFESSEURS AGREGES**

ABOULFALAH	Abderrahim	Gynécologie – Obstétrique B
AIT SAB	Imane	Pédiatrie B
AKHDARI	Nadia	Dermatologie
AMAL	Said	Dermatologie
ASMOUKI	Hamid	Gynécologie – Obstétrique A
ASRI	Fatima	Psychiatrie
BENELKHAÏAT BENOMAR	Ridouan	Chirurgie – Générale
BOUMZEBRA	Drissi	Chirurgie Cardiovasculaire
CHABAA	Laila	Biochimie
CHELLAK	Saliha	Biochimie-chimie
DAHAMI	Zakaria	Urologie
EL FEZZAZI	Redouane	Chirurgie Pédiatrique
EL HATTAOUI	Mustapha	Cardiologie
ELFIKRI	Abdelghani	Radiologie
ESSAADOUNI	Lamiaa	Médecine Interne
ETTALBI	Saloua	Chirurgie – Réparatrice et plastique
GHANNANE	Houssine	Neurochirurgie
LMEJJATTI	Mohamed	Neurochirurgie
LOUZI	Abdelouahed	Chirurgie générale
MAHMAL	Lahoucine	Hématologie clinique
MANSOURI	Nadia	Chirurgie maxillo-faciale Et stomatologie
MOUDOUNI	Said mohammed	Urologie

NAJEB	Youssef	Traumato - Orthopédie B
OULAD SAIAD	Mohamed	Chirurgie pédiatrique
SAIDI	Halim	Traumato - Orthopédie A
SAMKAOUI	Mohamed	Anesthésie- Réanimation
	Abdenasser	
TAHRI JOUTEI HASSANI	Ali	Radiothérapie
YOUNOUS	Saïd	Anesthésie-Réanimation

### **PROFESSEURS ASSISTANTS**

ABKARI	Imad	Traumatologie-orthopédie B
ABOU EL HASSAN	Taoufik	Anesthésie - réanimation
ABOUSSAIR	Nisrine	Génétique
ADERDOUR	Lahcen	Oto-Rhino-Laryngologie
ADMOU	Brahim	Immunologie
AGHOUTANE	El Mouhtadi	Chirurgie – pédiatrique
AIT BENKADDOUR	Yassir	Gynécologie – Obstétrique A
AIT ESSI	Fouad	Traumatologie-orthopédie B
ALAOUI	Mustapha	Chirurgie Vasculaire périphérique
ALJ	Soumaya	Radiologie
AMINE	Mohamed	Epidémiologie - Clinique
AMRO	Lamyae	Pneumo - phtisiologie
ANIBA	Khalid	Neurochirurgie
ARSALANE	Lamiaie	Microbiologie- Virologie
ATMANE	El Mehdi	Radiologie
BAHA ALI	Tarik	Ophtalmologie
BAIZRI	Hicham	Endocrinologie et maladies métaboliques
BASRAOUI	Dounia	Radiologie
BASSIR	Ahlam	Gynécologie – Obstétrique B
BELKHOUS	Ahlam	Rhumatologie
BEN DRISS	Laila	Cardiologie



BENCHAMKHA	Yassine	Chirurgie réparatrice et plastique
BENHADDOU	Rajaa	Ophtalmologie
BENHIMA	Mohamed Amine	Traumatologie-orthopédie B
BENJILALI	Laila	Médecine interne
BENZAROUEL	Dounia	Cardiologie
BOUCHENTOUF	Rachid	Pneumo-phtisiologie
BOUKHANNI	Lahcen	Gynécologie – Obstétrique B
BOURROUS	Monir	Pédiatrie A
BSSIS	Mohammed Aziz	Biophysique
CHAFIK	Aziz	Chirurgie Thoracique
CHAFIK	Rachid	Traumatologie-orthopédie A
CHAIB	Ali	Cardiologie
CHERIF IDRISSE EL GANOUNI	Najat	Radiologie
DIFFAA	Azeddine	Gastro - entérologie
DRAISS	Ghizlane	Pédiatrie A
DRISSI	Mohamed	Anesthésie -Réanimation
EL ADIB	Ahmed rhassane	Anesthésie-Réanimation
EL ANSARI	Nawal	Endocrinologie et maladies métaboliques
EL BARNI	Rachid	Chirurgie Générale
EL BOUCHTI	Imane	Rhumatologie
EL BOUIHI	Mohamed	Stomatologie et chirurgie maxillo faciale
EL HAOUATI	Rachid	Chirurgie Cardio Vasculaire
EL HAOURY	Hanane	Traumatologie-orthopédie A
EL HOUDZI	Jamila	Pédiatrie B
EL IDRISSE SLITINE	Nadia	Pédiatrie (Néonatalogie)
EL JASTIMI	Said	Gastro-Entérologie
EL KARIMI	Saloua	Cardiologie
EL KHAYARI	Mina	Réanimation médicale
EL MANSOURI	Fadoua	Anatomie - pathologique
EL MGHARI TABIB	Ghizlane	Endocrinologie et maladies métaboliques
EL OMRANI	Abdelhamid	Radiothérapie
FADILI	Wafaa	Néphrologie
FAKHIR	Bouchra	Gynécologie – Obstétrique B

FICHTALI	Karima	Gynécologie – Obstétrique B
HACHIMI	Abdelhamid	Réanimation médicale
HAJJI	Ibtissam	Ophtalmologie
HAOUACH	Khalil	Hématologie biologique
HAROU	Karam	Gynécologie – Obstétrique A
HERRAG	Mohammed	Pneumo-Phtisiologie
HOCAR	Ouafa	Dermatologie
JALAL	Hicham	Radiologie
KADDOURI	Said	Médecine interne
KAMILI	El ouafi el aouni	Chirurgie – pédiatrique générale
KHALLOUKI	Mohammed	Anesthésie-Réanimation
KHOUCHANI	Mouna	Radiothérapie
KHOULALI IDRISSE	Khalid	Traumatologie-orthopédie
LAGHMARI	Mehdi	Neurochirurgie
LAKMICHI	Mohamed Amine	Urologie
LAOUAD	Inas	Néphrologie
LOUHAB	Nissrine	Neurologie
MADHAR	Si Mohamed	Traumatologie-orthopédie A
MANOUDI	Fatiha	Psychiatrie
MAOULAININE	Fadlmrabihrabou	Pédiatrie (Néonatalogie)
MATRANE	Aboubakr	Médecine Nucléaire
MOUAFFAK	Youssef	Anesthésie - Réanimation
MOUFID	Kamal	Urologie
NARJIS	Youssef	Chirurgie générale
NEJMI	Hicham	Anesthésie - Réanimation
NOURI	Hassan	Oto-Rhino-Laryngologie
OUALI IDRISSE	Mariem	Radiologie
QACIF	Hassan	Médecine Interne
QAMOUSS	Youssef	Anesthésie - Réanimation
RABBANI	Khalid	Chirurgie générale
RAIS	Hanane	Anatomie-Pathologique
ROCHDI	Youssef	Oto-Rhino-Laryngologie
SAMLANI	Zouhour	Gastro - entérologie

SORAA	Nabila	Microbiologie virologie
TASSI	Noura	Maladies Infectieuses
TAZI	Mohamed Illias	Hématologie clinique
ZAHLANE	Mouna	Médecine interne
ZAHLANE	Kawtar	Microbiologie virologie
ZAQUI	Sanaa	Pharmacologie
ZOUGAGHI	Laila	Parasitologie –Mycologie



***DEDICACES***

*Toutes les lettres ne sauraient trouver les mots qu'il faut...  
Tous les mots ne sauraient exprimer la gratitude,  
L'amour, le respect, la reconnaissance...  
Aussi, c'est tout simplement que*



*Je dédie cette thèse.....*

*A*

*MES TRÈS CHÈRES PARENTS : BOUCHTA EDDOUKANI ET TOURIA  
EDDEKKANI*

*Aujourd'hui je crois avoir réalisé un de vos rêves.*

*Aucune dédicace ne saurait exprimer mon respect, mon amour éternel et  
ma considération pour les sacrifices que vous avez consenti pour mon  
instruction et mon bien être.*

*Je vous remercie pour tout le soutien et l'amour que vous me portez  
depuis mon enfance et j'espère que votre bénédiction m'accompagne  
toujours.*

*Que ce modeste travail soit l'exaucement de vos vœux tant formulés, le  
fruit de vos innombrables sacrifices, bien que je ne vous en acquitterai  
jamais assez.*

*Puisse Dieu, le Très Haut, vous accorder santé, bonheur et longue  
vie et faire en sorte que jamais je ne vous déçoive.*

*A*

*Mes Très Chers frères Yassine et Houssam*

*Vous savez que l'affection et l'amour fraternel que je vous porte sont sans  
limite. Je vous dédie ce travail en témoignage de l'amour et des liens de  
sang qui nous unissent. Puissions-nous rester unis dans la tendresse et  
fidèles à l'éducation que nous avons reçue. L'implore Dieu qu'il vous porte  
bonheur et vous aide à réaliser tous vos vœux.*

*A*

*la mémoire de mon très cher grand père Mohammed*

*Je vous dédie ce modeste travail en témoignage de mon grand amour et  
ma profonde affection. J'espère que vous soyez fière de moi. Puisse votre  
âme repose en paix. Que dieu, le tout puissant, vous couvre de Sa  
Sainte miséricorde.*

*A*

*Ma chère grand mère Aïcha*

*Toutes les lettres ne sauraient trouver les mots qu'il faut. Cependant, en reconnaissance pour la grande affection que vous me témoignez et pour la gratitude ainsi que l'amour sincère que je vous porte. Puisse ce travail conforter la confiance que vous me portez et être le fruit de vos prières. Que Dieu vous accorde santé, longue vie et beaucoup de bonheur.*

*A*

*Mes très chers oncles, tantes, Leurs respectueux époux et épouses*

*Mes chers cousins et cousines*

*Aucun mot, aucune dédicace ne saurait exprimer la profonde affection que je ne cesserai de porter à chacun d'entre vous. Que Dieu vous procure bonne santé et longue vie.*

*A*

*Monsieur Nour-Eddine Ettabiy*

*Un grand merci pour votre soutien inconditionnel je vous dédie ce travail en témoignage de ma reconnaissance et mon profond respect.*

*A*

*ma meilleure amie et consœur Affaf Elfarji*

*Avec toute mon affection, je te souhaite tout le bonheur et toute la réussite. Trouves dans ce travail, mon estime, mon respect et mon amour. Que Dieu te procure bonheur, santé et grand succès.*

*A*

*mes amis et collègues : Amine Elmaaden, Vasmîna Dadouchi, Fouzia Douïrek, Amîna Ben alî, Imane Boumzebra, Mohammed Cheikh Chaïgar, Mohamed Elatîqî, Jamal Drîssî, Bachîr Echafaî.*

*A tous les moments qu'on a passé ensemble, à tous nos éclats de rire, à tous nos souvenirs ! Je vous souhaite à tous longue vie pleine de bonheur et de prospérité. Je vous dédie ce travail en témoignage de mes sentiments les plus sincères et les plus affectueux.*

*A tous ceux qui me sont chers et que j'ai omis involontairement de citer.*



***REMERCIEMENTS***



*A*

***NOTRE MAITRE ET PRESIDENTE DE THÈSE  
MADAME LE PROFESSEUR SELMA EL HASSANI***

*Professeur d'enseignement supérieur en rhumatologie  
CHU Mohammed VI de Marrakech. Chef de service de rhumatologie*

*C'est pour nous un grand honneur que vous acceptez de présider ma thèse et de  
siéger parmi cet honorable jury. Nous avons toujours admiré vos qualités  
humaines et professionnelles ainsi que votre modestie qui restent exemplaires.  
Qu'il nous soit permis de vous exprimer notre reconnaissance et notre grand  
estime.*

*A*

***NOTRE MAITRE ET RAPPORTEUR DE THÈSE  
MONSIEUR LE PROFESSEUR HALIM SAIDI***

*Professeur agrégé en traumatologie-orthopédie. CHU Mohammed VI de Marrakech*

*Nous vous remercions pour la gentillesse et la spontanéité avec lesquelles vous  
avez bien voulu diriger ce travail. Nous avons eu le grand plaisir de travailler  
sous votre direction, et avons trouvé auprès de vous le conseiller et le guidé.  
Nous voudrions être dignes de la confiance que vous nous avez accordée et vous  
prions, Chère Maître, de trouver ici le témoignage de notre sincère  
reconnaissance et profonde gratitude.*

*A*

***NOTRE MAITRE ET JUGE DE THÈSE  
MONSIEUR LE PROFESSEUR TARIK FIKRY***

*Professeur d'enseignement supérieur en traumatologie-orthopédie  
CHU Mohammed VI de Marrakech. Chef de service de traumatologie-orthopédie A*

*Nous tenons à vous exprimer nos sincères remerciements de bien vouloir faire  
partie du jury de notre travail. Nous n'oublierons jamais la valeur de votre  
enseignement ni vos qualités professionnelles et humaines. Il nous est  
particulièrement agréable de vous exprimer notre profonde gratitude et notre  
dévouement.*

*A*

***NOTRE MAITRE ET JUGE DE THÈSE  
MONSIEUR LE PROFESSEUR FOUAD GUALUIA***

*Professeur agrégé en traumatologie-orthopédie  
Hôpital Militaire Avicenne de Marrakech. Chef de service de traumatologie-  
orthopédie*

*Merci d'avoir accepté de juger mon travail.  
Nous vous exprimons notre reconnaissance pour le meilleur accueil que vous  
nous avez réservé. Veuillez croire à l'expression de notre grande admiration et  
notre profond respect*

*A*  
**NOTRE MAÎTRE ET JUGE DE THÈSE**  
**MONSIEUR LE PROFESSEUR RADOULANE NIAMANE**

*Professeur en rhumatologie*  
*Hôpital Militaire Avicenne de Marrakech. Chef de service de rhumatologie*

*Nous vous remercions vivement de l'honneur que vous nous faites en siégeant dans ce noble jury. Nous vous exprimons notre reconnaissance pour le meilleur accueil que vous nous avez réservé. Veuillez croire, professeur, à l'assurance de notre respect et notre grande reconnaissance*

*A*  
**NOTRE MAÎTRE ET JUGE DE THÈSE**  
**MONSIEUR LE PROFESSEUR HOUSSEINE GHANNANE**

*Professeur agrégé en Neurochirurgie. CHU Mohammed VI de Marrakech*

*Vous nous faites un grand honneur en acceptant de juger notre thèse. Veuillez trouver, cher maître, dans ce travail nos sincères remerciements et toute la reconnaissance que nous vous témoignons.*

*Au*  
**PROFESSEUR ELHAOURY HANANE**  
*Professeur assistante en traumatologie-orthopédie. CHU Mohammed VI de Marrakech*

*Votre disponibilité et vos précieuses recommandations ont été pour nous d'une grande aide. Que votre sérieux, votre compétence et votre rigueur de travail soient pour nous un exemple à suivre. Nous vous prions d'accepter ce travail, le témoignage de notre profond respect et notre grande estime.*

*A*  
**Tout le personnel médical et paramédical du service de traumatologie orthopédie A, CHU Mohammed VI Marrakech**

*Nous vous sommes reconnaissants de l'aide apportée tout au long de ce travail. Veuillez trouver ici l'expression de nos sentiments les plus distingués.*

*A nos maîtres et tous ceux qui ont contribué un jour à notre éducation et formation de médecin*

*A tous les malades qui ont fait l'objet de cette étude. Merci d'avoir accepté de vous soumettre à nos sollicitations.*

*A toute personne qui de près ou de loin a contribué à la réalisation de ce travail.*



***ABBREVIATIONS***

## Liste des Abréviations

<b>SOFCOT</b>	: Société française de chirurgie orthopédique et traumatologique
<b>AO</b>	: Association d'ostéosynthèse
<b>PH</b>	: Palette humérale
<b>AVP</b>	: Accident de la voie publique
<b>Acc</b>	: Accident
<b>AS</b>	: Accident de sport
<b>HTA</b>	: Hypertension artérielle
<b>AVC</b>	: Accident vasculaire cérébral
<b>RX</b>	: Radiographie
<b>PLL</b>	: Plaque latérale de Lecestre
<b>BABP</b>	: brachio-anté-brachio-palmaire
<b>PSA</b>	: Pseudarthrose
<b>TDM</b>	: Tomodensitométrie
<b>AINS</b>	: Anti-inflammatoires non stéroïdiens
<b>DCP</b>	: Dynamic compression plate
<b>LCP</b>	: Locking compression plate
<b>EMG</b>	: Electromyogramme



<b>INTRODUCTION.....</b>	<b>1</b>
<b>MATERIEL ET METHODES.....</b>	<b>3</b>
I. Matériel d'étude .....	4
II. Critères d'inclusion.....	4
III. Méthodologie.....	4
<b>RESULTATS .....</b>	<b>5</b>
I. Epidémiologie.....	6
1- Fréquence.....	6
2- Age.....	6
.	
3- Sexe.....	6
.	
4- Côté atteint.....	7
5- Circonstances étiologiques.....	7
6- Traumatisme causal selon le sexe.....	8
7- Mécanisme.....	8
8- Terrain.....	9
II. Etude clinique et paraclinique.....	9
1- Clinique.....	9
2- Paraclinique.....	9
III. Etude anatomopathologique.....	10
1- Fractures de la palette humérale.....	10
2- Association lésionnelle.....	13
2-1 Lésions cutanées.....	13
2-2 Lésions vasculo-nerveuses.....	13
2-3 Lésions traumatiques homolatérales.....	13
2-4 Lésions associées à distance.....	14
IV. Traitement.....	14
1- Délai opératoire.....	15
2- Type d'anesthésie.....	15
3- Position du malade.....	15
4- Voies d'abord .....	16
5- Attitude vis-à-vis du nerf ulnaire.....	17
6- Matériel d'ostéosynthèse.....	17
6-1 En général.....	17
6-2 En fonction du type anatomopathologique.....	18
.....	
7- Gestes associées.....	19
V. Suites opératoires et rééducation.....	22
VI. Complications.....	23

VII. Analyse des résultats.....	27
1- Résultats fonctionnels.....	27
2- Résultats globaux et étude comparative.....	29
2-1 En fonction de l'âge.....	29
2-2 En fonction du sexe.....	29
2-3 En fonction du côté atteint.....	29
2-4 En fonction du type anatomopathologique.....	30
2-5 En fonction de l'association lésionnelle.....	31
2-6 En fonction du délai opératoire.....	31
2-7 En fonction du type d'ostéosynthèse.....	32
<b>DISCUSSION.....</b>	<b>33</b>
I. Epidémiologie.....	34
1- Fréquence.....	34
2- Age-Sexe.....	34
3- Côté atteint.....	35
4- Circonstances étiologiques.....	35
5- Mécanisme.....	36
II. Etude clinique et paraclinique.....	36
1- Clinique.....	36
2- Paraclinique.....	37
...	
III. Anatomopathologie.....	38
1- Fractures de la palette humérale.....	38
1-1 Classification de Müller et Algöwer (AO).....	38
1-2 Classification de la SOFCOT.....	39
1-3 Classification de Riseborough et Radin.....	40
1-4 Classification de Mehne et Matta.....	41
1-5 Comparaison de nos résultats avec la littérature.....	43
2- Association lésionnelle.....	43
2-1 Ouverture cutanée.....	44
2-2 Lésions vasculaires.....	44
2-3 Lésions nerveuses.....	45
2-4 Lésions osseuses.....	45
IV. Traitement.....	45
1- Buts.....	46
2- Moyens.....	46
2-1 Traitement médical.....	46
2-2 Traitement orthopédique.....	46
a- Immobilisation plâtrée.....	46
b- Réduction par traction transolécrânienne.....	47
2-3 Traitement fonctionnel.....	47

2-4 Traitement chirurgical.....	47
a- Délai opératoire.....	47
b- Position du malade.....	48
c- Voies d'abord.....	49
c-1 Voies postérieures.....	49
c-2 Voies latérales.....	51
c-3 Voies médiales.....	51
c-4 Voies antérieures.....	52
d- Attitude vis-à-vis de nerf ulnaire.....	52
e- Matériels d'ostéosynthèse.....	53
e-1 Embrochage.....	53
e-2 Vissage.....	53
e-3 Fixateur externe.....	54
e-4 Plaques vissées.....	54
f- Résections osseuses.....	56
g- Arthroplastie.....	56
V. Rééducation.....	57
VI. Evolution favorable.....	58
VII. Complications.....	58
1- Complications immédiates.....	58
1-1 Infection.....	58
1-2 Démontage du matériel.....	58
1-3 Neuropathie.....	59
2- Complications secondaires.....	59
2-1 Déplacement secondaire.....	59
2-2 Algodystrophie.....	60
3- Complications tardives.....	60
3-1 Raideur du coude.....	60
3-2 Pseudarthrose.....	61
3-3 Cals vicieux.....	61
4-4 Gêne du matériel.....	62
VIII. Résultats fonctionnels.....	62
<b>CONCLUSION.....</b>	<b>64</b>
<b>ANNEXES .....</b>	<b>66</b>
<b>RESUMES</b>	
<b>BIBLIOGRAPHIE</b>	





***INTRODUCTION***

Les fractures de la palette humérale sont définies par une solution de continuité siégeant au dessous de l'insertion distale du muscle brachialis. Ces fractures sont souvent articulaires chez l'adulte touchant le sujet jeune, actif et la femme âgée, elles représentent 30 % des fractures du coude et 2 à 6 % de l'ensemble des fractures [1].

Longtemps traitées orthopédiquement avec des résultats souvent médiocres, ces fractures ont bénéficié actuellement d'un traitement chirurgical quasi-consensuel. Depuis le consensus de la table ronde de la SOFCOT [2] en 1979, l'ostéosynthèse par plaques vissées est reconnue comme le traitement de choix.

La complexité anatomique de l'extrémité inférieure de l'humérus, la comminution souvent fréquente de ces fractures, ainsi que les rapports vasculo-nerveux importants à ce niveau (surtout nerfs ulnaire et radial) associés à la multiplicité des formes anatomopathologiques, rendent la réduction et l'ostéosynthèse de ces fractures difficiles. A ces problèmes thérapeutiques, s'ajoutent les difficultés d'évaluation des résultats fonctionnels.

Le pronostic fonctionnel est mis en jeu par le risque accru de l'enraidissement du coude même suite à un traumatisme bénin, d'où l'intérêt d'une rééducation précoce.

Cette étude rétrospective de 50 cas de fractures de la palette humérale chez l'adulte, a pour objectifs d'étudier les facteurs épidémiologiques, anatomopathologiques et d'évaluer les résultats en fonction de la prise en charge thérapeutique.

*MATÉRIEL*  
&  
*MÉTODES*

## **I. Matériel d'étude :**

Il s'agit d'une étude rétrospective de 50 cas de fractures de la palette humérale chez l'adulte, pris en charge dans le service de traumatologie orthopédie (A) du CHU Mohamed VI de Marrakech, sur une période de 5 ans, allant de mai 2005 à mai 2010.

## **II. Critères d'inclusion:**

Tout patient adulte âgé de plus de 15 ans avec fracture de la palette humérale ayant un dossier clinique complet avec un bilan radiologique initial et des contrôles post opératoires jusqu'à la consolidation.

## **III. Méthodes:**

Pour classer les fractures de la palette humérale nous avons adopté la classification de l'AO selon Müller.

Sur une période de 5 ans, nous n'avons finalement retenu que 50 observations exploitables de fractures de la palette humérale. L'exploitation des dossiers s'est basée sur une fiche spécialement conçue à cet effet (Annexe 1).

Les patients ont été revus par convocation au service, par téléphone ou par courrier postal. C'est ainsi que 40 patients ont répondu à notre convocation et 10 patients n'ont pu être contactés et étaient considérés comme perdus de vue.

Tous les patients convoqués avaient bénéficié d'une évaluation fonctionnelle de la Mayo Clinic (Annexe 2) et d'une radiographie standard du coude face et profil.



***RESULTATS***

## I. Epidémiologie:

### 1- Fréquence :

Les fractures de la PH représentaient 25% des traumatismes du coude chez l'adulte.

### 2- Age :

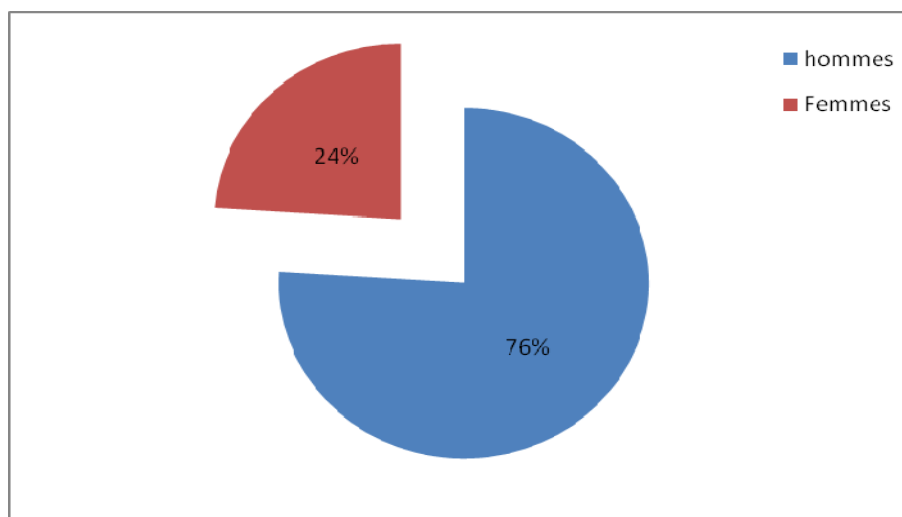
L'âge des patients variait entre 16 et 82 ans, avec une moyenne globale de 41,14 ans. La moyenne d'âge des hommes était de 36,81 ans, celle des femmes était de 54,83 ans. Deux pics de fréquence ont été notés, l'un entre 20 et 30 ans et l'autre entre 50 et 60 ans (Tableau I).

**Tableau I : Répartition selon l'âge,**

Tranches d'âge (ans)	16 – 20	20 – 30	30 – 40	40 – 50	50 – 60	60 – 82
Pourcentage %	16	26	10	10	24	14

### 3- Sexe :

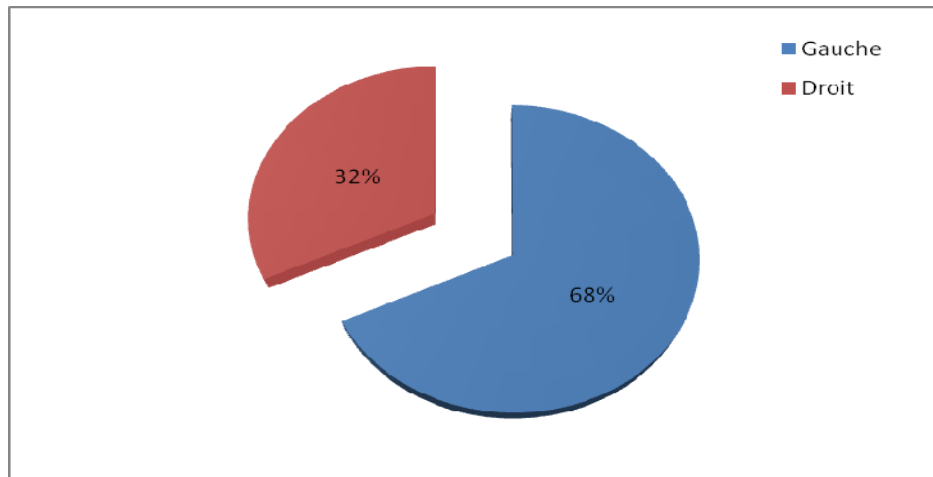
Une prédominance masculine était notée chez nos patients avec 38 cas (76 %), contre 12 cas de sexe féminin (24 %) (Figure 1).



**Figure 1: Répartition selon le sexe.**

#### **4- Côté atteint :**

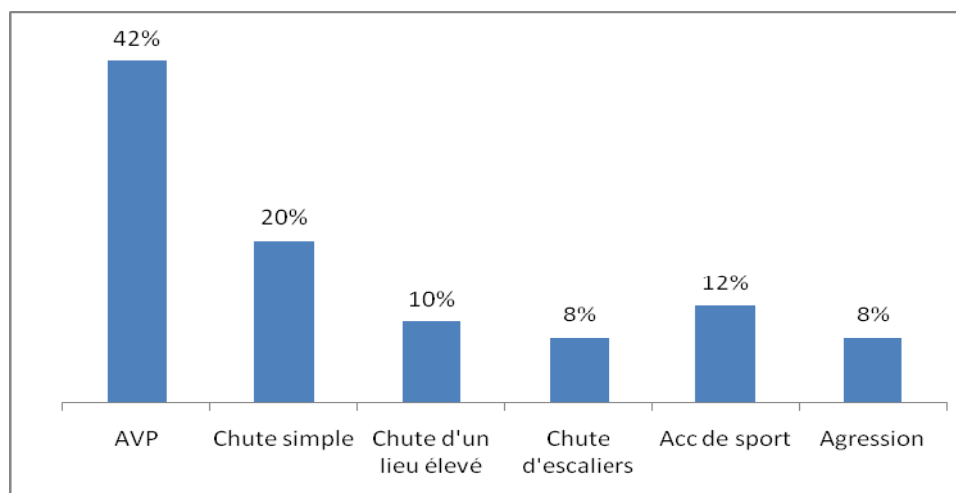
Les fractures siégeaient à gauche dans 34 cas (68 %) et à droite dans 16 cas (32 %) (Figure 2). 47 patients étaient droitiers (94 %) contre 3 patients gauchers (6 %)



**Figure 2: Répartition selon le côté atteint.**

#### **5- Circonstances étiologiques:**

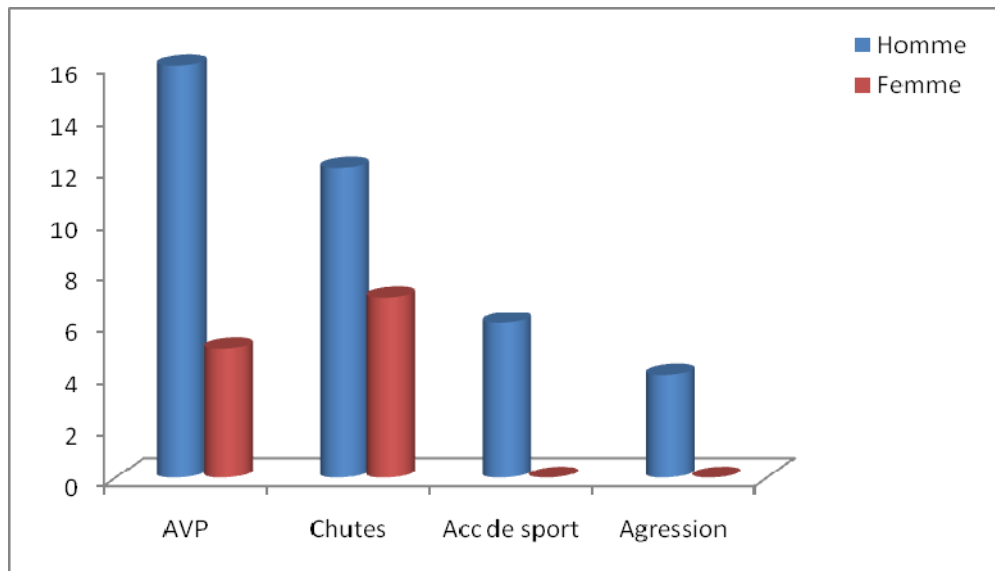
Les étiologies étaient dominées par les AVP dans 42 % des cas, suivis par les chutes dans 38 %, les accidents de sport dans 12 % et les agressions dans 8 % des cas (Figure 3).



**Figure 3: Répartition selon l'étiologie.**

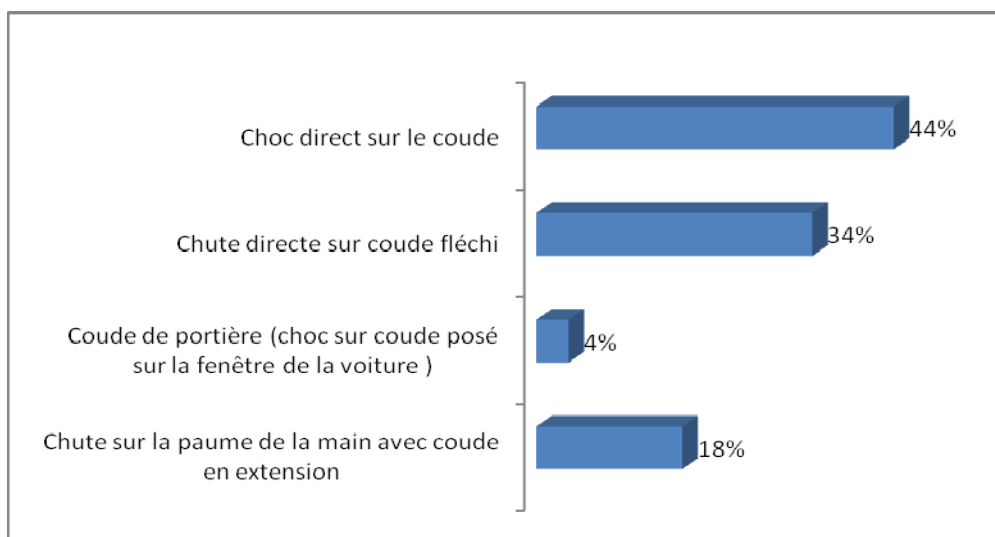
## 6- Traumatisme causal selon le sexe :

L'homme a été prédisposé à des traumatismes violents : AVP, chute, accidents de sport...Par contre chez la femme la cause la plus retrouvée était la simple chute.



**Figure 4: Traumatisme causal selon le sexe.**

## 7- Mécanisme : (Figure 5)



**Figure 5: Répartition selon le mécanisme.**



## 8- Terrain :

Nous avons noté 10 cas (20 %) de tares associées qui ont été équilibrés:

- Diabète : 6 cas, soit 12 %.
- HTA : 5 cas, soit 10 %.
- Cardiopathie : 2cas, soit 4 %.
- AVC ischémique : 1 cas, soit 2 %.
- Asthme : 1 cas, soit 2 %.

## II. Etude clinique et paraclinique :

### 1- Clinique

A l'admission :

- ✓ Le blessé se présentait en attitude du traumatisé du membre supérieur.
- ✓ L'impotence fonctionnelle absolue du membre supérieur traumatisé ainsi que la douleur vive au niveau du coude étaient les signes habituels
- ✓ Le coude était gros et douloureux parfois déformé.
- ✓ L'ecchymose, l'écorchure et la plaie cutanée ont été surtout présentes dans les traumatismes violents.
- ✓ L'examen vasculo-nerveux en aval ainsi que l'examen général complet étaient systématiques pour déceler les lésions associées.

### 2- Paraclinique:

- ✓ Tous les patients avaient bénéficié d'une radiographie standard du coude face et profil.
- ✓ Autres radiographies standards ont été réalisées en fonction des traumatismes associés.

### **III. Etude anatomopathologique :**

#### **1 – Fractures de la palette humérale (Tableau II):**

Pour classer les 50 fractures, nous avons adopté la classification de l'AO selon Müller qui nous paraît la plus simple et la plus complète. Elle comporte 3 types de fractures :

Type A : fractures extra-articulaires :

A1 : fracture de l'épicondyle médial.

A2 : fracture supra-condylienne simple (Figure 6).

A3 : fracture supra-condylienne comminutive.

Type B : fracture unicondyliennes :

B1 : fracture du condyle médial (Figure 7).

B2 : fracture du condyle latéral.

B3 : fractures tangentielles (fractures du capitellum, de Han-Steinthal ou diacondylienne).

Type C : fractures sus et intercondyliennes :

C1 : fracture sus et intercondylienne simple (Figure 8).

C2 : comminution supra-condylienne (Figure 9).

C3 : comminution articulaire et/ou tassement.

On constate la prédominance des fractures sus et inter-condyliennes (52 %), en particulier le type C2 (24 %), suivies par les fractures unicondyliennes 30 % dont le type B1 est le plus représenté (16 %) contre 4 cas de type B3 (8 %) dont une fracture dia-condylienne, deux fractures du capitellum et une fracture de Hahn-Steinthal (fracture du capitellum, de la zone conoïde avec la partie latérale de la trochlée). Les fractures extra articulaires ne représentaient que 18 % dans notre série.

**Tableau II : Répartition selon le type de fracture.**

Type de fracture	Type A			Type B			Type C		
Sous type de fracture	A1	A2	A3	B1	B2	B3	C1	C2	C3
Effectifs	4 cas	4 cas	1 cas	8 cas	3 cas	4 cas	10 cas	12 cas	4 cas
Pourcentage	8 %	8 %	2 %	16 %	6 %	8 %	20 %	24 %	8 %

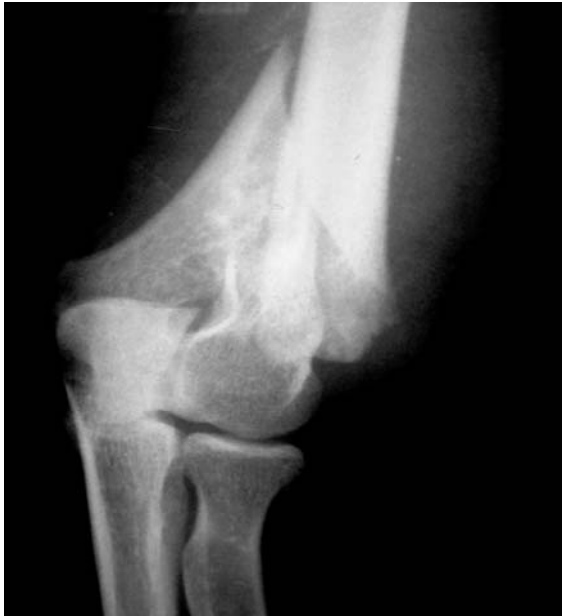

Figure 6: Rx du coude face montrant une fracture de type A2.

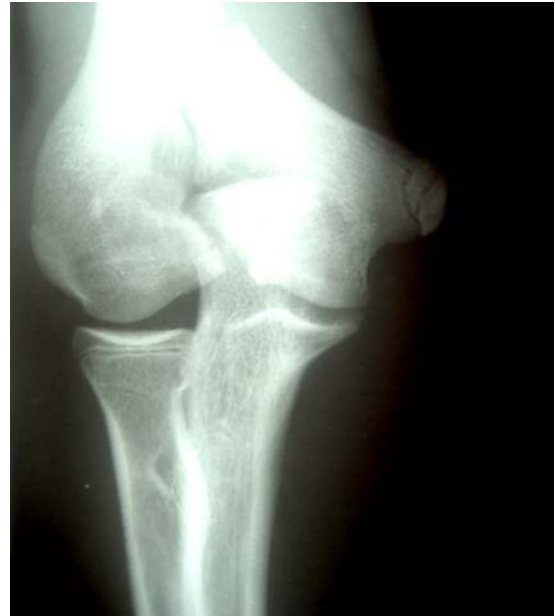

Figure 7: Rx du coude face montrant une fracture de type B1.

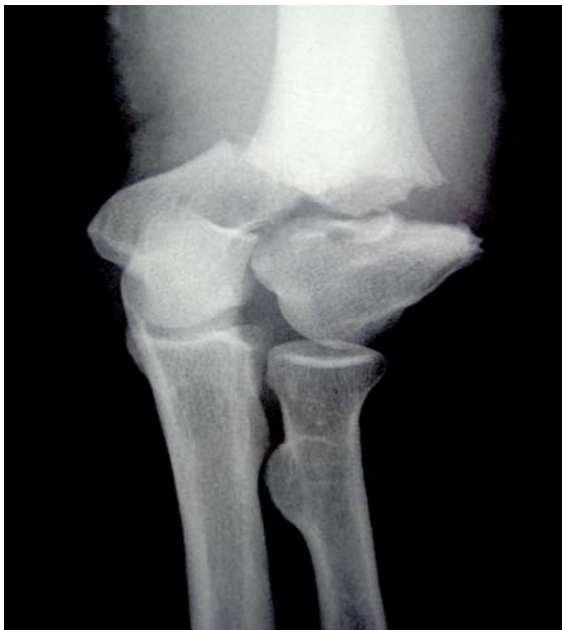

Figure 8: Rx du coude face montrant une fracture de type C1 en Y.

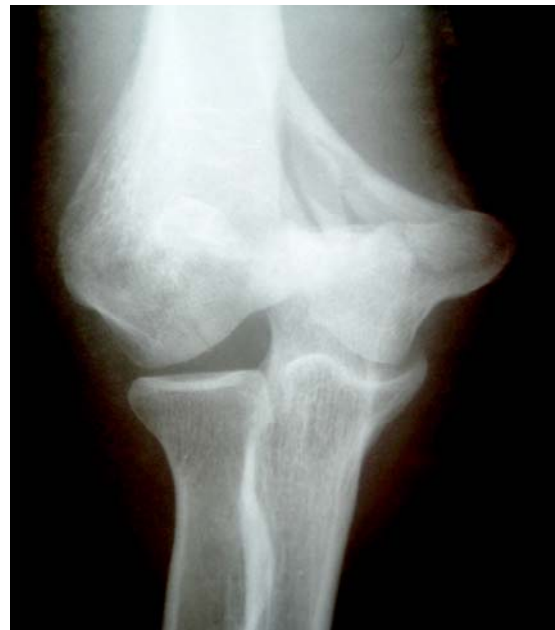

Figure 9: Rx du coude face montrant une fracture de type C2.

## **2- Association lésionnelle :**

Dans 42 % des cas, la fracture de la palette humérale était associée à une lésion cutanée, vasculo-nerveuse ou osseuse au niveau du même côté que la fracture ou même à distance.

### **2-1 Lésions cutanées :**

L'ouverture cutanée a été notée chez 13 patients soit 26 %. Leur classification a été assimilée à celle de Cauchoix et Duparc avec :

- Type I : 8 cas
- Type II : 3 cas
- Type III : 2 cas

### **2-2 Lésions vasculo- nerveuses :**

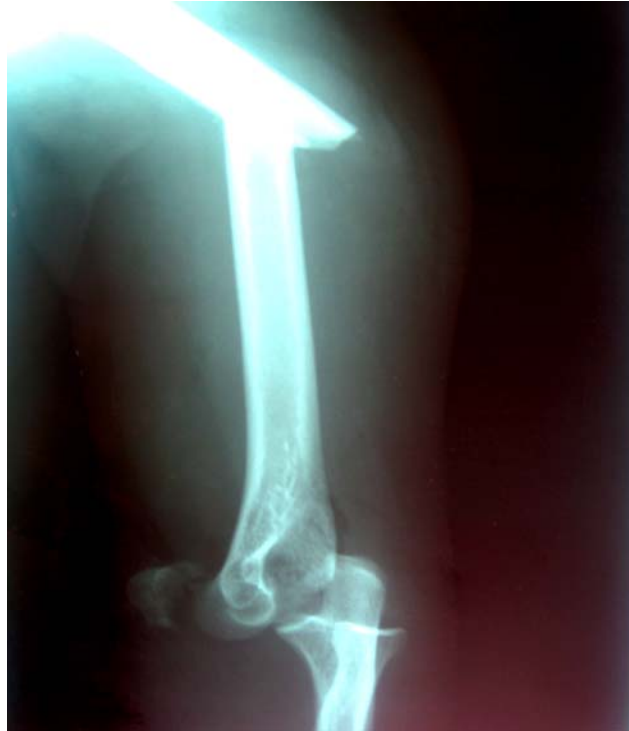Relativement rares, ces lésions ont été observées chez 3 patients :

- Un cas de section de l'artère brachiale.
- Un cas de section du nerf ulnaire.
- Une hypoesthésie dans le territoire du nerf ulnaire.

### **2-3 Lésions traumatiques du membre homolatéral :**

- Fracture de la diaphyse humérale : 1 cas
- Luxation postérieure du coude : 2 cas
- Perte de substance en regard de la fossette olécraniennne : 1 cas.
- Fracture de l'olécrane : 2 cas
- Fracture des 2 os de l'avant bras : 1 cas
- Fracture de l'extrémité distale du radius : 3 cas

Cas 1 : patient ayant présenté suite à une chute d'un lieu élevé, un traumatisme étagé du membre supérieur homolatéral fait d'une fracture de la diaphyse humérale, d'une fracture luxation postérieure du coude avec ouverture cutanée type II par similitude à la classification de Cauchoix et Duparc, associée à une lésion de l'artère brachiale (Figure 10).



**Figure 10: Rx du coude profil montrant une fracture de la diaphyse humérale+ fracture du capitulum + luxation postérieure du coude.**

**2-4 Lésions associées à distance:**

Elles s'inscrivent dans le cadre d'un polytraumatisme ou de polyfracture :

- Traumatisme crânien : 4 cas
- Traumatisme thoracique : 2 cas
- Fracture du fémur : 1 cas
- Fracture ouverte de la jambe : 2 cas
- Fracture bimalléolaire : 1 cas
- Fracture de l'extrémité distale du radius controlatéral : 1 cas

## **IV. Traitement :**

Un traitement médical à base d'antalgique a été instauré chez tous nos patients, ceux ayant une fracture ouverte de la PH ont reçu une antibioprofylaxie, une sérothérapie avec lavage et parage.

Dans notre série, tous nos patients hospitalisés ont bénéficié d'un traitement chirurgical.

Des cas traités orthopédiquement aux urgences n'ont pas été hospitalisés et donc non recensés.

### **1- Délai opératoire :** (Tableau III)

Le délai moyen était de 5,5 jours, avec des extrêmes allant de 0 à 20 jours. 35 cas ont été opérés entre J1 et J6.

**Tableau III: Répartition selon le délai opératoire.**

<b>Délai opératoire</b>	<b>J0</b>	<b>J1 - J6</b>	<b>&gt; J7</b>
<b>Effectifs</b>	2 cas	35 cas	13 cas
<b>Pourcentage</b>	4 %	70 %	26 %

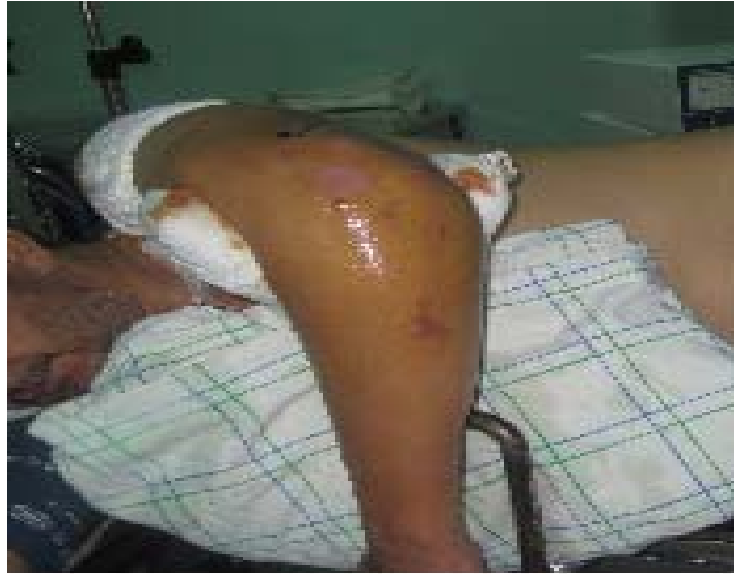### **2- Type d'anesthésie :**

- Anesthésie générale chez 37 patients, soit 74 %.
- Anesthésie loco-régionale chez 13 patients, soit 26 %.

### **3- Position du malade :**

Dans notre série, le décubitus latéral (Figure 11) était utilisé dans 33 cas (66 %), contre 17 cas installés en décubitus dorsal (34 %).

Le garrot pneumatique placé à la racine du membre était utilisé de façon systématique.

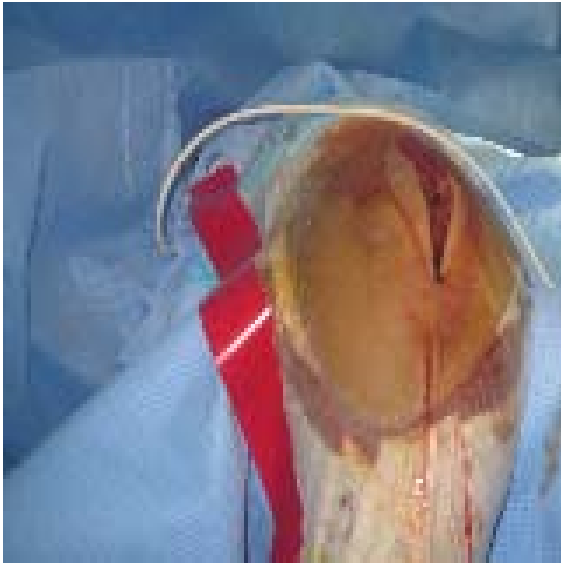

**Figure 11: installation du patient en décubitus latéral.**

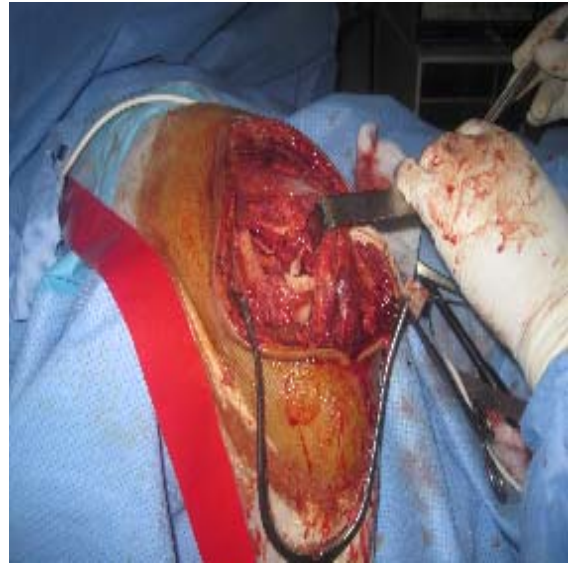#### **4- Voies d'abord :**

- La voie postérieure (Figure 12) a été la plus utilisée dans 34 cas, soit 68 % :
  - Transolécranienne extra-articulaire : 20 cas
  - Transolécranienne articulaire : 3 cas
  - Transtricipitale : 8 cas
  - Paratricipitale (Figure 13) : 3 cas
- La voie médiale a été pratiquée chez 10 patients, soit 20 %
- La voie latérale a été adoptée dans 4 cas, soit 8 %
- La double voie (médiale et latérale) dans 1 cas, soit 2 %
- La voie antérieure (antéro-médiale) chez un patient, soit 2 %





**Figure 12: Voie d'abord postérieure.**



**Figure 13: Voie paratricipitale.**

## **5- Attitude vis-à-vis du nerf ulnaire :**

Le nerf ulnaire a été neurolysé et mis sur lac dans 95 % des cas.

## **6- Matériel d'ostéosynthèse :**

### **6-1 En général :**

Les montages utilisés dans notre série sont répartis comme suit (Tableau IV) :

**Tableau IV: Répartition selon le matériel d'ostéosynthèse.**

Type de matériel	cas	Pourcentage %
Embrochage seul	6	12
Vissage seul	11	22
Fixateur externe	2	4
Plaque 1/3 de tube seule	1	2
Plaque 1/3 de tube + vissage	2	4
Plaque 1/3 de tube + embrochage	1	2
Plaque 1/3 + embrochage + vissage	3	6
Double plaque 1/3 de tube	4	8
Double plaque 1/3 de tube + vissage	2	4
Double plaque 1/3 de tube + embrochage	4	8
Double plaque 1/3 de tube + embrochage + vissage	8	16
Double plaque : 1/3 de tube + plaque latérale de Lecestre (PLL)	2	4
Double plaque : 1/3 de tube + PLL + vissage	2	4
Double plaque : 1/3 de tube + PLL+ embrochage	2	4

Le matériel d'ostéosynthèse le plus utilisé pour fixer le foyer de fracture était la plaque vissée 1/3 de tube (62 %), seule ou consolidée par une plaque de Lecestre ou plaque 1/3 de tube, voire même par un embrochage et / ou vissage, suivie par le vissage seul (22%) alors que l'embrochage seul ne représentait que 12% des montages utilisés.

**6-2 En fonction du type anatomopathologique : (Tableau V)**

La double plaque associant 2 plaques 1/3 de tube a été utilisée dans 18 cas, soit 36 %, indiquée surtout pour les fractures sus et intercondyliennes de type C dans 78 % des cas.

Le vissage seul a été réalisé de façon préférentielle pour les fractures unicondyliennes (type B), soit 73 %, de même que l'embrochage seul dans 4 cas, soit 67 %.

L'indication du fixateur externe dans 2 fractures de type C a été justifiée par l'ouverture cutanée (par similitude aux type II et III de Cauchoix et Duparc).

**Tableau V: Matériel d'ostéosynthèse selon le type anatomopathologique.**

Type de fracture	Type A	Type B	Type C
Embrochage seul	2 cas	4 cas	-
Vissage seul (Figure 14, 15)	3 cas	8 cas	-
Fixateur externe (Figure 16)	-	-	2 cas
Plaque 1/3 de tube (Figure 17)	-	2 cas	5 cas
Double plaque 1/3 de tube (Figure 18, 19)	2 cas	2 cas	14 cas
Double plaque : 1/3 de tube + plaque latérale de Lecestre (Figure 20, 21)	2 cas	-	4 cas

## **7- Gestes associés :**

En dehors du traitement des fractures associées

- Une greffe spongieuse a été pratiquée dans un cas de fracture sus et intercondylienne comminutive (type C2) associée à une perte de substance en regard de la fossette olécrânienne.
- Une suture de l'artère brachiale avec réparation musculaire (tendon biceps brachii, muscle brachialis et muscles épitrochléens) étaient faites dans un cas de fracture du capitellum (type B3).
- Une suture du nerf ulnaire a été effectuée dans une fracture sus et intercondylienne comminutive (type C2).

En fin d'intervention l'ostéosynthèse et le coude étaient stables dans tous les cas.

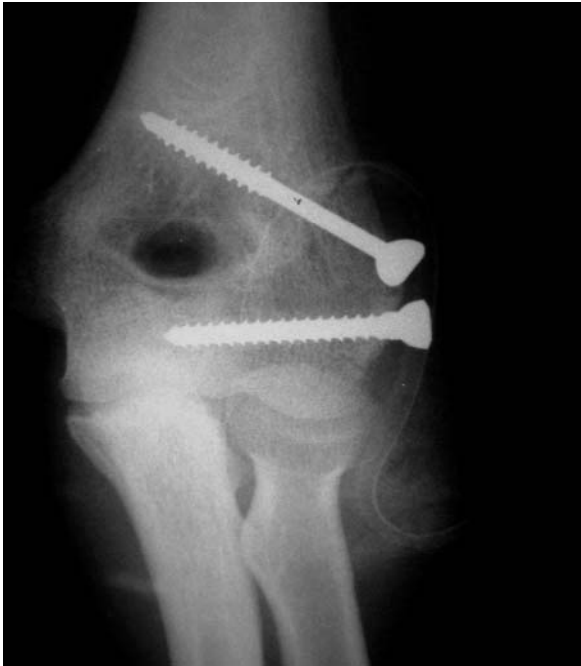

Figure 14: Rx du coude face montrant un vissage de l'épicondyle latéral.

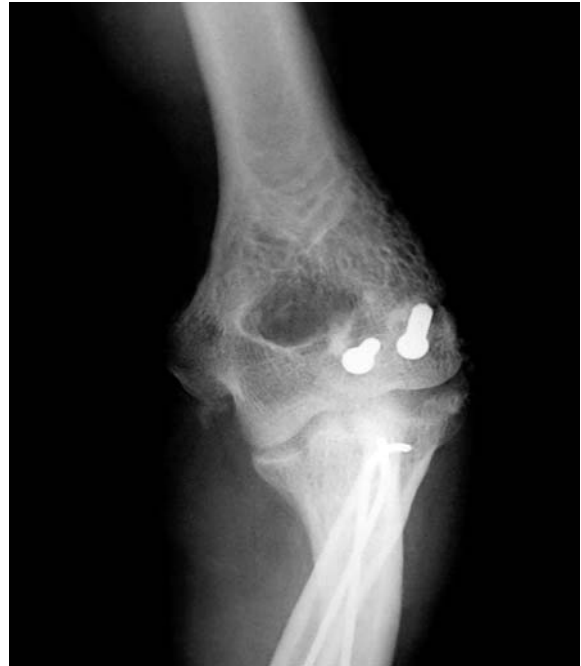

Figure 15: Rx du coude face montrant un vissage du capitellum.

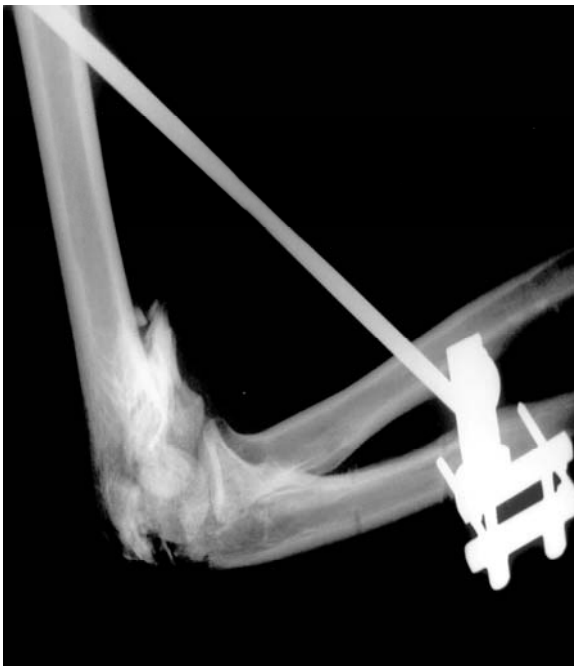

Figure 16: Rx du coude profil montrant un fixateur externe pour fracture ouverte type C2.

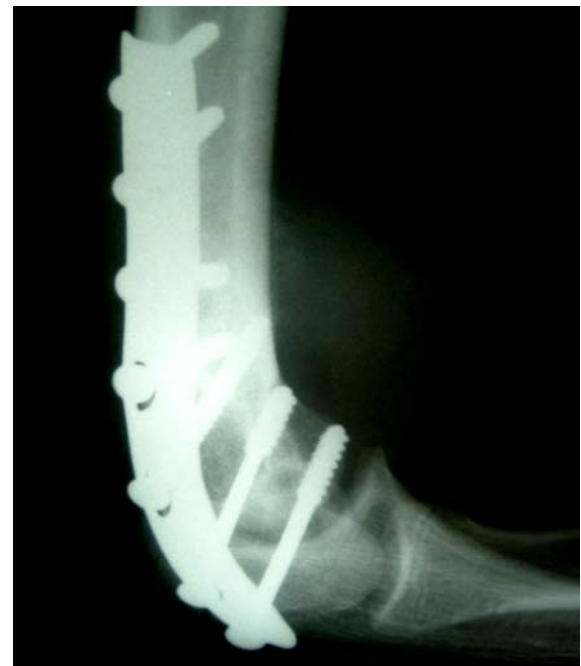

Figure 17 : Rx du coude profil montrant une plaque 1/3 de tube dans une fracture type B1.

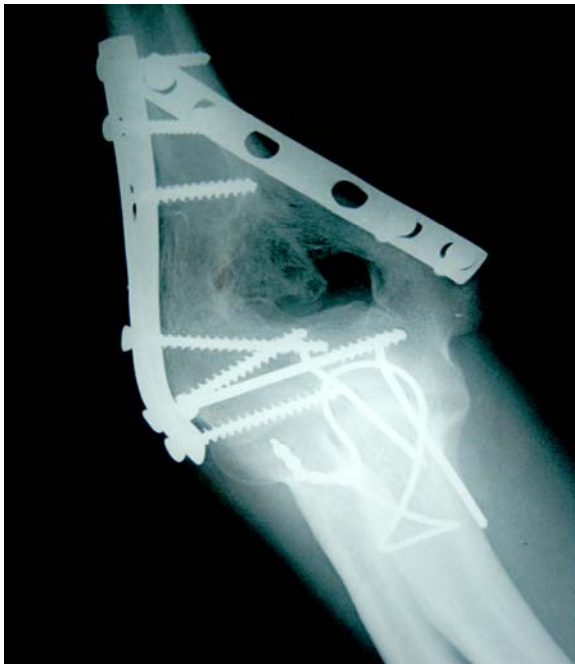

Figure 18: Rx du coude face montrant 2 plaques 1/3 dans une fracture type C2.

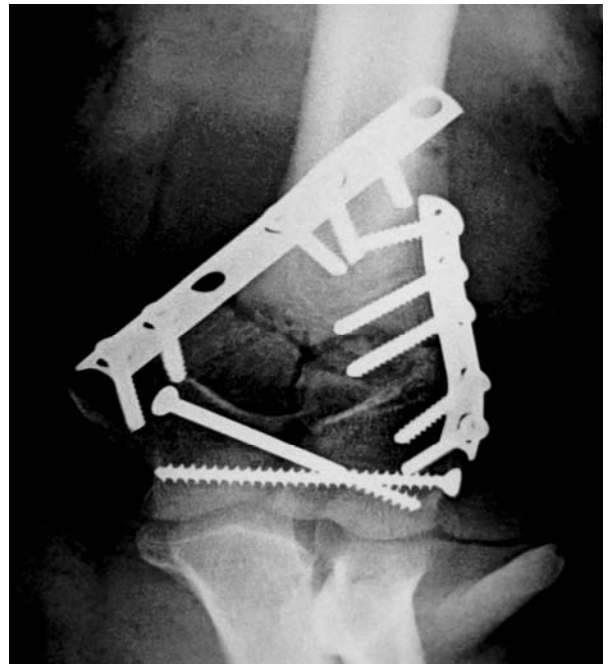


Figure 19: Rx du coude face : 2 plaques 1/3 de tube+vissage sur une fracture type C1.

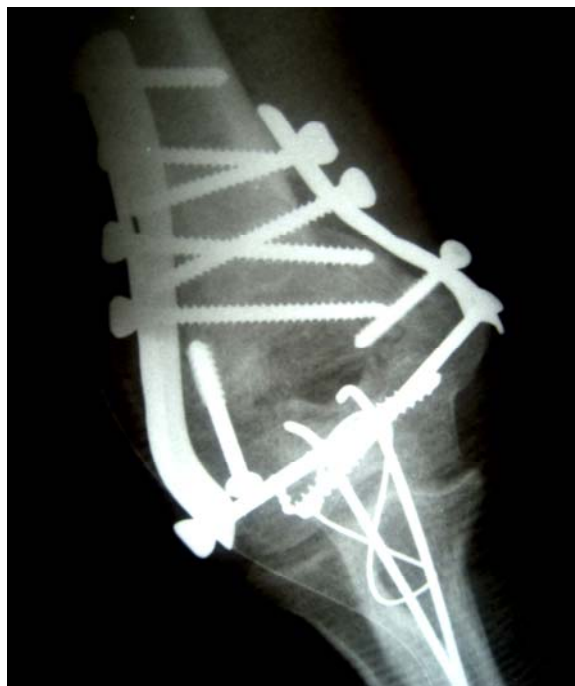

Figure 20: Rx du coude face : 1 plaque 1/3 de tube+1 PLL pour fracture type C2.

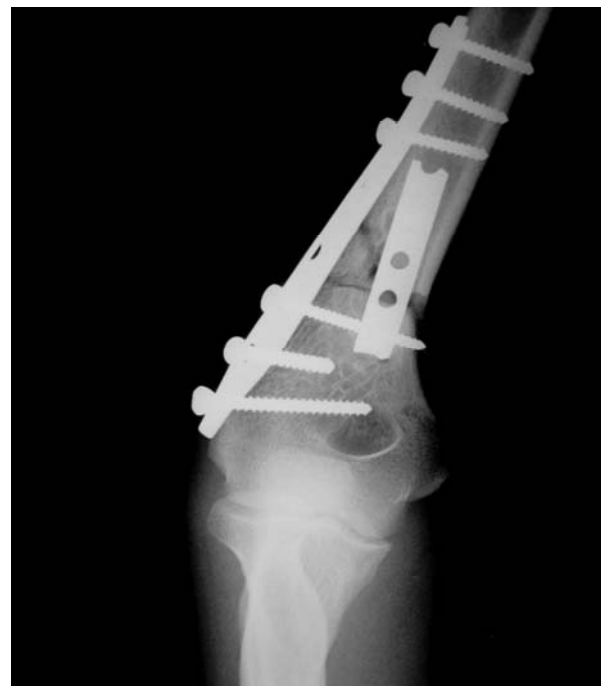

Figure 21: Rx du coude face : 1 plaque 1/3 de tube+ 1 PLL sur une fracture type A3.

## **V. Suites opératoires et rééducation :**

### **1- Suites opératoires :**

- Le drainage et l'antibioprophylaxie ont été systématiques chez tous nos patients.
- Une immobilisation par attelle postérieure BABP à titre antalgique a été préconisée chez tous nos patients pendant une durée moyenne de 2 à 3 semaines.

### **2- Rééducation :**

La rééducation a été débutée dès la première semaine au service, le temps d'avoir l'indolence, la fonte de l'œdème et l'amélioration de l'état cutané. Elle était active au début puis passive, cependant sa poursuite était aléatoire du fait des conditions socio-économiques de nos malades.

Cas 2: patient ayant présenté suite à un AVP une fracture fermée de type C2 traitée par 2 plaques 1/3 de tube associée à une fracture de la diaphyse ulnaire traitée par plaque vissée, après un recul de 3 ans et une rééducation bien suivie, l'évolution a été marquée par la consolidation des foyers fracturaires. Ainsi le patient a été repris pour ablation du matériel d'ostéosynthèse (Figure 22, 23).

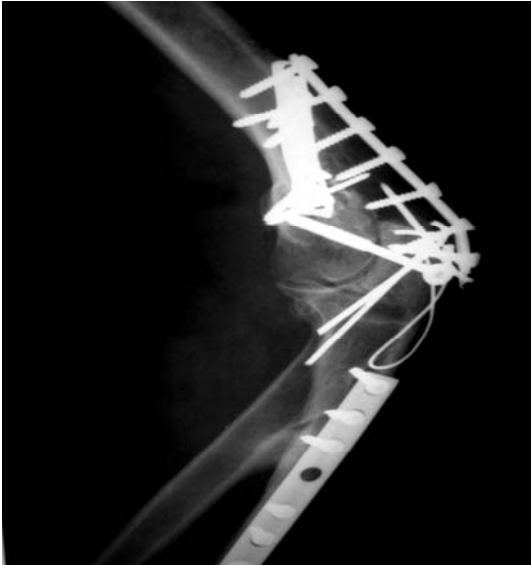

Figure 22: Rx du coude profil: fracture type C2 traitée par 2 plaques 1/3 de tube+fracture de la diaphyse ulnaire traitée par plaque vissée

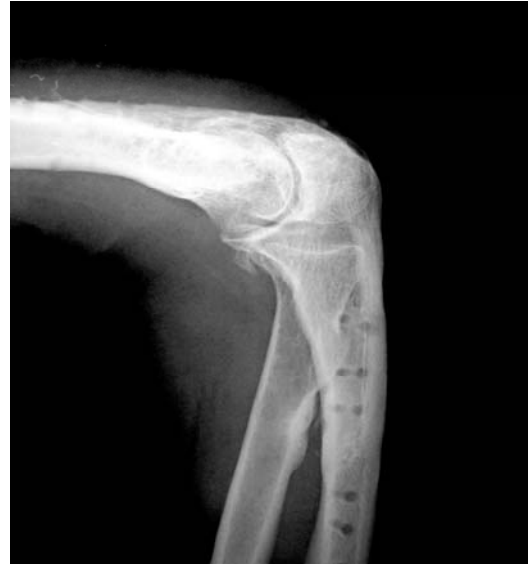

Figure 23: Rx du coude profil montant l'ablation du matériel après consolidation (recul de 3 ans).

## VI. Complications :

### 1- Infection (8 %) :

On a noté dans notre série 4 cas de sepsis :

- 2 cas d'infection superficielle de la plaie ayant bien évolué sous antibiothérapie adaptée et soins locaux.
- 2 cas de sepsis sur matériel dont la prise en charge avait consisté en un lavage chirurgical avec ablation du matériel d'ostéosynthèse et mise en place d'un fixateur externe sous traitement antibiotique adapté.
  - ❖ Une suppuration profonde était suite à une fracture supracondylienne simple type A2 traitée par 2 plaques 1/3 de tube.

- ❖ L'autre survenue dans un contexte de coude de portière après une fracture de type C2 associée à une ouverture cutanée type I avec section du nerf ulnaire. La synthèse été réalisée par 2 plaques 1/3 de tube + vissage + embrochage.

## **2- Démontage (2 %) :**

Un seul cas de démontage du matériel a été observé dans une fracture supracondylienne comminutive type A3 traitée par 2 plaques 1/3 de tube. La prise en charge était l'ablation du matériel avec la mise d'une plaque latérale de Lecestre associée à une plaque 1/3 de tube.

## **3- Neuropathie (2 %) :**

Un cas de paresthésie du nerf ulnaire sur une fracture du condyle médial type B1 ayant récupéré spontanément.

## **4- Raideur du coude (6 %) :**

On a considéré comme raides les coudes ayant un arc de mobilité en flexion extension inférieur à 50°.

Dans notre série, on a trouvé 3 cas de raideur, dont deux avaient compliqué 2 fractures sus et intercondyliennes comminutives (type C2) traitées toutes par 2 plaques 1/3 + embrochage et l'autre cas était constaté sur une fracture de type C3 traitée par une plaque latérale de Lecestre + une plaque 1/3 de tube + embrochage.

Tous ces cas étaient repris pour une arthrolyse du coude.

## **5- Déplacement secondaire et cal vicieux (0 %) :**

Aucun cas n'a été noté dans notre série.



**6- Pseudarthrose (4 %) :**

2 cas de PSA septique ont été rapportés, l'un sur fracture fermée de type A3 et l'autre sur une fracture de type C2 avec ouverture cutanée de type I (Figure 24, 25, 26) toutes traitées par 2 plaques 1/3 de tube. Dans ces cas le foyer de fracture était ostéosynthésé de nouveau par 2 plaques 1/3 de tube après ablation du matériel initial et mise de greffon osseux.

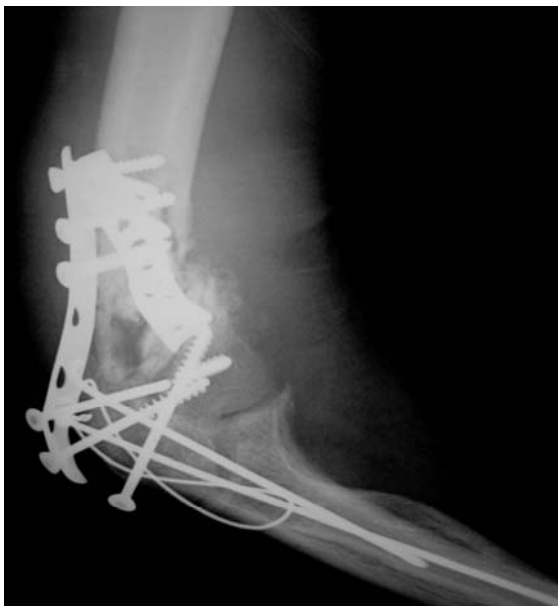

Figure 24: Rx du coude profil: PSA après recul de 10 mois sur fracture ouverte type C2 traitée par 2 plaques 1/3 de tube +vissage+embochage.

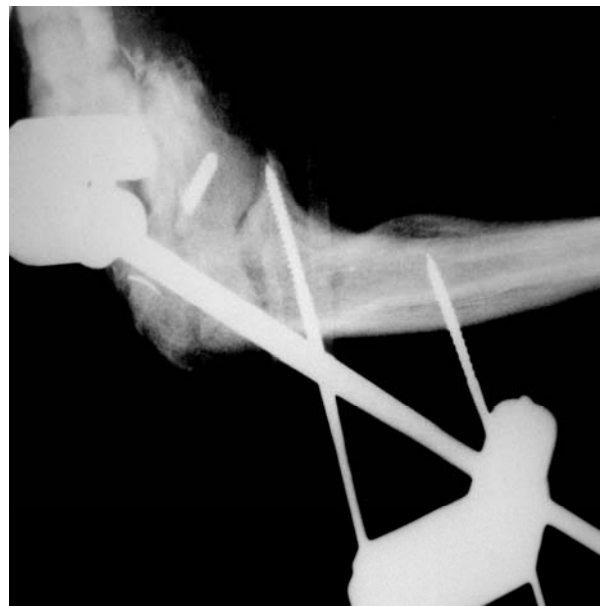

Figure 25: Rx du coude profil: mise en place de fixateur externe après ablation du matériel d'ostéosynthèse.

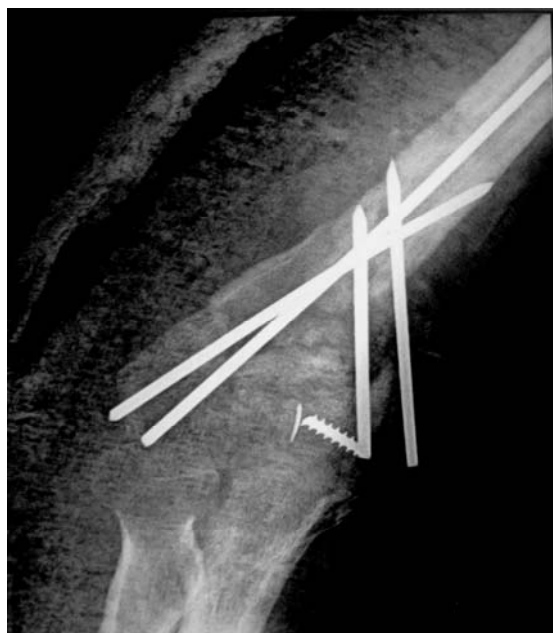
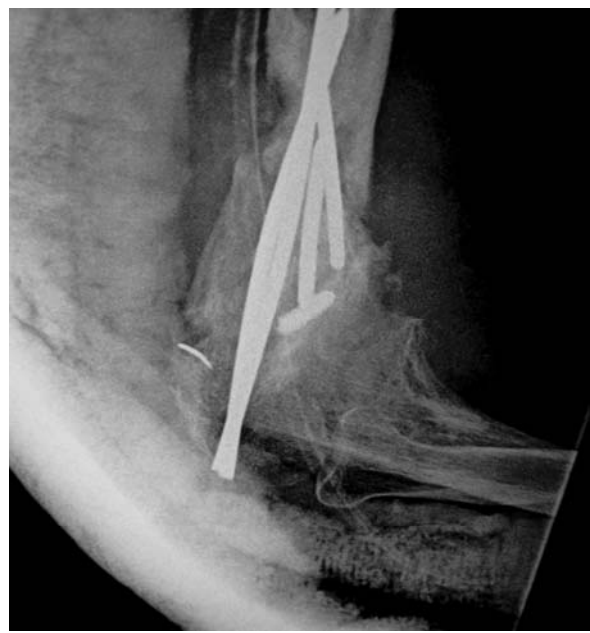
Figure 26: Rx du coude face et profil montant la PSA septique traitée par la mise en place de broches sur greffon osseux.



## **VII. Analyse des résultats :**

Le recul moyen était de 11,9 mois, avec un recul minimal de 2 mois et un recul maximal de 46 mois.

La classification que nous avons utilisée est celle de la Mayo Clinic, basée sur l'évaluation de la douleur, l'amplitude articulaire, la stabilité et la fonction (Annexe 2), les résultats sont classés en 4 catégories:

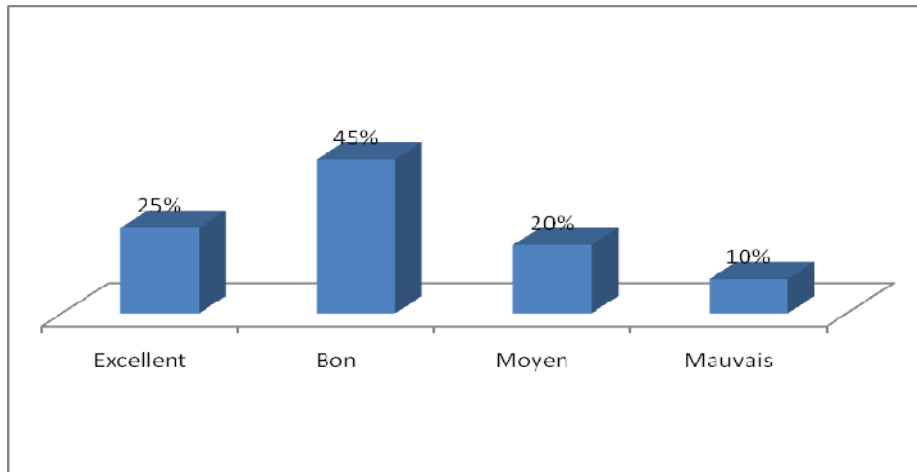
- Excellent = plus de 90 points.
- Bon = 75 à 89 points.
- Moyen = 60 à 74 points.
- Mauvais = moins de 60 points.

Parmi les 50 patients, seulement 40 ont été revus, 10 patients ont été perdus de vue.

### **1- Résultats fonctionnels :**

**Tableau VI: Répartition des résultats**

Résultats	Effectifs	Pourcentage
EXCELLENT	10	25%
BON	18	45%
MOYEN	8	20%
MAUVAIS	4	10%

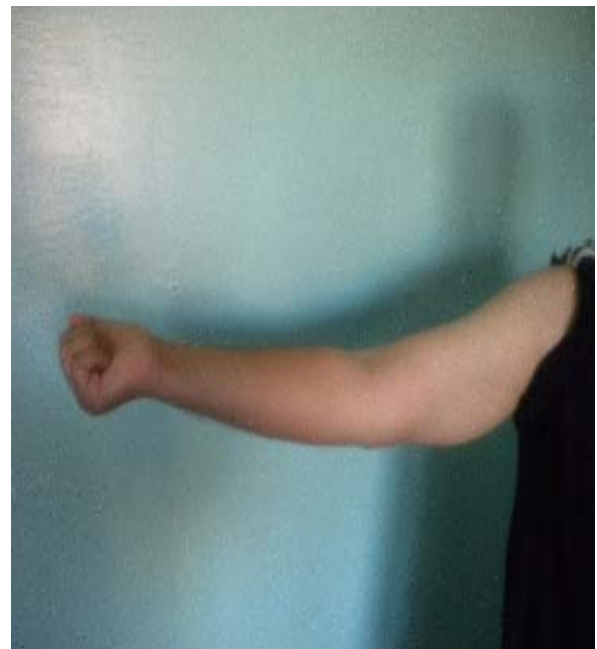

**Figure 27: Résultats selon la classification de la Mayo Clinic.**

Cas 3 : évaluation de la mobilité (recul de 17 mois) chez un patient ayant une fracture fermée de la palette humérale de type C1 sans autres lésions associées, traitée par l'association de 2 plaques: une plaque 1/3 de tube+une plaque latérale de Lecestre, par voie transtricipitale et ayant un excellent résultat fonctionnel (Figure 28, 29).



**Figure 28: Flexion du coude à 110°.**



**Figure 29: Extension à 5°.**

## 2- Résultats globaux et étude comparative :

### 2-1 Résultats en fonction de l'âge: (Tableau VII).

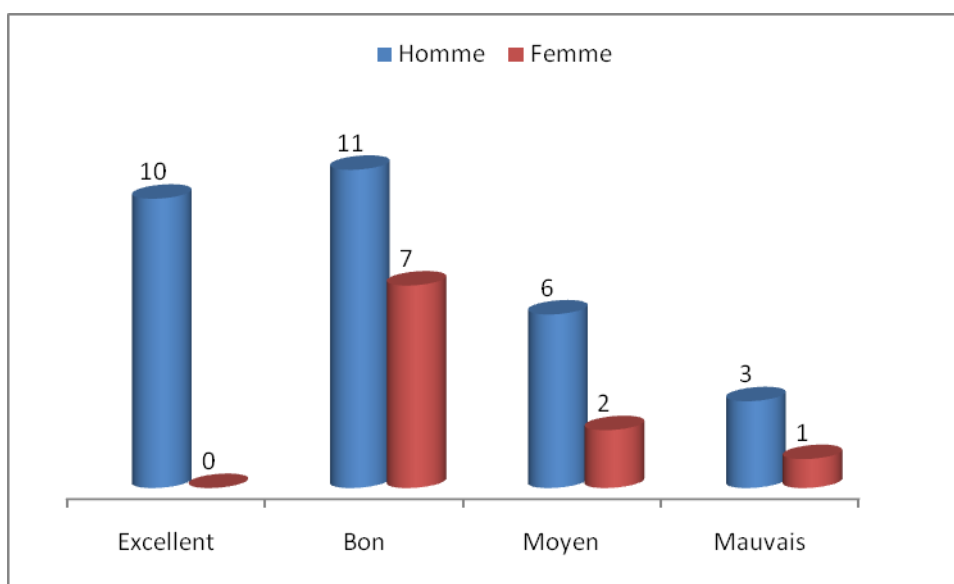
L'âge moyen de nos mauvais résultats était de 52,5 ans contre une moyenne de 27,2 ans d'excellents résultats.

**Tableau VII: Résultats en fonction de l'âge.**

Résultats	Excellent	Bon	Moyen	Mauvais
Moyenne d'âge	27,2 ans	45,2 ans	37,8 ans	52,5 ans

### 2-2 Résultats en fonction du sexe : (Figure 30)

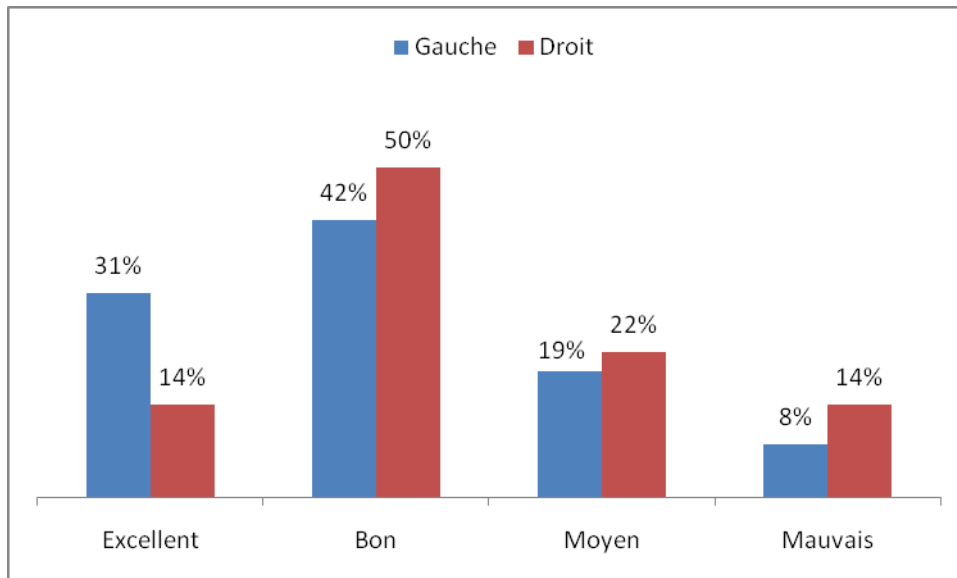
Les résultats étaient mauvais chez 3 hommes contre une femme.



**Figure 30: Répartition en fonction du sexe.**

### 2-3 Résultats en fonction du côté atteint : (Figure 31)

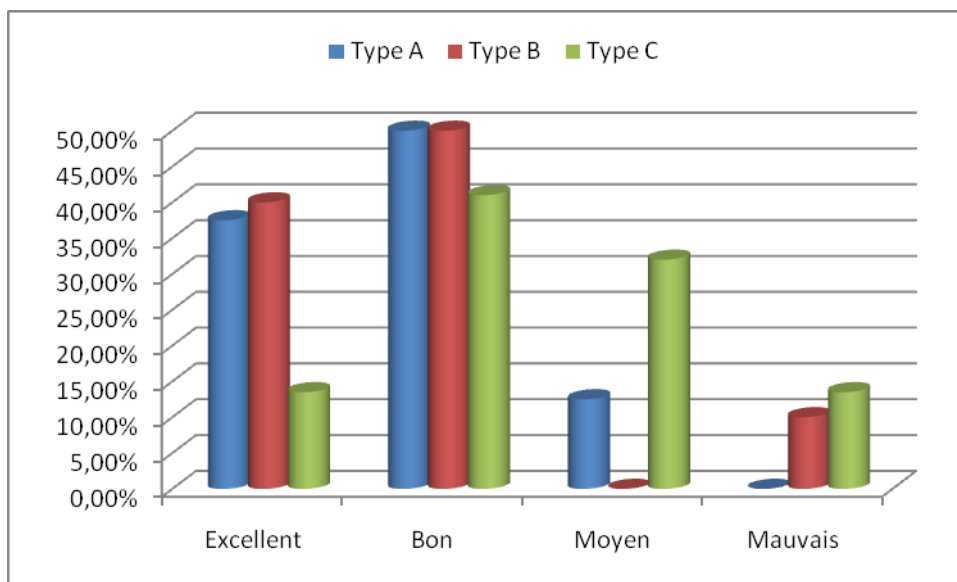
Parmi les 26 cas atteint du côté gauche, nous avons retrouvé 19 cas d'excellents et bons résultats (73 %). Parmi les 14 cas atteint du côté droit, nous avons retrouvé 9 cas d'excellents et bons résultats (64 %).



**Figure 31: Résultats en fonction du côté atteint.**

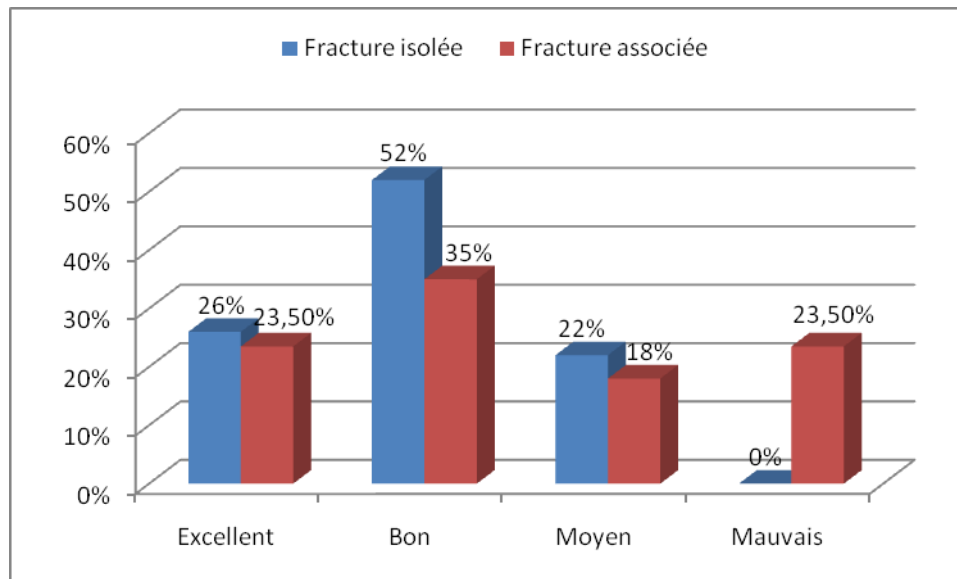
**2-4 Résultats en fonction du type anatomopathologique : (Figure 32)**

- ✓ Type A: 87,5 % de résultats étaient excellents et bons.
- ✓ Type B: 90 % de résultats étaient excellents et bons.
- ✓ Type C: 54,5 % de résultats étaient excellents et bons.



**Figure 32: Résultats en fonction du type anatomopathologique.**

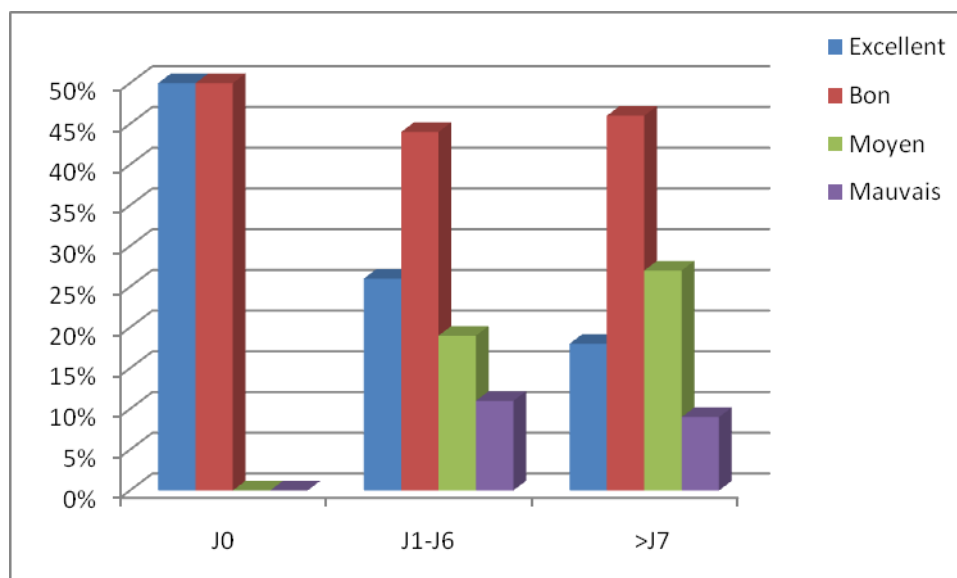
**2-5 Résultats en fonction de l'association lésionnelle : (Figure 33).**



**Figure 33: Résultats en fonction de l'association lésionnelle.**

- ✓ Les résultats étaient excellents et bons dans 78 % des cas de fractures isolées.
- ✓ Les résultats étaient excellents et bons dans 58,5 % en cas de lésions associées.

**2-6 Résultats en fonction du délai opératoire : (Figure 34).**



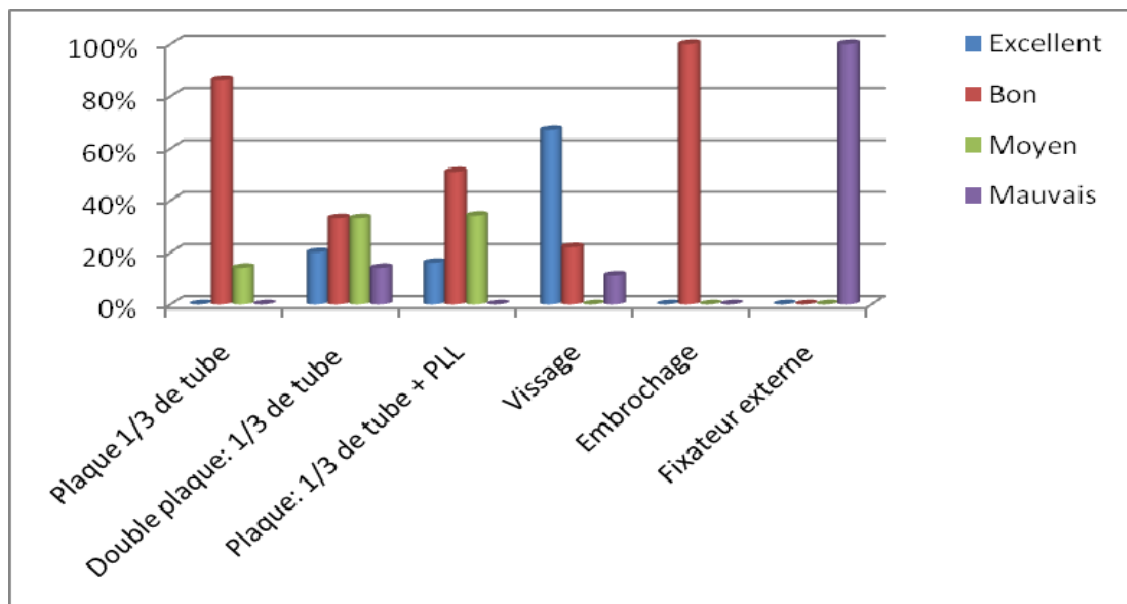
**Figure 34: Résultats en fonction du délai.**

## La prise en charge des fractures de la palette humérale chez l'adulte

- ✓ Les 29 patients traités dans un délai < 7j, avaient des résultats excellents et bons dans 21 cas (72 %).
- ✓ Les 11 patients traités dans un délai > 7j, avaient des résultats excellents et bons dans 7 cas (64 %).

### 2-7 Résultats en fonction du type d'ostéosynthèse : (Figure 35)

- ✓ La plaque vissée 1/3 de tube isolée ou associée à un vissage et/ou embrochage a donné 86 % de bons résultats dans les fractures de type B et C.
- ✓ L'association de 2 plaques 1/3 de tube isolées ou consolidées par vissage et/ou embrochage avait 53 % d'excellents et de bons résultats pour les types A, B et C.
- ✓ La double plaque associant une plaque 1/3 de tube et une plaque latérale de Lecestre avec vissage ou embrochage: 67 % d'excellents et bons résultats dans les types A et C.
- ✓ Le vissage seul avait 89 % d'excellents et bons résultats dans les fractures de type A et B.
- ✓ L'embrochage seul a présenté 100 % de bons résultats dans les fractures de type A et B.
- ✓ Nous avons eu un mauvais résultat dans un cas traité par fixateur externe. C'était une fracture de type C2 avec ouverture cutanée assimilée au type II de Cauchoix et Duparc.



**Figure 35: Résultats en fonction du type d'ostéosynthèse**





***DISCUSSION***

## I. Epidémiologie :

### 1- Fréquence :

Les fractures de la palette humérale chez l'adulte représentent 30 % des fractures du coude [1, 3] et 2 à 6 % de l'ensemble des fractures [1, 4, 5]. Dans notre travail, la fréquence était relativement basse, estimée à 25 % des traumatismes du coude.

### 2- Age-Sexe :

**Tableau VIII : Comparaison de l'âge-sexe entre notre série et celles de la littérature.**

Auteurs	Nombre de cas	Age moyen (ans)		Sexe %	
		Moyen	Extrêmes	Masculin	Féminin
Dhawan et al [6]	108	43	-	72	28
Allende et al [7]	40	42	16 - 77	62,5	37,5
Taouili et al [8]	50	29,38	16 - 75	78	22
Elhage et al [9]	55	44,7	15 - 84	60	40
Sané et al [10]	14	34	17 - 70	64	36
Pankaj et al [11]	40	32	16 - 58	70	30
Lawson et al [12]	19	30	16 - 68	63	37
Doornberg et al [13]	30	35	13 - 64	60	40
Sané et al [14]	36	32	-	78	22
Hachimi H [15]	44	33,15	17 - 80	67	33
Elkhoyaali A [16]	45	41	13 - 69	77,78	22,22
Notre série	50	41,14	16 - 82	76	24

Toutes les études ci-dessus (Tableau VIII) confirment que les fractures de la palette humérale touchent surtout l'adulte jeune.

Les hommes représentent 76% des cas dans notre série, presque les mêmes pourcentages ont été retrouvés dans la littérature (Tableau VIII). Cette prédominance masculine peut être expliquée par l'exposition aux traumatismes de par les conditions de travail et de déplacements.

Chez l'adulte jeune, ces fractures sont secondaire souvent à des traumatismes violents (AVP, chute d'un lieu élevé, AS...), ce qui explique la complexité de ces fracture et/ou l'association lésionnelle. Un traumatisme à basse énergie (chute banale) est souvent retrouvé chez la femme âgée.

Nous avons constaté que l'âge a influencé nos résultats fonctionnels; les jeunes avec une moyenne d'âge entre 27,2 et 45,2 ans ont eu de meilleurs résultats par rapport aux patients d'âge moyen avancé, chose aussi retrouvée par Elkhoyaali A [16] et Kihel H [17].

### **3- Côté atteint :**

Nous avons noté une prédominance de l'atteinte du côté gauche chez nos patients sans pouvoir l'expliquer, ceci est également retrouvé dans les autres séries; Huang et al. [18] rapportent l'atteinte du côté gauche dans 65% alors que Garch et al. [19] retrouvent que le côté gauche est le plus souvent touché (58 %).

Nous n'avons pas trouvé de différence significative entre l'atteinte du côté droit et celle du côté gauche.

### **4 - Circonstances étiologiques :**

Dans la série de Dhawan et al. (108 cas), les chutes sont les plus fréquentes (72%), alors que les AVP ne représentent que 28% des cas [6].

Dans la série d'Elkhoyaali A (45 cas) les chutes sont au premier rang (64,4%) suivies par les accidents de sport (17,7%) et les AVP (15,5%) [16], cependant dans notre série les AVP sont les plus fréquents (42%) après viennent les chutes au 2<sup>ème</sup> rang (38%).

## **5 – Mécanisme :**

### **5-1 Chute sur la paume de la main : [20]**

Dans ce cas la tête radiale vient percuter l'épiphyse humérale causant ainsi les fractures parcellaires articulaires.

### **5-2 Choc direct : [21]**

Il peut s'agir d'un choc direct sur la palette, d'une chute directe sur le coude fléchi ou d'un coude de portière (traffic elbow) [22].

### **5-3 Comparaison de nos résultats avec ceux de la littérature :**

Dans la série d'Arannau et al. [23] le choc direct était dans 42% des cas, la chute sur la paume de la main était dans 13% des cas, et le mécanisme était inconnu dans 45%.

Elkhoyaali A [16] et Hikel H [17] rapportent respectivement 73,33 % et 73,41 % des cas du choc direct.

Dans notre série le mécanisme était direct dans 82 % des cas et indirect (chute sur la paume de la main) dans 18 % des cas.

## **II. Etude clinique et paraclinique:**

### **1 – Clinique:**

#### **1-1 Fracture de la palette humérale: [24]**

- Les signes fonctionnels: Impotence fonctionnelle absolue du membre supérieur avec douleur.
- Les signes physiques: Un gros coude douloureux avec une déformation caractéristique en cas de fracture déplacée (élargissement antéro-postérieur, coup de hache postérieur, raccourcissement de l'avant bras avec saillie postérieure de

l'olécrâne). Les 3 repères du coude sont conservés; l'olécrâne, l'épicondyle médial et l'épicondyle latéral sont alignés en extension et forment un triangle isocèle en flexion.

**1-2 Association lésionnelle: [25,26]**

- La perte majeure de mobilité concernant les mouvements en flexion-extension du coude et la pronosupination avec déformation et modification des repères osseux du coude, oriente vers une luxation.
- Une altération de la pronosupination fait rechercher une atteinte radio-ulnaire proximale et/ou distale.
- La palpation permet de localiser les points douloureux orientant vers une fracture associée.
- L'importance de l'examen cutané, vasculo-nerveux en aval ainsi que l'examen général.

**2- Paraclinique :**

**2-1 Radiographie standard : [27]**

La radiographie du coude face et profil est l'examen de 1<sup>ère</sup> intention, elle est suffisante pour faire le diagnostic des fractures de la palette humérale dans la majorité des cas.

Dans notre série tous les patients ont bénéficié d'une radiographie standard du coude face et profil sans autres incidences.

Parfois on peut s'aider de clichés en oblique, voire de clichés comparatifs lorsque la fracture est discrète et le déplacement est peu évident.

**2.2 Tomodensitométrie : [28]**

Cet examen peut être nécessaire pour analyser les fractures parcellaires articulaires et pour le bilan de séquelles. Dans notre série, aucun patient n'a bénéficié d'une TDM.

### **III. Anatomopathologie :**

#### **1 – Fractures de la palette humérale :**

Le coude est soumis en permanence à des contraintes en varus et surtout en valgus, la forte congruence des surfaces articulaires est responsable de 50 % de la stabilité latérale, les ligaments (surtout collatéral médial) sont à l'origine de l'autre moitié [16, 25, 29,30].

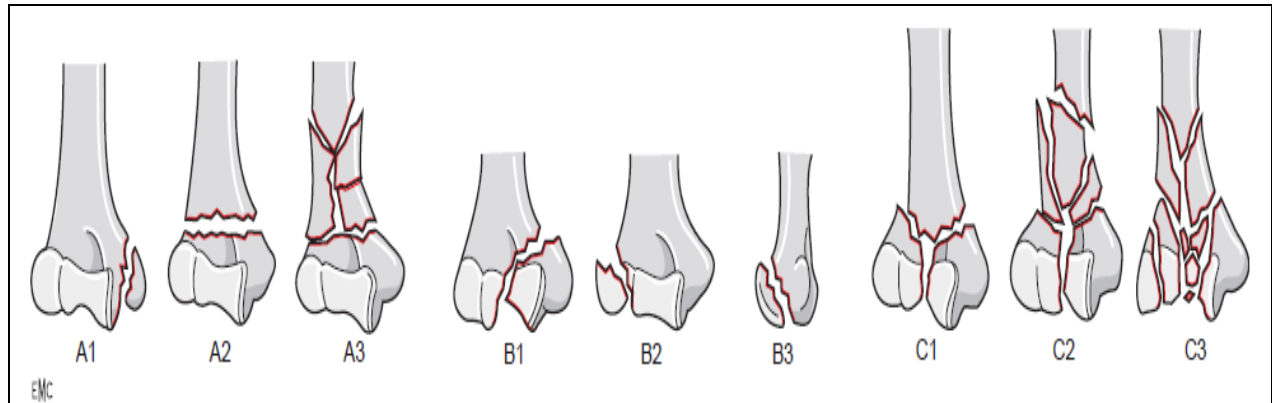
De nombreuses classifications ont été adoptées pour classer ces fractures, les plus citées sont :

##### **1-1 Classification de Müller et Allgöwer (AO) (Figure 36):**

Dans la littérature comme dans notre série, c'est la classification de référence [1, 29, 31-36]. Elle est largement citée et elle a le mérite d'être simple, reproductible et d'intérêt pronostique.

On distingue 3 types :

- ✓ Fractures extra-articulaires (type A) :
  - A1 : fracture de l'épicondyle médial.
  - A2 : fracture supracondylienne simple.
  - A3 : fracture supracondylienne comminutive.
- ✓ Fractures unicondyliennes (type B) :
  - B1 : fracture du condyle médial (incluant la trochlée).
  - B2 : fracture du condyle latéral (incluant le capitellum).
  - B3 : fracture tangentielle (incluant la trochlée ou le capitellum).
- ✓ Fractures sus et intercondyliennes (type C) :
  - C1 : fracture en Y ou T, déplacée ou non (sus et intercondylienne simple).
  - C2 : fracture comminutive supracondylienne.
  - C3 : fracture comminutive articulaire.

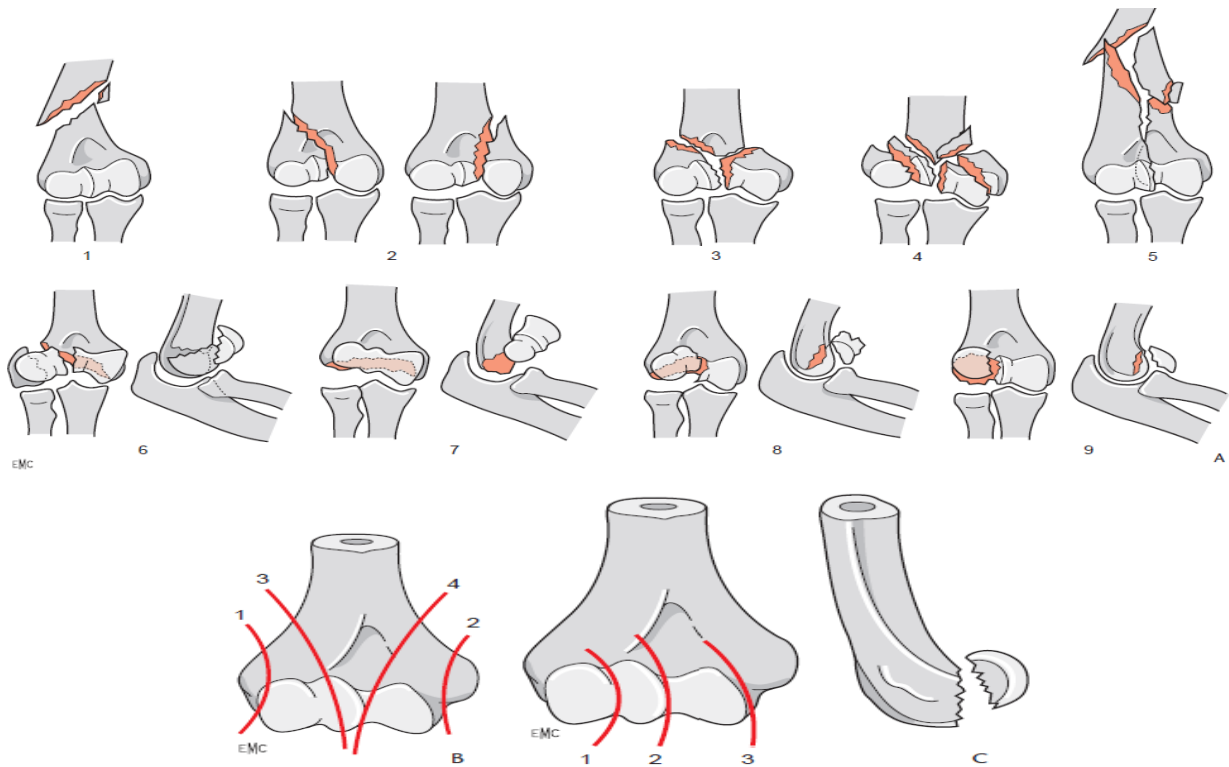


**Figure 36: Classification de Müller et Allgöwer [36].**

**1-2 Classification de la SOFCOT (Figure 37) :**

Correspond à la nomenclature française usuelle rapportée au schéma de la table ronde de la SOFCOT en 1979 [2, 36] qui présente un intérêt pratique. On distingue 3 grands groupes :

- Les fractures totales :
  - Fractures supracondyliennes.
  - Fractures sus et intercondyliennes.
- Les fractures parcellaires à trait sagittal :
  - Fracture sagittale latérale extra-articulaire (épicondyle latéral).
  - Fracture sagittale médiale extra-articulaire (épicondyle médial).
  - Fracture sagittale latérale articulaire (condyle latérale).
  - Fracture sagittale médiale articulaire (condyle médiale).
- Les fractures parcellaires à trait frontal :
  - Fracture du capitellum.
  - Fracture du capitellum et de la zone conoïde emportant la partie latérale de la trochlée (Han-Steinthal).
  - Fracture diacondylienne (Kocher).



**Figure 37: Classification de la SOFCOT [36].**

**A. Principaux traits de fractures anatomiques.** 1. Fracture supracondylienne ; 2. Fractures latérale (à gauche) et médiale (à droite) ; 3. Fracture sus- et intercondylienne simple ; 4. Fracture sus- et intercondylienne comminutive ; 5. Fracture diaphysoépiphyssaire ; 6. Fracture diacolumnaire de face (à gauche) et de profil (à droite) ; 7. Fracture diacondylienne de Kocher de face (à gauche) et de profil (à droite) ; 8. Fracture de Hahn-Steinthal de face (à gauche) et de profil (à droite) ; 9. Fracture du capitellum de face (à gauche) et de profil (à droite).

**B. Fractures parcellaires sagittales.** 1. Fracture sagittale latérale extra-articulaire (épicondyle) ; 2. Fracture sagittale médiale extra-articulaire (épitrochlée) ; 3. Fracture sagittale latérale articulaire (condyle externe) ; 4. Fracture sagittale médiale articulaire (condyle interne).

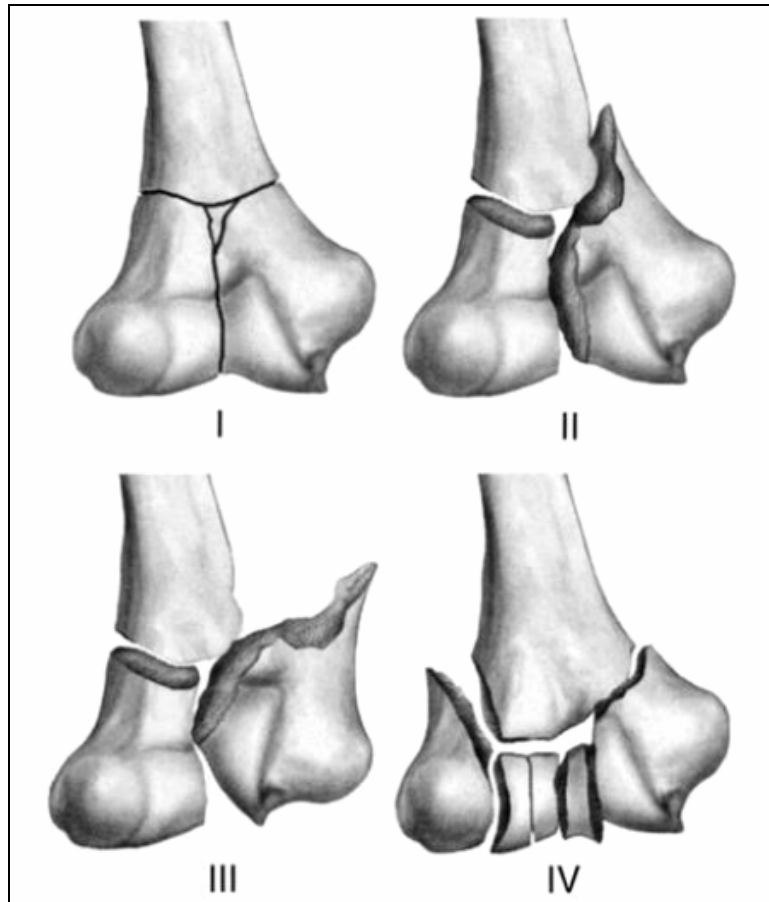
**C. Fractures parcellaires frontales.** 1. Fracture de Mouchet ; 2. Fracture de Hahn-Steinthal ; 3. Fracture diacondylienne.

**1-3 Classification de Riseborough et Radin (Figure 38) :**

Tenant compte de l'importance du déplacement des fractures sus et intercondylienne, on distingue 4 types [21, 33, 37] :



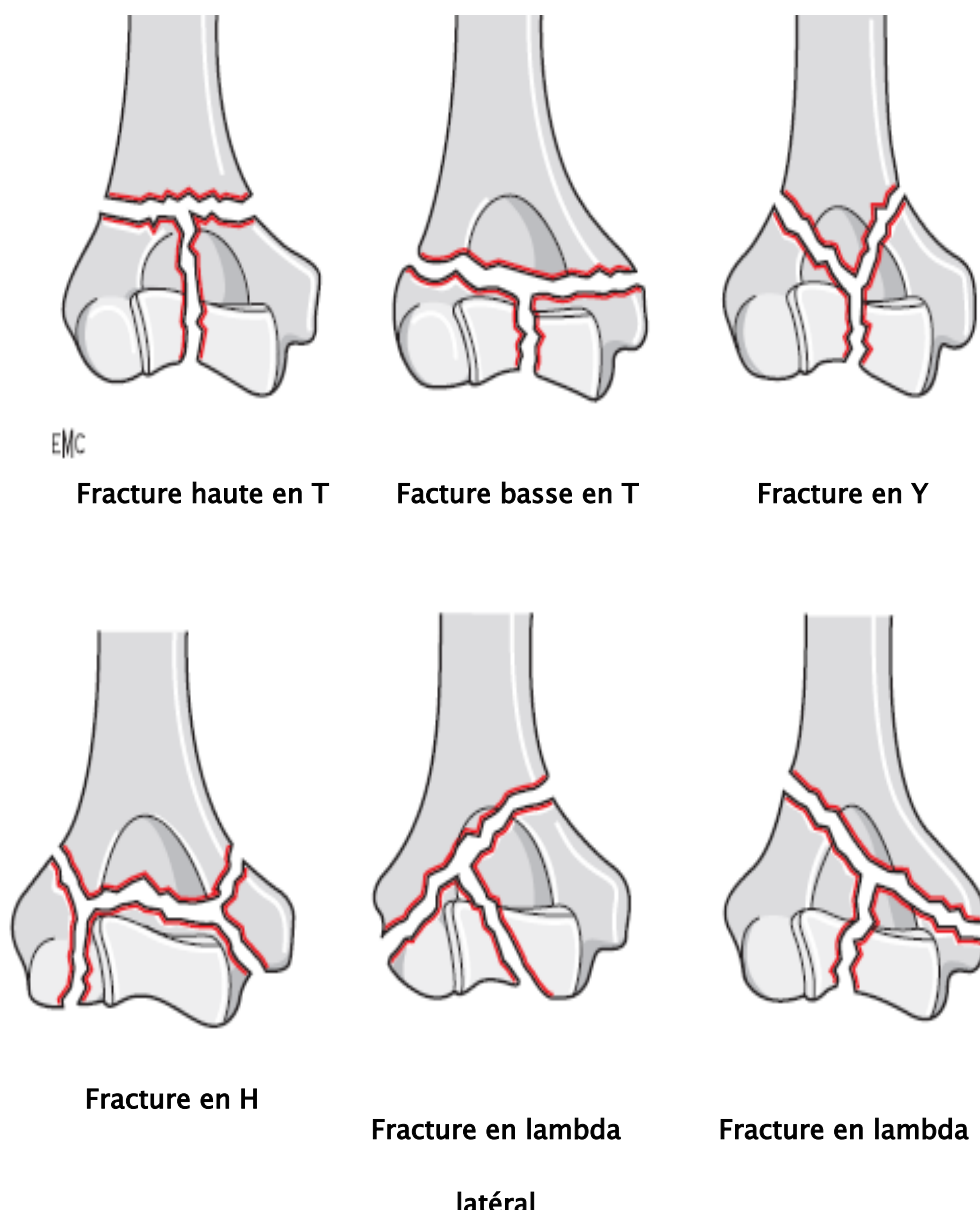
- Type I : fracture sans déplacement.
- Type II : fracture séparation sans décalage.
- Type III : séparation avec rotation des fragments dans le plan frontal.
- Type IV : fracture comminutive avec large séparation des condyles.



**Figure 38: Classification de Riseborough et Radin [21].**

**1-4 Classification de Mehne et Matta (Figure 39) :**

Cette classification décrit les caractéristiques des fractures intercondyliennes, et permet une meilleure stratégie préopératoire [32, 36-38].



**Figure 39: Classification de Mehne et Matta [36].**

**1-5 Comparaison de nos résultats avec ceux de la littérature (Tableau IX) :**

**Tableau IX : Répartition des types de fractures selon les séries.**

<b>Auteurs</b>	<b>Nombre de cas</b>	<b>% Type A</b>	<b>% Type B</b>	<b>% Type C</b>
Kamineni et al [31]	49	12	10	78
Manueddu et al [39]	30	16,66	16,66	66,66
Birch et al [40]	34	5,88	26,48	67,64
Lahdidi SH [41]	50	20	34	46
Notre série	50	18	30	52

Dans la littérature, comme dans notre série, on constate que les fractures sus et intercondyliennes (type C) sont les plus fréquentes des fractures de la palette humérale chez l'adulte. Nos résultats étaient satisfaisants dans les fractures type A et B, et les mauvais résultats étaient surtout rencontrés dans les fractures type C, vu leur caractère souvent complexe, ceci est en accord avec la littérature [16, 17].

**2- Associations lésionnelles :** (Tableau X)

Huang et al. [18] et Elkhoyaali A [16], ont trouvé respectivement 35% et 33,33% de lésions associées contre 18% des cas selon Taouili et al. [8].

Nous avons retrouvé un taux de lésions associées relativement augmenté (42%), pouvant être expliqué par la violence des traumatismes.

Ces lésions associées ont influencé nos résultats (78% de résultats satisfaisants en cas d'une fracture isolée, contre 58,5% en cas d'association lésionnelle), chose aussi constatée par Elhage et al. [9], Kihel H [17], et Lahdidi SE [41].

**Tableau X : comparaison des lésions associées de notre série avec celles de la littérature.**

Lésions associées	Notre série	Raiss et al [42]	Feron et al [43]	Pajarinen [44]	Lecestre et al [45]	Manueddu et al [39]	Hachimi H [15]
Ouverture cutanée	26%	20%	27%	43%	34%	23%	33,33%
Lésions vasculaires	2%	-	-	-	< 1%	-	-
Lésions nerveuses	4%	4,76%	8,47%	14,28%	-	-	6%
Lésions osseuses	24%	25,39%	6,77%	-	9%	-	30,30%

**2-1 Ouverture cutanée :**

C'est une lésion fréquente dans les fractures de la palette humérale, témoignant de la violence du traumatisme et exposant aux risques infectieux [21, 25]. Dans la majorité des séries étudiées dans le tableau ci-dessus y compris notre série; l'ouverture cutané est la plus fréquente lésion associée avec des taux peu variables. Ces lésions sont surtout de type I et II par similitude à la classification de Cauchoix et Duparc [42, 43, 46], alors que les types III sont rares et nécessitant un traumatisme complexe tel que le coude de portière ou traffic elbow [22,29].

**2-2 Lésions vasculaires :**

L'atteinte vasculaire est rarement signalée chez l'adulte lors des fractures de la palette, elle se voit davantage dans les traumatismes balistiques, les coudes de portière ou les écrasements du membre supérieur [29, 20]. Lecestre et al. [45] rapportent moins de 1% de ces lésions, les autres auteurs [15, 39, 42-44] n'ont retrouvé aucune lésion vasculaire, contrairement à notre série où une section de l'artère brachiale (2%) a été observée suite à une chute d'un lieu élevé.

**2-3 Lésions nerveuses :** [20, 21, 29]

La fréquence des lésions nerveuses post-traumatiques est diversement appréciée et varie de 4% chez de Jager et Hoffman [47] à 14,28% chez Pajarinen et Björkenheim [44]. Elles intéressent surtout le nerf radial qui est le plus souvent atteint dans les fractures supracondyliennes. La contusion ulnaire est fréquemment associée, sinon isolée notamment dans les fractures de l'épicondyle médial. La majorité des auteurs insistent sur la bénignité de telles lésions, qui régressent spontanément après traitement. La lésion du nerf médian est exceptionnelle, une atteinte du plexus brachial homolatéral peut être associée.

Dans notre série, nous avons eu deux cas d'atteinte ulnaire ayant bien récupéré après traitement; une hypoesthésie ulnaire suite à une fracture de l'épicondyle médial et une section totale du nerf ulnaire dans un contexte de coude de portière.

**2-4 Lésions osseuses:**

La fracture de la palette chez un polyfracturé n'est pas rare [29]. Nous rapportons 13 cas (26%) ayant une fracture associée du même côté ou à distance, 25,39% des cas sont rapportés par Raiss et al. [42], 9% par Lecestre et al. [45] et 30,30% par Hachimi H [15] (Tableau X).

Plusieurs séries y compris la notre ont relaté comme lésions traumatiques associées du même membre, la luxation du coude, la fracture de l'olécrâne, de la diaphyse humérale, des os de l'avant bras et du poignet, entravant souvent la rééducation [9, 23, 48].

## **IV. Traitement :**

Longtemps controversé, le traitement des fractures de la palette humérale chez l'adulte est devenu essentiellement chirurgical; le matériel d'ostéosynthèse actuellement disponible permet en effet de répondre aux exigences d'un bon résultat fonctionnel [21, 49-52]. La place des traitements autre que l'ostéosynthèse, orthopédique, fonctionnel ou par remplacement prothétique, reste très limitée [25].

La complexité anatomique de la palette humérale, la comminution souvent fréquente de ces fractures, ainsi que la proximité des nerfs radial et ulnaire associées à la grande variété des formes anatomopathologiques sont autant de raisons qui font que ces fractures posent un réel problème thérapeutique.

## **1- Buts :**

- Réduction anatomique des surfaces articulaires.
- Récupérer un coude stable, mobile et indolore.

## **2- Moyens :**

### **2-1 Traitement médical :**

Un traitement antalgique adapté est indispensable et les AINS (surtout l'indométacine) de courte durée le complètent souvent en ajoutant leur efficacité contre les ossifications ectopiques sources de raideur [36]. Parfois on peut avoir recours à la correction d'une tare préexistante avant l'acte chirurgical.

### **2-2 Traitement orthopédique :**

Il est abandonné par les chirurgiens orthopédistes, hormis pour certaines fractures non déplacées, ainsi que chez les patients qui présentent un risque opératoire important et une demande fonctionnelle limitée [33,36].

#### **a- Immobilisation plâtrée :**

Indiquée dans les fractures extra-articulaires non déplacées, l'immobilisation se fait par plâtre BABP à 90° de flexion du coude en pronation neutre, maintenu coude au corps, pendant 6 semaines [20, 21]. Cette méthode est de moins en moins utilisée du fait du risque de survenue d'un syndrome de Volkmann et de raideur.

**b- Réduction par traction transolécrânienne :**

La réduction par traction transitoire, suivie de plâtre ou continue pendant 6 semaines, fut longtemps défendue. Les résultats étaient partagés; parfois bons dans les fractures supracondyliennes, toujours médiocres dans les fractures articulaires et aux prix d'un inconfort et d'une durée d'hospitalisation inacceptable actuellement [21].

**2-3 Traitement fonctionnel :**

Il repose sur le principe de la mobilisation immédiate du coude et vise à obtenir un remodelage du foyer de fracture pour diminuer l'amplitude de l'enraidissement articulaire [20,21].

En milieu hospitalier, le coude est rééduqué exclusivement en flexion active à partir du 3<sup>ème</sup> – 4<sup>ème</sup> jour, et entre les séances, il est replacé dans une attelle en flexion initiale de 120° en cherchant à gagner progressivement de l'extension.

Cette méthode peut garder une indication dans les fractures complexes du sujet âgé si le degré de comminution articulaire rend illusoire tout espoir de réduction correcte.

**2-4 Traitement chirurgical :**

L'ostéosynthèse a révolutionné la prise en charge thérapeutique et le pronostic des fractures de la palette humérale de l'adulte.

Dans notre série tous les patients ont été ostéosynthésés.

**a- Délai opératoire :**

Les études ont montré que les résultats fonctionnels du traitement chirurgical sont d'autant plus satisfaisants que le patient est opéré dans la première semaine [6, 45, 46, 53], sauf pour les fractures ouvertes ou compliquées où le traitement doit être entrepris en extrême urgence. Notre attitude n'en était pas plus différente.

Cependant ce délai peut être allongé à cause de raisons médicales (correction d'une tare associée, prise en charge d'une urgence vitale...) ou non médicales en particulier les problèmes

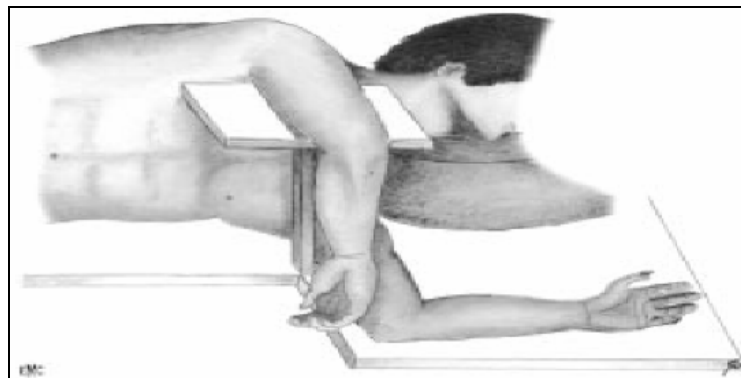
de programmation opératoires et de disponibilité des équipes chirurgicales ou des blocs opératoires.

**b- Positions du malade (Figure 40) :**

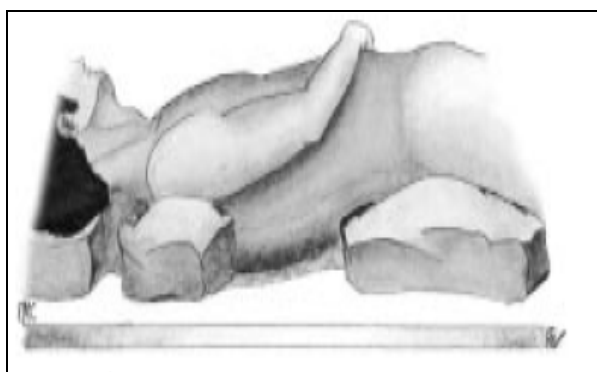
Sous anesthésie générale ou locorégionale, le patient est installé le plus fréquemment en décubitus latéral [10, 11, 54, 55, 56], cela facilite l'abord postérieur souvent utilisé, sinon 2 autres positions sont utilisables; le décubitus dorsal pour les voies latérales et antérieures, et le décubitus ventral pour les voies postérieures [36, 54, 57].

Afin de faciliter l'hémostase au cours de l'intervention, un garrot pneumatique est placé à la racine du membre.

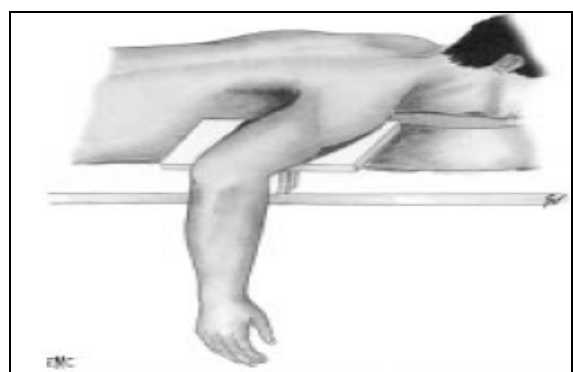
Ainsi dans notre série, les patients étaient surtout installés en décubitus latéral (66%) contre 34% des cas en décubitus dorsal.



**Installation en décubitus latéral.**



**Installation en décubitus dorsal.**



**Installation en décubitus ventral.**

**Figure 40: Différentes positions du malade [57].**



**c- Voies d'abord : (Tableau XI) [57]**

La voie d'abord doit être adaptée à la fracture et aux habitudes du chirurgien.

*c-1 Voies postérieures :*

Dans la littérature comme dans notre série, ce sont les plus utilisées pour l'ostéosynthèse de la palette humérale [9, 19, 57, 58, 59], surtout dans les fractures supracondyliennes et sus et intercondyliennes. Les voies transtricipitale, paratricipitale et l'ostéotomie de l'olécrane exposent respectivement 35%, 46% et 57% de la surface articulaire [60, 61]. Ainsi on distingue :

- Les voies respectant la continuité de l'appareil extenseur : [57]

- ✓ Voie paratricipitale médiale :

Elle est indiquée pour l'abord isolé du pilier médial de l'humérus. Elle consiste à décoller le triceps du septum intermusculaire médial pour atteindre le bord médial de la palette humérale. Le nerf ulnaire et sa vascularisation sont laissés solidaires du triceps ou isolés sur lacs.

- ✓ Voie paratricipitale latérale :

Elle est indiquée pour l'abord isolé du pilier latéral de l'humérus. Elle consiste à décoller le triceps du septum intermusculaire latéral pour atteindre le bord latéral de la palette humérale.

Elle est limitée en haut par le croisement du nerf radial.

- ✓ Voie paratricipitale double (voie d'Alonso Llamas) :

Il est possible d'aborder la partie basse de la diaphyse humérale, la métaphyse et les bords médial et latéral de l'épiphyse en décollant le triceps de la face postérieure de l'humérus, après avoir contourné le corps musculaire par ses bords médial et latéral.

Cette voie apparaît séduisante pour les fractures de l'extrémité distale de l'humérus, elle doit être utilisée uniquement pour l'ostéosynthèse des fractures supracondyliennes hautes et la mise en place d'une prothèse.

✓ Voie paratricipitale avec déshabillage de l'olécrâne :

Qu'elles soient réalisées de latéral à médial (extensile Mayo approach), ou de médial à latéral (voie de Kocher modifiée par Bryan et Morrey), ces voies ne donnent un jour suffisant sur la trochlée antérieure que si l'on désinsère à la demande les ligaments latéraux, geste bénéfique dans les fractures comminutives mais à mettre en balance avec l'aggravation de la dévascularisation des fragments [36, 57].

✓ Voie transtricipitale longitudinale :

C'est la voie d'abord universelle utilisable même en cas de reprise opératoire [21, 19]. Elle consiste en une division longitudinale, du tendon tricipital jusqu'au sommet de l'olécrâne.

- Les voies interrompant l'appareil extenseur : [57]

✓ Voie transtricipitale haute :

La section du tendon tricipital peut être réalisée en V ou en U renversé. L'affaiblissement tricipital est inéluctable, surtout en cas d'abord itératif ou d'arthrolyse secondaire [19, 25, 39].

✓ Voie transtricipitale basse ou olécranienne :

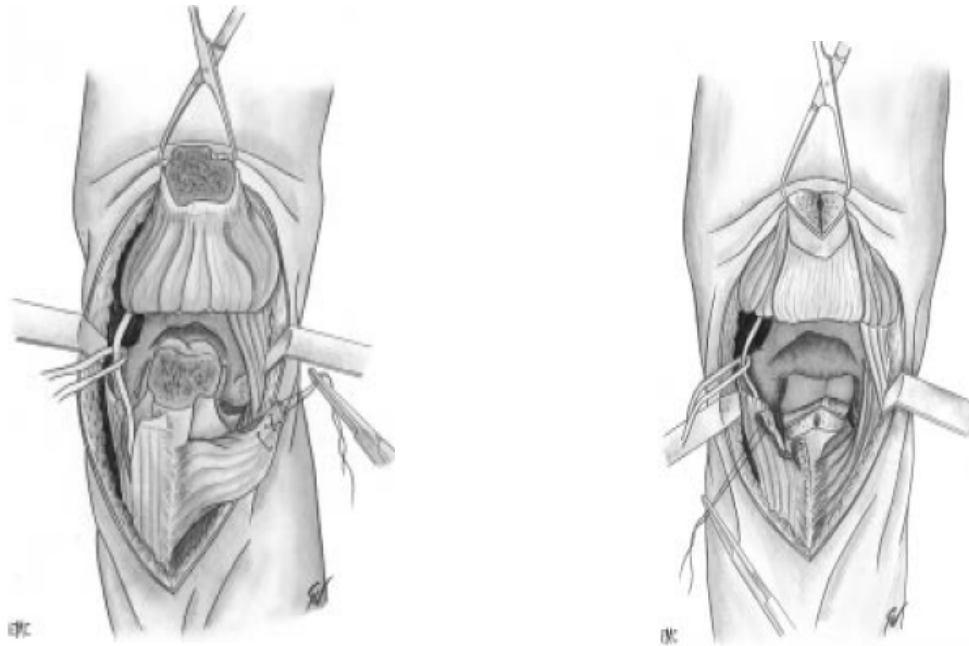
Par désinsertion sous-périostée de l'olécrâne; il s'agit d'une voie paratricipitale complétée par une désinsertion du triceps avec décortication de l'olécrâne et relèvement du triceps de bas en haut.

✓ Voie transolécrânienne (Figure 41) :

C'est la voie d'abord de choix pour la plupart des auteurs y compris notre série surtout en cas de fracture sus et intercondylienne avec comminution de la trochlée [10, 18, 51, 62, 63].

L'ostéotomie de l'olécrâne peut être soit extra-articulaire, soit intra-articulaire passant par la base de l'olécrâne et donnant ainsi un jour plus confortable au prix d'un plus grand risque de complications dominées par les difficultés de consolidation [25, 64] : un tracé en chevron assez stable a été proposé [57, 61, 64, 65]. La synthèse de l'olécrâne est réalisée par vissage ou haubanage. Ainsi nous avons utilisé la voie transolécrânienne extra-articulaire dans 20 cas (40%)

contre 3 cas (6%) traités par voie transolécrânienne articulaire et l'embrochage haubanage de l'olécrâne était la règle.



**Voie transolécrânienne extra-articulaire**

**Voie transolécânienne intra-articulaire**

**Figure 41: Variantes de la voie transolécrânienne [57].**

*c-2 Voies latérales : [57]*

Elles sont les plus utilisées des voies d'abord du coude en orthopédie, et ont toutes en commun la proximité du nerf radial qui doit rester présent à l'esprit à chaque étape de l'opération. Pour éloigner celui-ci de 1 cm vers l'avant, il est conseillé de mettre l'avant bras en pronation. Elles sont utilisées surtout dans les fractures sagittales latérales et les fractures du capitellum [25, 36].

*c-3 Voies médiales : [36]*

Utilisées dans les fractures sagittales médiales, les voies médiales sont encore restreintes depuis l'avènement de l'arthroscopie [57]. Une double voie latérale et médiale peut être réalisée dans les fractures diacondyliennes.

*c-4 Voies antérieures : [57]*

L'abord antérieur est rarement utilisé en raison des rapports vasculo-nerveux dangereux à ce niveau.

**Tableau XI : Avantages et inconvénients des voies d'abord du coude [57].**

Abords	Jour obtenu	Avantages	Inconvénients
Postérieur	<ul style="list-style-type: none"><li>- Face postérieure du coude</li><li>- Bord médial et latéral de l'humérus</li></ul>	Jour excellent	<ul style="list-style-type: none"><li>- Fragilisation de l'appareil extenseur</li><li>- Présence du nerf ulnaire</li><li>- Ostéosynthèse (olécrânotomie)</li><li>- Dévascularisation de l'olécrâne</li><li>- Dénervation du triceps</li></ul>
Latéral	2/3 latéraux des faces antérieure et postérieure du coude	Respect de l'appareil extenseur+Jour excellent	<ul style="list-style-type: none"><li>- Pas d'accès au versant médial</li><li>- Présence du nerf radial et de ses branches</li></ul>
Médial	<ul style="list-style-type: none"><li>- 2/3 médiaux des faces antérieure et postérieure du coude</li><li>- Accès à l'articulation huméro-ulnaire</li></ul>	Respect de l'appareil extenseur	<ul style="list-style-type: none"><li>- Pas d'accès au versant latéral.</li><li>- Lésion du nerf ulnaire</li><li>- Ostéosynthèse de l'épicondyle médial</li></ul>
Antérieur	Extrémité proximale du radius+processus coronoïde	Respect de l'appareil extenseur	<ul style="list-style-type: none"><li>- Paquet vasculo-nerveux</li></ul>

**d- Attitude vis-à-vis du nerf ulnaire :**

Du fait de ses rapports anatomiques, le nerf cubital doit être vu et protégé de façon anatomique. La réduction et la fixation des fragments articulaires doit éviter le conflit plaque-nerf.

Au cours d'un abord médial ou postérieur, le nerf ulnaire est systématiquement neurolysé [29, 33, 45, 66, 67]. Quant à sa transposition, elle semble malaisée sur un coude abordé par voie postérieure, dans notre étude elle n'a jamais été pratiquée. Certains auteurs [3, 45, 68] évitent d'aggraver les lésions neurologiques par une dévascularisation supplémentaire en réalisant une transposition systématique. Dans la littérature, l'indication de la transposition reste la contusion du nerf par un traumatisme initial, une rétraction postopératoire ou en cas d'irritation mécanique causée par le matériel d'ostéosynthèse [3, 18, 29, 69]. Mais devant le risque

opérateur d'autres auteurs [46, 70, 71, 72] préfèrent transposer le nerf ulnaire soit par principe soit par nécessité.

**e- Matériels d'ostéosynthèse : [36]**

Il existe plusieurs méthodes d'ostéosynthèse, elles ont pour but d'assurer un montage solide permettant une rééducation précoce du coude sans risque de déplacement secondaire [29, 73].

***e-1 Embrochage :***

Les broches de Kirchner de diamètre 12, 15, 18/10<sup>e</sup>, sont essentiellement destinées à la fixation provisoire des différents fragments avant une synthèse par plaque.

L'embrochage est utilisé surtout en urgence dans les fractures ouvertes et les fractures parcellaires type épicondyle médial, mais peut être utilisé également dans les fractures sus et intercondyliennes en association à un vissage ou même à des plaques pour fixer des fragments articulaires de petite taille.

L'inconvénient de l'embrochage est le manque de stabilité du montage nécessitant une contention plâtrée postopératoire [20, 25].

***e-2 Vissage :***

❖ Les vis canulées à double pas :

De différents diamètres, elles peuvent être utilisées pour synthèser les fragments ostéocartilagineux.

❖ les minivis (1,5 ou 2 mm de diamètre) :

Destinées à la synthèse des fragments intermédiaires.

❖ Les vis à double filetage (type Herbert): [29, 74]

Assurant une ostéosynthèse rigide sans conflit en cas de fracture articulaire type B3.

L'utilisation de vis isolées, transversales ou en triangulation (3 vis dessinant un triangle), peut donner de bons résultats, notamment dans les fractures parcellaires sagittales, cependant

elle doit en règle être évitée en raison du manque de rigidité du montage, surtout en cas de trait sus condylien haut [21].

*e-3 Fixateur externe :*

Limité aux fractures ouvertes complexes où une synthèse interne fait courir le risque d'un sepsis, le fixateur externe est aussi utile pour les pertes de substances osseuses, il permet de conserver la longueur du bras en attendant une greffe associée à une ostéosynthèse stable [25, 29, 75].

Nous avons eu recours au fixateur externe dans 2 fractures ouvertes type C (stade II et III par similitude à la classification de Cauchoix et Duparc).

*e-4 Plaques vissées :*

Les montages par plaques vissées sont reconnus comme le traitement de choix par plusieurs auteurs [1, 14, 16, 51, 76–79] ainsi que dans notre série.

On distingue :

- ❖ La plaque postérieure en Y renforcée ou plaque Lambda (Figure 42):

Fornasiéri et al. [80] ont montré que la rigidité obtenue est équivalente à l'association d'une plaque prémoulée latérale à une plaque médiale.

- ❖ La plaque prémoulée latérale type Lecestre (Figure 43) :

Elle représente un progrès incontestable, la rigidité de cette plaque, en forme de gouttière bien adaptée à la morphologie de la colonne externe, est supérieure aux plaques non prémoulées type 1/3 de tube de l'AO [21, 45].

- ❖ La plaque dérivée de tube (1/3 de tube) :


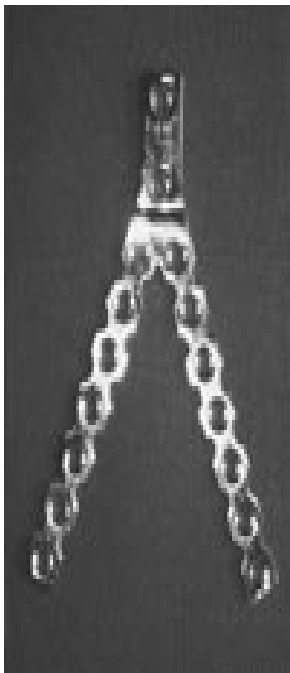
Elle peut être utilisée isolément ou en association à une plaque prémoulée latérale. Leur grand avantage est l'effet de stabilisation de la rotation. Leur inconvénient est leur faible épaisseur responsable d'une faible rigidité [46, 81].

❖ Les plaques DCP de reconstruction de l'AO :

Placées à la face postérieure de la palette humérale, elles constituent pour Talha et al. [53], Jacobson et al. [82] et Sanders et al. [83] une bonne alternative thérapeutique puisqu'elles assurent un montage très solide.

❖ Les nouvelles plaques (plaques LCP) (Figure 44) :

A orifices et têtes de vis filetés qui se solidarisent à la plaque méritent d'être essayées [15, 52,84].



**Figure 42: Plaque Lambda [80] Figure 43: Plaque de Lecestre [80] Figure 44: Plaque LCP [15]**

Le matériel d'ostéosynthèse utilisé est variable entre les différentes séries selon le type anatomopathologique [6, 7, 12, 16, 39, 66], néanmoins les auteurs recommandant l'association de 2 plaques d'épaisseur suffisante; soit 2 plaques postérieures, soit une plaque latérale et autre médiale, soit 2 plaques dans des plans perpendiculaires selon l'AO (l'une postéro externe et l'autre interne) [9, 21, 70, 80, 85–88], surtout en cas de comminution de la colonne médiale ou dans la PSA; cela été aussi préféré par nos chirurgiens.

Le type d'ostéosynthèse n'a pas beaucoup influencé nos résultats, puisqu'il a été adapté au type anatomopathologique, en revanche les plaques vissées constituent un réel progrès dans la prise en charge des fractures de la PH chez l'adulte [9, 16].

**f- Résections osseuses :**

L'ablation réglée en particulier du capitellum a été préconisée par de nombreux auteurs en raison de la simplicité des suites opératoires et des difficultés de l'ostéosynthèse.

Cependant les résultats médiocres à moyen terme et le risque d'instabilité séquellaire du coude en valgus, ont fait que la résection d'emblée est réservée actuellement aux fragments de petite taille et/ou comminutifs, aux fractures survenant sur un terrain ostéoporotique et à celles diagnostiquées tardivement [21, 89, 90, 91].

La résection arthroplastique peut s'envisager dans les fractures intercondyliennes complexes avec comminution articulaire majeure au dessus de toute possibilité de synthèse.

Trop serrée, la résection expose à une ankylose, trop large, à un coude ballant, moins bien toléré [15, 21, 29, 41].

Aucune résection osseuse n'a été rapportée dans notre série.

**g- Arthroplastie :**

Ces indications sont très rares; sujets âgés de plus de 75 ans ayant une structure osseuse porotique avec comminution grave [3, 29, 4, 33]. L'arthroplastie totale du coude surtout par prothèse semi-contrainte a été proposée au stade de séquelles mais pose encore de nombreuses questions sur le plan biomécanique [16, 21, 29, 92].

Aucun de nos patients n'a bénéficié d'une arthroplastie du coude.



## V. Rééducation: [21, 93].

Les mouvements requis dans la vie de tous les jours, au niveau du coude sont mal définis dans la littérature. Morrey et al. [94] concluent qu'un secteur utile peut être défini lorsqu'un arc de flexion extension de 30° à 130° couplé à un arc de 100° de pronosupination est présent.

Un enraidissement aux alentours de 70° peut être toléré dans les activités professionnelles de tous les jours, avec une compensation maximale du poignet, de l'avant bras et de la colonne cervicale, les soins d'hygiène et la toilette intime ne peuvent être réalisés que si une position proche de l'extension entre 15° et 30° peut être obtenue.

Par convention internationale :

- ✓ Le secteur minimal de fonction va de 80° à 100° de flexion.
- ✓ Le secteur fonctionnel va de 30° à 120°.
- ✓ Le secteur de luxe va de 120° à 140° de flexion et de 0° à moins de 30° d'extension.

La rééducation précoce après une ostéosynthèse stable est le meilleur garant d'un bon résultat fonctionnel du coude. Elle est entreprise idéalement vers le 4<sup>ème</sup> jour post opératoire, dès que la diminution de l'œdème, et l'état cutané le permettent, c'est pourquoi l'analgésie post opératoire à base d'antalgiques et d'AINS est recommandée [29, 36]. Cette rééducation doit se prolonger jusqu'à la récupération d'un coude fonctionnel, stable et indolore. Elle porte sur la flexion-extension active du coude et la pronosupination, mais aussi sur l'épaule, le poignet et les doigts. Toute mobilisation passive forcée, notamment en extension, est proscrite.

Entre les séances, une attelle postérieure synthétique est maintenue pendant 3 à 4 semaines ou plus longtemps chez le sujet âgé ostéoporotique.

Dans notre série la rééducation était démarrée dès la 1<sup>ère</sup> semaine au service, mais l'observance était aléatoire chez nos patients faute de moyens.

## **VI. Evolution favorable:**

La consolidation se fait habituellement en 45 à 60 jours, mais ce délai est souvent majoré, quelque soit le traitement, en cas de fracture ouverte ou comminutive. Tous les auteurs insistent sur la nécessité d'une courte immobilisation et d'une rééducation précoce et prolongée afin d'éviter la complication majeure de ce type de fracture, à savoir la raideur du coude [21].

## **VII. Les complications:**

### **1- Complications immédiates:**

#### **1-1 Infection :** [36]

C'est une complication redoutable grevant lourdement le pronostic. Leur fréquence est variable entre les différentes séries; 2,5% pour Pankaj et al. [11], 9,09% pour Elhage et al. [9], et 9% pour Lecestre et al. [45], alors que dans notre série ce taux était de 8%. Parmi les facteurs favorisant cette complication, on rapporte l'ouverture cutanée qui, à elle seule, double le risque septique, le délai d'intervention, sa durée ainsi que les modalités d'ostéosynthèse (fréquence élevée après ostéosynthèse par plaque) [21, 41].

Le traitement est adapté aux tableaux rencontrés : antibiothérapie isolée pour les suppurations superficielles ou associée à l'ablation du matériel et à la pose d'un fixateur externe en cas d'ostéoarthrite.

#### **1-2 Démontage du matériel :** [36, 95]

Il est parfois difficile d'obtenir une stabilité satisfaisante avec un os porotique, mais le plus souvent c'est l'ostéosynthèse insuffisante qui est à l'origine de cette complication.

En effet, les études biomécaniques montrent qu'il faut éviter une fixation reposant sur une seule colonne lors des fractures complexes. La reprise chirurgicale avec modification de l'ostéosynthèse ou changement du matériel ne s'impose pas toujours.

Nous avons noté dans notre série un seul cas (2%) de démontage du matériel ayant été repris chirurgicalement, 6 cas (11%) dans la série d'Elhage [9] dont seulement 2 ont bénéficié d'une reprise chirurgicale alors qu'aucun cas n'a été retrouvé dans d'autres séries [6, 8, 18, 41].

### **1-3 Neuropathie : [29,36]**

Les complications neurologiques postopératoires intéressent en 1<sup>ier</sup> lieu le nerf ulnaire (0 à 30%) puis le nerf radial (2 à 7%). Le repérage sur lacs du nerf ulnaire doit faire partie de l'abord chirurgical et sa transposition antérieure en fin d'intervention permet de l'isoler du matériel d'ostéosynthèse et de le mettre à distance de la fibrose cicatricielle, facilitant ainsi une éventuelle ablation. Dans la plupart des cas les troubles sensitifs purs disparaissent en quelques semaines. Lorsqu'une paralysie complète est constatée en postopératoire immédiat et que le geste chirurgical ainsi que le temps de garrot ne sont pas en doute, il est recommandé de faire un EMG 3 à 4 semaines après l'intervention pour apprécier la récupération nerveuse.

Dans les séries étrangères; Elhage [9] a noté 8 cas (14,54%) de lésions du nerf ulnaire parmi 55 : il s'agissait d'une atteinte sensitive dans 5 cas et sensitivomotrice 3 fois, Manueddu [39] quant à lui a dénombré 2 cas (6,66%) de paresthésie du nerf ulnaire parmi 30. Certaines séries nationales [8, 19] n'ont pas rapporté de lésions nerveuses alors que nous avons relevé un cas (2%) de paresthésie du nerf ulnaire sur une fracture type B2, ayant bien récupéré spontanément.

## **2- Complications secondaires :**

### **2-1 Déplacement secondaire : [15, 16]**

C'est l'apanage du traitement orthopédique en général or, le traitement chirurgical peut également se compliquer d'un déplacement secondaire de la fracture par rupture du matériel d'ostéosynthèse si le montage est précaire ou insuffisant, ou bien en cas de reprise très précoce de la mobilisation par kinésithérapie sur montage non solide.

Kihel H [17] a soulevé un cas de déplacement secondaire suite une ostéosynthèse par plaque latérale de Lecestre, tandis qu'aucun cas n'a été enregistré dans notre étude, comme dans la plupart des séries [6, 8, 10, 15, 16, 41, 96].

#### **2-2 Algodystrophie: [29, 36]**

Le syndrome douloureux complexe régional est une complication imprévisible et redoutée par le chirurgien qui se manifeste par des douleurs nocturnes ou présentes au repos.

L'analgésie ainsi qu'une prise en charge pluridisciplinaire sont nécessaires : rééducateur et chirurgien.

La majorité des publications ainsi que notre série n'ont pas déploré de cas d'algodystrophie [6, 11, 12, 15, 18, 96].

### **3- Complications tardives :**

#### **3.1 Raideur du coude: [20]**

C'est la complication la plus fréquente et la plus redoutable des fractures de la PH; 6,09% des cas pour Elhage et al. [9], 16% pour Roques [58], aucun cas pour Ring et al. [97] et 6% dans notre étude. Elle intéresse surtout la flexion-extension du coude, mais aussi la pronosupination de l'avant bras. Ainsi à la lumière de la littérature, la mobilité globale en flexion-extension devra être inférieure à 50° [1, 9, 41, 45, 69, 71].

Plusieurs facteurs peuvent être en cause : le traitement entrepris, le type de fracture, la rééducation, les cals vicieux ou les ossifications ectopiques [15, 98].

Ainsi on différencie deux types de raideurs [28, 36]:

#### **Les raideurs extrinsèques:**

Ces raideurs périarticulaires sont secondaires à une rétraction capsuloligamentaire ou à des butées osseuses ou fibreuses; c'est l'indication de l'arthrolyse d'autant plus que la raideur est prolongée après 6 mois de rééducation bien conduite [29, 92, 99].

✚ Les raideurs intrinsèques:

Elles proviennent d'une altération des surfaces articulaires (arthrose, cal vicieux) : sera discuté alors l'intérêt d'une chirurgie reconstructrice remodelante chez le sujet jeune ou la réalisation d'une prothèse selon la demande fonctionnelle et l'âge du patient [99].

**3-2 Pseudarthrose:** [98, 100]

Elle correspond à une absence définitive de consolidation au-delà des délais habituels, il est classique de parler de retard de consolidation avant la fin du 6<sup>ème</sup> mois et de PSA au-delà.

Cliniquement, elle entraîne des douleurs et une mobilité anormale du foyer de fracture, radiologiquement, le trait de fracture persiste avec des berges hypertrophiques (PSA hypertrophique), ou atrophique (PSA atrophique). La PSA est favorisée le plus souvent par un montage peu rigide ou une ouverture cutanée (PSA septique). Après avoir éliminé une infection sous-jacente, une reprise chirurgicale comprenant une ostéosynthèse métaphysaire associée à une greffe est alors indiquée, par contre une prothèse totale du coude peut être discutée chez le sujet âgé [29, 36, 101].

La PSA est rare comme en témoigne l'ensemble des séries : 3,63% des cas pour Elhage et al. [9], 1,75% pour Holdsworth et Mossad [34], 6,06% pour Kundel et al. [102] et aucun cas pour Ring [97] et Taouili [8]. Dans notre série la PSH a été déploré dans 4% des cas.

**3-3 Cals vicieux :** [20, 28, 29,100]

Ils sont plus fréquents après un traitement orthopédique, mais peuvent aussi se voir en cas de traitement chirurgical soit par défaut de réduction initiale, soit par déplacement secondaire. Ils peuvent être supra-articulaires et de traitement relativement aisé par ostéotomie et ostéosynthèse quand ils sont importants. Intra-articulaires, les cals vicieux sont sources d'enraidissement et doivent être pris en compte dans le traitement de cette complication.

Notre série comme les séries nationales [8, 15, 16, 41] et étrangères [9, 34, 81, 95, 96] ne notent pas de cas de cals vicieux.

**3-4 Gêne du matériel:** [15, 29]

Elle est fréquente sur le pilier médial. En l'absence de trouble neurologique, le matériel ne doit pas être enlevé avant 1 an pour éviter une fracture itérative.

Aucun cas n'a été retrouvé dans notre série ainsi que dans celles de la littérature [4, 6, 8, 15, 33, 41].

## **VIII. Résultats fonctionnels :**

Nombreuses sont les cotations disponibles pour apprécier les résultats fonctionnels des fractures de la palette humérale, toutefois à la lumière de la littérature et de notre série, l'évaluation de la Mayo Clinic (Annexe 2) reste la plus utilisée [3, 4, 10, 14, 18, 38, 52, 84].

Manueddu et al. [39] affirment qu'il n'existe aucune corrélation statistique entre le type anatomopathologique, la mobilité, les forces et l'indice de satisfaction; en d'autres termes, tous ces paramètres ne permettent pas indépendamment les uns des autres d'expliquer le résultat final. Aussi selon d'autres auteurs [41, 96, 102], il s'agit d'un ensemble de facteurs pronostiques notamment l'âge, le type de fracture, l'association lésionnelle, le délai d'intervention, la nature du traitement, et l'expérience du chirurgien.


Concernant les résultats globaux, malgré que la comparaison avec la littérature soit difficile, car les critères d'évaluation et d'inclusion des types fracturaires sont variables, nous avons pu vérifier nos résultats auprès des séries ayant des critères presque similaires et qui ont privilégiées le traitement chirurgical par ostéosynthèse (Tableau XII).

**Tableau XII : Comparaison des résultats fonctionnels avec la littérature.**

<b>Auteur</b>	<b>Nombre de cas</b>	<b>% Résultats excellent/bon</b>	<b>% Résultats moyen/mauvais</b>
Sané et al [14]	36	64%	36%
Ulusal et al [38]	22	59,1%	40,9%
Hang et al [18]	40	87,5%	12,5%
Kinik et al [103]	46	68,9%	31,1%
Holdsworth [34]	57	77%	23%
Notre série	50	70%	30%

Nos résultats nous paraissent très encourageants et conformes à ceux de la littérature puisqu'on a atteint 70% d'excellents et de bons résultats ce qui reflète l'intérêt d'une prise en charge chirurgicale des fractures de la palette humérale dont le pronostic fonctionnel repose sur la restitution anatomique parfaite et les possibilités de rééducation précoce.

Nos mauvais résultats assez rares (10%) peuvent être expliqués par le non suivi de la rééducation, le caractère comminutif des fractures ainsi que les associations lésionnelles.



*CONCLUSION*



Les fractures de la palette humérale sont relativement peu fréquentes, touchant surtout l'adulte jeune, actif de sexe masculin. Le mécanisme est le plus souvent direct.

Dans notre contexte, la cause principale est représentée par les accidents de la voie publique; dus à plusieurs facteurs (ivresse, état routier, Vitesse ...).

Les fractures sus et intercondyliennes constituent la forme anatomopathologique la plus rencontrée.

L'association lésionnelle influence la prise en charge et le résultat fonctionnel du coude.

L'ouverture cutanée et les lésions osseuses sont les plus fréquemment associées aux fractures de la palette humérale.

Le traitement chirurgical est la règle, il consiste en une voie d'abord postérieure transolécrânienne de préférence et un montage solide associant le plus souvent deux plaques 1/3 (une latérale et l'autre postéro médiale).

La rééducation précoce après une ostéosynthèse stable permet de prévenir la raideur du coude qui est la complication la plus fréquente.

Le résultat fonctionnel final paraît être influencé par : l'âge, le type anatomopathologique, l'association lésionnelle, et le délai de la prise en charge.

Le pourcentage élevé des résultats satisfaisants témoigne de la bonne indication thérapeutique et de l'excellence prise en charge des fractures de la palette humérale chez l'adulte et nous encourage à faire bénéficier nos malades d'une ostéosynthèse par plaques vissées de dernière génération réputées plus rigides mais qui restent coûteuses.



***ANNEXES***

## Fiche d'exploitation (Annexe 1)

### 1-Identité:

- Nom et Prénom :
  - Age :
  - Sexe : Masculin  Féminin
  - Côté dominant : Droit  Gauche
- Profession :  
Date d'entrée :  
N° d'entrée :  
Téléphone :  
Adresse :

### 2-Antécédents :

- Médico-chirurgicaux : Non  Oui  .....

### 3-Circonstances:

- Chute  AVP  Autres  .....

### 4-Mécanisme lésionnel :

- Choc direct : Coude de portière (Traffic elbow)  Autres  .....
- Choc indirect : Oui  Non

### 5-Examen clinique :

- Côté atteint : Droit  Gauche
- Lésions associées :

→ Cutanées : - Ouverture cutanée  (par similitude à classification de Cauchoix et Duparc) :

Type I  Type II  Type III

- Autres : Non  Oui  .....

→ Vasculo-nerveuses :  .....

→ Osseuses  .....

→ Traumatisme associé  .....

**6-Examen radiologique :**

- Radiographie standard du coude : Face  Profil  Autres
  
- Type de fracture (classification de l'AO) :
  - A : Fractures extra articulaires : A1  A2  A3
  - B : Fractures uni condyliennes : B1  B2  B3
  - C : Fractures sus et inter condyliennes : C1  C2  C3
  
- Lésions associés : - Luxation du coude  Fracture de la tête radiale  Fracture de l'olécrane   
- Autres

**7- Délai entre l'admission et la prise en charge :** .....

**8- Prise en charge :**

- Traitement médical : Antalgiques  AINS  Antibio prophylaxie  Autres
  
- Traitement orthopédique: Immobilisation plâtrée  Réduction par traction   
Autres
  
- Traitement chirurgical :
  - Technique opératoire :
  - \* Type d'anesthésie : Générale  Locorégionale  Autres
  
  - \* Position du malade : Décubitus : Dorsal  Latéral  Ventral
  
  - \* Voie d'abord : Postérieure : Transtricipitale  Paratricipitale  Transolécranienne   
Latérale  Médiale  Double voie  Autres   
Transposition antérieure du nerf ulnaire : Oui  Non
  
  - \* Matériel d'ostéosynthèse utilisé : Plaque vissée  Embrochage   
Vissage  Fixateur externe
  
  - \* stabilité du montage : Stable  Instable
  
  - \* Gestes associés : Greffe osseuse  Couverture cutanée  Réparation ligamentaire
  
  - \* Autres méthodes chirurgicales : Arthroplastie (prothèse)  Résections osseuses
  
  - \* Test de stabilité du coude : Stable  Instable

- Suites post opératoire : - Immobilisation : Plâtrée  ..... Attelle   
- Rééducation : Immédiate  Différée   
- Complications immédiate : Infection  Démontage   
Neuropathie .....  
Autres .....  
- Traitement des complications : .....

**9- Evolution :**

- Recul : .....
- Complications secondaires : Déplacement secondaire  Algodystrophie  Infection
- Traitement des complications : .....
- Complications tardives : Raideur  Cal vicieux  Pseudarthrose  Arthrose   
Autres .....
- Traitement des complications :.....
- Radiographie de contrôle : Consolidation : Oui  Non

**10-Résultats fonctionnels (Score de la Mayo clinic) :**

➤ Résultats :

- Excellent (90 à 100 points) : .....  - Bon (75 à 89) : .....   
- Moyen (60 à 74) : .....  - Mauvais (< 60) : .....

## Evaluation fonctionnelle de la Mayo Clinic (Annexe 2)

<b>Douleur (45 points)</b>	aucune	45
	légère	30
	modérée	15
	sévère	0
<hr/>		
<b>Amplitude (20)</b>	> 100°	20
	50-100	15
	< 50°	5
<hr/>		
<b>Stabilité (10)</b>	stable	10
	instabilité modérée	5 (= < de 10° de varus/valgus)
	instabilité franche	0 (= > de 10° de varus/valgus)
<hr/>		
<b>Fonction (25)</b>	se coiffer	5
	manger	5
	toilette	5
	enfiler une chemise	5
	se chausser	5
<hr/>		
Maximum possible: 100 points. (>90 = excellent, 75 à 89 = bon, 60 à 74 = moyen, < 60 = mauvais).		



***RESUMES***

## RESUME

Les fractures de la palette humérale sont relativement rares chez l'adulte. Leur pronostic est souvent bon, mais elles peuvent mettre en cause la fonction du coude. Le traitement repose principalement sur la chirurgie de reconstruction par ostéosynthèse. Notre travail porte sur 50 cas de fractures de la palette humérale au service de traumatologie orthopédique (A) du CHU Mohammed VI de Marrakech, sur une période de 05 ans, allant de 2005 à 2010. Le but de notre étude était d'analyser les résultats en fonction de type de la fracture et du traitement entrepris.

L'âge moyen était de 41,14 ans (extrêmes de 16 à 82 ans). Une prédominance masculine (76% des cas). Le côté gauche était touché dans 68% des cas. Les circonstances traumatiques étaient dominées par les accidents de la voie publique (42%). Le mécanisme était direct dans 82% des cas. La majorité des fractures étaient de type C (52%) selon la classification de l'association d'ostéosynthèse (AO). L'association lésionnelle était présente dans 42% des cas, dominée par l'ouverture cutanée (26%).

Le traitement chirurgical était la règle (100% des cas), via un abord postérieur dans 68% des cas, surtout par double plaque 1/3 de tube (36%).

Les complications retrouvées étaient 4 cas d'infection, 3 cas de raideur du coude, 2 cas de pseudarthrose septique, un cas de démontage du matériel, ainsi qu'un cas de paresthésie du nerf ulnaire. 40 patients ont été revus et évalués parmi 50. Les résultats fonctionnels étaient excellents dans 25% des cas, bons dans 45% des cas, moyens dans 20% des cas et mauvais dans 10% des cas.



## SUMMARY

Fractures of the humeral palette in adults are relatively uncommon. Their prognosis is often good, but they could implicate the function of the elbow. The treatment is essentially based on reconstructive surgery by osteosynthesis. Our study was about 50 cases of fractures of the humeral palette at the department of orthopedics & traumatology (A) in the university hospital Mohammed VI in Marrakech, for a period of 5 years, starting from 2005 to 2010. The aim of our study is to analyze the results according to type of fracture and treatment undertaken.

The average age was 41, 14 years (range 16–82 years). Male predominance was higher than females (75% of cases). The left side was affected in 68% of cases. The traumatic circumstances were dominated by traffic accidents (42%). The mechanism was direct in 82% of cases. The majority of fractures were of the type C (52%) according to osteosynthesis association classification (AO). Associated injury was present in 42% of cases, dominated by skin incision (26%).

Surgical treatment was the rule (100% of cases), conducted through a posterior approach in 68% of cases, especially with double 1/3 tubular plates (36%).

The Complications observed were 4 cases of infection, 3 cases of elbow stiffness, 2 cases of septic pseudarthrosis, one case of dismantling hardware, one case of presthesia of the ulnar nerve. 40 patients were reviewed and evaluated among 50. Functional results were excellent in 25% of cases, good in 45% of cases, fair in 20% of cases and poor in 10% of cases.

ملخص

( )

.2010 2005

16

82

) 41 ,41

%68

.( %76)

(

%82

.%42

(%52) ( )

.( . . )

·%26

%42

.%36 3/1

%68

3

4 :

%25

.50

40

10

20

%45



***BIBLIOGRAPHIE***

1. **Korner J, Lill H, Müller LP, Rommens PM, Schneider E, Linke B.**  
The LCP-concept in the operative treatment of distal humerus fractures: biological, biomechanical and surgical aspects.  
*Injury 2003;34(2):20-30.*
2. **Lecestre P, Aubaniac JM, Claisse P, Copin G, Dupont JY, Duriau F et al.**  
Les fractures de l'extrémité inférieure de l'humérus chez l'adulte.  
*Table ronde de la SOFCOT 1979. Rev Chir Orthop 1980;66(2):21-50.*
3. **Charissoux JL, Mabit C, Fourastier J, Baccari R, Emily S, Cappelli M et al.**  
Comminuted intra-articular fractures of the distal humerus in elderly patients.  
*Rev Chir Orthop Reparatrice Appar Mot 2008;94(4):36-62.*
4. **Strauss EJ, Alaia M, Egol KA.**  
Management of distal humeral fractures in the elderly.  
*Injury 2007;38(3):10-6.*
5. **Robinson CM, Hill RM, Jacobs N, Dall G, Court-Brown CM.**  
Adult distal humeral metaphyseal fractures: epidemiology and results of treatment.  
*J Orthop Trauma 2003;17(1):38-47.*
6. **Dhawan M, Nijhawan VK, Mandal SP, Maini P.**  
Closed intra-articular fractures of the distal end of humerus in adults: operative treatment and results.  
*Indian J Orthop 2003;37(3):156-9.*
7. **Allende CA, Allende BT, Allende BL, Bitar I, Gonzalez G.**  
Intercondylar distal humerus fractures: surgical treatment and results.  
*Chir Main 2004;23(2):85-95.*
8. **Taouili H, Rafai M, Bendriss A, Abdelouadoud M, Garch A, Largab A.**  
Traitement chirurgical des fractures de la palette humérale. A propos de 50 cas.  
*Rev Maroc Chir Orthop Traumatol 2008;34:27-31.*
9. **Elhage R, Maynou C, Jugnet PM, Mestdagh H.**  
Résultats à long terme du traitement chirurgical des fractures bicondyliennes de l'extrémité distale de l'humérus chez l'adulte.  
*Chir Main 2001;20(2):144-54.*

- 10. Sané AD, Dakouré PW, Diémé CB, Kinkpé CV, Dansokho AV, Ndiaye A et al.**  
Olecranon osteotomy in the treatment of distal humeral fractures in adults : anatomical and functional evaluation of the elbow in 14 cases.  
*Chir Main* 2009;28(2):93-8.
- 11. Pankaj A, Mallinath G, Malhotra R, Bhan S.**  
Surgical management of intercondylar fractures of the humerus using triceps reflecting anconeus pedicle (TRAP) approach.  
*Indian J Orthop* 2007;41(3):219-23.
- 12. Lawson LM, Hans-Moevi Akue AK, Lawson LE, Danmitonde P, Padonou JL.**  
Facteurs épidémiologiques et résultats du traitement chirurgical des fractures de la palette humérale chez l'adulte à Cotonou. A propos de 19 cas.  
*Tun Orthop* 2010;3(1):51-4.
- 13. Doornberg JN, Van Duijn PJ, Linzel D, Ring DC, Zurakowski D, Marti RK, et al.**  
Surgical treatment of intra-articular fractures of the distal part of the humerus. Functional outcome after twelve to thirty years.  
*J Bone Joint Surg Am* 2007;89(7):1524-32.
- 14. Sané AD, Diémé CB, Keita I, Couliblaly Ndiaye NF, Kinkpé CV, Ndiaye A et al.**  
Traitement des fractures de l'extrémité distale de l'humérus chez l'adulte : A propos de 36 cas.  
*Med Afr Noire* 2009;56(2):65-8.
- 15. Hachimi H.**  
Le traitement chirurgical des fractures de la palette humérale chez l'adulte : A propos de 33 cas.  
*Thèse Doctorat Médecine, Fés; 2007, n° 119, 119 pages.*
- 16. Elkhoyaali A.**  
Le traitement chirurgical des fractures de la palette humérale. Expérience du service de traumatologie orthopédie de l'H.M.I.M.V de Rabat (A propos de 45 cas).  
*Thèse Doctorat Médecine, Rabat; 2006, n° 356, 181 pages.*
- 17. Kihel H.**  
Fractures de la palette humérale chez l'adulte à propos de 79 cas du CHU Ibn Sina à Rabat.  
*Thèse Doctorat Médecine, Rabat; 2006, n° 255, 109 pages.*

- 18. Huang TL, Chiu FY, Chuang TY, Chen TH.**  
Surgical treatment of acute displaced fractures of adult distal humerus with reconstruction plate.  
*Injury 2004;35(11):1143-8.*
- 19. Garch A, Rahmi M, Koulali K, Cohen D, Largab A, Trafegh M.**  
Voie d'abord postérieure du coude respectant l'appareil extenseur : intérêt dans les fractures de la palette humérale .  
*Rev Maroc Chir Orthop Traumato 2002;17:36-41.*
- 20. Allain J, Pannier S, Goutallier D.**  
Traumatismes du coude.  
*EMC, Médecine d'urgence,25-200-F-20,2007,14p.*
- 21. Marcireau D, Oberlin C.**  
Fractures de la palette humérale de l'adulte.  
*EMC, Appareil locomoteur,14-041-A-10,1995,8p.*
- 22. Sané AD, Ndaw M, Diémé C, Coulibaly-Ndiaye NF, Ndiaye A, Sy MH et al.**  
The traffic elbow. A série of 9 cases.  
*Chir Main 2007;26:221-6.*
- 23. Arannau F, Zaddoug O, Rifai R, Kharmaz M, Berrada MS, Lamrani MO et al.**  
Traumatismes ouverts du coude.  
*Rev Maroc Chir Orthop Traumato 2004;20:3-6.*
- 24. Massin P.**  
Conduite à tenir devant un traumatisme du coude.  
*Séminaire SFMU 2003.*
- 25. Judet T, Peyre M, Marmorat JL, Besch S.**  
Examen clinique d'un coude post-traumatique.  
*Journal de Traumatologie du Sport. 2009;26(2):123-6.*
- 26. Fontanel A.**  
Traumatisme du coude : Situations cliniques autorisent une prise en charge non immédiate.  
*SFMU, Urgences 2007.*

27. **Godefory D, Rousselin B, Sarazin L.**  
Imagerie des traumatismes du coude de l'adulte.  
*J Radiol* 2007;88(5):734-40.
28. **Judet T.**  
Fractures de l'extrémité inférieure de l'humérus de l'adulte.  
*Conférences d'enseignement de la SOFCOT 2000*;73:81-90.
29. **Chantelot C, Wavreille G.**  
Fracture de la palette humérale de l'adulte.  
*EMC, Appareil locomoteur, 14-041-A-10, 2006, 12p.*
30. **Salon A.**  
Fracture et luxation récentes du coude de l'adulte.  
*Kinésithérapie scientifique* 1992;316:11-26.
31. **Kamineni S, Morrey BF.**  
Distal humeral fractures treated with noncustom total elbow replacement.  
*J Bone Joint Surg Am* 2004;86(5):940-7.
32. **Throckmorton TW, Zarkadas PC, Steinmann SP.**  
Distal humerus fractures.  
*Hand Clin* 2007;23:457-69.
33. **Wong AS, Baratz ME.**  
Elbow fractures : Distal humerus.  
*J Hand Surg Am* 2009;34(1):176-90.
34. **Holdsworth BJ, Mossad MM.**  
Fractures of the adult distal humerus. Elbow function after internal fixation.  
*J Bone Joint Surg Br* 1990;72(3):362-5.
35. **Eralp L, Kocaoglu M, Sar C, Atalar AC.**  
Surgical treatment of distal intraarticular humeral fractures in adults.  
*Int Orthop* 2001;25(1):46-50.
36. **Cadot B, Da Silva Rosa R, Tawil HJ.**  
Fractures de l'extrémité inférieure de l'humérus : techniques chirurgicales.  
*Encycl Méd Chir, Techniques chirurgicales-Orthopédie-Traumatologie, 44-322, 2003, 11p.*

- 37. Ennis O, Miller D, Kelly CP.**  
Fractures of the adult elbow.  
*Current Orthopaedics 2008;22(2):111-31.*
- 38. Ulusal AE, Boz U, Sertöz Z, Ustaoglu RG.**  
Approaches to distal humeral fractures in adults and comparison of treatment results.  
*Acta Orthop Traumatol Turc 2006;40(1):22-8.*
- 39. Mannuedu A, Hoffmeyer P, Haluzicky M, Blanc Y, Borst F.**  
Fractures de la palette humérale chez l'adulte: évaluation fonctionnelle et mesures de forces isométriques.  
*Rev Chir Orthop 1997;83:551-60.*
- 40. Birch PC, Downing NJ, Holdsworth BJ.**  
Long- term elbow function of distal humerus fractures treated by internal fixation.  
*J Bone Joint Surg Br 2003;85(2):98.*
- 41. Lahdidi SE.**  
Le traitement chirurgical des fractures de la palette humérale à l'hôpital Mohammed V de Casablanca (A propos de 50 cas).  
*Thèse Doctorat Médecine, Casablanca; 2006, n° 61, 98 pages.*
- 42. Raiss M, Hrorra A, Moughil S, Mahfoud M, Elbardouni A, Oudghiri M et al.**  
Fracture de la palette humérale chez l'adulte. A propos de 63 cas.  
*Lyon chirurgical 1995;91(5):397-400.*
- 43. Feron JM, Jacquot F, Signoret TF.**  
Traitement chirurgical des fractures sus et intercondylienne du coude de l'adulte.  
*Pathologie chirurgicale du coude 1999. P:99-103.*
- 44. Pajarinen J, Björkenheim JM.**  
Operative treatment of type C intercondylar fractures of the distal humerus: results after a mean follow-up of 2 years in a series of 18 patients.  
*J Shoulder Elbow Surg 2002;11(1):48-52.*
- 45. Lecestre P, Dupont JY, Lortat-Jacob A, Ramadier JO.**  
Les fractures complexes de l'extrémité inférieure de l'humérus chez l'adulte. A propos de 66 cas dont 55 opérés.  
*Rev Chir Orthop 1979;65(1):11-23.*



46. **Saragagliya A, Dayez J, Carpentier E, Butel J.**  
Les fractures de la palette humérale de l'adulte: influence de la tactique per et post-opératoire sur les résultats : à propos de 70 ostéosynthèses.  
*J Chir Elbow Surg 1986;123(1):11-7.*
47. **de Jager LT, Hoffman EB.**  
Fracture-separation of the distal humeral epiphysis.  
*J Bone Joint Surg Br 1991;73(1):143-6.*
48. **Tahiri N, Rafai M, Bendriss A, Largab A, Trafah M.**  
Les luxations-fractures du coude (A propos de 50 cas).  
*Rev Maroc Chir Orthop Traumatol 2006;26:33-6.*
49. **Rueger JM, Rücker A, Briem D.**  
Distal fracture of the humerus.  
*Chirurg 2007;78(10):959-71.*
50. **O'Driscoll SW.**  
Optimizing stability in distal humeral fracture fixation.  
*J Shoulder Elbow Surg 2005;14(1):186-94.*
51. **Ilyas AM, Jubiter JB.**  
Treatment of distal humerus fractures.  
*Acta Chir Orthop Traumatol Cech 2008;75(1):6-15.*
52. **Korner J, Lill H, Müller LP, Hessmann M, Kopf K, Goldhahn J et al.**  
Distal humerus fractures in elderly patients: results after open reduction and internal fixation.  
*Osteoporos Int 2005;16(2):73-9.*
53. **Talha A, Toulemonde JL, Cronier P, Lorimier G, Ghestem P, Guntz M.**  
Fractures sus et intercondyliennes de l'extrémité distale de l'humérus chez l'adulte: à propos de 28 ostéosynthèses.  
*J Chir 1989;126(4):217-24.*
54. **Benoit J, Dupont JY, Beaufils Ph, Lortat-jacob A.**  
Voies d'abord du coude.  
*EMC, Techniques chirurgicales-Orthopédie-Traumatologie, 44-320, 4.9.06.*

55. **Singh II, Waikhom S.**  
Internal fixations of type C fracture of distal humerus.  
*Indian J Orthop* 2004;38(2):110-2.
56. **Gupta R, Khanchandani P.**  
Intercondylar fractures of the distal humerus in adults: a critical analysis of 55 cases.  
*Injury* 2002;33(6):511-5.
57. **Dos Remedios C, Wavreille G, Chantelot C, Fontaine C.**  
Voies d'abord du coude.  
*Encycl Médi Chir, Techniques chirurgicales-Orthopédie-Traumatologie*,44-320,2003,14p.
58. **Roques B.**  
Fractures de l'extrémité inférieure de l'humérus.  
*Pathologie chirurgicale du coude* 1999. P:91-98.
59. **Shahane SA, Stanley D.**  
A posterior approach to the elbow.  
*J Bone Joint Surg Br* 1999;81:1020-2.
60. **Pollock JW, Athwal GS, Steinmann SP.**  
Surgical exposures for distal humerus fractures: a review.  
*Clin Anat* 2008;21(8):757-68.
61. **Athwal GS, Rispoli DM, Steinmann SP.**  
The onconeus flap transolecranon approach to the distal humerus.  
*J Orthop Traumatol* 2006;20(4):282-5.
62. **Coles CP, Barei DP, Nork SE, Taitsman LA, Hanel DP, Bradford Henly M.**  
The olecranon osteotomy: a six-year experience in the treatment of intraarticular fractures of the distal humerus.  
*J Orthop Trauma* 2006;20(3):164-71.
63. **Ring D, Gulotta L, Chin K, Jupiter JB.**  
Olecranon osteotomy for exposure of fractures and nonunions of the distal humerus.  
*J Orthop Trauma* 2004;18(7):446-9.

64. **Mckee MD, Wilson TL, Winston L, Schemitsch EH, Richards RR.**  
Functionel outcome following surgical treatment of intra-articular distal humeral fractures through a posterior approach.  
*J Bone Joint Surg Am* 200;28(12):1701-7.
65. **Ring D, Jupiter JB.**  
Complex fractures of the distal humerus and their complications.  
*J Shoulder Elbow Surg* 1999;8(1):85-97.
66. **Brouwer KM, Guitton TG, Doornberg JN, Kloen P, Jubiter JB, Ring D.**  
Fractures of the medial column of the distal humerus in adults.  
*J Hand Surg* 2009;34(3):439-45.
67. **Anglen J.**  
Distal humerus fractures.  
*J Am Acad Orthop Surg* 2005;13(5):291-7.
68. **Shin R, Ring D.**  
The ulnair nerve in elbow trauma.  
*J Bone Joint Surg Am* 2007;89(5):1108-16.
69. **Jupiter JB, Neff U, Holzach P, Allgöwer M.**  
Intercondylar fractures of the humerus. An operative approach.  
*J Bone Joint Surg Am* 1985;67(2):226-39.
70. **Sanchez-Sotelo J, Torchia ME, O'Driscoll SW.**  
Complex disal humeral fractures: internal fixation with a principle-based parallel-plate technique.  
*J Bone Joint Surg Am* 2007;89(5):961-9.
71. **Wang KC, Shih HN, Hsu KY, Shih CH.**  
Intercondylar fractures of the distal humerus: routine anterior subcutaneous transposition of the ulnar nerve in a posterior operative approach.  
*J Trauma* 1994;36(6):770-3.
72. **Kamineni S, Morrey BF.**  
Distal humeral fractures treated with noncustum total elbow replacement. Surgical technique.  
*J Bone Joint Surg Am* 2005;87(1 pt 1):41-50.

73. **Korner J, Diederichs G, Arzdorf M, Lill H, Josten C, Schneider E et al.**  
A biomechanical evaluation of methods of distal humerus fracture fixation using locking compression plates versus conventional reconstruction plates.  
*J Orthop Trauma* 2004;18(5):286-93.
74. **Elkowitz SJ, Kubiak EN, Polatsch D, Copeer J, Kummer EJ, Koval KJ.**  
Comparaison of two headless screw designs for fixation of capitellum fractures.  
*Bull Hosp Jt Dis* 2003;61(3-4):123-6.
75. **Chantelot C, Robert G, Aihonnou T, Gueguen G, Migaud H, Fontaine C.**  
Intérêt du fixateur externe dans le traitement des fractures de l'humérus: à propos de 23 fixateurs Orthofix®.  
*Chir Main* 2002;21(2):134-9.
76. **Min W, Anwar A, Ding BC, Tejwani NC.**  
Open distal humerus fractures. Review of the literature.  
*Bull Nyu Hosp Jt Dis* 2010;68(4):257-61.
77. **Helfet DL, Hotchkiss RN.**  
Internal fixation of the distal humerus: a biomechanical comparison of methods.  
*J Orthop Trauma* 1990;4(3):260-4.
78. **Arnander MW, Reeves A, MacLeod IA, Pinto TM, Khaleel A.**  
A biomechanical comparison of plate configuration in distal humerus fractures.  
*J Orthop Trauma* 2008;22(5):332-6.
79. **Luegmair M, Timofiev E, Chirpaz-Cerbat JM.**  
Surgical treatment of AO type C distal humerus fractures: internal fixation with a Y-shaped reconstruction (Lambda) plate.  
*J Shoulder Elbow Surg* 2008;17(1):113-20.
80. **Fornasiéri C, Staub C, Tourné Y, Rumelhart C, Saragaglia D.**  
Biomechanical comparative study of three type of osteosynthesis in the treatment of supra and intercondylar fractures of the the humerus in adults.  
*Rev Chir Orthop Reparatrice Appar Mot* 1997;83(3):237-42.
81. **Södergard J, Sandelin J, Böstman O.**  
Mechanical failures of internal fixation in T and Y fractures of the distal humerus.  
*J Trauma* 1992;33(5):687-90.

- 82. Jacobson SR, Glisson RR, Urbaniac JR.**  
Comparaison of distal humeral fracture fixation: a biomechanical study.  
*J South Orthop Assoc 1997;6(4):241-9.*
- 83. Sanders R, Raney E, Pipkin S.**  
Operative treatment of bicondylar intraarticular fractures of the distal humerus.  
*Orthopedics 1992;15(2):159-63.*
- 84. Greiner S, Haas NP, Bail HJ.**  
Outcome after open reduction and angular stable internal fixation for supra-intercondylar fractures of the distal humerus: preliminary results with the LCP distal humerus system.  
*Arch Orthop Trauma Surg 2008;128(7):723-9.*
- 85. Self J, Viegas SF, Buford WL, Patterson RM.**  
A comparison of double plate fixation methods of complex distal humerus fractures.  
*J Shoulder Elbow Surg 1995;4(1 Pt 1):10-6.*
- 86. Lortat-Jacob A, Hardy P.**  
La plaque interne prémoulée pour les fractures complexes de l'extrémité inférieure de l'humérus: complément de la plaque prémoulée externe.  
*Rev Chir Orthop 1989;75(5):347-9.*
- 87. Schuster I, Korner J, Arzdorf M, Schwieger K, Diederichs G, Linke B.**  
Biomechanical comparison in cadaver specimens of three different 90-degree double plate osteosyntheses for simulated C2-type distal humerus fractures with varying bone densities.  
*J Orthop Trauma 2008;22(2):113-20.*
- 88. Papaioannau N, Babis GC, Kalavritinos J, Pantazopoulos T.**  
Operative treatment of type C intra-articular fractures of the distal humerus: the role of stability achieved at surgery on final outcome.  
*Injury 1995;26(3):169-73.*
- 89. Chamseddine A, Hamdan H, Obeid B, Zein H.**  
Les fractures articulaires frontales de l'extrémité distale de l'humérus.  
*Chir Main 2009;28(2):352-62.*
- 90. Di Schino M, Allizard M, Dran G, Lorthioir JM, Grimaldi F, Merrien Y.**  
Les fractures du capitellum huméral de découverte tardive.  
*Rev Chir Orthop 1991;77(6):432-4.*

91. **Hachimi K, Hattoma N, Sennoune B, Rafai M, Largab A, Trafah M.**  
Surgical treatment of capitellum fractures in the adult. Eight case reports.  
*Chir Main* 2004;23(2):79-84.
92. **Mansat P, Bounevialle N.**  
Prothèse totale du coude de première intention.  
*EMC, Techniques chirurgicales-Orthopédie-Traumatologie, 44-338, 2010.*
93. **Rousselon T, Chervin J, Vercoutère M, Masmajeun E.**  
Pathologies du coude et rééducation.  
*EMC, Kinésithérapie-Médecine physique-Réadaptation, 26-213-B-10, 2006.*
94. **Morrey BF, Askew LJ, Chao EY.**  
A biomechanical study of normal function elbow motion.  
*J Bone Joint Surg Am* 1981;63(6):872-7.
95. **Benoit J, Dupont JY, Beaufils Ph, Lecestre P, Lortat-Jacob A.**  
Techniques opératoires du coude.  
*EMC, Techniques chirurgicales-Othopédie-Traumatologie, 44-325, 4.9.06.*
96. **Jupiter JB.**  
Complex fractures of the distal part of the humerus and associated complications.  
*J Bone Joint Surg Am* 1994;76:1252-64.
97. **Ring D, Jupiter JB, Gulotta L.**  
Articular fractures of distal part of the humerus.  
*J Bone Joint Surg Am* 2003;85(2):232-8.
98. **Cabrol E, Lefevre C, Le Nen D, Riot O.**  
Complications des fractures.  
*EMC, Appareil locomoteur, 14-031-A-80, 1993.*
99. **Bleton R.**  
Arthrolyses du coude.  
*Encycl Méd Chir, Techniques chirurgicales-Orthopédie-Traumatologie, 44-329, 2002, 10p.*
100. **Bonnevialle P.**  
Complications des fractures des membres de l'adulte.  
*EMC, Appareil locomoteur, 14-031-A-80, 2006.*

101. **King AR, Moran SL, Steinmann SP.**  
Humeral nonunion.  
*Hand Clin 2007;23(4):449-56.*
102. **Kundel K, Braun W, Wieberneit J, Rüter A.**  
Intraarticular distal humerus fractures. Factors affecting functional outcome.  
*Clin Orthop Relat Res 1996;332:200-8.*
103. **Kinik H, Atalar H, Mergen E.**  
Mangement of distal humerus fractures in adults.  
*Arch Orthop Trauma Surg 1999;119:467-9.*

# قسم الطبيب

اقسمُ باللهِ العَظِيمِ

أن أراقبَ اللهَ في مهنتي.

وأن أصونَ حياةَ الإنسانِ في كآفةِ أطوارها في كل الظروف والأحوال بآذلاً  
وسعي في استنقاذها من الهلاكِ والمرَضِ

والألم والقلق.

وأن أحفظَ للناسِ كرامَتَهُم، وأسْتُرَ عَوْرَتَهُم، وأكتمَ سِرَّهُم.

وأن أكونَ على الدوامِ من وسائلِ رحمةِ الله، بآذلاً رعايتي الطبية للقريب  
والبعيد، للصالح والطالح، والصديق والعدو.

وأن أثابرَ على طلبِ العلم، أسخره لنفعِ الإنسانِ .. لا لأذاه.

وأن أوقرَ مَنْ عَلَّمَنِي، وأَعْلَمَ مَنْ يَصْغُرَنِي، وأكونَ أخاً لكلِّ زميلٍ في المهنة  
الطبية

مُتعاونينَ على البرِّ والتقوى.

وأن تكونَ حياتي مصداقَ إيماني في سري وَعَلائيتي ، نقيّةٍ ممّا يُشِينها تجاهَ  
اللهِ ورَسُولِهِ وَالْمُؤْمِنِينَ.

والله على ما أقول شهيد





## علاج كسور اللوح العضدي عند الإنسان البالغ

الأطروحة

قدمت ونوقشت علانية يوم .../.../2011

من طرف

الآنسة إيمان الدكاني

المزودة في 23 ماي 1985 بأبوظبي

لتحليل شهادة الدكتوراه في الطب

الكلمات الأساسية:

كسر - اللوح العضدي - تثبيت العظام - المرفق - الإصابات المرافقة

### اللجنة

الرئيسة	س. الحسن	السيدة
	أستاذة في أمراض العظام و المفاصل	
المشرف	ح. سعدي	السيد
	أستاذ مبرز في جراحة العظام و المفاصل	
	ط. فكري	السيد
	أستاذ في جراحة العظام و المفاصل	
	ف. كلوبا	السيد
	أستاذ مبرز في جراحة العظام و المفاصل	
	ر. نعمان	السيد
	أستاذ في أمراض العظام و المفاصل	
	ح. عثمان	السيد
	أستاذ مبرز في جراحة الأعصاب و الدماغ	

الحكام



جامعة القاضي عياض  
كلية الطب و الصيدلة  
مراكش

أطروحة رقم 33

سنة 2011

## علاج كسور اللوح العضدي عند الإنسان البالغ

الأطروحة

قدمت ونوقشت علانية يوم .../.../2011

من طرف

الآنسة إيمان الدكاني

المزودة في 23 ماي 1985 بأبلي

لتيل شهادة الدكتوراه في الطب

الكلمات الأساسية:

كسر - اللوح العضدي - تثبيت العظام - المرفق - الإصابات المرافقة

الجنة

الرئيسة	س. الحسنى	السيدة
المشرف	استاذة في أمراض العظام و المفاصل ح. سعدي	السيد
الحكام	استاذ مبرز في جراحة العظام و المفاصل طر فكري	السيد
	استاذ في جراحة العظام و المفاصل ف. كلوبا	السيد
	استاذ مبرز في جراحة العظام و المفاصل ر. نعمان	السيد
	استاذ في أمراض العظام و المفاصل ح. حنان	السيد
	استاذ مبرز في جراحة الأعصاب و الدماغ	