UNIVERSITE CADI AYYAD

FACULTE DE MEDECINE ET DEPHARMACIE

Année 2011 Thèse N° 144

L'APPORT DE L'ECHOCOEUR CHEZ LE NOUVEAU NE EXPERIENCE DU SERVICE DE REANIMATION NEONATALE DE CHU MOHAMMED VI-MARRAKECH

THESE

PRESENTEE ET SOUTENUE PUBLIQUEMENT LE .../11/2011

PAR

Mme BTISSAM BELHOUCHA

Née le 13/01/1985 à Marrakech

Médecin interne du CHU Mohamed VI de Marrakech

POUR L'OBTENTION DU DOCTORAT EN MEDECINE

MOTS-CLES

Cardiopathie congénitale- Nouveau né- Echocardiographie- Pronostic

---

JURY

Mr.	S. YOUNOUS Professeur agrégé d'Anesthésie-Réanimation	PRESIDENT
Mr	A. ABOUSSAD Professeur de Néonatologie.	RAPPORTEUR
Mr.	D. BOUMZEBRA Professeur de Chirurgie Cardiovasculaire	JUGES
Mr.	M. EL HATTAOUI Professeur agrégé de Cardiologie	

بسم الله الرحمـَن الرحيم

اقْرَأْ باسْمِ رَبِّكَ الَّذِي خَلَقَ(1)

خَلَقَ الإِنسَانَ مِنْ عَلَق(2)

اقْرَأْ وَرَبُّكَ الأَكْرَمُ(3)

الَّذِي عَلَّمَ بِالْقَلَمِ (4)

عَلَّمَ الإِنسَانَ مَا لَمْ يَعْلَمْ(5)

صدق الله العظيم

قسم الطبيب

بسم الله الرحمن الرحيم

أُقْسِمُ بِاللهِ العَظِيمْ

أن أراقبَ الله في مِهنَتِي

وأن أصُونَ حياة الإنسان في كافّةِ أطوَارِهَا في كل الظروف والأحوال بَاذِلاً وسْعِي في استنقاذها مِن الهَلاكِ والمرَضِ والألَم والقَلق.

وأن أَحفَظ لِلنّاسِ كَرامَتهُم، وأسْتر عَوْرَتهُم، وأكتمَ سِرَّهُمْ.

وأن أكونَ عَلى الدوَام من وسائِل رحمة الله، باذلا رِعَايَتي الطبية للقريب والبعيد، للصالح والطالح، والصديق والعدو.

وأن أثابر على طلب العلم، أُسَخِره لنفعِ الإنسَان..لا لأذَاه.

وأن أُوَقّرَ مَن عَلَّمَني، وأُعَلّمَ مَن يَصْغرني، وأكون أخاً لِكُلِّ زَميلٍ في المِهنَةِ الطبّيّة مُتعَاونِينَ عَلى البرِّ والتقوى.

وأن تكون حياتي مِصْدَاق إيمَاني في سِرّي وَعَلانيَتي، نَقيّةً مِمّا يُشينهَا تجَاهَ الله وَرَسُولِهِ وَالمؤمِنين.

والله على ما أقول شهيد

Liste des professeurs

UNIVERSITE CADI AYYAD

FACULTE DE MEDECINE ET DE PHARMACIE

MARRAKECH

Doyen Honoraire : Pr. Badie-Azzamann MEHADJI

ADMINISTRATION

Doyen	: Pr. Abdelhaq ALAOUI YAZIDI
Vice doyen à la recherche	: Pr. Badia BELAABIDIA
Vice doyen aux affaires pédagogiques	: Pr. Ag Zakaria DAHAMI
Secrétaire Général	: Mr. Azzeddine EL HOUDAIGUI

PROFESSEURS D'ENSEIGNEMENT SUPERIEUR

ABOUSSAD	Abdelmounaim	Néonatologie
AIT BENALI	Said	Neurochirurgie
ALAOUI YAZIDI	Abdelhaq	Pneumo-phtisiologie
BELAABIDIA	Badia	Anatomie-Pathologique
BOUSKRAOUI	Mohammed	Pédiatrie A
CHOULLI	Mohamed Khaled	Neuropharmacologie
EL HASSANI	Selma	Rhumatologie
ESSADKI	Omar	Radiologie

FIKRY	Tarik	Traumatologie- Orthopédie A
FINECH	Benasser	Chirurgie – Générale
KISSANI	Najib	Neurologie
KRATI	Khadija	Gastro-Entérologie
LATIFI	Mohamed	Traumato – Orthopédie B
MOUTAOUAKIL	Abdeljalil	Ophtalmologie
OUSEHAL	Ahmed	Radiologie
RAJI	Abdelaziz	Oto-Rhino-Laryngologie
SARF	Ismail	Urologie
SBIHI	Mohamed	Pédiatrie B
SOUMMANI	Abderraouf	Gynécologie-Obstétrique A

PROFESSEURS AGREGES

ABOULFALAH	Abderrahim	Gynécologie – Obstétrique B
AIT SAB	Imane	Pédiatrie B
AKHDARI	Nadia	Dermatologie
AMAL	Said	Dermatologie
ASMOUKI	Hamid	Gynécologie – Obstétrique A
ASRI	Fatima	Psychiatrie
BENELKHAIAT BENOMAR	Ridouan	Chirurgie – Générale
BOUMZEBRA	Drissi	Chirurgie Cardiovasculaire
CHABAA	Laila	Biochimie

CHELLAK	Saliha	Biochimie-chimie
DAHAMI	Zakaria	Urologie
EL FEZZAZI	Redouane	Chirurgie Pédiatrique
EL HATTAOUI	Mustapha	Cardiologie
ELFIKRI	Abdelghani	Radiologie
ESSAADOUNI	Lamiaa	Médecine Interne
ETTALBI	Saloua	Chirurgie – Réparatrice et plastique
GHANNANE	Houssine	Neurochirurgie
LMEJJATI	Mohamed	Neurochirurgie
LOUZI	Abdelouahed	Chirurgie générale
LRHEZZIOUI	Jawad	Neurochirurgie
MAHMAL	Lahoucine	Hématologie clinique
MANSOURI	Nadia	Chirurgie maxillo-faciale Et stomatologie
MOUDOUNI	Said mohammed	Urologie
NAJEB	Youssef	Traumato - Orthopédie B
OULAD SAIAD	Mohamed	Chirurgie pédiatrique
SAIDI	Halim	Traumato - Orthopédie A
SAMKAOUI	Mohamed Abdenasser	Anesthésie- Réanimation
TAHRI JOUTEI HASSANI	Ali	Radiothérapie
YOUNOUS	Saïd	Anesthésie-Réanimation

PROFESSEURS ASSISTANTS

ABKARI	Imad	Traumatologie-orthopédie B
ABOU EL HASSAN	Taoufik	Anesthésie - réanimation

ABOUSSAIR	Nisrine	Génétique
ADALI	Imane	Psychiatrie
ADALI	Nawal	Neurologie
ADERDOUR	Lahcen	Oto-Rhino-Laryngologie
ADMOU	Brahim	Immunologie
AGHOUTANE	El Mouhtadi	Chirurgie – pédiatrique
AISSAOUI	Younes	Anésthésie Reanimation
AIT BENKADDOUR	Yassir	Gynécologie – Obstétrique A
AIT ESSI	Fouad	Traumatologie-orthopédie B
ALAOUI	Mustapha	Chirurgie Vasculaire périphérique
ALJ	Soumaya	Radiologie
AMINE	Mohamed	Epidémiologie - Clinique
AMRO	Lamyae	Pneumo - phtisiologie
ANIBA	Khalid	Neurochirurgie
ARSALANE	Lamiae	Microbiologie- Virologie
BAHA ALI	Tarik	Ophtalmologie
BAIZRI	Hicham	Endocrinologie et maladies métaboliques
BASRAOUI	Dounia	Radiologie
BASSIR	Ahlam	Gynécologie – Obstétrique B
BELBARAKA	Rhizlane	Oncologie Médicale
BELKHOU	Ahlam	Rhumatologie

BEN DRISS	Laila	Cardiologie
BENCHAMKHA	Yassine	Chirurgie réparatrice et plastique
BENHADDOU	Rajaa	Ophtalmologie
BENHIMA	Mohamed Amine	Traumatologie-orthopédie B
BENJILALI	Laila	Médecine interne
BENZAROUEL	Dounia	Cardiologie
BOUCHENTOUF	Rachid	Pneumo-phtisiologie
BOUKHANNI	Lahcen	Gynécologie – Obstétrique B
BOURRAHOUAT	Aicha	Pédiatrie
BOURROUS	Monir	Pédiatrie A
BSSIS	Mohammed Aziz	Biophysique
CHAFIK	Aziz	Chirurgie Thoracique
CHAFIK	Rachid	Traumatologie-orthopédie A
CHERIF IDRISSI EL GANOUNI	Najat	Radiologie
DAROUASSI	Youssef	Oto-Rhino - Laryngologie
DIFFAA	Azeddine	Gastro - entérologie
DRAISS	Ghizlane	Pédiatrie A
EL ADIB	Ahmed rhassane	Anesthésie-Réanimation
EL AMRANI	Moulay Driss	Anatomie
EL ANSARI	Nawal	Endocrinologie et maladies métaboliques
EL BARNI	Rachid	Chirurgie Générale

EL BOUCHTI	Imane	Rhumatologie
EL BOUIHI	Mohamed	Stomatologie et chirurgie maxillo faciale
EL HAOUATI	Rachid	Chirurgie Cardio Vasculaire
EL HAOURY	Hanane	Traumatologie-orthopédie A
EL HOUDZI	Jamila	Pédiatrie B
EL IDRISSI SLITINE	Nadia	Pédiatrie (Néonatologie)
EL KARIMI	Saloua	Cardiologie
EL KHADER	Ahmed	Chirurgie Générale
EL KHAYARI	Mina	Réanimation médicale
EL MANSOURI	Fadoua	Anatomie - pathologique
EL MEHDI	Atmane	Radiologie
EL MGHARI TABIB	Ghizlane	Endocrinologie et maladies métaboliques
EL OMRANI	Abdelhamid	Radiothérapie
FADILI	Wafaa	Néphrologie
FAKHIR	Bouchra	Gynécologie – Obstétrique B
FAKHIR	Anass	Histologie -embyologie cytogénétique
FICHTALI	Karima	Gynécologie – Obstétrique B
HACHIMI	Abdelhamid	Réanimation médicale
HAJJI	Ibtissam	Ophtalmologie
HAOUACH	Khalil	Hématologie biologique
HAROU	Karam	Gynécologie – Obstétrique A

HOCAR	Ouafa	Dermatologie
JALAL	Hicham	Radiologie
KADDOURI	Said	Médecine interne
KAMILI	El ouafi el aouni	Chirurgie – pédiatrique générale
KHALLOUKI	Mohammed	Anesthésie-Réanimation
KHOUCHANI	Mouna	Radiothérapie
KHOULALI IDRISSI	Khalid	Traumatologie-orthopédie
LAGHMARI	Mehdi	Neurochirurgie
LAKMICHI	Mohamed Amine	Urologie
LAKOUICHMI	Mohammed	Chirurgie maxillo faciale et Stomatologie
LAOUAD	Inas	Néphrologie
LOUHAB	Nissrine	Neurologie
MADHAR	Si Mohamed	Traumatologie-orthopédie A
MANOUDI	Fatiha	Psychiatrie
MAOULAININE	Fadlmrabihrabou	Pédiatrie (Néonatologie)
MARGAD	Omar	Traumatologie – Orthopédie B
MATRANE	Aboubakr	Médecine Nucléaire
MOUAFFAK	Youssef	Anesthésie - Réanimation
MOUFID	Kamal	Urologie
MSOUGGAR	Yassine	Chirurgie Thoracique
NARJIS	Youssef	Chirurgie générale

NEJMI	Hicham	Anesthésie - Réanimation
NOURI	Hassan	Oto-Rhino-Laryngologie
OUALI IDRISSI	Mariem	Radiologie
OUBAHA	Sofia	Physiologie
OUERIAGLI NABIH	Fadoua	Psychiatrie
QACIF	Hassan	Médecine Interne
QAMOUSS	Youssef	Anesthésie - Réanimation
RABBANI	Khalid	Chirurgie générale
RADA	Noureddine	Pédiatrie
RAIS	Hanane	Anatomie-Pathologique
ROCHDI	Youssef	Oto-Rhino-Laryngologie
SAMLANI	Zouhour	Gastro - entérologie
SORAA	Nabila	Microbiologie virologie
TASSI	Noura	Maladies Infectieuses
TAZI	Mohamed Illias	Hématologie clinique
ZAHLANE	Mouna	Médecine interne
ZAHLANE	Kawtar	Microbiologie virologie
ZAOUI	Sanaa	Pharmacologie
ZIADI	Amra	Anesthésie - Réanimation
ZOUGAGHI	Laila	Parasitologie –Mycologie

Dédicaces

Au bon dieu
Tout puissant

Qui m'a inspiré

Qui ma guidé dans le bon chemin

Je vous dois ce qui je suis devenue

Louanges et remerciements

Pour votre clémence et miséricorde

A mon très cher père
Abdelmajid Belhoucha

Aucun mot ne saurait exprimer tout mon amour
et toute ma gratitude.
Merci pour tes sacrifices le long de ces années.
Merci pour ta présence rassurante.
Merci pour tout l'amour que tu procures à notre petite famille…
Tu as toujours été pour moi le père idéal, la lumière qui me guide dans les moments les plus obscures.
En témoignage des profonds liens qui nous unissent, veuillez cher père trouver à travers ce travail l'expression
de mon grand amour, mon attachement
et ma profonde reconnaissance. Puisse ton existence pleine
de sagesse, d'amour me servir d'exemple dans ma vie et dans l'exercice de ma profession.

A ma très chère mère
Saida Belhoucha

Je ne trouverai jamais de mots pour t'exprimer mon profond
attachement et ma reconnaissance pour l'amour,
la tendresse et surtout pour ta présence
dans mes moments les plus difficiles, et si j en suis arrivée là
ce n'est que grâce a toi ma maman adorée.
Tu m'as toujours conseillée et orientée dans la voie du travail
et de l'honneur, ta droiture, conscience et amour pour ta famille
me serviront d'exemple dans la vie.

Mon très cher mari
Karim Ouahbi

Vous avez été toujours là pour moi
Vous représentez pour moi la bonté par excellence
Tendresse et l'exemple même du dévouement.

Je vous dédie ce travail en expression de ma profonde affection et de mon amour

A à mes chères soeoeurs Asma et Ghizlane
mon cher frère Mohammed,

Aucun mot ne saura exprimer tout l'amour que j'ai pour vous.
Vous êtes les frères idéals pour moi, vous avez énormément de qualités
que je ne pourrais pas tous les citer.
Même si la distance nous a séparé, vous étiez et vous resterez toujours
dans mon coeoeur.
Que dieu vous garde, et vous procure santé, bonheur et longue vie.

Ma chère belle mère
Saadia El Hadaoui

Je te dédie ce travail en témoignage de mon grand amour, mon grand respect et ma profonde estime

A la mémoire de mon beau père
Bouchta Ouahbi

J'aurai tant aimé que vous soyez présents aujourd'hui
Que Dieu ait vos âmes et vous accueille dans son paradis en vous
entourant de sa sainte miséricorde.

A la famille ABSAS
A la famille Benbaddan

Cette humble dédicace ne saurait exprimer
mon grand respect et
ma profonde estime.
Que dieu vous protége

A mes très chères amies :

Btissam benbaddan, hayat Benaissa, salma belmekdem, Hind Belhaj, fatima Boutkous, Mona et Zineb darfaoui

Je vous dédie cette thèse en témoignage de ma grande affection et en souvenir des agréables moments passés ensemble.
Je vous adore

A tous les membres de ma promotion
A tous mes enseignants, depuis mes premières années d'étude
A tous ceux qui me sont chers et que j'ai omis de citer

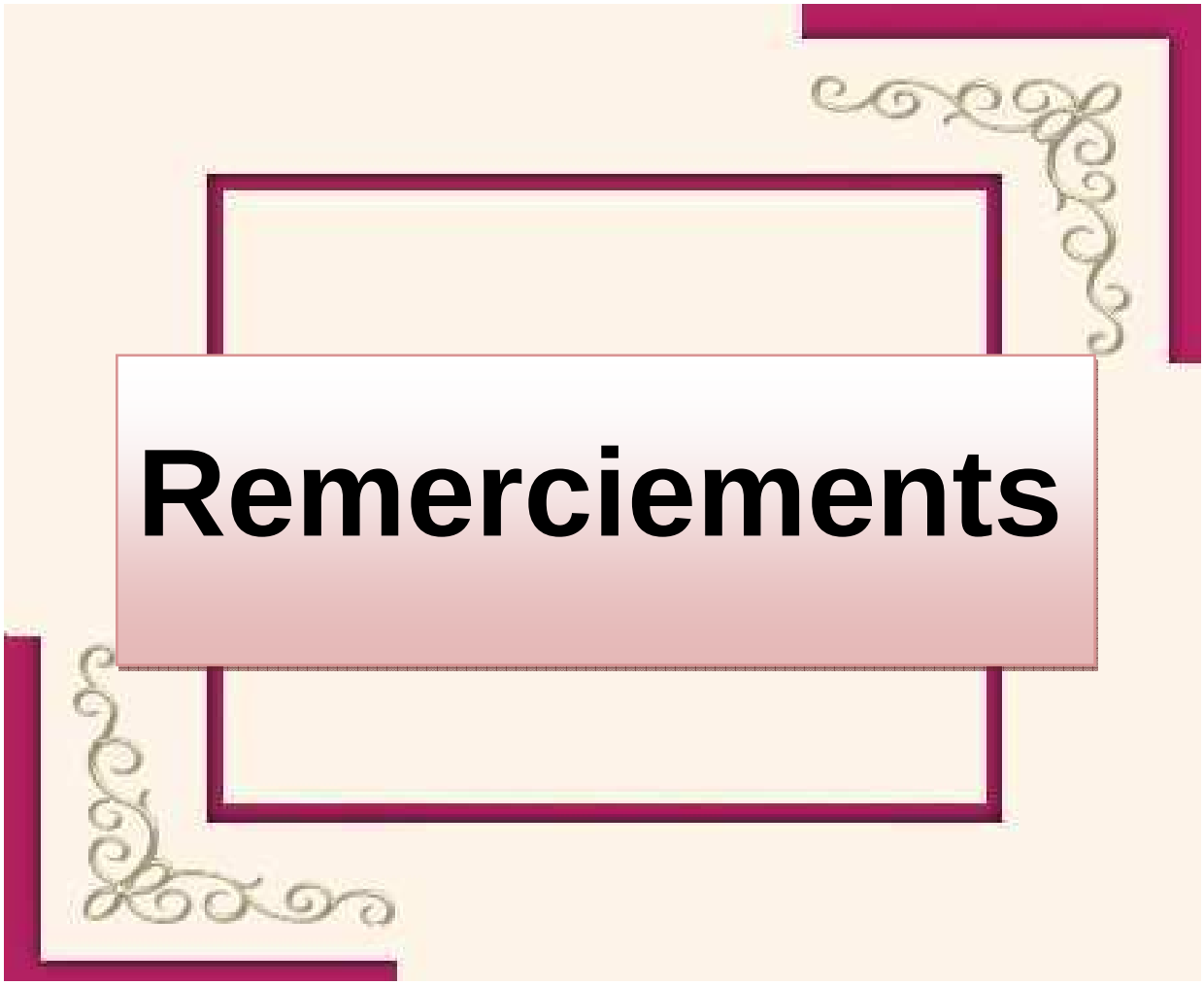

Remerciements

Notre maître, président et rapporteur de thèse

Monsieur le professeur

Abdelmounaim.*ABOUSSAD*

Professeur de la pédiatrie

C'est un grand honneur de nous avoir confié la responsabilité de ce travail.

Nous vous remercions d'avoir veillé à la réalisation de cette thèse.

Nous espérons avoir mérité votre confiance.

Nous avons été particulièrement touchés par votre accueil bienveillant et par votre disponibilité.
Veuillez trouver ici, cher Maître, le témoignage de notre vive gratitudeet de nos respectueux sentiments

A

Notre maître et juge de thèse

Monsieur Saïd Younous

Professeur de Anesthésie-Réanimation

Nous vous remercions d'avoir voulu répondre à notre souhait de vous voir siéger parmi nos membres de jury.
En acceptant de juger notre travail, vous nous accordez un très grand honneur.
Veuillez accepter l'expression de nos considérations les plus distinguées.

A

Notre maître et juge de thèse

Monsieur Drissi BOUMZEBRA

Professeur de Chirurgie Cardiovasculaire

Vous nous faites un grand honneur en acceptant de juger notre travail Vous nous avez reçu avec beaucoup d'amabilité ; nous en avons été très touchés.

Veuillez trouver ici, cher Maître, l'expression de notre reconnaissance et de nos sincères remerciements.

A

Notre maître et juge de thèse

Monsieur **Mustapha EL HATTAOUI**

Professeur de la Cardiologie

Vous nous faites un grand honneur en acceptant de juger notre travail
Vous nous avez reçu avec beaucoup d'amabilité; nous en avons été très touchés.
Veuillez trouver ici, cher Maître, l'expression de notre reconnaissance et de nos sincères remerciements.

Monsieur **Monir bourrous**

Professeur de pédiatrie

Nous vous remercions d'avoir voulu répondre à notre souhait de vous voir siéger parmi nos membres de jury.
En acceptant de juger notre travail, vous nous accordez un très grand honneur.
Veuillez accepter l'expression de nos considérations les plus distinguées

Sommaire

Introduction 1

Objectifs de L'étude 3

Matériel Et Méthodes 4

Résultats 6

I– ETUDE EPIDÉMIOLOGIQUE : 7

1. Répartition selon le sexe 7
2. Répartition en fonction du terme 7
3. Poids et la taille des nouveaux nés 8
4. Antécédents maternels chez les nouveaux nés ayant bénéficié de l'échocardiographie -8
5. Antécédents familiaux chez les nouveaux nés ayant bénéficié de l'échocardiographie 9

II ETUDE CLINIQUE ET PARACLINIQUE : 9

1. Indications de l'échocardiographie 9
2. Résultats de la radiographie de thorax 10
3. Résultats de l'échocardiographie 10
4. Répartition des cardiopathies selon les indications de l'echocoeur 10

3.1 Communication inter auriculaire CIA 11

1. Répartition du CIA selon le sexe 11
2. Antécédents maternels chez les nouveaux nés porteurs de CIA 11
3. Situations cliniques ayant mené au diagnostic de la CIA 11

3.2 .Persistance du canal artériel 12

1. Répartition du PCA selon le sexe 12
2. Antécédents maternels chez les nouveaux nés porteurs de PCA 12
3. Situations cliniques ayant mené au diagnostic de la PCA 13

3.3 .Foramen ovale persistant (FOP) 13

1. Répartition du FOP selon le sexe 14
2. Antécédents maternels chez les nouveaux nés porteurs du FOP 14
3. Situations cliniques ayant mené au diagnostic du FOP 15

3.4. Communication inter ventriculaire (CIV) 15

1. Répartition de la CIV selon le sexe 15
2. Antécédents maternels chez les nouveaux nés porteurs de CIV 15
3. Situations cliniques ayant mené au diagnostic de la CIV 16

3.5. Myocardiopathie hypertrophique (MH) 16

1. Répartition de la MH selon le sexe 16
2. Antécédents maternels chez les nouveaux nés porteurs de la MH 17
3. Situations cliniques ayant mené au diagnostic de la MH 17

3.6 .Transposition des gros vaisseaux TGV 18

1. Répartition de la TGV selon le sexe 18
2. Antécédents maternels chez les nouveaux nés porteurs de TGV 18
3. Situations cliniques ayant mené au diagnostic de la TGV 19

3.7 .Hypertension artérielle pulmonaire (HTAP) 19

1. Répartition de l'htap selon le sexe 19
2. Antécédents maternels chez les nouveaux nés porteurs de l' HTAP 19
3. Situations cliniques ayant mené au diagnostic de l' HTAP 20

3.8 .Autres pathologies 20

- Situs inversus SI 20
- Atrésie mitrale AM 20
- Atrésie tricuspide 20

Discussion 22

I. Rappels sur les ultrasons 23

- L'echographie 2D 24
- L'échographie TM 25
- L'effet doppler 25

II. Echocardiographie normale du nouveau né 25

1. Matériels nécessaires 25
2. Réalisations 27

3. Modes disponibles 27
4. Estimations des pressions 29
5. Fenêtres Thoraciques et les principales coupes obtenues 30
   a. Fenêtre para sternale 30
   b. Fenêtre apicale 30
   c. Fenêtre supra sternale 31
   d. Fenêtre sous costale 31

III. Échocardiographie pathologique du nouveau né 34

1. Cardiopathies congénitales à révélation néonatales 34
   - Répartition en fonction du sexe 35
   - Maladies maternelles et médicaments 36
   - Habitudes toxique 37
   - Age de découverte de la cardiopathie 38
   - Diagnostic anténatal 39
   - Complications 39

2. Principales cardiopathies congénitales 40
3. Nouveau né en hypoxie 55
4. Nouveau né de mère diabétique 58
5. Nouveau né avec malformation 61
6. Nouveau né avec HTAP 62

IV. Utilisation de l'échocardiographie en hémodynamique 67

1. Généralités 67
2. Etude morphologique des cavités cardiaques et des gros vaisseaux 68
3. Evaluation des débits 69
4. Evaluation des pressions 70
5. Etude de la fonction cardiaque 71
6. Etude des différents chocs 73
7. Surveillance 73

Conclusion 76

Résumés 78

Références 84

Introduction

L'échocardiographie est une technique non invasive d'exploration morphologique et dynamique du cœur par les ultrasons.

Elle est sûre, indolore et mobile, impliquant moins de manipulation et de l'interférence qu'une radiographie de thorax ou un ECG.

Le climat de la cardiologie pédiatrique néonatale a été bouleversé par le développement de l'échocardiographie qui permet un bilan anatomique précis, une compréhension exacte de la physiologie de la malformation, l'évaluation de la fonction cardiovasculaire, l'évaluation de la réponse aux traitements médicamenteux et présente aussi un outil de recherche.

En effet, les néonatologistes sont souvent confrontés à des dilemmes cliniques qui sont difficiles à interpréter et à gérer, vu le manque d'informations de base physiologique hémodynamique; l'échographie clinique est utilisée pour améliorer leur compréhension de la physiologie hémodynamique des circonstances cliniques qu''ils gèrent.

Les renseignements fournis, sans risque, sont souvent supérieurs à ceux des explorations hémodynamiques et angiographiques traditionnelles vu les particularités de l'échocardiographie par rapport aux autres domaines de l'échographie. Elle s'adresse à un organe en mouvement constant, ce qui pose des problèmes techniques particuliers. Elle doit donner des renseignements non seulement morphologiques (quant à la taille des cavités, la présence d'une malformation congénitale, d'une déformation géométrique du ventricule gauche [VG] par exemple), mais également des renseignements d'ordre fonctionnel concernant la fonction systolique et diastolique du VG, le fonctionnement des valves

cardiaques et le retentissement d'une valvuloplastie, la présence d'une anomalie de la cinétique segmentaire du VG en cas de cardiopathie ischémique (L 1 ,2 ,3 4)

La valeur des informations diagnostiques et hémodynamiques fournies par l'échocardiographie et la qualité des images obtenues chez le nouveau-né qui est généralement très élevée, supérieure aux images obtenues chez les enfants et les adultes, augmente la demande d'accès à l'échographie fonctionnelle.

OBJECTIFS DE L'ETUDE

- l'objectif principal :

Évaluer l'apport de l'échocardiographie réalisée en cas d'indication d'urgence au service de réanimation néonatale.

- Les objectifs secondaires :

- Discuter les différentes indications de l'échocardiographie néonatale
- Discuter les résultats et les limites de cette exploration

Matériel et méthodes

MATERIEL ET METHODES :

A- Matériel d'étude :

Nous rapportons à travers une étude prospective; une série de 213 nouveaux nés hospitalisés au service réanimation néonatale du CHU MOHAMMED VI de MARRAKECH entre mai2009 et décembre 2010.

Critères d'inclusion

Il s'agit d'une série consécutive ayant inclus toute les échographies réalisées chez les nouveau nés pour :

- Un complément de bilan malformatif
- des signes cliniques évocateurs d'une cardiopathie. Congénitale.
- Des raisons hémodynamiques.
- Des indications systématiques (contexte à risque).
-

B- Méthode d'étude :

Pour la réalisation de ce travail, nous avons élaboré une fiche d'exploitation comprenant les différentes variables nécessaires à cette étude permettant de déterminer les données épidémiologiques, les circonstances cliniques, étiologiques, les données de l'examen clinique et para clinique ainsi que le les indications et les résultats de l'échocardiographie.

Les fiches ont été remplies au lit du malade et ont fait l'objet d'une exploitation informatique par le logiciel « SPSS ».

Résultats

Les résultats

I- ETUDE EPIDÉMIOLOGIQUE :

1. répartition selon le sexe

Les nouveaux nés se répartissent en 140 garçons (66%) et 73 filles (34 %) avec un sexe ratio de 1,9

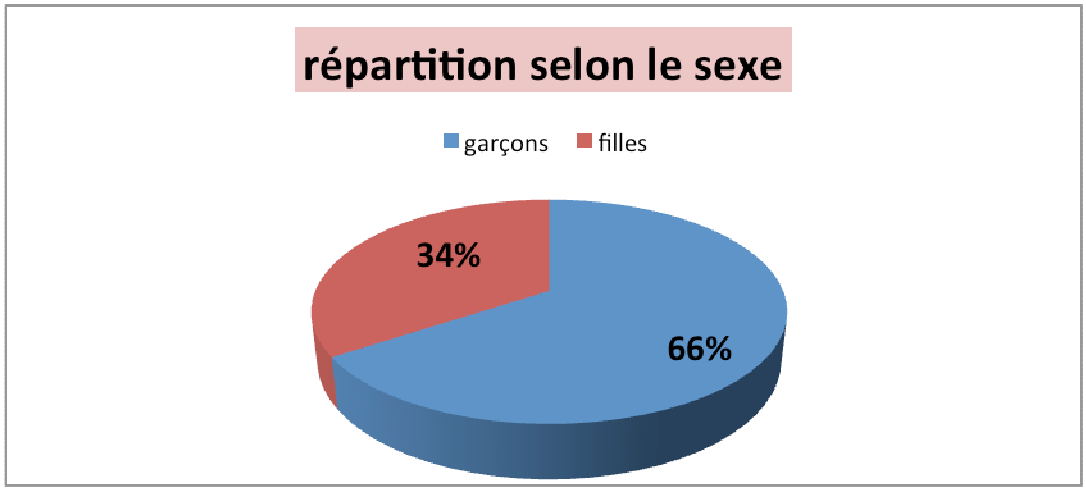

FIGURE.1:Répartition des nouveaux nés en fonction du sexe

2. répartition en fonction du terme

L'étude a objectivé 80 Prématurés (38%) et 133 nouveaux nés à terme (62%)

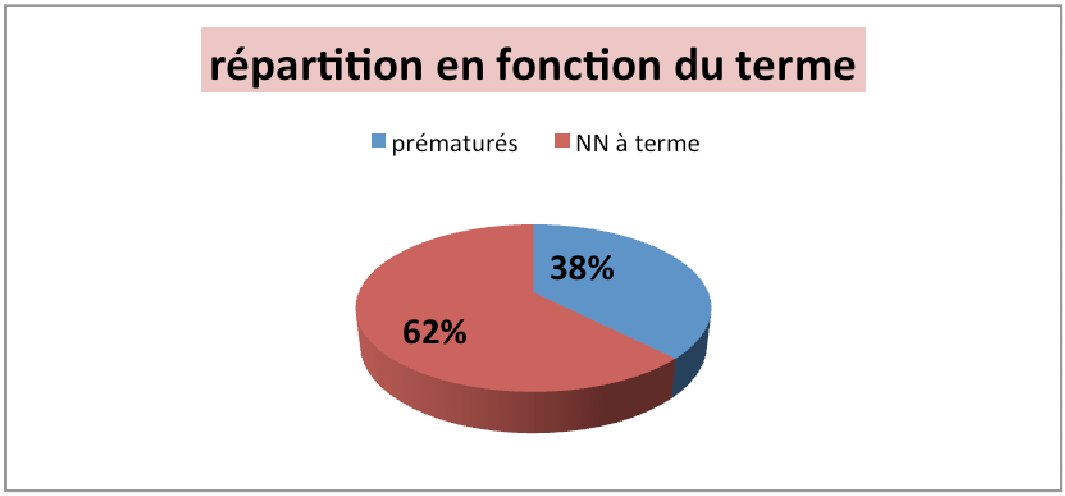

FIGURE.2: Répartition des nouveaux nés en fonction du terme

3. Le poids et la taille des nouveaux nés

La moyenne du poids est de 2643g avec des extrêmes allant de 830mg à 5000mg, alors que celles des tailles est de 47cm avec des extrêmes allant de 35 à54cm.

4. Les antécédents maternels chez les nouveaux nés ayant bénéficié de l'échocardiographie

L'âge moyen des mères est de 28 ans avec des extrêmes de 15 ans à 43ans.

La multiparité a été objectivée dans 74% et l'alcoolo tabagisme dans 4cas (2%) alors que la consanguinité a été trouvée chez 2 cas (1%).

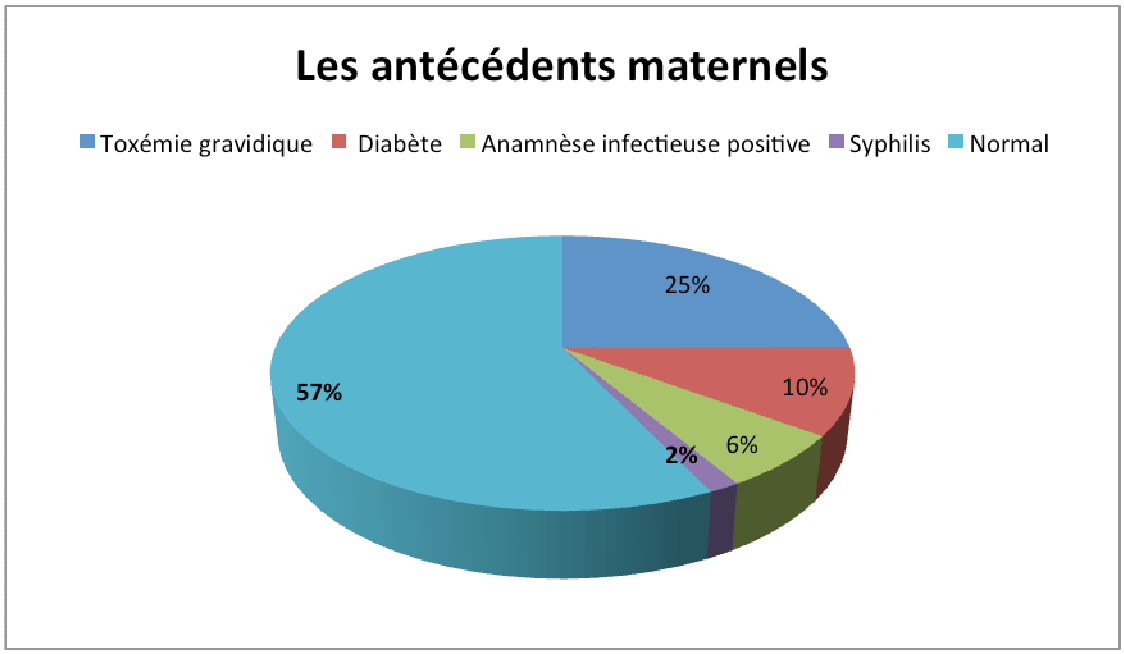

FIGURE 3 : Les antécédents maternels chez les nouveaux nés ayant bénéficié de l'échocardiographie

Onze parturientes prenaient des médicaments au cours de la grossesse soit les antibiotiques 14 cas, le fer 72cas, B2 mimétiques, le LEVOTHYROX (3 cas).

Aucune femme n'a rapporté une prise médicamenteuse a type de (anticonvulsivants, lithium, acide rétinoïque, lithium) ou autres médicaments non cités si dessus.

5. **Les antécédents familiaux chez les nouveaux nés ayant bénéficié de l'échocardiographie :**

5 cas avaient des antécédents de cardiopathies congénitales chez la fratrie.

II ETUDE CLINIQUE :

1. Les Indications de l'échocardiographie:

Les indications de l'échocardiographie ont été dominées par la détresse respiratoire (25%) suivies de la dépendance à l'o2 (24%), ces indications ont été isolées ou associés entre elles.

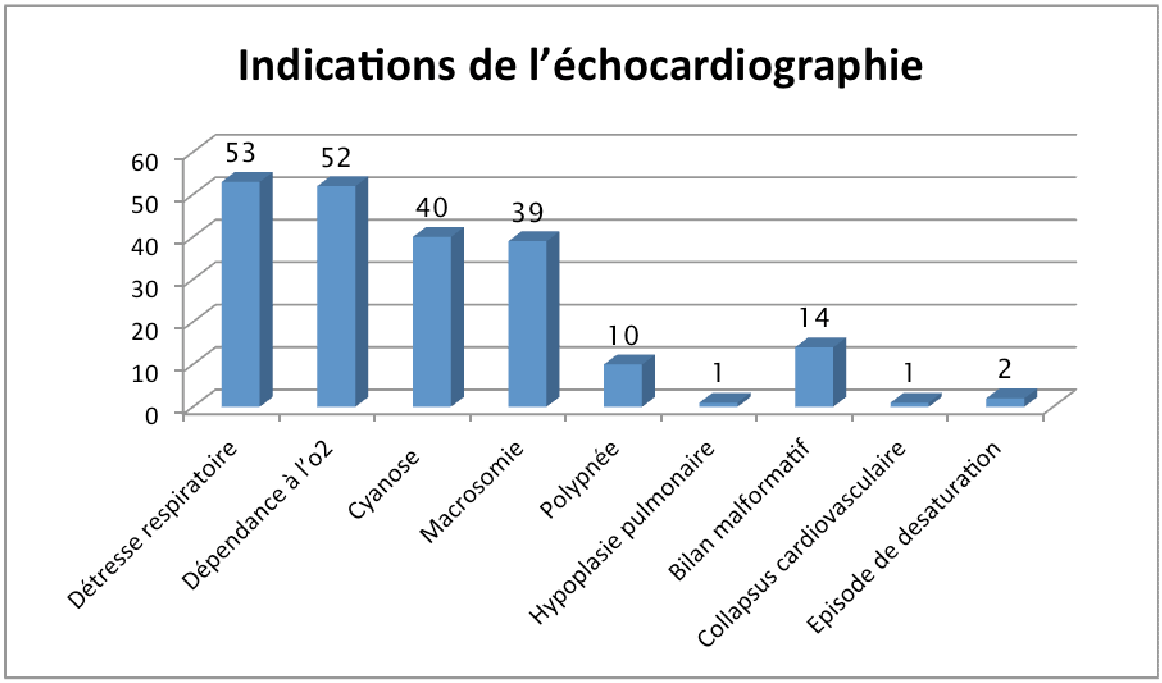

FIGURE 4 : Indications de l'échocardiographie

L'hépatomégalie a été trouvée chez 3 cas.

L'auscultation cardiaque a objectivé un souffle chez 21 cas.

2. Les résultats de la radiographie de thorax :

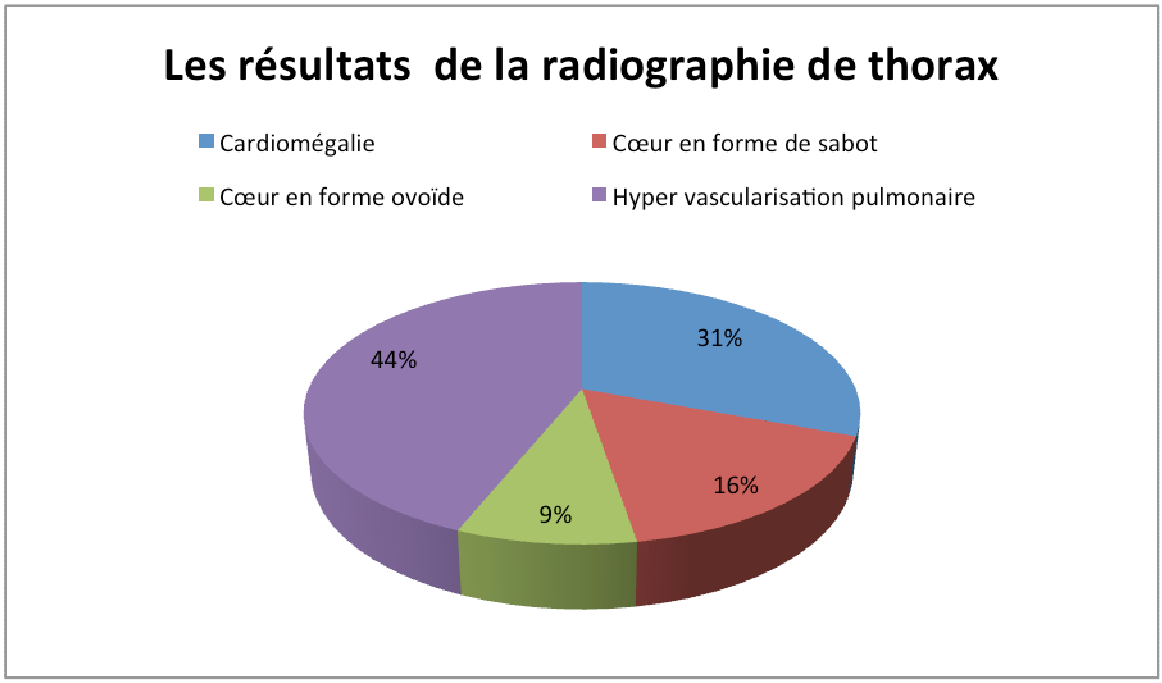

FIGURE 5 : Les résultats de la radiographie de thorax

3. Les résultats de l'échocardiographie

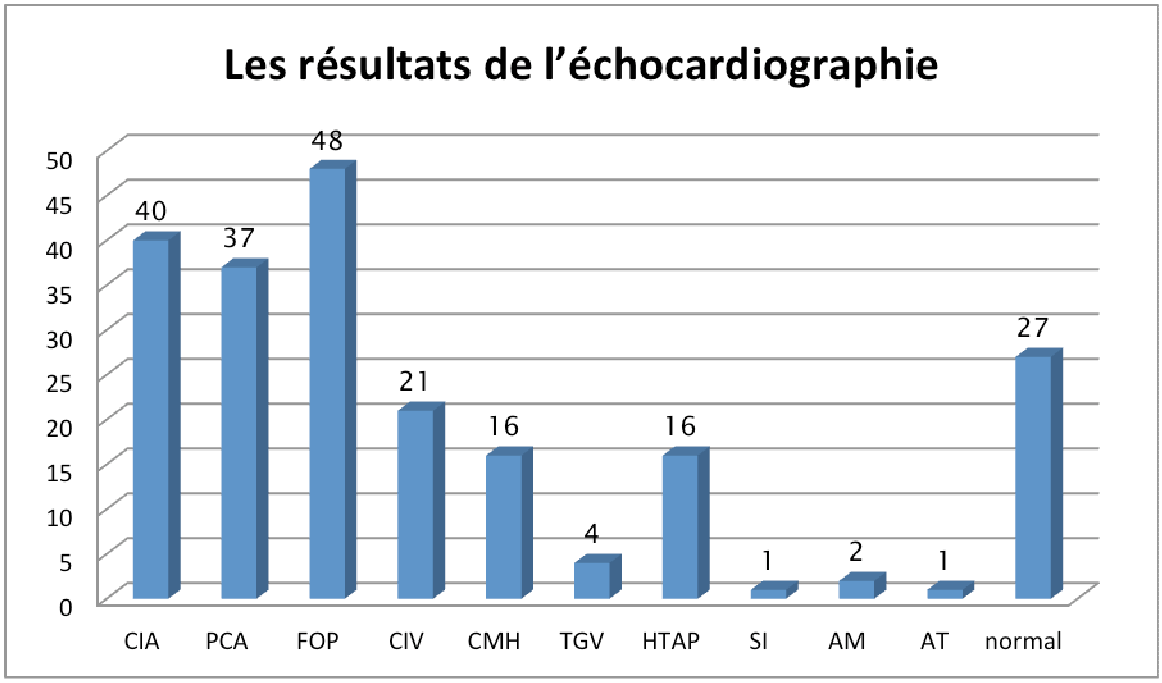

3.1. communication inter auriculaire CIA

1. Répartition du CIA selon le sexe

40 nouveaux nés avaient une CIA (18,8 %) dont 12 filles, 28 garçons et 16 prématurés

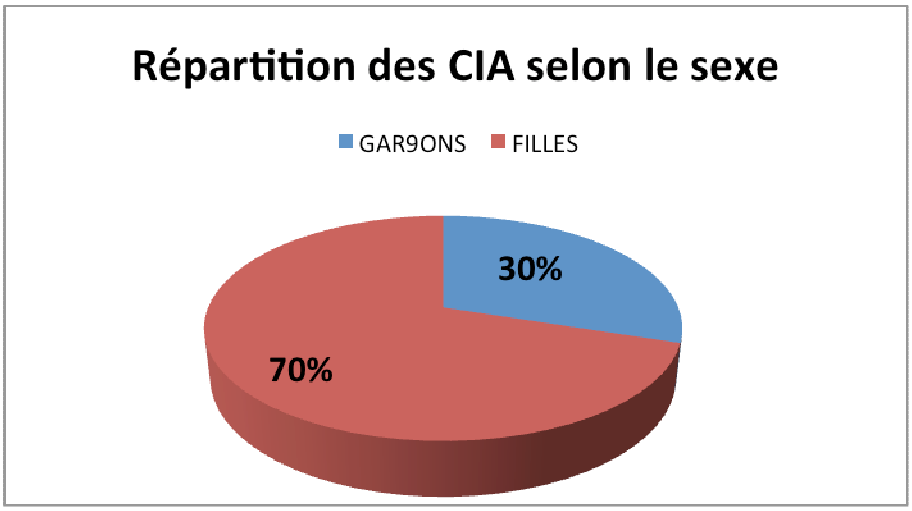

FIGURE 6 : Répartition des CIA selon le sexe

2. Antécédents maternels chez les nouveaux nés porteurs de CIA :

- 2 mère étaient diabétiques
- 5 femmes avaient une anamnèse infectieuse positive
- 6 femmes suivaient pour toxémie gravidique

Antécédents maternels	Nombre	%
Diabète	2cas	1%
Anamnèse infectieuse positive	5 cas	2%
Toxémie gravidique	6 cas	3%

Tableau I: Antécédents maternels chez les nouveaux nés porteurs de CIA

3. Situations cliniques ayant mené au diagnostic de la CIA

Les indications sont isolées ou associées entre eux :

La détresse respiratoire a révélé 16 cas de CIA

9 cas étaient dépendants de l'o2 alors que 5 cas étaient des macrosomes

4 cas étaient porteurs d'un syndrome plymalformatif, alors que la polypnée a révélée 3

cas ,2 cas révélés par la cyanose et 1 cas a été associé à une hypoplasie pulmonaire.

Indications de l'échocardiographie	Nombre	%
Détresse respiratoire	16 cas	7%
Dépendance de l'o2	9 cas	4%
Macrosomie	5 cas	2%
Syndrome plymalformatif	4 CAS	2%
Polypnée	3 cas	1%
Cyanose	2 cas	1%
Hypoplasie pulmonaire.	1 cas	0,5%

Tableau II: situations cliniques ayant mené au diagnostic de la CIA

3.2. Persistance du canal artériel

1. **Répartition du PCA selon le sexe**

Parmi les 37 cas de PCA (17,4%), 11 filles et 26 garçons dont 10cas étaient prématurés

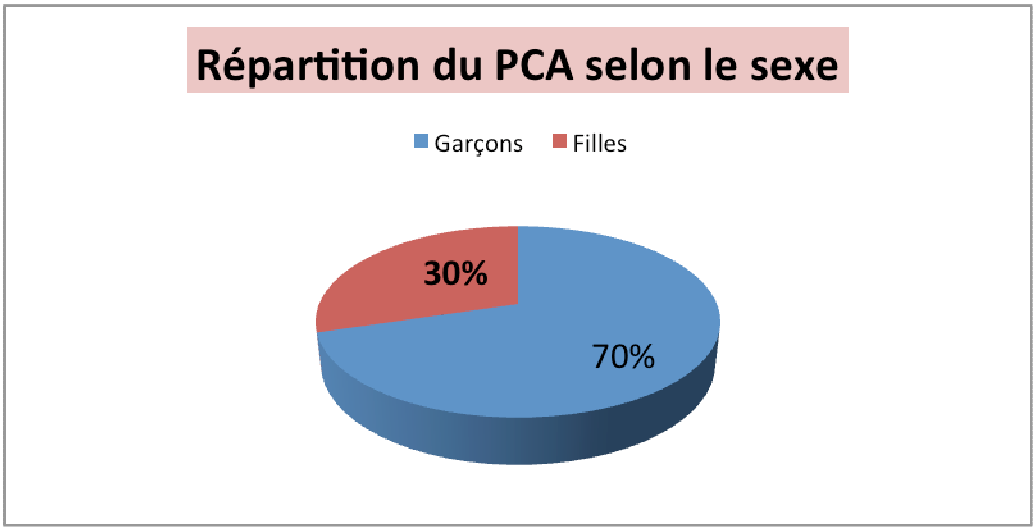

FIGURE 7: Répartition du PCA selon le sexe

2. **Antécédents maternelles chez les nouveaux nés porteurs de PCA**

Antécédents maternels	Nombre de cas	%
Mères syphilitiques	2	1%
Toxémie gravidique	8	4%
Anamnèse infectieuse positive	6	3%

Tableau III: Antécédents maternels chez les nouveaux nés porteurs de PCA

2 mères étaient syphilitiques et 8 mères etaient suivies pour toxémie gravidique. 6 cas d'anamnèse infectieuse positive ont été retrouvés.

3. Situations cliniques ayant mené au diagnostic de la PCA

La détresse respiratoire a révélée 9 cas de PCA, la dépendance de l'o2 a révélé 10cas, 8 cas ont été révélée par la cyanose alors que 4 nouveaux nés étaient des macrosomies, 3 CAS porteurs d'un syndrome plymalformatif, 2cas révélée par une polypnée et 1 CAS était associée à une hypoplasie pulmonaire.

Indications de l'échocardiographie	Nombre de cas	%
Dépendance de l'o2	10	5%
Détresse respiratoire	9	5%
Cyanose	8	5%
Macrosomies	4	2%
Syndrome plymalformatif	3	1%
Polypnée	2	1%
Hypoplasie pulmonaire	1	0,5%

Tableau IV : situations cliniques ayant mené au diagnostic de la PCA

3.3. Foramen ovale persistant (FOP)

1. Répartition du FOP selon le sexe

Notre étude a objectivé 48 cas de FOP (22,5%) dont 36 garçons,12 filles et 16 prématurés

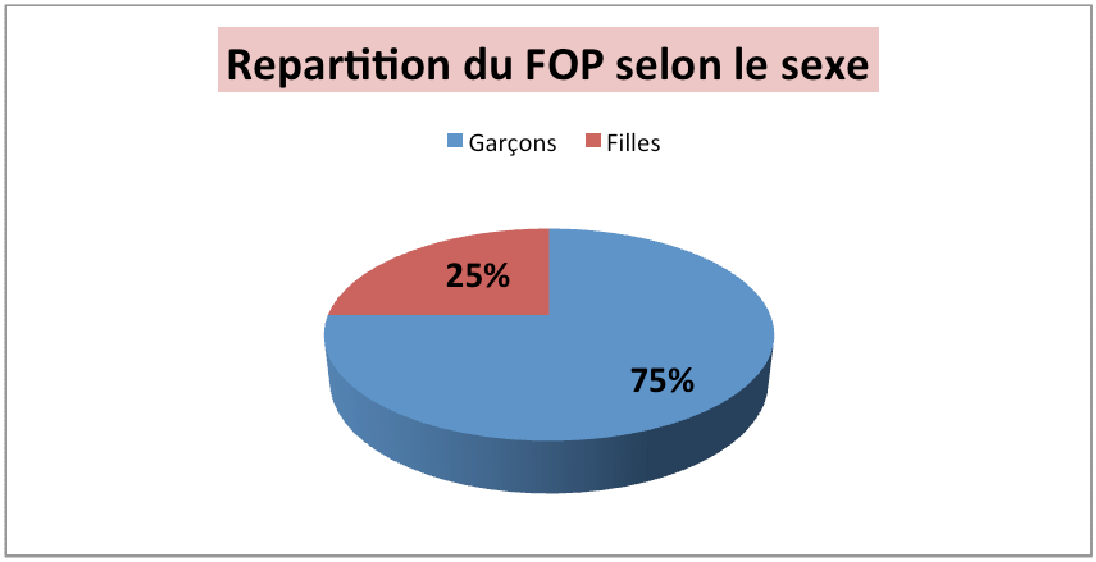

FIGURE 8: Répartition du FOP selon le sexe

2. **Antécédents maternels chez les nouveaux nés porteurs de FOP**

18 mères étaient suivies pour toxémies gravidiques,2 mères pour diabète ,2 cas d'anamnèse infectieuse positive et 2 cas d'antécédents de syphilis

Antécédents maternels	Nombre	%
Toxémies gravidiques	18	8%
Diabète	2	1%
Anamnèse infectieuse positive	2	1%
Syphilis	2	1%

Tableau V: Antécédents maternels chez les nouveaux nés porteurs de FOP

3. **situations cliniques ayant mené au diagnostic du FOP**

La détresse respiratoire a révélé 8 cas de FOP ,16 cas étaient dépendant de l'o2, 12 cas révélée par une cyanose alors que 3 cas étaient des macrosomes (dont une associe a une détresse respiratoire) et 5 CAS étaient porteur d'un syndrome plymalformatif.

Indications de l'échocardiographie	Nombre de cas	%
Dépendance de l'o2	16	7%
Cyanose	12	6%
Détresse respiratoire	8	4%
Macrosomie	3	1%
Syndrome plymalformatif	5	2%

Tableau VI : situations cliniques ayant mené au diagnostic du FOP

3.4. Communication inter ventriculaire

1. Répartition du CIV selon le sexe

Le nombre de cas des CIV était de 21 cas (9,9 %) dont 6 filles et 15 garçons et 10 prématurés.

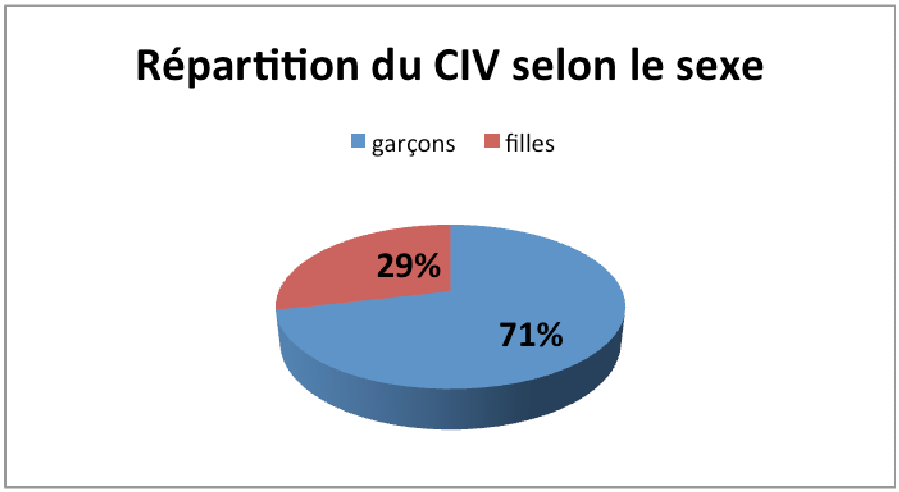

FIGURE 8: Répartition du CIV selon le sexe

2. Antécédents maternels chez les nouveaux nés porteurs de CIV :

On avait 2 cas de mères syphilitiques, 4 mères suivies pour toxémie gravidique, 3 cas de mère diabétique et 2 cas d'anamnèse infectieuse positive

Antécédents maternels	Nombre de cas	%
Toxémies gravidiques	4	2%
Diabétiques	3	1%
Anamnèse infectieuse positive	2	1%
Syphilis	2	1%

Tableau VII : Antécédents maternels chez les nouveaux nés porteurs de CIV

3. **Situations cliniques ayant mené au diagnostic de la CIV :**

La détresse respiratoire a révélé 4 cas de CIV, la cyanose a révélé 4 cas alors que 5 cas étaient des macrosomes et 5 Cas étaient porteurs d'un syndrome plymalformatif.

Indications de l'échocardiographie	Nombre de cas	%
Syndrome plymalformatif	5	2%
Macrosomies	5	2%
Détresse respiratoire	4	2%
Cyanose	4	2%

Tableau VIII : situations cliniques ayant mené au diagnostic de la CIV :

3.5. Myocardiopathie hypertrophique

1. **Répartition de la Myocardiopathie hypertrophique selon le sexe**

On avait 16 cas de la Myocardiopathie hypertrophique (7,5%) dont 9 filles, 7 garçons et 4 prématurés.

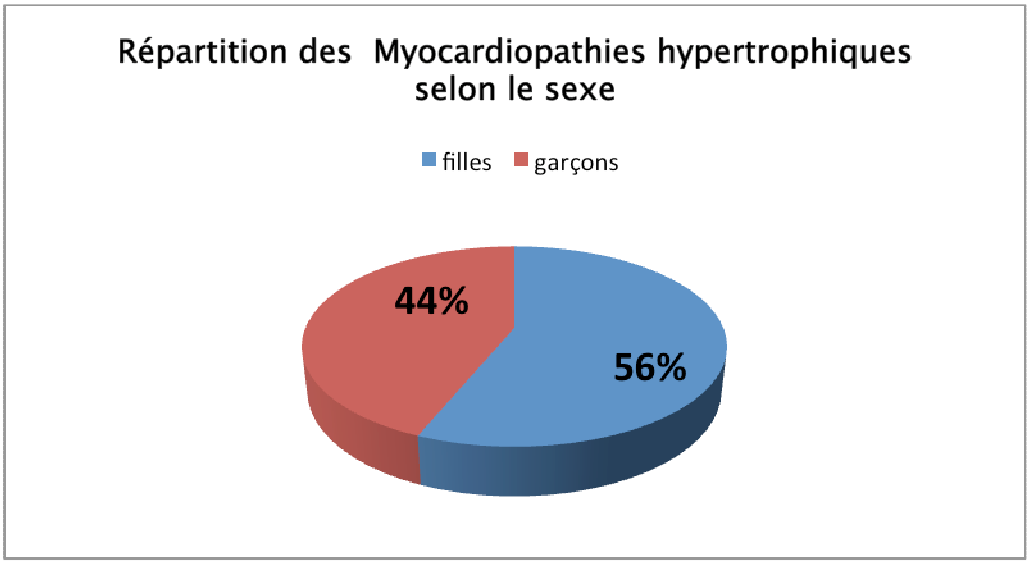

FIGURE 9: Répartition de la Myocardiopathie hypertrophique selon le sexe

2. **Antécédents maternels chez les nouveaux nés porteurs de MH**

Dans 6 cas, l'anamnèse infectieuse etait positive chez la mère.

8 mères avaient une toxémie gravidique, et 2 cas de syphilis.

Antécédents maternels	Nombre de cas	%
Anamnèse infectieuse positive	8	4%
Toxémie gravidique	6	3%
Syphilis	2	1%

Tableau IX: Antécédents maternels chez les nouveaux nés porteurs de MH

3. **Situations cliniques ayant mené au diagnostic de la MH**

2 cas de MH étaient révélées par la détresse respiratoire, alors que 1 cas était dépendant de l'o2, 11 cas étaient porteurs d'un syndrome plymalformatif et 2 autres cas ont été révélés par une cyanose.

Indications de l'échocardiographie	Nombre de cas	%
Syndrome plymalformatif	11	5%
Détresse respiratoire	2	1%
Dépendance à l'o2	1	05%
Cyanose	2	2%

Tableau X: situations cliniques ayant mené au diagnostic de la MH

3.6. Transposition des gros vaisseaux TGV

1. **Répartition du TGV selon le sexe**

Notre étude a objectivé 4cas de TGV (1,9%) dont 1 filles ,3 garçons et 1 prématuré.

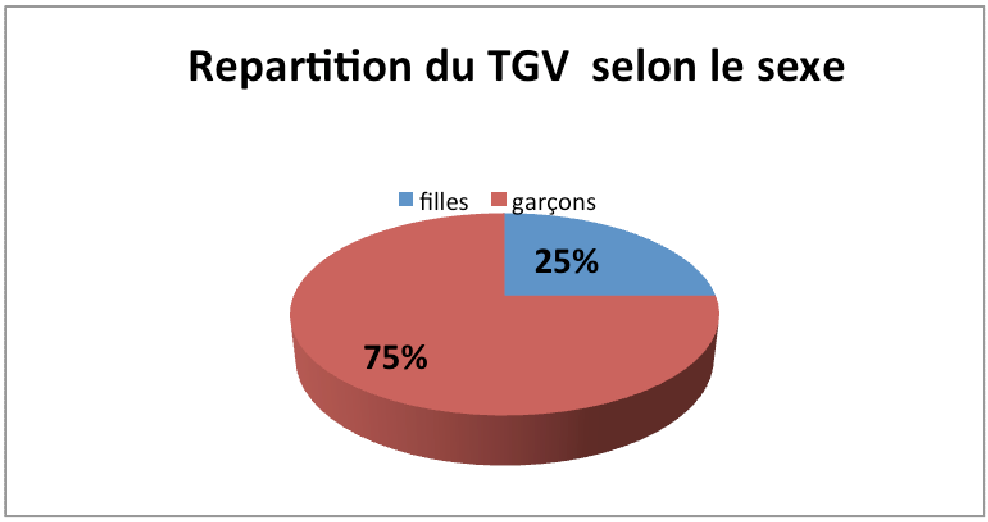

FIGURE 10: Répartition du TGV selon le sexe

2. **Antécédents maternels chez les nouveaux nés porteurs de TGV :**

On avait 2 cas d'antécédent de syphilis chez les mères, 1cas de toxémie gravidique et un cas de diabète.

Antécédents maternels	Nombre de cas	%
Diabète	1	0,5%
Toxémie gravidique	1	0,5%
Syphilis	2	1%

Tableau XI: Antécédents maternels chez les nouveaux nés porteurs de TGV :

3. **Situations cliniques ayant mené au diagnostic de la TGV**

2 cas ont été révélés par la cyanose, 1 cas par une détresse respiratoire associé à une cyanose et 1 cas révélé par une polypnée

Indications de l'échocardiographie	Nombre de cas	%
Polypnée	1	0 5%
Détresse respiratoire	1	0,5%
Cyanose	2	1%

Tableau XII : situations cliniques ayant mené au diagnostic de la TGV

3.7. Hypertension artérielle pulmonaire : HTAP :

1. **Répartition de l'HTAP selon le sexe**

On avait 16 cas de HTAP dont 10 garçons ,6 filles et 7 prématurés.

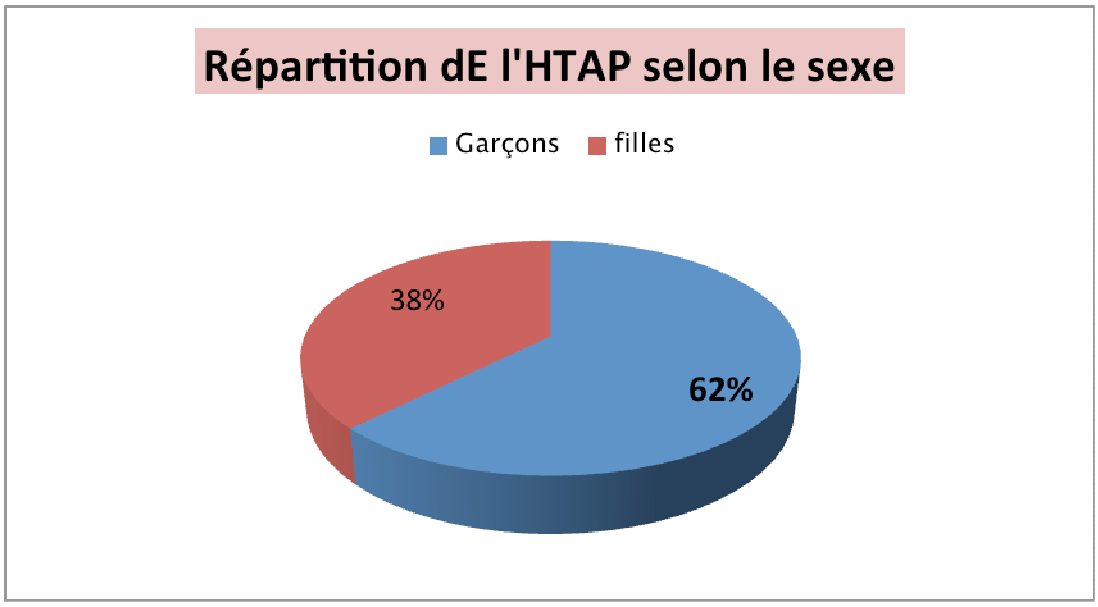

FIGURE 11: Répartition de l'HTAP selon le sexe

2. **Antécédents maternels chez les nouveaux nés porteurs d' HATP**

On avait 2cas de mère diabétiques

4 cas d'anamnèse infectieuse positive chez la mère

5 cas de toxémies gravidiques

Antécédents maternels	Nombre	%
Anamnèse infectieuse positive	4	2%
Toxémie gravidique	5	2%
Diabète	2	1%

Tableau XIII : Antécédents maternels chez les nouveaux nés porteurs d'HTAP

3. **Situations cliniques ayant mené au diagnostic de l' HTAP**

4 cas de HTAP étaient révélés par une détresse respiratoire

10 cas étaient dépendants de l'o2

2 cas révélés par une cyanose

Indications de l'échocardiographie	Nombre de cas	%
Dépendant de l'o2	10	5%
Détresse respiratoire	4	2%
Cyanose	2	1%

Tableau XIV: situations cliniques ayant mené au diagnostic de l' HTAP

3.8. AUTRES PATHOLOGIES

1. situs inversus (SI)

1 cas de SI (0,5%) chez une 1 fille prématurée a été noté.

La mère avait comme antécédents une toxémie gravidique, et l'indication à

l'échocardiographie était la macrosomie.

2. Atrésie mitrale(AM)

Notre étude a objectivé 2 cas d'AM (0 ,9 %) chez des nouveaux nés à terme.

Une mère était suivie pour toxémie gravidique et la 2eme était sans antécédents

particuliers.

Un syndrome plymalformatif était noté chez un nouveau né et l'autre cas était révélé par

des épisodes de désaturation.

3. Atrésie tricuspide (AT)

un cas d'atrésie tricuspide chez un garçon prématuré était noté

Antécédents maternels chez les nouveaux nés porteurs d'AT :

La mère était diabétique et ce cas a été révélé par un collapsus cardiovasculaire

4. Répartition des de cardiopathies selon l'indication de l'échocardiographie

Nombre de cas / indication	TGV	CIA	PCA	FOP	HTAP	CIV	MH	autres
Détresse respiratoire	1	16	9	8	4	2		
Dépendance à l'O2		9	10	16	10		1	
Cyanose	2	2	8	12	2	4	2	
Macrosomie		5	4	3		5		
Polypnée	1	3	2					
Hypoplasie pulmonaire		1	1					
Bilan malformatif		4	3	5		5	11	1
Collapsus cardiovasculaire								1
Désaturation								1

Tableau XV: Répartition des de cardiopathies selon l'indication de l'échocardiographie


Discussion

I. Rappels sur les ultrasons

Le principe de l'échographie repose sur les ultrasons qui sont des ondes élastiques non audibles par l'homme, dont la fréquence est supérieure à 20 MHZ.

Les ultrasons sont émis d'une fréquence donnée par la sonde échographique (on trouve des sondes allant de 2,5 à12MHZ).Cette sonde échographique sert également de récepteur.

Un ultrason émis par la sonde d'échographie va traverser plusieurs milieux séparés par une interface ou (zone de transition). Chaque fois rencontre une interface, une partie de l'onde incidente est transmise et l'autre partie est réfléchie. {15 ,16}

Les ultrasons générés par la sonde d'échographie ont trois possibilités selon les impédances acoustiques des milieux :

- traverser totalement le tissu: il n'ya pas d'ondes réfléchies, il n'ya pas d'image générées
- être totalement réfléchies :il n'ya pas d'onde transmise ;l'image générées est celle des contours mais il n'y a pas de renseignement sur l'intérieur de ce tissu
- être partiellement réfléchis: les caractéristiques de l'image générées dépendent de l'impédance acoustique des différentes structures traversées.

Un coefficient de réflexion R : est calculé a partir des impédances acoustiques.

R eaux /air=1, ce que signifie que la présence d'air limite l'exploration échographique, notamment pour les organes tels que le poumon et le tube digestif .de même la présence d'air entre la sonde et la peau attenue la quasi-totalité du signal ! Il est donc nécessaire d'utiliser un GEL DE CONTACT dont l'impédance acoustique est adaptée pour une transmission parfaite des ultrasons.

R TISSU/ OS =1,3 ce qui signifie e qu'une structure échogène derrière un os est masquée {14, 15,16}

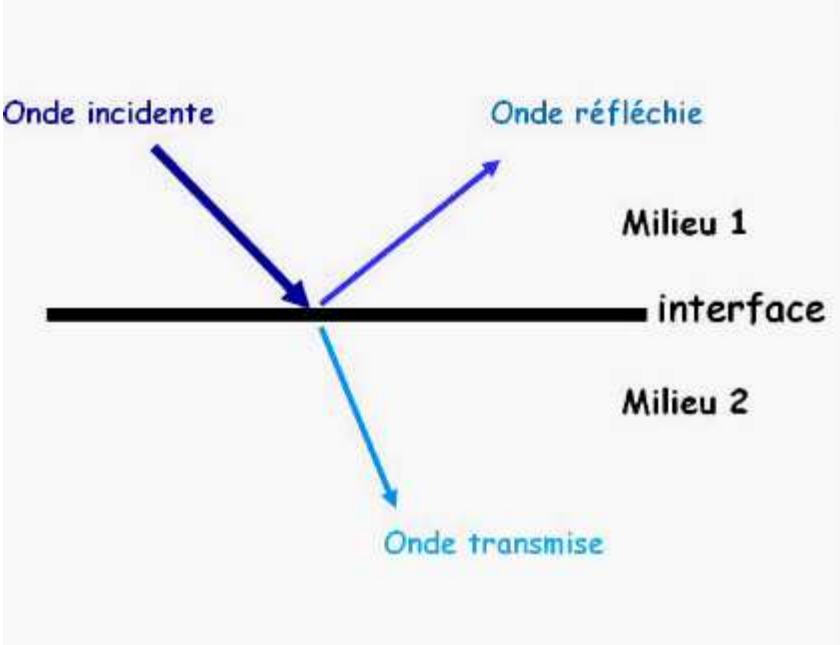

FIGURE12:Les ondes en échographie {16}

1. L'échographie 2D

L'échographie bidimensionnelle est une représentation en coupe de l'organe étudie, le plan étant déterminée par la position de la sonde, elle-même déterminée par l'examinateur.

La fréquence d'émission de la sonde est choisie par l'examinateur suivant l'organe a étudier et la profondeur de celui-ci

- Les ultrasons émis par une sonde de haute fréquence sont rapidement amortis par l'organisme .ce type de sonde est donc utilisée pour l'exploration des structures superficielles
- Une sonde de basse fréquence permet au contraire d'examiner les organes profonds

En pratique : l'exploration échographique cardiaque néonatale est optimale avec des sondes de haute fréquence (12 MHZ).

Les ultrasons sont émis par la sonde et traversent les tissus jusqu' à ce qu'ils soient arrêtés par une structure et réfléchis ; ils sont renvoyé en direction de la sonde, qui sert alors de récepteur.

Plus la structure est éloignée, plus ils mettent du temps à revenir ; ce temps est calculé par la machine et converti en distance par rapport à la sonde.

Une image est alors construite. {10, 15,16}

2. L'échographie TM

L'échographie temps mouvements permet de visualiser l'évolution d'une ligne de tir suivant le temps. Elle permet l'évaluation des structures mobiles et de leur taille

La qualité de TM dépend de la perpendicularité de la ligne de tir par rapport à la structure étudiée est donc examinateur dépendant.

3. L'effet doppler

L'effet doppler est lié a la variation de fréquence entre onde émise et onde reçues du fait d'un interface acoustique mobile, comme les hématies. Il est utilisé pour calculer la vitesse de déplacement des sons à travers un orifice (valve cardiaque) ou à travers un conduit (artère ou veine)

Les ultrasons émis d'une fréquence précise viennent percuter les hématies en mouvement, l'énergie rétrodiffusée par les hématies revient alors vers la sonde qui va mesurer la fréquence des ondes revenues

L'analyse et la comparaison entre la fréquence des trains d'ondes émis et recueillis permettent de réduire la vitesse et le sens de déplacement des hématies {14,15}.

II. Echocardiographie normale du nouveau né

Matériel d'échographie

L'appareil permettant de réaliser des échographies est appelé **échographe**.

Il est constitué :

de la sonde permettant l'émission et la réception d'ultrasons**, le plus souvent une sonde de 12 mhz chez le nouveau né**

du système informatique qui transforme le signal reçu en image:

d'une console de commande permettant différents réglages

d'un moniteur

d'un système d'enregistrement des données.

Accessoirement, une imprimante et une source de copie des enregistrements

Pour réaliser une échographie, le médecin applique un gel sur la peau. Ce gel est destiné à améliorer le contact entre la sonde et la peau. {10,14}

FIGURE 13 : Appareil d'échocardiographie du service de néonatologie de Marrakech

FIGURE 14: Sonde_8Mhz Sonde_12Mhz photo du matériel local

1. Réalisations

L'échographie cardiaque chez le nouveau né se réalise chez un enfant calme, torse nu, en décubitus dorsal, après un examen clinique complet. Elle ne remplace en rien l'examen clinique et l'interrogatoirell est nécessaire d'avoir en permanence un électrocardiogramme grâce à 3electrodes pour

déterminer la systole et la diastole

Elle se réalise avec une sonde d'échographie cardiaque adaptée au nouveau né, le plus souvent une sonde de 12 mhz ,c'est-à-dire à haute fréquence d'émission.

Chez les nourrissons ou les enfants plus grands on utilisera plutôt une sonde à8 ou 5 MHZ

2. Modes disponibles

Il existe 4 modes utilisés chez l'enfant

- **Le mode bi dimensionnel 2D**

Il permet d'analyser la morphologie cardiaque : l'aspect des cavités et des gros vaisseaux ainsi que leur rapport entre eux.

On peut également l'utiliser pour une estimation indirecte de l'hémodynamique par la taille des cavités.

- **Le mode temps mouvement**

Il permet de mesurer le diamètre des différentes cavités d'évaluer notamment la contractilité cardiaque par la fraction de raccourcissement

Afin de ne pas faire d'erreurs de mesure le tir doit être perpendiculaire à la paroi de la cavité

- **Le mode doppler**

Il permet la mesure de vitesse de flux sanguins et ainsi l'estimation des gradients de pressions entre les cavités et /ou les vaisseaux

Il permet également l'estimation du gradient de pressions transvalvulaires

Pour être exacte dans ces mesures le tir doppler doit être parallèle au flux

Il existe 2 modes doppler ;

- Le mode pulsé: qui permet la mesure des faibles vitesses (inferieures à 2m/s) dans une zone précise. Les vitesses analysables sont donc limitées
- Le Doppler continu qui permet la mesure des vitesses élevées sans localisation précise, sur toute la ligne d'émission

- ***Le mode couleur***

Il est couplé au mode bidimensionnel et permet d'indiquer la direction des flux par rapport à la sonde d'échographie.

Il existe une limite des vitesses détectables qu'il faut régler selon la structure analysée, grâce au Botton « échelle de vitesse «

Lorsque la vitesse du flux analysé dépasse la vitesse maximale enregistrable, il existe un phénomène d'aliasing.

Certaines structures (comme les artères coronaires ou les veines pulmonaires) ne sont visibles qu'en diminuant au maximum les vitesses.

3. Estimations des pressions

L'échographie cardiaque permet, grâce au mode doppler, d'estimer les pressions pulmonaires.

Elle utilise la formule simplifiée de Bernouilli.

Cette formule a une application directe en échographie cardiaque pour l'estimation des pressions pulmonaires a partir des gradients de pressions.

P mesurés au niveau :

1. **D'une insuffisance tricuspide**
2. **D'une insuffisance pulmonaire**
3. **D'une communication inter ventriculaire**
4. **D'un canal artériel**

Estimation de la pression artérielle pulmonaire, systolique par insuffisance tricuspide (IT)

Le gradient de pression se calcule entre l'oreillette droite et le ventricule droit

En l'absence de rétrécissement pulmonaire, la pression artérielle pulmonaire systolique PAPs est égale à la pression ventriculaire droite systolique PVDs{ 2,10,14,15,16}

PVDs _POD = PAPs_POD=4 xVmax (IT) ²

PAPs = 4V²max(IT) +POD

La POD est comprise entre 0et 10mmHg

PAPs =4V² max(IT) +5

5. Les fenêtres Thoraciques et les principales coupes obtenues

5.1 Fenêtre para sternale

La sonde d'échographie est posée le long du bord gauche du sternum entre les 3eme et 4ème espaces intercostaux

Il permet d'obtenir les coupes para sternale grand axe et para sternale petit axe, selon la position de la sonde

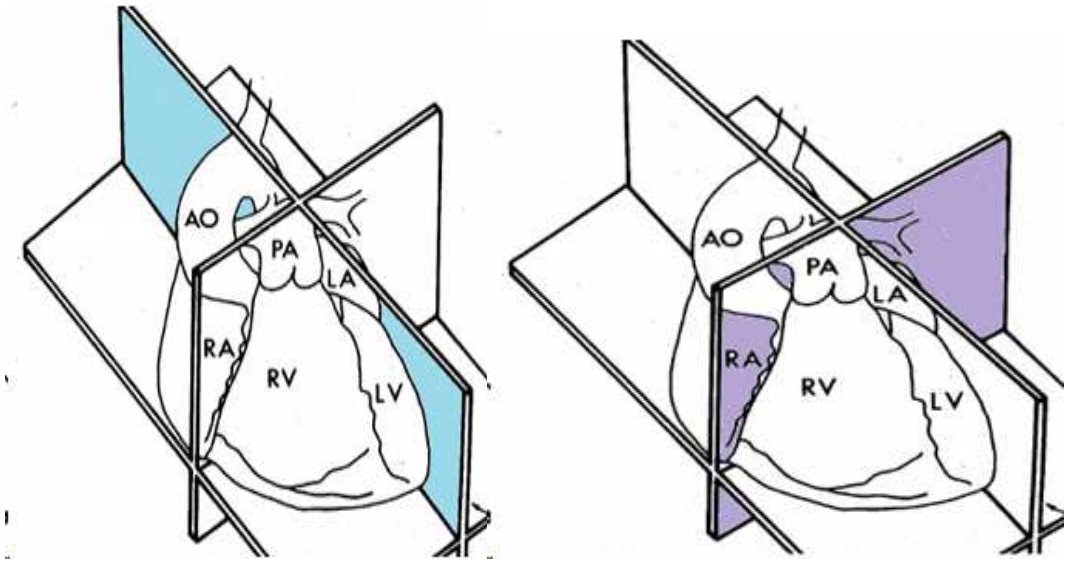

FIGURE 15 : *Fenêtre para sternale grand axe* [16]. *Fenêtre para sternale petit axe* [16]

5.2 La fenêtre apicale

La sonde est placée au niveau du choc de pointe.

Elle permet de réaliser la coupe 4 cavités et la coupe 5 cavités.

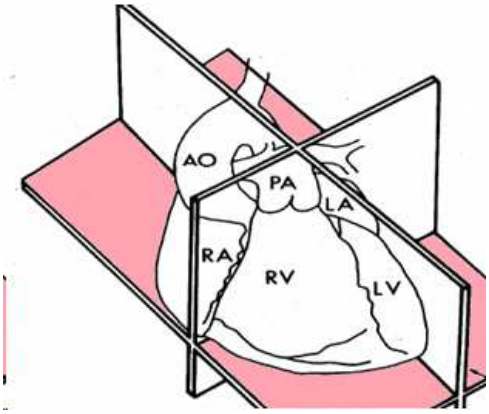

FIGURE 16: La fenêtre apicale [16]

5.3 La fenêtre supra sternale

La sonde est placée au niveau du creux sus sternal.

Pour cette fenêtre, il est utile de placer l'enfant, la tête en extension.

Elle permet essentiellement d'étudier la crosse aortique et les vaisseaux supra aortiques grâce à la coupe supra sternale.

5.4 La fenêtre sous costale

La sonde est placée au niveau du creux xiphoïdien.

Cette incidence est très facile chez le nouveau né et l'enfant et permet d'obtenir les coupes sous costales.

Elle permet de retrouver les coupes grand axe, petit axe et 4 cavités, telle qu'on les retrouve en transthoracique.

L'incidence 4 cavités permet donc de retrouver les 4 cavités habituelles et permet notamment de bien examiner le septum inter auriculaire, à la recherche d'un foramen ovale ou d'une communication inter auriculaire. Le curseur est dirigé horizontalement.

- **La fenêtre sous costale 4 cavités**

En mode 2D, elle permet de visualiser les 4 cavités (l'oreillette droite l'oreillette gauche, le ventricule droit et le ventricule gauche).

Le foie est retrouvé en avant.

Cette coupe est particulièrement utile pour étudier le septum inter auriculaire, elle est également utilisée pour étudier la veine cave inferieure.

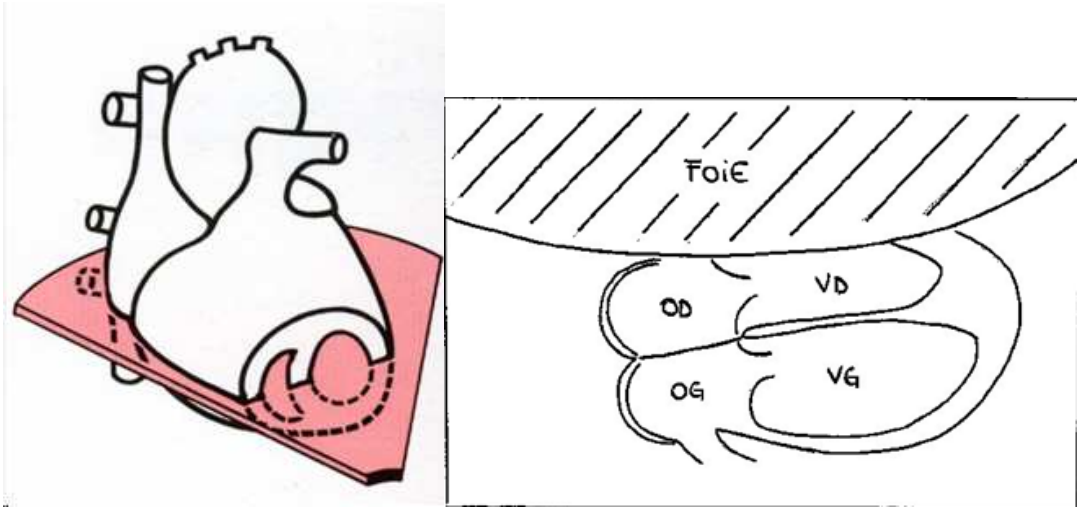

FIGURE 17: Coupe sous costale 4 cavités [16]

- En béquant la sonde vers le haut, elle permet de dégager la chambre de chasse du ventricule gauche et d'analyser facilement le flux entre le ventricule gauche et l'aorte.
- C'est l'équivalent de la coupe 5 cavités que l'on obtient en incidence apicale. {2, 10,15}

- **Coupe sous costale grand axe**

Elle permet de retrouver les coupes grand axe, petit axe et 4 cavités, telle qu'on les retrouve en trans thoracique.

L'incidence grand axe permet de dégager, selon la direction appliquée à la sonde, la chambre de chasse du ventricule gauche. Le curseur est dirigé vers l'épaule droite du patient.

Elle permet d'obtenir une coupe grand axe, permettant de dégager la *chambre de chasse* ***du ventricule gauche.***

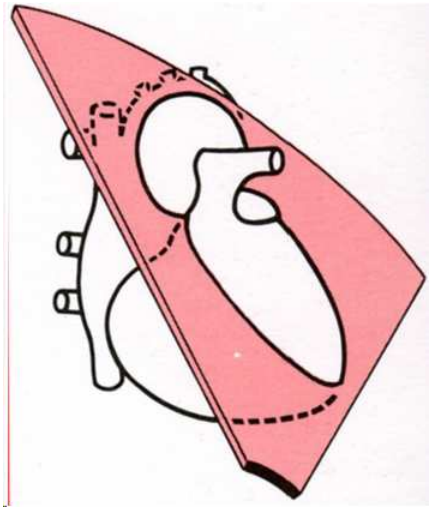

FIGURE 18: coupe sous costale grand axe [16]

L'incidence petit axe est essentiellement centrée sur les ventricules. Le curseur est dirigé vers l'épaule gauche du patient.

Elle permet également d'étudier la chambre du ventricule droit et l'arrivée de la veine cave supérieure dans l'oreillette droite

- **Coupe sous costale petit axe**

Pour l'obtenir la sonde doit être tournée de 90° dans le sens horaire par rapport à la coupe grand axe.

Elle permet d'obtenir la coupe petite axe passant par les ventricules, que l'on peut également obtenir en incidence para sternale {14, 15, 16}

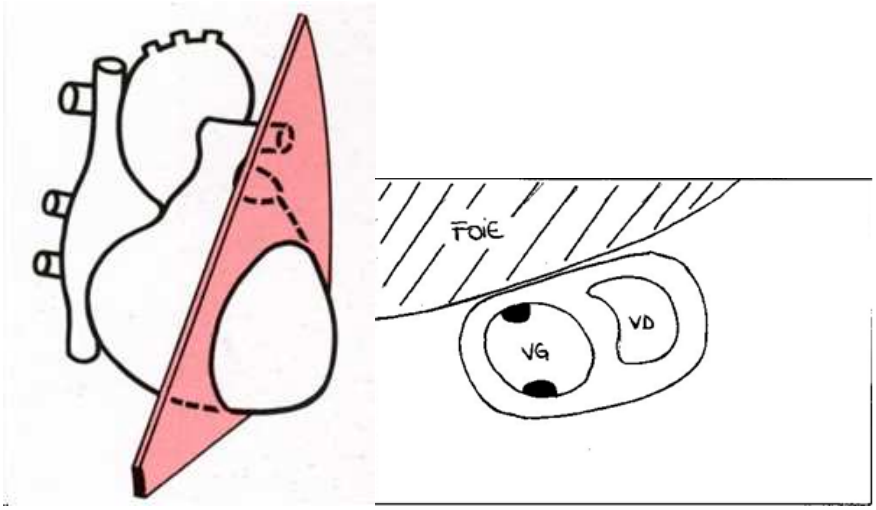

FIGURE 19: coupe sous costale petit axe [16]

I. Échocardiographie pathologique du nouveau né

III.1 les cardiopathies congénitales à révélation néonatale

Les cardiopathies congénitales sont les malformations les plus fréquentes à la naissance représentant approximativement un tiers des malformations de l'enfant (1). Leur prévalence varie selon les auteurs entre 3 et 12‰ de naissance [1, 3, 4, 5, 6, 7]. La prévalence moyenne est de 5 à 8‰ dans les séries les plus anciennes. Au Maroc les cardiopathies congénitales représentent 7.8 ‰ de l'ensemble des enfants hospitalisés sur période de 4ans à l'hôpital de Rabat D'après NAHA [8].

De complexités variables sur le plan anatomopathologique, Elles ont des conséquences physiopathologiques plus au moins sévères. La CIV (communication interventriculaire) représente la malformation cardiovasculaire la plus fréquente chez l'enfant. (1)

La présence anténatale de 2shunts permet une bonne tolérance par le fœtus de la plus part des cardiopathies congénitales.

A la naissance, la fermeture du canal artériel se fait dans les premiers jours et les cardiopathies dites « ducto_dependantes » se révèlent alors cliniquement.

En cas de cardiopathie avec obstacle au niveau du cœur droit, la circulation pulmonaire n'est plus assurée après la fermeture du canal artériel. Il existe une hypoxie réfractaire.

En cas de cardiopathie avec obstacle au niveau du cœur gauche, le débit systémique s'effondre après la fermeture du canal artériel il existe une défaillance cardiaque.

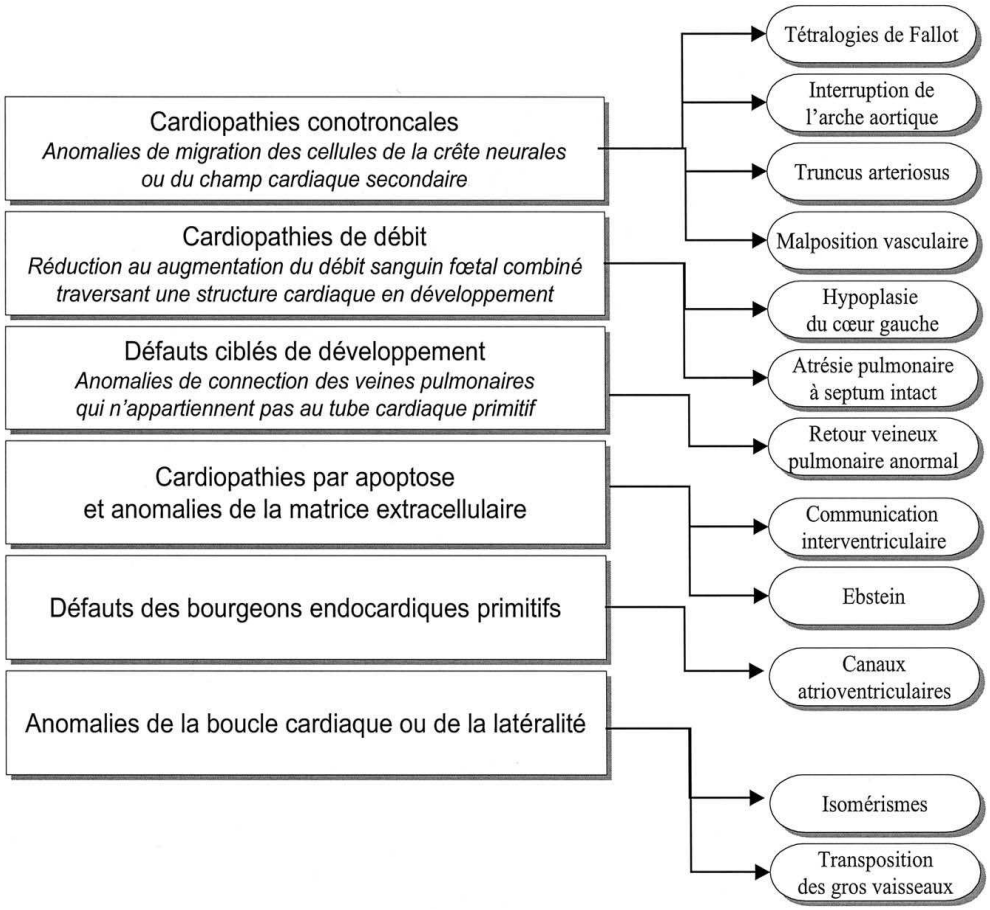

Figure 20: Classification mécanistique d'après Clark (20)

III.1.1 Répartition en fonction du sexe

Globalement la répartition selon le sexe avoisine 50% avec une légère prédominance masculine [1] alors que les résultats de notre série révèlent un sexe ratio de 1.9.

L'influence de sexe n'est réellement évidente qu'en fonction du type de cardiopathie. Ainsi la plupart des auteurs retrouvent une prédominance féminine pour la CIA, le CAV (canal atrioventriculaire) et le canal artériel [1]. En revanche l'excès de garçon est très significatif pour TGV (transposition des gros vaisseaux), les lésions obstructives du cœur gauche et les lésions conotroncales [9].

III.1.2 Maladies maternelles et médicaments

Le diabète maternel augmente le risque de tous les types de malformations [18].

L'épilepsie maternelle multiplie par trois le risque de malformation cardiaque. Les études ne parviennent pas à faire la part de la maladie et du traitement dans cet accroissement du risque, mais plutôt il est plus grand chez les femmes traitées [1].

Deux études récentes, l'une danoise, l'autre suédoise, sont concordantes vis-à-vis d'un doublement du risque lié à la consommation d'anti-inflammatoires non stéroïdiens, sans spécificité sur la nature des malformations cardiaques [1, 12].

En ce qui concerne les pathologies aiguës, certains auteurs retrouvent une augmentation du risque de cardiopathie conotroncale chez les enfants de mère ayant eu une infection des voies aériennes supérieures au premier trimestre de la grossesse [18].

L'hyperthermie de début de grossesse, qu'elle soit due à une fièvre ou à une station prolongée dans l'eau chaude, pourrait aussi augmenter le risque de malformations cardiaques [19].

L'effet tératogène de l'infection rubéolique maternelle pendant la grossesse a été décrit en 1941 par l'ophtalmologiste Norman qui a fait la relation entre un grand nombre de cas de cataractes congénitales et une épidémie de rubéole survenue en Australie quelques mois plus tôt. Le risque de malformation est de l'ordre de 50 % en cas d'infection au cours du premier mois de grossesse, et de 22 % au cours du deuxième mois [1].

Les cardiopathies qui peuvent entrer dans le cadre de l'embryopathie rubéolique sont principalement la SP (sténose pulmonaire), la CoA (coarctation de l'aorte) et la CIV [18]. On a également décrit des cas de nécrose myocardique fœtale. Les campagnes de vaccination ont fait notablement diminuer l'incidence des rubéoles congénitales dans les pays développés au cours des dernières décennies. L'incidence annuelle des infections rubéoleuses en cours de grossesses recensées en France était de 5,4/100 000 naissances vivantes en 1999 et celle des rubéoles congénitales de 0,14/100 000 naissances [1].

L'infection maternelle par le virus de l'immunodéficience humaine ne semble pas être un facteur de risque vis-à-vis des malformations cardiaques fœtales, que l'infection soit transmise ou pas à travers le placenta [1].

La thyrotoxicose foetale est le résultat de la stimulation de la thyroïde par le transfert des anticorps maternels. Les manifestations cliniques sont nombreuses et comprennent une tachycardie sinusale persistante qui dépasse 160 battements/min. Le traitement vise à inhiber la thyroïde foetale par les hormones de synthèse et de contrôler le rythme cardiaque fœtal en cas de thyrotoxicose sévère [17].

Les cardiopathies fœtales peuvent se produire par un mécanisme immunologique, ainsi le lupus aigu érythémateux disséminé maternel peut provoquer un bloc auriculoventriculaire fœtal complet. Le traitement Transplacentaire du fœtus par les stéroïdes et les B_agonistes a amélioré le pronostic en réduisant l'inflammation du myocarde. L'enregistrement lors du Doppler séquentiel du temps de conduction auriculoventriculaire du fœtus au cours de la gestation est utilisé dans la surveillance du fœtus à risque de développer un bloc cardiaque et peut permettre d'établir un traitement immunosuppresseur avant l'installation d'un bloc auriculoventriculaire irréversible [17]

III.1.3 Habitudes toxiques

Une étude faite à partir des registres suédois, où la consommation de tabac par la mère est enregistrée lors de la déclaration de grossesse, trouve un risque augmenté chez les femmes qui fument plus de 10 cigarettes par jour. Des associations plus spécifiques sont trouvées avec le TAC, la CIA, et la PCA. Ce dernier résultat est inchangé même si l'on contrôle le facteur prématurité et le poids de naissance [18]. Néanmoins certains auteurs trouvent une relation dose dépendante entre tabagisme maternel et deux formes de cardiopathies : d-TGV et rétrécissement pulmonaire valvulaire, mais seulement dans certains sous-groupes (les mères âgées avec antécédents de fausses couches) [1].

Les cardiopathies ne sont pas au premier plan dans les conséquences de la consommation d'alcool par les femmes pendant la grossesse, mais certaines études retrouvent un doublement du risque de CIA, CIV, CoA [1, 18].

	Fréquence de cardiopathie	Type de cardiopathie
Alcool	**25 à 50**	**CIA, CIV, PCA**
Amphétamine	**5**	**CIV, CIA, TGV, PCA**
Hydantoines	**2 à 3**	**SP, SA, CoA**
Timéthadone	**15 à 30**	**TGV, TF**
Lithium	**10**	**Ebstein, CIA**
Hormones sexuelles	**2à 4**	**CIV, TGV, TF**
Rubéole	**35**	**SP, PCA, CIV**
Diabète	**3 à 5**	**CoA, CIV, TGV**
Lupus	**40**	**Bloc auriculoventriculaire**
Phénylcetonurie	**10**	**TF, CIV, CIA**

Tableau XVI [18]: Cardiopathies au cours des embryopathies

III.1.4 L'âge de découverte de la cardiopathie

L'âge de révélation de la cardiopathie est variable, il dépend du degré d'adaptation circulatoire à la vie extra utérine [23], mais aussi du type de la cardiopathie. Les malformations responsables d'un shunt gauche droite peuvent être silencieuses à la période néonatale et donc ne se manifestent qu'après un intervalle libre [20].

Une étude faite en suisse trouve que environ 90% des cardiopathies sont détectées avant la première année de vie [**23**]. Un autre faite à Casablanca au Maroc trouve un taux de 80%. Aux Etats Unis 95% des enfants sont déjà hospitalisés avant l'âge de 1 an. Nos malades consulte tardivement et donc le diagnostic est posé généralement au stade de complication

ce qui explique le taux élevé de la morbidité et la mortalité 57% décès par l'insuffisance cardiaque {56}. Ainsi, dans notre contexte les cardiopathies congénitales doivent faire partie des anomalies dépistées systématiquement par le pédiatre en salle d'accouchement et par le médecin de l'hygiène scolaire.

III.1.5 Diagnostic anténatal

Le dépistage prénatal de la majorité des cardiopathies congénitales est possible par échocardiographie. La détection de ces malformations en anténatal permet une optimisation de la prise en charge périnatale avec le but d'améliorer le pronostic pour l'enfant à naitre, mais aussi réduire la mortalité périnatale [36, 37, 39]. Pour les cardiopathies jugées incurables, le diagnostic prénatal offre le choix pour les parents d'opter pour une interruption médicale de grossesse.

Toute suspicion d'anomalie de l'anatomie du cœur fœtal impose la réalisation d'une échocardiographie de référence [42, 44]. Le but de cet examen est alors de confirmer le diagnostic et surtout d'établir un rapport détaillé de l'anatomie du cœur pour la discussion pronostique mais aussi la prise en charge postnatale. La réalisation d'un prélèvement ovulatoire est discutée dans chaque cas [37]. Globalement, environ 13% à 18% des cardiopathies congénitales sont associées à une anomalie du caryotype, dont 10% à la trisomie 21 [28].

Schématiquement, trois types de situation sont à envisager. Pour les cas de cardiopathies complexes sans espoir de restitution d'un cœur d'anatomie proche de la normale en postnatal, la gravité du pronostic rend recevable une demande d'interruption de grossesse par le couple [36]. D'autres cas, une réponse thérapeutique peut être proposée, mais la naissance expose le nouveau né à un risque de déséquilibre circulatoire précoce. C'est le cas des cardiopathies ductodépendantes dont l'exemple classique est la transposition des gros vaisseaux [36,39],

III.1.6 Complications :

Les cardiopathies congénitales peuvent donner des complications qui sont secondaire à un shunt cardiaque ou un obstacle à la circulation droite ou gauche:

- ✓ Gauche droite à savoir la hypertension artérielle pulmonaire qui peut évoluer vers un syndrome Eisenmenger, et la dilatation des cavités cardiaques droites.
- ✓ Droite gauche notamment les abcès cérébraux, les endocardites, les embolies cérébrales, insuffisance cardiaque.
- ✓ L'insuffisance cardiaque

  Une insuffisance cardiaque doit être recherchée soigneusement. Le signe clinique le plus fréquent est une fatigue ou un essoufflement lors des repas, symptôme très souvent accompagné d'une tachypnée. Lorsqu'une tachypnée au repos persiste, il ne faut pas seulement envisager une cause respiratoire, mais également une potentielle insuffisance cardiaque. Si l'insuffisance cardiaque est droite, elle peut également se manifester par une hépatomégalie ou des œdèmes périphériques. Le traitement médical de l'insuffisance cardiaque associe des diurétiques, des vasodilatateurs artériels (inhibiteurs de l'enzyme de conversion), ainsi que des digitaliques. Un traitement martial prévient l'aggravation de l'anémie physiologique. Parfois, lorsque le taux d'hémoglobine est devenu très bas, une transfusion peut s'imposer.

L'amélioration du pronostic et l'éviction des complications repose sur le dépistage précoce par l'examen clinque dans les premiers jours de vie associé à une échocardiographie doppler devant un examen évocateur ou un contexte de risque. Dans cette étude on avait par exemple 51 femmes suivies pour toxémie gravidique (25%) et 29 mères diabétiques (10%).

III.2 Les principales cardiopathies congénitales

III.2.1 Les shunts gauche droite

III.2.1.1 Communication interventriculaire

Les CIV sont des défauts de la cloison interventriculaire. Elle représente la cardiopathie congénitale la plus fréquente : dans la première année de la vie, elle représente près de 30 % de toutes les malformations cardiaques [26], alors que notre étude a objectivé 9,9%(21 cas de CIV ; 6 filles et 15 garçons dont 10 prématurés). La détresse respiratoire a révélé 4 cas

de CIV, la cyanose a révélé 4 cas alors que 5 cas étaient des macrosomes et 5 CAS étaient porteur d'un syndrome plymalformatif.

Le défaut septal peut siéger dans quatre zones topographiques différentes, chacune ayant sa particularité. La CIV périmembraneuse est la plus fréquente, elle siège à la jonction tricuspide et aorte, elle s'obstrue par la constitution d'un anévrisme formé aux dépens de tissu tricuspidien accessoire. Les CIV musculaires trabéculées ou de pointe peuvent être multiples, avec alors des difficultés de fermeture chirurgicale. la CIV infundibulaire est plus rare, Située sous les anneaux aortique et pulmonaire, elle peut entraîner des déformations de l'anneau et des sigmoïdes aortiques. La CIV d'admission siège à la partie postérieure du septum interventriculaire, au contact des valves auriculoventriculaires [26,50] [figure29].

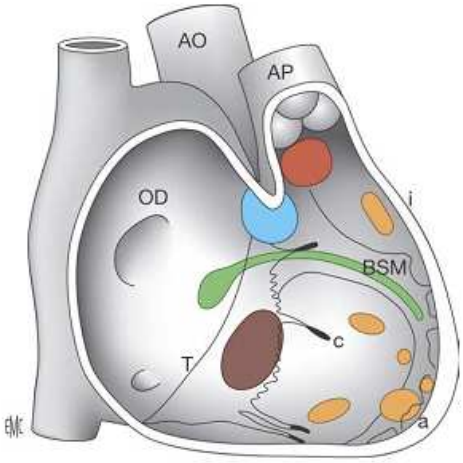

Figure 21[26]: Schéma du septum interventriculaire vu à partir du ventricule droit avec le siège des différentes variétés de communication interventriculaire (CIV). En rouge : CIV juxtaartérielle. En bleu : CIV périmembraneuse. En marron : CIV d'admission. En orange : CIV musculaires infundibulaires, trabéculées centrales (c) et apicales (a). En vert : nœud auriculoventriculaire et faisceau de His. AO : aorte ascendante ; AP : artère pulmonaire ; BSM : bandelette septomarginale ; OD : oreillette droite; T: valve tricuspide.

Les conséquences hémodynamiques sont sous la dépendance de deux facteurs, la taille de la CIV d'une part, et le rapport des résistances artérielles pulmonaires et systémiques, d'autre part [40].

L'ECG est normal pour les CIV à faible shunt. Il enregistre des signes de surcharge ventriculaire gauche pour les CIV larges et biventriculaire en cas d'HTAP [28].

L'échocardiographie permet de localiser la CIV par son siège anatomique [figure 22, 23, 24], et ceci même pour des CIV de toute petite taille, grâce aux techniques de Doppler couleur, d'apprécier son retentissement hémodynamique, en estimant l'importance du shunt gauche droite et le degré d'HTAP et de rechercher des lésions associées: CIV multiples avec d'autres localisations, canal artériel, CIA et la coarctation [9].

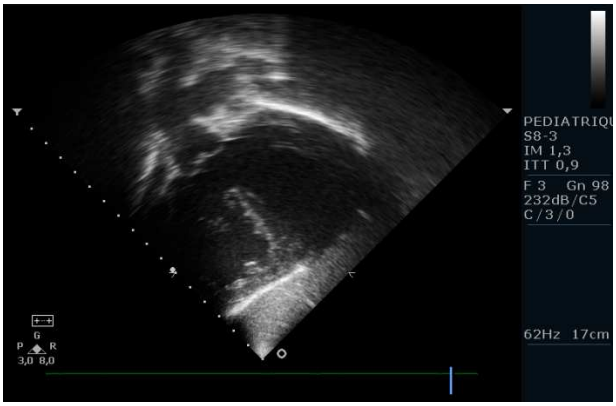

Figure 22: Échocardiographie d'une communication inter ventriculaire (CIV). Vu sous costal bidimensionnel

Evolution

Les petites CIV se ferment spontanément dans la grande majorité des cas, soit par un comblement musculaire dans les CIV trabéculées, cette fermeture peut demander de quelques semaines à plusieurs mois, en fonction de la taille initiale, Soit par la constitution d'un anévrysme pour les CIV périmembraneuses, Son développement à partir du tissu tricuspidien sera suivi en échocardiographie. [27].

Les CIV larges peuvent être responsables d'insuffisance cardiaque sévère et mettre en jeu le pronostic vital de l'enfant. [27]. Les indications chirurgicales reposent sur des données hémodynamiques [56].

III.2.1.2 Communication interauriculaire

Les CIA correspondent à différents types de déhiscence du septum interauriculaire. Elles sont fréquentes, et souvent isolées mais peuvent s'associer à d'autres malformations cardiaques ou s'intégrer dans divers syndromes polymalformatifs (syndromes de Holt-Oram, Turner, Noonan et l'embryofoetopathie éthylique), elle représente 8 % des cardiopathies congenitales [1].

Quatre variétés anatomiques de CIA sont habituellement décrites [30], le type le plus fréquent est la CIA ostium secundum, défaut de fermeture du septum ovale qui constitue la partie centrale de la cloison interauriculaire. Les CIA situées près de l'orifice de la veine cave supérieure représentent 8 % du nombre total des CIA. Leur association fréquente à un retour veineux pulmonaire partiel supérieur droit fait alors parler de CIA sinus venosus. Les CIA basses (20 % des CIA) sont situées près de l'orifice de la veine cave inférieure. Les CIA de type sinus coronaire sont rares, situées près de l'orifice du sinus coronaire et souvent de petite taille. Il existe deux autres types de CIA mais d'origine embryologique différente. La CIA ostium primum se caractérise par une vaste déhiscence de la partie caudale du septum interauriculaire et l'oreillette unique correspond à une absence totale du septum interauriculaire. Notre étude a objectivé 40 nouveaux nés porteurs d'une CIA (12 filles, 28 garçons dont 16 prématurés) révélées essentiellement par la détresse respiratoire (16 cas) puis par la dépendance à l'o2 (9 cas) alors que 5 cas étaient des macrosomes.

Les CIA entraînent un shunt gauche droit auriculaire qui a pour conséquence une surcharge diastolique du ventricule droit et une augmentation du débit pulmonaire responsable de la sémiologie quand le rapport débit pulmonaire sur débit systémique est supérieur à deux [27 ; 30].

L'échocardiographie visualise la CIA et précise son type anatomique. Par contre, sa taille et sa forme sont plus difficilement appréciables [24]. Elle permet la recherche de lésions associées : les retours veineux pulmonaires anormaux sont les anomalies les plus fréquentes et s'associent à 10 % des CIA. Une pathologie de la valve mitrale est également rencontrée. L'anévrysme du septum interauriculaire peut être associé à une CIA : il correspond à une déformation localisée permanente de la cloison interauriculaire par excès du tissu au niveau de la valve de Vieussens qui, chez le sujet normal, ferme la fosse ovale. L'échocardiographie estime l'importance du shunt par l'étude des rapports des débits pulmonaires et systémiques, ainsi que les pressions pulmonaires en cas d'insuffisance tricuspide [9].

Cependant, l'étude du septum interauriculaire et des retours veineux pulmonaires n'est pas toujours aisée en échographie transthoracique, plus particulièrement chez l'adolescent. L'échographie transoesophagienne prend alors tout son intérêt, le septum interauriculaire et les retours veineux pulmonaires étant mieux vus dans cette incidence. Pour des raisons techniques cette dernière n'est pas applicable au jeune enfant. L'IRM semble intéressante dans cette indication, en particulier dans l'analyse des retours veineux pulmonaires [25].

Evolution

Une diminution de la taille de la CIA, voire une fermeture spontanée, est possible dans les premières années de la vie. L'anévrysme du septum interauriculaire peut constituer un mode de fermeture spontanée des CIA [27].

III.2.1.3 Le canal artériel persistant du prématuré :

Le canal artériel est une structure fœtale qui réunit le sommet de l'artère pulmonaire à l'isthme de l'aorte. Il a un grand rôle durant la vie fœtale, et s'oblitère après la naissance. Des anomalies tissulaires de sa paroi peuvent empêcher sa fermeture. La persistance du canal artériel sans malformation associée constitue une cardiopathie congénitale fréquente (10 à 15 %), facile à diagnostiquer et à traiter. La persistance du canal artériel survient soit dans un

contexte polymalformatif, (on avait 3 cas de syndrome polymalformatif associé à une CIA) soit de façon isolée. [1]. On a eu dans notre série 37 cas de PCA (17,'%) dont 11 filles et 26 garçons et 10 prématurés. Révélés par la dépendance de l'o2 en premier (10 cas) suivies par la détresse respiratoire.

La structure du canal artériel diffère de celle des deux vaisseaux adjacents par sa média composée essentiellement de fibres musculaires lisses disposées en spirale. Sa paroi est rendue lâche par la présence de quantités importantes de substances mucoïdes. L'histologie du canal artériel persistant pathologique est différente, son intima est plus épaisse. Une lame élastique non fragmentée la sépare de sa média qui contient du matériel mucoïde et élastique [27;47].

Le canal artériel se ferme fonctionnellement dans les trois premiers jours de vie chez le nouveau né par augmentation de la PaO2 puis anatomiquement dans les premières semaines

On parle donc de canal artériel persistant lorsque le canal artériel reste ouvert au 4eme jour de vie, c'est le cas chez 50% des nouveau nés prématurés présentant une maladie respiratoire .c'est une des complications de la prématurité

Une partie du sang éjecté par le ventricule gauche dans l'aorte se dirige vers l'artère pulmonaire : il existe un shunt gauche droit. {2, 14,16}

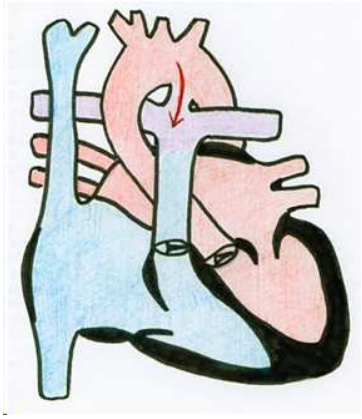

FIGURE 25:Le canal artériel persistant {15}

Il existe donc un vol diastolique du flux sanguin de l'aorte par l'artère pulmonaire

Ceci entraine :

1 Un hyper débit pulmonaire responsable d'une dilatation des artères pulmonaires ainsi que de l'oreillette gauche et du ventricule gauche par augmentation du retour veineux pulmonaire, favorisant la survenue d'hémorragie pulmonaire et une dépendance ventriculaire

2 Une diminution du débit sanguin systémique secondaire ou vol diastolique, pourant entrainer des complications d'ordre ischémique : entérocolite insuffisance rénale, leuco malacie periventriculaire hémorragie intraventriculaire

Un ventricule gauche hyperkinétique, par adaptation à l'augmentation du retour veineux pulmonaire et donc du débit. {2, 10, 15,16}

Le diagnostic doit être évoqué devant

- Une aggravation de la détresse respiratoire
- Un souffle continu, perçu au maximum en sous claviculaire gauche
- Une pression artérielle diastolique basse, secondaire au vol diastolique d'une partie du flux sanguin sortant du ventricule gauche vers par l'artère pulmonaire
- Des pouls amples et bondissant, symétriques, témoins de l'augmentation de la différentielle entre pression artérielle systolique et diastolique
- A la radiographie de thorax, on peut retrouver une cardiomégalie, secondaire à la dilatation du cœur gauche, et une hyper vascularisation pulmonaire, secondaire à l'hyper débit. {15,16}

L'échocardiographie permet d'identifier le canal artériel [29 ; 47], d'en mesurer le diamètre et de façon moins précise la longueur. Le Doppler couleur rend la méthode plus rapide et plus sensible, surtout en cas de petit canal artériel, en objectivant un flux systolo diastolique rétrograde dans le tronc de l'artère pulmonaire. L'échocardiographie permet de vérifier l'absence de lésions associées. Elle évalue l'importance du shunt sur la dilatation des cavités gauches et de l'artère pulmonaire [24]. Elle estime également le degré d'HTAP sur l'aspect de la courbure septale et l'étude des vélocités de l'insuffisance pulmonaire ou tricuspide. Les indications du cathétérisme cardiaque à visée diagnostic ne persistent qu'en cas de discordance entre les données cliniques et échographiques.

En doppler couleur, en coupe para sternale petit axe, on retrouve un flux continu, rétrograde, donc apparaissant en rouge (en cas de shunt gauche droit) dans l'le toit de l'artère pulmonaire

En coupe para sternale petit axe avec utilisation du mode TM, on calcul le rapport OG/AO. Ce rapport est normalement proche de 1.

Un rapport OG /OD augmenté c'est-à-dire supérieur à 1, 4, signe un large canal artériel .cette augmentation du rapport OG/AO est secondaire à la dilatation de l'oreillette gauche, par augmentation du retour veineux pulmonaire.

Le canal artériel peut également être visible en coupe sus sternale on visualise alors un flux continu dans la concavité de l'aorte

L'échocardiographie sert à estimer un canal artériel persistant hémodynamiquement significatif, à savoir :

- Un rapport oreillette gauche /aorte (OG/AO) supérieur à 1,4
- Un diamètre du canal artériel supérieur à 1,5 CM

L'importance du vol diastolique : le shunt du sang de l'aorte vers l'artère pulmonaire à travers le canal artériel entraine une baisse de la pression artérielle diastolique.

L'importance du vol diastolique s'estime à plusieurs niveaux :

- L'artère mésentérique supérieure
- L'artère cérébrale moyenne ou antérieure
- L'aorte post ductale

Il existe au doppler continu une diminution de la vitesse du flux en diastole qui devient nulle voir rétrograde

Il existe donc une augmentation de l'index de résistance IR ou index de ***Pourcelot*** (basé sue la V max en systole et la *Vmax en diastole.*

$$IR = \frac{\text{Vmax systole - Vmax diastole}}{\text{Vmax diastole}}$$

L'IR normal est inferieur à 0,8

L'échocardiographie ne sert pas qu'au diagnostic de canal artériel persistant et à l'évaluation du shunt. Elle est également utile pour rechercher les contre indications à la fermeture du canal artériel, à savoir les cardiopathies ducto dépendantes telles une la coarctation de l'aorte, où le shunt ductal gauche droit est exclusif .cliniquement, il faut s'assurer de l'absence d'asymétrie des pouls. {2, 10,13 ; 14, 15, 16}

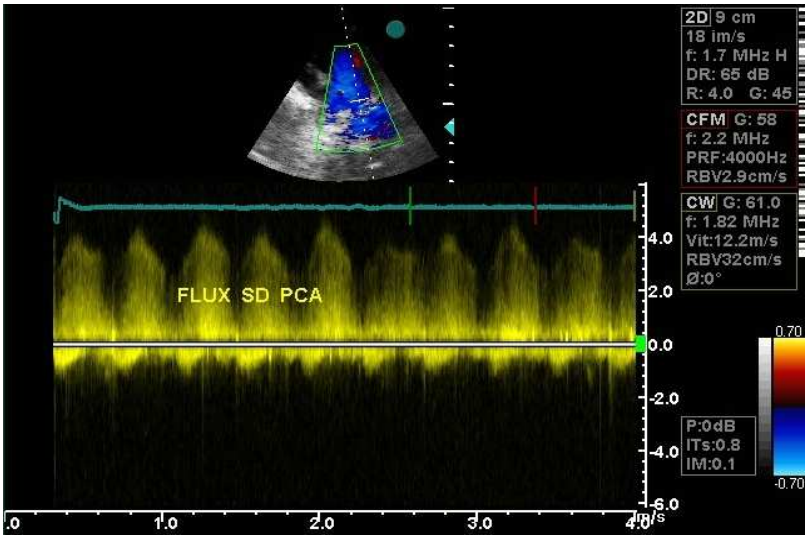

FIGURE 26 : canal artériel persistant du prématuré. Aspect au Doppler avec flux systolodiastololic

Les méthodes classiques de fermeture du canal artériel persistant consistent en une section suture ou la pluriligature par thoracotomie postérolatérale gauche[27]. Afin d'éviter la thoracotomie, d'autres techniques se sont développées : la pose d'un clip par vidéo-coelio-chirurgie, mais aussi la fermeture par cathétérisme interventionnel, avec largage d'une double ombrelle par voie veineuse. Les accidents d'embolisation sont exceptionnels, et l'obturation complète obtenue dans 85 % des cas. L'indication de la fermeture du canal est posée pour tout canal artériel persistant au-delà de l'âge de 1 an, plus tôt si l'enfant est symptomatique. Les limites actuelles du cathétérisme interventionnel sont le poids de l'enfant, mais aussi la taille et la longueur du canal [38].Avec la chirurgie, la reperméabilisation du canal artériel est exceptionnelle, et ne se voit qu'avec les

pluriligatures. La fermeture par voie endocavitaire ne dispose pas d'assez de recul pour juger du risque réel d'endocardite due au shunt résiduel possible [27, 38].

III.2.1.4 Canal atrioventriculaire

Le CAV est une cardiopathie complexe, secondaire à un défaut de développement d'une structure embryonnaire également dénommée canal atrioventriculaire. Si le CAV est rare dans la population générale (3,3 % des cardiopathies), la forme complète est fréquente chez l'enfant ayant une trisomie 21 (36 à 59 %) {8}.

Le CAV complet regroupe toutes les anomalies. Le shunt gauche-droite et l'HTAP sont majeurs mais il n'est pas rare que les fuites valvulaires soient modérées ou absentes avant la chirurgie. L'évolution vers une maladie vasculaire pulmonaire obstructive est précoce [35 ; 37].

Le diagnostic échocardiographique de CAV est possible dès la 18e semaine de grossesse impliquant alors une amniocentèse. Sa recherche est systématique chez le nouveau-né ayant une trisomie 21.

L'échocardiographie permet un diagnostic aisé, une analyse précise de la forme anatomique, la recherche d'anomalies associées et une bonne approche du retentissement hémodynamique : évaluation de la surcharge des ventricules, du degré d'HTAP, du rapport des débits pulmonaire et systémique [24].

Grâce à l'échocardiographie, les indications du cathétérisme cardiaque et de l'angiographie ne sont plus systématiques mais limitées à la confirmation d'anomalie associée, à une meilleure appréciation de l'HTAP et des résistances pulmonaires.

Le CAV partiel associe un shunt auriculaire, fuite mitrale et shunt VG-OD. Il se comporte davantage comme une CIA à gros débit de shunt [27].

III.2.2 Les shunts droite-gauche

III.2.2.1 La tétralogie de Fallot

La tétralogie de Fallot est la plus fréquente des cardiopathies cyanogènes. Elle représente 5 à 8% des cardiopathies congénitales [9]. Dans notre série, elle représente 82.7% des cardiopathies cyanogènes. Bien que cette malformation ait déjà été décrite auparavant, c'est le Marseillais Fallot qui, en 1888, lui donne le nom de « tétralogie », soulignant l'association de quatre anomalies : la communication interventriculaire, la sténose pulmonaire, la dextroposition de l'aorte et l'hypertrophie du ventricule droit

L'échocardiographie identifie facilement, en « grand axe », deux éléments importants de la tétralogie de Fallot : la CIV et le chevauchement de l'aorte. La continuité mitroaortique est démontrée sur la même coupe. On note également une dilatation et une hypertrophie du ventricule droit. La visualisation de la voie de chasse droite peut être obtenue en « petit axe» ou en position sous-xiphoïdienne du capteur [24 ; 29] [figure 26].

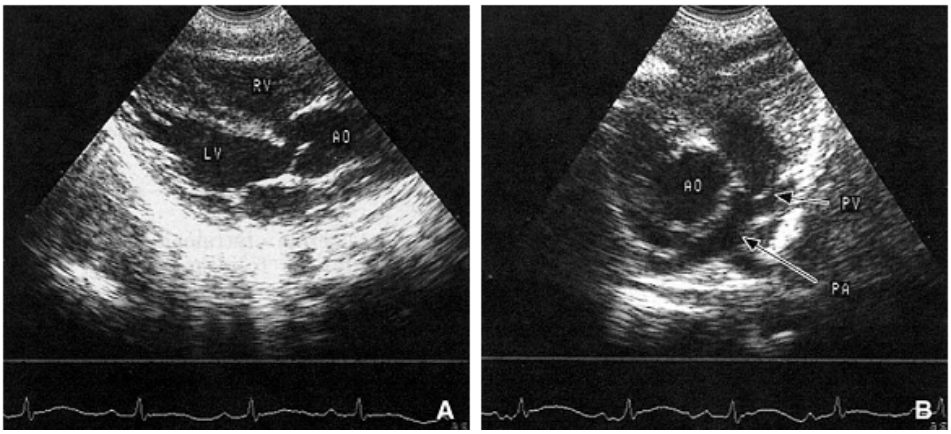

Figure 26: A. Coupe grand axe montrant la CIV et le chevauchement de l'aorte (Ao). RV : ventricule droit ; LV : ventricule gauche. B. Coupe en petit axe montrant l'artère pulmonaire (PA) et sa bifurcation. La valve pulmonaire (PV) est épaissie. Le diamètre de l'artère pulmonaire est la moitié du diamètre de l'aorte (Ao) [26}

III.2.2.2 Transposition des gros vaisseaux

La TGV est définie par une discordance ventriculoartérielle, de ce fait l'aorte nait du ventricule droit et l'artère pulmonaire du ventricule gauche [Figure 32]. Les anomalies d'origines et de distribution des artères coronaires sont très fréquentes. Notre étude a objectivé 4cas de TGV ,1 filles ,3 garçons dont 1 prématuré. On avait 2 cas révélés par la cyanose ,1 cas de détresse respiratoire ,1 cas révélé par une polypnée.

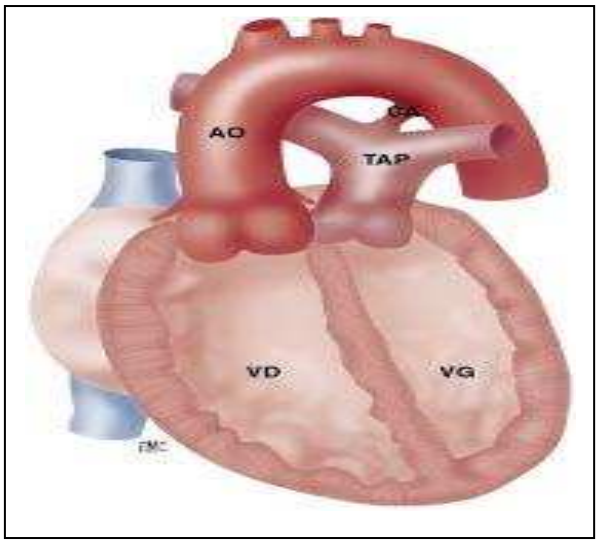

Figure 27 : schéma de la transposition des gros vaisseaux [9]

III.3 Cardiopathies obstructives

III.3.1 Sténose pulmonaire

La sténose valvulaire pulmonaire est la plus fréquente (90 %) des cardiopathies obstructives [9;46], elle représente dans notre série 79.4%. Elle s'agit d'une fusion commissurale complète ou partielle des valvules sigmoïdes, les feuillets valvulaires peuvent être dysplasiques et épais {48 ; 49}.

III.2.3.2 Sténose aortique

Sténose valvulaire (70 %) [9]

La valve aortique est le plus souvent bicuspide, et les deux sigmoïdes sont de tailles inégales et séparées par des commissures partiellement soudées et épaissies. L'aorte ascendante est dilatée par « lésion de jet ». La sténose entraîne une hypertrophie réactionnelle et délétère du VG, et un risque d'ischémie myocardique par réduction de la perfusion coronarienne en diastole [40 ; 51].

Le diagnostic est confirmé par échodoppler avec aspect en dôme systolique des sigmoïdes aortiques, l'hypertrophie et la fonction du VG ainsi que le gradient de sténose sont appréciés.

III.2.3.3 Coarctation de l'aorte

C'est une sténose de l'isthme aortique en regard du canal artériel [figure 33]. La fermeture du canal artériel joue un rôle déterminant dans l'apparition, après un intervalle libre, des signes de coarctation dominés par l'abolition des pouls fémoraux. {50}

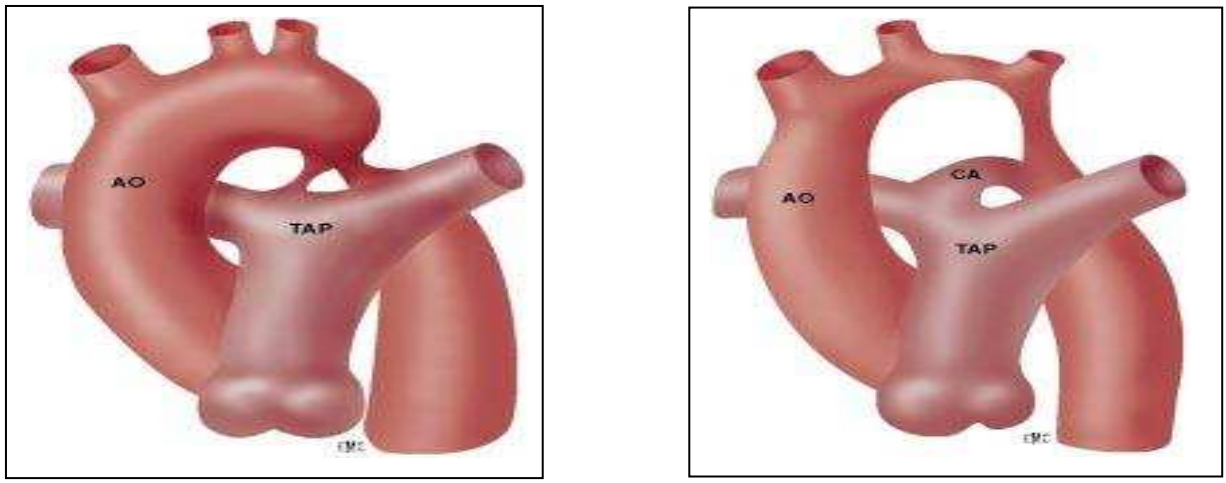

Figure 28: Coarctation de l'aorte (AO : aorte ; CA : canal artériel ; TAP : tronc artériel pulmonaire).A. Forme classique « pure ».B. Forme néonatale [9].

Le diagnostic peut être posé fortuitement à partir d'une abolition des pouls fémoraux, d'une HTA aux membres supérieurs avec pression systolique supérieure de 20 mmHg à celle du membre inférieur homolatéral, ou d'un souffle interscapulovertébral gauche, systolique

ou continu, d'intensité moyenne [9]. L'échographie-doppler permet de visualiser directement la coarctation et d'évaluer l'hypertrophie myocardique et la fonction du VG. Une accélération typique du flux systolique avec éventuelle prolongation diastolique est enregistrée au niveau de l'isthme par le doppler {24 ; 51}

Le syndrome de coarctation à révélation néonatale (10 %) est défini par l'association d'une coarctation (avec hypoplasie tubulaire de l'aorte horizontale), d'une CIV et d'un canal artériel s'implantant en aval de la coarctation. Les anomalies valvulaires aortiques et mitrales, l'hypodéveloppement du VG sont fréquents. La CIV et l'obstruction aortique provoquent un shunt G-D massif, avec HTAP et insuffisance cardiaque précoces [9]. Le traitement médical repose sur l'utilisation en intra veineux des prostaglandines afin de maintenir le canal artériel perméable, la ventilation artificielle, les traitements inotropes et les diurétiques [52]. Le traitement chirurgical consiste en une résection très étendue de la zone coarctée pour éviter une coarctation résiduelle (30 % des cas), les lésions associées sont corrigées si possible dans le même temps, d'où une majoration du risque opératoire [55].

III.4 Les cardiopathies complexes

III 4.1 Atrésie tricuspide

L'atrésie tricuspide est définie par une agénésie de l'orifice auriculoventriculaire droit, associée à un défaut septal auriculaire indispensable à l'écoulement du flux veineux. Le ventricule droit est toujours hypoplasique, et les gros vaisseaux sont transposés dans un tiers des cas. Les deux ventricules communiquent par un foramen bulboventriculaire (équivalent d'une CIV) ; l'artère pulmonaire et ses branches sont fréquemment sténosées[9].

Le diagnostic est confirmé par l'échocardiographie doppler, le cathétérisme est indiqué dans le bilan préopératoire pour mieux étudier la circulation pulmonaire [41 ; 42].Cette étude a objectivé un cas d'atrésie tricuspide chez un garçon prématuré révélée par un collapsus cardiovasculaire.

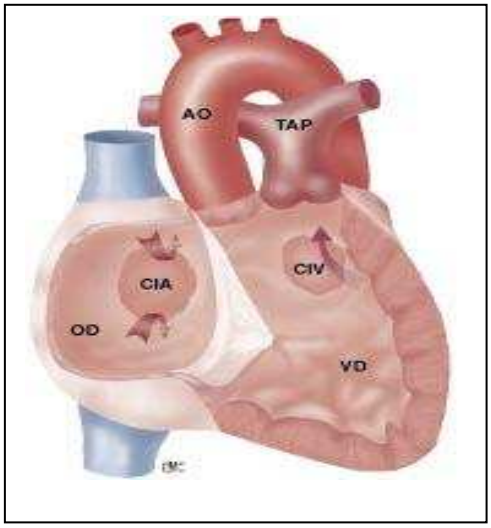

Figure 29: Atrésie tricuspide (AO : aorte ; CIA : communication interauriculaire ; CIV : communication interventriculaire ; VD : ventricule droit ; OD : oreillette droite ; TAP : tronc artériel pulmonaire) [9].

4.2 Tronc artériel commun (truncus arteriosus)

C'est une cardiopathie rare et sévère, souvent révélatrice d'un syndrome de Di George [9]. Un seul tronc artériel émerge du cœur au-dessus d'une large CIV et donne naissance aux artères coronaires, puis se divise en aorte et en tronc artériel pulmonaire, bien que les branches pulmonaires puissent naître directement du truncus [43 ; 55 ; 56] [figure 35].

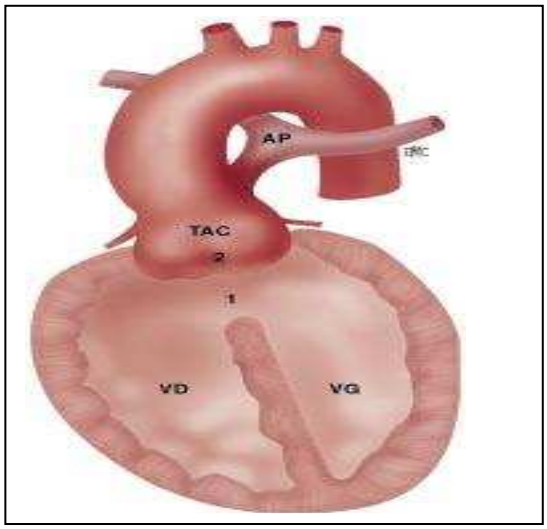

Figure 30: Tronc artériel commun (AP : artère pulmonaire ; VD : ventricule droit ; VG : ventricule gauche ; TAC : tronc artériel commun). 1. CIV ; 2. Valve troncale anormale [9].

4 .3 Hypoplasie du cœur gauche

L'hypoplasie du cœur gauche est définie par l'hypodéveloppement de la cavité ventriculaire gauche avec hypoplasie ou atrésie des valves d'entrée et de sortie [figure 36], l'aorte ascendante est filiforme et contraste avec une crosse mieux développée, du fait d'une perfusion rétrograde provenant du canal artériel. L'oreillette gauche est hypoplasique et communique avec l'oreillette droite par une CIA ou un foramen ovale large. {52 ; 53 ; 54}

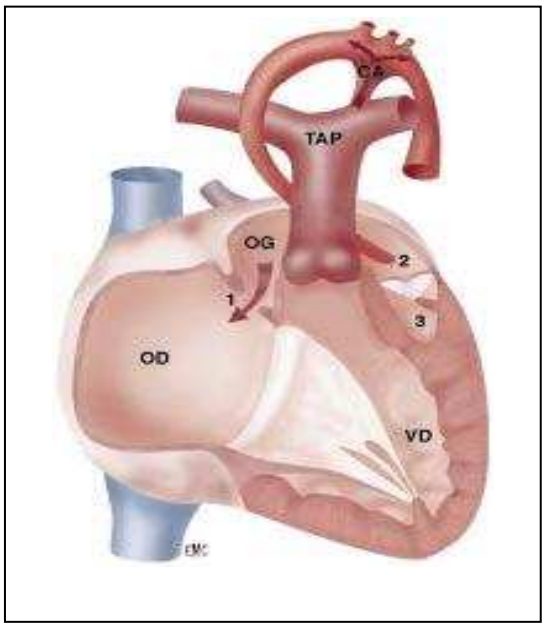

Figure 31: Hypoplasie du cœur gauche (VD : ventricule droit ; OD : oreillette droite ; OG : oreillette gauche ; CA : canal artériel ; TAP : tronc artériel pulmonaire). 1. Shunt G-D atrial ; 2. Atrésie aortique ; 3. Atrésie mitrale et cavité VG rudimentaire [9].

III.3.Anomalie cardiaques chez le nouveau né en hypoxie

Les causes de l'hypoxie néonatale sont nombreuses :

Si elles sont associées à une détresse respiratoire, il faut évoquer :

Les maladies pulmonaires (les plus fréquentes) comme la maladie des membranes hyalines,

le retard de résorption, l'inhalation méconiale, le pneumothorax, l'infection pulmonaire…

Les obstructions ORL comme l'atrésie des choanes, le syndrome de pierre robin ;

La hernie diaphragmatique, l'atrésie de l'œsophage, la fistule oeso trachéale etc.

Si elles sont isolées et réfractaires à l'o2,il faut évoquer une cardiopathie congénitale .

Avant de réaliser une échographie cardiaque, l'examen clinique et la radiographie de thorax doivent être soigneusement réalisés.

Cinq pour cent des détresses respiratoires néonatales se compliquent d'hypoxie sévère ou réfractaire. Cette hypoxie sévère est liée soit à un *shunt* intrapulmonaire, soit à un *shunt* extrapulmonaire D-G par les conduits fœtaux, du fait d'une augmentation des résistances vasculaires pulmonaires (RVP), réalisant l'hypertension artérielle pulmonaire (HTAP) du nouveau-né. Une cyanose centrale peut avoir une origine respiratoire ou cardiaque, elle nécessite toujours des investigations complémentaires par l'échocardiographie et un traitement approprié.

Le diagnostic d'HTAP est suspecté quand l'intensité de l'hypoxie est sans rapport avec l'atteinte radiologique. Certains éléments sont évocateurs, bien que non spécifiques : labilité de l'oxygénation, claquement de B2 à l'auscultation. Une différence entre la pO_2 préductale et postductale supérieure à 20 mmHg est évocatrice de *shunt* D-G par le canal artériel. Cependant, le *shunt* D-G peut n'exister qu'au niveau du foramen ovale. Une pO_2 postductale inférieure à 50 mmHg atteste de la sévérité de la pathologie. L'échocardiographie avec doppler objective le *shunt* D-G et permet d'estimer l'HTAP par la mesure du flux rétrograde à la tricuspide. {1, 10,15 ; 58 ; 59}

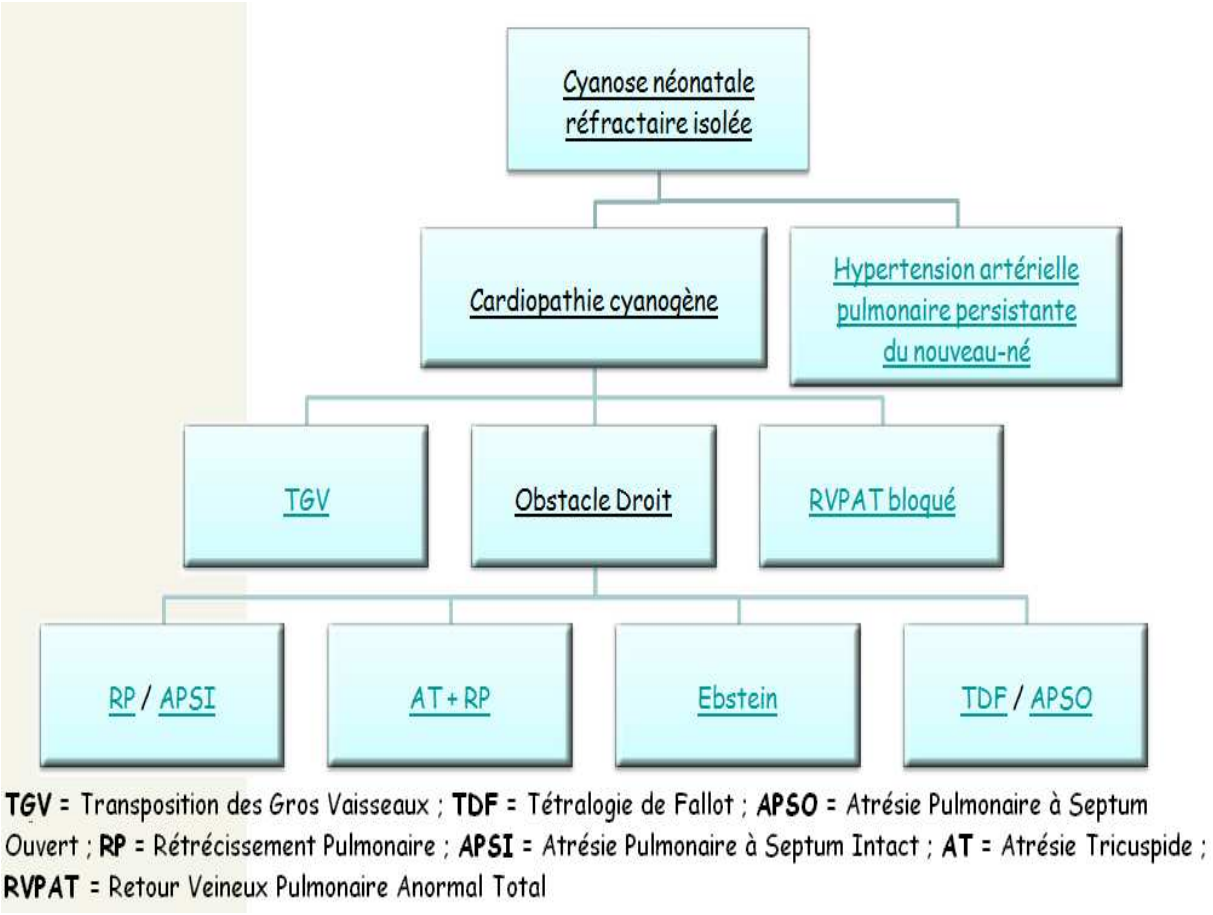

TGV = Transposition des Gros Vaisseaux ; **TDF** = Tétralogie de Fallot ; **APSO** = Atrésie Pulmonaire à Septum Ouvert ; **RP** = Rétrécissement Pulmonaire ; **APSI** = Atrésie Pulmonaire à Septum Intact ; **AT** = Atrésie Tricuspide ; **RVPAT** = Retour Veineux Pulmonaire Anormal Total

FIGURE 32: diagnostic un hypoxie neonatale {14}

III.4. Anomalie cardiaques chez le nouveau né en défaillance cardio circulatoire

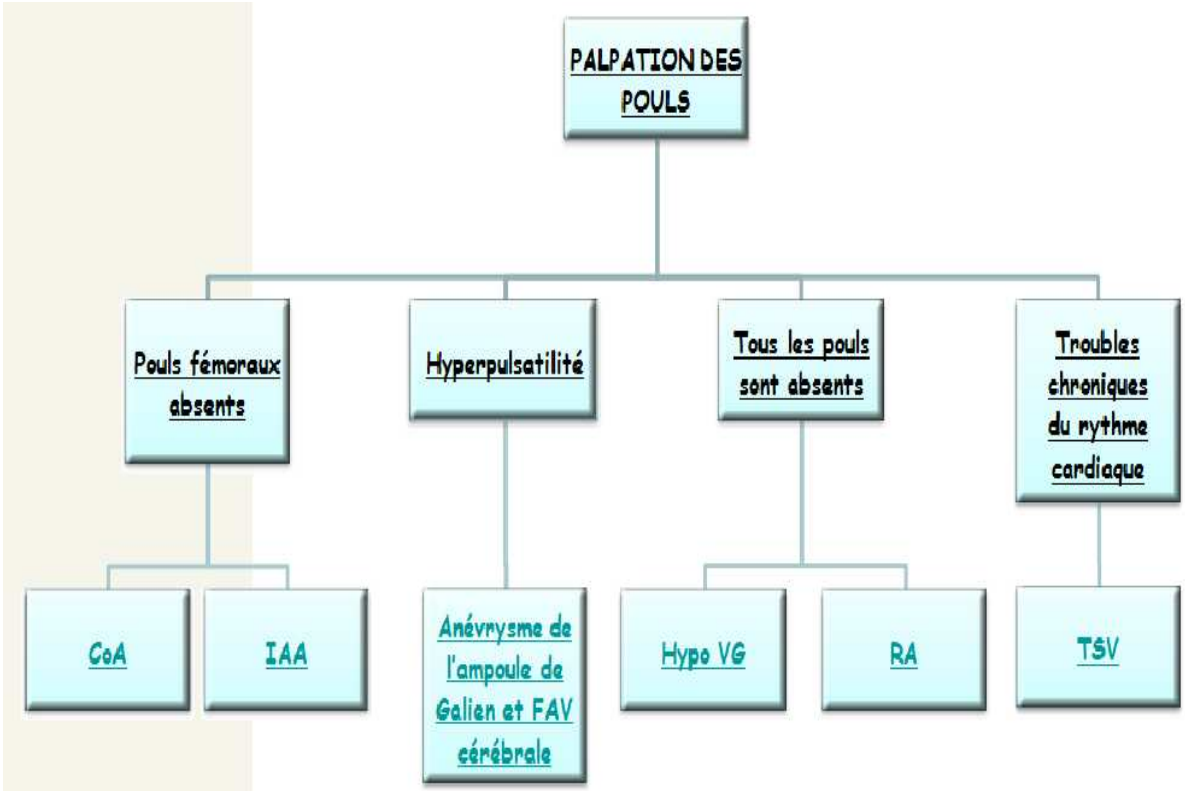

CoA = Coarctation de l'Aorte ; **IAA** = Interruption de l'Arche Aortique ; **FAV** = Fistule Artério-Veineuse ; **Hypo VG** = Hypoplasie du Ventricule Gauche ; **RA** = Rétrécissement Aortique ;
TSV = Tachycardie Supra-Ventriculaire

FIGURE *33:* ***Le nouveau né en défaillance cardio circulatoire {14}***

Une insuffisance cardiaque doit être recherchée soigneusement. Le signe clinique le plus fréquent est une fatigue ou un essoufflement lors des repas, symptôme très souvent accompagné d'une tachypnée. Lorsqu'une tachypnée au repos persiste, il ne faut pas seulement envisager une cause respiratoire, mais également une potentielle insuffisance cardiaque. Si l'insuffisance cardiaque est droite, elle peut également se manifester par une hépatomégalie ou des oedèmes périphériques [39].

Le traitement médical de l'insuffisance cardiaque associe des diurétiques, des vasodilatateurs artériels (inhibiteurs de l'enzyme de conversion), ainsi que des digitaliques. Un traitement martial prévient l'aggravation de l'anémie physiologique. Parfois, lorsque le taux d'hémoglobine est devenu très bas, une transfusion peut s'imposer. Le nursing alimentaire est un point important. Le reflux gastrooesophagien qui est favorisé par la

distension pulmonaire, doit être pris en charge. La kinésithérapie respiratoire est nécessaire dans les complications bronchiques [28 ; 64 ; 63].

III.5. Anomalie cardiaques chez le nouveau né de mère diabétique :

Le diabète maternel peut être préexistant à la grossesse (diabète de type 1 le plus souvent) on peut être déclenché par la grossesse (diabète gestationnel).

Dans les 2 cas, la grossesse et l'équilibre glycémique doivent être particulièrement suivis en raison du risque malformatif et des conséquences de l'hyperinsulinisme fœtal

Les malformations peuvent être cardiaques, uro génitales, cérébrales, etc. Leur fréquence sera d'autant plus important que la grossesse a été débutée en période de déséquilibre glycémique .elles sont donc essentiellement présentes en cas de diabète maternel type I

L'hyperinsulinisme fœtal est proportionnel aux hyperglycémies maternelles .il est à l'origine il est à l'origine d'une macrosomie, avec notamment un risque de souffrance fœtale aigue et dystocie des épaules à la naissance .le nouveau né est également à risque d'hypoglycémie, d'hypocalcémie, de maladies de membranes hyalines.

La cardiopathie décrite est une cardiopathie hypertrophique à prédominance septale |14, 15, 16,17 ; 65 ; 68}

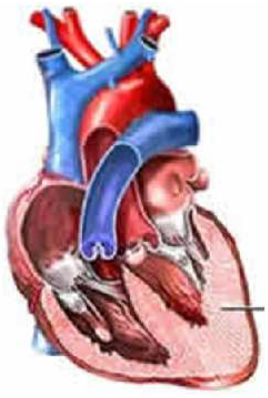

Figure 34: Aspect de L'hypertrophie myocardique {15}

Le diabète maternel augmente le risque de tous les types de malformations, et de cardiopathie en particulier. De même, tous les types de malformations cardiaques sont observées, mais sont surreprésentées les conséquences d'une perturbation précoce du développement du coeur : défauts de latéralité (situs inversus, dextrocardie), anomalies de la boucle cardiaque : TGV et du tractus éjectionnel : ventricule droit à double issu, CAV complet [1,14]. Mais aussi les anomalies conotroncales, hypertrophie asymétrique de la cloison interventriculaire, habituellement bénigne et réversible après la naissance, mais il peut provoquer parfois une grave obstruction d'éjection ventriculaire gauche et une insuffisance cardiaque. Un contrôle strict de la glycémie maternelle est essentiel pour limiter le risque fœtal et néonatal [15 ; 65 ; 66 ; 68].

L'examen clinique

L'examen clinique est pauvre sur le plan cardiaque .l'insuffisance cardiaque clinique exceptionnelle .le diagnostic est essentiellement échographique.

La radiographie de thorax retrouve une cardiomégalie dans seulement 20% à 30% des cas.

L'échocardiographie

L'hypertrophie myocardique est visible en coupe para sternale petit axe centrée sur les ventricules. Elle se mesure en mode TM.

L'hyper trophie myocardique est visible en coupe para sternale grand axe {14, 15,16}

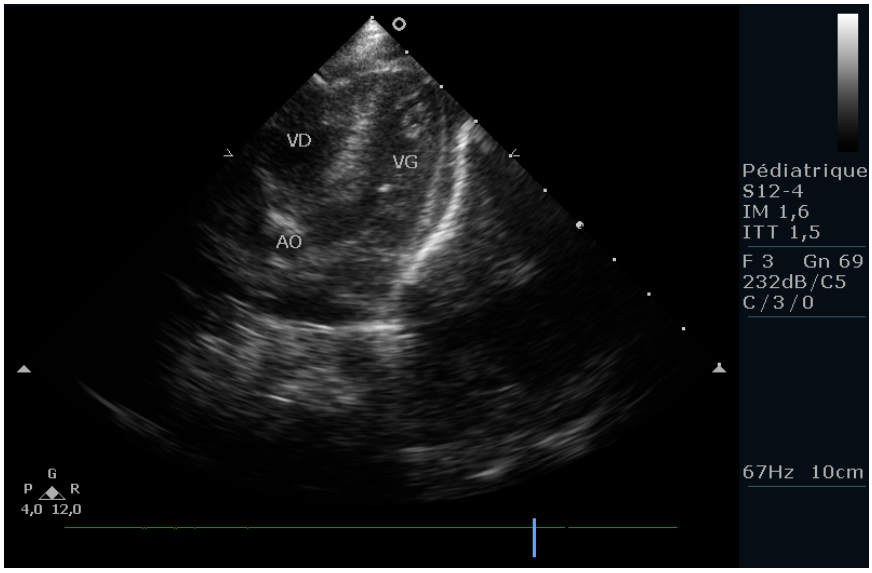

Figure 40: Echographie bidimentionnelle : vu apicale des 4 cavités ;aspect de myocardiopathie hypertrophique

En coupe 5 cavités, il faut vérifier la présence ou non de gène à l'éjection dans l'aorte par l'utilisation du doppler couleur et du doppler continu dans l'aorte

Chez le nouveau né de mere diabetique ,la cardiomyopathie hyer trophique est le plus souvent transitoire .les signes cliniques disparaissent en quelques semaines et les signes echographiques en moins de 2 mois .

Si elle n'entraine pas de gene à l'ejection du ventricule ou de troubles de compliance du ventricule gauche ,une simple surveillance suffit .

Si elle devient symptomatique ou se complique de trouble de compliance du ventricule gauche ,un traitement par Béta bloquant peut etre débuté .

D'autres malformations cardiaques ont une fréquence plus importante chez les nouveaux nés de mère diabétique

- Atrésie pulmonaire
- Transposition des gros vaisseaux
- Communication inter ventriculaire
- Coarctation de l'aorte. [2, 11,16, 14, 15 ; 65 ; 66 ; 67 ; 68}

III.6. Apport de l'echocoeur chez le nouveau né avec un syndrome polymalformatif

En cas de la découverte d'un syndrome polymalformatif, la recherche d'une cardiopathie congénitale par l'échocardiographie doit être la règle. Par ailleurs, les malformations cardiaques entrant dans le cadre d'une multitude d'associations malformatives, le cœur fœtal intervient souvent comme le révélateur de malformations extracardiaque, dont l'exemple caricatural est la tétralogie de Fallot [21]. **Dans notre série le bilan malformatif a été positif chez 14 CAS.**

	Incidence des cardiopathies	les cardiopathies les plus fréquentes
population générale	**0,8**	**CIV, PCA, CIA**
trisomie 21	**40**	**CAV, CIV, PCA**
trisomie 18	**90**	**CIV, PCA, CIA, RP**
trisomie 13	**80**	**CIV, PCA, Dextrcardie, CIA**

Tableau XVII : Exemples de malformations à transmission mendélienne autosomique dominante [9].

L'intérêt l'échocardiographie dans la population à haut risque

Jusqu'à une période récente, l'examen du cœur fœtal pour le groupe à risque accru était réalisé vers 20-22 SA (semaine d'aménorrhée). Le développement de l'échocardiographie haute résolution permet désormais une qualité d'image autorisant l'étude de l'anatomie du cœur fœtal dés 15-16 SA [41]. Le développement de sondes vaginales à haute fréquence autorise depuis plusieurs années un examen du cœur fœtal dés la fin du 1er trimestre. Ainsi, il devient possible de proposer un premier examen du cœur fœtal à ce terme pour les fœtus du groupe à risque.

Le diagnostic de cardiopathies malformatives en fin de premier trimestre se heurte a des difficultés de prise en charge des patientes, en particulier en raison de la précocité du diagnostic de cardiopathies sévères [41]. Cette approche pourrait aboutir à des demandes d'interruption de grossesse pour des cardiopathies qui sont actuellement dans un spectre

malformatif considéré curable par une ou plusieurs interventions chirurgicales en période néonatale [41].

III.7. Nouveau né avec HTAP

Généralités

L'HTAP du nouveau né est une affection sévère. Son pronostic dépend de l'étiologie, excellent le plus souvent dans le cadre des cardiopathies si l'intervention est précoce, péjoratif dans les formes d'HTAP idiopathiques. Il est essentiel d'évoquer le diagnostic dès les premiers signes. [36]. Notre étude a objectivé 16 cas de HTAP dont 10 garçons ,6 filles et 7 prématurés.

Dans un vaisseau selon la loi de poiseuille la résistance va dépendre du diamètre r, de la longueur (l) et de la viscosité du sang(h).

$$R = \frac{Pi - Po}{\dot{Q}} = \frac{8\eta l}{\pi . r^4}$$

Figure 35: la loi de poiseuille {16}

HTAP persistante du nouveau-né

Immédiatement après la naissance, lors des premiers mouvements respiratoires, les résistances pulmonaires, plus élevées que les résistances systémiques en période foetale chutent de moitié. Cette baisse rapide, physiologique des résistances pulmonaires peut être retardée voire absente.

Ce tableau constitue l'HTAP persistante du nouveau-né. L'HTAP est habituellement transitoire, de quelques jours, et réversible, plus rarement prolongée, durant une à deux

semaines, parfois sévère et fatale. Son expression clinique est une cyanose généralisée réfractaire à l'oxygène. Des facteurs de risques foetaux et périnataux peuvent être retrouvés.

Il peut s'agir de la fermeture prématurée du canal artériel en période anténatale. Cette fermeture prématurée peut être secondaire à la prise anténatale par la mère d'un traitement anti-inflammatoire non stéroïdien de manière prolongée [33].

D'autres facteurs sont possibles comme une infection maternelle, essentiellement streptococcique, la prise de cigarettes ou une anoxie périnatale. La cause peut-être néonatale avec une infection néonatale ou une pathologie pulmonaire plus ou moins sévère comme une inhalation méconiale ou une maladie des membranes hyalines.

Elle peut être également retrouvée dans le cadre d'une hypoplasie pulmonaire. L'hypoplasie pulmonaire peut être malformative, ou secondaire à une compression fœtale d'un anamnios ou mauvais développement pulmonaire comme dans une hernie diaphragmatique ou cardiomégalie majeure (tumeur cardiaque, épanchement péricardique,la maladie d'Ebstein). [33,34].

L'HTAP persistante néonatale peut être l'expression d'une HTAP idiopathique [33] ou une HTAP familiale à révélation très précoce. En période néonatale, l'HTAP doit être recherchée par l'échocardiographie devant toute détresse respiratoire sévère, mal expliquée par l'état pulmonaire ou qui se prolonge plus de 48 heures. L'échocardiographie doit être réalisée dans les premières heures devant toute situation d'hypoxie mal contrôlée par l'oxygénothérapie afin d'éliminer une cardiopathie congénitale, en particulier le retour veineux pulmonaire anormal. {33 ,35}

. Les lésions histologiques pulmonaires artériolaires peuvent comporter une hypertrophie de la média, une prolifération intimale, et une fibrose avec occlusion capillaire ou artériolaire {32 ,33 ; 57} [figure 41].

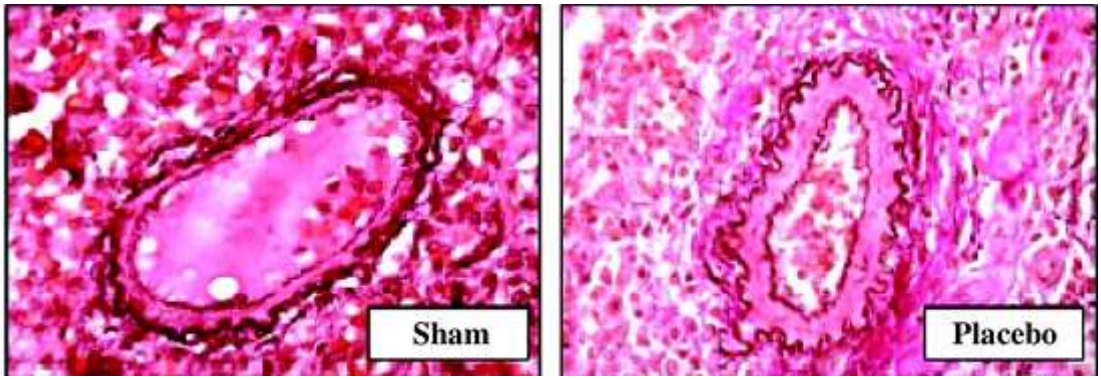

Figure 35: Analyse morphométrique de la média des artérioles pulmonaires en absence et en présence d'une HTAP chronique [36].

La dysfonction endothéliale précède les lésions histologiques et met en jeu de nombreux facteurs, avec un déséquilibre entre les facteurs vasoconstricteurs (endothéline, EDHF) et vasodilatateurs (monoxyde d'azote [NO], prostacycline) [33; 34; 36; 57].

HTAP pour l'hémodynamicien

PAP moyenne ≥ 25 mmhg au repos

PAP moyenne≥ 30 mmhg à l'effort

Precapillaire: PCP moyenne≤ 15mmhg

HTAP Pour l'échographiste

PAP systolique ≥ 35mmhg au repos

Diagnostic De L 'HTAP

1. Dépister l'HTAP par l'échographie

- Signes évocateurs d'HTAP
- Détermination de la PAP systolique

2. Confirmer l HTAP (par un cathéter droit)

- PAP moyenne 25mmHg au repos
- PAP moyenne 30 mmHg à l'effort

3. Eliminer une HTAP post capillaire par l'échographie en évaluant la fonction du VG,

valvulopathies et les pressions de remplissage du VG

4. Eliminer une cardiopathie congénitale.

Echocardiographie de l'HTAP.

L'échocardiographie est un examen fondamental tant pour le diagnostic positif d'HTAP, que pour l'évaluation de sa gravité et la recherche étiologique. Elle permet d'analyser les structures cardiaques à la recherche d'une malformation (atteinte des septa inter ventriculaires ou auriculaires, anomalie mitrale, anomalie des veines pulmonaires).

Elle permet le diagnostic des myocardiopathies.L'échocardiographie par méthode Doppler permet d'évaluer correctement les pressions pulmonaires en appliquant l'équation de Bernoulli simplifiée à la fuite tricuspide, le plus souvent présente dans ces situations. Cette estimation n'est possible qu'en l'absence d'obstacle pulmonaire. Chez le nouveau-né, l'analyse de l'enveloppe des flux pulmonaires au Doppler est une approche qualitative intéressante d'appréciation du degré d'atteinte des résistances pulmonaires [15].

L'échocardiographie permet une évaluation de la tolérance de l'HTAP par l'analyse de l'adaptation du ventricule droit (dilatation, contraction), même si l'analyse en échocardiographie des fonctions ventriculaires droites a ses limites. L'étude volumétrique et fonctionnelle du ventricule droit est difficile.

Retentissement de l'HTAP.

1. Remodelage des cavités droites

- dilatation des cavités droites (OD, VD, AP) ; VD dilaté : (N =14±2cm /m2)
- augmentation de la cinétique septale
- VD hypertrophie en cas d'HT AP chronique
- Dysfonction ventriculaire droite
- Epanchement péricardique
- Insuffisance tricuspidienne

2. Fonction ventriculaire droite

- Pas de mesure valable objective de la fonction d'éjection
- Estimation subjective
- Mesure du %de raccourcissement de surface VD
- Mesure de l'amplitude de deplacement de l'anneau tricuspidien {**32** ; 33 ; 34;36 ; 57}

Traitement

Le monoxyde d'azote (NO) synthétisé par les cellules endothéliales joue un rôle-clé dans le contrôle du tonus et de la trophicité des artères pulmonaires. L'hypertension artérielle pulmonaire (HTAP), qui associe augmentation du tonus vasomoteur et important remaniements structuraux des artères pulmonaires, s'accompagne d'une inadaptation de la formation de NO, notamment au cours de l'HTAP néonatale et de l'HTAP hypoxique. L'inhibition de la formation de NO dans la circulation pulmonaire foetale reproduit les anomalies hémodynamiques caractéristiques de l'hypertension artérielle pulmonaire persistante du nouveau-né et l'apport de NO exogène protège contre le développement de l'HTAP chez l'animal exposé à l'hypoxie. La circulation pulmonaire est en effet facilement accessible au NO exogène délivré par inhalation qui relaxe le muscle lisse des artérioles pulmonaires contiguës aux alvéoles respiratoires. Cette propriété du NO inhalé est à la base de son utilisation thérapeutique dans diverses affections pulmonaires. {32 ; 33 ; 34}

Eléments pronostiques échographiques

- Fonction ventriculaire droite
- Surface atriale droite
- Dégrée de compression ventriculaire gauche
- Epanchement pericardique
-

L'amélioration majeure de la mortalité et la morbidité des nouveaux nés atteints d'HTAP sévère des malformations cardiaques est la prise en charge chirurgicale précoce, dans les premiers mois de vie, pour prévenir la maladie vasculaire pulmonaire. Le pronostic est plus réservé lorsque l'HTAP est disproportionnée au vu de l'importance du shunt gauchedroite. Dans ces situations il est important de rechercher des mécanismes intriqués responsables de l'HTAP, voire une évaluation de la réactivité vasculaire pulmonaire par cathétérisme. Chez nouveaux nés les atteints d'obstruction des voies aériennes supérieures entraînant une hypoxie et une hypercapnie, une prise en charge thérapeutique adaptée permet la régression de l'HTAP. Le pronostic des HTAP idiopathiques est beaucoup plus sévère.

II. L'échocardiographie en hémodynamique :

V.1 généralités

Le monitorage invasif des paramètres hémodynamiques est impossible chez le nouveau né prématuré et très difficile chez le nouveau né à terme ou le nourrisson .ainsi le monitorage non invasif tel que le permet l'échographie cardiaque prend une place importante et prépondérante en néonatologie .elle permet l'étude morphologique du cœur ,l'évaluation des débits ,des pressions et de la fonction cardiaques .

D'autres examens sont également nécessaires pour l'évaluation hémodynamique d'un nouveau né à savoir :

- La radiographie pulmonaire pour l'évaluation du volume cardiaque par l'index cardiothoracique
- La lactacidemie
- la SaO2, ou saturation en oxygène du sang veineux mêlé.

Il existe des particularités physiopathologiques de l'hémodynamique du nouveau né à connaitre :

La mise en place de la circulation pulmonaire se fait à la naissance par la baisse des résistances vasculaires pulmonaires. La circulation sanguine, jusque là parallèle, s'effectue en série

La compliance du ventricule gauche est moindre chez le nouveau né que chez l'adulte, et ce d'autant plus que le nouveau né est prématuré .Ceci est dû à l'absence de maturation des fibres myocardiques, et de la présence plus importante de tissu non contractile rapporté au tissu contractile.

La naissance impose une contrainte importante sur le ventricule gauche, qui voit son travail augmenter en quelques heures, d'une part par l'augmentation des résistances systémiques et d'autre part par le passage en série de la circulation sanguine .Le ventricule gauche travaille alors au maximum de ses possibilités.

Chez le nouveau né la circulation cérébrale est très sensible aux variations de la pression artérielle systémique, à risque de lésions ischémiques ou hémorragiques {2 ; 14 ; 15 ; 16 ; 69 ; 71 ; 73}

IV.2 Etude morphologique des cavités cardiaques et des gros vaisseaux

L'échocardiographie est utile pour la mesure des cavités cardiaques, en mode bidimensionnel et /ou en mode TM

La mesure du ventricule gauche se fait en mode TM en coupe para sternale petit axe ou en coupe para sternale grand axe.

La mesure de l'oreillette gauche, de l'aorte et de l'artère pulmonaire se fait en coupe para sternale petit axe

Il est important également, lors d'un état de choc de rechercher une éventuelle pathologie cardiaque malformative .pouvant être la cause de cet état hémodynamique précaire. {2 ; 10 ; 11 ; 16 ; 70 ; 74 ; 76 ; 96}

	< 32 SA	32 – 37 SA	< 37 SA
Diamètre télédiastolique du ventricule gauche	**12 à 16 mm**	**13 à 19 mm**	**13 à 23 mm**
Diamètre télésystolique du ventricule gauche	**8 à 12 mm**	**8 à 14 mm**	**8 à 16 mm**
Septum inter-ventriculaire		**2 à 5 mm**	
Paroi postérieur du ventricule gauche		**2 à 5 mm**	
Diamètre de l'oreillette gauche	**5 à 8 mm**	**5 à 10 mm**	**7 à 11 mm**
Diamètre de l'aorte		**7 à 12 mm**	
Diamètre de l'artère pulmonaire		**9 à 13 mm**	

FIGURE 36: Etude morphologique des Cavités.

IV.3 Evaluation des débits

L'évaluation du débit cardiaque est importante en hémodynamique pour orienter son diagnostic.

La mesure du débit cardiaque se fait en coupe 5 cavités grâce à la mesure de la vitesse moyenne dans l'aorte ascendante (Vao moyenne), de la surface de l'aorte Sao2 de la fréquence cardiaque FC par la formule suivante : {2 ; 10 ; 78 ; 79}

Débit cardiaque = Vao moyenne x Sao x FC

= 200 à 300 ml/kg/min

	Valeurs normales
Débit cardiaque	200 à 300 ml/Kg/min
Vélocité aortique moyenne	0,24 à 0,32 m/sec
Vélocité aortique maximale	0,89 +/- 0,13 m/sec
Vélocité pulmonaire moyenne	0,20 m/sec
Vélocité pulmonaire maximale	0,60 +/- 0,11 m/sec

FIGURE 37: Valeurs normales pour l'évaluation des débits.

IV.4 Evaluation de pressions

L'échocardiographie est également utile pour évaluer les pressions pulmonaires.

Cette évaluation se fait grâce à la formule de Bernoulli appliquée sur :

- Une insuffisance tricuspide
- Une insuffisance pulmonaire
- Un flux de communication inter ventriculaire
- Un flux de canal artériel. . {2 ; 10.86 ; 87 ; 88}

	Valeurs normales
PAS Systolique	**15 à 25 mmHg**
PAP Diastolique	**8 à 15 mmHg**
Pression Veineuse Centrale	**1 à 6 mmHg (Reflet de la Précharge)**

FIGURE 38: Valeurs normales : Evaluation de pressions

IV.5 Etude de la fonction cardiaque

- ✓ **étude de la fonction du cœur gauche**

La fonction du raccourcissement du ventricule gauche est le reflet de la fonction systolique :

$$FR = \frac{\text{Diamètre télédiastolique - Diamètre télésystolique}}{\text{Diamètre télédiastolique}} \times 100$$

L'analyse du flux trans mitral par doppler continu est le reflet de la fonction diastolique.

- Le premier pic, correspondant à l'onde E, est protodiastolique et reflète le remplissage rapide passif du ventricule gauche
- le deuxième pic, correspondant à l'onde A, est télé diastolique es reflète le remplissage actif du ventricule gauche, secondaire à la contraction de l'oreillette gauche.

Normalement $E/A \geq 1$

En cas de troubles de la compliance du ventricule gauche, le remplissage passif se fait difficilement et $E/A \leq 1$

NB : en période néonatale, de manière physiologique, la compliance est moindre et $E/A \leq 1$

{16 ; 80 ; 81 ; 93}.

- ✓ **étude de la fonction du ventricule droit**

L'étude de la fonction du cœur droit est moins utile en hémodynamique

L'étude de la fonction systolique du ventricule droit est difficile est se fait par l'étude des contractions des parois du ventricule droit et par le débit pulmonaire

La fonction diastolique du ventricule droit s'étude par le flux transtricuspidien et les ondes E et A ;

En pratique, elle n'est pas réalisée en néonatologie. {2 ; 10 ; 13 ; 15 ; 16 ; 80 ; 81}

✓étude de la précharge

La précharge est représentée par le volume de remplissage du ventricule télé diastolique

- Elle peut être augmentée lors d'un shunt gauche droit, une fuite d'une valve auriculo ventriculaire ou de la valve aortique.
- Elle peut être diminuée lors d'une sténose d'une valve auriculoventriculaire d'une myocardiopathie restrictive, d'une péricardite.

La précharge s'apprécie par :

- ➢ L'aspect du retour veineux soit le rapport des diamètres de l'oreillette gauche OG et de l'aorte Ao.
- Normalement, le rapport OG/Ao est proche de 1
- Si le rapport OG/Ao est supérieur à 1,5 (comme dans le canal artériel persistant) il signe une augmentation de la précharge. {94 ; 96;97}

- ➢ La PVC et l'aspect de la veine cave inferieure
- Normalement la veine cave inferieure se collabe à l'inspiration et son diamètre diminue alors de plus de 70%

- Si la PVC augmente (dans le cas d'une péricardite, d'un pneumothorax, d'une HTAP, d'une insuffisance ventriculaire droite …) ; la veine cave inferieure ne se collabe plus et signe une augmentation de la precharge
- Si la PVC baisse (dans le cas d'une hypo volémie par exemple) la veine cave inferieure est collabée de manière continue et signe une baisse de la perchage

➢ En doppler, la présence ou non d'une variation respiratoire de la vélocité maximale de l'aorte ascendante en coupe 5 cavités.

Sa présence signe une hypo volémie. {11; 16 ; 83 ; 84 ; 89 ; 90}

✓ **Etude de la post charge** :

La post charge est l'ensemble des forces s'opposant à l'éjection ventriculaire .Elle est donc le reflet des résistances vasculaires systémiques RVS

Elle peut être augmentée lors d'une cardiopathie obstructive rétrécissement aortique coarctation de l'aorte), d'une hyper tension artérielle. {85}

Elle peut être diminuée lors d'une vasodilatation artérielle.

Elle s'apprécie par le calcul des résistances vasculaires systémiques :

RVS = Pression artérielle x Débit cardiaque

Les valeurs normales des RVS sont entre 800 et 1200 dynes .s/cm.m2

En pratique: la pression artérielle systémique est un bon reflet de la post charge. . {2 ; 10 ; 11 ; 12 ; 16

IV.6 Etudes des différents chocs

- Le choc hypovolémique
- Le choc cardiogénique
- Le choc septique
- Surveillance d'un cathéter central

En réanimation, il est fréquent d'utiliser des cathéters centraux ?il est important de pouvoir surveiller ethnographiquement la position de ces cathéters et la présence ou non d'une complication :

- épanchement pleural, visible en coupe sous costale entre le foie, le diaphragme et le poumon
- Infection
- thrombus {2 ; 16 ; 97}

III. le Suivi des cardiopathies

La prise en charge cardiologique du nouveau-né doit toute sa particularité à son climat d'urgence, puisque, en l'absence de reconnaissance précoce, de diagnostic précis et de traitement adapté, environ un tiers des nouveau-nés atteints d'une cardiopathie congénitale meurt dans les premiers mois de vie [45,44].

La grande majorité des urgences de cardiologie pédiatrique s'observe lors des premiers mois de vie, et cette fréquence s'explique par les bouleversements circulatoires s'opérant à la naissance. Une cardiopathie demeurée silencieuse durant la vie foetale, voire dans les premiers jours de vie, peut se démasquer soudainement et déclencher une véritable faillite de l'hématose et de la perfusion systémique. Seule une prise en charge adaptée, intégrant une approche pharmacologique et/ou interventionnelle par cathétérisme et/ou chirurgicale, est susceptible de modifier le pronostic de ces pathologies et la survie de ces patients.

L'échodoppler cardiaque c'est devenu l'examen clé dans la surveillance et l'enquête étiologique d'un état de décompensation cardiaque. Il est indispensable pour poser le diagnostic et en apprécier la gravité. Il fournit une bonne estimation de la fonction systolique des ventricules et des dimensions des différentes cavités [15, 64]. Il permet aussi

dans la quasi-totalité des cas d'identifier la cardiopathie responsable de l'insuffisance cardiaque, d'en préciser le mécanisme et donc d'orienter la prise en charge vers un traitement médicamenteux ou une éventuelle correction chirurgicale. [39,44]

La prise en charge de cardiopathie congénitale impose tout d'abord un diagnostic étiologique précis. C'est une étape souvent bien délicate chez le nouveau-né en raison de la difficulté à recueillir des signes fonctionnels. Une fois le diagnostic posé, le traitement vise à améliorer à la fois la performance cardiaque, l'hématose, la perfusion périphérique et à diminuer la congestion veineuse systémique et pulmonaire pour conduire le nouveau-né et le nourrisson dans les meilleures conditions, lorsque cela est réalisable, à la correction de sa cardiopathie. Le suivi préopératoire et postopératoire doit être réalisé dans le centre de référence ou un centre de compétence, ou toute structure rattachée à l'un de ces centres. Le traitement chirurgical est du ressort des chirurgiens cardiaques, quel que soit l'âge du patient. Le traitement par cathétérisme interventionnel doit être réalisé par des cardiologues interventionnels congénitalistes. Le traitement médical initial est celui de l'insuffisance cardiaque, associant traitement diurétique, IEC et alimentation hypercalorique, au besoin par sonde entérale, si possible sans oxygénothérapie qui majore le shunt. Le traitement chirurgical dans les premières semaines de vie consiste en la réparation de la cardiopathie avec, le plus souvent, l'interposition d'un conduit ventricule droit (VD)-artère pulmonaire (AP), qui implique des réinterventions chirurgicales au cours de la croissance pour le changement de tube. [44].

Conclusion

Les cardiopathies congénitales sont la cause d'une mortalité et morbidité importantes et ceci malgré les diverses possibilités correctrices et palliatives qu'offre la chirurgie cardiovasculaire d'où l'intérêt d' une prise en charge précoce qui permet d'éviter l'évolution vers des complications redoutables notamment l'hypertension artérielle pulmonaire [12] et l'insuffisance cardiaque et l'utilisation d'autres options thérapeutiques ainsi que l'Ibuprofène ou l'Indométacine chez les prématurés qui représente une alternative intéressante de la chirurgie pour la fermeture du canal artériel [13].

La détection des cardiopathies congénitales dans les premiers jours de vie est primordiale pour améliorer le pronostic de ces malformations, et ceci est possible par un examen clinique minutieux associé à une échocardiographie spécialisée qui prend une place importante et prépondérante en néonatologie

L'échocardiographie est une méthode non invasive et reproductible. Elle offre la possibilité d'analyser l'architecture cardiaque en deux dimensions, les débits et les fractions d'éjection ventriculaires ainsi que la qualité des images obtenues chez le nouveau-né qui est généralement très élevée, supérieure aux images obtenues chez les enfants, augmente la demande d'accès à l'échographie fonctionnelle.[10].

La mesure des vélocités sanguines par effet doppler offre une approche hémodynamique non invasive des cardiopathies, ainsi il permet le calcul des débits, analyse du remplissage ventriculaire, évaluation des gradients de pressions de part et d'autre des cloisons intracardiaque ou des valves et la visualisation en couleur des flux sanguins selon leurs vitesses et leurs directions [11].

On peut conclure que l'échocardiographie représente l'investigation de choix et une nécessité dans les services de réanimation néonatale afin d'améliorer la prise en charge et la compréhension de la physiologie hémodynamique des circonstances cliniques gérées par les néonatologistes [13].

Résumé

Résumé

L'échocardiographie dans les services de néonatologie et de réanimation néonatale est devenue une investigation incontournable pour la meilleure gestion de certaines situations cliniques. La suspicion d'une cardiopathie congénitale, la persistance de la circulation fœtale ou l'HTAP et le contrôle des cathéters centraux nécessitent le recours à cet examen. Le but de cette étude est d'évaluer l'apport de l'échocardiographie réalisée en cas d'indication d'urgence au service de réanimation néonatale. Nous rapportons; à travers une étude prospective; une série de 213 nouveaux nés hospitalisés au service réanimation néonatale du CHU MOHAMMED VI de MARRAKECH entre mai2009 et décembre 2010. Les cardiopathies congénitales concernent environ 8 sur 1000 naissances vivantes. Les principales indications de l'échocardiographie en urgence dans les services de réanimation néonatale sont: la détresse respiratoire (25% dans notre série); la dépendance d'O2 (24% dans notre série); la cyanose (19% dans notre série). Cet examen anodin et répétitif pratiqué par un médecin qualifié permettra de redresser certains diagnostics, confirmer la présence d'une cardiopathie et instaurer parfois des traitements vitaux (prostaglandine si cardiopathie ducto-dépendante) le foramen ovale persistant était la cardiopathie le plus fréquente dans notre série (22,5%) suivie de la CIA (18,8%) puis de la persistance du canal artériel (17,4%). En conclusion Ce travail montre les possibilités de diagnostic et d'adaptation thérapeutique qu'offre l'echocoeur dans les services de réanimation néonatale et surtout la nécessité de développer cet acte devant toute évolution cardiorespiratoire atypique ou la présence de facteur de risque.

Mots-clés Cardiopathie congénitale- Nouveau né- Echocardiographie- Pronostic.

ملخص

أصبح التخطيط القلبي بالصدى الصوتي في وحدات حديثي الولادة والعناية المركزة لحديثي الولادة ضروري لتحسين إدارة حالات سريرية معينة. يتطلب الاشتباه في الاصابة بأمراض القلب الخلقية, استمرار الدوران الجنيني أو ارتفاع ضغط الدم الرئوي بالاضافة الى السيطرة على القسطرة المركزية استخدام هذا الفحص الطبي. الغرض من هذه الدراسة هو تقييم مساهمة تنفيذ التخطيط القلبي بالصدى الصوتي في حالة الطوارئ بمصلحة العناية المركزة لحديثي الولادة. تغطي هذه الدراسة الاستطلاعية سلسلة من 213 حديث ولادة في المستشفى الجامعي محمد السادس بين ماي 2009 وديسمبر 2010. تؤثر عيوب القلب الخلقية على حوالي 8 في 1000 ولادة حية. المؤشرات الرئيسية للتخطيط القلبي بالصدى الصوتي للمواليد الجدد في حالة الطوارئ بوحدات العناية المركزة هي: ضيق في التنفس (25٪ في سلسلتنا) ، والاعتماد علىْ الاكسجين (24٪) ، الزرقة (19٪). هذا الفحص القابل للتكرار بدون اذى و الممارس من قبل طبيب مؤهل يمكن من تعديل بعض التشخيصات ، تأكيد وجود أمراض القلب وإقامة بعض العلاجات الحيوية (البروستاجلاندين للأمراض القلبية المعتمدة على القناة القلبية). دوام الثقب القلبي البيضوي هو المرض القلبي الأكثر شيوعا في سلسلتنا (22.5 ٪) يليه بقاء ثقب بين الأذنين (18,8%) ثم بقاء القناة الشريانية (17,4%) في الختام هذا العمل يظهر ما يمنحه التخطيط القلبي بالصدى الصوتي من إمكانية التشخيص المبكر وتكيف العلاج بوحدات العناية المركزة وخاصة ضرورة انجاز هذا الفحص أمام أي تطورغير اعتيادي في الآعراض التنفسية والقلبية أو وجود عوامل الخطر .

الكلمات الأساسية : أمراض القلب الخلقية– – التخطيط القلبي بالصدى الصوتي – تشخيص– افاق

Abstract

Echocardiography in the neonatal units and neonatal intensive care has become an essential investigation for improving the management of certain clinical situations. Suspicion of congenital heart disease, persistent fetal circulation and pulmonary hypertension and control of central catheters require the use of this review. The purpose of this study was to evaluate the contribution of echocardiography performed in an emergency service indication of neonatal resuscitation. We report, through a prospective study, a series of 213 newborns hospitalized in neonatal resuscitation CHU Mohammed VI Marrakech between May2009 and December 2010. Congenital heart defects affect about 8 in 1,000 live births. The main indications for echocardiography in emergency neonatal intensive care units are: respiratory distress (25% in our series), the dependence of O2 (24% in our series), cyanosis (19% in our series). This review trivial and repetitive performed by a qualified physician will restate certain diagnoses, confirm the presence of heart disease and establish some vital treatment (prostaglandin if heart ducto dependent). the PFO was the most common heart disease in our series (22.5%) followed by the CIA (18.8%) and the ductus arteriosus (17.4%). In conclusion this work shows the potential diagnostic and therapeutic adaptation offered by echocoeur in the neonatal intensive care units and especially the need to develop the act before any unusual changes in cardiopulmonary or the presence of risk factors.

Key words: congenital heart disease- newborn- Echocardiography- Prognosis.

Annexes

CHU MOHAMMED VI
Service de Néonatologie
Marrakech

FICHE D'EXPLOITATION

Objectif : Apport de l'échocoeur dans le service de réa-néonatale – CHU Med VI Marrakech

Nom et Prénom :
NE :
Terme :
Poids :
Pathologies présentes :
Indications de l'échocoeur :

1) Bilan malformatif :

Trisomie : ☐ Oui ☐ Non
Sd de Marfan : ☐ Oui ☐ Non
Phacomatose : ☐ Oui ☐ Non
Autres :

2) Situations à haut risque d'atteinte cardiaque ce Nv-né

- Prématurité : ☐
- Pathologie maternelle : ☐
  - *a) Chronique :* ☐
    - Diabète maternel : ☐
    - LED : ☐
    - Ethylisme : ☐
  - *b) Virale :* ☐
    - Rubéole : ☐
    - Herpés : ☐
    - Oreillons : ☐
    - Autres :
- Prise médicamenteuse au cours de la grossesse : ☐
  - Anticonvulsivants : ☐
  - Lithium : ☐
  - Acide rétinoïque : ☐
  - Autres :
- Radiations ionisantes : ☐

3) Bilan étiologique :

- *Devant des signes cliniques :* ☐
  - Cyanose : ☐
  - Pouls fémoraux diminués au abolis : ☐
  - Souffle cardiaque : ☐
  - Tachypnée : ☐
  - Oedémes : ☐
  - Hépatomégalie : ☐
  - Tachycardie : ☐
  - Etat de collapsus cardiovasculaire : ☐
- *Devant des signes radiologiques :* ☐
  - Cardiomégalie : ☐
  - RCT :
  - Aspect et forme du cœur : Normal ☐ / En sabot ☐ / Ovoïde ☐
  - Autres formes :
  - Vascularisation pulmonaire :
    - Hypervascularisation : ☐
    - Hypovascularisation : ☐

4) Intérêt : évaluation pronostic :

Date :

Résultats :

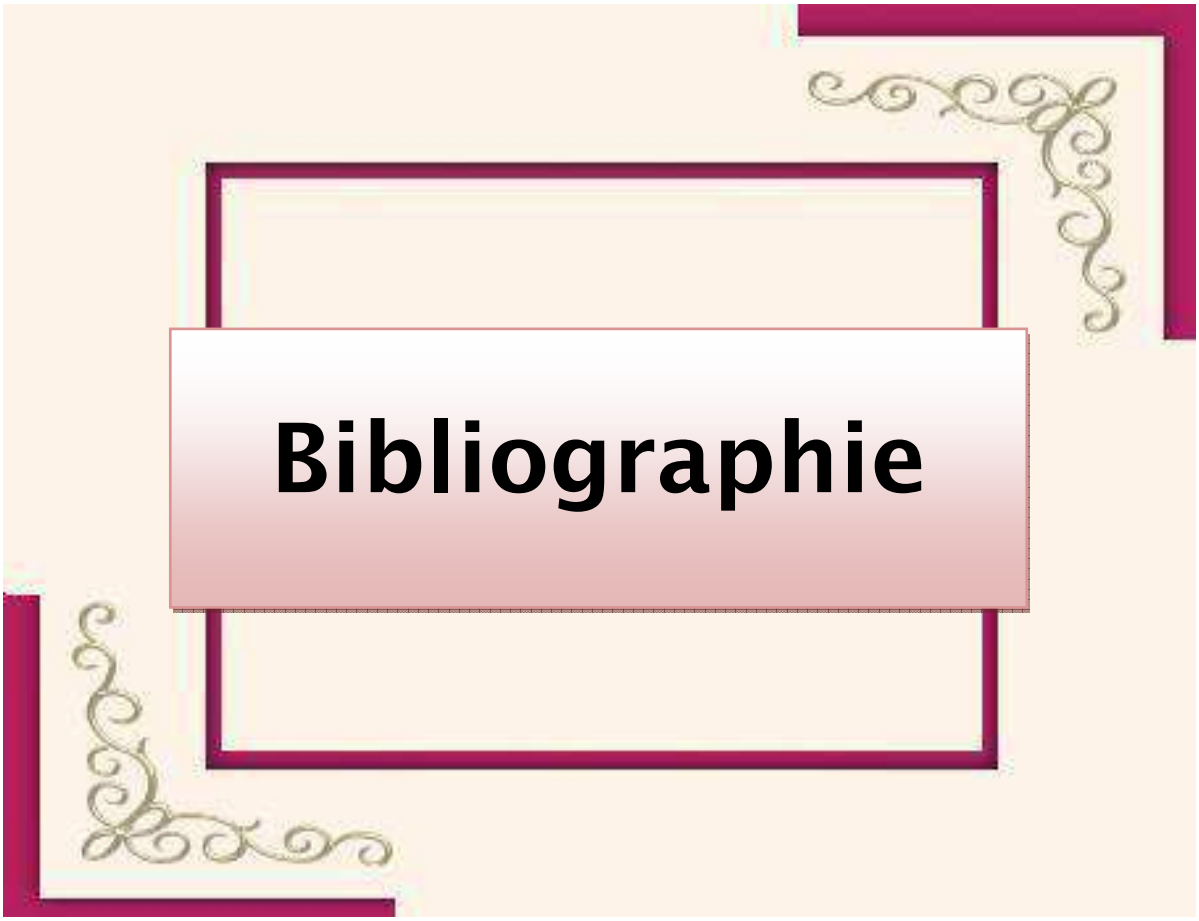
Bibliographie

1. **Robert-Gnansia E, Francannet C, Bozio A, Bouvagnet P.**
Epidemiologie, étiologie et génétique des cardiopathies congénitales. EMC cardiologie angéiologie 2004;1:140-160.

2. **Bernard Y.**
Échocardiographie normale et pathologique. Encycl Méd Chir, Radiodiagnostic -Coeur-Poumon, 32-006-A-10, 2002, 37 p. 2

3. **Arlettaz R.**
Recommendations concernant le screening néonatal des cardiopathies congénitales.
Pediatrica 2005;16:38-41.

4. **Andrej R, Gordan M, Hajar A.**
Incidence of congenital heart disease in Qatari children.
International journal of cardiology 1997; 60:19-22.

5. **Eloi M, Tivane A, Voicu S, Alda V, Jani D, Freereira B, et al.**
Incidence of congenital heart disease in schoolchildren in sub-Saharan Africa, Mozambique.
International journal of cardiology 2006; 113:440-441.

6. **Hoffman JIE.**
Incidence of congenital heart disease: Postnatal incidence.
Pediatric cardiology 1995;16:103-11.

7. **Gillum F, Hyattsville M.**
Epidemiology of congenital heart disease in the United states.
National Center for health Statistics 1993; 127:919-927.

8. **Naha L.**
Contriution à l'étude de cardiopathie congénitale.
Thèse Doctorat Médecine, Rabat;1983,n°474,120 pages.

9. **Heitz F.**
Cardiopathies congénitales.
EMC Akos Encyclopédie pratique de medecine 1998;8:1-14.

10. **Giraux, JD Finel,E.**
Pratique de l'échocardiographie doppler, hémodynamique et cardiopathies congénitales. SPRINGER_VERLAG. France1998.

11. Point-of-care ultrasound in the neonatal intensive care unit: international Perspectives Seminars in Fetal & Neonatal Medicine 2011; 16; 61e68.

12. MARTIN KLUCKOW, FRACP, PHD, ISTVAN SERI, MD, PHD, AND NICK EVANS, DM, MRCPCH
Functional Echocardiography: An Emerging Clinical Tool for the Neonatologist The Journal of Pediatrics ·2007, 150(2):125-30

13. Lindsey H, Neil P.
Echocardiography and the neonatologist, 2010 Elsevier

14. Acar P.
Echographie pédiatrique et fœtale, MASSON, PARIS. 2004

15. Batisse A.
Cardiologie pédiatrique pratique par. 2° édition, Doin éditeurs, PARIS 2002

16. Teyssier, Bourdial H.
Echographie cardiaque normale et pathologique en néonatologie
These Service de réanimation néonatale, CHU de Saint-Etienne.2008
.

17. Jaeggi E.T, Roman S.K.
Maternal autoimmune disease and its impact on the foetal heart.

Progress in Pediatric Cardiology 2006;20:85-93.

18. Iselin M.
Cardiopathies congénitales.
EMC Radiodiagnostic 2010; 32:12-15.

19. Hinton RB, Yutzey CE, Bneson W.
Congenital heart disease: Genetic causes and developmental insights.
Progress in Pediatric Cardiology 2005;20:101-111

20. Jouannic J.M.
Anomalies cardiaques fœtales: diagnostic prénatal et prise en charge périnatale.
EMC Gynécologie-Obstétrique 2010;5:31-38.

21. Bonnet D.
Le diagnostic prenatal des cardiopathies congénitales.
Archives de Pédiatrie 2009; 16:625-627.

22. **Bebbington M, Wilson RD, Johnson MP.**
Detection of congenital heart disease in the first trimestre of pregnancy.
Progress in Pediatric Cardiology 2006;22:3-8.

23. **Touti Z, Haddour L, Zniber L.**
Cardiopathies congénitales : circonstances de diagnostic et classification
Revue de Marocaine des maladies de l'enfant 2007;12:18-25.

.

.

24. **Acar P.**
Apports et limites de l'échocardiographie tridimensionnelle dans les cardiopathies congénitales.
Archives de pédiatrie 2006;13:51-56

.

25. **Friedli B.**
Tétralogie de Fallot
EMC Pédiatrie 2004;1:365-378

26. **Chantepie A.**
Communications interventriculaires.
EMC cardiologie angéiologie 2005;2:202-230.

27. **Maingourd Y, Bourges E, Caron FM, et al.**
Cardiopathies congénitales Shunts gauche droite.
EMC Pédiatrie maladies infectieuses 1994;4:1-14.

28. **Bofferding L, Hascoet J.M.**
Prise en charge précoce d'un nouveau-né atteint ou suspect de cardiopathie congénitale.
Archives de Pédiatrie 2001; 8:1116-20.

29. **Marcon F, Bosser G, Lucron H, et al.**
Le rôle du cardiopédiatre dans la prise en charge néonatale d'une cardiopathie congénitale.
Archives de Pédiatrie 2001; 8:1121-24.

30. **Houyel L.**
Les communications interauriculaires.
EMC cardiologie 2002;11:1-8.

31. **Baudet E.**
Chirurgie des cardiopathies congénitales.
Archives de Pédiatrie 2004;11:642-644

32. **Lévy M, Bonnet D, Vouhé PR.**
Dysrégulation apoptotique dans l'hypertension artérielle pulmonaire des cardiopathies congénitales.
Archives de Pédiatrie 2008;15:698-701

33. **Yvette B**
Exploration échographique de l'hypertension artérielle pulmonaire (HTAP) ; 2007 ; 11 ; 1_9

34. **Aebischer N**
Hypertension pulmonaire : difficulté diagnostique et intérêt de l'échocardiographie ; *Rev Med Suisse 2009;5:1210-1213*

35. **Iserin L, Lévy M.**
Hypertension artérielle pulmonaire et syndrome d'Eisenmenger.
EMC cardiologie angéiologie 2004; 1:348-357

36. **Kerbul F, Rondelet B, Collart F, et al.**
Hypertension artérielle pulmonaire en anesthésie réanimation.
Annales francaises d'anesthésie et de réanimation 2005;24:528-540.

37. **Kachaner J.**
Canal atrioventriculaire
EMC cardiologie-d'angéiologie 1995; 11-041-B-20:1-10.

38. **Kanamaru H, Karasawa K, Miyashita M, et al.**
Successful multiple coils embolization for bilateral patent ductus arteriosus with isolated subclavian artery.
Pediatrics International 2006; 48:510-513.

39. **Sidi D, Stos B.**
Cardiopathies congénitales à révélation néonatale : stratégie d'approche.
EMC Radiodiagnostic-coeur poumon 2007;32-015-A-10:1-8

40. **Sidi D.**
Physiologie physiopathologie et pathologie cardiovasculaire.
EMC Pédiatrie 2004; 1:341-350. 1

41. **Chauvaud S.**
Atrésie tricuspide. Intervention de Fontan et dérivations cavopulmonaires
EMC Chirurgie 2004;1:5-17.

42. **. Redington A.**
The physiology of the Fontan circulation.
Progress in Pediatric Cardiology 2006;22:179-186

43. **Anonyme. Rioux C, Almange C.**
Tronc artériel commun
EMC cardiologie-d'angéiologie 1994;11-041-D-10:1-6.

44. **Somerville J.**
Congenital heart disease in the adolescent.
Archives of disease in childhood 1989;64:771-773.

45. **Rioux C, Almange C.**
Tronc artériel commun
EMC cardiologie-d'angéiologie 1994;11-041-D-10:1-6.

46. **Vanadrsell GS, Maharaj GS, Tom J, et al.**
What is the optimal age for repair of tetralogy?
Circulation 2000; 102:123-9.

47. **Islin M.**
Cardioathies par obstacle du cœur droit.
EMC Radio diagnostic -coeur poumon 1999; 32-015-A-10:1-5.

48. **Gatzouli MA, Rigby ML, Redington AN.**
Interventional catheterization in paediatric cardiology.
European Heart journal 1995;16:1767-1772.

49. **Kirklin JW, Barrat BC.**
Pulmonary stenosis and intact ventricular septum.
Cardiac surgery 1993;2:1013-1034.

50. **Magee AG, Nykanen D, Mccrindle BW, et al.**
Balloon dilatation of severe aortic stenosis in the neonate: comparison of anterograde and retrograde catheter approaches.
Journal American College of Cardiology 1997; 30:1061-6.

51. **Rao PS, Galal O, Smith PA, et al.**
Five to Nine year follow-up results of balloon angioplasty of native aortic coarctation in infants and children.
Journal American College of Cardiology 1996; 27:462-70.

52. ***Worms AM, Pernot C.***
Cardiopathies congénitales: malformations obstructives du coeur droit.Sténose pulmonaire. Maladie d'Ebstein.
EMC Pédiatrie 1990;2:1-7.

53. **Marcon F, Bosser G, Lucron H, et al.**
Le role du cardiopédiatre dans la prise en charge néonatale d'une cardiopathie congénitale.
Archives de Pédiatrie 2001; 8:1121-24.

54. **Dupuis C, Kachaner J, Freedom RM, et al.**
Cardiologie Pédiatrique
Journal de Pédiatrie et de Puériculture 1995;22:176-181

55. **Moller JH, Moodie DS, Blees M.**
Symtomatic heart disease in infants, comparison of three studies performes during 1969-1987.
Pediatric Cardiology 1995;16:216-222.

56. **Akallal M, Dehbi F.**
Les cardiopathies congénitales en milieu pédiatrique.
Thèse Doctorat Médecine, Casablanca ; 2000, n°109,101 pages.

57. **Gournay V, Romefort B., P.-E. Seguela**
Hypertension artérielle pulmonaire néonatale. Mise au point sur les thérapeutiques
Archives de Pédiatrie, *2008,15: 695-7*

58. **Boumaraf H.**
P073 - Détresse respiratoire néonatale : résultats d'une enquête au CHU de Constantine
Archives de Pédiatrie, *2010*, *17 P : 68-69*

59. **Champion V, Durrmeyer X., Dassieu G.**
Devenir respiratoire à court terme d'une population d'enfants nés à 34, 35 et 36 SA dans une maternité de niveau III Original Research Article
Archives de Pédiatrie, *2010*,*17 :19-25*

60. **Brissaud O, Guichoux J, Villega F, Orliaguet G.**
What non invasive haemodynamic assessment in paediatric intensive care unit in 2009?
Annales Françaises d'Anesthésie et de Réanimation 2010, 29 : 233-241

61. **Bernardin G, Hyvernat H, Mattéi M.**
Right heart catheterization and echocardiography in septic shock.
Réanimation 2001,10: 183-195

62. **Gallet B.**

Fonction diastolique et pressions de remplissage:
Archives des Maladies du Coeur et des Vaisseaux - Pratique, *2005, 144:13-17*

63. **Emmanuel Messas**
L'échocardiographie de l'insuffisance cardiaque:
Archives des Maladies du Coeur et des Vaisseaux - Pratique.2006, I145 :*27-31*

64. **Anca I, Lupu R, Acs B, Stanescu Popp A, Ciomartan T, Brezan F.**
SFP-P191 - Cardiologie - L'insuffisance cardiaque néonatale : pièges de diagnostic
Archives de Pédiatrie, *2008*,*15 :1000*

65. **Nolent P, Renolleau S, Hallalel F, Chevalier J.Y, Costil J**
Oxygénation extracorporelle chez un nouveau-né de mère diabétique avec une myocardiopathie hypertrophique sévère
Archives de Pédiatrie, *2002*,*9 : 271-273*

66. **Abbal J, Paranon S, Brierre G, Dulac Y, Casper C, Acar P.**
SFP-P213 - Néonatalogie - Infarctus du myocarde néonatal à propos d'un cas chez un nouveau-né de mère diabétique
Archives de Pédiatrie, *2008*,*15 :1006*

67. **Amedro P, Guillaumont S, Mazurier E, Cambonie G, Voisin M.**
SFP-P186 - Cardiologie - Epidémiologie des cardiomyopathies hypertrophiques du nouveau-né de mère diabétique : intérêts du dépistage néonatal systématique

Archives de Pédiatrie,*2008*,*15 :999*

68. **Dimitriu A, Stamatin M, Condurache T, Paduraru L.**
P60 Néonatologie Les manifestations cardiaques du nouveau-né de mère diabétique
Archives de Pédiatrie, *2003*,*10 :293*

69. **Joseph MX, Disney PJ, Da Costa R, et al.**
Transthoracic echocardiography to identify or exclude cardiac cause of shock. Chest 2004 ; 126 : 1592-7.

70. **Costachescu T, Denault A, Guimond JG, et al.**
The hemodynamically unstable patient in the intensive care unit: hemodynamic vs. transesophageal echocardiographic monitoring. Crit Care Med 2002 ; 30 : 1214-23.

71. **Vieillard-Baron A, Slama M, Cholley B, et al.**
Echocardiography in the intensive care unit: from evolution to revolution? Intensive Care Med 2008; 34: 243-9.

72. **Vignon P.**
Hemodynamic assessment of critically ill patients using echocardiography Doppler. Curr Opin Crit Care 2005; 11: 227-34.

73. **Cholley BP, Vieillard-Baron A, Mebazaa A**.
Echocardiography in the ICU: time for widespread use! Intensive Care Med 2006; 32: 9-10.

74. **Vieillard-Baron A, Chergui K, Augarde R, et al**.
Cyclic changes in arterial pulse during respiratory support revisited by Doppler echocardiography. Am J Respir Crit Care Med 2003 ; 168 : 671-6.

75. **Feissel M, Michard F, Mangin I, et al**.
Respiratory changes in aortic blood velocity as an indicator of fluid responsiveness in ventilated patients with septic shock. Chest 2001 ; 119 : 867-73.

76. **Feissel M, Michard F, Faller JP, et al.**
The respiratory variation in inferior vena cava diameter as a guide to fluid therapy. Intensive Care Med 2004 ; 30 : 1834-7.

77. **Vieillard-Baron A, Chergui K, Rabiller A, et al.**
Superior vena caval collapsibility as a gauge of volume status in ventilated septic patients. Intensive Care Med 2004 ; 30 : 1734-9.

78. **Osman D, Ridel C, Ray P, et al**.
Cardiac filling pressures are not appropriate to predict hemodynamic response to volume challenge. Crit Care Med 2007; 35 : 64-8.

79. Michard F, Teboul JL.
Predicting fluid responsiveness in ICU patients: a critical analysis of the evidence. Chest 2002; 121: 2000-8.

80. Boussuges A, Blanc P, Molenat F, et al.
Evaluation of left ventricular filling pressure by transthoracic Doppler echocardiography in the intensive care unit. Crit Care Med 2002; 30: 362-7.

81. **Jardin F, Dubourg O, Bourdarias JP**.
Echocardiographic pattern of acute cor pulmonale. Chest 1997; 111 : 209-17.

82. **Michard F**.
Changes in arterial pressure during mechanical ventilation. Anesthesiology 2005 ; 103 : 419-28 ; quiz 449-5

83. **Teboul JL. Recommandations d'experts de la SRLF.**
Indicateurs du remplissage vasculaire au cours de l'insuffisance circulatoire. Réanimation 2004 ; 13 : 255-63.

84. **Nagueh SF, Middleton KJ, Kopelen HA, et al.**
Doppler tissue imaging: a noninvasive technique for evaluation of left ventricular relaxation and estimation of filling pressures. J Am Coll Cardiol 1997; 30: 1527-33.

85. **Combes A, Arnoult F, Trouillet JL.**
Tissue Doppler imaging estimation of pulmonary artery occlusion pressure in ICU patients. Intensive Care Med 2004; 30: 75-81.

86. **Dokainish H, Zoghbi WA, Lakkis NM, et al.**
Optimal noninvasive assessment of left ventricular filling pressures: a comparison of tissue Doppler echocardiography and B-type natriuretic peptide in patients with pulmonary artery catheters. Circulation 2004 ; 109 : 2432-9.

87. **Vieillard-Baron A, Augarde R, Prin S, et al.**
Influence of superior vena caval zone condition on cyclic changes in right ventricular outflow during respiratory support. Anesthesiology 2001; 95: 1083-8.

88. **Barbier C, Loubieres Y, Schmit C, et al.**
Respiratory changes in inferior vena cava diameter are helpful in predicting fluid responsiveness in ventilated septic patients. Intensive Care Med 2004 ; 30 : 1740-6.

89. **Carr BG, Dean AJ, Everett WW, et al.**
Intensivist bedside ultrasound (INBU) for volume assessment in the intensive care unit: a pilot study. J Trauma 2007 ; 63 : 495-500 ; discussion 500-2.

90. **Pershad J, Myers S, Plouman C, et al.**
Bedside limited echocardiography by the emergency physician is accurate during evaluation of the critically ill patient. Pediatrics 2004 ; 114 : e667-71.

91. **Schefold JC, Storm C, Bercker S, et al.**
Inferior vena cava diameter correlates with invasive hemodynamic measures in mechanically ventilated ICU patients with sepsis. J Emerg Med; 2008.

92. **Pizov R, Ya'ari Y, Perel A.**
The arterial pressure waveform during acute ventricular failure and synchronized external chest compression. Anesth Analg 1989; 68: 150–6.

93. **Cannesson M, Slieker J, Desebbe O, et al.**
Prediction of fluid responsiveness using respiratory variations in left ventricular stroke area by transoesophageal echocardiographic automated border detection in mechanically ventilated patients. Crit Care 2006; 10: R171.

94. **Boulain T, Achard JM, Teboul JL, et al.**
Changes in BP induced by passive leg raising predict response to fluid loading in critically ill patients. Chest 2002; 121: 1245–52.

95. **Monnet X, Rienzo M, Osman D, Anguel N, Richard C, Pinsky MR, et al.**
Passive leg raising predicts fluid responsiveness in the critically ill. Crit Care Med 2006; 34: 1402–7.

96. **Maizel J, Airapetian N, Lorne E, et al.**
Diagnosis of central hypovolemia by using passive leg raising. Intensive Care Med ; 2007, 33 : 1133-38

97. **Lamia B, Ochagavia A, Monnet X, et al.**
Echocardiographic prediction of volume responsiveness in critically ill patients with spontaneously breathing activity. Intensive Care Med; 2007, 33 :1125-32,

جامعة القاضي عياض
كلية الطب و الصيدلة
مراكش

سنة2011 أطروحة رقم 144

مساهمة التخطيط القلبي بالصدى الصوتي لحديثي الولادة تجربة مصلحة العناية المركزة لحديثي الولادة بالمستشفى الجامعي محمد السادس مراكش

الأطروحة

قدمت ونوقشت علانية يوم .../2011/11

من طرف

السيدة بلحوشة ابتسام

المزداد في 13/01/1985بمراكش.

لنيل شهادة الدكتورة في الطب

الكلمات الأساسية

أمراض القلب الخلقية- حديث الولادة - التخطيط القلبي بالصدى الصوتي - تشخيص- افاق

اللجنة

السيد **س. يونس** أستاذ مبرزفي الإنعاش والتخدير	**الرئيس**
السيد **أ. ابو السعد** أستاذ في طب الأطفال	**المشرف**
السيد **د. بومزبرة** أستاذ في جراحة القلب والشرايين	**الحكام**
السيد **م. الحطاوي** أستاذ مبرز في طب القلب والشرايين	