





**UNIVERSITE CADI AYYAD  
FACULTE DE MEDECINE ET DE PHARMACIE  
MARRAKECH**

ANNEE 2011

THESE N° 126

**Sténoses intestinales au cours de la maladie de Crohn :  
aspects épidémiologiques, profil évolutif  
et prise en charge**

---

**THESE**

PRESENTEE ET SOUTENUE PUBLIQUEMENT LE .../.../2011

PAR

**Mlle. GHIZLANE EL YADIRI**

Née le 17 Février 1985 à Marrakech

**POUR L'OBTENTION DU DOCTORAT EN MEDECINE**

---

**MOTS CLES**

Sténoses intestinales – Maladie de Crohn – Complications – Maladie de Crohn sténosante

---

**JURY**

**Mr. O. ESSADKI**

Professeur de Radiologie

**PRESIDENT**

**Mr. K. KRATI**

Professeur de Gastro-entérologie

**RAPPORTEUR**

**Mme. B. BELAABIDIA**

Professeur d'Anatomie Pathologique

**Mr. A. LOUZI**

Professeur agrégé de Chirurgie Générale

**JUGES**


**Mme. L. ESSAADOUNI**

Professeur agrégée de Médecine Interne

بِسْمِ اللَّهِ الرَّحْمَنِ الرَّحِيمِ

"





# Serment d'Hippocrate

*Au moment d'être admis à devenir membre de la profession médicale, je m'engage solennellement à consacrer ma vie au service de l'humanité.*

*Je traiterai mes maîtres avec le respect et la reconnaissance qui leur sont dus.*

*Je pratiquerai ma profession avec conscience et dignité. La santé de mes malades sera mon premier but.*

*Je ne trahirai pas les secrets qui me seront confiés.*

*Je maintiendrai par tous les moyens en mon pouvoir l'honneur et les nobles traditions de la profession médicale.*


*Les médecins seront mes frères.*

*Aucune considération de religion, de nationalité, de race, aucune considération politique et sociale, ne s'interposera entre mon devoir et mon patient.*

*Je maintiendrai strictement le respect de la vie humaine dès sa conception.*

*Même sous la menace, je n'userai pas mes connaissances médicales d'une façon contraire aux lois de l'humanité.*

*Je m'y engage librement et sur mon honneur.*



# **LISTE DES PROFESSEURS**

**UNIVERSITE CADI AYYAD**  
**FACULTE DE MEDECINE ET DE PHARMACIE**  
**MARRAKECH**

Doyen Honoraire

: Pr. Badie-Azzamann MEHADJI

**ADMINISTRATION**

Doyen

: Pr. Abdelhaq ALAOUI YAZIDI

Vice doyen à la recherche

: Pr. Ahmed OUSEHAL

Vice doyen aux affaires pédagogiques

: Pr. Zakaria DAHAMI

Secrétaire Général

: Mr. Azzeddine EL HOUDAIGUI

**PROFESSEURS D'ENSEIGNEMENT SUPERIEUR**

ABOUSSAD	Abdelmounaim	Néonatalogie
AIT BENALI	Said	Neurochirurgie
ALAOUI YAZIDI	Abdelhaq	Pneumo-phtisiologie
BELAABIDIA	Badia	Anatomie-Pathologique
BOUSKRAOUI	Mohammed	Pédiatrie A
CHOULLI	Mohamed Khaled	Neuropharmacologie
EL HASSANI	Selma	Rhumatologie
ESSADKI	Omar	Radiologie
FIKRY	Tarik	Traumatologie- Orthopédie A
FINECH	Benasser	Chirurgie – Générale
KISSANI	Najib	Neurologie
KRATI	Khadija	Gastro-Entérologie
LATIFI	Mohamed	Traumato – Orthopédie B
MOUTAOUAKIL	Abdeljalil	Ophtalmologie
OUSEHAL	Ahmed	Radiologie
RAJI	Abdelaziz	Oto-Rhino-Laryngologie
SARF	Ismail	Urologie

SBIHI	Mohamed	Pédiatrie B
SOUMMANI	Abderraouf	Gynécologie-Obstétrique A

### **PROFESSEURS AGREGES**

ABOULFALAH	Abderrahim	Gynécologie – Obstétrique B
AIT SAB	Imane	Pédiatrie B
AKHDARI	Nadia	Dermatologie
AMAL	Said	Dermatologie
ASMOUKI	Hamid	Gynécologie – Obstétrique A
ASRI	Fatima	Psychiatrie
BENELKHAÏAT BENOMAR	Ridouan	Chirurgie – Générale
BOUMZEBRA	Drissi	Chirurgie Cardiovasculaire
CHABAA	Laila	Biochimie
CHELLAK	Saliha	Biochimie-chimie
DAHAMI	Zakaria	Urologie
EL FEZZAZI	Redouane	Chirurgie Pédiatrique
EL HATTAOUI	Mustapha	Cardiologie
ELFIKRI	Abdelghani	Radiologie
ESSAADOUNI	Lamiaa	Médecine Interne
ETTALBI	Saloua	Chirurgie – Réparatrice et plastique
GHANNANE	Houssine	Neurochirurgie
LMEJJATTI	Mohamed	Neurochirurgie
LOUZI	Abdelouahed	Chirurgie générale
MAHMAL	Lahoucine	Hématologie clinique
MANSOURI	Nadia	Chirurgie maxillo-faciale Et stomatologie
MOUDOUNI	Said mohammed	Urologie
NAJEB	Youssef	Traumato - Orthopédie B
OULAD SAIAD	Mohamed	Chirurgie pédiatrique
SAIDI	Halim	Traumato - Orthopédie A



SAMKAOUI	Mohamed Abdenasser	Anesthésie- Réanimation
TAHRI JOUTEI HASSANI	Ali	Radiothérapie
YOUNOUS	Saïd	Anesthésie-Réanimation

## **PROFESSEURS ASSISTANTS**

ABKARI	Imad	Traumatologie-orthopédie B
ABOU EL HASSAN	Taoufik	Anesthésie - réanimation
ABOUSSAIR	Nisrine	Génétique
ADALI	Imane	Psychiatrie
ADALI	Nawal	Neurologie
ADERDOUR	Lahcen	Oto-Rhino-Laryngologie
ADMOU	Brahim	Immunologie
AGHOUTANE	El Mouhtadi	Chirurgie – pédiatrique
AIT BENKADDOUR	Yassir	Gynécologie – Obstétrique A
AIT ESSI	Fouad	Traumatologie-orthopédie B
ALAOUI	Mustapha	Chirurgie Vasculaire périphérique
ALJ	Soumaya	Radiologie
AMINE	Mohamed	Epidémiologie - Clinique
AMRO	Lamyae	Pneumo – phtisiologie
ANIBA	Khalid	Neurochirurgie
ARSALANE	Lamiae	Microbiologie- Virologie
ATMANE	El Mehdi	Radiologie
BAHA ALI	Tarik	Ophtalmologie
BAIZRI	Hicham	Endocrinologie et maladies métaboliques
BASRAOUI	Dounia	Radiologie
BASSIR	Ahlam	Gynécologie – Obstétrique B
BELKHOUCHE	Ahlam	Rhumatologie
BEN DRISS	Laila	Cardiologie
BENCHAMKHA	Yassine	Chirurgie réparatrice et plastique
BENHADDOU	Rajaa	Ophtalmologie
BENHIMA	Mohamed Amine	Traumatologie-orthopédie B

BENJILALI	Laila	Médecine interne
BENZAROUEL	Dounia	Cardiologie
BOUCHENTOUF	Rachid	Pneumo-phtisiologie
BOUKHANNI	Lahcen	Gynécologie – Obstétrique B
BOURRAHOUEAT	Aicha	Pédiatrie
BOURROUS	Monir	Pédiatrie A
BSSIS	Mohammed Aziz	Biophysique
CHAFIK	Aziz	Chirurgie Thoracique
CHAFIK	Rachid	Traumatologie-orthopédie A
CHAIB	Ali	Cardiologie
CHERIF IDRISSE EL GANOUNI	Najat	Radiologie
DIFFAA	Azeddine	Gastro - entérologie
DRAISS	Ghizlane	Pédiatrie A
DRISSI	Mohamed	Anesthésie -Réanimation
EL ADIB	Ahmed rhassane	Anesthésie-Réanimation
EL ANSARI	Nawal	Endocrinologie et maladies métaboliques
EL BARNI	Rachid	Chirurgie Générale
EL BOUCHTI	Imane	Rhumatologie
EL BOUIHI	Mohamed	Stomatologie et chirurgie maxillo faciale
EL HAOUATI	Rachid	Chirurgie Cardio Vasculaire
EL HAOURY	Hanane	Traumatologie-orthopédie A
EL HOUDZI	Jamila	Pédiatrie B
EL IDRISSE SLITINE	Nadia	Pédiatrie (Néonatalogie)
EL JASTIMI	Said	Gastro-Entérologie
EL KARIMI	Saloua	Cardiologie
EL KHAYARI	Mina	Réanimation médicale
EL MANSOURI	Fadoua	Anatomie - pathologique
EL MGHARI TABIB	Ghizlane	Endocrinologie et maladies métaboliques
EL OMRANI	Abdelhamid	Radiothérapie
FADILI	Wafaa	Néphrologie
FAKHIR	Bouchra	Gynécologie – Obstétrique B
FICHTALI	Karima	Gynécologie – Obstétrique B
HACHIMI	Abdelhamid	Réanimation médicale

HAJJI	Ibtissam	Ophtalmologie
HAOUACH	Khalil	Hématologie biologique
HAROU	Karam	Gynécologie – Obstétrique A
HERRAG	Mohammed	Pneumo-Phtisiologie
HOCAR	Ouafa	Dermatologie
JALAL	Hicham	Radiologie
KADDOURI	Said	Médecine interne
KAMILI	El ouafi el aouni	Chirurgie – pédiatrique générale
KHALLOUKI	Mohammed	Anesthésie-Réanimation
KHOUCHANI	Mouna	Radiothérapie
KHOULALI IDRISSE	Khalid	Traumatologie-orthopédie
LAGHMARI	Mehdi	Neurochirurgie
LAKMICHI	Mohamed Amine	Urologie
LAOUAD	Inas	Néphrologie
LOUHAB	Nissrine	Neurologie
MADHAR	Si Mohamed	Traumatologie-orthopédie A
MANOUDI	Fatiha	Psychiatrie
MAOULAININE	Fadlmrabihrabou	Pédiatrie (Néonatalogie)
MATRANE	Aboubakr	Médecine Nucléaire
MOUAFFAK	Youssef	Anesthésie - Réanimation
MOUFID	Kamal	Urologie
MSOUGGAR	Yassine	Chirurgie Thoracique
NARJIS	Youssef	Chirurgie générale
NEJMI	Hicham	Anesthésie - Réanimation
NOURI	Hassan	Oto-Rhino-Laryngologie
OUALI IDRISSE	Mariem	Radiologie
QACIF	Hassan	Médecine Interne
QAMOUSS	Youssef	Anesthésie - Réanimation
RABBANI	Khalid	Chirurgie générale
RADA	Noureddine	Pédiatrie
RAIS	Hanane	Anatomie-Pathologique
ROCHDI	Youssef	Oto-Rhino-Laryngologie
SAMLANI	Zouhour	Gastro - entérologie

SORAA	Nabila	Microbiologie virologie
TASSI	Noura	Maladies Infectieuses
TAZI	Mohamed Illias	Hématologie clinique
ZAHLANE	Mouna	Médecine interne
ZAHLANE	Kawtar	Microbiologie virologie
ZAQUI	Sanaa	Pharmacologie
ZIADI	Amra	Anesthésie - Réanimation
ZOUGAGHI	Laila	Parasitologie –Mycologie

# Dédicaces



" اللهم لا علم لنا إلا ما علمتنا

إنك أنت العليم الحكيم

اللهم إنا نعوذ بك من علم لا

ينفع، ومن قلب لا يخشع، ومن

عين لا تدمع ومن دعوة لا

يستجاب لها "

## *A Dieu le Tout Miséricordieux*

*Ton amour, Ta miséricorde et tes grâces à mon endroit m'ont fortifié dans*

*la persévérance et l'ardeur au travail*

*Je remercie sincèrement l'ensemble de ceux qui, de près ou de loin, ont contribué à l'aboutissement de ce travail, et tout particulièrement :*

*A mon père, Mohamed El yadiri*

*En vous je vois un père dévoué à sa famille. Ta présence en toute circonstance m'a maintes fois rappelé le sens de la responsabilité.*

*A ma mère, Mina Atila*

*En vous je vois la maman parfaite, toujours prête à se sacrifier pour le bonheur de ses enfants.*

*Merci pour tout.*

*A mes sœurs Hind, Sara et Lamia*

*A mes deux chers neveux*

*A mes deux chères grand-mères Mama et Rahma,*

*Votre attention, votre sollicitude à mon égard m'ont toujours soutenu pendant les moments les plus difficiles*

*A mes oncles et tantes*

*A ma chère amie et sœur Lecheb Siham dont la présence m'a toujours réchauffé le cœur.*

*A ses adorables filles, à son petit Saad et à leur papa*

*A tous les patients qui m'ont fait confiance, et m'ont offert la possibilité d'apprendre sur eux-mêmes, au dépend de leur confort personnel.*

*A une personne tout à fait spéciale et proche à mon cœur, qui*

*ne s'attend pas à ma dédicace, cette personne dont la grande bonté du cœur m'a tant touché, et la perspicacité d'esprit m'a appris que le bonheur n'est pas une utopie*

*A tous ceux qui me sont chers et que j'ai omis de citer*

# Remerciements



*A NOTRE MAÎTRE ET PRÉSIDENT DE THÈSE  
MONSIEUR O. ESSADKI, Professeur d'Enseignement Supérieur En  
Radiologie au CHU MOHAMMED VI de Marrakech*

*Nous sommes très honoré de vous avoir comme président du jury de notre thèse.*

*Votre compétence professionnelle incontestable ainsi que vos qualités humaines vous valent l'admiration et le respect de tous.*

*Vous êtes et vous serez pour nous l'exemple de rigueur dans l'exercice de la profession.*

*Veillez, cher Maître, trouver dans ce modeste travail l'expression de notre haute considération, de notre sincère reconnaissance et de notre profond respect.*

*A NOTRE MAÎTRE ET RAPPORTEUR DE THÈSE  
MADAME K. KRATI, Professeur d'Enseignement Supérieur en Gastro-entérologie au CHU MOHAMMED VI de Marrakech*

*Nous vous remercions pour la gentillesse et la spontanéité avec lesquelles vous avez bien voulu diriger ce travail.*

*Nous avons eu le plus grand plaisir à travailler sous votre direction, nous avons trouvé auprès de vous le conseiller et le guide qui nous a reçu en toute circonstance avec sympathie, sourire et bienveillance.*

*Vos qualités humaines et professionnelles nous inspirent une grande admiration et un profond respect.*

*A NOTRE MAÎTRE ET JUGE DE THÈSE  
MADAME B. BELAABIDIA, Professeur d'Enseignement Supérieur en Anatomopathologie au CHU MOHAMMED VI de Marrakech*

*Nous vous remercions sincèrement de l'honneur que vous nous faites en siégeant dans notre jury.*

*Nous sommes très reconnaissants de la spontanéité avec laquelle vous avez accepté de juger notre travail. Votre force du caractère et de présence restera toujours gravée dans notre esprit.*

*Veillez croire, cher Maître, à l'expression de notre profond respect et de notre haute considération.*

*A NOTRE MAÎTRE ET JUGE DE THÈSE  
MONSIEUR A. LOUZI, Professeur agrégé en Chirurgie Générale au CHU  
MOHAMMED VI de Marrakech*

*Nous sommes infiniment sensible à l'honneur que vous nous faites en  
acceptant de juger notre travail.*

*Vous avez fait preuve d'une grande disponibilité et d'une grande  
gentillesse.*

*Veillez trouver, cher Maître, dans ce modeste travail, l'expression de  
notre sincère gratitude.*

*A NOTRE MAÎTRE ET JUGE DE THÈSE  
MADAME L. ESSADOUNI, Professeur agrégée en Médecine interne au  
CHU MOHAMMED VI de Marrakech*

*C'est pour nous un grand honneur que vous acceptez de siéger parmi cet  
honorabile jury.*

*Nous avons toujours admiré vos qualités humaines et professionnelles  
ainsi que votre modestie qui restent exemplaires.*

*Qu'il nous soit permis, cher Maître, de vous exprimer notre  
reconnaissance et notre grande estime.*

**PLAN**

<b>Introduction</b> .....	1
<b>Matériel et méthodes</b> .....	4
I. Type d'étude .....	5
II. Matériel .....	5
1. Critères d'inclusion .....	5
2. Critère d'exclusion .....	5
III. Méthodes .....	5
1. Méthode diagnostique et thérapeutique .....	5
2. Le recueil et l'analyse des données.....	6
<b>Résultats</b> .....	7
I. Données épidémiologiques.....	8
1. Fréquence des formes sténosantes liées à la maladie de Crohn .....	8
2. L'âge de diagnostic de la sténose intestinale.....	8
3. Le sexe ratio.....	9
4. Les facteurs de risque.....	9
4.1 Le tabagisme .....	9
4.2 L'antécédent d'appendicectomie .....	10
4.3 Les antécédents familiaux .....	10
4.4 L'antécédent de résection intestinale .....	10
II. Etude clinique .....	10
1. Délai de survenue .....	10
2. Découverte de la sténose concomitante à la découverte de la maladie de Crohn .....	10
3. L'expression clinique.....	10
4. Les signes associés .....	12
5. Les signes physiques .....	12
5.1 Les signes généraux .....	12
5.1 Examen abdominal .....	13
5.2 Examen de la marge anale .....	13
III. Etude paraclinique.....	13
1. Biologie .....	13
1.1 Numération formule sanguine .....	13
1.2 Vitesse de sédimentation (VS) / protéine c réactive (PCR) .....	14
1.3 Albuminémie /protidémie .....	14
2. Examens endoscopiques .....	15
2.1 L'iléo-coloscopie .....	15
3. Examens radiologiques .....	16
3.1 Transit du grêle .....	16
3.2 Le scanner.....	20
3.3 L'entéro-IRM.....	24
IV Diagnostics.....	26
1. Diagnostic de la sténose .....	26

2. Diagnostic de l'origine Crohnienne .....	27
2.1 Anatomopathologie .....	27
3. Les caractères de la sténose .....	28
3.1 La nature inflammatoire ou fibreuse .....	28
3.2 Topographie .....	30
4. Activité de la maladie de Crohn .....	30
5. Les signes extradigestifs .....	31
V Traitement .....	31
1. Buts .....	31
2. Moyens et indications .....	32
2.1 Mesure hygiéno-diététiques.....	32
2.2 Traitements médical.....	32
2.1 Traitement chirurgical .....	35
3. Traitement d'entretien .....	38
3.1 Moyens .....	38
3.2 Indications .....	38
VI Evolution de tous les malades .....	39
1. Recul .....	39
2. Traitement médical .....	39
3. Après chirurgie .....	39
3.1 Fistulisant .....	39
3.2 Sténosant .....	39
3.3 Autres .....	39
4. Les perdus de vue .....	39
<b>Discussion</b> .....	<b>40</b>
I Histoire de la maladie .....	41
1. Différents phénotypes : Phénotype sténosant / Phénotype perforant.....	41
1.1 Fréquence des formes sténosantes .....	41
2. Délai d'évolution vers la sténose .....	42
II Epidémiologie .....	42
1. L'âge de diagnostic de la sténose .....	42
2. Le sexe ratio .....	42
3. Les facteurs de risque .....	43
3.1 Le tabagisme .....	43
3.2 Les antécédents familiaux .....	43
3.3 Antécédent d'appendicectomie .....	44
III Etude clinique .....	44
1. La sténose symptomatique .....	44
1.1 Les signes révélateurs .....	45
1.2 Examen abdominal .....	46
2. Les sténoses asymptomatiques .....	47
IV Etude paraclinique .....	47

1. Le transit du grêle .....	47
2. L'entéro-scanner .....	48
2.1 Technique .....	48
2.2 Résultats .....	48
2.3 Limites.....	48
3. L'entéro-IRM .....	50
3.1 Technique .....	50
3.2 Résultats de l'entéro-IRM .....	51
3.3 Avantages et limites .....	52
4. Examens endoscopiques .....	55
4.1 Coloscopie avec cathétérisme iléal .....	55
4.2 L'entéroscopie à double ballon (EDB) .....	56
V. Biologie .....	56
1. Les protéines de l'inflammation.....	57
2. Le polymorphisme du gène CXCL16 .....	59
VI Anatomopathologie .....	60
1. Macroscopie .....	60
2. Microscopie .....	61
3. La maladie de Crohn et les cancers digestifs .....	62
4. Histologie des pièces opératoires .....	63
5. Topographie .....	63
VII Traitement .....	64
1. Buts .....	64
2. Moyens.....	64
2.1 Les mesures hygiéno-diététiques .....	64
2.2 Médicaux .....	64
2.3 Endoscopiques .....	68
2.4 Chirurgicaux .....	77
3. Indications .....	84
3.1 Traitement de la sténose .....	84
3.2 La Récidive postopératoire .....	94
3.3 Les formes compliquées .....	96
VIII Cancer et dépistage .....	98
IX Les lésions associées .....	98
X Traitement d'entretien .....	98
XI Surveillance .....	100
<b>CONCLUSION</b> .....	102
<b>ANNEXES</b> .....	104
<b>RESUMES</b> .....	113
<b>BIBLIOGRAPHIE</b> .....	117

# Introduction

## **Sténoses intestinales au cours de la maladie de Crohn : aspect épidémiologique, profil évolutif et prise en charge**

---

Les sténoses intestinales constituent la complication la plus redoutée au cours de l'évolution de la maladie de Crohn. Le risque de constitution de sténose selon certaines études serait plus lié à un phénotype particulier de la maladie. Quoiqu'il en soit, la sténose reste la complication la plus redoutable de cette maladie, qu'il s'agisse de sa caractérisation indispensable inflammatoire ou cicatricielle ou de sa prise en charge qui requiert la plupart du temps une prise de décision pluridisciplinaire et une interprétation radiologique codifiée.

Le diagnostic positif de la sténose intestinale n'est pas toujours aisé. Il n'en n'est pas non plus le cas, quand il s'agit de caractériser cette sténose. Fait important qui a ses répercussions thérapeutiques et pronostiques. Le syndrome de Koenig doit pousser parfois les investigations plus loin surtout chez un malade non connu porteur d'une maladie de Crohn. La nature multiforme et déroutante de cette maladie doit la faire évoquer dans notre esprit à chaque fois qu'on se retrouve avec une histoire digestive chronique même si peu typique, et avec une acutisation d'un abdomen. Si devant un abdomen aigu, la laparotomie exploratrice est parfois indispensable, la sténose Crohnienne ne doit pas au moins être inattendue. L'atteinte iléale, ou iléocolique, est la plus fréquente de la maladie. Il en est de même pour la sténose, mais elle peut toucher n'importe quel segment digestif. Cette topographie nous incite à se poser la question suivante : est ce le fait d'une superposabilité ou bien est ce qu'il s'agit d'un rétrécissement qui touche d'autres segments digestifs mais qui fait parler de lui dans cette topographie en raison du calibre relativement anatomiquement étroit ? y a-t-il d'autres régions sténosées et desquelles on risque de passer à côté et de mettre une symptomatologie ultérieure sur le compte d'une récurrence ?

La prise de décision de cure chirurgicale peut parfois émaner de la simple constatation de l'aspect morphologique typique sur les coupes tomodensitométrique ou issues d'une entéro-IRM, dont la réalisation était motivée par un tableau clinique bien défini, cependant parfois l'alternative entre la prise en charge médicale d'une récurrence de sténose intestinale de caractère



## **Sténoses intestinales au cours de la maladie de Crohn : aspect épidémiologique, profil évolutif et prise en charge**

---

douteux et une prise en charge chirurgicale met le médecin dans l'embarras du choix entre le caractère immédiat de l'obstruction et le risque probablement de la mise en jeu de la qualité de vie du patient qui risque de se retrouver avec un syndrome du grêle court ou avec une stomie définitive, certainement évitables dans certains cas. Fait qui n'est pas toujours facile à accepter par le malade même si indiqué dans son cas.

Le traitement médical tente de rapprocher la qualité de vie du patient à la normale autant que possible, mais il ne reste pas sans risque non plus.

Le traitement de la sténose inflammatoire est avant tout médical, à base de la corticothérapie dans un premier temps. En cas de corticorésistance, c'est le champ d'indication des immunosuppresseurs. Malgré les progrès importants réalisés dans ce sens, il n'y a pas jusqu'à l'heure actuelle de traitement médical apte de faire régresser la fibrose et donc résoudre la sténose fibreuse. Cette dernière relevant d'un traitement parfois endoscopique et souvent chirurgical.

Il n'y a pas de traitement préventif à proprement parler. C'est un traitement d'entretien qu'il faut instaurer une fois le patient présente une sténose. Le sevrage tabagique est une mesure préventive importante des complications de la maladie de Crohn, dont essentiellement la sténose intestinale.

Le présent travail réalisé dans le service de gastro-entérologie, en dépit du nombre réduit des cas de sténoses intestinales, se propose, à travers une revue de la littérature et une série personnelle de patients ayant présenté une sténose intestinale au cours de la maladie de Crohn, de ressortir les caractéristiques des patients et de faire le point sur la prise en charge de cette complication, assez fréquente et potentiellement grave. Elle se tente aussi d'établir une définition pratique des indications à travers notre expérience et celles des autres équipes citées dans la littérature et l'établissement de modèles de gestion du duel traitement médical/traitement chirurgical.

## Matériel et méthodes

**Sténoses intestinales au cours de la maladie de Crohn :  
aspect épidémiologique, profil évolutif et prise en charge**

---

**I. Type d'étude :**

Etude rétrospective, série de cas.

**II. Matériel :**

Notre travail est une étude rétrospective portant sur 48 cas de sténoses intestinales Crohniennes colligées au service de gastrologie entérologie de l'hôpital Ibn Tofail du CHU Mohammed VI de Marrakech, sur la période de sept ans et huit mois, s'étendant de septembre 2003 à mai 2010.

Le recueil des données a été réalisé à l'aide d'une fiche d'exploitation (voir annexe).

**1. Critères d'inclusion :**

Sténose intestinale confirmée en rapport avec la maladie de Crohn dont le diagnostic est retenu formellement.

**2. Critère d'exclusion :**

Ont été exclus de l'étude :

- Toutes les sténoses intestinales observées dans le cadre des colites indéterminées.

**III. Méthodes :**

**1. Méthode diagnostique et thérapeutique :**

Le diagnostic de la maladie de Crohn sur un faisceau d'arguments épidémiologiques, cliniques, morphologiques (imagerie : transit de grêle, entéro-scanner, et entéro-IRM), endoscopiques, histologiques et évolutifs.

L'activité de la maladie de Crohn est évaluée selon le CDAI (Crohn's Disease Activity Index) (voir annexe).

Les caractères de la sténose sont évalués selon la clinique et les données de l'imagerie.

## **Sténoses intestinales au cours de la maladie de Crohn : aspect épidémiologique, profil évolutif et prise en charge**

---

La prise en charge est en fonction de l'activité de la maladie de Crohn et des caractères de la sténose : chirurgie ou traitement médical.

### **2. Le recueil et l'analyse des données:**

Il s'est fait selon une fiche d'exploitation (voir annexe), celle-ci a permis le recueil des données épidémiologiques, cliniques, paracliniques, anatomopathologiques et évolutives.

# Résultats

## II. Données épidémiologiques:

### 1. Fréquence des formes sténosantes liées à la maladie de Crohn :

On a noté 48 cas de forme sténosante sur 106 cas de maladie de Crohn suivis dans notre formation (45 %), ces sténoses sont associées ou non à la forme perforante (fistulisante).

### 2. L'âge de diagnostic de la sténose intestinale:

L'âge moyen de révélation de la sténose est de 29,8 ans, avec des extrêmes entre 17 et 58 ans. (figure n°1).

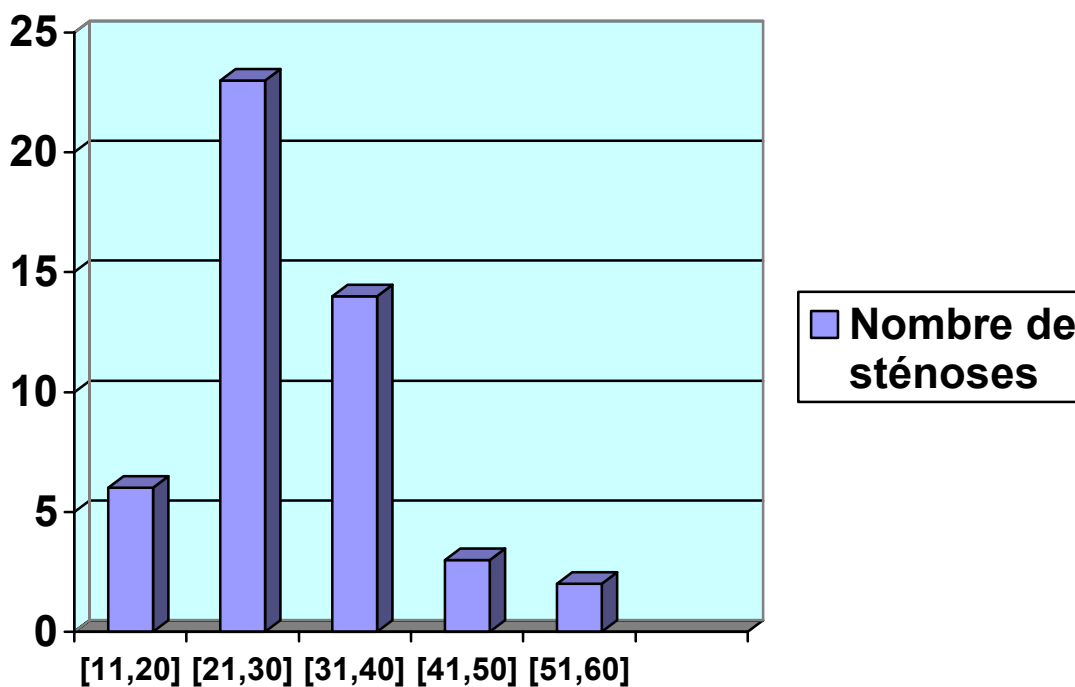
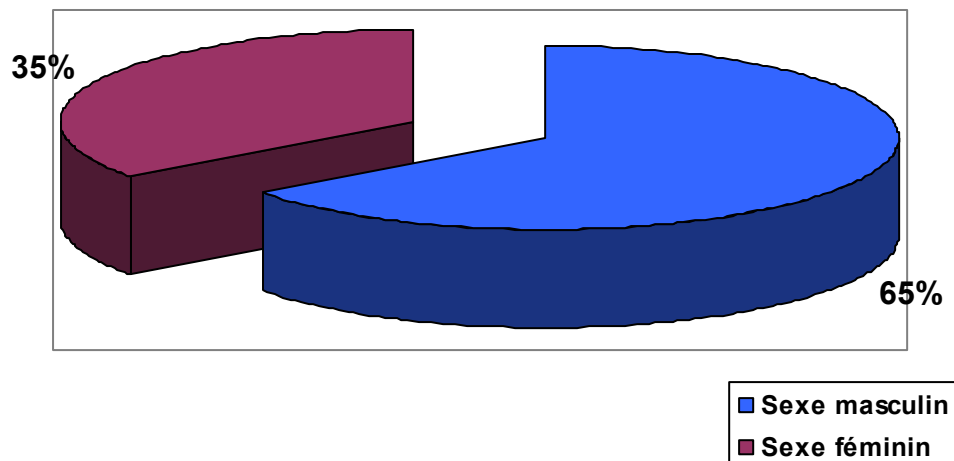


Figure n° 1 : Répartition des sténoses intestinales suivant les tranches d'âge

### **3. Le sexe ratio:**

La sténose d'origine Crohnienne touche les deux sexes, avec une nette prédominance masculine, avec un sexe ratio Homme/Femme de 1,82. (figure n°2).



**Figure n°2 : La répartition selon le sexe des sténoses intestinales au cours de la maladie de Crohn**

### **4. Les facteurs de risque:**

#### **4.1 Le tabagisme :**

Dans notre série, le tabagisme est noté dans 15 cas (31,2 %).

Il est actif dans 9 cas (18,7 %), avec 17 paquets-années (PA) en moyenne, 4 étaient sevrés depuis le diagnostic de la maladie, et 5 avaient continué de fumer jusqu'aux dernières nouvelles.

Il est passif dans 6 cas (12,5 %).

#### **4.2 L'antécédent d'appendicectomie :**

Il a été retrouvé dans 15 cas (31,2 %).

#### **4.3 Les antécédents familiaux :**

## **Sténoses intestinales au cours de la maladie de Crohn : aspect épidémiologique, profil évolutif et prise en charge**

---

Nous avons noté deux cas d'antécédent familiaux de MICI (4 %) dans notre série.

### **4.4 L'antécédent de résection intestinale :**

Il a été retrouvé dans un seul cas (2 %).

## **II Etude clinique :**

### **6. Délai de survenue :**

Dans notre série, 6 cas (12,5 %) se sont présentés dans un tableau de subocclusion, et 4 cas (8 %) de péritonite.

28 cas (58 %) ont consulté pour une première poussée de la maladie de Crohn. Le bilan a découvert une sténose.

### **7. Découverte de la sténose concomitante à la découverte de la maladie de Crohn :**

Dans 14 cas (29%), la sténose est survenue au cours de l'évolution de la maladie de Crohn avec un délai moyen de 43,8 mois et des extrêmes de deux mois à 15 ans.

### **8. L'expression clinique:**

Dans notre série, les signes sont dominés par le syndrome de Koenig (tableau 1).



**Sténoses intestinales au cours de la maladie de Crohn :  
aspect épidémiologique, profil évolutif et prise en charge**

---

**Tableau n°1 : L'expression clinique de la sténose intestinale**

Signe révélateur	Nombre de patients	Pourcentage (%)
Syndrome de Kœnig	29	60
Douleurs abdominales chroniques atypiques	18	37,5
Diarrhée chronique	14	29
Subocclusion	6	12,5
Orifices fistuleux entéro-cutanés	2	4
Collection périanale	2	4
Alternance diarrhée constipation	1	2
Altération de l'état général	1	2
Asymptomatique	1	2

**9. Les signes associés :**

Les signes associés ont été variables. Ils sont représentés dans le tableau n°2.

**Sténoses intestinales au cours de la maladie de Crohn :  
aspect épidémiologique, profil évolutif et prise en charge**

---

**Tableau n°2 : Les signes cliniques associés au moment du diagnostic de la sténose intestinale**

Signe révélateur	Nombre de patients	Pourcentage (%)
Amaigrissement	40	83
Douleurs abdominales	23	47
Diarrhée chronique	22	45
Syndrome rectal	19	39
Fistule entéro-cutanée	8	16.6
Masse abdominale	6	12.5
Manifestations extradiigestives	20	41.6
Manifestations ano-périnéales	15	31.2

**10. Les signes physiques :**

**5.2 Les signes généraux :**

**5.2.1 La température :**

Une élévation de la température supérieure à 38,5 °C a été retrouvée dans 20 cas (41 %).

**5.1.2 L'état hémodynamique :**

Un état hémodynamique stable a été noté dans tous les cas, sauf dans 3 cas (6 %) où une hypotension a été retrouvée (TA<90/70 mmHg).

**5.2.3 Les conjonctives :**

Une décoloration des conjonctives a été notée dans 13 cas (27 %).

**5.2.4 Les œdèmes des membres inférieurs :**

Ils sont retrouvés dans 2 (4%) cas.

## **Sténoses intestinales au cours de la maladie de Crohn : aspect épidémiologique, profil évolutif et prise en charge**

---

### **5.2.5 L'état nutritionnel :**

Un amaigrissement de plus de 7 kg est noté dans 40 cas (83 %).

### **5.3 Examen abdominal :**

Il a révélé :

- Une masse abdominale au niveau de la fosse iliaque droite dans 6 cas (12,5 %).
- Une fistule entéro-cutanée dans 10 cas (20 %).

### **5.4 Examen de la marge anale :**

Il a révélé une anomalie dans 15 cas (31 %), à type d'abcès anal dans 7 cas (14 %), de fistule anale dans 5 cas (10 %), et de fissure anale dans 3 cas (6 %).

## **III Etude paraclinique:**

### **3. Biologie :**

#### **2.1 Numération formule sanguine :**

Réalisée dans tous les cas, elle a objectivé :

- Une anémie hypochrome microcytaire dans 15 cas (31 %) ;
- Une thrombopénie dans 2 cas (4 %) ;
- Une hyperleucocytose dans 26 cas (54 %).

#### **2.2 Vitesse de sédimentation (VS) / protéine c réactive (PCR) :**

Mesurées au moment du diagnostic de la sténose intestinale :

##### **2.2.1 Vitesse de sédimentation\* :**

- Elevée dans 19 cas (39 %) ;
- Normale dans 29 cas (61 %).

\*Pour la VS, seules les valeurs de la première heure sont prises en compte.

## **Sténoses intestinales au cours de la maladie de Crohn : aspect épidémiologique, profil évolutif et prise en charge**

---

### **2.2.2 Protéine c réactive (PCR) :**

- Elevée dans 23 cas (47 %) ;
- Normale dans 25 cas (53 %).

### **2.3 Albuminémie /protidémie :**

Réalisée dans tous les cas, elle a noté :

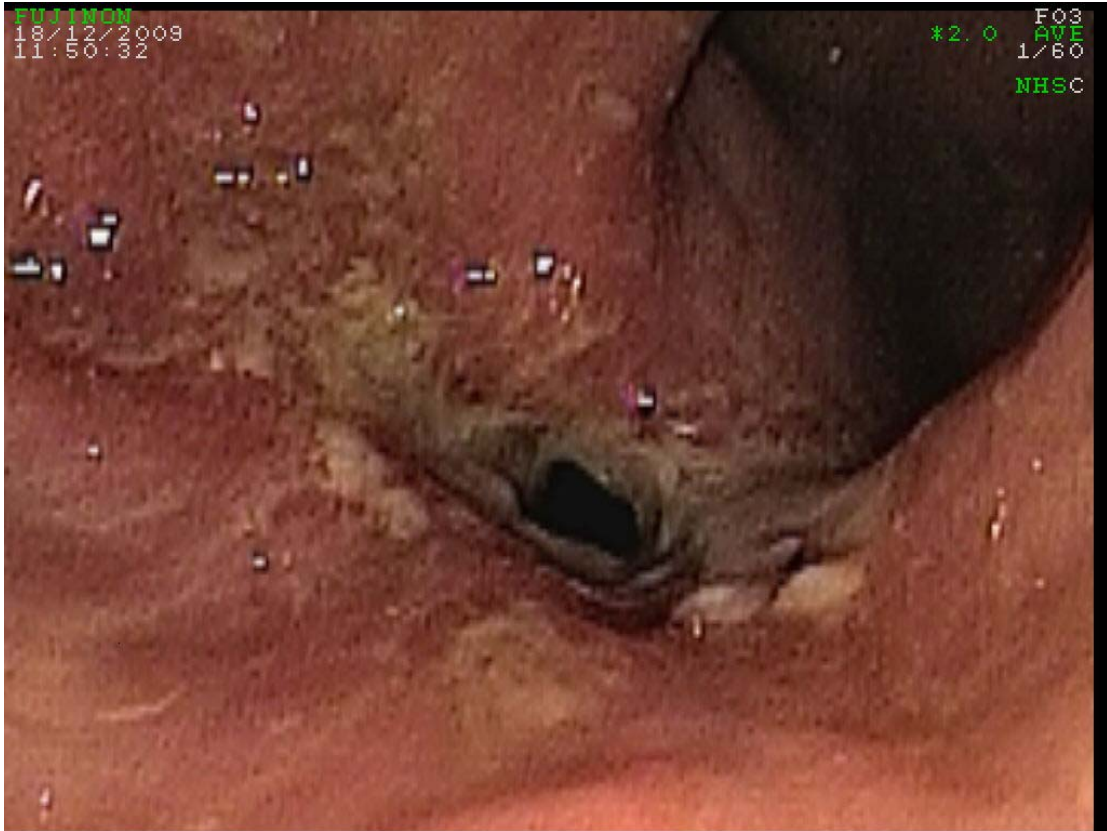- Une hypoalbuminémie dans 16 cas (33 %) ;
- Une hypoprotidémie dans 18 cas (37 %).

**Sténoses intestinales au cours de la maladie de Crohn :  
aspect épidémiologique, profil évolutif et prise en charge**

---

**4. Examens endoscopiques :**

**2.2 L'iléo-coloscopie :**



**Figure n°3 : Visualisation d'une sténose lors d'une iléo-coloscopie**

\* Service de gastro-entérologie CHU Mohamed VI

- L'iléo-coloscopie a été pratiquée dans 28 cas, elle n'a pas été pratiquée au cours des subocclusions.
- Elle a contribué au diagnostic positif de la sténose dans tous les cas où elle été pratiquée (100 %), 58 % de cas dans la série. Et a révélé une sténose iléale dans 17 cas (35 %), une sténose iléo-colique dans 9 cas (19 %), et une sténose colique dans 2 cas (4%).
- Des lésions de la muqueuse en faveur de la maladie de Crohn en poussée ont été retrouvées dans 18 cas (64 %), de siège colique dans 2 cas (4 %), et iléo-colique dans 16 cas (33%)

## Sténoses intestinales au cours de la maladie de Crohn : aspect épidémiologique, profil évolutif et prise en charge

---

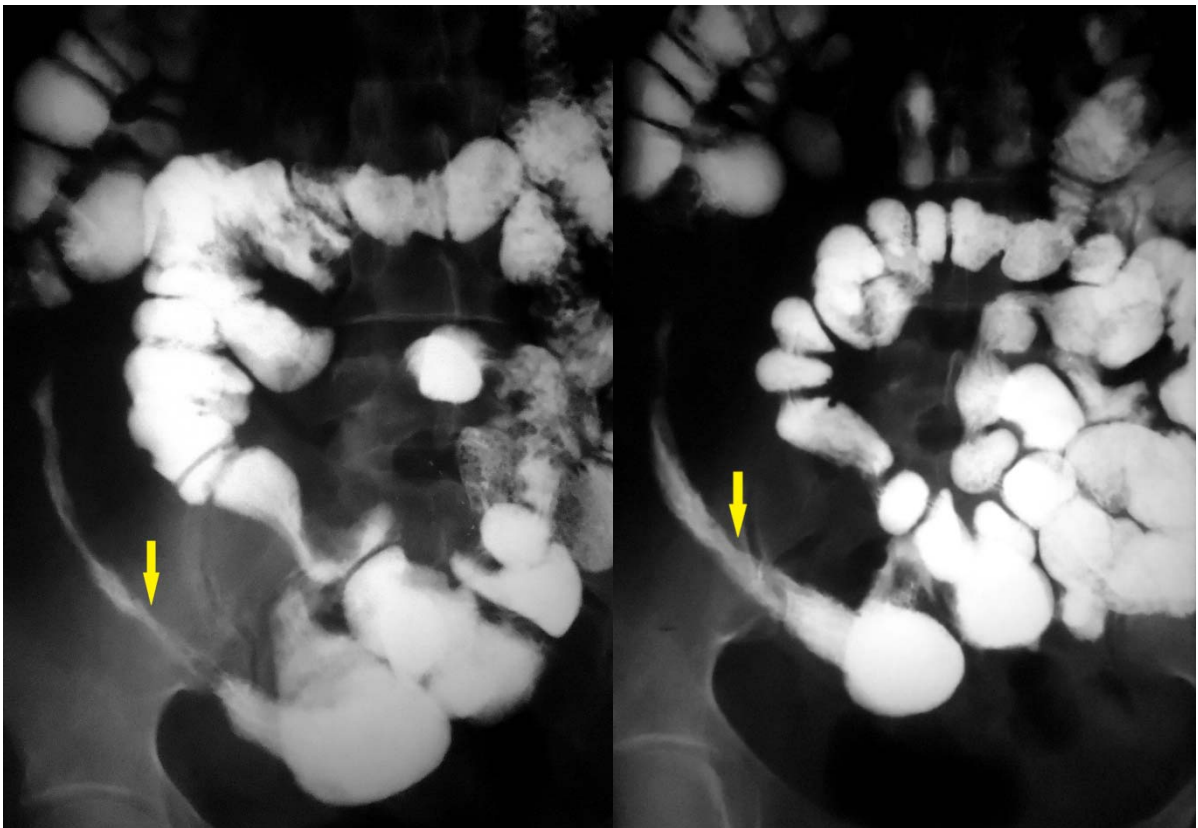
- Un aspect normal de la muqueuse a été retrouvé dans 10 cas (35 %).

### **3. Examens radiologiques :**

#### **3.1 Transit du grêle :**

L'examen du transit du grêle a été fait dans 45 cas. Il a permis de faire le diagnostic positif dans 43 cas de sténoses, soit chez 95 % des patients ayant fait cet examen, et 89 % des cas tous confondus.

Ci-dessous, sont illustrés les clichés du transit du grêle de quelques patients de notre série. (figures n°4 et 5)

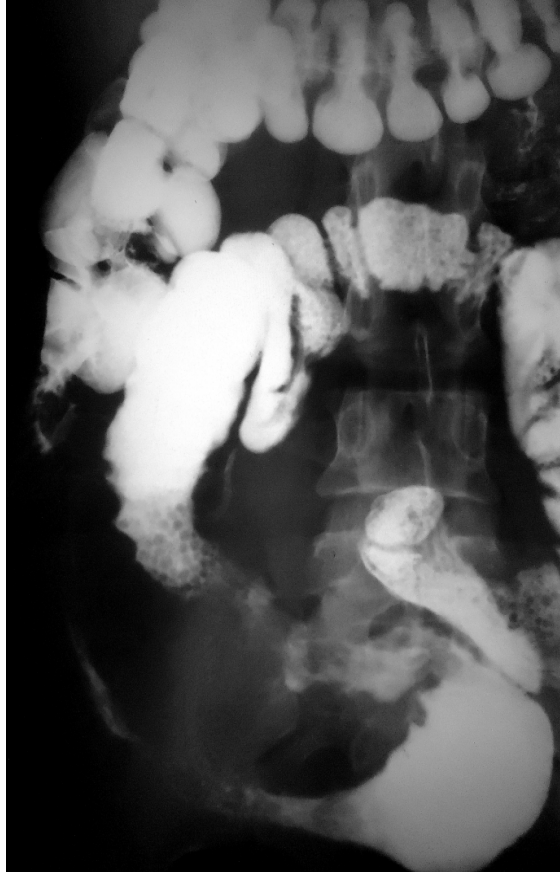

**Figures n° 4 et 5\***: clichés du transit du grêle avec simple contraste, pris en procubitus chez une patiente âgée de 27ans, une heure 30 minutes après injection de produit de contraste, elles montrent une rétraction du bord mésentérique, une augmentation de la distance interanse, et un rétrécissement constant sur les deux clichés.

\*Service de gastro-entérologie –CHU Mohammed VI

**Sténoses intestinales au cours de la maladie de Crohn :**  
**aspect épidémiologique, profil évolutif et prise en charge**

---

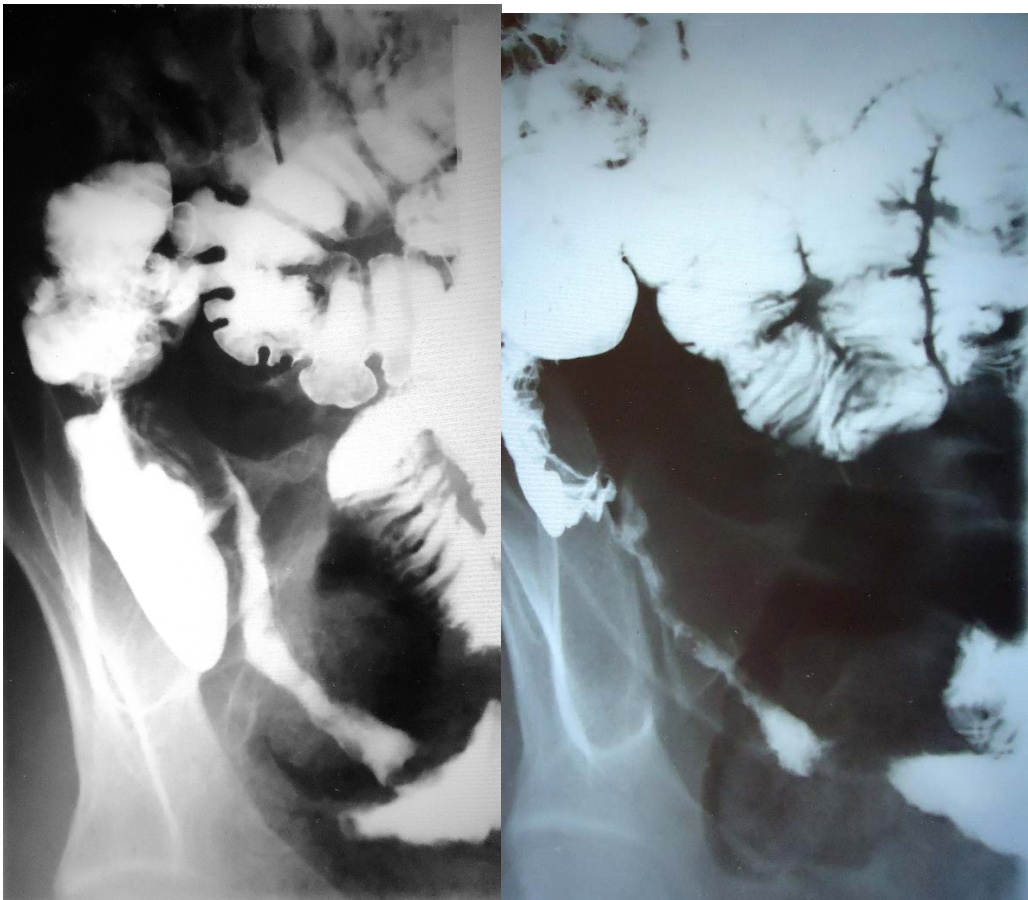


**Figure n° 6\*** : cliché pris chez la même patiente, 2 heures 15 minutes après injection du produit de contraste, en procubitus. On note une Iléite terminale avec sténoses segmentaires étendues et atteinte caecale, une rétraction du bord mésentérique, et une augmentation de l'espace interanse.

\*Service de gastro-entérologie -CHU Mohammed VI

**Sténoses intestinales au cours de la maladie de Crohn :  
aspect épidémiologique, profil évolutif et prise en charge**

---



**Figures n° 7 et 8\* : atteinte micronodulaire de la dernière anse iléale avec double sténose, l'une est courte et l'autre est longue avec aspect rétracté du caecum.**

\*Service de gastro-entérologie -CHU Mohammed VI

Le transit a permis de préciser :

**3.1.1 Le nombre de sténoses :**

Une sténose unique a été notée dans 34 cas (70 %), dont :

- 2 cas (4%) de siège colique ;
- cas (16%) de siège iléo-colique ;
- 24 cas (50%) de siège Iléal.



## **Sténoses intestinales au cours de la maladie de Crohn : aspect épidémiologique, profil évolutif et prise en charge**

---

Deux sténoses ont été notées dans 3 cas (6,2 %), dont :

- 1 cas (2%) de siège iléo-colique ;
- 2 cas (4%) de siège iléal.

Trois sténoses ou plus étagées ont été notées dans 6 cas (12,5 %), elles siégeaient toutes au niveau de la dernière anse iléale.

L'absence de sténose chez 2 cas (4%) ; (les faux négatifs).

### **3.1.2 La longueur du rétrécissement :**

Dans le cas d'une sténose unique, on a noté :

- 30 cas (62,5 %) de sténoses étaient courtes (<6cm).
- 9 cas (18,7 %) de sténoses étaient longues (>6cm).

Dans le cas de deux sténoses, on a noté :

- Dans 2 cas (4,1 %), toutes les sténoses avaient un caractère court (<6cm).
- Dans 1 cas (2 %), le patient avait une sténose courte et une sténose longue (>6cm).

Dans le cas de 3 sténoses ou plus, on a noté :

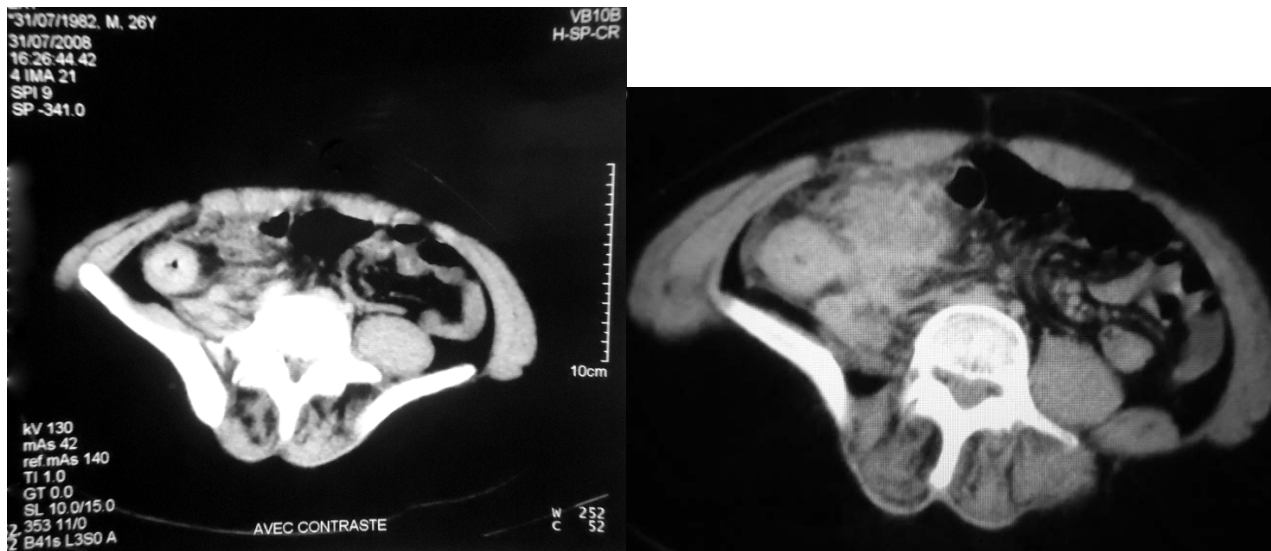
Des sténoses des sténoses segmentaires et étagées, avec une longueur maximale de 30 cm. La longueur n'a pas été précisée dans tous les cas.

## Sténoses intestinales au cours de la maladie de Crohn : aspect épidémiologique, profil évolutif et prise en charge

### 3.2 Le scanner:

Le scanner conventionnel a été pratiqué dans 8 cas (16 %) dans notre série, Il a permis de faire le diagnostic positif de la sténose dans tous les cas où il a été réalisé (100 %).

Ci-dessous quelques coupes tomодensitométriques sur lesquelles figurent les sténoses diagnostiquées. (figures n° 9 et 10)

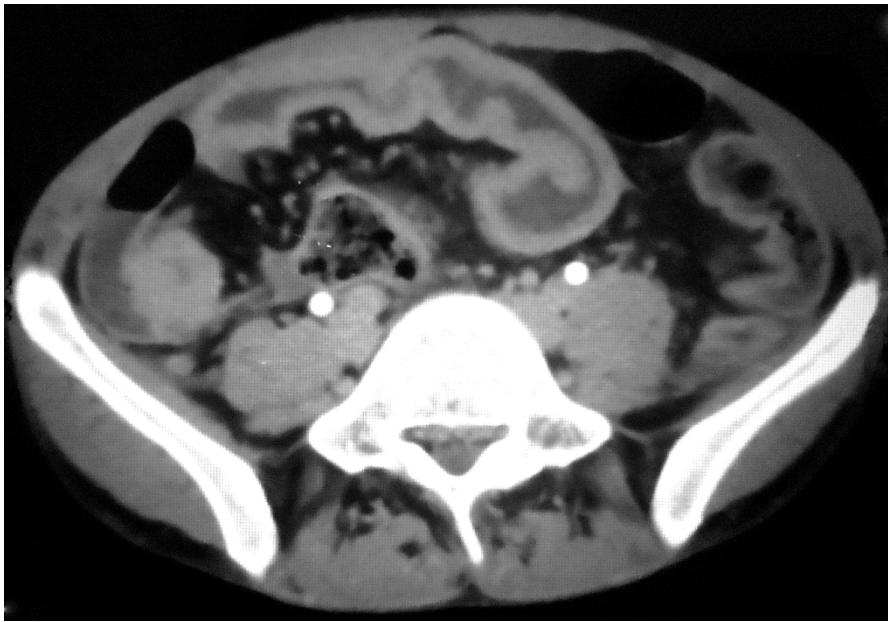

Figures n° 9 et 10\* : coupes tomодensitométriques axiales passant par le caecum et les dernières anses iléales. Sur ces coupes axiales sans injection du même patient, on note un épaissement pariétal de caecal et de la dernière anse iléale, régulier, réduisant la lumière avec infiltration de la graisse mésentérique, collection en refend et adénopathies mésentériques.

\*Service de gastro-entérologie -CHU Mohammed VI

**Sténoses intestinales au cours de la maladie de Crohn :  
aspect épidémiologique, profil évolutif et prise en charge**

---

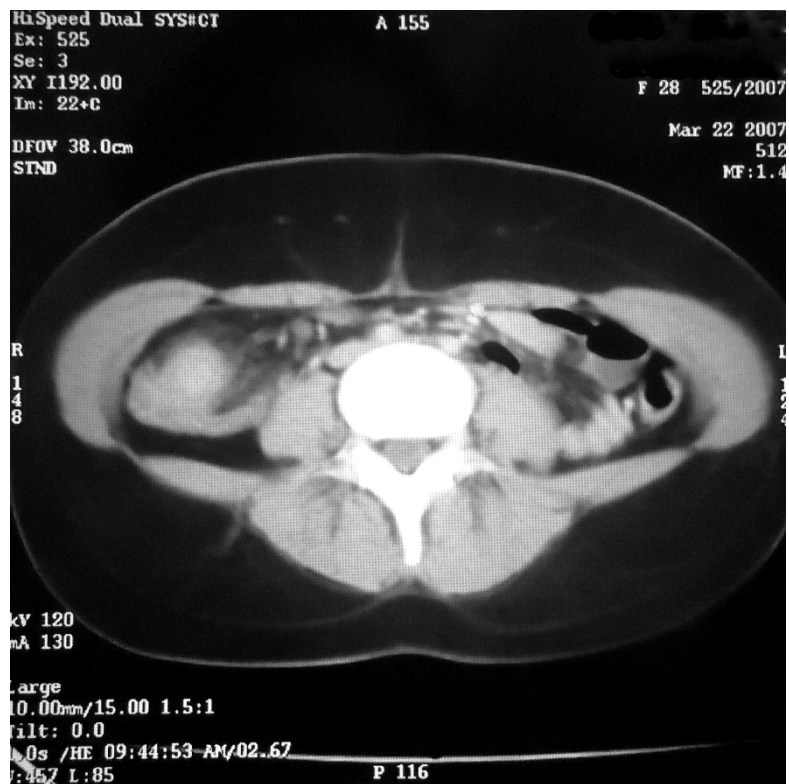

**Figure n°11 : coupe axiale tomodensitométrique mettant en évidence un épaissement pariétal régulier, étendu et circonférentiel de la dernière anse iléale avec sclérolipomatose (signe extra-pariétal) autour de l'anse malade.**

\*Service de gastro-entérologie -CHU Mohammed VI

**Sténoses intestinales au cours de la maladie de Crohn :  
aspect épidémiologique, profil évolutif et prise en charge**

---

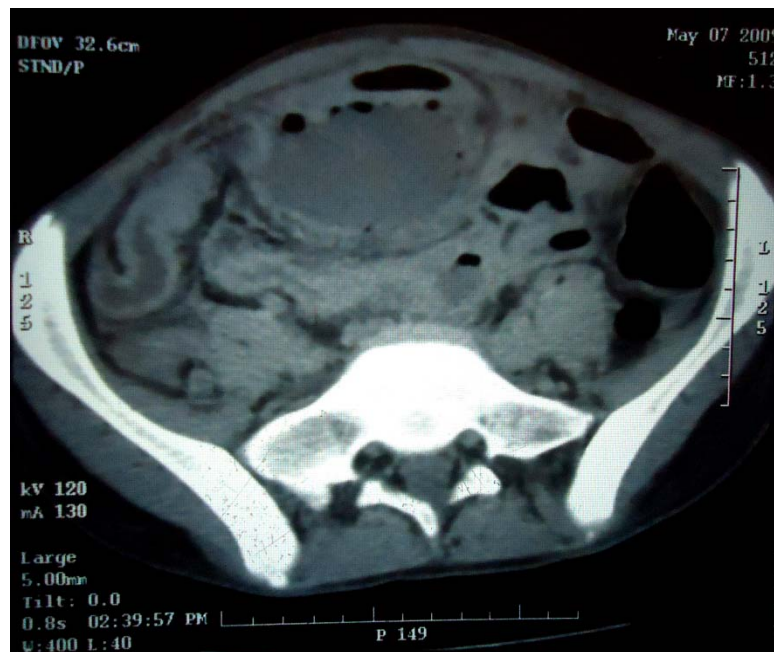

**Figure n° 12 : Epaissement régulier circonférentiel de la dernière anse iléale avec infiltration de la graisse.**

\*Service de gastro-entérologie -CHU Mohammed VI

**Sténoses intestinales au cours de la maladie de Crohn :  
aspect épidémiologique, profil évolutif et prise en charge**

---



**Figure n° 13:** coupe axiale tomodensitométrique réalisée chez un patient âgé de 17 ans. L'épaississement sténosant de la dernière anse iléale est responsable d'une dilatation du grêle en amont avec infiltration de la graisse mésentérique. Un épaississement circonférentiel et œdématisé de la paroi du côlon sigmoïde est noté.

\*Service de gastro-entérologie -CHU Mohammed VI

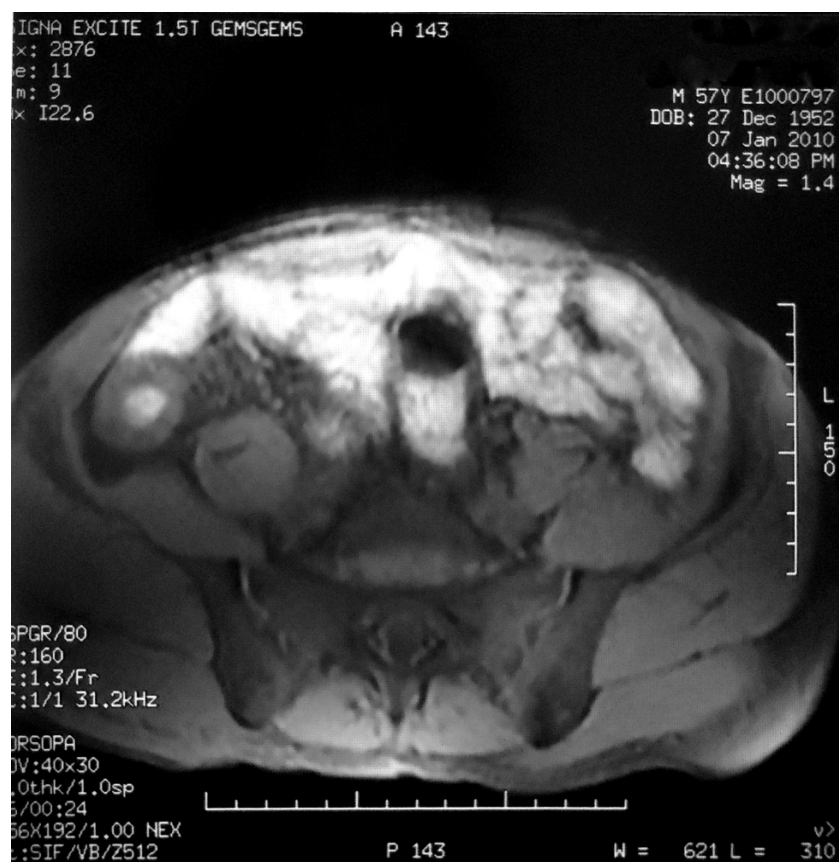**Sténoses intestinales au cours de la maladie de Crohn :  
aspect épidémiologique, profil évolutif et prise en charge**

---

**3.3 L'entéro-IRM:**

Réalisée dans un seul cas, elle a permis de faire le diagnostic positif de la sténose avec caractérisation de la sténose.

Epaississement pariétal circonférentiel du ceacum et de la partie distale de la dernière anse iléale en hyposignal T1, et se rehausse de façon homogène après contraste avec sclérolipomatose. (Figures n° 14, 15 et 16)

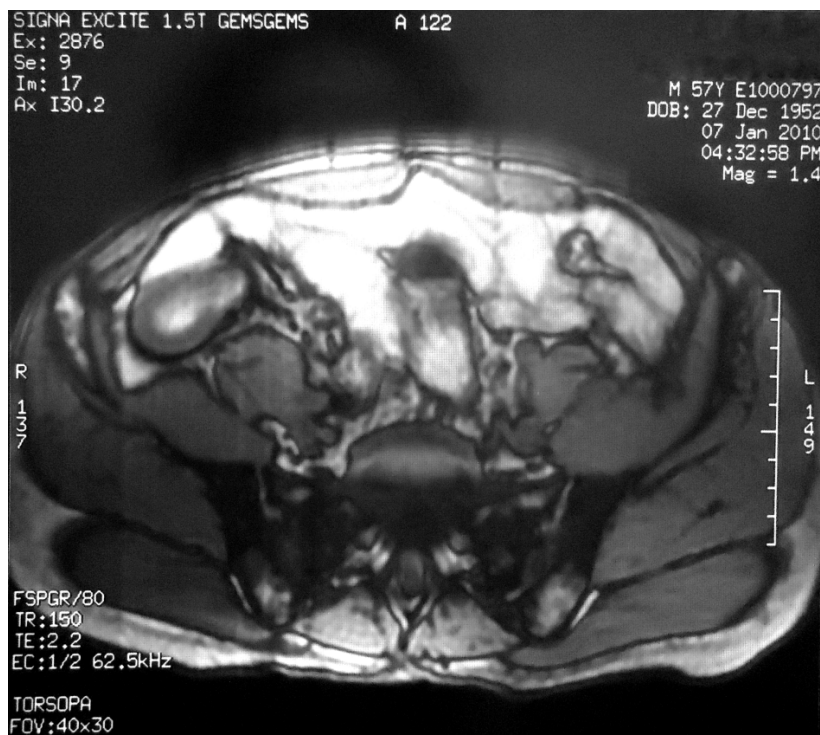

**Figure n° 14: Coupe axiale T1, non injectée**

\*Service de gastro-entérologie -CHU Mohammed VI

**Sténoses intestinales au cours de la maladie de Crohn :  
aspect épidémiologique, profil évolutif et prise en charge**

---

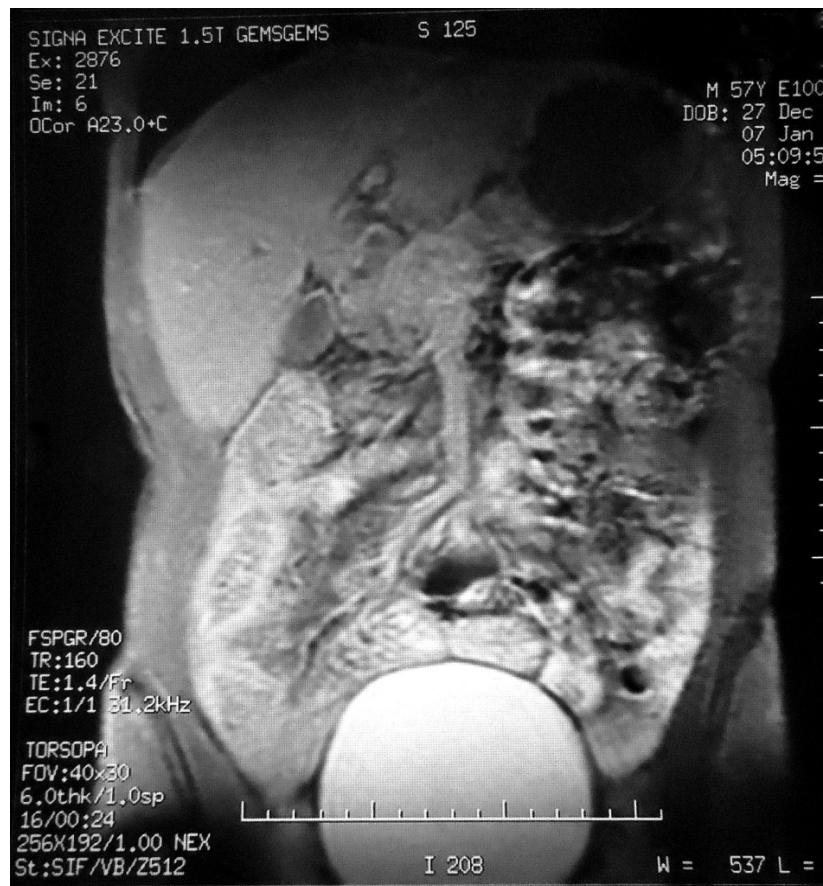


**Figure n° 15: coupe axiale T1, non injectée outphase.**

\*Service de gastro-entérologie -CHU Mohammed VI

**Sténoses intestinales au cours de la maladie de Crohn :  
aspect épidémiologique, profil évolutif et prise en charge**

---



**Figure n°16 : T1 injecté, plan coronal.**

\*Service de gastro-entérologie -CHU Mohammed VI

**IV Diagnostics :**

**1. Diagnostic de la sténose :**

La sténose est découverte :

- En peropératoire dans 11 cas (22 %) ;
- Lors des examens des examens morphologiques ou endoscopiques dans 38 cas (79 %).

**2. Diagnostic de l'origine Crohnienne :**



## **Sténoses intestinales au cours de la maladie de Crohn : aspect épidémiologique, profil évolutif et prise en charge**

---

Il s'est fait sur un faisceau d'arguments cliniques, radiologiques, biologiques, endoscopiques, histologiques et évolutifs chez 37 patients, soit 77 %.

Il s'est fait en se basant sur l'étude de la pièce de résection après cure chirurgicale de la sténose chez 11 patients, soit 33 %.

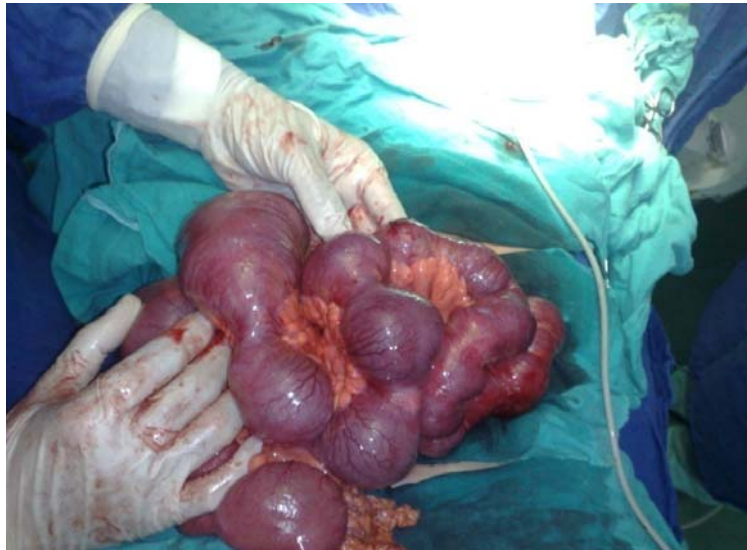### **2.1 Anatomopathologie :**

#### **2.1.1 Prélèvements:** les biopsies

Le diagnostic de la maladie de Crohn s'est fait sur étude histologique des biopsies étagées de la muqueuse digestive dans 37 cas (88 %) des biopsies, et 77 % de la série en plus du faisceau d'arguments

Les biopsies étaient normales, douteuse ou non concluantes dans 5 cas (11 %) des cas biopsiés, et 10 % des cas étudiés.

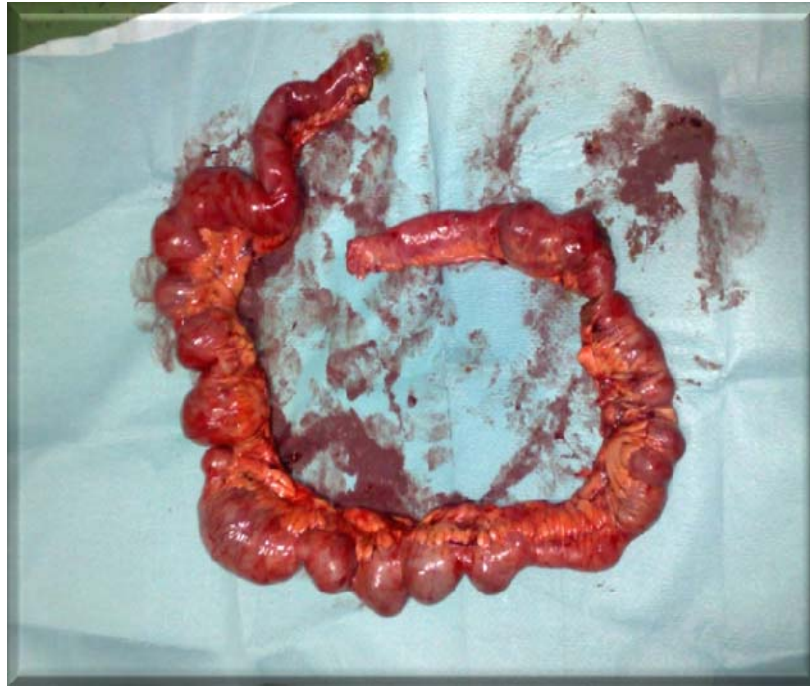#### **2.3.2 Histologie :** les pièces de résection



**Figure n° 17\* : des sténoses multiples étagées en chapelet chez un patient opéré en urgence  
pour une occlusion chez qui une stricturoplastie n'a pu être faite**  
Service de chirurgie viscérale- CHU Mohamed VI

**Sténoses intestinales au cours de la maladie de Crohn :  
aspect épidémiologique, profil évolutif et prise en charge**

---



**Figure n° 18\* : Une pièce de résection grêlique**

\*Service de chirurgie viscérale– CHU Mohamed VI

Le diagnostic de la maladie de Crohn s'est fait sur pièce de résection dans 11 cas (33 %).

**3. Les caractères de la sténose :**

**3.4 La nature inflammatoire ou fibreuse :**

Le diagnostic du caractère fibreux ou inflammatoire s'est fait en se basant sur les données cliniques, biologiques et radiologiques répartis entre les données de l'entéro-scanner dans 8 cas, les données de l'entéro-IRM dans 1 cas, et les données du transit du grêle dans 39 cas et on a retenu :

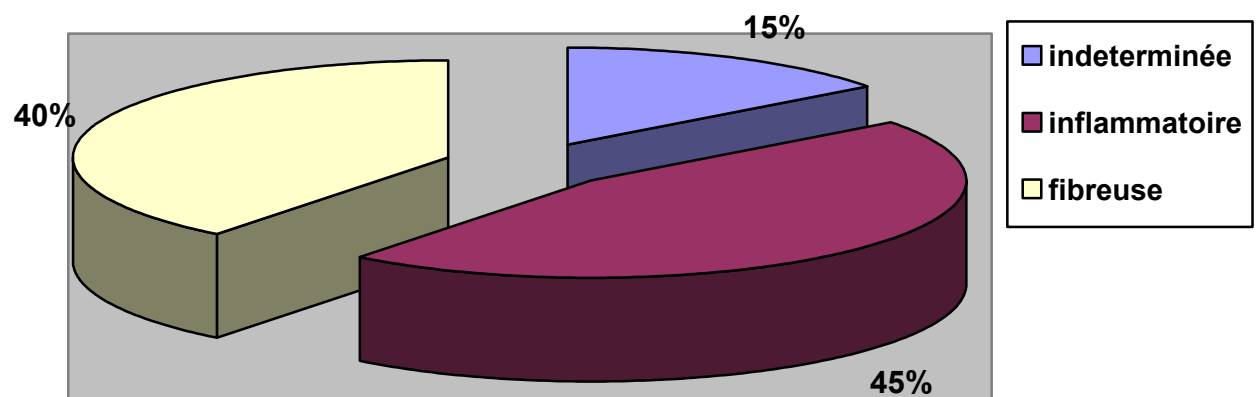
- 22 cas (45,8 %) de sténoses inflammatoires.
- 19 cas (39,5%) de sténoses fibreuses.
- 7 cas (14,5%) indéterminés, on a eu recours au test thérapeutique par corticothérapie.

## Sténoses intestinales au cours de la maladie de Crohn : aspect épidémiologique, profil évolutif et prise en charge

---

Les cas douteux ont été classés par la suite après test thérapeutique soit réponse favorable ou non favorable sous corticothérapie en :

- 4 cas de sténoses inflammatoires.
- 3 cas de sténoses fibreuses.

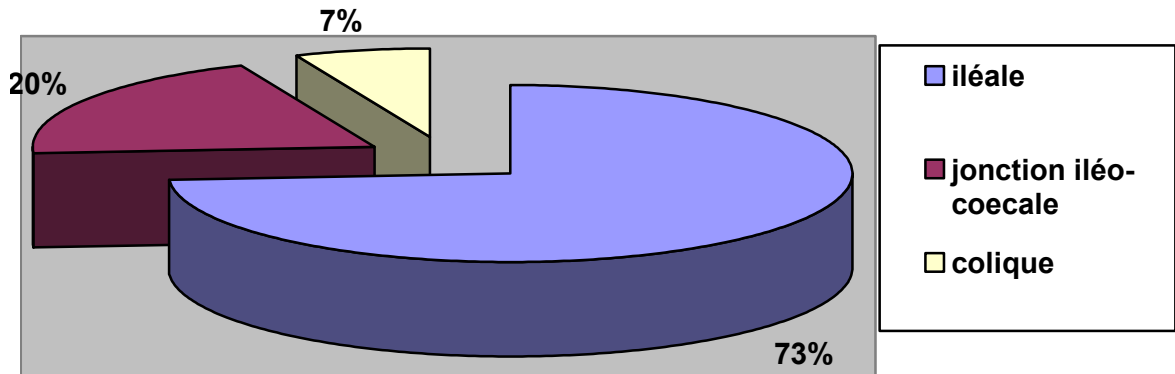


**Figure n° 19 :** Répartition des sténoses entre nature fibreuse, inflammatoire ou indeterminée

## Sténoses intestinales au cours de la maladie de Crohn : aspect épidémiologique, profil évolutif et prise en charge

---

### 3.2 Topographie :



**Figure n° 20 : Topographie des sténoses intestinales**

Le siège des sténoses était : (figure n° 20)

- Iléal dans 34 cas (76 %) ;
- Iléo-colique dans 9 cas (18 %) ;
- Colique dans 3 cas (6 %).

#### 4. **Activité de la maladie de Crohn :**

Évaluée par le score de CDAI, (Crohn's disease Activity Index), (voir index). Il a été calculé chez 16 patients vus pendant cette période. On a noté :

- 7 patients en poussée sévère (CDAI > 300), (43%).
- 4 patients en poussée modérée (220 < CDAI < 300), (25%).
- 2 patients en poussée légère (150 < CDAI < 220), (12,5%).
- 3 patients en rémission (CDAI < 150), (18%).

## **Sténoses intestinales au cours de la maladie de Crohn : aspect épidémiologique, profil évolutif et prise en charge**

---

### **5. Les signes extradiigestifs :**

Ils ont été relevés dans 22 cas (45 %).

Pour les manifestations extradiigestives, on avait essentiellement :

- L'atteinte articulaire, en premier avec 19 cas (39 %), répartie entre atteintes articulaires périphériques dans 12 cas (25 %), et atteintes axiales dans 7 cas (14 %).
- 2 cas (4 %) d'atteinte ophtalmologique,
- 1 cas d'érythème noueux (2 %).

### **V Traitement :**

La prise en charge thérapeutique implique la distinction de deux situations cliniques que sont, la sténose « inflammatoire » et la sténose « cicatricielle » ou fibreuse, et l'activité de la maladie de Crohn.

#### **1 Buts :**

- Soulager la douleur, améliorer la qualité de vie du patient.
- Améliorer le transit et lutter contre la dénutrition.
- Induire la rémission de la maladie de Crohn en cas de poussée, la maintenir, et espacer les poussées autant que possible.
- Elargir la lumière intestinale (en diminuant l'infiltrat inflammatoire pariétal) médicalement en cas de sténose inflammatoire.

## **Sténoses intestinales au cours de la maladie de Crohn : aspect épidémiologique, profil évolutif et prise en charge**

---

### **2 Moyens et indications :**

#### **2.1 Mesure hygiéno-diététiques:**

En cas de diarrhées régime sans résidu, et régime hypercalorique et hyperprotéique.

#### **2.4 Traitements médical:**

##### **2.2.1 Moyens :**

Le traitement médical a comporté :

- Le budésonide (corticoïde topique oral) : il a été prescrit à la dose de 3 gélules de 3mg en une prise le matin dans 5 cas (10 %) ;
- Les corticoïdes : (Corticothérapie orale / parentérale): prescrits à la dose de 1mg/kg/j ;
- Les immunosuppresseurs (la ciclosporine) prescrite à la dose de 5mg/kg/j ;
- L'antibiothérapie à base de la ciprofloxacine, prescrite à la dose de (500 mgx2/j) associée au métronidazole (750 –1000 mg/j).

##### **2.2.2 Indications et réponses immédiates:**

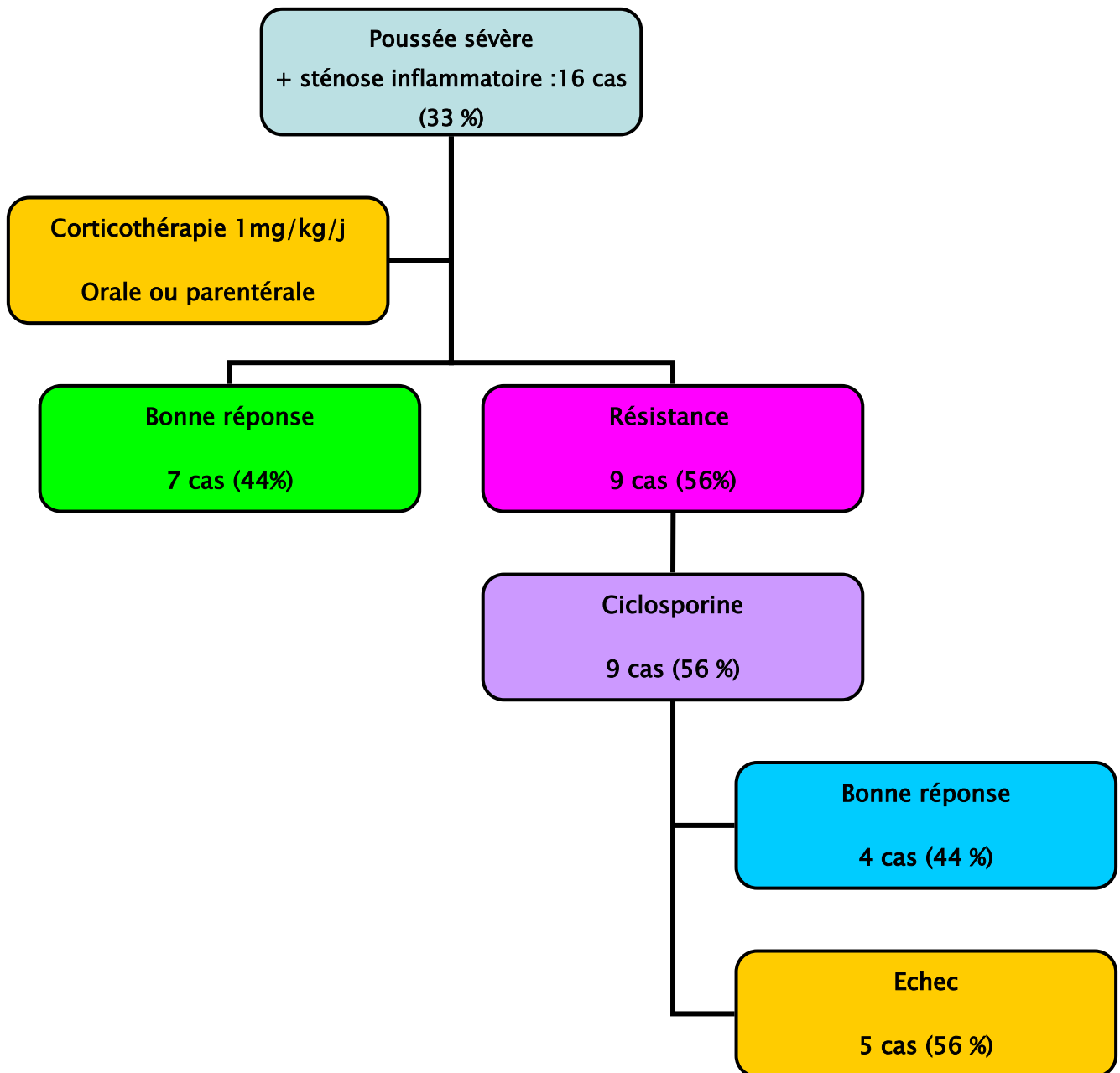
Les Indications du traitement médical étaient en fonction de la sévérité de la poussée de la maladie de Crohn, et du caractère fibreux ou inflammatoire de la sténose.

Nombre de cas : 25 cas (52 %).

On a noté à la fin du traitement 15 cas (31 %) de bonne réponse, et 10 cas (20 %) d'échec.

Sténoses intestinales au cours de la maladie de Crohn :  
aspect épidémiologique, profil évolutif et prise en charge

---



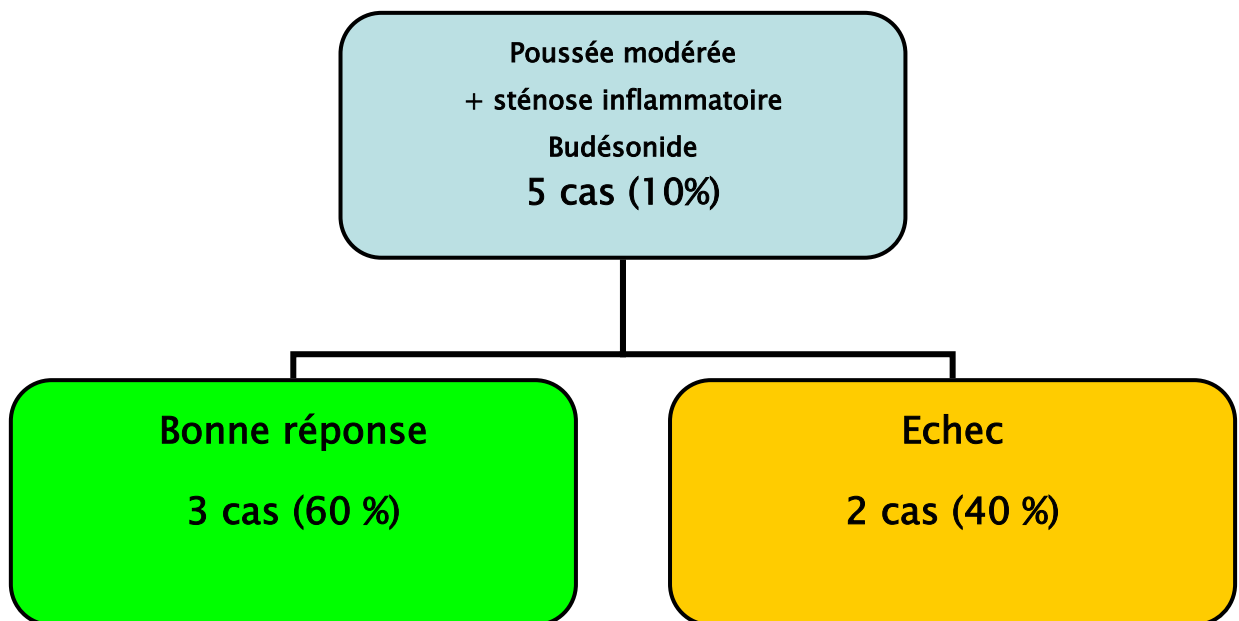
**Figure n° 21 :** Conduite du service devant une sténose intestinale d'allure inflammatoire associée à une poussée sévère de la maladie de Crohn

**Sténoses intestinales au cours de la maladie de Crohn :  
aspect épidémiologique, profil évolutif et prise en charge**

---

L'antibiothérapie a été prescrite en cas de collection abcédée.

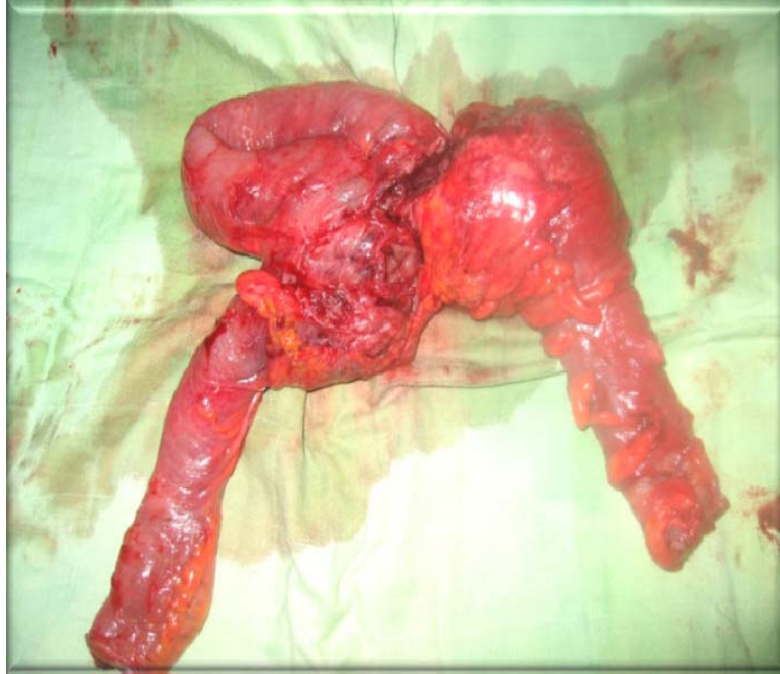
En cas de poussée modérée avec sténose, les patients ont été mis sous budésonide.



**Figure n° 22 :** Conduite du service devant une sténose intestinale d'allure inflammatoire associée à une poussée modérée de la maladie de Crohn.



**2.5 Traitement chirurgical :**



**Figure n° 21: Une pièce de résection iléo-caecale**

Service de chirurgie viscérale CHU Mohammed VI.

**2.3.1 Moyens :**

Le traitement chirurgical a consisté en :

- Une résection iléale dans 20 cas (41 %) ;
- Une résection Iléo-caecale dans 2 cas (4 %) ;
- Une resection iléo-colique dans 6 cas (12,5 %) ;
- Une résection colique dans 3 cas (6 %) ; et rétablissement de continuité en un temps pour 2 cas (4 %), avec anastomose colo-colique, et colostomie de décharge dans 1 cas (2 %), avec rétablissement de continuité dans un deuxième temps ;
- Une mise à plat des fistules dans 8 cas (17 %), associée aux résections ;
- Un cas (2 %) de fistule iléo-vésicale n'a pas été opéré.

## **Sténoses intestinales au cours de la maladie de Crohn : aspect épidémiologique, profil évolutif et prise en charge**

---

### **2.5.2 Indications :**

Le traitement chirurgical a été indiqué dans 32 cas (67 %), d'emblée dans 22 cas (46 %), et secondairement après échec du traitement médical dans 10 cas (20%). Il a été réalisé dans 31 cas (64 %). Un cas (2 %) a été perdu de vue.

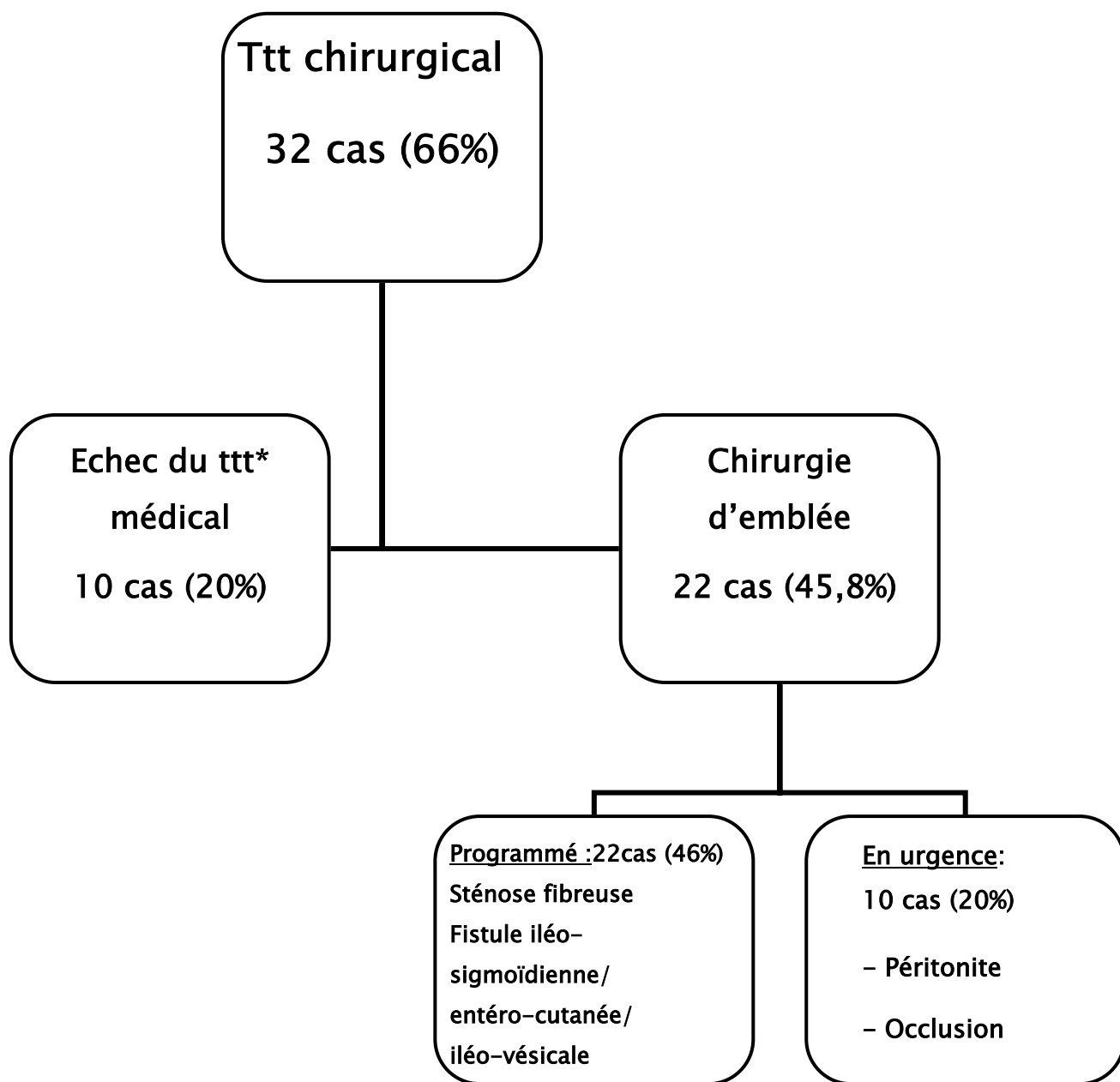
Il a été réalisé dans un contexte d'urgence dans :

- 6 cas (12,5 %) d'occlusion, dont 2 cas (4%) réalisaient des tableaux d'appendicite ;
- 4 cas (8 %) de tableau de péritonite, la découverte de sténose a eu lieu en peropératoire.

Il a été réalisé à froid dans :

- 3 cas (6%) de sténoses fibreuses iléales ;
- 1 cas (2%) de fistule iléo-sigmoïdienne symptomatique ;
- 7 cas (14%) de fistule entéro-cutanées ;
- 10 cas (20%) de sténoses qui n'ont pas répondu au traitement médical.

Un cas (2%) de fistule entéro-vésicale était perdu de vue, le patient étant indiscipliné, il n'a pas été opéré.



**Figure n° 22** : Répartition des cas d'indication chirurgicale d'emblée ou secondaire après échec de traitement médical.

## **Sténoses intestinales au cours de la maladie de Crohn : aspect épidémiologique, profil évolutif et prise en charge**

---

\*ttt : traitement

### **3. Traitement d'entretien :**

#### **3.1 Moyens :**

Il a consisté en la prescription de :

- L'azathioprine à la dose 2.5 mg/kg avec surveillance de la numération formule sanguine et réalisation d'un bilan hépatique dans 8 cas (16 %) ;
- La 6-mercaptopurine à la dose de 1.5 mg/kg dans 1 cas (2 %) ;
- L'infliximab dans 1 cas (2 %) multi-opéré ;
- Les dérivés 5-amino-salicylés (la mésalazine) ont été prescrits à la dose de 2g x 2/j) dans 5 cas (12,5 %).

#### **3.2 Indications :**

Indiqué dans 15 cas (31 %).

L'azathioprine et la 6 mercaptopurine ont été indiqués dans :

- 3 cas (6 %), après résection iléale étendue.
- 6 cas (12,5 %) de corticodépendance.

Les dérivés 5-amino-salicylés été prescrits après résection intestinale inférieure à 50 cm dans 5 ans.

## **VI Evolution de tous les malades :**

### **1. Recul :**

- La durée moyenne de suivi après prise en charge thérapeutique de la sténose intestinale a été de 19,1 mois.
- Le délai du suivi était dans l'intervalle s'étendant de 2 à 84 mois.

### **2. Traitement médical :**

#### **Sténosant :**

Aucun (0%) cas de récurrence n'a été répertorié dans notre série.

### **3. Après chirurgie :**

#### **3.1 Fistulisant :**

3 patients (9 %) ont eu une fistule stercoro-purulente.

#### **3.5 Sténosant :**

Aucun (0 %) cas de récurrence n'a été répertorié dans notre série pendant le suivi.

#### **3.6 Autres :**

1 patient (3 %) a présenté une thrombophlébite du membre inférieur gauche.

Aucun patient (0 %) n'a présenté un lâchage anastomotique postopératoire.

### **4. Les perdus de vue :**

- (14 %) perdus de vue dont 3 opérés et 4 patients traités médicalement.
- Un cas (2 %) non opéré.

# Discussion

## **I Histoire de la maladie :**

### **1. Différents phénotypes : Phénotype sténosant / Phénotype perforant :**

La forme perforante de la MC est considérée par certaines équipes comme étant un phénotype particulier de la maladie [1] ; Ce phénotype a beaucoup été étudié en littérature, selon les études, 30 à 40 % des patients atteints de la maladie de Crohn vont présenter un Crohn perforant durant les dix premières années d'évolution. En revanche, la forme dite sténosante n'a fait l'objet d'aucune étude spécifique, pourtant fréquente. On ignore donc si celle-ci a des particularités cliniques, évolutives ou encore thérapeutiques.

Cette distinction a été étendue à l'ensemble des maladies de Crohn, en définissant trois phénotypes différents selon d'autres études, les formes pénétrantes (ou perforantes), les formes sténosantes, et les formes ni perforantes ni sténosantes, appelées inflammatoires. C'est la classification de Vienne [2]. En réalité, il a été montré [3], que le phénotype est très lié au siège initial des lésions et chez un même individu, change au cours de l'évolution de la maladie. L'atteinte du grêle se complique de sténose et de perforation, la formation d'une fistule pouvant du reste compliquer une sténose [1,4], tandis que l'atteinte colique reste longtemps inflammatoire, sans sténose ni perforation. Il faut mettre à part l'atteinte jéjunale, essentiellement sténosante, et les lésions ano-périnéales, quasi-exclusivement perforantes, c'est-à-dire compliquées de fistules et d'abcès [5,6].

#### **1.1 Fréquence des formes sténosantes :**

Dans notre étude, la fréquence de cette complication était importante puisqu'elle concernait près de la moitié (45 %) des patients atteints de MC hospitalisés au cours d'une période de cinq ans. Ce chiffre discrètement supérieur à celui observé dans les grandes séries

## **Sténoses intestinales au cours de la maladie de Crohn : aspect épidémiologique, profil évolutif et prise en charge**

---

historiques de la littérature où il est d'environ 35 % [4 and 5]. Et la prévalence varie de 14 à 54 % selon la population étudiée

### **2. Délai d'évolution vers la sténose :**

Le délai dans notre série s'étendait de 2 mois à 15 ans, avec une moyenne de 43,8 mois. En fait, beaucoup de sténoses sont longtemps asymptomatiques ou de reconnaissance tardive, ce qui rend difficile l'évaluation exacte de son délai d'évolution, plus exactement, on pourrait l'appeler délai de découverte de la sténose qui peut s'étendre de quelques mois à plusieurs années. En cas d'atteinte iléale, la sténose est observée dans 30 % au bout de 10 ans d'évolution de la maladie. On n'a pas trouvé de données dans la littérature concernant le délai d'apparition des sténoses coliques, c'est surtout les atteints iléales qui font l'objet de la plupart des études, vu la fréquence de la sténose iléale par rapport à la sténose colique.

## **II Epidémiologie :**

### **1. L'âge de diagnostic de la sténose :**

Dans notre série, l'âge moyen de révélation de la sténose est de 29,8 ans, avec des extrêmes entre 17 et 58 ans. Dans la série de Girodengo et al., les patients qui présentaient une sténose avaient un âge moyen de 37,3, avec des extrêmes de 13 et 77 ans. Cette moyenne est relativement proche de celle observée dans notre étude, vu que la moyenne peut être facilement biaisée par les âges extrêmes.

### **2. Le sexe ratio :**

Dans la plupart des études, on note une discrète prédominance féminine, notamment l'étude prospective française de Girodengo menée sur 134 patients, qui a noté un sexe ratio de



## **Sténoses intestinales au cours de la maladie de Crohn : aspect épidémiologique, profil évolutif et prise en charge**

---

1,14 F/H [6]. Dans notre étude, on a noté une prédominance masculine de 64 %, avec un sexe ratio H/F de 1,82.

### **3. Les facteurs de risque :**

#### **3.1 Le tabagisme :**

Dans notre série, le tabagisme est noté dans 15 cas (31,2 %). Son rôle néfaste est connu depuis 1984, et une méta-analyse publiée en 2000 [8], rassemblant les résultats de dix études, montre que les sujets fumeurs sont plus significativement plus atteints par la MC que les non-fumeurs. Depuis, les études portant sur la relation existant entre la consommation de tabac et l'évolution de la maladie ont montré que, chez les patients fumeurs, la survenue des sténoses et leurs récurrences étaient plus fréquentes [9], plus précoces et plus sévères avec notamment un recours à la chirurgie et au traitement par immunosuppresseur plus fréquent [9, 10, 11]. Chez la femme, les effets néfastes du tabagisme semblent encore plus marqués que chez l'homme. Pour certains il existe une relation entre la consommation tabagique et la localisation iléale ou iléo-caecale de la maladie de Crohn. Cependant, cette notion n'est pas consensuelle. L'arrêt de l'intoxication tabagique modifie l'histoire naturelle de la maladie. On note aussi que peu d'études distinguent l'impact du caractère passif ou actif de l'intoxication tabagique ou la quantifient.

#### **3.2 Les antécédents familiaux :**

Avoir un antécédent familial de premier degré qui a une maladie de Crohn augmente le risque quatre fois approximativement. L'ordre de naissance et le nombre de frères et sœurs paraît avoir un faible effet selon la plupart des études. Une étude récente [13,14] suggère que la susceptibilité génétique est significativement influencée par les facteurs environnementaux dans l'établissement global du risque de la maladie. Cependant, aucune étude n'a évoqué le lien entre

## **Sténoses intestinales au cours de la maladie de Crohn : aspect épidémiologique, profil évolutif et prise en charge**

---

l'antécédent familial dans l'évolution de la maladie tout particulièrement dans sa forme sténosante

### **3.3 Antécédent d'appendicectomie :**

Des méta-analyses d'étude de cas contrôlé ont conclu au fait que les individus qui ont subi une appendicectomie présentaient un risque moindre de développer une colite ulcéreuse. La relation entre l'appendicectomie et la maladie de Crohn est en revanche, moins claire. Certaines études ont montré que l'appendicectomie est un facteur de risque pour développer la maladie de Crohn, or d'autres études ont conclu qu'elle constitue un facteur protecteur, d'autres n'ont pas fait de conclusions. Une explication possible à cet écart, est que l'appendicectomie peut ne pas être un facteur de risque, mais peut refléter un diagnostic incertain avant que le diagnostic de la maladie de Crohn ne soit établi [15]; par exemple les patients présentant un tableau appendiculaire (douleur de la fosse iliaque droite) subissent une appendicectomie pour une présumée appendicite et des mois après, ils sont diagnostiqués porteurs de la maladie de Crohn, non reconnus au moment de l'appendicectomie.

## **III Etude clinique :**

### **1. La sténose symptomatique :**

Une sténose peut être responsable d'un syndrome clinique obstructif, voire occlusif. L'occlusion est, en général, de diagnostic facile caractérisée par des douleurs de mise en tension du tube digestif d'amont, éventuellement des vomissements, l'accumulation de gaz et/ou liquides en amont responsable de niveaux hydro-aériques et l'absence de passage des gaz et des selles en aval. L'obstruction partielle est typiquement responsable d'un syndrome de König, très fréquent dans l'évolution de la MC iléale [15].

## **1.1 Les signes révélateurs :**

### **1.1.1 Le syndrome de Kœnig :**

Quand l'occlusion siège sur l'intestin grêle ou le colon, il s'agit d'un syndrome de Kœnig fait de douleurs abdominales migratrices déclenchées par les repas, aboutissant toujours au même point et cédant brutalement avec une sensation de gargouillement associé à un bruit de filtration hydro-aérique et parfois, une « débâcle » diarrhéique.

Le syndrome de Koenig est la manifestation la plus typique d'une sténose intestinale [15,16,17], tel est le cas dans notre étude, il représente le signe révélateur le plus fréquent avec un taux de 60 %, vu la localisation iléale fréquente des sténoses. Ce chiffre est peut être sous estimé, compte tenu la reconnaissance tardive de ce syndrome qui est parfois décrit sous forme de douleurs abdominales atypiques. Il est donc évident que les douleurs abdominales chroniques atypiques se placent en deuxième position avec un taux de 37,5 %.

La reconnaissance du syndrome de Koenig devient évidente lorsque survient un épisode occlusif typique, parfois lié à une ingestion inhabituellement abondante d'aliments riches en fibres. Il faut noter l'absence de parallélisme entre la présence de sténose, leur sévérité anatomique et l'expression clinique, certaines sténoses serrées étant parfois totalement asymptomatiques [. La diarrhée impérieuse rapportée par les patients est en fait dans cette situation, généralement en rapport avec la sténose et marque la résolution du syndrome de lutte, elle se plaçait en troisième position en terme de fréquence dans notre série.

## **Sténoses intestinales au cours de la maladie de Crohn : aspect épidémiologique, profil évolutif et prise en charge**

---

### **1.1.2 La subocclusion :**

En raison de la nature transmurale du processus de la maladie de Crohn, l'obstruction peut survenir secondairement à l'inflammation active aigue et se superposer sur une portion déjà sténotique de l'iléon. La fibrose et la cicatrisation avec la formation de rétrécissement ou l'effet de masse exercé par un phlegmon adjacent ou un abcès ne sont pas rares dans les iléo-colites Crohniennes. Bien que moins fréquente, la formation de sténose quand la maladie de Crohn affecte uniquement le colon a une incidence de 5 % à 17 %. Il est important d'exclure une malignité à chaque fois qu'une sténose, en particulier colique, a lieu. Yamazaki o noté un taux de 6,8 % de malignité dans 132 patients atteints de maladie de Crohn colique compliquée de sténose. L'obstruction de l'iléon est la complication la plus commune requérant une cure chirurgicale, elle touche selon certaines études 35 % à 54 % des patients atteints de la maladie Crohn.

### **1.1.3 Les orifices fistuleux entéro-cutanés :**

Dans notre étude le caractère perforant associé à la forme sténosante était noté dans 20 % des cas, versus 28 % dans la série de Girodengo.

La palpation abdominale permet parfois de percevoir une masse ou « boudin » sensible en fosse iliaque droite. Un amaigrissement ou une fièvre sont parfois notés.

### **1.2 Examen abdominal :**

La présence de masse abdominale est dans la plupart du temps l'expression d'abcès abdominaux, qui sont assez fréquents dans la maladie de Crohn. Elle peut correspondre toutefois, dans d'autres cas, à des anses intestinales enflammées agglutinées tel était le cas dans notre série avec un taux de 12,5 %. Elle peut correspondre aussi à un carcinome de

## **Sténoses intestinales au cours de la maladie de Crohn : aspect épidémiologique, profil évolutif et prise en charge**

---

l'intestin de la région iléo-caecale. L'incidence du cancer du colon au cours de la maladie de Crohn est d'environ 3 à 5 %. Elle était de 0 % dans notre série pour le délai de suivi.

### **2. Les sténoses asymptomatiques :**

Beaucoup de sténoses sont longtemps asymptomatiques, au nombre de 24 cas (50 %) dans notre série, de siège iléale et iléocolique. Ce sont des malades qui consultent pour une poussée de la maladie et dont le bilan découvre une sténose intestinale.

## **IV Etude paraclinique :**

Les examens morphologiques auxquels on peut avoir recours pour le diagnostic de sténose la caractériser (pour la prise de décision) ont tous leurs limites. Ils peuvent être réalisés soit sans modifier la pression naturelle intraluminaire, soit en induisant une hyperpression intraluminaire par un procédé d'entéroclyse. L'interprétation des images doit en tenir compte.

### **1. Le transit du grêle :**

Le transit du grêle permet d'explorer radiologiquement l'intégralité de l'intestin grêle, de préciser le siège et la longueur de la sténose. Il a été réalisé dans notre série chez 45 patients, et a permis de faire le diagnostic dans 43 cas (95 %). Il a l'avantage d'être accessible, et permet d'orienter en termes de caractéristiques de la sténose (courte ou longue > 5cm) si on envisage un traitement par voie endoscopique. Toutefois, cet examen ne renseigne pas de façon précise sur l'atteinte pariétale intestinale, et ne précise pas le caractère inflammatoire ou fibreux de la sténose.

## **Sténoses intestinales au cours de la maladie de Crohn : aspect épidémiologique, profil évolutif et prise en charge**

---

Le transit du grêle, il y a quelques années seulement, était réputé avoir une sensibilité et une spécificité de l'ordre de 90 % pour détecter les sténoses. Cependant, des études récentes et notamment utilisant la vidéocapsule, ont montré que certaines sténoses pouvaient passer complètement inaperçues avec cet examen (de même qu'avec tous les examens radiologiques) [5].

### **2 . L'entéro-scanner :**

C'est une nouvelle méthode de l'exploration de l'intestin grêle, une combinaison de deux techniques entérocluse et scanner hélicoïdal. La première description de cette technique fut en Europe en 1992, par Kloppel et coll (Rofo Fortschr Geb Rongenstr) dans l'exploration des maladies inflammatoires de l'intestin. Sa première description au USA fut plus tardive, en 1996 par Bender et al. Dans l'exploration des occlusions du grêle de bas grade. En France, elle n'a été décrite que vers les années 2000 par Orjollet Lecoanet et coll dans le cadre de la détection des tumeurs du grêle.

#### **2.1 Technique :**

Le patient reste à jeûn pendant 12 heures, sans aucune préparation digestive, on lui introduit une sonde naso-jéjunale (calibre 8Fr) sous fluoroscopie. On administre à l'aide d'une pompe 1,5 à 2 L d'eau (enteroclyseur, pompe munie d'un capteur à pression réglable, avec un débit de 100 à 150 ml/ min et à une pression inférieure à 1600 mm de Hg.

On réalise une première acquisition hélicoïdale pour vérifier la position de la sonde, et on injecte de l'eau à débit constant. On réalise une deuxième acquisition hélicoïdale, avec des coupes sagittales et frontales.

## **Sténoses intestinales au cours de la maladie de Crohn : aspect épidémiologique, profil évolutif et prise en charge**

---

### **2.2 Résultats :**

Cette technique a selon les études une sensibilité allant de 59 à 84 %, et une spécificité allant de 87 à 100 %. Sa sensibilité pour détecter les lésions iléales dont les sténoses, a été évaluée à 87 % par rapport à l'iléoscopie [7]. Dans la série de Vogel et al. qui incluait 36 malades opérés, la précision diagnostique du TDM pour les sténoses était de 86 % [9]. La TDM met aussi en évidence les abcès (bien) et les fistules (ce qui est parfois plus difficile). L'irradiation qu'il entraîne est du même ordre que celle d'un transit du grêle.

Les signes scanographiques d'inflammation pariétale sont l'hyperdensité de la muqueuse après injection intraveineuse de produit de contraste iodé donnant un aspect stratifié, la congestion des vasa recta (signe du peigne) [10] et la présence d'adénopathies qui prennent le contraste [8]. Les signes évocateurs de fibrose sont l'épaississement pariétal sans prise de contraste et l'existence d'une dilatation pré-sténotique. Cependant, la distinction entre sténose inflammatoire et sténose fibreuse n'est pas toujours facile car il existe dans un certain nombre de cas des lésions mixtes, présentant des anomalies en faveur de l'inflammation et des anomalies en faveur de la fibrose. Ainsi, Chiorean et coll ont récemment rapporté une corrélation de 75 % entre cette sémiologie radiologique et l'étude anatomopathologique de pièces opératoires [8].

Au total, l'entéro-scanner permet de faire de la diagnostic différentiel du retentissement mésentérique de la maladie suggérée par palpation ou les données radiologiques, le diagnostic et la localisation des abcès et fistules, la fibrolipomatose, l'évaluation des anomalies pariétales, et leur retentissement sur le calibres des intestins, la détection et la détermination du siège des obstructions, la caractérisation de l'épaississement pariétal.

## **Sténoses intestinales au cours de la maladie de Crohn : aspect épidémiologique, profil évolutif et prise en charge**

---

### **2.3 Limites :**

L'entéro-scanner nécessite le remplissage de l'intestin par de l'eau injectée rapidement via une sonde naso-jéjunale [6]. Il est donc inconfortable notamment parce qu'il distend l'intestin en amont des sténoses [7, 8, 9 et 10]. En plus de l'irradiation 0,5-1 mSv (entéroclyse) +6 mSv (scanner) .

## **3. L'entéro-IRM :**

### **3.1 Technique :**

Elle nécessite un remplissage digestif, qui peut se faire par entéroclyse (l'entéroclyse par IRM) ou par voie orale (l'entéro-IRM), cette dernière technique étant de plus en plus privilégiée principalement en raison d'une meilleure tolérance. Elle comporte des séquences dans les plans coronal et axial, en pondération T1 et T2 avec injection de gadolinium. Elle a les mêmes principes que l'entéro-scanner, elle nécessite une distension à l'eau plus de la méthylcellulose. Une « opacification » entérale optimale est souhaitable, soit par la technique d'IRM-entéroclyse, soit par la technique d'entéro-IRM nécessitant l'ingestion d'un agent de contraste hyperosmolaire. L'IRM entéroclyse permet le remplissage de l'intestin grêle à l'aide d'une sonde nasojéjunale préalable à l'installation du patient dans la machine ou au mieux directement au sein de l'aimant, ce qui nécessite un matériel dédié rarement disponible et peu d'équipes l'effectuent. Une distension optimale de la lumière du grêle obtenue par l'IRM entéroclyse est supérieure à celle obtenue par l'entéro-IRM [12 et 13]. La plupart des auteurs utilisent des agents de contraste biphasiques tels que le mannitol à 5 % ou 6 %, la méthylcellulose à 5 % ou le polyéthylène glycol qui donnent un hyposignal luminal en T1 et un hypersignal luminal en T2.



## **Sténoses intestinales au cours de la maladie de Crohn : aspect épidémiologique, profil évolutif et prise en charge**

---

L'analyse de la lumière intestinale (sténoses, lésions) est favorisée par le contraste positif en T2. La recherche d'un œdème pariétal est favorisée par un contraste luminal négatif en T2 et la saturation de la graisse. Les séquences rapides en apnée, pondérées en T2, de type « HASTE » ou « RARE » ainsi que les séquences hybrides de type « True FISP » acquises dans un plan coronal fournissent une excellente résolution anatomique avec une cartographie digestive superposable au transit du grêle, permettant ainsi d'évaluer le degré d'épaississement pariétal.

L'analyse de la paroi intestinale et de l'atmosphère péridigestive doit comporter des séquences dynamiques en écho de gradient T1, idéalement avec une acquisition 3D, avec suppression de graisse et injection IV d'un chélate de gadolinium. L'injection permet de détecter les critères d'analyse en faveur du caractère inflammatoire ou plutôt chronique de la sténose. L'entéro-IRM a les mêmes performances que l'IRM entérocluse pour la détection des sténoses ou des fistules entérales.

En revanche, bien que l'IRM entérocluse et le transit du grêle par entérocluse semblent supérieures à l'entéro-IRM pour la détection des lésions superficielles de la MC [12], elles ne peuvent rivaliser avec la vidéo-capsule [14], sauf que cette dernière est contre indiquée en cas de suspicion de sténose. Il est fréquent que les évaluations des sténoses varient de plusieurs (parfois dizaines de) centimètres en fonction des spécialistes radiologues et gastroentérologues soit du fait des limites des examens, soit du fait de la volonté de décrire toute la zone malade ou la seule zone très serrée (plus courte). Les confrontations anatomo-cliniques et réunions médicochirurgicales rétrospectives aident à progresser dans la sémiologie. Les images doivent donc toujours être examinées par tous les intervenants.

## **Sténoses intestinales au cours de la maladie de Crohn : aspect épidémiologique, profil évolutif et prise en charge**

---

### **3.2 Résultats de l'entéro-IRM :**

Selon les études, cette technique a une sensibilité allant de 45 à 90% dans l'exploration du grêle, et une spécificité allant de 87 à 100%. L'entéro-IRM permet de mettre en évidence le caractère inflammatoire intestinal sous la forme d'un épaissement de la paroi accompagné de la prise de contraste pathologique de la muqueuse, une fibrose pariétale provoquant un rétrécissement luminal précédé d'une dilatation présténotique, des atteintes extra-pariétales et des complications. Les séquences dynamiques donnent des informations fonctionnelles sur les sténoses visualisées en différenciant les sténoses peu serrées et peu symptomatiques, et des sténoses symptomatiques.

L'entérocluse par IRM a des avantages : l'absence irradiation, l'approche fonctionnelle plus précise « fluoroscopie » cependant comme tout examen, elle des limites, elle exige la mise en place de la sonde sous contrôle radiologique, et sa résolution spatiale demeure inférieure à l'entérocluse classique, elle a une résolution temporelle (fluoroscopie discontinue), elle requiert une durée de 30' à 40' minimum pour une équipe entraînée, sans parler du prix et de l'accessibilité des machines.

Au total, l'entéro-IRM permet d'avoir une excellente résolution tissulaire et une bonne résolution spatiale, une cartographie des lésions de l'intestin grêle et une évaluation fiable de l'activité inflammatoire de la maladie, de manière non invasive et non irradiante. Elle tient une place de plus en plus importante et complémentaire aux autres techniques, car si les examens endoscopiques permettent une meilleure analyse des anomalies muqueuses, ils ne visualisent pas les anomalies transpariétales et péri digestives, fondamentales dans cette pathologie. Cependant, la diminution du péristaltisme pendant l'acquisition est indispensable afin d'éliminer les artéfacts de mouvements. De plus, l'entéro-IRM est capable de fournir des informations fonctionnelles à l'aide de séquences dynamiques pondérées en T2 en mettant en évidence des

### **Sténoses intestinales au cours de la maladie de Crohn : aspect épidémiologique, profil évolutif et prise en charge**

---

sténoses peu serrées et peu symptomatiques. Une technique nouvelle basée sur des séquences de perfusion pourrait donner des résultats intéressants pour la quantification de l'activité inflammatoire de la maladie de Crohn et paraît être corrélé au score d'activité clinique CDAI. Enfin, l'IRM a toute sa place, pour analyser les atteintes extrapariétales (hyperhémie mésentérique) et pour rechercher des complications (abcès, fistules).

#### **3.3 Avantages et limites :**

Cette technique requiert une acquisition plus longue, l'interprétation est gênée par les artéfacts liés au péristaltisme. Sa résolution spatiale est inférieure à l'entéro-scanner. Et enfin, on a une réabsorption rapide du produit de distension, cette dernière étant importante pour l'analyse de la paroi intestinale.

L'entéro-IRM a pour avantage l'absence d'irradiation ce qui en autorise la répétition et son utilisation chez la femme enceinte. Cette technique permet un excellent bilan lésionnel [11].

Selon une étude prospective publiée en l'année 2008, celle de Masselli et al, menée sur 40 patients. Cette étude avait pour objectif de comparer les différents résultats obtenus par l'entéro-IRM / IRM entérocluse d'une part et l'entérocluse conventionnelle d'autre part. Ces examens étaient réalisés le même jour chez les patients. L'interprétation était faite par des radiologues à l'aveugle c'est-à-dire sans données cliniques ni données d'autres examens. Les résultats étaient comme suit :

La recherche des signes concernait toutes les lésions atteignant l'intestin grêle (jéjunum, iléon, iléon terminal) ; distension, érosion des muqueuses, ulcère pariétal, pseudopolypes, fistules et sténoses, l'élément qui nous marque de cette étude.

**Sténoses intestinales au cours de la maladie de Crohn :  
aspect épidémiologique, profil évolutif et prise en charge**

---

Concernant l'IRM entéroclyse, l'étude a pu confirmer une sensibilité, une spécificité, une valeur prédictive positive, et une valeur prédictive négative de 100% pour la précision du diagnostic des sténoses.

**Tableau n°3 : Comparaison de la précision diagnostique de l'IRM entéroclyse versus l'entéroclyse conventionnelle**

	Sensibilité	Spécificité	Valeur prédictive positive	Valeur prédictive négative	Précision
<b>Erosion muqueuse</b>	67%	98%	80%	96%	95%
<b>Ulcère pariétal</b>	84%	98%	91%	97%	95%
<b>pseudopolypes</b>	86%	100%	100%	85%	98%
<b>Sténose</b>	100%	100%	100%	100%	100%
<b>Fistule</b>	88%	100%	100%	98%	90%

G. Masselli, E. Casciani, E. Poletini and G. Gualdi, Comparison of MR enteroclysis with MR enterography and conventional enteroclysis in patients with Crohn's disease, *Eur Radiol* 18 (2008), pp. 438-447.

**Sténoses intestinales au cours de la maladie de Crohn :  
aspect épidémiologique, profil évolutif et prise en charge**

---

**Tableau n° 4 : Comparaison de la précision diagnostique de l'entéro-IRM versus l'entérocluse conventionnelle**

	Sensibilité	Spécificité	Valeur prédictive positive	Valeur prédictive négative	Précision
<b>Erosion muqueuse</b>	50%	78%	66%	73%	72%
<b>Ulcère pariétal</b>	56%	96%	83%	93%	93%
<b>pseudopolypes</b>	67%	98%	80%	97%	88%
<b>Sténose</b>	89%	100%	100%	98%	98%
<b>Fistule</b>	78%	100%	100%	90%	90%

Les auteurs concluaient que l'IRM entérocluse devrait remplacer l'entérocluse conventionnelle comme l'exploration initiale des patients connus porteur de la maladie de Crohn. On pourrait avoir recours à l'entéro-IRM pour le suivi et pour les patients qui refusent l'intubation. Cependant l'entérocluse conventionnelle a montré plus d'anomalies muqueuses et pariétales que l'IRM entérocluse ( $p=0.07$ ), et l'entéro-IRM ( $p<0.01$ ). Pas de différence significative dans la qualité des images obtenues via les deux procédures d'IRM ( $p=0.13$ ), et pas de différence significative entre les deux techniques d'IRM dans l'établissement du diagnostic des sténoses pariétales ( $p=0.105$ ), et des fistules ( $p=0.67$ ).

Par contre, concernant les autres lésions, l'IRM entérocluse a détecté une atteinte intestinale plus étendue par rapport à celle détecté par l'entéro-IRM. Et les érosions superficielles, les ulcérations profondes, et les pseudopolypes étaient mieux illustrés par l'IRM entérocluse que par l'entéro-IRM ( $p=<0.01$ ).

## **4. Examens endoscopiques :**

### **4.1 Coloscopie avec cathétérisme iléal :**

L'iléo-coloscopie est l'examen-clé du diagnostic. Elle permet d'explorer tout le côlon et l'intestin grêle terminal, d'affirmer l'existence d'une sténose, d'apprécier son caractère infranchissable, et effectuer si besoin un traitement endoscopique. Pour cette raison, il est utile en pratique, de disposer avant l'endoscopie, des renseignements fournis par l'imagerie, pour connaître les caractéristiques de l'éventuelle sténose. Dans notre série, elle a été pratiquée dans 28 cas, et a permis de faire le diagnostic positif dans 100% des cas où la sténose était accessible. On a noté une sténose iléale dans 17 cas (35%), une sténose à la jonction iléo-colique dans 9 cas (18 %), et une sténose colique dans 2 cas (4 %).

Les biopsies sont effectuées dans toutes les études systématiquement que ça soit dans le but de confirmer la maladie de Crohn en cas de doute diagnostique et afin d'éliminer un processus malin adénocarcinome.

### **4.2 L'entéroscopie à double ballon (EDB) :**

#### **4.2.1 Technique :**

C'est une procédure réalisée avec succès dans 80%, le risque d'échec est lié à l'impossibilité de cathétériser l'iléon dans (10 %), et en cas de progression iléale impossible (10 %). Sa durée moyenne, par voie orale est de 70+/-30 minutes, et est de 90+/-35 minutes par voie anale. La longueur intestinale explorée par voie orale est de 254+/-175 cm, et par voie anale 180+/-150 cm. Vu les difficultés techniques, l'entéroscopie totale n'est réalisée que dans (10 % - 20 %) et sa rentabilité diagnostique est de 60 à 70 %.

#### **4.2.2 Intérêt**

Indiquée dans le cas des syndromes obstructifs où les autres examens morphologiques en particulier l'entéro-scanner ou l'entéro-IRM ont précisé le siège de la lésion et où des biopsies doivent être réalisées, évitant ainsi une laparotomie exploratrice ou une entéroscopie per opératoire. A notre avis, la mise en œuvre de l'EDB dans une situation d'urgence doit être évaluée surtout s'il s'agit d'un saignement dont le siège est présumé iléal. Elle a surtout un intérêt thérapeutique.

### **V. Biologie :**

Les indices cliniques d'activité, l'évolution des protéines sanguines de l'inflammation sont les éléments les plus importants lors de la période aiguë de la maladie. Après mise en rémission, c'est encore la surveillance clinique qui est de mise, sauf après résection chirurgicale. La sévérité des lésions récidivées, endoscopiques précoces, habituellement localisées à l'iléon et à la région anastomotique, a une bonne valeur prédictive de récurrence ; une endoscopie six à douze mois après la résection est proposée.

La suppression du tabagisme est une mesure préventive efficace démontrée.

#### **1. Les protéines de l'inflammation :**

L'anémie et la thrombocytose représentent les modifications les plus courantes dans la numération formule sanguine réalisée chez les patients atteints de la maladie de Crohn.

La protéine C réactive (PCR) et la vitesse de sédimentation (VS) constituent les paramètres standards de laboratoire de la phase aiguë de l'inflammation. La CRP corrèle largement avec l'activité de la maladie de Crohn évaluée par des indices standards, indiquant la cinétique dans l'activité inflammatoire en raison de sa demi vie courte de 19 heures. En revanche, la VS mesure

## **Sténoses intestinales au cours de la maladie de Crohn : aspect épidémiologique, profil évolutif et prise en charge**

---

avec moins de précision l'inflammation intestinale dans la MC en reflétant le changement de concentration des protéines plasmatiques et de l'hématocrite. Certes, la VS augmente avec l'augmentation de l'activité de la maladie, mais elle corrèle mieux avec l'atteinte colique que l'atteinte iléale [35].

Les deux protéines classiques de la phase aiguë de l'inflammation corrélées à l'activité clinique de la MC, quel que soit son siège, sont la C-réactive protéine (CRP) et l'orosomucoïde. Les concentrations d'orosomucoïde sont bien corrélées à la perte protéique intestinale, mais la demi-vie sérique de cinq jours de cette protéine limite son utilité comme indicateur de l'amélioration d'une maladie active. La CRP a une demi-vie significativement plus courte (19 heures), ce qui explique sa diminution plus rapide dans le sérum après contrôle de l'inflammation. C'est la protéine la plus étudiée. C'est un marqueur objectif de l'état inflammatoire, corrélé à l'activité de la maladie dans la maladie de Crohn, et aidant parfois à guider son traitement [36].

La vitesse de sédimentation (VS) est très largement utilisée. Ce marqueur est plus intéressant à utiliser dans les formes coliques que grêlique de la MC. Il nécessite plusieurs jours ou semaines à se normaliser, même lorsqu'une rémission clinique a été obtenue.

La thrombocytose est également un bon reflet de l'inflammation, bien corrélée au CDAI au cours de la MC. Des concentrations inférieures à 400 000/mm<sup>3</sup> sont plus fréquentes dans les poussées sévères que celles d'intensité minime ou modérée. Cependant, la thrombocytose est aggravée par une carence martiale, fréquente au cours de la MC. Des taux élevés (> 400 000/mm<sup>3</sup>) doivent faire pratiquer une prophylaxie de la thrombose.

D'autres marqueurs sériques ont été étudiés, mais ils n'ont pas donné de résultats reproductibles ou sont d'utilisation difficile en pratique clinique. On peut citer le fibrinogène, la



## **Sténoses intestinales au cours de la maladie de Crohn : aspect épidémiologique, profil évolutif et prise en charge**

---

lactoferrine, l'a-1 antitrypsine, la b-2 microglobuline, les cytokines IL-1, IL-2, IL-6, IL-8, TNF $\alpha$  et récepteurs du TNF  $\alpha$  ainsi que certaines molécules d'adhésion. En fait, ces marqueurs reflètent les conséquences systémiques de l'inflammation, et les mauvais résultats observés pourraient être liés au fait qu'il s'agit de mesures non spécifiques, influencées par des affections diverses non intestinales, et ne mesurant pas directement l'inflammation intestinale [36].

Ainsi, une autre approche pour évaluer l'activité inflammatoire de la MC repose sur la mesure des marqueurs fécaux des pertes protéiques intestinales, telle l'alfa-1 antitrypsine fécale. Plus récemment, l'intérêt de la mesure de la concentration de calprotectine, dont la concentration fécale est bien corrélée à l'activité inflammatoire intestinale endoscopique et histologique de la MC, a été démontré pour prédire la survenue d'une rechute, avec une sensibilité et une spécificité de respectivement 80 et 70 % pour une concentration fécale supérieure à 50 mg/l [37].

La calprotectine et lactoferrine peuvent être utiles pour différencier les MICI de malades ayant un trouble fonctionnel intestinal, et sont susceptibles de prédire le risque de rechute. L'éventail des sérologies disponibles (anticorps anti-Saccharomyces cerevisiae, anti-cytoplasme des polynucléaires neutrophiles de localisation péri-nucléaire, anti-OmpC, anti-I2, et anti-glycanes) peuvent être utilisés pour essayer de mieux stratifier les MICI dans des sous-groupes plus homogènes concernant leur profil évolutif. Leur corrélation avec les caractéristiques génotypiques et le phénotype clinique des malades devrait améliorer la compréhension de la physiopathologie des MICI. Il est enfin possible que l'utilisation croissante à l'aide d'outils de génomique et/ou de protéomique fonctionnelle de plus en plus performants, permette l'identification de nouveau biomarqueurs d'intérêt dans les MICI [36].

## **2. Le polymorphisme du gène CXCL16:**

Dans une étude immunologique récente visant à déterminer si les déterminants génétiques de CXCL16 modulent la susceptibilité et le phénotype des maladies inflammatoires de l'intestin (MICI), des auteurs ont analysé l'ADN génomique de 574 individus (365 patients atteints de MICI, 209 contrôles sains) pour le polymorphisme CXCL16 p.Ala181Val. Dans cette étude, ils ont démontré que dans la MC, le polymorphisme CXCL16 p.Ala181Val n'est pas un gène de susceptibilité associée à la maladie, mais plutôt associé à l'apparition des maladies à un jeune âge ( $p = 0,016$ ) et à une fréquence plus élevée de l'atteinte iléale ( $p = 0,024$ ) chez les porteurs ValVal par rapport à une fréquence plus élevée d'atteinte colique chez les porteurs AlaAla ( $p = 0,009$ ). Les porteurs d'au moins un allèle Val et d'une variante gène CARD15/NOD2 avait une incidence plus élevée du phénotype rétrécissant ou pénétrant ( $p = 0,030$ ) et des sténoses ( $p = 0,014$ ) que celle observée chez les patients porteurs des variantes de NOD2 seulement, ce qui suggère que ce polymorphisme contribue à un phénotype sévère de la MC [37].

CARD\*: caspase-activation recruitment domain

Dans la MC, le biomarqueur idéal n'existe pas, et plusieurs marqueurs utilisés au même moment sont souvent nécessaires. Les marqueurs potentiellement utiles sont les protéines inflammatoires, des marqueurs fécaux, certains anticorps (sérologies), ainsi que d'éventuels nouveaux marqueurs génétiques. Ils sont le plus souvent nécessaires, mais insuffisants. Leur quantification ou détection ne permet pas de prédire une évolution sténosante, mais seulement de juger du caractère actif et du profil sérologique.

En dehors des poussées, les examens complémentaires systématiques n'ont pas d'intérêt, en dehors de la surveillance biologique de la tolérance aux traitements d'entretien prescrits, ou

## **Sténoses intestinales au cours de la maladie de Crohn : aspect épidémiologique, profil évolutif et prise en charge**

---

du dépistage endoscopique de la récurrence après geste chirurgical d'exérèse ou dans le cadre du dépistage du cancer, non codifié dans la MC [38].

## **VI Anatomopathologie :**

### **1. Macroscopie :**

La longueur des pièces de résections intestinales dans notre série s'étendait entre 10 et 30 cm. Elles comprenaient soit une sténose unique sur toute la longueur, soit des sténoses étagées le long de la pièce de résection. Dans notre série, l'étendue des sténoses appréciée dans le bilan morphologique initial est toujours inférieure à l'estimation du chirurgien en peropératoire, ce qui explique la discordance entre l'étendue de la sténose et la longueur de la pièce de résection intestinale [39].

En cas de sténose du grêle, certaines équipes préconisent une exploration du grêle peropératoire en déroulant le grêle sur un ballonnet, afin de détecter d'éventuelles sténoses associées passées inaperçues au cours du bilan morphologique préopératoire, et qui risquent par la suite de s'exprimer en tant que récurrences [40].

### **2. Microscopie :**

La maladie de Crohn est une maladie inflammatoire chronique qui évolue par poussées aiguës entrecoupées de rémissions, sans espoir de guérison définitive. Lors de poussées aiguës, l'inflammation est transmurale et fibrosante, faite d'infiltrats lymphoïdes chroniques, et d'ulcérations fissuraires avec infiltrats neutrophiliques. La sévérité et la profondeur des fissures aiguës génèrent les complications de fistules et d'abcès ; elles engendrent aussi un épaississement pariétal majeur et/ou une mutilation des couches musculaires avec un fort risque de sténose.

## **Sténoses intestinales au cours de la maladie de Crohn : aspect épidémiologique, profil évolutif et prise en charge**

---

Les poussées aiguës de la maladie se caractérisent par des ulcérations longitudinales et fissuraires aiguës comblées de polynucléaires neutrophiles, créant des fissures au sein de la paroi iléale. Les lésions inflammatoires sont transmurales, multifocales et segmentaires car séparées d'intervalles sains le long de l'intestin grêle. Les fissures profondes atteignent la musculature et peuvent se compliquer de fistules transmurales et d'abcès intra-et/ou extra pariétal. L'examen histologique des pièces de résection iléale offre la possibilité de quantifier l'intensité de la poussée aiguë : 3 grades d'activité inflammatoire croissante (0-1-2) sont définis, prenant en compte la profondeur des infiltrats neutrophiliques :

- **Grade 0 :** la maladie peu active présente des ulcérations superficielles, sans fissure ni fistule ou abcès ;
- **Grade 1 :** la maladie modérément active est intermédiaire, avec des fissures peu profondes, sans fistule ni abcès ;
- **Grade 2 :** la maladie très active renferme des fissures profondes ou des fistules et/ou d'abcès.

Cette classification n'a pas été prise en compte dans l'étude des pièces de résections intestinales dans notre étude.

En dehors des poussées aiguës, la paroi iléale est le siège d'une fibrose cicatricielle ± transmurale avec scléro-lipomatose. Lorsque la fibrose cicatricielle mutile la musculature, la paroi perd son « élasticité » et une sténose séquellaire est possible. L'infiltrat lymphoïde est constant et ne reflète pas le degré d'activité de la maladie mais traduit la nature chronique de la maladie inflammatoire [41].

### **3. La maladie de Crohn et les cancers digestifs :**

La relation entre les cancers digestifs et la maladie de Crohn est controversée mais plusieurs cas d'adénocarcinome iléo-colique ont été rapportés ces dix dernières années.

Le caractère quiescent de la maladie, son évolution longue et la présence d'une sténose doivent faire évoquer la possibilité d'un carcinome. La surveillance endoscopique reste illusoire dans cette localisation en raison de la difficulté d'accès, de la présence fréquente d'une sténose inflammatoire et de l'invisibilité de la tumeur due à son caractère infiltrant. Il est donc important d'être vigilant dans ce mode de présentation clinique [42].

D'autres auteurs suggèrent que les adénocarcinomes de l'intestin, ainsi que les tumeurs carcinoïdes intestinales même si rapportés à des taux élevés dans la maladie de Crohn, qu'ils soient nouvellement diagnostiqués ou chroniques, ceci pourrait être dû à ce que ces tumeurs tendent à se présenter dans un tableau mimant la maladie de Crohn, sans que les tumeurs puissent lui être imputable [43]. Il est recommandé donc que les cliniciens soient conscients de cette entité rare pour une intervention chirurgicale rapide. D'autres suggèrent que les adénocarcinomes sont le résultat d'une association initiale de la MC et des dysplasies intestinales initialement présentes.

La discussion n'est pas sans répercussions thérapeutiques, elle porte nécessairement sur la stricturoplastie dans le traitement de l'occlusion intestinale lors de la MC. Faut-il éliminer un adénocarcinome avant d'opter pour cette technique, et quand le fait d'être économe en terme de résection intestinal est justifié ?

Ces aspects controversés de l'évolution de la MC vers l'adénocarcinome, suggèrent un raffinement des techniques chirurgicales ainsi qu'une meilleure définition des critères d'intervention chirurgicale [44].

## **Sténoses intestinales au cours de la maladie de Crohn : aspect épidémiologique, profil évolutif et prise en charge**

---

### **4. Histologie des pièces opératoires :**

Du côté de la limite proximale, la marge mesurée est en moyenne à 6 cm, s'étendant de 0 à 13cm. Certains plexus sous-muqueux n'ont pas été examinés sur la limite de résection proximale vu que l'examen anatomopathologique n'était pas toujours fait à titre interne.

Aucun cas (0 %) de dysplasie n'a été noté dans notre série.

### **5. Topographie :**

Les sténoses de la maladie de Crohn (MC) concernent principalement l'iléon. De plus, l'atteinte iléale représente la plus fréquente des localisations de la MC.

Dans notre série on avait noté 34 cas (76 %). Effectivement, les données démographiques de la cohorte nationale CESAME [cancers et sur-risques associés aux maladies inflammatoires chroniques intestinales (MICI) en France] relevées en 2004-2005 pour 12 463 patients atteints de MC indiquent que le grêle est atteint dans 70% des cas. Le phénotype « sténosant » de la maladie selon la classification de Vienne (voir annexe) (récemment mise à jour à Montréal) est observé dans 30 % des cas après plus de 10 années d'évolution en cas d'atteinte iléale. Le risque cumulé de première résection intestinale par rapport au début des symptômes a été estimé à 49 % à 10 ans, et à 64 % à 30 ans. On peut donc considérer que la sténose iléale est l'une des plus fréquentes expressions de la MC.

## **VII Traitement :**

### **1. Buts :**

- Soulager le patient

## **Sténoses intestinales au cours de la maladie de Crohn : aspect épidémiologique, profil évolutif et prise en charge**

---

- Eviter l'occlusion
- Limiter l'étendue de la résection intestinale
- Normaliser la qualité de vie du patient
- Induire la rémission et la maintenir.

## **2. Moyens**

### **2.1 Les mesures hygiéno-diététiques :**

Quel que soit le mécanisme d'une sténose de MC, il faut en cas de symptômes conseiller et expliquer un régime excluant les fibres longues (asperges, poireaux...) et les résidus volumineux (poix, noix, peaux de pommes...) afin de réduire le risque d'occlusion [45].

### **2.2 Médicaux :**

#### **2.2.1 Les 5 amino-salicylés :**

Le 5-ASA est moins efficace que le budésonide qui doit donc lui être préféré.

#### **2.2.2 Les corticoïdes :**

Les études sont unanimes pour le budésonide comme traitement de choix d'une poussée iléale modérée. En effet, il a montré son efficacité par rapport au placebo [46] et aux dérivés salicylés selon Oteley et coll. (2005). En cas d'échec du budésonide, de poussée plus sévère, ou de syndrome occlusif, la corticothérapie systémique par voie orale ou intraveineuse (1 mg/kg/jour d'équivalent prednisone), est le traitement recommandé, après avoir éliminé un sepsis intra-abdominal (abcès, péritonite) [47]. Son efficacité est importante avec plus de 90 % de malades en rémission clinique à 7 semaines [48]. En cas de doute sur le caractère inflammatoire ou fibreux d'une sténose, un test thérapeutique par corticoïdes intraveineux

## **Sténoses intestinales au cours de la maladie de Crohn : aspect épidémiologique, profil évolutif et prise en charge**

---

durant 5 à 7 jours peut être envisagé, avant de discuter d'un traitement instrumental ou chirurgical. Cette attitude est cependant discutée car si un traitement chirurgical est proposé, la corticothérapie préalable augmente le risque de complications post-opératoires.

Les stéroïdes sont très efficaces sur l'inflammation aiguë. Le budésonide à libération iléo-colique est mieux toléré que la corticothérapie à effet systémique mais un peu moins efficace [46,49].

### **2.2.3 Les immunosuppresseurs :**

L'infliximab peut être utilisé en cas d'iléite sévère, mais la présence de symptômes obstructifs doit inciter à la prudence. En effet, si l'implication de l'infliximab dans l'apparition ou la majoration des sténoses intestinales reste débattue, les résultats rapportés par plusieurs équipes plaident pour ne pas recommander ce traitement dans cette situation. Sur 22 malades traités par infliximab (5 perfusions en moyenne) et porteurs d'une sténose digestive, symptomatique ou non, trois (14 %) ont présenté un syndrome occlusif, conduisant à deux interventions chirurgicales et une dilatation endoscopique [50]. Louis et coll ont communiqué, lors de la DDW 2006, les résultats d'une étude testant l'infliximab chez des malades ayant une MC active avec sténose symptomatique, ne nécessitant pas de chirurgie immédiate. Sur les six premiers malades inclus, quatre ont été opérés, dont deux en urgence, provoquant l'interruption prématurée de l'étude [51].

À ce jour on ne dispose pas de traitement permettant de faire régresser les fibroses scléreuses constituées (fibreuses). L'efficacité des médicaments sur la sténose elle-même n'a jamais été étudiée comme telle. L'azathioprine et le méthotrexate ont une action habituellement lente (délai médian d'action de plusieurs semaines).



## **Sténoses intestinales au cours de la maladie de Crohn : aspect épidémiologique, profil évolutif et prise en charge**

---

Louis et coll ont traité par infliximab six malades souffrant de manifestations subocclusives depuis au moins deux mois et résistants à des traitements corticoïdes et immunosuppresseurs, avec une CRP élevée et sans abcès au TDM. Ils ont observé deux réponses thérapeutiques favorables et soutenues (avec au TDM une amélioration de la sténose et de son caractère inflammatoire), deux cas d'absence totale de réponse (conduisant à une chirurgie rapide) et deux cas de réponse initiale suivie d'occlusion imposant la chirurgie (sans abcès) à j35 et j42 [52]. Lichtenstein et coll ont étudié les cas d'obstruction intestinale déclarés dans l'observatoire the Crohn's Therapy Resource Evaluation And Assessment Tool (TREAT) incluant 3179 malades et l'étude de A Crohn's Disease Clinical Trial evaluating infliximab in a new long-term treatment regimen (ACCENT I) [53]. Dans le registre TREAT, les déclarations de sténoses ou d'obstruction étaient plus fréquentes chez les malades ayant reçu de l'infliximab que ceux n'en n'ayant pas reçu (1,95/100 années-patient vs 0,99/100 années-patient ;  $p < 0,001$ ) mais cette association n'était pas significative en analyse multivariée prenant en compte les facteurs confondants : sévérité de la maladie, ancienneté et atteinte iléale (tous trois associés à un risque significatif reconnu de sténose). Dans l'essai ACCENT I, il n'y avait pas plus d'obstruction ou de sténose chez les malades recevant le traitement continu par infliximab que chez ceux le recevant de manière épisodique [53]. Dans une série ouverte française de 22 malades ayant une sténose iléale symptomatique ou non et traités par infliximab, trois patients (14 %) ont présenté un syndrome occlusif, conduisant à une intervention chirurgicale dans deux cas et à une dilatation endoscopique dans un cas [54]. Au bout du compte, il est parfaitement possible, comme cela a été précisé dans les recommandations d'utilisation du produit (Vidal) d'utiliser l'infliximab chez des malades atteints de sténose et de signes inflammatoires de la MC et cela n'augmente pas significativement le risque de complications périopératoires si le malade est opéré [55] mais les chances que ce traitement évite le geste opératoire sont encore incertaines. L'équipe de Coelho et coll. reste favorable à son utilisation dans beaucoup de cas.

## **Sténoses intestinales au cours de la maladie de Crohn : aspect épidémiologique, profil évolutif et prise en charge**

---

### **2.2.4 Les anti-TNF alfa :**

Les anti-TNF ont une action (en général) rapide sur les lésions inflammatoires « jeunes » et il existe un débat pour savoir s'ils pourraient ou non favoriser une évolution fibrosante plus rapide puisque le TNF a un effet anti-fibrosant [56]. Les séries de malades avec sténose iléale et traités par anti-TNF sont encore très limitées et sujettes donc à des interprétations encore variées.

La résection intestinale est proposée en cas de sténose intestinale Crohnienne, après échec ou intolérance des corticoïdes et/ou des immunosuppresseurs. Dans cette situation, les anticorps anti-TNF sont habituellement évités en raison du risque potentiel d'aggravation de la sténose. En période pré-opératoire, la corticothérapie, la dénutrition et l'hypoalbuminémie sont des facteurs de risques de stomie et de résection étendue. L'étude pilote de Tréton et coll avait pour but d'évaluer si un traitement préopératoire par anticorps anti-TNF, en cas de maladie de Crohn sténosante résistante à un traitement conventionnel, peut permettre d'éviter la chirurgie prévue ou d'en améliorer les conditions. Dans ce sens, un traitement par anticorps anti-TNF dans les huit semaines précédant une résection intestinale programmée pour maladie de Crohn sténosante symptomatique permet, dans certains cas, d'éviter la chirurgie à moyen terme. Ce traitement ne s'accompagne pas d'une augmentation de la morbi-mortalité post-opératoire. Les résultats de ces études poussent à la mise en place d'un essai contrôlé randomisé pour évaluer cette stratégie thérapeutique.

## **2.3 Endoscopiques :**

### **2.3.1 La technique de la dilatation :**

Les dilatations endoscopiques sont le plus souvent réalisées avec des ballonnets de 3 à 8 cm de long, et de diamètre allant de 15 à 25 mm de diamètre, glissés par le canal opérateur de

## **Sténoses intestinales au cours de la maladie de Crohn : aspect épidémiologique, profil évolutif et prise en charge**

---

l'endoscope. Le ballonnet est introduit dans la sténose sous contrôle de la vue, puis gonflé à l'eau sous contrôle manométrique, jusqu'à une moyenne de 35 psi environs pendant 1 à 2 minutes (maximum 7 atmosphères). La dilatation s'accompagne souvent d'une déchirure radiaire de la sténose, volontiers hémorragique, témoignant de son efficacité. La dilatation peut être répétée plusieurs fois au cours d'une même séance sans qu'il soit essentiel de tenter le franchissement de la sténose entre chaque dilatation, ce geste étant probablement à risque de complication [57].

On a deux stratégies :

- Diamètre d'emblée maximal : 15–8 millimètres
- Dilatation progressive : 10–12 puis 12–15 puis 15–18 mm avec une séance toutes les 6 à 8 semaines.

L'indication de la modalité de dilatation est traitée dans la partie indications.

## Sténoses intestinales au cours de la maladie de Crohn : aspect épidémiologique, profil évolutif et prise en charge

---

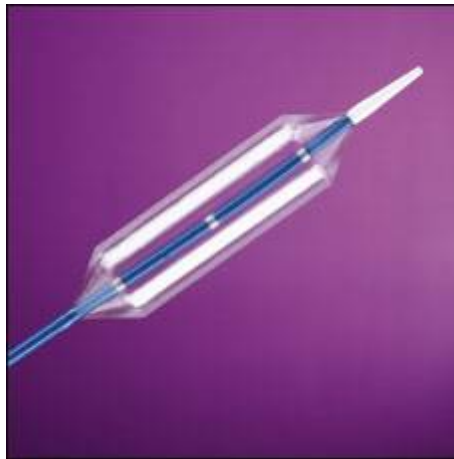

Figure n° 23 : Exemple d'un ballonnet de dilatation endoscopique utilisé pour dilater la région sténotique. Le ballonnet est introduit dégonflé dans l'intestin par voie endoscopique. Une fois que sa bonne position trans-sténotique est contrôlée par endoscopie, le ballonnet est gonflé à une pression prédéterminée grâce à un pistolet injectant l'eau muni d'un manomètre.

Les dilatations endoscopiques sont le plus souvent réalisées avec des ballonnets de 3 à 8 cm de long, et de diamètre allant de 15 à 25 mm de diamètre, glissés par le canal opérateur de l'endoscope. Le ballonnet est introduit dans la sténose sous contrôle de la vue, puis gonflé à l'eau sous contrôle manométrique, jusqu'à une moyenne de 35 psi environs pendant 1 à 2 minutes (maximum 7 atmosphères). La dilatation s'accompagne souvent d'une déchirure radiaire de la sténose, volontiers hémorragique, témoignant de son efficacité. La dilatation peut être répétée plusieurs fois au cours d'une même séance sans qu'il soit essentiel de tenter le franchissement de la sténose entre chaque dilatation, ce geste étant probablement à risque de complication.

Pour être complet dans l'approche thérapeutique des sténoses, on a fait une révision de la littérature dans ce sens, et on a retenu les techniques endoscopiques thérapeutiques dans les sténoses de la maladie de Crohn :

**Sténoses intestinales au cours de la maladie de Crohn :  
aspect épidémiologique, profil évolutif et prise en charge**

---

Le premier cas rapporté de dilatation par ballonnet hydrostatique qu'il s'agisse de sténose iléale survenue de novo au cours de la maladie de Crohn ou de sténose anastomotique dans le cadre de la maladie de Crohn, fut dans le milieu des années quatre-vingts. Depuis cette date, plusieurs centres, depuis la Suède, Belgique, Italie, le Royaume-Uni, jusqu'à la France, la dilatation par ballonnet a connu un avènement à travers le monde, étant introduite dans l'arsenal thérapeutique de plusieurs équipes (Tableau n° 5).

**Tableau n° 5: Résultats de la dilatation hydrostatique par ballonnet des sténoses au cours de la maladie de Crohn dans les centres de référence**

Auteur(s) (Ref)	Patients/ Sténoses/ Dilatations	Réussite technique à court terme	Réussite à long terme, %*2	Médiane de suivi (en années)	Toutes les complications%/ Perforations
Blomberg et coll	27/27/137	85	67	1.5	3/1
Williams and Palmer	7/7/15	71	57	2.0	0/0
Couckuyt et coll	55/59/78	90	62	2.8	8/8
Dear and Hunter	22/22/71	99	73	3.8	0/0
Thomas Gibson et coll	59/59/124	82 anastom.* 77 de novo	42 anastom. 33 de novo	2.4	6/2
Sabate et coll	38/41/53	84	53	1.9	9/2
Morini et coll	43/45/86	79	42	6.0	6/0

Anastom. = anastomotique

## **Sténoses intestinales au cours de la maladie de Crohn : aspect épidémiologique, profil évolutif et prise en charge**

---

<sup>2</sup>Eviction de chirurgie et symptômes minimes ou absents. Le dénominateur inclut tous les patients de l'étude, y compris ceux qui pour lesquels la technique a échoué.

Dans les séries citées, presque 250 patients atteints de la maladie de Crohn ont été traités par dilatation au ballonnet. La majorité des centres ont utilisé des ballonnets mesurant entre 5 et 8 cm de longueur, et jusqu'à 25 mm de diamètre, cependant, les séries ayant les taux les plus élevés de perforations (8 %) étaient celles utilisant les ballonnets au diamètre plus large. Dans les séries de cas où le diamètre maximum du ballonnet était 18 mm, les taux de perforation n'a jamais été supérieur à 2 %. Dans la plupart des séries, le ballonnet est laissé gonflé dans la sténose pendant au moins une minute et assez longtemps pour 4 minutes. Le succès technique à court terme, ou la capacité de déployer le ballonnet à travers la sténose et le gonfler avec succès, est généralement élevé, allant de 77 % à 99 %. Dans la plupart des études, le succès à long terme a été défini comme le fait de ne pas avoir recours à la résection chirurgicale avec des symptômes minimes ou absents. Les taux du succès de la technique à long terme allaient de 33 % à 73 %, avec une moyenne ou une médiane de suivi allant de 1.5 à 6 ans. En général, que ça soit à court terme ou à long terme, les taux de réussite sont plus élevés avec la dilatation de sténoses anastomotiques qu'avec les sténoses de novo. Compte tenu des alternatives au traitement endoscopique, et le taux de complications faible et acceptable, la dilatation par ballonnet endoscopique doit être sérieusement prise en compte dans tous les patients de Crohn avec sténoses symptomatiques, mais non compliquées. Les sténoses compliquées (dépassant la longueur du ballonnet ou associées à une fistule) doivent être traitées chirurgicalement. Les résultats de l'équipe de Louvain suggèrent que le franchissement de la sténose par l'endoscope après dilatation serait un facteur prédictif d'efficacité clinique prolongée 30 La présence d'ulcérations ne représente pas une contre indication aux dilatations.

## **Sténoses intestinales au cours de la maladie de Crohn : aspect épidémiologique, profil évolutif et prise en charge**

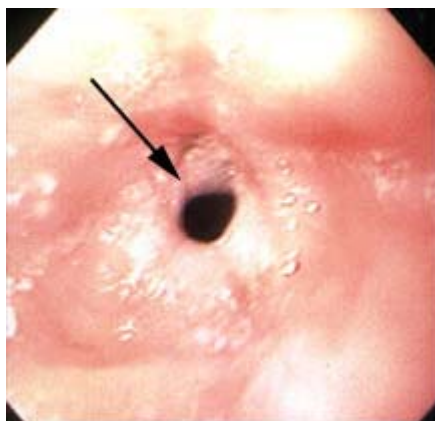---

Les résultats à court terme sont bons, avec un taux de succès . immédiat allant de 70 à 100 % 30–32 Les échecs étant liés aux sténoses très serrées ou surtout à des problèmes d'angulation. A distance, l'efficacité de la dilation s'estompe, avec une récurrence des symptômes dans 40 à 53 % des cas à 1 an et dans 62 à 70 % des cas à 5 ans de [58,59] la plupart des équipes proposent une nouvelle dilatation en cas de récurrence symptomatique à distance de la première. Ainsi dans l'expérience de Sabate et coll [60], 18 % et 8 % des patients ont eu respectivement 2 et 3 séances de dilatations, avec un délai variable entre deux dilatations de 5 à 18 mois. [58,60] A cinq ans, la chirurgie a été évitée dans plus de 50 % des cas [58,60].

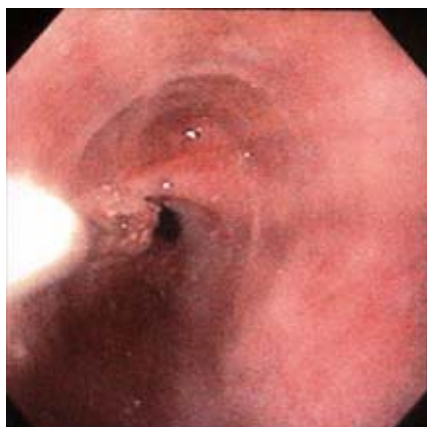**Sténoses intestinales au cours de la maladie de Crohn :  
aspect épidémiologique, profil évolutif et prise en charge**

---

**La dilatation au ballonnet suivie de médication in situ :**



**Figure n° 24 : La sténose vue en endoscopie**

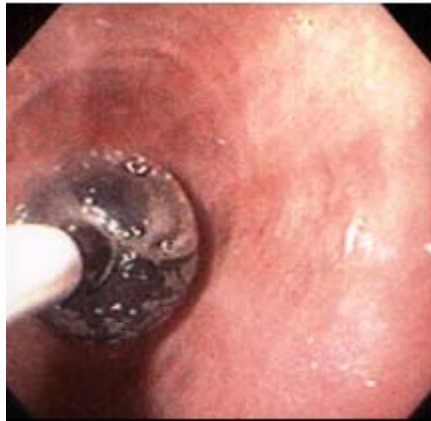

**Figure n° 25 : Introduction du ballonnet dégonflé**

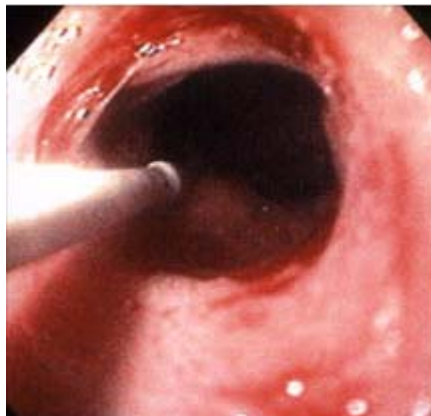


**Sténoses intestinales au cours de la maladie de Crohn :  
aspect épidémiologique, profil évolutif et prise en charge**

---



**Figure n° 26 : Gonflement du ballonnet au travers de la sténose**



**Figure n° 27 : Résultat de la dilatation, élargissement de la lumière digestive.**

Images prises sur le site web : [www.qihealth.com](http://www.qihealth.com).

Partant de l'idée que la récurrence des sténoses est due à une inflammation incontrôlée sur le site de la sténose, les injections locales de corticoïdes (triamcinolone retard injectée aux quatre quadrants) après dilatation, ont été proposées par certaines équipes, avec des bons résultats, et surtout l'absence de resténose (50 %) des malades en rémission après une seule séance avec un suivi médian de 16,4 mois). Dans une série de 13 patients belges, ayant subi la

### **Sténoses intestinales au cours de la maladie de Crohn : aspect épidémiologique, profil évolutif et prise en charge**

---

dilatation au ballonnet suivi d'injection au sein de la sténose de 5 mg de bétaméthasone dipropionate, de façon circonférentielle, 11 (85 %) n'ont pas eu recours à la chirurgie et sont restés asymptomatiques après un suivi moyen de 3.9 années. 14 patients britanniques ayant présenté des sténoses anastomotiques, ont subi une dilatation au ballonnet suivie d'injections aux quatre quadrants de triamcinolone à des doses allant jusqu'à 40 mg. Sept patients (50 %) étaient asymptomatiques à la suite d'un traitement unique avec une médiane de suivi de 16 mois. Et quatre autres patients se sont améliorés, mais ayant nécessité des traitements multiples. Dans seulement trois patients, (21%) la résection chirurgicale a été requise. Ces études sont en faveur de la voie prometteuse des injections des corticoïdes intra lésionnelles, mais les petits effectifs de ces séries rétrospectives et l'absence d'essais randomisés ne permettent pas d'affirmer l'intérêt réel de cette technique [61]. Les injections locales de corticoïde ne semblent pas majorer le risque de complications [62]. Il n'a pas été démontré qu'un traitement médical (budesonide, immunosuppresseur) au décours du geste endoscopique permettait de prévenir la récurrence des symptômes obstructifs [63,64].

#### **2.3.2 La stricturoplastie per endoscopique :**

Parmi les modalités thérapeutiques par voie endoscopique, on cite également « la stricturoplastie endoscopique » ; dans une série de dilatation au ballonnet, quatre patients chez qui les premières tentatives de dilatation ont été infructueuses, ont subi un traitement endoscopique additionnel de la sténose par un sphinctérotome. 3 à 4 incisions courtes radiales ont été faites. Cette procédure d'appoint a amélioré le taux de succès global des dilatations et n'a pas été associée à des complications surajoutées.

### **2.3.3 Les prothèses extractibles :**

Des auteurs japonais ont rapporté il y a quelques années, des résultats encourageants après mise en place d'endoprothèses métalliques auto-expansibles couvertes, précédées de dilatations au ballonnet, en cas de sténoses fibreuses intestinales (colique et iléo-colique), avec une morbidité immédiate quasi-nulle [67]. Le suivi sans récurrence a été de 3 et 4,5 ans. Malgré une migration spontanée des endoprothèses (récupérées par voie trans-anale) entre 1 et 5 mois après leur mise en place [68], ce qui suggère un effet persistant à long terme de cette « stricturoplastie endoscopique », associant dilatation et endoprothèse métallique, une fois l'activité de la maladie contrôlée par des traitements immunosuppresseurs (corticoïdes puis azathioprine). Plus récemment ont été mises au point de nouvelles endoprothèses expansibles en nitinol, extractibles et couvertes, ont été conçues pour réduire les risques de complications et faciliter leur mise en place. Le film de polyuréthane recouvrant la partie métallique, permettrait, de minimiser les phénomènes d'obstruction secondaire au développement d'un tissu de granulation et de fibrose, et de retirer la prothèse par traction sous endoscopie. La pose de ces endoprothèses débute par une endoscopie classique où, une fois la sténose repérée, un film guide à extrémité souple est introduit par le canal opérateur, franchissant la sténose et poussé le plus loin possible dans la lumière intestinale, sous contrôle radioscopique. En fonction de la sténose, une endoprothèse d'une longueur de 4 à 10 cm est choisie, de sorte que la totalité de la sténose soit enjambée, avec un dépassement de part et d'autre de la sténose d'au moins 1 à 1,5 cm. Le cathéter d'introduction de l'endoprothèse est lubrifié à son extrémité, puis est poussé le long du fil guide sous contrôle radioscopique, soit à travers le canal opérateur de l'endoscope, soit après retrait de l'endoscope, le fil guide étant laissé en place, selon le type d'endoprothèse utilisée. Le cathéter est positionné au niveau de la sténose entre les repères opaques, la sténose étant placée au centre des repères. Une fois le bon positionnement obtenu, l'endoprothèse est déployée sous contrôle radioscopique, tout en la maintenant au centre des

## **Sténoses intestinales au cours de la maladie de Crohn : aspect épidémiologique, profil évolutif et prise en charge**

---

repères opaques. Le système d'introduction (fil-guide et cathéter) est ensuite retiré. Le déploiement complet de la prothèse est obtenu en 24 à 72 heures. Le GETAID a rapporté son expérience préliminaire dans l'utilisation de ce type de prothèses couvertes chez 7 malades souffrant de sténoses anastomotiques malgré un traitement par dilatation endoscopique d'efficacité transitoire [69]. La mise en place a été possible chez 6/7 malades, le seul échec noté concernant un malade ayant une sténose longue de 6cm. Une migration spontanée précoce (< 3 jours) a été observée chez 4 malades et une prothèse a été retirée à 3 semaines. Au total, sur les 6 malades traités, un a été opéré pour un syndrome occlusif à deux semaines (après migration du stent), un a été opéré à 5 semaines pour un syndrome occlusif sur incarceration de la prothèse, un était de nouveau symptomatique à 12 mois et 3 malades étaient asymptomatiques (dont 2 traités par infliximab) à long terme (15-22 mois) 39. Ce traitement endoscopique pourrait donc être intéressant, mais des améliorations techniques sont nécessaires, notamment pour limiter le risque de migration précoce.

### **2.4 Chirurgicaux**

#### **2.4.1 Les principes généraux de la chirurgie :**

Le point essentiel est d'éviter des exérèses intestinales trop étendues, risquant de mener lors d'éventuelles réinterventions pour récurrence à un syndrome de l'intestin grêle court. Ainsi, dans la MC de l'intestin grêle ou iléocæcale, il est maintenant bien établi qu'il faut enlever les zones malades avec une marge de sécurité macroscopique courte. Une étude randomisée a démontré que le taux de récurrence sur l'intestin restant était similaire en cas de marge de sécurité de 2 cm ou de 12 cm après résection iléocæcale. Dans cette même étude, un envahissement microscopique des marges n'avait aucune valeur pronostique [71]. Dans le même esprit, il est formellement contre-indiqué de réséquer des zones d'intestin jugées comme pathologiques sur les seuls examens morphologiques, mais sans conséquence clinique. Chez les patients opérés à

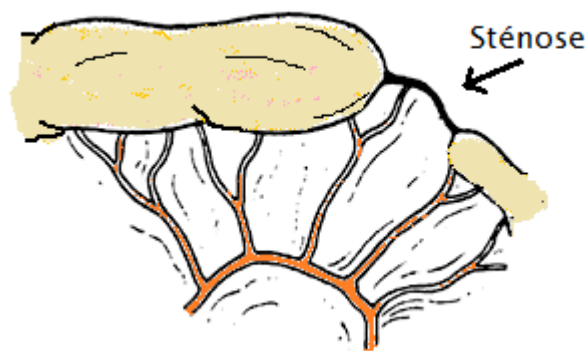
## **Sténoses intestinales au cours de la maladie de Crohn :** **aspect épidémiologique, profil évolutif et prise en charge**

---

plusieurs reprises, il est parfois utile de réaliser des stricturoplasties multiples, technique qui permet de lever les sténoses sans nécessiter de résection intestinale. Ce dogme des réséctions courtes n'est pas totalement applicable dans les localisations coliques de la MC. En effet, les colectomies à minima exposent à un risque élevé de récurrence sur le côlon restant, qui était de 66 % à dix ans dans une série de 36 patients [72]. C'est la raison pour laquelle, la plupart des auteurs préfère réaliser d'emblée une colectomie subtotale avec anastomose iléosigmoïdienne en cas de MC colique, et ce d'autant qu'il y a dans les antécédents un épisode de pancolite.

### **2.4.2 Les réséctions intestinales :**

On cite les réséctions iléales, iléo-coliques, et coliques (colectomie partielle, subtotale).



**Figure n° 28 : Schéma illustrant une sténose iléo-colique**

La chirurgie est nécessaire chez plus de 80 % des patients atteints MC [73]. Quel que soit le type d'intervention réalisée, celle-ci ne guérira pas le patient, qui sera exposé à long terme à une récurrence sur l'intestin restant, et ce dans la majorité des cas [74]. Le traitement chirurgical des lésions intestinales dues à la MC doit donc obéir à deux critères essentiels : n'opérer que les formes compliquées et résistantes au traitement médical, et pratiquer une résection intestinale la plus limitée possible, enlevant les seules lésions responsables des symptômes observés.

## Sténoses intestinales au cours de la maladie de Crohn : aspect épidémiologique, profil évolutif et prise en charge

---

Les manifestations ano-périnéales de la MC posent des problèmes diagnostiques, pronostiques et thérapeutiques très spécifiques. Ils ne seront pas abordés dans cette discussion, qui concerne uniquement les atteintes intestinales (intestin grêle et côlon) de la MC.

### ➤ La résection iléo-cæcale :

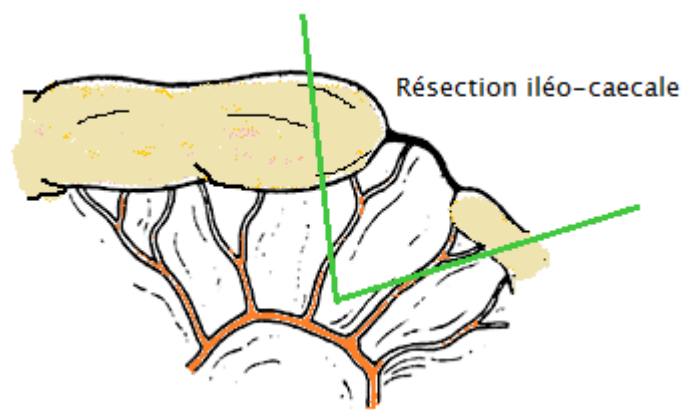


Figure n° 29: schéma illustrant le plan de résection iléo-cæcale

Celle-ci est indiquée principalement en cas de forme sténosante symptomatique, résistantes au traitement médical. Il s'agit alors de formes dites chroniques où la composante inflammatoire est modérée, la sténose étant le plus souvent cicatricielle, et donc au delà de tout traitement médical. L'intervention est réalisée en un temps avec anastomose iléo-colique droite immédiate, sauf dans les rares cas où, malgré un tableau clinique peu parlant, il existe un abcès dans la fosse iliaque droite qui n'autorise pas l'anastomose immédiate. Si des difficultés techniques liées aux conditions opératoires dans cette situation (abcès intermésentérique, fistule, sclérolipomatose) pourraient en théorie limiter la place de la laparoscopie dans cette

## **Sténoses intestinales au cours de la maladie de Crohn : aspect épidémiologique, profil évolutif et prise en charge**

---

indication, les données actuelles semblent démontrer qu'il s'agit probablement de la meilleure indication actuelle de la laparoscopie pour résection intestinale dans la MC avec un taux rapporté de conversion en laparotomie faible (moins de 10 %) et une morbidité réduite, équivalente à celle observée en laparotomie [75]. En effet, le geste sous laparoscopie est relativement simple, car il consiste à explorer l'ensemble de l'intestin grêle, puis à simplement libérer l'intestin grêle terminal et le côlon droit, qui est ensuite extériorisé par une courte incision de 4-5 cm dans la fosse iliaque droite. Il s'agit ainsi d'une intervention « coelio assistée » car la suite de l'intervention (résection, puis anastomose) est faite en extracorporelle, selon la technique classique. Dans le même esprit que la résection segmentaire, il est possible de repérer par laparoscopie une ou plusieurs sténoses segmentaires, de les extérioriser, puis de faire des stricturoplasties multiples, indiquées notamment chez les patients ayant déjà eu plusieurs résections intestinales. Actuellement, la plupart des auteurs recommandent la laparoscopie en cas de sténose iléale terminale séquellaire, voire de récurrence après première résection iléocœcale ou de fistule iléo-iléale ou iléocolique, mais contre-indiquent la laparoscopie dans un contexte d'urgence, en cas de péritonite par perforation, d'abcès volumineux, ou de fistule complexe [75-82]. Néanmoins, une équipe a rapporté son expérience de 14 patients avec abcès localisé, drainés sous scanner en préopératoire, pour lesquels la laparoscopie a été réalisée ensuite sans morbidité et avec un taux de conversion acceptable (7 %) [80]. Les résultats d'une étude contrôlée [75] sur 60 patients comparant laparotomie et laparoscopie dans la résection iléocœcale pour MC ont montré qu'il n'y avait pas de différence entre les deux groupes en ce qui concerne la consommation postopératoire d'analgésiques, et la reprise du transit gazeux. En revanche, la fonction respiratoire était significativement meilleure en postopératoire dans le groupe laparoscopie. Enfin, on notait une réduction de la durée d'hospitalisation et de la morbidité dans le groupe laparoscopie, quoique non significative. Cette étude randomisée confirme l'ensemble des séries de la littérature et démontre la faisabilité et l'innocuité de la

## **Sténoses intestinales au cours de la maladie de Crohn : aspect épidémiologique, profil évolutif et prise en charge**

---

laparoscopie dans la résection iléocæcale pour MC. Le type d'anastomose iléocolique influence peut-être le résultat à long terme. Récemment, plusieurs auteurs ont rapporté, à partir de séries rétrospectives, une diminution de ce taux de récurrence susanastomotique après résection iléocæcale, en cas d'anastomoses iléo-coliques latéro-latérales mécaniques, plutôt que termino-latérales ou termino-terminales manuelles, ce résultat pouvant s'expliquer par une diminution du reflux fécal dans l'intestin grêle sus-anastomotique, reflux fécal incriminé par certains auteurs dans la physiopathologie de la MC [83]. Une étude randomisée est actuellement en cours pour savoir si le type d'anastomose influence réellement le taux de récurrence.

### **2.4.3 Les lésions associées :**

#### **➤ La fistule iléo-colique :**

La découverte, parfois péropératoire, d'une fistule, le plus souvent entre l'iléon terminal et la boucle sigmoïdienne, fait discuter la conduite à tenir sur le sigmoïde. L'expérience montre que ce segment colique est souvent plus « victime » que « coupable ». Le plus souvent, une simple fermeture de la fistule sur le sigmoïde est suffisante [84] tel était la conduite dans notre formation, pour la fistule iléo-sigmoïdienne symptomatique. Plus rarement, la coloscopie préopératoire montrera une atteinte colique plus étendue, pouvant justifier une colectomie associée.

#### **➤ La fistule iléo-vésicale :**

On a répertorié un cas dans notre série, mais le patient est perdu de vue. Pour la plupart des auteurs, il s'agit d'une indication opératoire formelle du fait du risque de complications septiques urinaires. Aucun bilan urologique (urographie, cystoscopie) spécifique n'est nécessaire car la fistule siège sur le dôme vésical. L'intervention, réalisable par voie laparoscopique, consiste en une résection iléocæcale, et en une fermeture de la fistule vésicale qui n'est pas obligatoire si l'orifice n'est pas retrouvé, un sondage urinaire d'une dizaine de jours suffisant à la fermer spontanément en postopératoire [85].



## **Sténoses intestinales au cours de la maladie de Crohn : aspect épidémiologique, profil évolutif et prise en charge**

---

### ➤ **La fistule gastro-colique :**

C'est une entité rare. Seuls 39 cas ont été rapportés dans la littérature jusqu'à ce jour, dont le premier fut publié en 1968 par l'équipe du Mont sinai Hospital de New York.

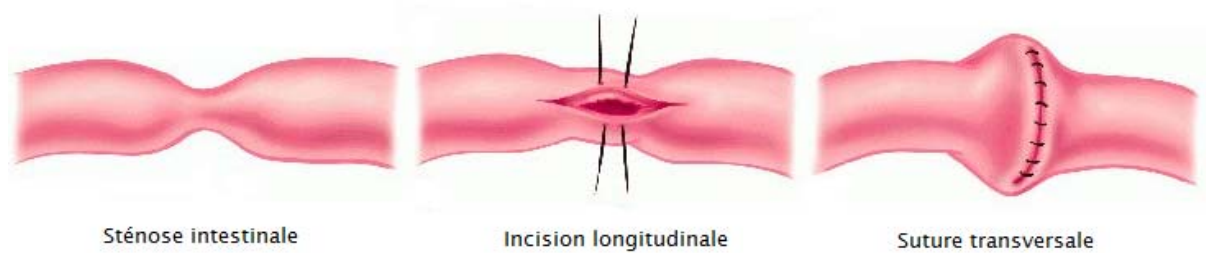
### **2.4.4 La plastie intestinale ou stricturoplastie :**

#### ➤ **Technique :**

Technique qui permet de lever les sténoses sans nécessité de résection intestinale, en opérant une incision longitudinale (perpendiculaire au sens de la sténose) et de suturer l'incision dans le sens transversal (perpendiculaire au sens de l'intestin. Elle a des indications particulières : les sténoses courtes (< 5 cm), nombreuses et espacées de plus de 20 cm, et les cas de sténose survenant chez un malade déjà opéré et menacé d'un syndrome de grêle court à plus long terme 50. Le premier temps consiste à apprécier la longueur et le degré des sténoses par une exploration complète du grêle. Par une incision longitudinale portée sur la sténose ou après résection intestinale, une sonde à ballonnet type Folley (calibre 16) est introduite, celle-ci est poussée jusqu'à l'angle duodéno-jéjunal puis jusqu'au côlon. Le ballonnet de la sonde est gonflé à l'air pour obtenir un calibre de 2 cm, et toutes les sténoses qui ne se laissent pas franchir par le ballonnet au retrait de la sonde seront incisées longitudinalement, et parfois suturées selon Heineken -Muckulic ou Finney.

## Sténoses intestinales au cours de la maladie de Crohn : aspect épidémiologique, profil évolutif et prise en charge

---



**Figure n° 30 : Principe de la stricturoplastie**

### **2.4.5 La préparation :**

#### ➤ **Le problème de la renutrition préopératoire :**

En cas de dénutrition importante, se discute une renutrition notamment parentérale, afin de mieux préparer le patient à l'intervention. En fait si en théorie l'idée est séduisante, plusieurs études dans la littérature ont montré que cette nutrition préopératoire semblait inutile et ne diminuer pas pour autant la morbidité et la mortalité de l'acte opératoire [5, 6]. De plus en présence de sepsis, les paramètres nutritionnels sont mal ou non corrigés par cette renutrition préopératoire [7]. On peut donc considérer aujourd'hui que cette renutrition est inutile pour la majorité des patients devant être opérés pour une MC et ne peut être discutée qu'au cas par cas, chez un sujet dénutri avec un abcès drainé.

#### ➤ **Installation du patient et voie d'abord chirurgicale :**

Quel que soit le geste réalisé, il semble prudent d'installer les patients en position dite de « double équipe », permettant un abord éventuel périnéal. La voie d'abord est habituellement la laparotomie médiane. Celle-ci nous semble préférable à l'abord électif (notamment transversale droit pour une résection iléocæcale), pour deux raisons principales. D'une part, devant le risque de réintervention à long terme, il est bien-sûr préférable d'éviter de multiplier les incisions.

## **Sténoses intestinales au cours de la maladie de Crohn : aspect épidémiologique, profil évolutif et prise en charge**

---

D'autre part, il est parfois nécessaire de réaliser des stomies temporaires, latérales, qui seraient alors gênées par une incision transversale. La laparoscopie a été récemment proposée pour le traitement chirurgical de la MC [89]. Plusieurs arguments plaident pour son utilisation dans la MC [90] :

- Le moindre traumatisme de la paroi chez les sujets jeunes (où le souci esthétique est important) ;
- Le risque élevé d'interventions itératives ;
- La réduction de la douleur postopératoire et de la durée d'hospitalisation permettant une reprise plus rapide de l'activité professionnelle.
- Sur le plan purement technique, toutes les résections intestinales pour MC sont faisables sous laparoscopie. Dans la MC, la laparoscopie semble être associée à une morbidité comparable à elle de la laparotomie [75].\*

### **2.4.6 L'exploration pré et peropératoire :**

Avant toute résection intestinale pour MC, il est nécessaire d'avoir un bilan intestinal le plus complet possible comprenant au moins un transit de l'intestin grêle et une coloscopie pour avoir un état du côlon sous-jacent (même si il s'agit d'un Crohn iléal terminal). En effet, faire une anastomose iléo-colique droite en amont d'une sténose sigmoïdienne exposerait à un risque majeur de désunion anastomotique postopératoire. Enfin, un scanner abdomino-pelvien est utile à la recherche d'un abcès intra-abdominal parfois peu parlant cliniquement qui pourrait indiquer un drainage préopératoire. Lors de toute laparotomie pour MC, il est indispensable de libérer l'ensemble de l'intestin grêle afin de s'assurer de l'absence de sténose passée inaperçue sur les examens préopératoires, et qui pourrait faire discuter une résection associée. Cette recherche

## **Sténoses intestinales au cours de la maladie de Crohn : aspect épidémiologique, profil évolutif et prise en charge**

---

repose sur l'inspection et la palpation de l'intestin, mais peut être aidée par mise en place dans la lumière intestinale d'une sonde à ballonnet (type : sonde urinaire de Foley).

### **3. Indications**

#### **3.1 Traitement de la sténose :**

##### **3.1.1 La sténose inflammatoire :**

La conduite de notre service était comme suit :

Devant les sténoses inflammatoires associées aux poussées sévères, une corticothérapie à la dose de 1mg/kg/j d'équivalent prédnisone est justifiée avec 44% de bonne réponse, taux inférieur par rapport aux autres études, chose expliquée probablement par la présence des sténoses fibreuse et inflammatoires associées chez les mêmes patients. 56% cas de résistance ont été notés. Dans ce cas, on a eu recours à la ciclosporine, qui a donné une bonne réponse dans 44% des patients. Des équipes (Travis et Caprilli) signalent que l'utilisation du budésonide en première intention pour sa meilleure tolérance serait préférable, sauf qu'il est moins efficace sur l'inflammation aigue, ce qui nous rend à l'unanimité pour le traitement par corticothérapie dans cette situation. En cas de contre indication à la corticothérapie, recours à l'antibiothérapie à base de la ciprofloxacine associée au métronidazole. Le budésonide a toujours sa place dans le cas de sténose inflammatoire associée à une poussée modérée. Dans notre série, une bonne réponse a été obtenue dans 60 % des cas.

##### **➤ Prise en charge d'une sténose inflammatoire (poussée d'iléite) :**

C'est la situation la plus fréquente. Le malade se plaint en général de douleurs de la fosse iliaque droite, de troubles du transit, éventuellement de perte de poids et de signes extradiigestifs. La constatation d'une sténose sur un examen morphologique ne doit pas hâter un traitement mécanique (endoscopique ou chirurgical) car la sténose peut n'être qu'élastique (et

### **Sténoses intestinales au cours de la maladie de Crohn : aspect épidémiologique, profil évolutif et prise en charge**

---

non plastique). Quand les examens morphologiques (guidés par la clinique et la biologie notamment la CRP) ont montré qu'il n'existe pas d'abcès associé, le traitement est habituellement médical, adapté à la sévérité des symptômes (indice CDAI) et prenant en compte la réponse/tolérance aux traitements dans les poussées antérieures. Le traitement le plus employé (et recommandé) de première intention pour une poussée minime ou modérée est le budésonide à libération iléale et en cas d'échec la corticothérapie systémique [39,48]. La durée du traitement dit d'attaque est habituellement limitée à quelques jours ou semaines et il faut diminuer les stéroïdes selon les schémas conseillés dès la rémission clinique obtenue [39,48]. Les amino-salicylés sont possibles, plus efficaces que le placebo, mais moins que le budésonide et les corticoïdes à effet systémiques [39,48]. Les analogues des purines (azathioprine, 6-mercaptopurine) ou le méthotrexate sont indiqués pour maintenir la rémission en cas de corticodépendance [39,48]. Les anti-TNF $\alpha$  sont proposés en cas de résistance ou d'intolérance aux corticoïdes (les analogues des purines et le méthotrexate ayant une action en général trop lente pour être tentés seuls dans cette situation). Un traitement nutritionnel (le plus souvent oral) n'est indiqué chez l'adulte qu'en cas de dénutrition mais l'est plus largement chez l'enfant ou l'adolescent chez lesquels on redoute les troubles de croissance [91].

#### **3.1.2 La sténose fibreuse (cicatricielle) :**

Le traitement des sténoses fibreuses symptomatiques, quelles soient primitives ou anastomotiques (à distance d'une résection iléo-colique droite), fait appel le plus souvent aux techniques endoscopiques (dilatations hydrostatiques, ou prothèses extractibles) ou à la chirurgie. Dans tous les cas, il faut insister sur le fait que seul le caractère symptomatique d'une sténose implique la réalisation d'un geste, alors qu'une image radiologique isolée de sténose ne doit pas inciter à proposer un traitement.

## **Sténoses intestinales au cours de la maladie de Crohn : aspect épidémiologique, profil évolutif et prise en charge**

---

### ➤ **La sténose fibreuse courte:**

Le traitement de choix est le traitement endoscopique. L'abord des sténoses par voie intraluminaire (endoscopique) permet de réaliser des dilatations et dans quelques cas des injections, des incisions ou encore la mise en place d'une prothèse.

Aucun cas (0 %) de dilatation per-endoscopique n'a été répertorié dans notre série. Pourtant l'abord des sténoses par voie intraluminaire (endoscopique) occupe une place non négligeable dans l'arsenal thérapeutique des sténoses intestinales dans la prise en charge de la plupart des équipes, puisqu'il permet d'éviter la chirurgie dans beaucoup de cas [92].

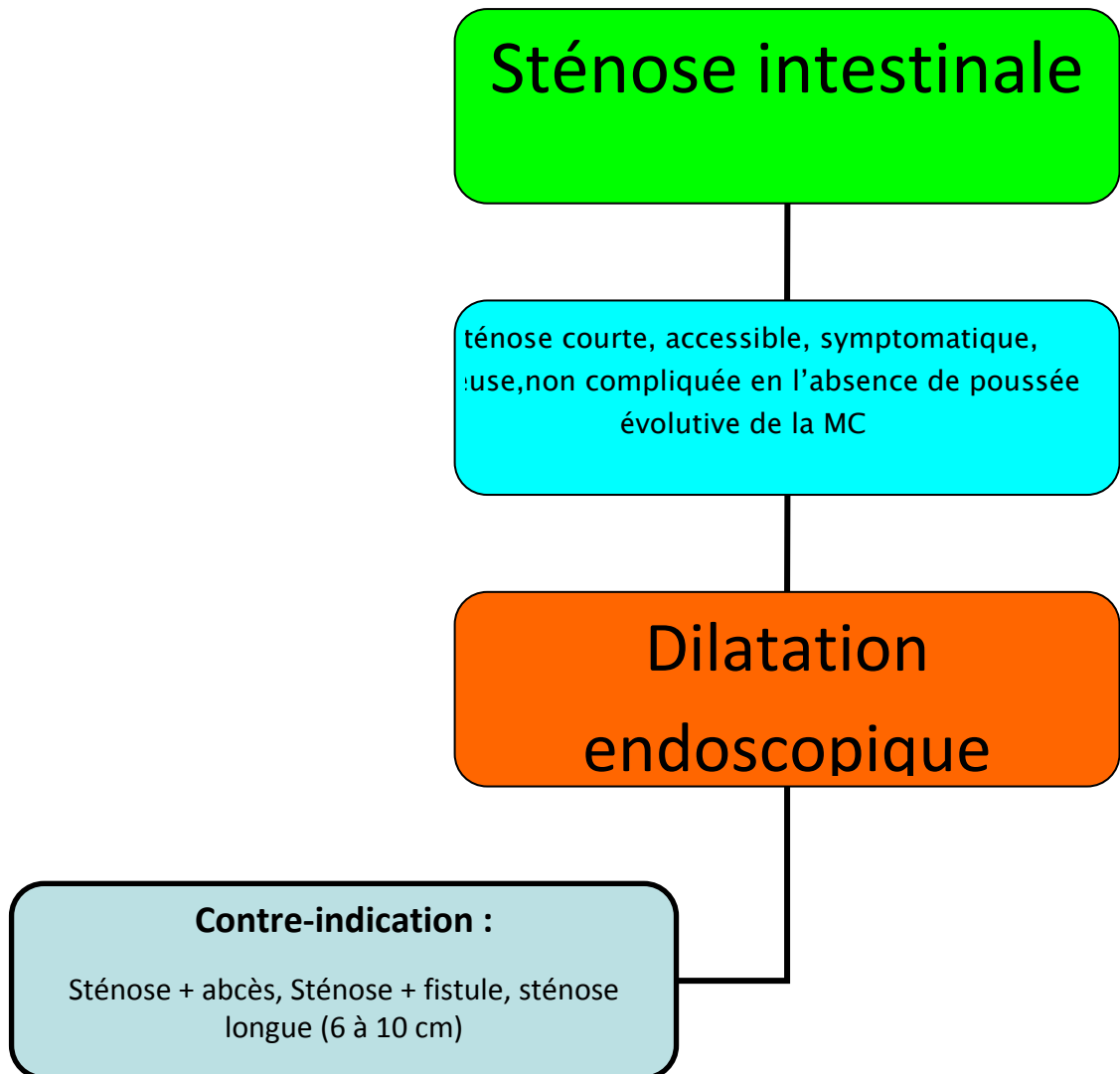
Le traitement endoscopique d'une sténose intestinale au cours de la MC est envisageable lorsque les conditions suivantes sont réunies :

- Localisation sur un segment intestinal accessible en endoscopie ;
- Sténose courte (moins de 5cm de long), de préférence unique, avec ou sans dilatation d'amont ;
- Présence de signes cliniques attribués à la sténose (syndrome de Koenig, douleurs abdominales de type colique précédant l'évacuation de selles ou de gaz et calmés par ceux-ci, nausées sensation de blocage intestinal transitoire), et résistant à un traitement médical bien conduit, généralement par corticoïdes, ce qui suggère le caractère fibreux de la sténose ;
- Absence de poussée évolutive de la maladie (index de BEST inférieur à 200) ;
- Absence de syndrome occlusif, péritonéal ou septique (abcès ou fistule) évolutif [92].

**Sténoses intestinales au cours de la maladie de Crohn :  
aspect épidémiologique, profil évolutif et prise en charge**

---

Les sténoses anastomotiques sont l'indication de choix, car souvent courtes et axiales, donc faciles à cathétériser, alors que les sténoses de la valvule de Bauhin, sont excentrées et donc difficiles à dilater en raison de l'angulation de l'iléon terminal.



**Figure n° 31** : indications et contre indications de la dilatation endoscopique de la sténose intestinale ns

## **Sténoses intestinales au cours de la maladie de Crohn : aspect épidémiologique, profil évolutif et prise en charge**

---

La présence d'ulcérations n'est pas une contre-indication. Elle est réalisée à l'aide d'un ballonnet de 4 à 8 cm de long, et de diamètre allant de 12 à 22 mm, introduit à travers le canal opérateur de l'endoscope. Le franchissement de la sténose par l'endoscope après la dilatation serait un facteur prédictif d'efficacité clinique prolongée [92]. Une méta-analyse de 13 études incluant 347 malades (dans 74 % des cas atteints de sténoses postopératoires) a montré que le succès technique était de 86 % et l'efficacité clinique (pour éviter une chirurgie) de 58 % (obtenue dans 59 % des cas en une seule dilatation, 22 % des cas après deux dilatations et 19 % des cas après trois) [93]. Une récurrence des symptômes est observée dans 40 à 53 % des cas à un an et dans 62 à 70 % des cas à cinq ans [94,95] ; une nouvelle dilatation est alors possible [96]. Des complications majeures sont rapportées dans 2 % des cas, dominées par la perforation. Les recommandations du groupe européen ECCO sont que ce geste soit réalisé dans un environnement chirurgical [97]. L'entéroscopie (éventuellement par une méthode double ballon) permet le traitement endoscopique par dilatation hydrostatique des sténoses jéjunales [98]. Quelques cas d'association d'une dilatation à des injections de corticoïdes dans des sténoses courtes anastomotiques ont été publiés [99,100]. Autrement dit les critères de réussite sont sténose courte, avec inflammation minimale, absence de fistule et d'angulation, avec un diagnostic certain et ayant écarté le diagnostic du cancer, sténose unique ou dominante, et la présence d'un équipement matériel.

### ➤ **Choix : indications de la technique :**

Dilatation d'emblée maximale dans la majorité des cas. La dilatation progressive est à discuter dans les cas suivants:

- Dilatation à risque : sténose complexe, ulcérations endoscopiques,
- Sténoses serrées punctiformes



## **Sténoses intestinales au cours de la maladie de Crohn : aspect épidémiologique, profil évolutif et prise en charge**

---

- Incertitude sur l'imputabilité de la sténose sur les symptômes

Au total, la dilatation hydrostatique des sténoses Crohniennes est efficace dans 66 à 90 % des cas, avec une morbidité inférieure à 10 % [103]. La meilleure indication semble être la sténose anastomotique courte. Lorsqu'elle est techniquement possible, elle doit être préférée au traitement chirurgical. Cependant, après dilatation hydrostatique, une récurrence est observée dans 30 à 60 % des cas. La mise en place d'endoprothèse métallique semble donner des résultats cliniques encourageants à moyen terme ; leur place reste à définir par des études prospectives et comparatives (versus DH). La mise au point de nouveaux matériaux prothétiques (plastique, biodégradable) susceptibles d'améliorer leur tolérance à long terme et/ou la possibilité d'extraction secondaire mérite d'être encouragée [92]. En somme, le traitement endoscopique a sa place dans les sténoses symptomatiques, il faut savoir sélectionner les indications puisque c'est le seul garant de réussite de cette technique. En cas de récurrence, c'est à discuter au cas par cas, il n'y a pas une unanimité à redilater de façon systématique, reste à confirmer l'intérêt des injections corticoïdes locales.

### ➤ **La Sténose fibreuse longue :**

La sténose fibreuse longue est l'apanage du traitement chirurgical. En effet, les interventions chirurgicales de dérivation ne doivent plus être effectuées. Les interventions possibles sont les stricturoplasties ou surtout les résections. Toute intervention débute par l'exploration de la cavité abdominale et l'inventaire des lésions avec mesure de la longueur de l'intestin grêle restant. La coelioscopie est une voie d'abord intéressante et validée, pour autant qu'il s'agit de malades susceptibles d'être réopérés. En cas de résection, le rétablissement de continuité se fait en général dans le même temps.

## **Sténoses intestinales au cours de la maladie de Crohn : aspect épidémiologique, profil évolutif et prise en charge**

---

Les facteurs de risque de complications post opératoires et notamment de fistules sont un état de dénutrition sévère, un abcès intra abdominal et un traitement par corticoïdes depuis plus de trois mois [104].

### ❖ **Les résections intestinales:**

La sténose intestinale est la première cause de recours à la chirurgie dans la maladie de Crohn [7]. Si la place de la chirurgie est fréquemment remise en question par l'apparition de nouveaux traitements médicamenteux, et par les progrès constants des techniques instrumentales, elle reste pour de nombreuses équipes un traitement de choix de l'atteinte iléale réfractaire aux corticoïdes. Cosnes et coll ont bien montré que si l'utilisation des immunosuppresseurs s'est généralisée au cours des dernières années, le recours au traitement chirurgical n'a pas diminué pour autant [105]. Le risque cumulé de première résection intestinale est évalué à 24 % et 49 % respectivement après 1 et 10 ans d'évolution de la MC [94]. Plusieurs études ayant évalué le suivi à long terme après résection iléale, indiquent que les patients ont 50 % de chance de ne plus avoir recours à la chirurgie [106,107]. La technique de choix est l'anastomose iléocolique termino-terminale, qui permet entre autre une surveillance endoscopique aisée de l'iléon néoterminal, siège constant des récives [108]. Certaines équipes préconisent une exploration du grêle per-opératoire en déroulant le grêle sur un ballonnet, afin de détecter d'éventuelles sténoses associées passées inaperçues au cours du bilan morphologique pré-opératoire. La chirurgie par coelioscopie est possible dans cette indication, avec un meilleur confort post-opératoire que la laparotomie, mais n'est pas recommandée pour les cas complexes [39, 40, 109]. Le risque de récive post-opératoire est élevé, de l'ordre de 25 % par an [110], et les risques cumulés de deuxième et troisième résection sont de 31 et 28 % à 10 ans et de 48 et 54 % à 20 ans [94]. Parmi les facteurs associés à un risque accru de récive, l'existence d'un tabagisme actif a été trouvée dans plusieurs études, notamment chez la femme

## **Sténoses intestinales au cours de la maladie de Crohn : aspect épidémiologique, profil évolutif et prise en charge**

---

le taux de récurrence postopératoire étant en moyenne, multiplié par 2 [102]. Il a récemment été montré que l'existence d'une plexite myentérique (présence d'au moins une cellule inflammatoire à l'intérieur d'un ganglion intestinal ou d'une cellule nerveuse) au niveau de la marge de résection proximale d'une résection iléocolique était prédictive d'une récurrence endoscopique précoce, au cours de la MC [111]. Les résections itératives pouvant conduire à une insuffisance intestinale par syndrome de grêle court [112], l'indication d'une résection doit toujours être portée avec prudence, et le suivi postopératoire, la stratégie de prévention de la récurrence et l'obtention d'un sevrage tabagique chez les fumeurs, doivent donc être des objectifs prioritaires.

### **❖ Stricturoplastie : pour éviter le syndrome du grêle court en cas de récurrence**

Le concept d'une chirurgie conservatrice au cours des sténoses de la maladie de Crohn est maintenant bien établi. Les plasties intestinales permettent de limiter l'étendue et les conséquences des résections intestinales. Les plasties intestinales sont efficaces à court terme, mais un suivi prolongé est nécessaire pour évaluer la fréquence des récurrences et les complications qui pourraient limiter l'intérêt de cette méthode. Décrites initialement pour la tuberculose intestinale, les plasties intestinales restent controversées dans la maladie de Crohn. Le traitement de la maladie de Crohn s'est orienté vers une attitude d'épargne intestinale, en effet ce traitement conservateur peut être appliqué à des sténoses du grêle sous forme de plastie d'élargissement sans excision de zone pathologique. Cette technique évite la résection intestinale et peut réduire le risque du grêle court surtout lorsqu'il s'agit des sténoses multiples étagées du grêle ou chez des patients souffrant de récurrence après résection. Il faut évaluer la sécurité et l'efficacité de la plastie intestinale dans le traitement chirurgical des sténoses intestinales au cours de la maladie de Crohn, sachant que les segments pathologiques sont laissés en place, la cicatrisation des sutures intestinales est faite en intestin inflammatoire et

## **Sténoses intestinales au cours de la maladie de Crohn : aspect épidémiologique, profil évolutif et prise en charge**

---

macroscopiquement pathologique, avec crainte de fistulisation post-opératoire précoce, ou la réinstallation à plus ou moins court terme de la sténose par reprise du processus inflammatoire. Les promoteurs des plasties intestinales insistent sur la nécessité de ne pas méconnaître une réduction du calibre (inférieur à 2 cm) de l'ensemble du grêle, des sutures manuelles au fil à résorption lente, lorsque l'incision de la sténose est inférieure à 5 cm la suture transversale selon Heineke-Mikulicz est tout à fait adaptée. Pour des sténoses plus longues, la technique de Finney paraît mieux convenir. Toute tension sur les sutures à éviter. Enfin la prudence recommande d'éviter une plastie sur une zone de fistulisation ou d'abcédation. Le traitement par plastie du grêle qu'elle soit courte ou longue n'a entraîné qu'une morbidité limitée, et la fréquence de survenue de fistule entéro-cutanée ou d'abcès intra-péritonéal est de 0 à 5 % d'évolution favorable et n'ayant entraîné aucun décès. La rareté de ces complications confirme qu'une suture faite en tissu inflammatoire cicatrise sans risque supplémentaire de complications. Le rôle de l'hypoalbuminémie dans la genèse de ces complications a été signalé. Le rôle de la corticothérapie augmente le risque de complication d'une suture intestinale. Les plasties intestinales lèvent l'obstacle mécanique de la sténose et améliorent la symptomatologie fonctionnelle et l'état nutritionnel justifiant l'indication de ce geste. Lorsqu'une symptomatologie d'obstruction intestinale apparaît, il est bien difficile d'affirmer l'échec d'une plastie intestinale ou d'une sténose de novo. Les réinterventions après plastie intestinale pour maladie de Crohn sont de 14 à 38 %. De même l'analyse des facteurs de récurrence est difficile, mais il est possible d'évoquer le rôle de la persistance des lésions dans les sites traités par des localisations multiples de la maladie. Le danger de cicatrisation sur des zones inflammatoires laissées en place a été évoqué, mais ne peut être réellement évalué et pourrait être prévenu par biopsie systématique des zones traitées par plastie.

La technique des plasties intestinales pourrait être acceptable, ne devrait pas être suivie d'un taux de réintervention plus élevée que celui des résections. D'autres équipes ne proposent

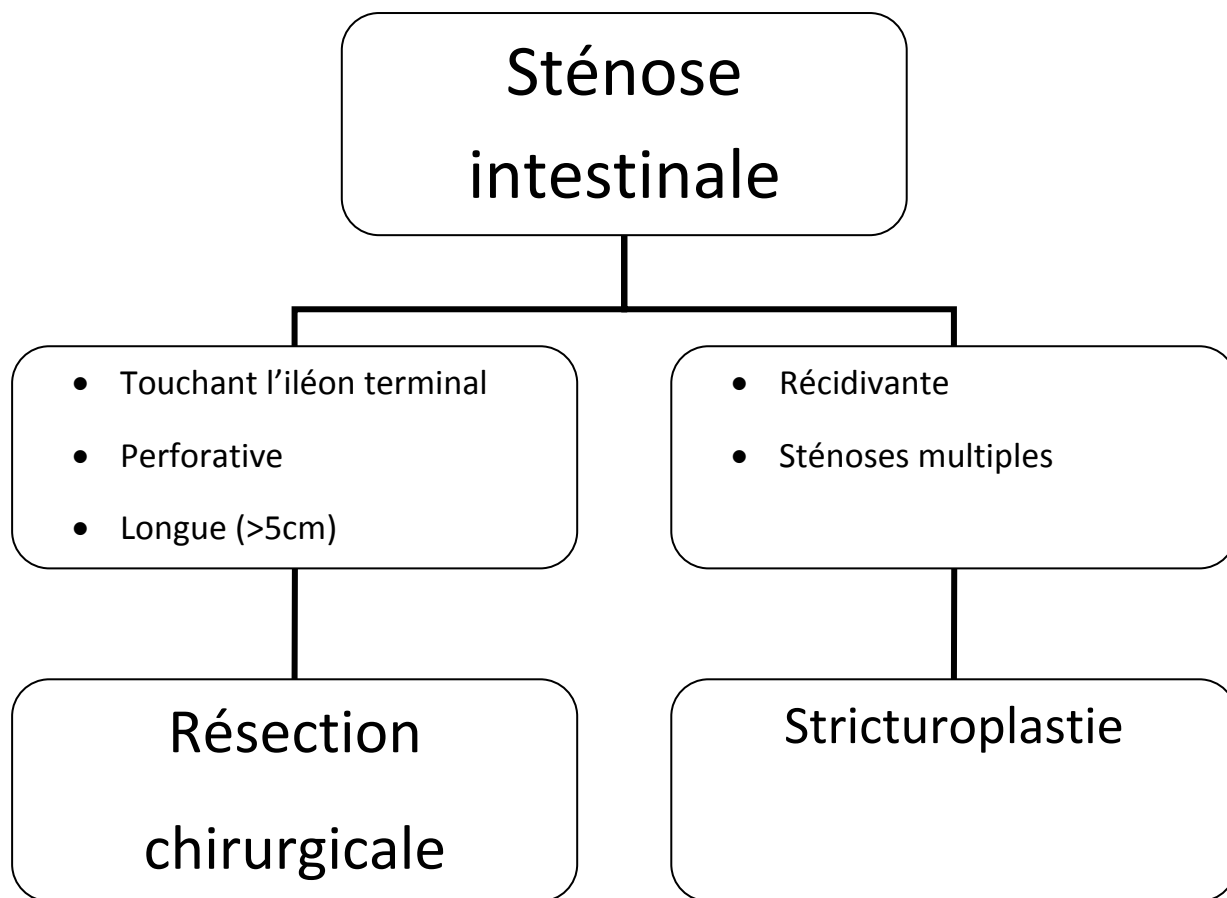
**Sténoses intestinales au cours de la maladie de Crohn :  
aspect épidémiologique, profil évolutif et prise en charge**

---

la stricturoplastie qu'en cas de sténoses espacées de plus de 20 centimètres, en plus des autres conditions déjà citées par les autres équipes.

❖ **Dans quel cas envisager les résections intestinales ou la stricturoplastie :**

La résection est le traitement de choix pour les lésions de l'iléon terminal, les lésions perforatives, pour les sténoses longues. Cependant dans les cas de sténoses multiples du grêle, lors d'une première intervention ou surtout lors d'une récurrence, cette technique peut être adaptée. La stricturoplastie donnerait en outre, la possibilité d'éviter une résection étendue de grêle, ou en cas de sténose survenant chez un malade déjà opéré et menacé d'un syndrome de grêle court à plus long terme [113].



**Figure n° 32:** traitements à envisager devant une sténose fibreuse selon ses caractéristiques

### **3.2 La Récidive postopératoire :**

La récurrence survient dans l'immense majorité des cas sur l'anastomose iléo-colique et l'intestin grêle sus-anastomotique. Si, endoscopiquement, 72 % des patients ont, un an après résection iléale, des lésions visibles [110], le taux actuariel de récurrence clinique est heureusement plus faible, ce qui explique probablement le taux nul de récurrence dans notre série, dont l'intervention majoritaire était la résection iléale avec anastomose iléo-iléale terminale. Dans une série récente [114] portant sur plus de 1900 patients avec MC, 71 % étaient opérés au moins une

## **Sténoses intestinales au cours de la maladie de Crohn : aspect épidémiologique, profil évolutif et prise en charge**

---

fois dans les dix ans suivant le diagnostic de MC. Une récurrence clinique était notée chez 33 % des patients à cinq ans et 44 % à dix ans. En analyse multivariée, les facteurs de risque indépendants de récurrence clinique étaient : le sexe féminin (risque relatif [RR] = 1,2), une localisation sur l'intestin grêle ou iléocolique (contre colorectal) (RR = 1,8), et l'existence d'une fistule périnéale (RR = 1,4). Dans une autre étude provenant de la même équipe mais portant uniquement sur 907 patients ayant eu une résection iléocœcale pour MC, deux facteurs de risque de récurrence étaient retrouvés : là encore une atteinte périnéale associée (RR = 1,6), mais aussi une première résection 50 cm (RR = 1,4) [115]. D'autres facteurs de risque possible de récurrence clinique après première résection chirurgicale pour MC ont été proposés [116]. Le rôle du tabac est actuellement bien démontré et impose de fortement suggérer au patient d'arrêter de fumer en cas de MC (opéré ou non). En revanche, d'autres facteurs sont plus discutables : il s'agit notamment de l'existence d'une forme perforante (contre une forme sténosante), de la technique d'anastomose (l'anastomose latéro-latérale ayant un rôle bénéfique mais non démontré par une étude randomisée), ou une longue histoire de MC préopératoire, qui serait aussi de mauvais pronostic. Enfin, il est admis que l'aspect endoscopique un an après l'intervention permet de prévoir le risque ultérieure de récurrence [110]. La fréquence de la récurrence postopératoire justifie bien-sûr de proposer un traitement prophylactique des rechutes. À ce jour, seul les dérivés aminosalicylés (type Pentasat) ont démontré une efficacité (certes modérée) pour la prévention des rechutes. Dans une étude récente, avec un suivi moyen d'environ trois ans, le taux de récurrence clinique était de 31 % dans le groupe traité contre 41 % dans le groupe témoin [117]. Enfin, sans qu'il n'y ait d'études contrôlées pour le démontrer, de plus en plus d'auteurs proposent de prescrire de l'azathioprine pour les formes considérées à haut risque de récurrence (deuxième résection intestinale, résection étendue 1 mètre).

## **Sténoses intestinales au cours de la maladie de Crohn : aspect épidémiologique, profil évolutif et prise en charge**

---

### **3.3 Les formes compliquées :**

#### **3.3.1 Les péritonites par perforation intestinale :**

Le plus souvent, la perforation siège sur l'iléon terminal au niveau d'une zone d'intestin malade, souvent associée à une sténose. Ceci justifie de réaliser de manière systématique une résection iléocæcale, emportant la perforation. En amont, la résection doit passer en zone saine macroscopique. Ensuite, il est préférable de ne pas réaliser d'anastomose et de terminer l'intervention par une iléocolostomie droite en canon de fusil dans la fosse iliaque droite. Ceci se justifie par le caractère septique de l'intervention qui augmente le risque de désunion anastomotique [118], mais aussi dans une moindre mesure par la méconnaissance de l'état du côlon sous-jacent. C'est la raison pour laquelle, deux à trois mois après la première intervention, avant de réaliser le rétablissement de continuité par voie élective iliaque droite, il est recommandée de faire un bilan d'extension de la maladie comprenant un transit de l'intestin grêle et une coloscopie.

#### **3.3.2 Les abcès intra-abdominaux :**

Ceux-ci sont la conséquence d'une perforation de l'intestin avec fistule borgne. C'est la raison pour laquelle un simple drainage de l'abcès ne suffit pas. Une résection iléocæcale est donc toujours nécessaire, suivie ou non d'une anastomose immédiate en fonction des conditions locales. En effet, s'il existe un abcès localisé dans la zone de résection iléocæcale, pour lequel le geste chirurgical évite toute inoculation septique du péritoine, il est tout à fait possible de faire une anastomose. En revanche, si l'abcès est ouvert en peropératoire, avec inoculation massive du champ, et existence de zones cruantées résiduelles en fin d'intervention, il faut préférer une stomie temporaire. En cas d'abcès diagnostiqué en préopératoire, il est possible de drainer celui-ci par voie percutanée sous contrôle échographique ou scannographique [119]. Ceci peut



### **Sténoses intestinales au cours de la maladie de Crohn : aspect épidémiologique, profil évolutif et prise en charge**

---

permettre alors d'envisager quelques semaines plus tard une intervention « à froid » avec anastomose immédiate dans l'idéal sous laparoscopie [120].

#### **3.3.3 Les hémorragies intestinales :**

Elles indiquent rarement une intervention chirurgicale en urgence [121]. La localisation exacte du siège du saignement est parfois difficile en préopératoire, mais peut-être aidée par une endoscopie per-opératoire qui localisera au mieux le segment à réséquer.

#### **3.3.4 Le tableau d'appendicite aiguë :**

Devant un tableau clinique évocateur d'appendicite aiguë, il est possible de découvrir en per-opératoire un appendice normal et une iléite terminale. Il est alors possible de ne rien faire ou de réaliser une simple appendicectomie qui semble préférable car il permet l'obtention d'une histologie. En ce qui concerne la résection iléocœcale, qui apparaît excessive pour la plupart des auteurs (pas de diagnostic, résection peut-être inutile, sacrifice de la valvule de Bauhin), une étude récente semble démontrer qu'elle pourrait être en fait la meilleure solution si le diagnostic macroscopique est quasi certain. En effet, dans ces formes révélatrices aiguës de maladie de Crohn iléale terminale, la récurrence symptomatique de la maladie iléale nécessitant à court terme une résection iléo-caecale semble être la règle (92 % des patients dans les trois ans) [122].

#### **3.3.5 Le syndrome obstructif :**

Les signes de gravité imposant la chirurgie d'urgence sont un pneumopéritoine, une pneumatose intestinale ou un épanchement diffus intra-abdominal. Dans les autres cas on essaiera d'attendre la levée spontanée de l'occlusion (avec une surveillance étroite), le cas échéant aidée d'une courte corticothérapie en l'absence de syndrome infectieux et d'abcès. Une

## **Sténoses intestinales au cours de la maladie de Crohn : aspect épidémiologique, profil évolutif et prise en charge**

---

fois l'occlusion levée, une bonne étude de la morphologie iléale et de l'histoire des réponses aux traitements médicaux antérieurs permettra de prendre la meilleure décision thérapeutique. Les suites opératoires d'une chirurgie programmée à froid sont en règle nettement meilleures que celles d'une intervention d'urgence.

### **VIII Cancer et dépistage :**

A ce jour la cancérisation (adénocarcinome) de lésions Crohniennes anciennes iléales reste une situation exceptionnelle, découverte souvent uniquement sur la pièce opératoire (l'intervention ayant été faite pour une obstruction). Cependant et à l'instar de ce qui est observé dans le côlon, on peut s'attendre à une diminution des interventions pour MC iléale et donc (des lésions chroniques à bas bruit restant en place plus longtemps) à une augmentation de fréquence. La surveillance du grêle enflammé devient progressivement conseillée dans les recommandations au même titre que celle du colon au cours d'une colite chronique. Des travaux doivent néanmoins être faits dans ce domaine pour établir la meilleure stratégie (évitant les irradiations diagnostiques excessives). Une étude rétrospective a suggéré que les malades avec cancer du grêle avaient reçu moins de 5-ASA que des témoins appariés sans cancer [123].

### **IX Les lésions associées :**

Les fistules, témoins habituel pour certaines équipes de chronicité de la sténose, quand elles sont symptomatiques, c'est-à-dire grêlo-coliques, pouvant entraîner un retentissement, elles constituent une indication formelle à la chirurgie avec unanimité des équipes. Pour les autres formes grêlo-grêliques, ou colo-colique, qui ne favorisent aucun retentissement sur le cours normal du transit elles peuvent être tolérées.

## **X Traitement d'entretien :**

L'indication et le choix d'un traitement de maintien de la rémission après la chirurgie doivent prendre en compte : 1) l'étendue de la résection intestinale, et surtout la longueur et la valeur fonctionnelle de l'intestin restant, avec pour corollaire, les conséquences d'une éventuelle nouvelle résection; 2) les facteurs de risque de récurrence (tabagisme, type de résection) ; 3) les contraintes et les risques du traitement envisagé. Ce dernier point pèse davantage dans cette situation que dans la stratégie de maintien de rémission induite par le traitement médical car les chances d'observer une rémission prolongée spontanée sont plus importantes et par conséquent, les risques d'engager inutilement un traitement prolongé sont plus élevés. De plus, deux études contrôlées randomisées récentes comparant azathioprine/6-mercaptopurine et dérivés salicylés n'ont pas montré d'avantage majeur d'un traitement sur l'autre, ainsi il n'y a donc pas de recommandations claires dans cette situation [124, 125]. Nous proposons l'attitude pratique de distinguer schématiquement 3 groupes de malades selon le risque et l'enjeu de la récurrence.

### ➤ **Groupe des malades à faible risque**

Ces malades ne justifient d'aucun traitement de maintien de la rémission. Ce groupe est représenté par les malades ayant subi une résection intestinale limitée (résection du grêle de moins de 50 cm ou résection de l'iléon terminal et du côlon droit), ne laissant persister aucune lésion décelable lors de l'intervention et pour lesquels l'enjeu d'une récurrence est acceptable. C'est le cas notamment après une première résection intestinale. Bien que cette attitude ne soit pas admise par tous, on peut proposer dans cette situation de réaliser une iléo-coloscopie systématique 6 mois après l'intervention. En l'absence de récurrence endoscopique ou en cas de lésions mineure (i,1 de la classification de Rutgeerts), l'abstention thérapeutique est maintenue

## **Sténoses intestinales au cours de la maladie de Crohn : aspect épidémiologique, profil évolutif et prise en charge**

---

et la surveillance sera par la suite clinique. En cas de récurrence endoscopique modérée (i,2), un traitement par mésalazine (2–3 g/j) est proposé. En cas de récurrence plus sévère (i,3 ou i,4), un traitement par azathioprine ou 6–mercaptopurine est proposé.

### ➤ **Groupe des malades à haut risque**

Il est représenté par les malades ayant eu une ou plusieurs résections laissant persister moins de 2 mètres d'intestin grêle (ou à défaut d'information sur la longueur de grêle restant, chez les patients ayant eu une résection cumulée de plus d'un mètre), et ayant de ce fait un syndrome de grêle court ou une menace de grêle court en cas de récurrence. Les patients ayant eu une résection plus limitée mais chez lesquels persistent des lésions jéjuno–iléales étendues appartiennent aussi à ce groupe. Chez ces patients, un traitement par azathioprine (2–2,5 mg/kg/j) ou 6–mercaptopurine (1–1,5 mg/kg/j) est classiquement proposé.

### ➤ **Groupe de malades à risque intermédiaire**

Il est constitué par un groupe hétérogène de patients, incluant les patients ayant eu deux résections intestinales en moins de 5 ans ou ceux gardant des lésions intestinales après la résection. Il n'y a pas de consensus sur l'indication et le choix du traitement pour ce groupe. Trois attitudes sont proposées : 1) ne pas engager de traitement dans l'immédiat et appliquer la surveillance endoscopique des malades à faible risque pour ajuster secondairement le traitement ; 2) proposer d'emblée un traitement par mésalazine (3–4 g/j) et utiliser l'azathioprine ou la 6–mercaptopurine en cas de récurrence endoscopique sévère; 3) appliquer d'emblée le traitement proposé pour le groupe à haut risque.

Dans tous les cas, l'arrêt du tabac doit être fortement encouragé.

## **XI Surveillance :**

Une sténose est toujours susceptible de récidiver, sur ce, guetter les sténoses est indispensable, mais ne pas hâter à demander des examens onéreux sans arguments cliniques. Bien que beaucoup de récurrences peuvent évoluer à bas bruit, mais vu que le caractère symptomatique est déterminant dans la conduite thérapeutique, et les images radiologiques de « récurrence radiologique » sont insuffisantes pour poser une indication thérapeutique, il faut savoir insister sur l'importance de l'expression clinique de la sténose, bien qu'elle appuyé par les arguments endoscopiques, biologiques, et radiologiques.

# Conclusion

## **Sténoses intestinales au cours de la maladie de Crohn : aspect épidémiologique, profil évolutif et prise en charge**

---

La survenue de sténoses iléales au cours de la maladie de Crohn est un problème fréquent et leur traitement diffère selon que la sténose est inflammatoire (corticothérapie) ou fibreuse (traitement endoscopique, chirurgie). De nouvelles techniques d'imagerie du grêle, notamment l'entéro-IRM, sont prometteuses quant à la caractérisation de la nature des sténoses, mais ne sont pour l'heure pas validées. Le risque de récurrence relativement élevé après traitement endoscopique ou chirurgical nécessite une prise en charge optimale au décours du geste, tant sur le plan de la surveillance, que sur la prescription d'un traitement de fond et d'un sevrage tabagique. A l'avenir, l'arsenal thérapeutique s'étoffera peut être de molécules à visée anti-fibrosantes, afin de prévenir le développement des sténoses.

# Annexes



**Annexe 1 : Fiche d'exploitation**

CHU Mohammed VI

Service de gastro-entérologie

**Fiche d'exploitation**

**Sténoses intestinales au cours de la maladie de Crohn  
Aspect épidémiologique, profil évolutif et prise en charge.**

Nom et prénom : .....

N° de dossier : .....

Age : .....

Sexe : Masculin  Féminin

**Motif de consultation :** .....

**ATCD :**

Familiaux de MICI : .....

Tabagisme passif : oui  non

Tabagisme actif : oui  non

Tabagisme avec sevrage : oui  non

Si oui, remontant à combien de temps : .....

Appendicectomie : oui  non

**Sténoses intestinales au cours de la maladie de Crohn :  
aspect épidémiologique, profil évolutif et prise en charge**

---

Autres : .....

**Signes cliniques associés :**

Syndrome de Koenig : oui  non

Diarrhée : oui  non

Douleurs : oui  non

Amaigrissement : oui  non

Syndrome sub-occlusif : oui  non

Masse abdominale : oui  non

Ecoulement : (fistule entéro-cutanée) oui  non

Syndrome rectal : faux besoin : oui  non

Emission de glaire : oui  non

Autres : .....

Age de diagnostic de la maladie de Crohn : .....

**Critères de diagnostic de la maladie :**

Cliniques : .....

Radiologiques : .....

Biologiques : .....

Endoscopiques : .....

Histologiques : .....

Evolutifs : .....

**Sténoses intestinales au cours de la maladie de Crohn :  
aspect épidémiologique, profil évolutif et prise en charge**

---

**La sténose :**

Inaugurale : oui  non

Si non :

Délai entre le diagnostic de la maladie de Crohn et de la sténose : .....

Traitement pris par le patient :

5 ASA

ATB Corticothérapie (budésouide)

Immunosuppresseurs

Azathioprine (Imurel)

6-mercaptopurine (Purinethol)

Méthotrexate

Anticorps monoclonaux anti-TNF-alpha (Infliximab)

Autres : Antalgiques :

Antispasmodiques :

Anti diarrhéiques :

Traitement de carence martiale :

**Le diagnostic de sténose :**

Endoscopique : .....

Transit de grêle : .....

Imagerie : .....

- Echographie : .....

**Sténoses intestinales au cours de la maladie de Crohn :  
aspect épidémiologique, profil évolutif et prise en charge**

---

-TDM.....

Rectoscopie :.....

**Diagnostic de l'origine Crohnienne :**

Faisceau d'argument : oui  non

Etude de la pièce : oui  non

**Caractères de la sténose :**

Nombre :.....

Inflammatoire  Fibreuse

Topographie :.....

**Les lésions associées :**

Topographie de la maladie de Crohn :.....

Fistules entéro-cutanées : oui  non

Lésions ano-péninéales : oui  non

Manifestations extradigestives : oui  non

Si oui, à déterminer :.....

**Activité de la maladie de Crohn au moment du diagnostic :**

CDAI\* :.....

**Traitement :**

**Sténoses intestinales au cours de la maladie de Crohn :  
aspect épidémiologique, profil évolutif et prise en charge**

---

Médical : oui  non

Chirurgical : oui  non

Si oui :

Chirurgie d'emblée : oui  non

Ou chirurgie après non réponse au traitement médical : oui  non

**Traitement d'entretien :**

5ASA :                      Immunosuppresseur :                      Anti-TNF alpha :                      Autres :

**Evolution immédiate** : .....

Complications post-opératoires :

Lâchage anastomotique  fistule sterco-purulente  Abscess pariétal  Autre :

**Evolution à distance :**

-Recul (délai) : .....

-Résultats : .....

**Récidive :**

-clinique : .....

-endoscopique : .....

**Suivi :**

Clinique : .....

Biologique : .....

Endoscopique : .....

**Sténoses intestinales au cours de la maladie de Crohn :  
aspect épidémiologique, profil évolutif et prise en charge**

---

**Annexe 2 : CDAI ou Indice de Best**

	J1	J2	J3	J4	J5	J6	J7	Somme	Coefficient multiplicateur	Total
<b>Nombre de selles liquides ou molles</b>									2	
<b>Douleurs Abdominales :</b>  <ul style="list-style-type: none"> <li>• Absente = 0, Légères = 1, moyennes = 2, intenses = 3</li> </ul>									2	
<b>Bien-être général :</b>  <ul style="list-style-type: none"> <li>• Bon = 0, Moyen = 2, Médiocre = 3, Mauvais = 4, Très mauvais = 5</li> </ul>									2	
<b>Autres manifestations :</b>										
<ul style="list-style-type: none"> <li>• Arthrites ou arthralgies</li> </ul>									20	
<ul style="list-style-type: none"> <li>• Iritis ou uvéite</li> </ul>									20	
<ul style="list-style-type: none"> <li>• Erythème noueux, pyoderma, aphtes buccaux</li> </ul>									20	
<ul style="list-style-type: none"> <li>• Fissures, fistules, abcès anal ou périrectal</li> </ul>									20	
<ul style="list-style-type: none"> <li>• Autre fistule intestinale</li> </ul>									20	

**Sténoses intestinales au cours de la maladie de Crohn :  
aspect épidémiologique, profil évolutif et prise en charge**

<ul style="list-style-type: none"> <li>• Fièvre (&gt; 38° dans la semaine)</li> </ul>										20	
<b>Traitement anti-diarrhéique</b> (lopéramine ou opiacés) <ul style="list-style-type: none"> <li>• Non = 0, Oui = 1</li> </ul>										30	
<b>Masse abdominale :</b> <ul style="list-style-type: none"> <li>• Absente =0, Douteuse = 1, Certaine =5</li> </ul>										10	
<b>Hématocrite* :</b> <ul style="list-style-type: none"> <li>• Homme : 47- Hématocrite</li> <li>• Femme : 42 - Hématocrite</li> </ul>										6	
<b>Poids* :</b> <ul style="list-style-type: none"> <li>• <math>100 \times (1 - \text{Poids actuel} / \text{Poids théorique})</math></li> </ul>											
* Le signe doit être conservé donc ajout ou soustraction											
										<b>TOTAL</b>	

Un CDAI inférieur à 150 correspond à une maladie de Crohn inactive, compris entre 150 et 450 à une maladie de Crohn active, supérieur à 450 à une maladie de Crohn sévère

**Sténoses intestinales au cours de la maladie de Crohn :  
aspect épidémiologique, profil évolutif et prise en charge**

---

**Annexe3: Classification de Vienne et de Montréal pour la maladie de Crohn**

	<b>Vienne</b>	<b>Montréal</b>
Age de diagnostic	A1 en dessous de 40 ans	A1 en dessous de 16 ans
	A2 au-delà de 40 ans	A2 entre 17 et 40 ans
		A3 au-delà de 40 ans
Localisation	L1 iléal	L1 iléal
	L2 colique	L2 colique
	L3 iléo-colique	L3 iléo-colique
	L4 atteinte digestive haute	L4 atteinte digestive haute isolée*
comportement	B1 non sténosant, non pénétrant	B1 non sténosant, non pénétrant
	B2 sténosant	B2 sténosant
	B3 pénétrant	B3 pénétrant
		Si Atteinte périanale : modifier le « t » par le « p »

\* L4 peut être ajoutée à L1-L2 si une atteinte gastro-intestinale haute est associée.



## Résumés

## **Résumé**

Nous avons effectué une étude rétrospective descriptive de 48 cas de sténoses intestinales au cours de la maladie de Crohn sur l'ensemble de 106 cas de maladie de Crohn suivis de l'année 2002 à l'année 2010 au service de gastro-entérologie du CHU Mohamed VI de Marrakech. Le but était de déterminer le profil épidémiologique, clinique et évolutif des sténoses intestinales au cours de la maladie de Crohn et leur prise en charge dans le service. L'âge moyen des patients ayant présenté une sténose au cours de la maladie de Crohn était 29,8 ans, avec des extrêmes de 17 et 58 ans. Le sexe ratio H/F était de 1,82. Les facteurs de risque étaient avec la même fréquence l'intoxication tabagique (31%), et les antécédents d'appendicectomie (31%), et en deuxième position, l'antécédent familial de MICI (4%). La sténose était surtout de localisation iléale étendue dans 34 cas (70%), de nature inflammatoire dans 26 cas (54%). Le diagnostic positif de sténose a été établi par l'entéro-IRM pour un cas. La coloscopie a contribué au diagnostic positif dans tous les cas où elle a été pratiquée. Le traitement a été chirurgical dans 32 cas (68%), et médical dans 16 cas (32%). La durée moyenne de suivi après prise en charge thérapeutique de la sténose intestinale a été de 19,1 mois. Aucun cas de récurrence symptomatique de SI durant cette période n'a été observé.

**Mots-clés** Sténoses intestinales - Maladie de Crohn - Complications - Maladie de Crohn sténosante

## **Summary**

We carried out a retrospective study of 48 cases of intestinal strictures in Crohn's disease over the entire 106 cases of Crohn's disease followed by the year 2002 to 2010 at the Gastroenterology Service Of Mohamed VI Hospital in Marrakesh. The aim was to determine the epidemiological, clinical and progressive intestinal strictures in Crohn's disease and their management in the service. Average age of patients with stenosis in Crohn's disease was 29.8 years, with extremes of 17 and 58 years. Sex ratio Male/Female was 1.82. Smoking (31%) and history of appendicectomy (31%) were ranked first as risk factors with same frequency, and second, the family history of IBD (4%). The stricture was mainly extended ileal localization in 34 cases (70%), inflammatory in nature in 26 cases (54%). The positive diagnosis of stenosis was established by the entero-MRI in one case. Colonoscopy has contributed to the positive diagnosis in all cases where it was performed. The treatment was surgical in 32 cases (66%), and medical in 16 cases (33%). The average duration of follow-up after therapeutic management of intestinal stenosis was 19.1 months. No case of symptomatic recurrence of SI during this period was observed.

**Key-Words** Intestinal stenosis- Crohn's disease - Complications - Stenosing Crohn's disease

## ملخص

أجرينا دراسة رجعية وصفية لثمانية و أربعون حالة تعاني من التضيق المعوي خلال داء الكروهن من مجموع 106 حالة كروهن تم تتبعها منذ سنة 2002 حتى سنة 2010 في مصلحة الجهاز الهضمي بالمستشفى الجامعي محمد السادس بمراكش وكان الهدف هو تهديد الخصائص الوبائية والسريرية وكيفية تطور ظاهرة التضيق المعوي خلال داء الكروهن وعلاجها داخل المصلحة. وكان متوسط عمر المرضى الذين يعانون من التضيق يناهز 29,8 سنة، لدى اعمار تتراوح بين 17 و 58 عاماً. ناهزت النسبة الجنسية ذكر/أنثى 1,82. وقد تمثلت عوامل الخطر بنفس الوثيرة في التدخين بنسبة (30%) وسابق إستئصال الزائدة الدودية بنسبة (30%)، ويأتي التاريخ العائلي لمرض إلتهاب الأمعاء في المرتبة الثانية بنسبة (4%). إختص التضيق الممتد المعوي الدقيق في 34 حالة (70%)، وقد كان ذات طبيعة التهابية في 26 حالة (54%). تم التشخيص الإيجابي بواسطة الرنين المغناطيسي المعوي في حالة وحيدة. وقد سهم التنظير القولوني في التشخيص الإيجابي لكل الحالات 28 (58%) التي تمت ممارسته فيها. تم العلاج بالجراحة لدى 32 حالة (66%)، و بالأدوية لدى 16 حالة (33%)، وكان متوسط مدة المتابعة بعد علاج التضيق المعوي 19,1 شهراً. لم تلاحظ أية حالة انتكاسة خلال هذه الفترة.

الكلمات الأساسية: التضيق المعوي - داء الكروهن - مضاعفات - داء الكروهن التضيق

# BIBLIOGRAPHIE

**Sténoses intestinales au cours de la maladie de Crohn :  
aspect épidémiologique, profil évolutif et prise en charge**

---

**1–Oberhuber G, Stangl P, Vogelsang H.**

Significant association of strictures and internal fistula formation in Crohn's disease. *Virchows Arch* 2000;437:293–297.

**2–Gasche C, Scholmerich J, Brynskov J.**

A simple classification of Crohn's disease: Report of the working party for the world congresses of gastroenterology, Vienna 1998.

*Inflamm Bowel Dis* 2000;6:8–15.

**3–Louis E, Collard A, Oger AF, Degroote E, El yafi FA, Belaiche J.**

Behaviour of Crohn's disease according to the Vienna classification: changing pattern over the course of the disease.

*Gut* 2001;49:777–782.

**4–Greenstein Aj, Lachmam P, Sachar D.**

Perforating and non-perforating indications for repeated operations in Crohn's disease: evidence for two clinical forms.

*Gut* 1988;29:588–592

**5–Cosnes J, Cattan S, Blain A, Beaugerie L, Carbonnel F, Parc R.**

Long-term evolution of disease behavior of Crohn's disease.

*Inflamm Bowel Dis* 2002;8:244–50.

**Sténoses intestinales au cours de la maladie de Crohn :  
aspect épidémiologique, profil évolutif et prise en charge**

---

**6–Yamamoto T, Allan Rn, Keighley Mr.**

Perforating ileocecal Crohn's disease does not carry a high risk of recurrence but usually re-presents as perforating disease.

Dis Colon Rectum 1999; 42: 519–24.

**7–Girodengo I., Barthet m., Desjeux a., s. Berdah.**

Facteurs de récurrence de la maladie de Crohn après traitement des sténoses intestinales.

Ann Chir 2001;126:296–301.

**8–Yamamoto t., Keighley M.R.B.**

Smoking and disease recurrence after operation for Crohn's disease.

*Br J Surg* 2000;87:398–404.

**9–Cottone m, Rosselli m, Orlando a, Oliva I, Puelo a, Cappello m.**

Smoking habits and recurrence in Crohn's disease.

Gastroenterology 1994;106:643–648.

**10–Duffy LC, Zielezny MA, Marschall JR.**

Cigarette smoking and risk of clinical relapse in patients with Crohn's disease.

Am Rev Prev M 1990;6:161–166.

**Sténoses intestinales au cours de la maladie de Crohn :  
aspect épidémiologique, profil évolutif et prise en charge**

---

**11–Sutherland LR, Ramcharan S, Bryant H.**

Effects of cigarette smoking on recurrence of Crohn's disease.

Gastroenterology 1990;98:1123–1128

**12–Cosnes J, Beaugerie L, Carbonnel F.**

Smoking cessation and the course of Crohn's disease: an intervention study.

Gastroenterology. 2001 Apr;120(5):1093–9.

**13–Mi Jin Kim MD, Yon Ho Choe MD.**

Change in the treatment strategy for pediatric Crohn's disease.

Korean J Pediatr. 2010 September; 53(9): 830–833.

**14–Xavier RJ, Podolsky DK.**

Unravelling the pathogenesis of inflammatory bowel disease.

2007;448(7152):427–34.

**7–Girodengo I, Barthet M, Desjeux A, Berdah S.**

Facteurs de récurrence de la maladie de Crohn après traitement des sténoses intestinales.

Ann Chir 2001;126:296–301.



**Sténoses intestinales au cours de la maladie de Crohn :  
aspect épidémiologique, profil évolutif et prise en charge**

---

**15–Russel MG, Dorant E, Brummer RJ, Van De Kruus M, Muris JW, Bergers JM.**

Appendicectomy and the risk of developing ulcerative colitis or Crohn's disease : result of a large case–control study

Gastroenterology 1997;113:377–382.

**16–Beaugerie L, Carrat F, Bouvier A, Brousse N, Carbonnel F, Colombel JF.**

Cohorte nationale CESAME (cancers et sur–risque associé aux maladies inflammatoires chroniques intestinales en France) : données démographiques et médicales 2004–2005 pour 20919 patients.

Gastroenterol Clin Biol 2006;30:A154.

**17–Cosnes J, Cattan S, Blain A, Beaugerie L, Carbonnel F, Parc R.**

Long–term evolution of disease behavior of Crohn's disease.

Inflamm Bowel Dis 2002;8(4):244–50.

**18–Louis E, Collard A, Oger Af, Degroote E, Aboul Nasr El Yafi Fa, Belaiche J.**

Behaviour of Crohn's disease according to the Vienna classification: changing pattern over the course of the disease.

Gut 2001;49(6):777–82.

**Sténoses intestinales au cours de la maladie de Crohn :  
aspect épidémiologique, profil évolutif et prise en charge**

---

**19–DALE F, BERG MD.**

Acute surgical emergencies in inflammatory bowel disease.

The American journal of surgery 2002;184:45–51.

**20–Coelho J, Soyer P, Pautrat K, Boudiaf M, Vahedi K, Reignier S, Valleur P.**

Prise en charge des sténoses iléales de maladie de Crohn

Gastroentérologie clinique et biologique 2009;33S:75–81.

**21–Hassan C, Cerro P, Zullo A, Spina C, Morini S.**

Computed tomography enteroclysis in comparison with ileoscopy in patients with Crohn's disease.

Int J Colorectal Dis 2003;18:121–125.

**22–Vogel J, Da Luz Moreira A, Baker M, Hammel J, Einstein D, Stocchi I.**

CT enterography for Crohn's disease: accurate preoperative diagnostic imaging

Dis Colon Rectum 2007;50:1761–1769.

**Sténoses intestinales au cours de la maladie de Crohn :  
aspect épidémiologique, profil évolutif et prise en charge**

---

**23–Colombel JF, Solem CA, Sandborn WJ, Booyaf EV, Loftus JR, Harmsen WS.**

Quantitative measurement and visual assessment of ileal Crohn's disease activity by computed tomography enterography: correlation with endoscopic severity and C reactive protein.

Gut 2006;55:1561–1567.

**24–Chiorean MV, Sandrasegaran K, Saxena R, Maglinte DD, Nakeeb A, Johnson CS.**

Correlation of CT enteroclysis with surgical pathology in Crohn's disease

Am J Gastroenterol 2007;102:2541–2550.

**25–Malagò R, Manfredi R, Benini I, D'alpaos G, Mucelli RP.**

Assessment of Crohn's disease activity in the small bowel with MR–enteroclysis:  
clinicoradiological correlations

Abdom Imaging 2008;33:669–675.

**26–Masselli G, Casciani E, Polettini E, Gualdi G.**

Comparison of MR enteroclysis with MR enterography and conventional enteroclysis in patients with Crohn's disease

Eur Radiol 2008;18:438–47.

**Sténoses intestinales au cours de la maladie de Crohn :  
aspect épidémiologique, profil évolutif et prise en charge**

---

**27–Negaard A, Paulsen V, Sandvik L, Berstad AE, Borthne A, Try K.**

A prospective randomized comparison between two MRI studies of the small bowel in Crohn's disease, the oral contrast method and MR enteroclysis

Eur Radiol 2007;17:2294–2301.

**28–Malinte DD.**

Capsule imaging and the role of radiology in the investigation of diseases of the small bowel.

Radiology 2005;236:763–7.

**29–Hoeffel C, Mulé S, Romaniuk B, Ladam–Marcus V, Bouché O, Marcus C.**

Advances in radiological imaging of gastrointestinal tumors

Critical Reviews in Oncology/Hematology 2009;69:153–167.

**30–Carmel G, Derek G, Jennifer NM, David M, Nasser A, Clare R, Joseph MM.**

MRI Small–Bowel Follow–Through: Prone Versus Supine Patient Positioning for Best Small–Bowel Distention and Lesion Detection

Am. J. Roentgenol. 2008;191:502–506.

**Sténoses intestinales au cours de la maladie de Crohn :  
aspect épidémiologique, profil évolutif et prise en charge**

---

**31–Jasper F, Martin JMW, Kasia AC, Erik MA, Peter DS, Jaap S.**

Dynamic Contrast–Enhanced MRI of the Bowel Wall for Assessment of Disease Activity in Crohn's Disease

Am. J. Roentgenol. 2006;186:1384–1392.

**32–Di Caro S, May A, Heine DG, Fini L, Landi B, Petruzzello L, Cellier C, Mulder CJ, Costamagna G, Ell C, Gasbarrini A**

DBEEuropean Study Group. The European experience with double–balloon enteroscopy: indications, methodology, safety, and clinical impact.

Gastrointest Endosc 2005;62(4):545–50.

**33–Sunada K, Yamamoto H, Kita H, Yano T, Sato H, Hayashi Y, Miyata T, Sekine Y, Kuno A, Iwamoto M, Ohnishi H, Ido K, Sugano K.**

Clinical outcomes of enteroscopy using the double balloon method for strictures of the small intestine.

World J Gastroenterol 2005; 11(7):1087–9.

**34–May A, Nachbar L, Ell C.**

Extraction of entrapped capsules from the small bowel by means of push and pull enteroscopy with the double balloon technique.

Endoscopy 2005;37(6):591–3.

**Sténoses intestinales au cours de la maladie de Crohn :  
aspect épidémiologique, profil évolutif et prise en charge**

---

**35–Claude E.**

The second european evidence based consensus

Clinics and Research in Hepatology and Gastroenterology 2011;35(5):340–343.

**36–Walker TR, Land ML, Kartashov A, Saslowsky TM, Lysterly DM, Boone JH, Rufo PA.**

Fecal lactoferrin is a sensitive and specific marker of disease activity in children and young adults with inflammatory bowel disease.

J Pediatr Gastroenterol Nutr. 2007;44:414–22.

**37–De Matos V, Russo PA, Cohen AB, Mamula P, Baldassano RN, Piccoli DA.**

Frequency and clinical correlations of granulomas in children with Crohn disease.

J Pediatr Gastroenterol Nutr. 2008; 46: 392–8.

**37–Seiderer J, Dambacher J, Leistner D, Tillack C, Glas J.**

Genotype–phenotype analysis of the CXCL16 p.Ala181Val polymorphism in inflammatory bowel disease.

Clinical immunology 2008;127(1):49–55.

**Sténoses intestinales au cours de la maladie de Crohn :  
aspect épidémiologique, profil évolutif et prise en charge**

---

**38–Bouhnik Y, De Saussure PH.**

Comment surveiller un patient atteint de maladie de Crohn ?

**39–Caprilli R, Gassull MA, Escher JC, Moser G, Munkholm P, Forbes A.**

European evidence based consensus on the diagnosis and management of Crohn's disease :  
special situations.

Gut 2006;55:36–58.

**40–Benoist S, Panis Y, Beaufour A, Bouhnik Y, Matuchansky C, Valleur P.**

Laparoscopic ileocecal resection in Crohn's disease : a case–matched comparison with open  
resection.

Surg Endosc 2003;17:814–8.

**41–Cazals–Hattem D.**

Aspects histologiques de la maladie de Crohn iléale

Journal de radiologie 2009;90(10):1381–1382.

**42–Piercecchi–Marti MD, Desjeux A, Liprandi A, Farisse J, Sastre B, Payan MJ.**

Maladie de Crohn et adénocarcinome du grêle Crohn's disease and small bowel adenocarcinoma.

La revue de Médecine Interne 2001;22(8):749–752.

**Sténoses intestinales au cours de la maladie de Crohn :  
aspect épidémiologique, profil évolutif et prise en charge**

---

**43–Boltin D, Levi Z, Halpern M, Fraser GM.**

Concurrent small bowel adenocarcinoma and carcinoid tumor in Crohn's disease Case report  
and literature review

Journal of Crohn's and Colitis doi:10.1016/j.crohns.2011.04.006

**44–John J, Murray MD, Clinic L.**

7 controversies in Crohn's disease

Baillière's Clinical Gastroenterology 1998;12(1):133–155.

**45– Gassull MA.**

Review article: the role of nutrition in the treatment of inflammatory bowel disease.

Aliment Pharmacol Ther 2004;20(4):79–83.

**46–Treton X, Stefanescu C, Attar A, Alves A, Zappa M, Bouhnik Y.**

Sténose iléale

Gastroentérologie Clinique et Biologique 2007 ;31(4):387–392.

**47–Otley A, Steinhart AH.**

Budesonide for induction of remission in Crohn's disease.



**Sténoses intestinales au cours de la maladie de Crohn :  
aspect épidémiologique, profil évolutif et prise en charge**

---

Cochrane Database Syst Rev 2005(4):CD000296.

**48– Travis SP, Stange EF, Lémann M, Oresland T, Chowers Y, Forbes A.**

European evidence based consensus on the diagnosis and management of Crohn's disease:  
current management

Gut 2006;55(1):16–35.

**49–Modigliani R, Mary JY, Simon JF, Cortot A, Soule JC, Gendre JP.**

Clinical, biological, and endoscopic picture of attacks of Crohn's disease. Evolution on  
prednisolone. Groupe d'Etude Therapeutique des Affections Inflammatoires Digestives.

Gastroenterology 1990 ;98:811–8.

**50–Marrache F, Gornet JM, Pacault V, Ben Hriz F, Allez M, Nachury M.**

Effet de l'infliximab au cours de la maladie de Crohn chez les patients ayant une sténose  
digestive.

Gastroenterol Clin Biol 2006;30:A188.

**51–Ardizzone S, Maconi G, Sampietro GM, Russo A, Radice E, Colombo E.**

**Sténoses intestinales au cours de la maladie de Crohn :  
aspect épidémiologique, profil évolutif et prise en charge**

---

Azathioprine and mesalamine for prevention of relapse after conservative surgery for Crohn's disease.

Gastroenterology 2004;127(3):730-40.

**52-Schreyer AG, Seitz J, Feuerbach S, Rogler G, Herfarth H.**

Modern imaging using computer tomography and magnetic resonance imaging for inflammatory bowel disease (IBD) AU1.

Inflamm Bowel Dis 2004;10:45-54.

**53-Bernstein CN, Greenberg H, Boulton I, Chubey S, Leblanc C, Ryner L.**

A prospective comparison study of MRI versus small bowel follow-through in recurrent Crohn's disease.

Am J Gastroenterol 2005;100:2493-502.

**54-Masselli G, Brizi GM, Parrella A, Minordi LM, Vecchioli A, Marano P.**

Crohn disease : magnetic resonance enteroclysis.

Abdom Imaging 2004;29:326-34.

**55- Koh DM, Miao Y, Chinn RJ, Amin Z, Zeegen R, Westaby D.**

MR imaging evaluation of the activity of Crohn's disease.

AJR Am J Roentgenol 2001;177:1325-32.

**Sténoses intestinales au cours de la maladie de Crohn :  
aspect épidémiologique, profil évolutif et prise en charge**

---

**56–Tréton X, Attar A, Bretagnol F, Stefanescu C, Setakhr V, Ferron M, Amiot A, Panis Y, Bouhnik Y.**

Traitement par anticorps anti-TNF des sténoses intestinales crohniennes symptomatiques avec indication chirurgicale : résultats d'une étude pilote prospective monocentrique

Gastroentérologie Clinique et Biologique 2009;33:97

**57– Hommes DW, Van Deventer SJ.**

Endoscopy in inflammatory bowel diseases.

Gastroenterology 2004;126:1561–73.

**58– Couckuyt H, Gevers AM, Coremans G, Hiele M, Rutgeerts P.**

Efficacy and safety of hydrostatic balloon dilatation of ileocolonic Crohn's strictures : a prospective longterm analysis.

Gut 1995;36:577–80.

**59– Blomberg B, Rolny P, Jarnerot G.**

Endoscopic treatment of anastomotic strictures in Crohn's disease.

Endoscopy 1991;23:195–8.

**Sténoses intestinales au cours de la maladie de Crohn :  
aspect épidémiologique, profil évolutif et prise en charge**

---

**60– Sabate JM, Villarejo J, Bouhnik Y, Allez M, Gornet JM, Vahedi K.**

Hydrostatic balloon dilatation of Crohn's strictures.

Aliment Pharmacol Ther 2003;18:409–13.

**61– Ramboer C, Verhamme M, Dhondt E, Huys S, Van Eygen K, Vermeire L. Endoscopic**

Treatment of stenosis in recurrent Crohn's disease with balloon dilation combined with local corticosteroid injection.

Gastrointest Endosc 1995;42(3):252–5.

**62– Brooker JC, Beckett CG, Saunders BP, Benson MJ.**

Long-acting steroid injection after endoscopic dilation of anastomotic Crohn's strictures may improve the outcome: a retrospective case series.

Endoscopy 2003;35(4):333–7.

**63– Blanchet E, Beau P.**

Efficacy of hydrostatic balloon dilatation of anastomotic Crohn's disease strictures].

Gastroenterol Clin Biol 2003;27(12):1105–9.

**Sténoses intestinales au cours de la maladie de Crohn :  
aspect épidémiologique, profil évolutif et prise en charge**

---

**64–Edward V, Loftus Jr.**

The role of endoscopy in the evaluation and management of intestinal strictures in inflammatory bowel disease.

Gut 2004;6(4):154–158.

**65– Couckuyt H, Gevers AM, Coremans G, Hiele M, Rutgeerts P.**

Efficacy and safety of hydrostatic balloon dilatation of ileocolonic Crohn's strictures: a prospective long term analysis.

Gut 1995;36(4):577–80.

**66–Sabate JM, Villarejo J, Bouhnik Y, Allez M, Gornet JM, Vahedi K.**

Hydrostatic balloon dilatation of Crohn's strictures.

Aliment Pharmacol Ther 2003;18(4):409–417.

**67–Matsubashi N, Nakajima A, Suzuki A, Akanuma M, Yazaki Y, Takazoe M.**

Nonsurgical strictureplasty for intestinal strictures in Crohn's disease: preliminary report of two cases.

Gastrointest Endosc 1997;45(2):176–8.

**Sténoses intestinales au cours de la maladie de Crohn :  
aspect épidémiologique, profil évolutif et prise en charge**

---

**68– Matsuhashi N, Nakajima A, Suzuki A, Yazaki Y, Takazoe M.**

Long-term outcome of nonsurgical strictureplasty using metallic stents for intestinal strictures in Crohn's disease.

Gastrointest Endosc 2000;51(3):343–5.

**69–Bouhnik Y, Bulois P, Vahedi K, Colombel JF, Lemann M.**

Extractible Polyurethane-covered Expandable Nitinol Stent (PCENS) in the treatment of intestinal strictures in Crohn's disease : preliminary report of seven cases.

Gastroenterology 2006;128(2):48–50.

**70–Beaugerie L, Carrat F, Bouvier A, Brousse N, Carbonnel F, Colombel JF.**

Cohort nationale CESAME (cancers et sur-risque associé aux maladies inflammatoires chroniques intestinales en France) : données démographiques et médicales 2004–2005 pour 20919 patients.

Gastroenterol Clin Biol 2006;30:A154.

**71–Fazio VW, Marchetti F, Church JM, Goldblum JR, Lavery IC, Hull TL.**

Effect of resection margins on the recurrence of Crohn's disease in the small bowel. A randomized controlled trial

Ann Surg 1996;224:563–573.

**Sténoses intestinales au cours de la maladie de Crohn :  
aspect épidémiologique, profil évolutif et prise en charge**

---

**72–Allan A, Andrews H, Hilton CJ, Keighley MRB, Allan RN, Alexander–Williams J.**

Segmental colonic resection is an appropriate operation for short skip lesions due to Crohn's disease in the colon.

World J Surg 1989;13:611–616.

**73–Higgins CS, Allan RN.**

Crohn's disease of the distal ileum.

Gut 1980;21: 933–940.

**74–Rutgeerts P, Geboes K, Vantrappen G, Kerremans R, Coenegrachts JL, Coremans G.**

Natural history of recurrent Crohn's disease at the ileocolonic anastomosis after curative surgery.

Gut 1984;25:665–672.

**75– Milsom JW, Hammerhofer KA, Böhm B, Marcello P, Elson P, Fazio VW.**

Prospective, randomized trial comparing laparoscopic vs. conventional surgery for refractory ileocolic Crohn's disease

Dis Colon Rectum 2001;44:1–8

**76–Ludwig KA, Milsom JW, Church JM, Fazio W**

Preliminary experience with laparoscopic intestinal surgery for Crohn's disease.

Am J Surg 1996;171:52–56.

**77–Reissman P, Salky BA, Pfeifer J, Edge M, Jagelman DG, Wexner SD.**

Laparoscopic surgery in the management of inflammatory bowel disease.

**Sténoses intestinales au cours de la maladie de Crohn :  
aspect épidémiologique, profil évolutif et prise en charge**

---

*Am J Surg* 1996;171:47-51.

**78-Dunker MS, Stiggelbout AM, Van Hogezaand RA, Ringers J, Griffioen G, Bemelman WA**

Cosmesis and body image after laparoscopic-assisted and open ileocolic resection for Crohn's disease.

*Surg Endosc* 1998;12:1334-1340.

**79-Meijerink WJH, Eijsbouts QAJ, Cuesta MA, Van Hogezaand RA, Meuwissen SG, Griffioen G.**

Laparoscopically assisted bowel surgery for inflammatory bowel disease.

*Surg Endosc* 1999;13:882-886

**80-Wu JS, Birnbaum EH, Kodner IJ, Fry RD, Read TE, Fleshman JW.**

Laparoscopic-assisted ileocolic resections in patients with Crohn's disease : are abscesses, phlegmons, or recurrent disease contrindications ?

*Surgery* 1997;122:682-689.

**81-Canin-Endres J, Salky B, Gattorno F, Edye M.**

Laparoscopically assisted intestinal resection in 88 patients with Crohn's disease.

*Surg Endosc* 1999;13:595-599.

**82-Hildebrandt U, Schiedeck T, Kreissler-Haag D, Lindemann W, Ecker KW, Bruch HP.**

Laparoscopically assisted surgery in Crohn's disease

*Zentralbt Chir* 1998;123:357-361.

**83-Hashemi M, Novell JR, Lewis AM.**

Side-to-side stapled anastomosis may delay recurrence in Crohn's disease.



**Sténoses intestinales au cours de la maladie de Crohn :  
aspect épidémiologique, profil évolutif et prise en charge**

---

Dis Colon Rectum 1998;41:1293–1296.

**84–Saint–Marc O, Tiret E, Vaillant JC, Frileux P, Parc R.**

Surgical management of internal fistulas in Crohn's disease.

J Am Coll Surg 1996;183:97–100.

**85–Schraut WH, Chapman C, Abraham S.**

Operative treatment of Crohn's ileocolitis complicated by ileosigmoid and ileovesical fistula.

Ann Surg 1988;207:48–51.

**86– Higgens CS, Keighley MRB, Allan RN.**

Impact of preoperative weight loss on postoperative morbidity.

J R Soc M 1981;74:571–575.

**87– Barbe L, Carbonnel F, Carrat F, Beaugerie L, Sezeur A, Gallot D.**

Effets de la nutrition artificielle préopératoire dans les résections intestinales pour maladie de Crohn.

Gastroentérol Clin Biol 1996;20:852–857.

**88–Irving MH, Allan RN, Keighley MRB, Alexander–Williams J.**

The management of surgical complications in Crohn's disease—abcess and fistula

Inflammatory bowel diseases 1990;20:489–500.

**89–Bennet CL, Stryker SJ, Ferreira R, Adams J, Beart RW.**

**Sténoses intestinales au cours de la maladie de Crohn :  
aspect épidémiologique, profil évolutif et prise en charge**

---

The learning curve for laparoscopic colorectal surgery. Preliminary results from a prospective analysis of 1 194 laparoscopic-assisted colectomies

Arch Surg 1997;132:41-44.

**90-Panis Y.**

Coelioscopie et pathologie colorectale bénigne.

*J Chir* 2000;135:261-267.

**91-Fell JM.**

Control of systemic and local inflammation with transforming growth factor beta containing formulas *JPENJ*

Parenter Enteral Nutr. 2005;29(4):126-128.

**92-Vahedi K, Bouhnik Y.**

Traitement endoscopique des sténoses intestinales au cours de la maladie de Crohn

Lettre de l'Hépatogastroentérologue 2003;4:24-36.

**93-Couckuyt H, Gevers AM, Coremans G, Hiele M, Rutgeerts P.**

Efficacy and safety of hydrostatic balloon dilatation of ileocolonic Crohn's strictures: a prospective long term analysis

Gut 1995; 36:577-580.

**Sténoses intestinales au cours de la maladie de Crohn :  
aspect épidémiologique, profil évolutif et prise en charge**

---

**94–Dhillon S, Loftus E, Tremaine W.**

The natural history of surgery for Crohn's disease in a population-based cohort from Olmsted Country, Minnesota.

Am J Gastroenterol 2005;100:S-305.

**95–Weston LA, Roberts PL, Schoetz DJ, Collier JA, Murray JJ, Rusin LC.**

Ileocolic resection for acute presentation of Crohn's disease of the ileum.

Dis Colon Rectum 1996;39:841-6.

**96–Kim NK, Senagore AJ, Luchtefeld MA, MacKeigan JM, Mazier WP, Belknap K.**

Long-term outcome after ileocecal resection for Crohn's disease.

Am Surg 1997;63:627-33.

**98–Caprilli R, Gassull MA, Escher JC, Moser G, Munkholm P, Forbes A.**

European evidence based consensus on the diagnosis and management of Crohn's disease :  
special situations.

Gut 2006;55:36-58.

**Sténoses intestinales au cours de la maladie de Crohn :  
aspect épidémiologique, profil évolutif et prise en charge**

---

**99–Benoist S, Panis Y, Beaufour A, Bouhnik Y, Matuchansky C, Valleur P.**

Laparoscopic ileocecal resection in Crohn's disease : a case–matched comparison with open resection.

Surg Endosc 2003;17:814–8.

**100–Rutgeerts P, Geboes K, Vantrappen G, Kerremans R, Coenegrachts JL, Coremans G.** Natural history of recurrent Crohn's disease at the ileocolonic anastomosis after curative surgery.

Gut 1984; 25: 665–72.

**101–Assche V, Vermeire S, Rutgeerts P.**

Endoscopic therapy of strictures in Crohn's disease

Inflammatory Bowel Disease 2007;13(3):356–358.

**02– Yamamoto T.**

Factors affecting recurrence after surgery for Crohn's disease.

World J Gastroenterol 2005;11:3971–9.

**103–Bizid S, Mohamed G, Ben Abdallah H, Fekih M, Abdelli N, Bouali R.**

Efficacité de la dilatation hydrostatique des sténoses au cours de la maladie de Crohn

Gastroentérologie Clinique et biologique 2009 ;33(3):101–106.

**Sténoses intestinales au cours de la maladie de Crohn :  
aspect épidémiologique, profil évolutif et prise en charge**

---

**104–Alves A, Panis Y, Bouhnik Y, Pocard M, Vicaut E, Valleur P.**

Risk factors for intraabdominal septic complications after a first ileocecal resection for Crohn's disease: a multivariate analysis in 161 consecutive patients.

Dis Colon Rectum 2007;50:331–6.

**105–Cosnes J, Nion–Larmurier I, Beaugerie L, Afchain P, Tiret E, Gendre JP.**

Impact of the increasing use of immunosuppressants in Crohn's disease on the need for intestinal surgery.

Gut 2005;54:237–41.

**106– Weston LA, Roberts PL, Schoetz DJ, Jr., Collier JA, Murray JJ, Rusin LC.**

Ileocolic resection for acute presentation of Crohn's disease of the ileum. *Dis Colon Rectum* 1996;39(8):841–6.

**107–Kim NK, Senagore AJ, Luchtefeld MA, MacKeigan JM, Mazier WP, Belknap K.**

Long-term outcome after ileocecal resection for Crohn's disease.

Am Surg 1997;63(7):627–33.

**108–Travis SP, Stange EF, Lemann M, Oresland T, Chowers Y, Forbes A.**

European evidence based consensus on the diagnosis and management of Crohn's disease: current management.

Gut 2006;55(1):16–35.

**Sténoses intestinales au cours de la maladie de Crohn :  
aspect épidémiologique, profil évolutif et prise en charge**

---

**109–Tabet J, Hong D, Kim CW, Wong J, Goodacre R, Anvari M.**

Laparoscopic versus open bowel resection for Crohn's disease.

Can J Gastroenterol 2001;15:237–42.

**110–Rutgeerts P, Geboes K, Vantrappen G, Kerremans R, Coenegrachts JL, Coremans G.** Natural history of recurrent Crohn's disease at the ileocolonic anastomosis after curative surgery.

Gut 1984;25:665–72.

**111–Ferrante M, de Hertogh G, Hlavaty T, D'Haens G, Penninckx F, D'Hoore A, et coll.**

The value of myenteric plexitis to predict early postoperative Crohn's disease recurrence.

Gastroenterology 2006 ;130:1595–606.

**112–Thompson JS, Iyer KR, DiBaise JK, Young RL, Brown CR, Langnas AN.**

Short bowel syndrome and Crohn's disease.

J Gastrointest Surg 2003;7(8):1069–72.

**113–Dietz DW, Laureti S, Strong SA et coll.**

Safety and long-term efficacy of strictureplasty in 314 patients with obstructing small bowel Crohn's disease.

J Am Coll Surg 2001;192:330–7.

**Sténoses intestinales au cours de la maladie de Crohn :  
aspect épidémiologique, profil évolutif et prise en charge**

---

**114–Bernell O, Lapidus A, Hellers G.**

Risks factors for surgery and postoperative recurrence in Crohn's disease.

Ann Surg 2000;231:38–45.

**115–Bernell O, Lapidus A, Hellers G.**

Risks factors for surgery and recurrence in 907 patients with primary ileocaecal Crohn's disease.

Br J Surg 2000;87:1697–1701.

**116–Borley NR, Mortensen NJ, Jewell DP.**

Preventing postoperative recurrence of Crohn's disease.

Br J Surg 1997;84:1493–1502.

**117–McLeod RS, Wolff BG, Steinhart AH, Carryer PW, O'Rourke K, Andrews DF.**

Prophylactic mesalamine treatment decreases postoperative recurrence of Crohn's disease.

Gastroenterology 1995;109:404–413.

**118–Post S, Betzler M, von Ditfurth B, Schurmann G, Kuppers P, Herfarth C.**

Risks of intestinal anastomoses in Crohn's disease.

Ann Surg 1991;213:37–42.

**119– Nanakawa S, Takahashi M, Tagaki K.**

Role of computed tomography in management of patients with Crohn's disease.

Clin Imaging 1993;17:193–196.

**Sténoses intestinales au cours de la maladie de Crohn :  
aspect épidémiologique, profil évolutif et prise en charge**

---

**120–Wu JS, Birnbaum EH, Kodner IJ, Fry RD, Read TE, Fleshman JW.**

Laparoscopic–assisted ileocolic resections in patients with Crohn's disease : are abscesses, phlegmons, or recurrent disease contraindications ?

Surgery 1997;122:682–689.

**121–Robert JR, Sachar DB, Greenstein AJ.**

Severe gastrointestinal hemorrhage in Crohn's disease.

Ann Surg 1991;213:207–211.

**122–Weston LA, Roberts PL, Schoetz DJ, Collier JA, Murray JJ, Rusin LC.**

Ileocolic resection for acute presentation of Crohn's disease of the ileum.

Dis Colon Rectum 1996;39:841–846.

**123–Mortensen NJM, Ritchie JK, Hawley PY, Todd IP, Lennard–Jones JE.**

Surgery for acute Crohn's colitis : results and long term follow–up.

Br J Surg 1984;71:783–784.

**124–Ardizzone S, Maconi G, Sampietro GM, Russo A, Radice E, Colombo E.**

Azathioprine and mesalamine for prevention of relapse after conservative surgery for Crohn's disease.

Gastroenterology 2004;127(3):730–40.



**Sténoses intestinales au cours de la maladie de Crohn :  
aspect épidémiologique, profil évolutif et prise en charge**

---

**125–Hanauer SB, Korelitz BI, Rutgeerts P, Peppercorn MA, Thisted RA, Cohen RD.**

Postoperative maintenance of Crohn's disease remission with 6–mercaptopurine, mesalamine, or placebo: a 2–year trial.

Gastroenterology 2004;127(3):723–9.



\_\_\_\_\_

•

•

•

•

•

••

•

•





جامعة القاضي عياض  
كلية الطب و الصيدلة  
مراكش

أطروحة رقم 126

سنة 2011

## التضييق المعوي خلال داء الكروهن : خصائصه الوبائية، تطوره و علاجه

الأطروحة

قدمت ونوقشت علانية يوم .../.../2011

من طرف

الآنسة **غزلان اليدري**

المزداة في 17 فبراير 1985 بمراكش

لنيل شهادة الدكتوراه في الطب

الكلمات الأساسية:

التضييق المعوي – داء الكروهن – مضاعفات – داء الكروهن التضيقي

اللجنة

الرئيس

السيد **ع. صدقي**

أستاذ في الفحص بالأشعة

المشرف

السيدة **خ. اكراتي**

أستاذة في أمراض الجهاز الهضمي

السيدة **ب. بلعبيدية**

أستاذة في التشريح المرضي

الحكام

السيد **ع. لوزي**

أستاذ مبرز في الجراحة العامة

السيدة **ل. السعدوني**

أستاذة مبرزة في الطب الباطني