



UNIVERSITE CADI AYYAD
FACULTE DE MEDECINE ET DE PHARMACIE
MARRAKECH

ANNEE 2010

THESE N° 76

Les lithiases de la voie biliaire principale « A propos de 120 cas »

THESE

PRESENTEE ET SOUTENUE PUBLIQUEMENT LE 5/5/2010

PAR

Mlle. **Fatima Ez-zahra EL MANGAD**

Née le 27 Novembre 1983 à Ouirgane


POUR L'OBTENTION DU DOCTORAT EN MEDECINE

MOTS CLES

Lithiase – voie biliaire principale – traitement.

JURY

Mr. A. ELIDRISSI DAFALI.	Professeur de chirurgie générale	PRESIDENT
Mr. R. BENELKHAJAT	Professeur agrégé de chirurgie générale	RAPPORTEUR
Mr. K. KRATI	Professeur de gastro-entérologie	} JUGES
Mr. A. LOUZI	Professeur agrégé de chirurgie générale	
Mm. L. CHABAA	Professeur agrégée de biochimie	



Au moment d'être admis à devenir membre de la profession médicale, je m'engage solennellement à consacrer ma vie au service de l'humanité.

Je traiterai mes maîtres avec le respect et la reconnaissance qui leur sont dus.

Je pratiquerai ma profession avec conscience et dignité. La santé de mes malades sera mon premier but.

Je ne trahirai pas les secrets qui me seront confiés.

Je maintiendrai par tous les moyens en mon pouvoir l'honneur et les nobles traditions de la profession médicale.

Les médecins seront mes frères.

Aucune considération de religion, de nationalité, de race, aucune considération politique et sociale, ne s'interposera entre mon devoir et mon patient.

Je maintiendrai strictement le respect de la vie humaine dès sa conception.

Même sous la menace, je n'userai pas mes connaissances médicales d'une façon contraire aux lois de l'humanité.

Je m'y engage librement et sur mon honneur.

Déclaration Genève, 1948.

UNIVERSITE CADI AYYAD
FACULTE DE MEDECINE ET DE PHARMACIE
MARRAKECH

Doyen Honoraire

: Pr. Badie-Azzamann MEHADJI

ADMINISTRATION

Doyen

: Pr. Abdelhaq ALAOUI YAZIDI

Vice doyen

: Pr. Ahmed OUSEHAL

Secrétaire Général

: Mr. Azzeddine EL HOUDAIGUI

PROFESSEURS D'ENSEIGNEMENT SUPERIEUR

ABBASSI	Hassan	Gynécologie-Obstétrique A
AIT BENALI	Said	Neurochirurgie
ALAOUI YAZIDI	Abdelhaq	Pneumo-phtisiologie
ABOUSSAD	Abdelmounaim	Néonatalogie
BELAABIDIA	Badia	Anatomie-Pathologique
BOUSKRAOUI	Mohammed	Pédiatrie A

Les lithiases de la voie biliaire principale (A propos de 120 cas)

EL HASSANI	Selma	Rhumatologie
EL IDRISSE DAFALI	My abdelhamid	Chirurgie Générale
ESSADKI	Omar	Radiologie
FIKRY	Tarik	Traumatologie- Orthopédie A
FINECH	Benasser	Chirurgie – Générale
KISSANI	Najib	Neurologie
KRATI	Khadija	Gastro-Entérologie
LATIFI	Mohamed	Traumato – Orthopédie B
MOUTAOUAKIL	Abdeljalil	Ophtalmologie
OUSEHAL	Ahmed	Radiologie
RAJI	Abdelaziz	Oto-Rhino-Laryngologie
SARF	Ismail	Urologie
SBIHI	Mohamed	Pédiatrie B
SOUMMANI	Abderraouf	Gynécologie-Obstétrique A
TAZI	Imane	Psychiatrie

PROFESSEURS AGREGES

ABOULFALAH	Abderrahim	Gynécologie – Obstétrique B
AMAL	Said	Dermatologie
AIT SAB	Imane	Pédiatrie B
ASRI	Fatima	Psychiatrie
ASMOUKI	Hamid	Gynécologie – Obstétrique A
AKHDARI	Nadia	Dermatologie
BENELKHAÏAT BENOMAR	Ridouan	Chirurgie – Générale
BOUMZEBRA	Drissi	Chirurgie Cardiovasculaire
CHABAA	Laila	Biochimie
DAHAMI	Zakaria	Urologie
EL FEZZAZI	Redouane	Chirurgie Pédiatrique
ELFIKRI	Abdelghani	Radiologie
EL HATTAOUI	Mustapha	Cardiologie
ESSAADOUNI	Lamiaa	Médecine Interne
ETTALBI	Saloua	Chirurgie – Réparatrice et plastique
GHANNANE	Houssine	Neurochirurgie
LOUZI	Abdelouahed	Chirurgie générale
OULAD SAIAD	Mohamed	Chirurgie pédiatrique
MAHMAL	Lahoucine	Hématologie clinique
MANSOURI	Nadia	Chirurgie maxillo-faciale Et stomatologie
MOUDOUNI	Said mohammed	Urologie
NAJEB	Youssef	Traumato – Orthopédie B
LMEJJATTI	Mohamed	Neurochirurgie
SAMKAOUI	Mohamed Abdenasser	Anesthésie– Réanimation
SAIDI	Halim	Traumato – Orthopédie A
TAHRI JOUTEI HASSANI	Ali	Radiothérapie
YOUNOUS	Said	Anesthésie–Réanimation

PROFESSEURS ASSISTANTS

ABKARI	Imad	Traumatologie-orthopédie B
ABOU EL HASSAN	Taoufik	Anesthésie - réanimation
ABOUSSAIR	Nisrine	Génétique
ADERDOUR	Lahcen	Oto-Rhino-Laryngologie
ADMOU	Brahim	Immunologie
AGHOUTANE	El Mouhtadi	Chirurgie – pédiatrique
AIT BENKADDOUR	Yassir	Gynécologie – Obstétrique A
AIT ESSI	Fouad	Traumatologie-orthopédie B
ALAOUI	Mustapha	Chirurgie Vasculaire périphérique
AMINE	Mohamed	Epidémiologie - Clinique
AMRO	Lamyae	Pneumo - phtisiologie
ARSALANE	Lamiae	Microbiologie- Virologie
ATMANE	El Mehdi	Radiologie
BAHA ALI	Tarik	Ophtalmologie
BASRAOUI	Dounia	Radiologie
BASSIR	Ahlam	Gynécologie – Obstétrique B
BENCHAMKHA	Yassine	Chirurgie réparatrice et plastique
BEN DRISS	Laila	Cardiologie
BENHADDOU	Rajaa	Ophtalmologie

Les lithiases de la voie biliaire principale (A propos de 120 cas)

BENJILALI	Laila	Médecine interne
BENZAROUEL	Dounia	Cardiologie
BOUCHENTOUF	Rachid	Pneumo-phtisiologie
BOUKHANNI	Lahcen	Gynécologie – Obstétrique B
BOURROUS	Monir	Pédiatrie A
BSSIS	Mohammed Aziz	Biophysique
CHAFIK	Aziz	Chirurgie Thoracique
CHAFIK	Rachid	Traumatologie-orthopédie A
CHAIB	Ali	Cardiologie
CHERIF IDRISSE EL GANOUNI	Najat	Radiologie
DIFFAA	Azeddine	Gastro - entérologie
DRAISS	Ghizlane	Pédiatrie A
DRISSI	Mohamed	Anesthésie -Réanimation
EL ADIB	Ahmed rhasane	Anesthésie-Réanimation
EL ANSARI	Nawal	Endocrinologie et maladies métaboliques
EL BARNI	Rachid	Chirurgie Générale
EL BOUCHTI	Imane	Rhumatologie
EL BOUIHI	Mohamed	Stomatologie et chirurgie maxillo faciale
EL HAOURY	Hanane	Traumatologie-orthopédie A

Les lithiases de la voie biliaire principale (A propos de 120 cas)

EL HOUDZI	Jamila	Pédiatrie B
EL JASTIMI	Said	Gastro-Entérologie
EL KARIMI	Saloua	Cardiologie
EL MANSOURI	Fadoua	Anatomie - pathologique
HAJJI	Ibtissam	Ophtalmologie
HAOUACH	Khalil	Hématologie biologique
HERRAG	Mohammed	Pneumo-Phthysiologie
HERRAK	Laila	Pneumo-Phthysiologie
HOCAR	Ouafa	Dermatologie
JALAL	Hicham	Radiologie
KAMILI	El ouafi el aouni	Chirurgie – pédiatrique générale
KHALLOUKI	Mohammed	Anesthésie-Réanimation
KHOUCHANI	Mouna	Radiothérapie
KHOULALI IDRISSE	Khalid	Traumatologie-orthopédie
LAGHMARI	Mehdi	Neurochirurgie
LAKMICH	Mohamed Amine	Urologie
LAOUAD	Inas	Néphrologie
MADHAR	Si Mohamed	Traumatologie-orthopédie A
MANOUDI	Fatiha	Psychiatrie
MAOULAININE	Fadlmrabihrabou	Pédiatrie (Néonatalogie)

Les lithiases de la voie biliaire principale (A propos de 120 cas)

MOUFID	Kamal	Urologie
NARJIS	Youssef	Chirurgie générale
NEJMI	Hicham	Anesthésie - Réanimation
NOURI	Hassan	Oto-Rhino-Laryngologie
OUALI IDRISSE	Mariem	Radiologie
QACIF	Hassan	Médecine Interne
QAMOUSS	Youssef	Anesthésie - Réanimation
RABBANI	Khalid	Chirurgie générale
SAMLANI	Zouhour	Gastro - entérologie
SORAA	Nabila	Microbiologie virologie
TASSI	Noura	Maladies Infectieuses
ZAHLANE	Mouna	Médecine interne
ZAHLANE	Kawtar	Microbiologie virologie
ZOUGAGHI	Laila	Parasitologie –Mycologie



REMERCIEMENTS

A NOTRE MAITRE ET PRESIDENT DE THESE
Monsieur le Professeur A. ELIDRISSI DAFALI
Professeur de chirurgie générale

Vous nous avez fait l'honneur d'accepter de siéger à la présidence de notre jury de cette thèse.

Nous avons pu apprécier vos grandes qualités humaines et professionnelles, la richesse et la clarté de vos connaissances qui font de vous un maître estimé par tous.

Veillez recevoir chère Maître, l'expression de notre respect et de notre considération.

A NOTRE MAITRE ET RAPPORTEUR DE THESE
Monsieur le Professeur R. BENELKHAÏAT
Professeur agrégé de chirurgie générale

Vous nous avez fait l'honneur de nous confier le sujet de cette thèse. Nous vous remercions vivement d'avoir dirigé ce travail sans jamais épargner aucun effort pour nous guider dans le chemin sinueux de la recherche.

Sans votre Clairvoyance, vos corrections méticuleuses, ce travail n'aurait pu être mené dans des conditions favorables.

Nous n'oublierons jamais la gentillesse et la disponibilité dont vous avez fait preuve en nous accueillant en toutes circonstances.

Veillez cher Maître, trouver dans ce travail l'expression de notre grande estime et nos sentiments les plus sincères.

A NOTRE MAITRE ET JUGE DE THESE

Madame Le Professeur K. KRATI

Professeur de gastro-entérologie

*Nous vous remercions de nous avoir fait l'honneur d'accepter de faire partie de notre jury de thèse.
Qu'il nous soit permis, Madame, de vous exprimer toute notre reconnaissance et notre estime.*

A NOTRE MAITRE ET JUGE DE THESE

Monsieur Le Professeur A. LOUZI

Professeur de chirurgie générale

*Votre spontanéité, votre compétence pratique, vos qualités humaines et professionnelles, votre simplicité,
votre gentillesse, votre générosité, et bien d'autres qualités nous ont particulièrement touchés.*

Veuillez trouver ici l'expression de notre profonde gratitude et vive reconnaissance.

A NOTRE MAITRE ET JUGE DE THESE

Madame Le Professeur L. CHABAA

Professeur de biochimie

*Nous vous remercions pour le privilège que vous nous avez accordé en siégeant parmi ce jury.
Veuillez trouver dans ce travail, l'expression de notre profond respect.*

A DR R. JGOUNI, Résident en chirurgie générale

Que ce travail soit le témoignage de mes estimés et ma reconnaissance envers votre précieuse aide.

Que Dieu vous accorde santé et longue vie.

*A tout le personnel du service de chirurgie générale de l'Hôpital Ibn Tofaïl en particulier Mme
Malika et la secrétaire Sanaa, à tout le corps enseignant et administratif de la faculté de Médecine et de
Pharmacie à Marrakech.*

*A toute personne ayant contribué, de près ou de loin, à la réalisation de ce travail et que j'ai
omis, involontairement, de citer.*

Merci



ABBREVIATIONS

LV	: lithiase vésiculaire
VBP	: voie biliaire principale
LVBP	: lithiase de la voie biliaire principale
LR	: lithiase résiduelle
VBIH	: voies biliaires intra-hépatiques
VBEH	: voies biliaires extra-hépatiques
TP	: temps de prothrombine
TCK	: temps de céphaline Kaolin
ASP	: radiographie de l'abdomen sans préparation
CIV	: cholangiographie intra-veineuse
CTH	: cholangiographie trans-hépatique
UIV	: urographie intra-veineuse
CPRE	: cholangio-pancréatographie rétrograde endoscopique
CRE	: cholangiographie rétrograde endoscopique
CPIRM	: la cholangio-pancréatographie IRM
ABD	: anastomose biliodigestive
ACD	: anastomose cholédochooduodénale
ACDLL	: anastomose cholédochooduodénale latéro-latérale
ACDTL	: anastomose cholédochooduodénale término-latérale.
ACJ	: anastomose cholédochojéjunale
CPO	: cholangiographie peropératoire
DK	: drain de kehr
ETC	: extraction trans-cystique
ETCH	: extraction trans-cholédocienne
LEC	: lithotricie extra-corporelle
SE	: sphinctérotomie endoscopique

SOC : sphinctérotomie Oddienne chirurgicale

SOE : sphinctérotomie Oddienne endoscopique



PLAN

<u>Introduction</u>	1
<u>Patients et méthodes</u>	3
<u>Résultats et analyse</u>	5
I. Epidémiologie :.....	6
1. Fréquence :.....	6
2. Répartition en fonction de l'âge :.....	6
3. Répartition en fonction du sexe :.....	7
4. Facteurs associés :.....	8
II. Diagnostic positif :	9
1. Stratégie diagnostique :.....	9
2. Critères prédictifs :.....	9
2-1. Critères cliniques :.....	9
2-2. Critères biologiques	10
2-3. Critères échographiques	10
3. Autres examens complémentaires :.....	14
III. Aspects thérapeutiques :.....	18
1. Préparation des malades.....	18
2. Le traitement chirurgical.....	18
2-1. Anesthésie.....	18
2-2. Laparotomie.....	18
2-2-1. Voie d'abord :.....	18
2-2-2. Exploration per-opératoire :.....	18
2-2-3. Désobstruction de la VBP :.....	19
2-2-4. Rétablissement du flux biliaire :.....	20
2-2-5. Drainage sous hépatique et/ou abdominal.....	22

2-2-6. Fermeture de la paroi.....	22
2-3. Sphinctérotomie endoscopique :.....	22
2-4. Traitement laparoscopique de la VBP.....	22
IV. Evolution :.....	28
1. Durée moyenne du séjour :.....	28
2. La mortalité :.....	28
3. La morbidité :.....	28
4. La lithiase résiduelle (LR) :.....	29
5. Les suites lointaines :.....	29
<u>Discussion</u>.....	31
I. Physiopathologie.....	32
II. Epidémiologie et facteurs de risques :.....	38
III. Diagnostic positif :.....	42
1. Critères prédictifs clinico-biologiques et échographiques	42
1-1. Cliniques.....	42
1-2. Biologiques.....	46
1-3. Échographiques.....	47
2. Autres examens complémentaires :	53
IV. Formes cliniques :.....	70
1. Formes graves:.....	70
2. formes asymptomatiques :	70
3. lithiase résiduelle :.....	71

V.	Diagnostic étiologique:.....	73
VI.	Diagnostic différentiel :.....	73
VII.	Traitement de la LVBP :.....	76
1.	Préparation préopératoire	77
1-1.	Correction de l'hypovolémie :	77
1-2.	Troubles de la coagulation :	77
1-3.	Contrôle de la fonction rénale :	77
1-4.	Contrôle nutritionnel :	77
2.	L'anesthésie :.....	79
3.	Traitement chirurgical :.....	79
3-1.	Moyens :.....	79
3-1-1.	La chirurgie traditionnelle ou classique :.....	80
a-	Les voies d'abord :	80
b-	Les explorations per-opératoires :.....	80
c.	Traitement de la LV : La cholécystectomie.....	85
d.	La désobstruction de la VBP :	85
e.	La vérification de la liberté de la VBP :.....	90
f.	Le rétablissement du flux biliaire :.....	90
g.	Drainage sous hépatique et/ou abdominal.....	98
h.	la fermeture de la paroi.....	98
3-1-1.	La coelio-chirurgie	98
3-2.	Résultats :.....	112

3. Traitement endoscopique de la LVBP	114
3-1. les moyens :	114
3-1-1. cathétérisme sélectif biliaire et CPRE :	114
3-1-2. Sphinctérotomie endoscopique (SE):	115
3-1-2. Evacuation des calculs :	117
4. Les associations thérapeutiques	118
4-1. La cholécystectomie laparoscopique suivie d'une de SE :.....	118
4-2. La SE suivie de cholécystectomie :	118
4-3. La SE per-opératoire (la technique du rendez vous) :.....	119
5. Conduite à tenir devant suspicion de LVBP	124
5-1. La situation habituelle :.....	124
5-2. Les situations graves.....	127
<u>Conclusion</u>	129
<u>Résumés</u>	131
<u>Annexes</u>	135
<u>Bibliographie</u>	142

INTRODUCTION

Introduction

La lithiase de la voie biliaire principale est une pathologie fréquente à laquelle tout chirurgien digestif est régulièrement confronté. Elle se définit par la présence de calculs dans la voie biliaire principale, c'est à dire depuis les branches de bifurcation du canal hépatique commun jusqu'à l'abouchement Vaterien du canal cholédoque (ampoule de Vater).

La lithiase de la voie biliaire principale est une affection plus rare que la lithiase vésiculaire, le plus souvent elle s'y associe mais elle n'est pas nécessairement du même aspect. Les calculs migrent habituellement vers la voie biliaire principale par le canal cystique. Exceptionnellement, ils sont primitifs naissant dans la voie biliaire principale ou dans les voies biliaires intra hépatiques. Certaines formes cliniques de la maladie sont potentiellement graves.

L'écho-endoscopie et la bili-IRM ont permis de progresser dans le diagnostic positif de manière moins invasive mais la cholangiographie per-opératoire reste l'examen de référence.

La chirurgie, qui peut traiter dans le même temps la lithiase de la voie biliaire principale et la lithiase vésiculaire, est majoritairement réalisée depuis une dizaine d'années par l'abord laparoscopique qui nécessite une expérience particulière de la part du chirurgien. Dans les situations habituelles, la chirurgie devrait être préférée au traitement endoscopique. En revanche les formes graves d'angiocholite et certaines pancréatites aiguës sévères relèvent d'un drainage biliaire endoscopique.

La recherche systématique de la lithiase asymptomatique de la voie biliaire principale, et donc son traitement, sont actuellement remis en cause (1).

But de l'étude

A la lumière de notre expérience et de la tendance rencontrée dans la littérature parcourue, notre travail tente d'analyser les caractéristiques épidémiologiques, les aspects diagnostiques, thérapeutiques, et évolutifs, et de souligner l'algorithme du traitement chirurgical en matière de lithiase de la voie biliaire principale.

*PATIENTS ET
METHODES*

Notre étude porte sur 120 malades opérés pour LVBP durant la période allant de Janvier 2004 jusqu'au avril 2009 au sein du service de chirurgie digestive à l'Hôpital IBN TOFAIL de Marrakech.

Nous avons inclus dans cette étude, tous les patients ayant une lithiase de la voie biliaire principale confirmée par l'intervention chirurgicale. Ont été exclus tous les patients ayant une lithiase vésiculaire isolée.

Parmi ces 120 patients on distingue : 23 cas de lithiase résiduelle dont 2 LR à cholédoque ouvert et 21 LR à cholédoque fermé (patients opérés pour LV et/ou LVBP il ya longtemps).

Nous nous sommes basés dans cette étude rétrospective sur les dossiers des archives du service, sur les comptes rendus opératoires et sur les fiches récapitulatives des sorties des malades. Ainsi les données anamnestiques, cliniques, paracliniques, thérapeutiques et évolutives des malades ont été recueillies à l'aide d'une fiche d'exploitation (voir annexe).

Les limites de cette étude, comme toute étude rétrospective, est la difficulté d'exploitation de certains dossiers, vue l'insuffisance de quelques informations notamment celles concernant le drain de kehr : la date de clampage et l'évolution.

*RESULTATS ET
ANALYSE*

II. Epidémiologie :

5. Fréquence :

De Janvier 2004 jusqu'au Avril 2009, nous avons opéré 1000 patients atteints d'une lithiase biliaire, dont 120 (12%) étaient porteurs d'une LVBP.

6. Répartition en fonction de l'âge :

L'âge moyen était de 56 ans avec des extrêmes allant de 18 à 83 ans.

Ce graphique détaille la répartition selon l'âge par tranche de 10 ans, le maximum de fréquence se situe entre 40 et 60 ans avec un pourcentage de 53,33%. (Figure 1)

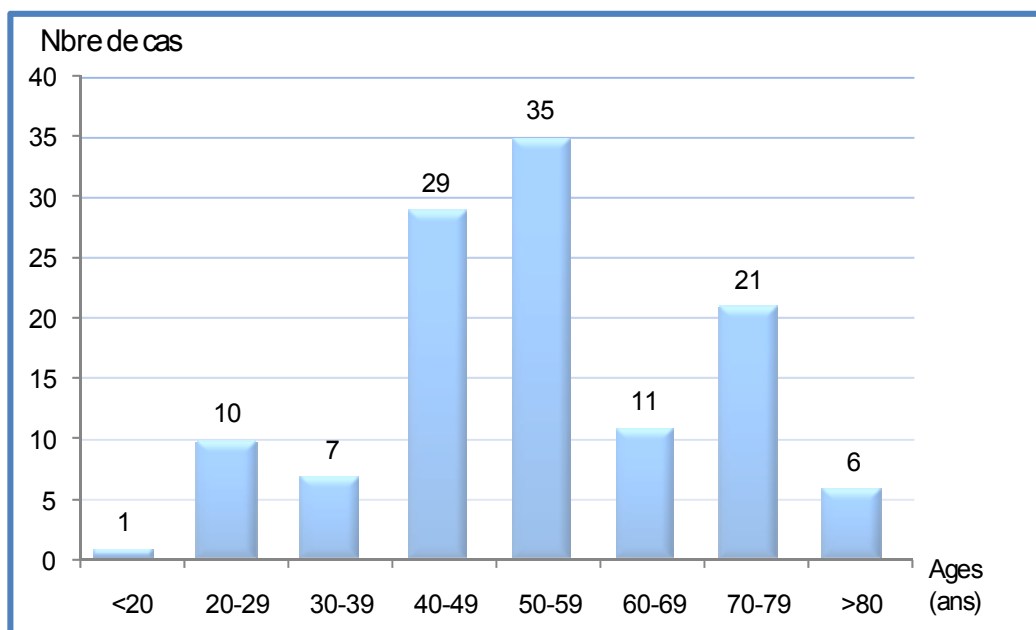


Figure 1 : répartition des patients selon les tranches d'âge.

7. Répartition en fonction du sexe :

Parmi les 120 cas de LVBP, on a dénombré 94 femmes pour un pourcentage de 78,33% contre 26 hommes pour un pourcentage de 21,66%. Le sexe ratio était de 26H/94F (0,27). (Figure 2)

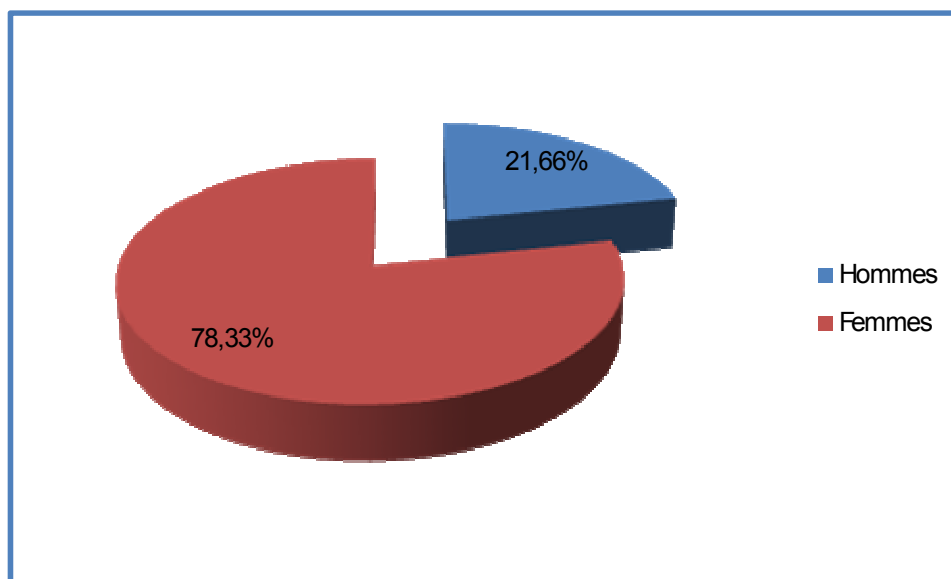


Figure 2 : répartition des patients selon le sexe.

8. Facteurs associés :

4-1. L'obésité :

L'obésité est un critère souvent marqué par les chirurgiens chez les patients opérés pour LVBP. Dans notre série elle a été évaluée chez 50 malades, 40 entre eux (80%) étaient obèses.

4-2. Le contexte familial :

La notion d'ATCD familiaux de lithiase est rarement retrouvée. Dans notre série, uniquement 5 malades ont des ATCD familiaux de lithiase biliaire.

4-3. La multiparité :

Le sexe féminin était prédominant avec un pourcentage de 78,33% ; 75% des femmes étaient multipares.

4-4. Autres pathologies associées :

Dans notre série, quelques pathologies ont été associées à la LVBP. (Tableau I).

Tableau I : les pathologies associées à la LVBP

Pathologies associées	Nombre de cas
Diabète	3
HTA	12
Hernie inguinale	3
Hernie ombilicale	1
Eventration périombilicale	1
Hernie de la ligne blanche	1
Asthme	1
Tuberculose pulmonaire	2
Allergie à la pénicilline	3

III. Diagnostic positif :

3. Stratégie diagnostique :

Dans notre série, le diagnostic de la LVBP a fait appel aux critères clinico- biologiques et échographiques.

En cas d'incertitude, nos patients ont bénéficié d'examens plus complexes et couteux permettant de découvrir la LVBP en préopératoire à savoir une TDM et une bili-IRM (l'écho-endoscopie n'est pas disponible au CHU).

4. Critères prédictifs :

2-3. Critères cliniques :

L'ictère choléstatique, les coliques hépatiques à répétition, l'angiocholite bénigne, la cholécystite aiguë et la pancréatite aiguë sont les formes cliniques trouvées chez nos patients. (Tableau II)

Tableau II : les formes cliniques

Formes cliniques	Nombre de cas	% des patients
Formes ictériques	71	59
• Angiocholite bénigne	54	45
• Ictère choléstatique pur	5	4
• Ictère douloureux	12	10
Formes anictériques	49	41
• Formes douloureuses pures (coliques hépatiques à répétition)	27	23
• Tableau de cholécystite aiguë	12	10
• Tableau de pancréatite aiguë	10	8

2-4. Critères biologiques

a. Bilan de choléstase : BT, BC et BL.

Réalisé chez 61 malades (50,83%).

Présence d'une choléstase chez 37 malades (30,83%), une hyperbilirubinémie au dépend de la BC.

b. Les PAL :

Réalisés chez 83 malades (69,16%) : la valeur moyenne est de 411,54 UI/l.

Elevé chez 69 (57,5%) patients et normal chez 14 (11,66%).

c. Les GGT :

Réalisés chez 82 malades (68,33%) : la valeur moyenne est de 332,67 UI/l.

Elevé chez 74 patients (61,66%) et normal chez 8 (6,66%).

d. Lipasémie et amylasémie :

Elevées chez 10 malades (8,33%).

e. Les ALAT :

Réalisés chez 92 malades (76,66%) : la valeur moyenne est de 170,35 UI/l. Elevé chez 72 patients (60%) et normal chez 20 (16,66%)

f. Les ASAT :

Réalisés chez 91 (75,83%) malades : la valeur moyenne est de 146,75 UI/l. Elevé chez 66 patients (55%) et normal chez 25 (20,83%).

2-4. Critères échographiques (figure 3a, b et c)

L'échographie était réalisée chez 110 malades (92%). (Tableau III).

✓ Les éléments d'orientation :

-dilatation de la VBP (>5mm si VB en place, >7mm si cholécystectomie)

-dilatation des VBIH

-présence d'une VB lithiasique

✓ Les éléments de certitude : la présence de calcul visible dans la VBP.

Tableau III: Signes échographiques

Critères échographiques	Nombre de cas	Pourcentage
Dilatation de la VBP	106 /110	96,36 %
Dilatation des VBIH	87/110	79,09 %
VB lithiasique	77/110	70 %
LVBP	92/110	83,63 %

Seulement 1 seul cas (0,9%) où l'échographie était normale. (VBP de calibre normal et sans calcul, VBIH sans anomalie).

D'autres lésions ont été découvertes fortuitement à l'échographie (tableau IV).

Tableau IV : lésions associées

Lésions associés	Nombre de cas
Kyste rénal	4
Dilatation pyélocalicielle	1
SPM multinodulaire hétérogène	1
Rate siège de calcification	1
Angiome hépatique	1
Masse solidokystique du segment VIII	1
Sténose de la portion rétropancréatique du cholédoque	1

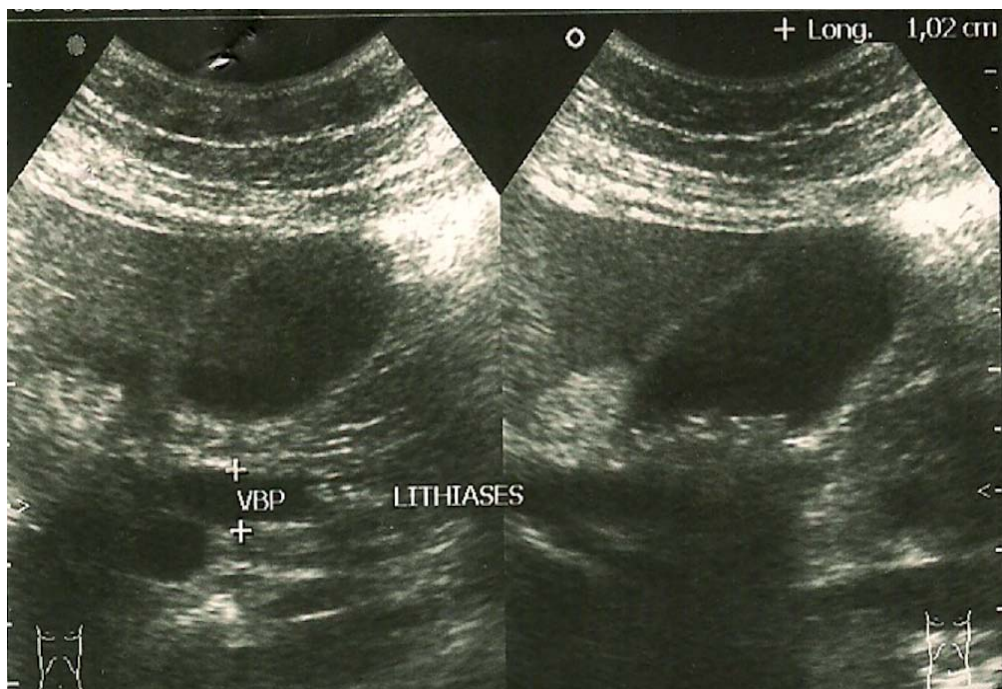


Figure 3a : lithiases du bas cholédoque responsables d'une dilatation de la VBP avec une VB multilithiasique

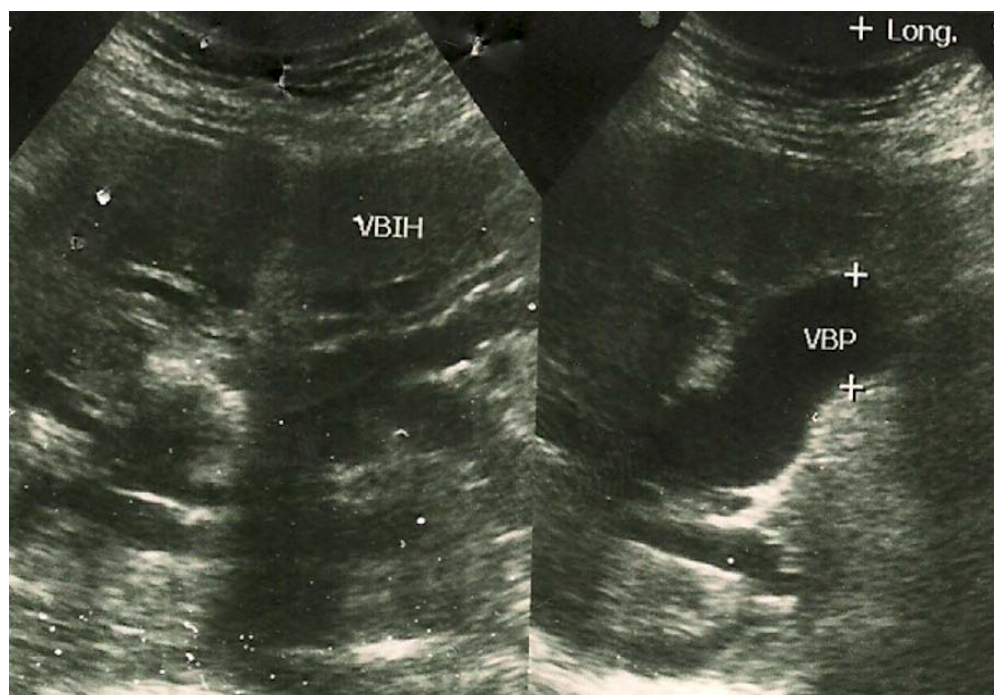


Figure 3b : empièchement cholédocien avec dilatation des voies biliaires intra et extra-hépatique

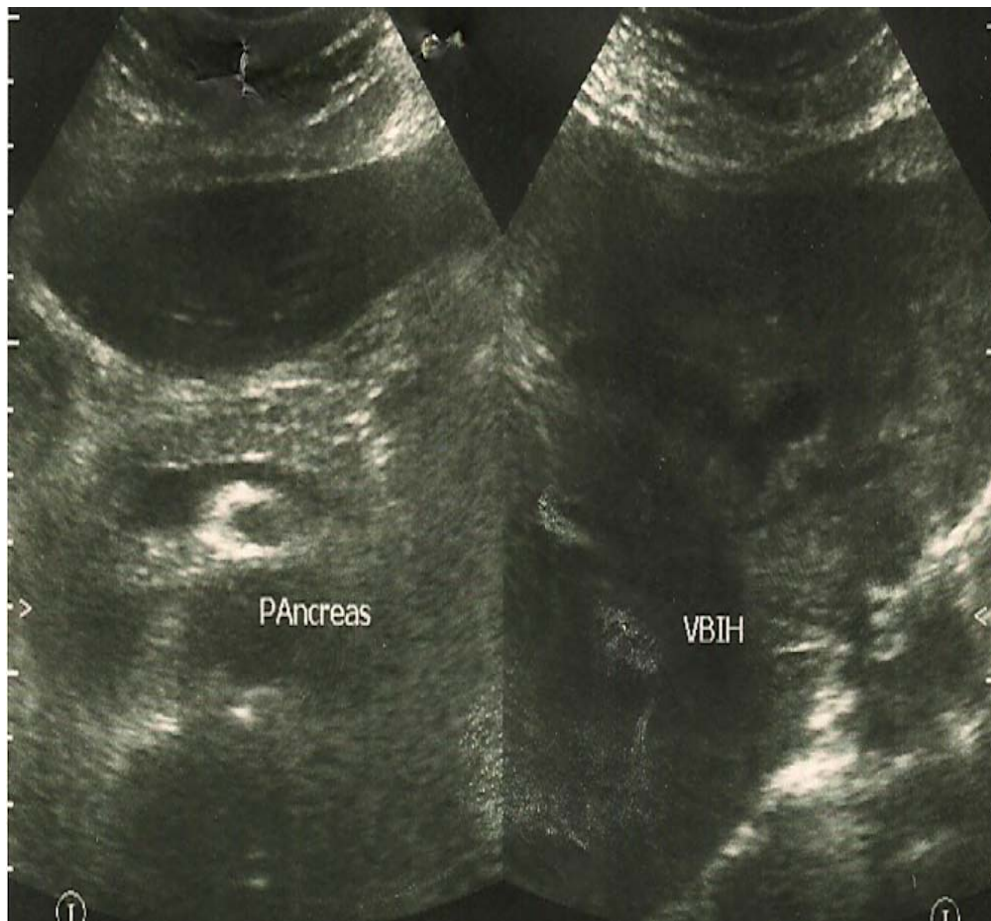


Figure 3c : VBIH dilatées, pancréas normal

4. Autres examens complémentaires :

3-1. TDM : (figure 4a, b et c)

La place de la tomodensitométrie dans la stratégie diagnostic de la LVBP est généralement considérée comme réduite. Toutefois ses performances sont moins égales à celles de l'échographie transcutanée pour ce diagnostic, ont fait recourir au scanner dans un certains nombre de cas particuliers: notamment chez les patients obèses ou présentant une importante aéroiléocolie rendant l'échographie transcutanée ininterprétable, en présence d'une hyperlipasémie, ou encore lorsque la présentation clinique pouvait donner le change avec une pathologie néoplasique du carrefour bilio-pancréatique.

Dans notre série : la TDM était réalisée dans 18 cas (15%).

Elle a permis de suspecter seulement une LVBP (sur des signes indirects) dans 5 cas (27,77%) et de l'affirmer (sur calcul dans la VBP) dans 11 cas (61,11%).

Chez deux malades (11,11%) où il n'existait donc aucun argument de LVBP.

3-2. Cholangio-IRM : (figure 5)

C'est une nouvelle technique d'imagerie pour le diagnostic des maladies bilio-pancréatiques.

L'intérêt croissant pour cette modalité diagnostic est lié d'une part à son caractère non invasif et d'autre part à sa spécificité diagnostique très élevée.

Dans notre série, elle était réalisée dans 2 cas (1,66%) :

Elle a permis d'affirmer la LVBP dans un seul cas (50%) et de la suspecter dans l'autre cas (50%).

3-3. Echo-endoscopie :

Actuellement bien établie comme étant le meilleur examen pour le diagnostic de la LVBP, l'écho-endoscopie n'était guère demandée à cause de son non disponibilité au sein du CHU.

3-4. Méthodes d'opacification des voies biliaires :

Dans notre formation, la CIV, la CTH et la CRE étaient pratiquement disparues des explorations des voies biliaires.

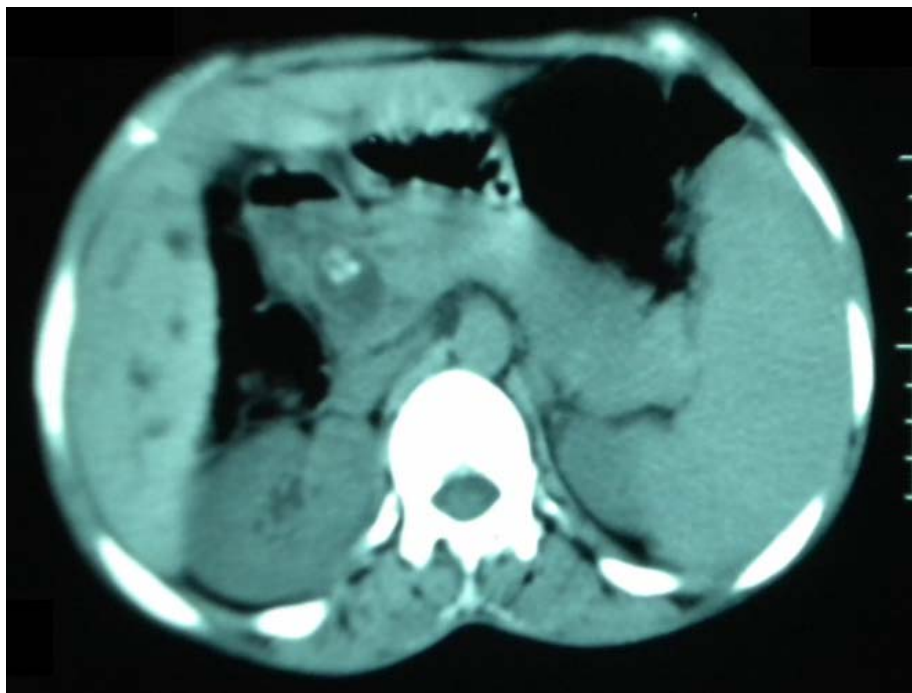


Figure 4a : VBP dilatée contenant une lithiase

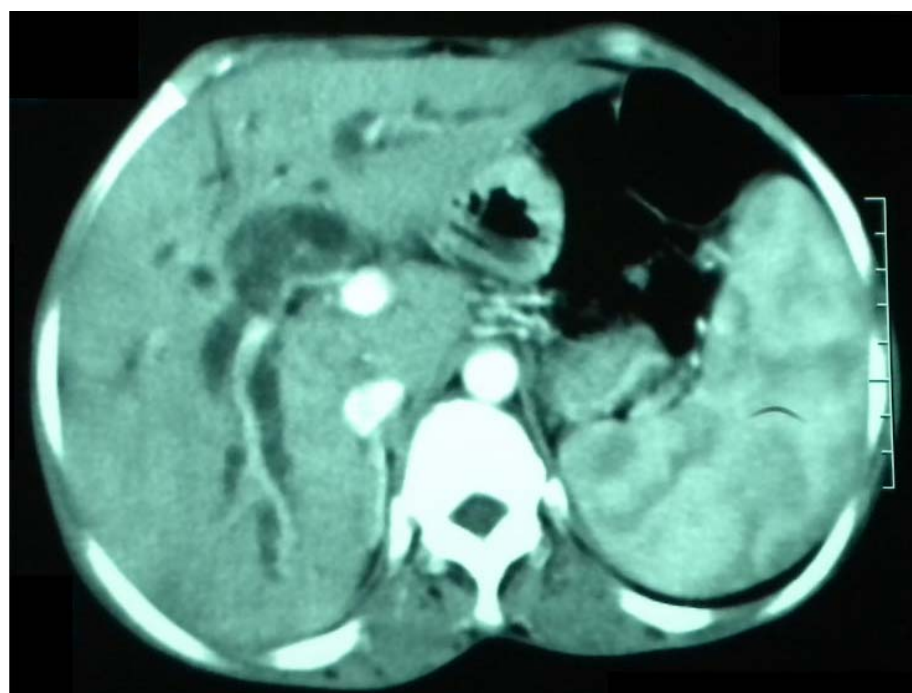


Figure 4b : VBP très dilatée, lithiasique, tête du pancréas étant normale

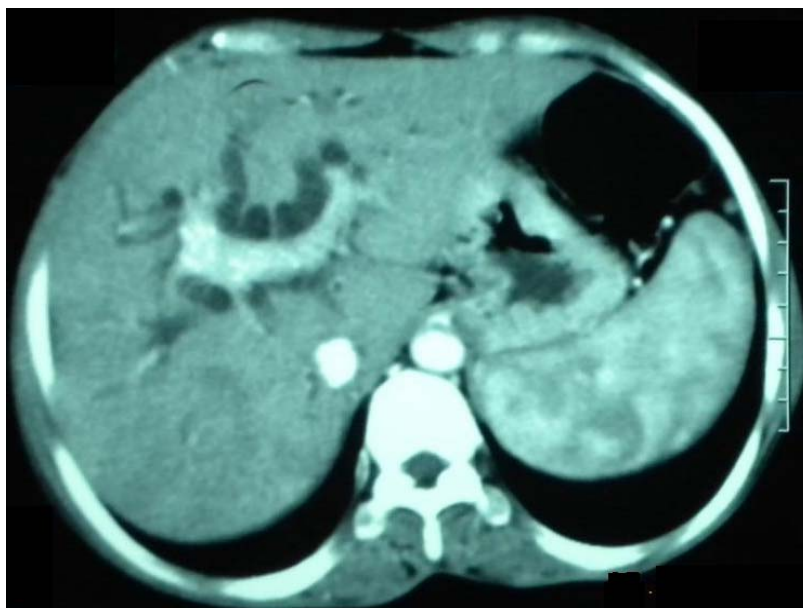

Figure 4c : une importante dilatation des voies biliaires intra-hépatique

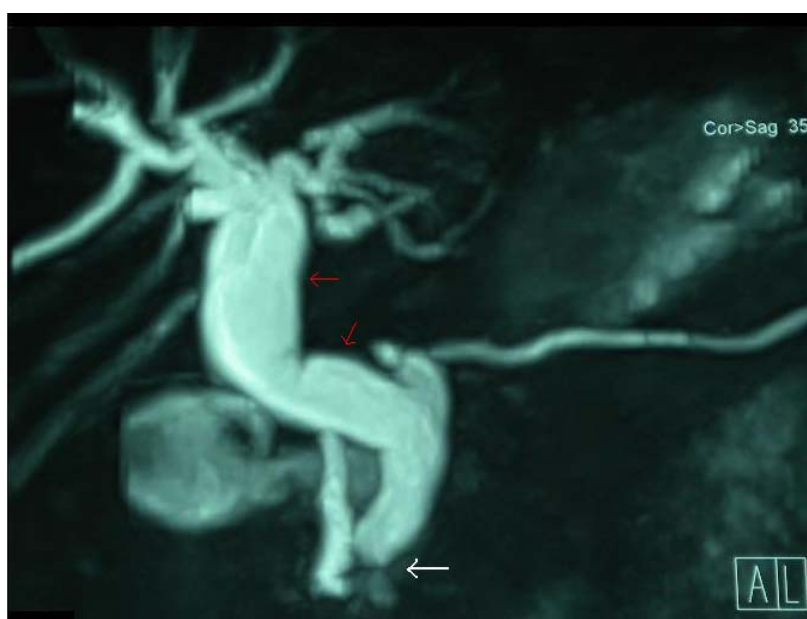

Figure 5: image d'arrêt du produit de contraste (flèche blanche) avec une dilatation des voies biliaires (flèche rouge).

IV. Aspects thérapeutiques :

3. Préparation des malades

Elle a été faite pour corriger les désordres hydro-électrolytiques, l'hypovolémie et les troubles de coagulation. L'administration de la vitamine K a été faite chez la majorité des malades (75%) à une dose de 10mg/12h en IVL avec contrôle du bilan d'hémostase.

Le contrôle de la fonction rénale était systématique afin d'éviter une insuffisance rénale postopératoire.

Les antibiotiques, en cas de complications infectieuses ont été utilisés selon les disponibilités. Les plus fréquemment employés dans notre formation sont: l'ampicilline, l'amoxicilline associée à l'acide clavulanique, parfois la gentamycine et le metronidazole.

4. Le traitement chirurgical

Dans notre série, tous les malades ont bénéficié d'un traitement chirurgical à ciel ouvert. Aucun traitement laparoscopique n'était instauré.

2-5. Anesthésie

Tous nos patients ont été opérés sous anesthésie générale.

2-6. Laparotomie

2-2-3. Voie d'abord :

Dans notre série, 103 malades ont bénéficié d'une laparotomie sous costale droite (85,83%) alors que 17 malades ont subi une laparotomie médiane sus ombilicale (14,16%).

2-2-4. Exploration per-opératoire :

a. Exploration visuelle et manuelle

L'état de la vésicule biliaire et de la VBP ont été bien précisé dans les comptes rendus opératoires, ainsi on a dénombré :

- cholécystite aiguë : 15 cas (12,5%).
- VB scléroatrophique : 31 cas (25,83%).
- hydrocholécyste : 3 cas (2,5%).
- pyocholécyste : 3 cas (2,5%)
- VBP dilatée : (figure 7)
 - o très dilatée : 77 cas (>1,5cm) (64,16%).
 - o modérément dilatée : 9 cas (~0,8 à 1 cm) (7,5%).
 - o de calibre normal : 4 cas (3,33%)
- VBP avec calculs chez 99 malades (82,5%).

b. Cholangiographie per-opératoire (CPO)

Dans notre série, aucune cholangiographie peropératoire n'été réalisée que ça soit de détection ou de contrôle, seule la cholangiographie postopératoire à été faite chez trois malades (2,5%)

c. cholédoscopie

Non disponible au service.

d. Cholécystectomie

Dans notre série, on a 97 cas traités pour LVBP associée à une LV (80,83%) dont :

- 45 cas de cholécystectomie rétrograde (46,39%).
- 52 cas de cholécystectomie antérograde (53,60%).

2-2-5. Désobstruction de la VBP : (figure6)

Dans notre formation, l'extraction des calculs était réalisée par deux grandes voies :

- voie trans-cystique pour 7 cas (5,83%).
- voie trans-cholédocienne pour 113 cas (94,16%). (figure 8, 9 et 10)
- Aucune sphinctérotomie chirurgicale n'était réalisée.

L'évacuation des calculs était réalisée surtout à l'aide de :

- simple expression manuelle.
- Extraction instrumentale faisant appel aux pinces de Mirrizi.
- irrigation et lavage au sérum tiède de la VBP.

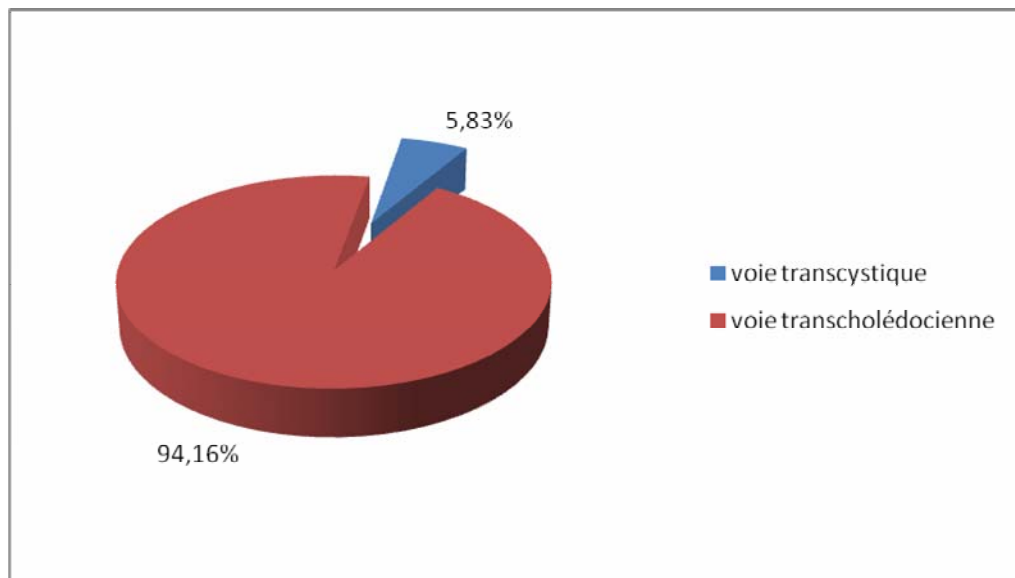


Figure 6 : voies de désobstruction de la VBP

On remarque une nette prédominance de l'extraction trans-cholédocienne au dépend de la voie trans-cystique.

2-2-6. Rétablissement du flux biliaire :

a. Opérations idéales :

Cholécotomie idéale et fermeture trans-cystique.

Dans notre série, la cholécotomie idéale était réalisé chez un seul malade (0,83%), deux autres (1,66%) ont bénéficié d'une intervention trans-cystique.

b. Drainage biliaire externe :

Parmi les 120 malades traités chirurgicalement, 44 patients ont bénéficié d'un drainage biliaire externe (36,66%).

✓ *Drain de KEHR* :

Réalisé chez 44 patients.

✓ *Drain trans-cystique* :

N'est réalisé chez aucun patient.

c. Drainage biliaire interne :

Réalisé chez 73 malades traités chirurgicalement (60,83%).

✓ *Anastomose cholédoco-duodénale (ACD)*

- Anastomose cholédoco-duodénale latéro latérale (figure 11) : était faite chez 67 patients (55,83%).

- Anastomose hépatico-duodénale : jamais réalisée.

- Anastomose cholédoco-duodénale termino-latérale: jamais réalisée.

✓ *Anastomose cholédoco- jéjunale (ACJ)*

Réalisée chez 6 patients (5%).

d. Sphinctérotomie oddienne chirurgicale (SOC)

N'était jamais réalisée

Tableau V: méthode de drainage biliaire

Méthodes de drainage	Nombre de cas	Pourcentage
Drainage externe	44	36,66%
- Drain de kehr	44	36,66%
- Drain trans-cystique	0	0
Drainage interne	73	60,83%
- ACD	67	55,83%
- ACJ	6	5%
- SOC	0	0%

2-2-7. Drainage sous hépatique et/ou abdominal

Dans notre série, il était systématiquement réalisé pour tous nos malades opérés par un drain de redon, surveillé puis retiré 48 heure plus tard après l'intervention.

2-2-8. Fermeture de la paroi

Elle respectait les différents plans anatomiques après drainage sous hépatique et/ou abdominal.

2-7. Sphinctérotomie endoscopique :

Dans notre série, elle n'était pratiquée chez aucun malade.

2-8. Traitement laparoscopique de la VBP

Cette attitude ne correspond pas à la stratégie adoptée dans le service, il n'était jamais réalisé.

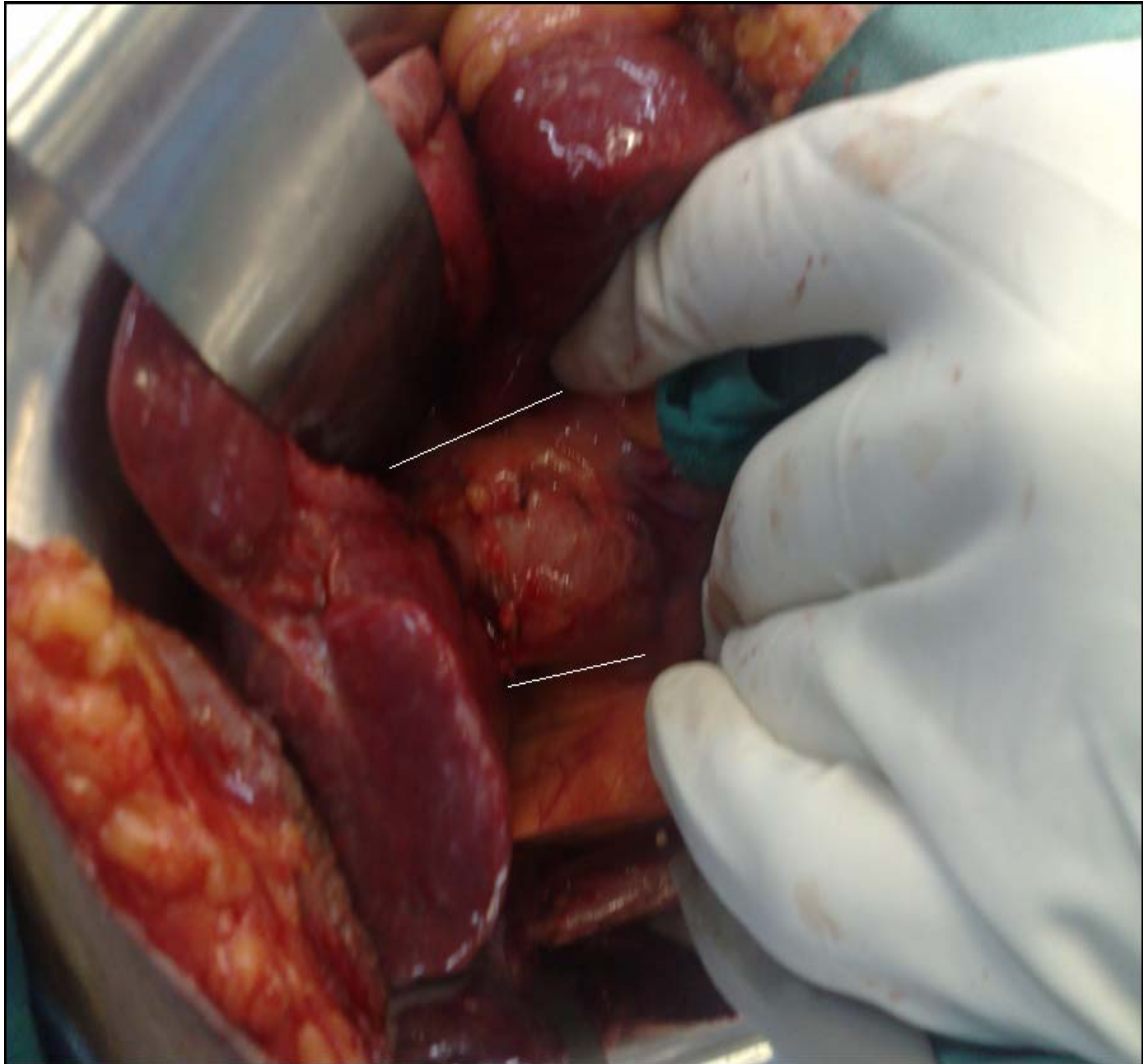


Figure 7 : VBP dilatée à plus de 2cm, cholécystectomie faite.

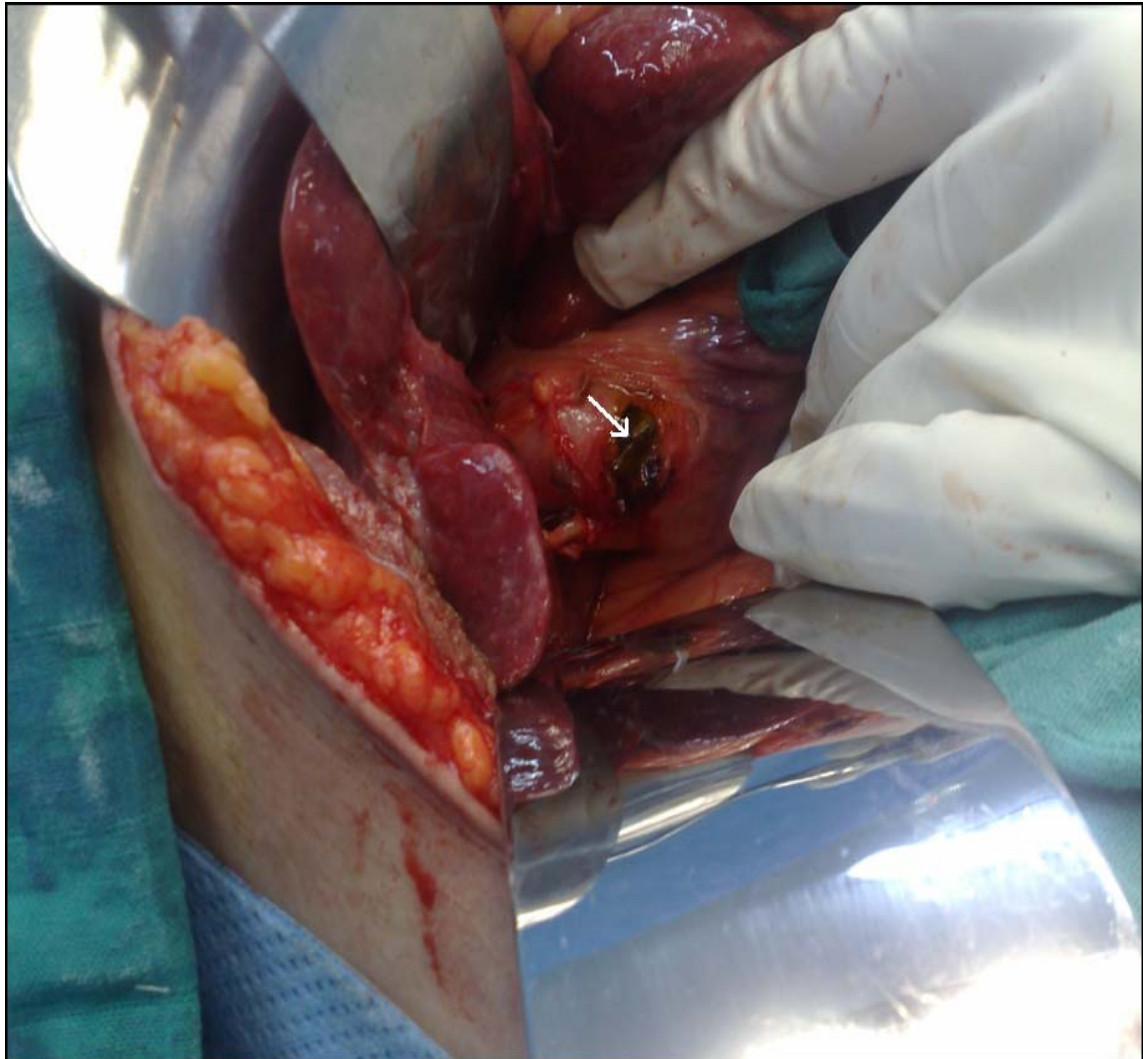


Figure 8: cholécotomie transversale sur calcul, servant de billot

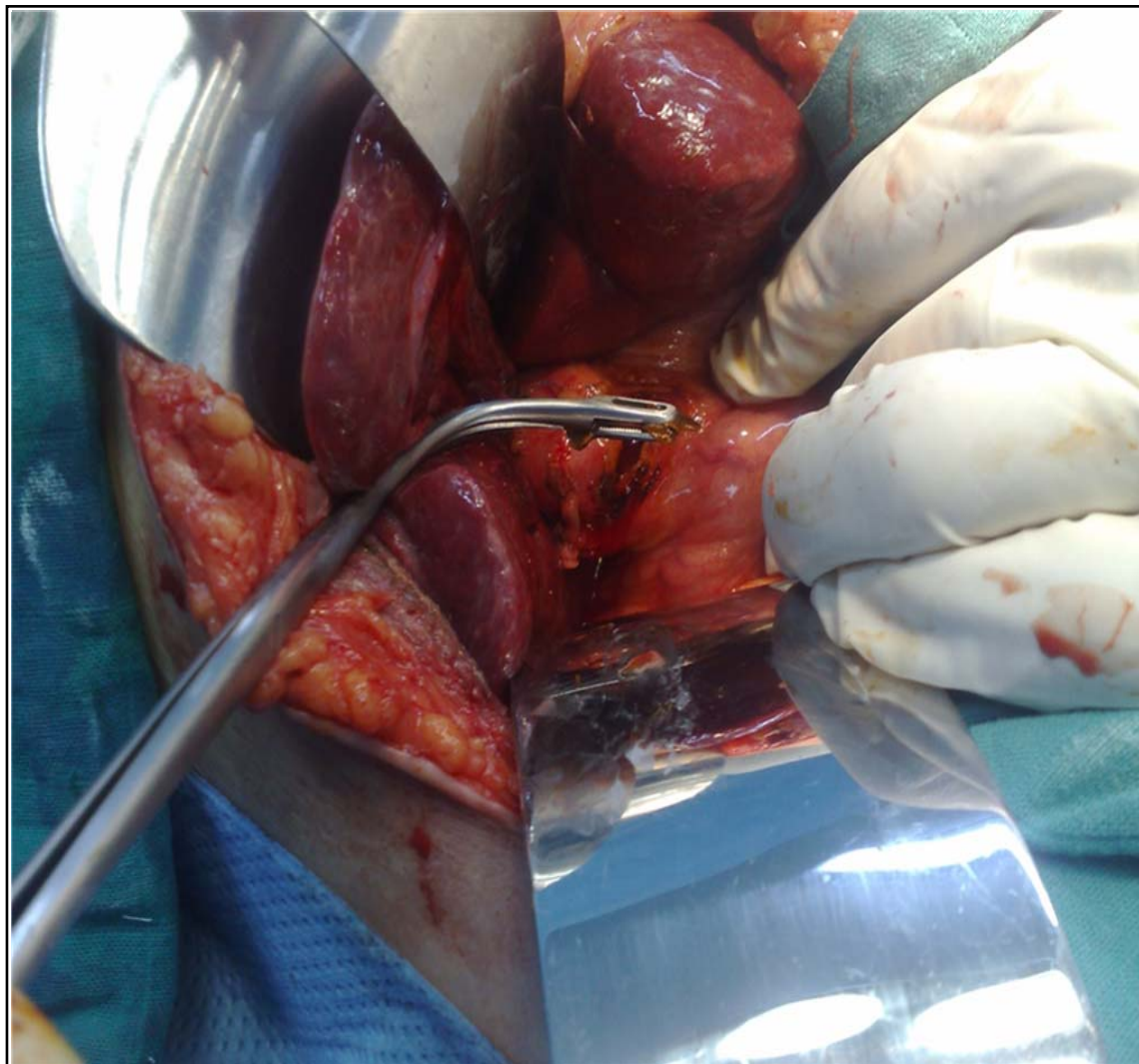


Figure 9 : Extraction de calcul dans la VBP à travers une cholécotomie transversale

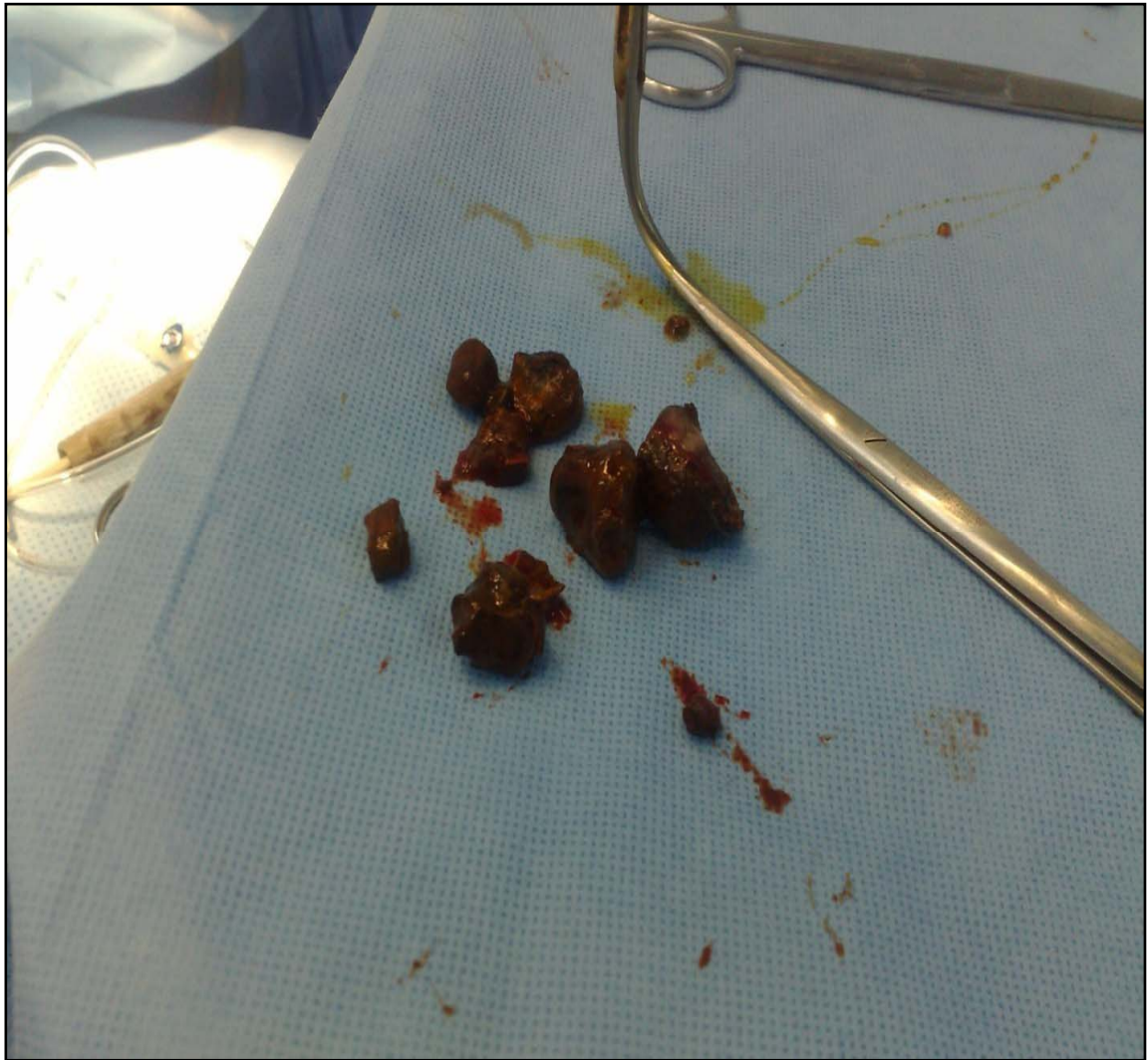

Figure 10 : Pince à calcul, empiérement de la VBP

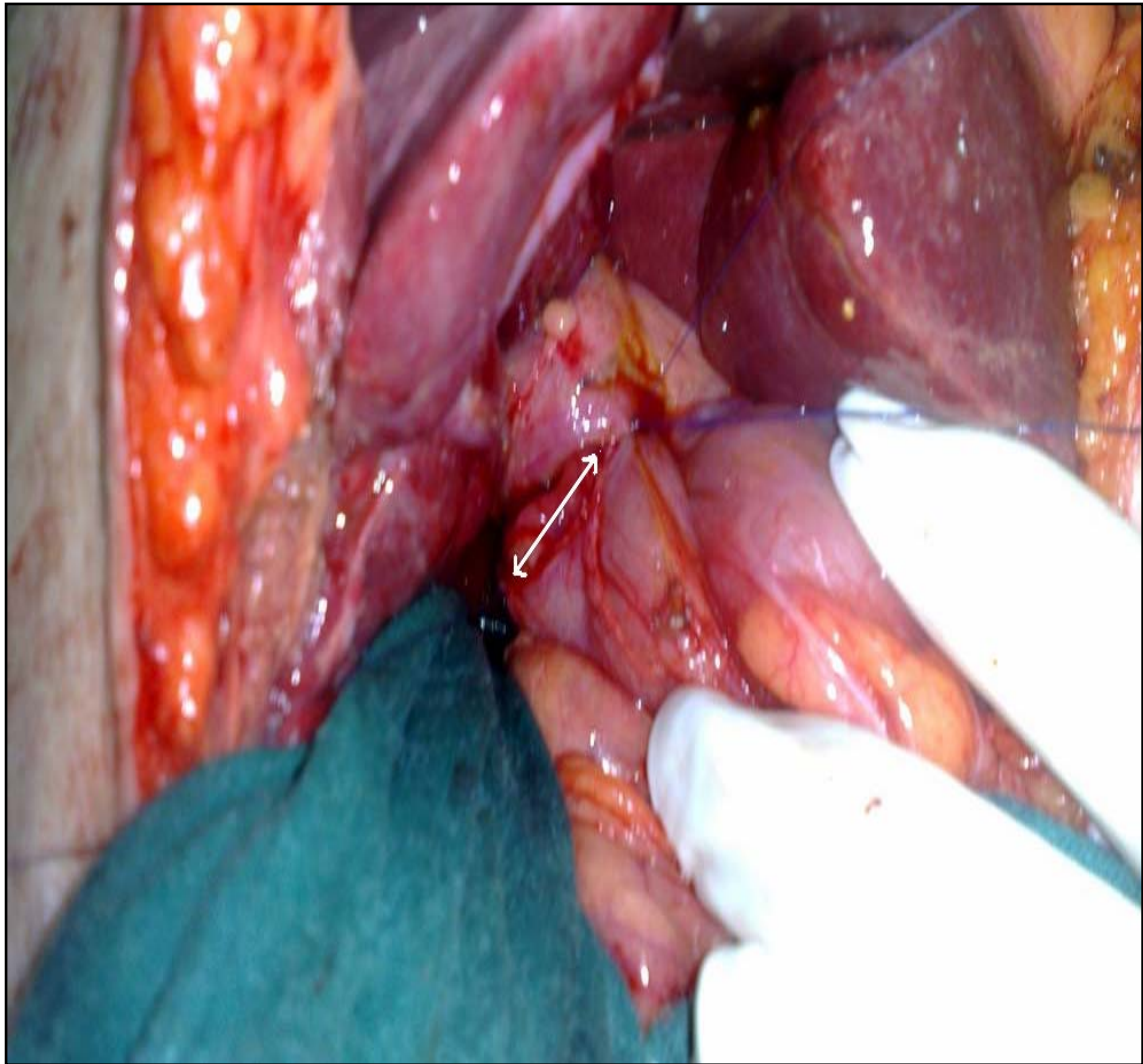


Figure 11: anastomose cholédocoduodénale LL (flèche blanche), mûr postérieur fait.

V. Evolution :

6. Durée moyenne de séjour :

Elle était de 11.2 jours avec des extrêmes allant de 9 à 18 jours.

7. La mortalité :

Dans notre série, on a dénombré deux décès avec un pourcentage de 1,66%. Le premier est une femme de 50 ans qui a fait un arrêt cardiocirculatoire en peropératoire compliqué d'AVCI. Le deuxième est un homme âgé de 60 ans multitaré décompensé en postopératoire.

8. La morbidité :

Dans notre série, on a dénombré 15 cas avec un pourcentage de 13%

3-1. complications infectieuses : 11 cas (73%).

En matière d'infection on a eu :

- un abcès de paroi chez 8 malades.
- une pneumopathie chez 3 malades.

Ces infections ont bien évolué sous bi-antibiothérapie avec un pansement biquotidien.

3-2. complications imputées au DK : 4 cas (27%) :

Ces complications ont concerné 4 malades présentant une fuite biliaire cholédocienne due à une mauvaise étanchéité de la cholédocotomie (chez 1 malade l'évolution a été favorable alors qu'une péritonite biliaire a été notée chez les autres nécessitant une réintervention au 2^{ème} jour post-opératoire).

On constate que les suppurations pariétales représentent la première cause de morbidité, également la cause de prolongation de la durée d'hospitalisation.

9. La lithiase résiduelle (LR) : (Figure 12)

Dans notre série, on a pu déceler 2 cas de LR (1,66%) se présentant sous forme

d'angiocholite post-opératoire et confirmées grâce à une cholangiographie de contrôle via le DK réalisée après 13 jours d'intervalle de l'intervention initiale. Elles ont été traitées par recholédocotomie avec mise en place d'un DK. La troisième cholangiographie s'est révélée normale.

10. Les suites lointaines :

40 patients seulement (33,3%) ont été suivis régulièrement en consultation pendant une durée qui varie entre 1 et 3 mois, leur évolution était simple et sans particularités.

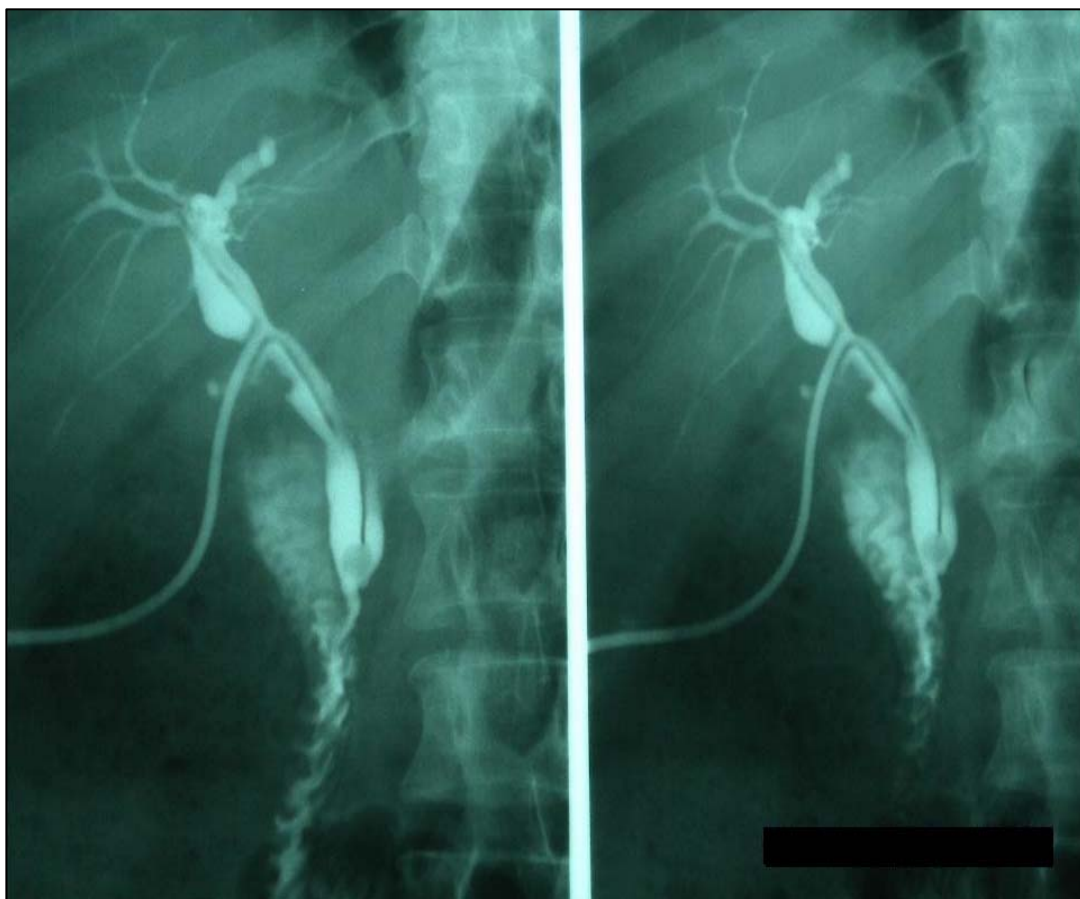


Figure12 : cholangiographie post-opératoire montrant une lithiase résiduelle sous forme d'une image lacunaire arrondie bien limitée.



Discussion

VIII. Physiopathologie

La physiopathologie des calculs biliaires s'est beaucoup clarifiée. Les progrès dans ce domaine ont permis, de mieux comprendre certaines associations et certains facteurs de risque, et d'en identifier de nouveaux. Dans les pays occidentaux, environ 80% des calculs sont cholestéroliques, purs ou mixtes. Environ 20% des calculs sont pigmentaires. Il apparaît actuellement que certains types de calculs biliaires peuvent avoir une origine génétique. (2)

1. La lithogénèse : (3)

La lithogénèse est l'ensemble des phénomènes qui contribuent à la formation de calculs.

1-1. Les calculs lithiasiques

1-1-1. les calculs pigmentaires

✓ *les calculs pigmentaires noirs*

Constitués principalement d'un polymère de sels de bilirubine non conjuguée, ils se forment lorsqu'augmente; dans la bile ; la sécrétion de bilirubine non conjuguée. C'est le cas notamment des hyper-hémolyses chroniques et des cirrhoses. (3)

✓ *les calculs pigmentaires bruns*

Ils sont constitués principalement de bilirubinate de calcium.

Ce sont des calculs fréquents en cas d'infection biliaire, dans la LVBP, en amont d'une sténose, après une anastomose bilio-digestive ou au cours de maladies congénitales des voies biliaires.

Le bilirubinate de calcium est également le constituant principal de la lithiase intrahépatique. (3)

1-1-2. les calculs cholestéroliques

La bile, à l'état normal, est composée d'un mélange d'eau et de trois constituants

lipidiques principaux : sels biliaires (74%), phospholipides (20%) et cholestérol (6%) , Ce dernier insoluble dans l'eau, est solubilisé dans la bile dans des micelles d'acides biliaires et de phospholipides formées à partir d'une certaine concentration dite :la concentration micellaire critique.

La quantité du cholestérol solubilisée par un tel système est donc limitée, elle dépend des proportions molaires des sels biliaires et de phospholipides présents dans la bile. Ces proportions sont représentées sur un diagramme triangulaire d'ADMIRAUD et SMALL (figure13).

Les pourcentages de chacun des trois constituants sont portés sur les cotes du triangle désigné ci-après et la bile peut être définie par un point sur la surface du triangle situé à l'intersection des 3 pourcentages. Une zone de solubilisation a été définie ; dépassée cette zone ; la bile est sursaturée en cholestérol, ce qui occasionne la formation puis la précipitation des microcristaux. (3)

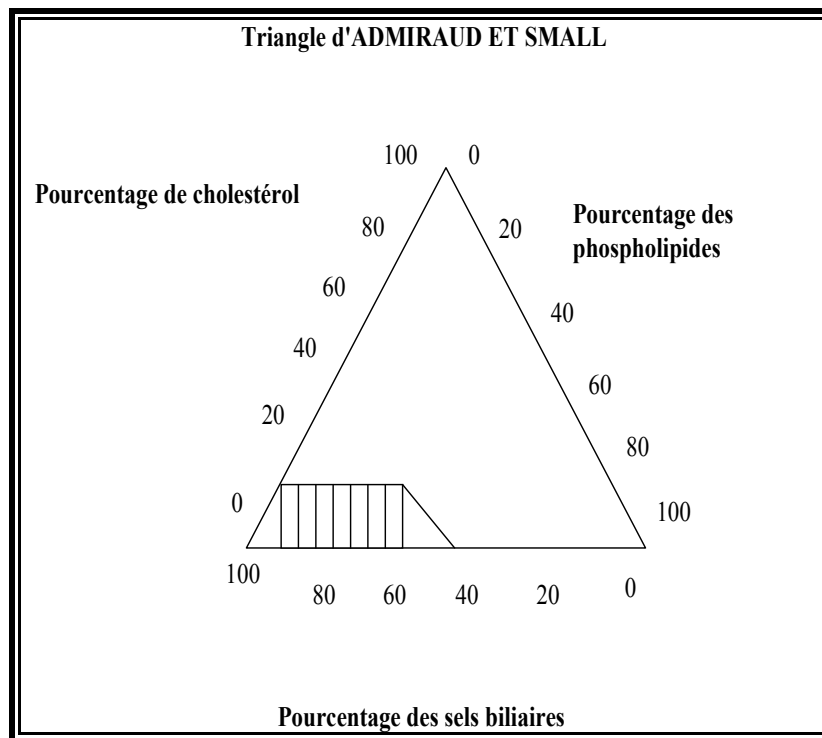


Figure 13 : triangle d'Admiraud et Small

1-2. **Mécanisme de la lithogénèse** : (4)

✓ **Présence d'une bile lithogène**

Occasionnée par deux phénomènes plus au moins associés :

L'augmentation de synthèse et/ou de sécrétion de cholestérol.

La diminution de synthèse et/ou de sécrétion des acides biliaires ou des phospholipides.

✓ **Vésicule biliaire lithogène**

La paroi vésiculaire, en absorbant l'eau, concentre la bile en cholestérol et en sécrétant du mucus, favorise l'agrégation des cristaux du cholestérol.

La vésicule intervient aussi sur la cinétique des sels biliaires en stockant la majorité du pool dans l'intervalle des repas et au cours de la nuit quand la sécrétion biliaire hépatique est riche en cholestérol.

Enfin, la diminution de la motricité vésiculaire favorise la précipitation des cristaux. (4)

1-3. **Les paramètres de la lithogénèse**

✓ **Index lithogénique**

Il est établi à partir de la concentration des différents lipides biliaires. Lorsque cet index est supérieur à 2, la bile est dite sur-saturée en cholestérol.

✓ **Temps de nucléation d'une bile**

C'est le temps nécessaire à l'apparition de cristaux de cholestérol. Il est de 20 jours pour un sujet sain, de 3 jours chez les lithiasiques.

Cependant, il n'existe pas de parallélisme entre le degré de saturation en cholestérol de la bile et la présence de cristaux de cholestérol.

BURNSTEIN et coll (6) ont montré que l'adjonction de bile lithiasique à celle d'un sujet non lithiasique diminue de façon notable le temps de nucléation.

C'est ainsi que pour expliquer la formation de cristaux de cholestérol chez certains sujets ayant une bile sur-saturée en cholestérol, une hypothèse a été formulée sur l'existence d'un facteur cristallisant le cholestérol et le déficit d'un facteur solubilisant le cholestérol autre que les sels biliaires.

En somme, la sur-saturation de la bile en cholestérol est nécessaire mais non suffisante à la formation des calculs cholestéroliques.

2. Les conséquences de la lithiase sur les voies biliaires (4)

2-1. La lithiase vésiculaire

2-2-1. Etude de la vésicule biliaire

La localisation vésiculaire des calculs est la plus fréquente

✓ La bile

Elle est parfois normale, le plus souvent épaisse ayant une tendance à agglomérer les calculs entre eux ; dans la lithiase pigmentaire elle est visqueuse et fortement pigmentée. Dans 50% des cas, la bile est stérile, lorsqu'elle est infectée les germes en cause les plus souvent rencontrés sont les entérobactéries, les entérocoques et rarement les anaérobies.

✓ Les calculs

Ils sont de nombre, forme et taille variables, il pourrait s'agir de calculs uniques ou multiples (aspect en sable biliaire) comme il pourrait s'agir de microlithiases avec une boue épaisse (aspect de boue biliaire).

✓ La paroi vésiculaire

Elle est le siège des lésions fibro-inflammatoires engendrant un épaissement pariétal

(cholécystite sub-aiguë) pouvant évoluer vers des formes majeures de fibroses hyper ou atrophiques.

2-2-2. Evolution de la lithiase vésiculaire

Les accidents sont de deux ordres : inflammatoires et mécaniques.

✓ *Les accidents inflammatoires*

La cholécystite aiguë : complication essentielle de la lithiase, elle revêt différents stades évolutifs anatomo-pathologiques.

La péritonite aiguë biliaire : plus souvent localisée que généralisée.

✓ *Les accidents mécaniques*

❖ Les accidents de migration lithiasique :

- LVBP (15 à 20 %)
- Pancréatite aiguë (30%)
- Lithiase intra-hépatique (1%)

❖ L'enclavement du calcul au niveau de la région cervico-cystique entraînant un hydrocholécyste aigu.

❖ La rupture de la paroi vésiculaire suite à un hydrocholécyste ou à une cholécystite gangréneuse entraînant un plastron vésiculaire sur abcès péri-vésiculaire, voire une péritonite biliaire.

❖ Les fistules biliaires externes ou le plus souvent internes :

- Fistules bilio-biliaires : entre la vésicule biliaire et la VBP.
- Fistules bilio-digestives : cholécysto-duodénale, cholécysto-colique, rarement cholécysto-gastrique.
- Fistules bilio-bronchiques.

❖ L'iléus biliaire : occlusion réflexe par enclavement d'un calcul au niveau de l'iléon ou de la valvule iléo-caecal de Bauhin.

Le calculo-cancer biliaire : secondaire à une dysplasie de la paroi vésiculaire résultant du traumatisme chronique par la lithiase.

2-2. La lithiase de la VBP (5)

Le retentissement de la LVBP se fait au niveau de l'hépto-cholédoque mais également en amont et en aval de ce dernier.

2-2-1. Le retentissement de la LVBP sur la VBP (local) :

Il s'agit d'une dilatation harmonieuse, sus-jacente à la lithiase :

Le nombre de calculs est variable : il pourrait s'agir d'un calcul unique voire un empierrement cholédocien (défini à partir de 10 calculs).

La paroi de la VBP est siège de lésions fibro-inflammatoires avec épaissement pariétal, l'inflammation peut être étendue au pédicule hépatique.

Les complications de la LVBP :

- L'angiocholite simple
- L'angiocholite compliquée d'abcès miliaires du foie
- L'angiocholite compliquée de septicémie avec insuffisance rénale

2-2-2. Le retentissement intra et extra hépatique de la LVBP :

a. Le retentissement intra-hépatique :

- Le foie de cholestase.
- La cirrhose biliaire secondaire à l'infection péri-canalair.
- Les abcès miliaires (angiocholite grave).

Mais dans la plupart des cas, le foie reste normal.

b. Le retentissement extra-hépatique :

- Pédiculite
- Oddite papillaire scléreuse (exceptionnelle)
- Pancréatite aiguë ou chronique
- Péritonite biliaire, souvent localisée
- Adhérences entre vésicule biliaire ou VBP avec duodénum, l'angle colique droit et l'antre gastrique avec possibilité de fistules biliodigestives.

La LVBP est souvent le résultat d'une migration de calculs à partir de la vésicule biliaire, lieu de lithogénèse, une fois installés dans la VBP, ils entraînent des perturbations dont le dénominateur commun est l'infection :

- L'infection, source de septicémie et d'insuffisance rénale notamment l'infection à l'origine d'atteinte hépatique et pancréatique.
- Infection, génératrice de pédiculite compromettant la cicatrisation d'une VBP pathologique évoluant vers la fibrose.

IX. Epidémiologie et facteurs de risques : (3,4)

1. L'âge : (3)

Les calculs biliaires sont rarement observés avant l'âge de 20 ans. La prévalence globale augmente avec l'âge, la fréquence maximale se situe entre 65 et 70 ans.

2. Le sexe : (4)

Avant l'âge de 50 ans, les femmes sont atteintes de lithiase biliaire dans une proportion de 60-70%. Après 50 ans, le sexe-ratio est égal à 1.

Ceci s'explique par le rôle essentiel joué par les hormones sexuelles féminines dans la prévention de la lithiase biliaire.

3. Les facteurs ethniques et génétiques : (3)

A côté des femmes indiennes Pima en Amérique du nord, d'autres ethnies les chiliens ont la plus forte prévalence de maladie lithiasique (48%). Dans les populations caucasiennes d'Amérique et d'Europe, la prévalence est de 20%. La plus faible (<5%) est observée dans les populations africaines alors qu'une fréquence intermédiaire est remarquée chez les populations asiatiques.

4. L'obésité : (3)

La prévalence de la lithiase biliaire double quand l'excès pondéral dépasse 20% du poids idéal. En cas d'obésité morbide (>40 kg/m²), la prévalence de la lithiase biliaire peut atteindre 50%.

5. Les régimes alimentaires : (4)

Si les régimes hypercaloriques favorisent la lithiase en augmentant la sécrétion biliaire de cholestérol, les régimes hypocaloriques semblent également la favoriser en diminuant la synthèse des sels biliaires.

Les régimes riches en cholestérol, ou en acides gras poly-insaturés favorisent la lithiase biliaire.

De même, un régime pauvre en fibres végétales favorise la genèse de calculs.

6. La grossesse et la parité : (4)

La prévalence de lithiase augmente avec le nombre de grossesses.

En fait, les hormones progestatives qui augmentent le cholestérol biliaire et diminuent la motricité vésiculaire surtout au 2^{ème} et 3^{ème} trimestre de grossesse, favorisent la genèse de calculs.

7. Les médicaments : (4)

Certains médicaments par le biais de l'augmentation de la saturation de la bile en cholestérol favorisent la lithogénèse.

- Les oestro-progestatifs : plusieurs études ont démontré l'augmentation de la prévalence de lithiase biliaire chez les femmes adoptant la contraception orale ou sous traitement oestrogénique en post ménopause.

- Le chlofibrate, l'insuline, l'acide nicotinique...

- Les diurétiques thiazidiques semblent doubler le risque relatif de lithiase.

D'autres médicaments semblent en diminuer le risque :

- Les hypocholestérolémiants, cholestyramine en diminuant la synthèse ou l'absorption intestinale des acides biliaires.

- Le métronidazol agissant sur la flore anaérobie, augmente la teneur de la bile en acides biliaires, favorisant ainsi la désaturation de la bile en cholestérol.

8. La pathologie associée à la lithiase : (6)

Certaines maladies pourraient favoriser la lithiase : la maladie de crohn, la mucoviscidose avec insuffisance pancréatique.

D'autres maladies sont fréquemment associées à la lithiase :

- Hernie hiatale et diverticulose colique (triade de Saint).

- Diabète gras et diabète maigre (par l'effet de l'insuline).

- Hyper-proteinémie génétique.
- Polyarthrite rhumatoïde.
- Athéromatose coronarienne...

9. Autres facteurs particuliers de lithogénèse de la LVBP : (3,4)

9-1. Facteur anatomique : diverticules paravartériens

La présence d'un diverticule duodéal paravartérien semble augmenter la fréquence relative de la LVBP.

Plusieurs études ont démontré que le diverticule paravartérien favoriserait la pillulation microbienne duodénale, la diminution de la pression Odiene et le reflux duodéno-cholédocien à l'origine d'infection biliaire et de lithiase faite de bilirubinate de calcium, type de calculs pigmentaires le plus fréquemment rencontré dans la VBP.

9-2. Facteur infectieux :

L'infection ; toujours satellite de lithiase ; essentiellement ascendante trans-papillaire est due le plus souvent aux entéro-bactéries (E.coli).

L'infection ne constitue pas le phénomène premier de la LVBP mais agit sur la maturation de calculs au niveau du cholédoque.

En fait, la flore bactérienne pourrait sécréter une Béta Glucuronidase capable de déconjuguer la bilirubine aboutissant à la formation de calculs de bilirubinate de calcium.

III. Diagnostic positif :

1. Critères prédictifs clinico-biologiques et échographiques :

Ces critères ont été étudiés bien avant l'ère laparoscopique et bien avant même

l'avènement de la SE, mais ces nouvelles possibilités thérapeutiques choisies isolément ou en association, ont provoqué un regain d'intérêt pour une approche plus fine du diagnostic de la LVBP dans la mesure où l'établissement d'un tel diagnostic pouvait, dès lors, notablement modifier la stratégie thérapeutique.

Si l'importance relative de ces différents paramètres est diversement appréciée d'une étude à l'autre, leur liste est à peu près unanimement reconnue :

1-2. Cliniques :

1-1-1. Age :

La LVBP peut survenir à tout âge mais plus fréquemment entre 50 et 80 ans, exceptionnellement avant 20 ans.

Nous constatons que l'âge moyen de nos malades est proche aux chiffres rapportés par la plupart des auteurs. (Tableau VI)

Selon BARKUN (7), un âge supérieur à 55 ans en l'absence même d'ictère et de dilatation de la VBP, indique une probabilité de LVBP de 38%.

HUGUIER (8) dans une série de 511 cholécystectomies avec une CPO, fait une constatation analogue avec un risque relatif de 5,6 en analyse multivariée au-delà de 75 ans.

Tableau VI : Age moyen selon les séries

Auteurs	Age moyen
REISS (9)	60
HUGUIER (8)	56
ABARRAH.K (9)	53
MOUMEN ET COLL (10)	58 ,2
Notre série	56

1-1-2. Le sexe :

La prédominance féminine dans notre série s'exprime par un sex-ratio de 0,27 en conformité avec les autres séries.

Les études épidémiologiques de Framingham aux Etats-Unis (3) ont montré que la prévalence de la lithiase biliaire est plus élevée chez les femmes que chez les hommes, avec un risque relatif de 1,7 à 4 fois supérieur selon les études ; cette différence est particulièrement marquée entre 20 et 30 ans, elle s'atténue avec l'âge et s'annule après 60 à 70 ans.

1-1-3. Formes ictériques

Si l'existence d'un épisode ictérique dans l'histoire du patient est diversement appréciée comme facteur de risque (non significatif pour TRONSDEN (11) et REISS (9), indiquant un risque relatif de 8,9 pour HUGUIER (8) la présence d'un ictère dans la période pré-opératoire est reconnue dans toutes les séries comme un important critère prédictif de LVBP (risque relatif de 18,7 pour HUGUIER (8).

a. Angiocholite bénigne ou syndrome cholédocien typique : (12)

Il réalise la triade classique de VILLARD, il associe au moins de 24 à 36 heures dans l'ordre :

- la douleur: à type de colique hépatique, s'accompagnant parfois de nausées ou de vomissements, elle traduit la mise sous tension brutale des voies biliaires.

- la fièvre: autour de 39–39,5 °C sous formes de clochers fébriles passagers, avec des frissons.

- l'ictère: il s'installe en 24 à 48 heures, c'est un ictère rétionnel intermittent et variable dans son intensité allant du subictère conjonctival à l'ictère cutanéomuqueux généralisé avec des urines foncées, selles décolorées et prurit.

L'examen clinique est généralement pauvre, il affirme et évalue l'ictère, il retrouve souvent un hypochondre droit douloureux, parfois une hépatomégalie, la vésicule biliaire est souvent non palpable. Ce syndrome cholédocien peut se répéter à intervalles plus ou moins rapprochés.

Dans certains cas, l'angiocholite peut être sévère, avec ou sans insuffisance rénale.

Tableau VII: Syndrome cholédocien selon les séries

Auteurs	% du syndrome cholédocien
Attasaranya, Fogel et Lehman (13)	34
MOUMEN ET COLL (10)	40
Ranghearg S (14)	40
Notre série	45

b. Ictère choléstatique pur :

C'est un ictère choléstatique isolé sans fièvre ni douleur, intermittent et d'intensité variable, avec des selles décolorées et des urines foncées associées à un prurit.

Tableau VIII: Ictère choléstatique pur selon les séries

Auteurs	% des patients ayant un ictère choléstatique pur
MOUMEN ET COLL (10)	4,5
ABARRAH.K (9)	6,2
Notre série	4

c. **Ictère douloureux**

C'est un ictère associé à la douleur sans fièvre.

Tableau IX : Ictère douloureux selon les séries

Auteurs	% des patients ayant un ictère douloureux
MOUMEN et COLL (10)	14,8
ABARRAH. K (9)	13,6
Notre série	10

1-1-4. **Formes anictériques**

✓ *La LVBP associée à une cholécystite aigue :*

Définie par des douleurs d'apparition brutale siégeant au niveau épigastrique ou dans l'hypochondre droit, pouvant irradier vers l'omoplate avec une fièvre modérée 38,5°C. L'examen clinique objective une douleur provoquée à la palpation de l'HCD qui bloque l'inspiration profonde (signe de MURPHY), parfois une grosse vésicule palpable. (15) (Tableau X)

Pour REISS(9), la cholécystite n'est pas un facteur de risque de LVBP. Au contraire, pour HUGUIER(8), l'existence d'une cholécystite est associée à un risque relatif de 2.

Tableau X : Fréquence des cholécystites aigues selon les séries

Auteurs	% des patients ayant une cholécystite
ABBARAH.K (9)	21
MOUMEN et COLL (10)	28 ,3
Notre série	10

2-2-3. **Coliques hépatiques à répétition :**

La douleur isolée, à type de colique hépatique typique ou de douleur localisée au niveau de l'HCD ou de l'épigastre. Ces douleurs ont des caractéristiques sémiologiques qui orientent

fortement vers le diagnostic et qui sont le plus souvent associées à des modifications biologiques hépatiques. (1)

Tableau XI : Fréquence des Coliques hépatiques selon les séries

Auteurs	% des patients ayant des coliques hépatiques
ABARAH.K (7)	42 ,5
MOUMEN (8)	26,7
Notre série	23

✓ *La LVBP associée à une pancréatite aigue*

Le diagnostic est fait devant l'association d'épigastrie brutale transfixiante et à irradiation dorsale. la biologie montre une hyperlipasémie avec une hyperamylasémie. la TDM montre des anomalies pancréatiques. (Tableau XII)

Tableau XII : Fréquence des pancréatites selon les séries

Auteurs	% des malades ayant une pancréatite
ABARAH.K (7)	12,3
MOUMEN (8)	8,4
Notre série	8

1-3. Critères biologiques:

Elévation des facteurs de choléstase :

- phosphatase alcaline (PAL).
- gamma glutamyl transférase (GGT).
- bilirubine totale (BT).

- bilirubine conjuguée (BC).
- 5'nucléotidase.
- cholestérol total.

Elévation des transaminases : ASAT et ALAT.

Elévation de la lipase et de l'amylase sérique.

Pour DELSANTO (16), la normalité de la bilirubine, des PAL, des GGT et des transaminases s'accompagne d'une probabilité nulle de LVBP ; en cas d'élévation d'un ou de deux de ces paramètres, la probabilité de LVBP est de 17 à 25% et de 50% si 3 ou 4 de ces paramètres sont élevés.

Pour ERLINGER(2), l'activité des PAL est presque toujours élevée. L'activité des aminotransférases est modérément élevée dans 80%. Occasionnellement, elle peut atteindre 10 à 50 fois la normale et faire porter à tort le diagnostic d'hépatite aigue, notamment en cas d'angiocholite. (17)

Dans notre série, on a constaté :

- Une hyperbilirubinémie à prédominance BC chez 37 malades (30,83%), alors qu'elle était normale chez 24 malades.
- Les PAL : élevées chez 69 malades (57,5%) tandis qu'elles étaient dans les normes chez 14 (11,66%).
- l'élévation de la lipasémie et l'amylasémie rencontrées chez 10 malades (8,33%).
- une cytolyse hépatique est notée chez 72 malades (60%).

1-4. Critères échographiques : (18)

Dans notre série, l'échographie est pratiquement le seul examen radiologique réalisé chez la quasi-totalité de nos malades : 110 patients (92%).

L'échotomographie grâce à ses qualités d'innocuité, de rapidité, du faible coût et compte tenu de sa fiabilité, représente aujourd'hui une méthode de routine et de première intention.

C'est l'examen de première intention, elle doit être réalisée en urgence chez les patients suspects de pathologie biliaire.

1-3-1. Signes indirects d'obstacle de la voie biliaire principale : (1)

L'échographie apporte généralement des éléments d'orientation et des arguments indirects pour la LVBP :

- présence d'une lithiase vésiculaire (Figure 14).
- dilatation du cholédoque (plus de 5 mm lorsque la VB est en place, plus de 7 mm en cas de cholécystectomie) associée ou non à une dilatation des VBIH (Figure 15)

Cependant, ces critères ne doivent pas être stricts, car les variations anatomiques sont courantes, et il n'est pas rare de trouver des patients dont la VBP est large en l'absence de tout obstacle.

En cas d'angiocholite, la dilatation des voies biliaires est le signe le plus facile à rechercher en échographie. Cependant cette dilatation peut être absente en cas d'obstruction aiguë. La dilatation reflète plus le caractère prolongé d'une obstruction à l'écoulement de la bile que la sévérité de cette obstruction. (18)

Une échographie abdominale normale n'élimine pas le diagnostic de LVBP (17).

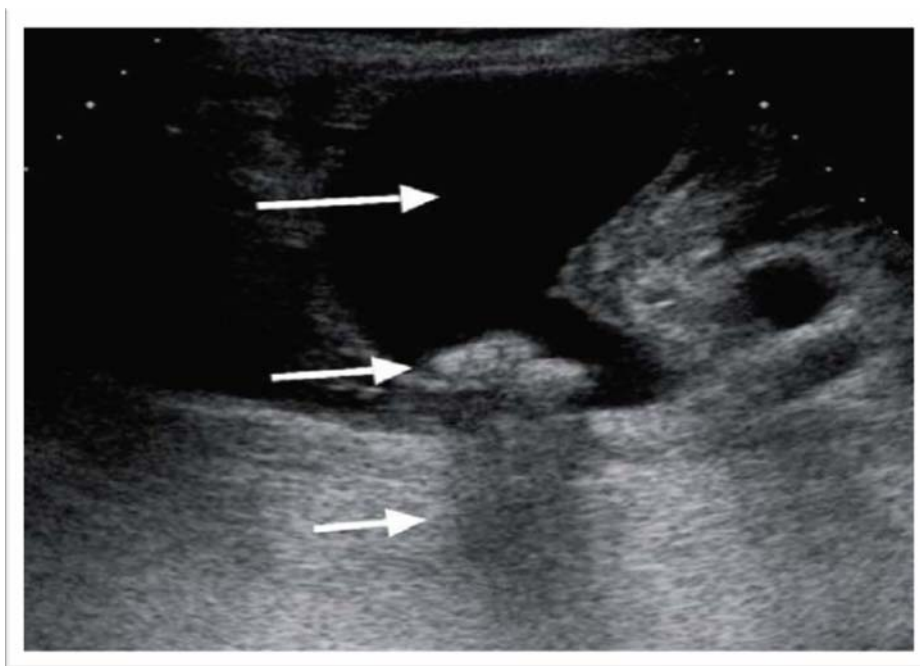


Figure 14: une échographie montrant une LV (18)

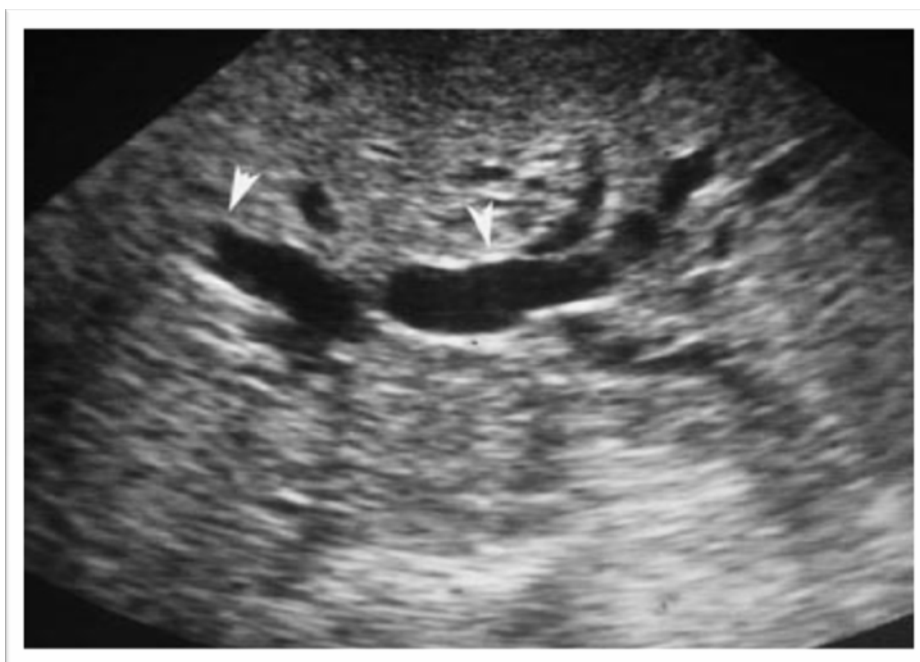

Figure 15: Dilatation des voies biliaires intra-hépatiques en échographie (têtes de flèche).

(18)

1-3-2. Visualisation directe du calcul ou de l'obstacle en échographie :

Les performances de l'échographie pour la mise en évidence de calculs de la voie biliaire principale sont médiocres et surtout peu reproductibles. Les différentes séries de la littérature donnent des valeurs de sensibilité variant de 20 % à 75 % (17, 18,19). Les calculs seront d'autant plus faciles à visualiser : que la voie biliaire principale est dilatée, que les calculs sont volumineux et nombreux (figure 16), qu'ils présentent un cône d'ombre. L'échographie s'attachera à obtenir une bonne visualisation de la portion rétro-pancréatique du cholédoque et surtout de sa partie immédiatement sus-Oddienne. Si la sensibilité de l'échographie est relativement faible, sa spécificité est au contraire excellente. En d'autres termes, la détection échographique d'un calcul du bas cholédoque est suffisante pour affirmer le diagnostic de migration lithiasique. La présence de bulles d'air au niveau d'un diverticule para-papillaire, l'existence de calcifications pancréatiques en cas de pancréatite chronique, ou vasculaire chez le sujet athéromateux sont des pièges faciles à éviter avec un minimum d'expérience. L'épaississement des parois biliaires est aussi parfois visible en échographie.

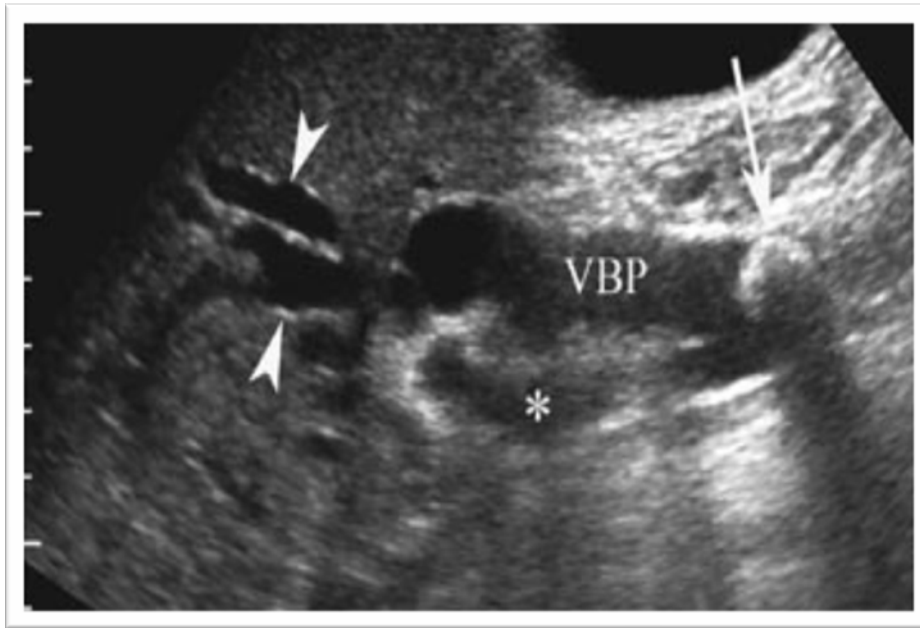


Figure 16 : Gros calcul de la voie biliaire principale en échographie. (18)

Une vue oblique du hile montre la dilatation des VBIH (têtes de flèche), la VBP, du canal cystique (astérisque), et permet la visualisation d'un volumineux calcul de la VBP avec cône d'ombre postérieur (flèche).

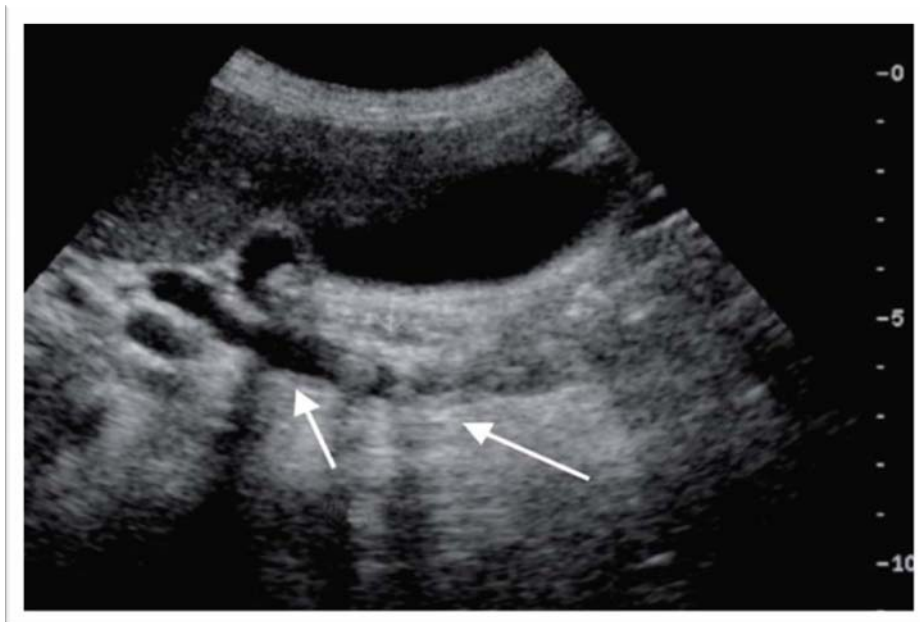


Figure 17: une échographie montrant un empierrement du cholédoque. (18)

Dans notre série, l'échographie a permis de suspecter la LVBP chez 17 patients (15,4%) et de l'affirmer en visualisant les calculs de la VBP chez 92 malades (83,63 %) alors qu'elle était normale chez 1 seul malade (0,9%).

1-3-3. scores prédictifs : (11)

Un certain nombre d'auteurs s'est intéressé à établir, à partir de ces critères, des scores prédictifs de LVBP.

Le score le plus connu et sans doute le plus utilisé en France, reste celui établi par TRONDSEN et COLL (11) en 1995 à partir d'une étude rétrospective portant sur 599 patients. L'analyse multivariée a permis de définir 4 variables indépendantes corrélées à la présence d'une LVBP (tableau X).

- L'âge
- La bilirubinémie
- La dilatation de la VBP
- Les GGT

A chacun de ces paramètres était affecté rétrospectivement, par analyse discriminante, un coefficient.

La somme des produits de chaque valeur observée par son coefficient, à la quelle était soustraite une constante fixe négative, définit le score pour le patient.

Les coefficients étaient établis comme suit :

- Age : 0,066
- Bilirubinémie : 0,026
- Dilatation VBP : 0,0083
- GGT : 0,0088

La constante fixe était de -7,58.

La formule était donc représentée par :

$$Y = \text{âge} \times 0,066 + \text{bilirubinémie} \times 0,026 + \text{dilatation VBP} \times 0,0083 + \text{GGT} \times 0,0088 - 7,58$$

Le résultat Y indique la probabilité de LVBP.

Tableau XIII : Score prédictif de LVBP d'après TRONDSEN (11)

Score (Y)	Probabilité de LVBP
$Y < -2.2$	0 à 10%
$-2.2 < Y < -0.85$	10 à 30%
$-0.85 < Y < 0$	30 à 50%
$0 < Y < 0.85$	50 à 70%
$0.85 < Y < 2.2$	70 à 90%
$Y > 2.2$	90 à 100%

3. Autres examens complémentaires :

2-1. Cholangio-IRM : (18)

La cholangiographie IRM est aujourd'hui la technique non-invasive la plus performante pour l'exploration des voies biliaires, la recherche d'obstruction et la détection de calculs de la voie biliaire principale.

2-1-1. Technique :

La cholangiographie par IRM utilise des séquences spécifiques qui produisent une hyper-intensité franche de tous les liquides stationnaires. Aucune injection de produit de contraste n'est nécessaire à la visualisation des voies biliaires. Les images fournies par la cholangiographie IRM sont très similaires à celles obtenues en cholangiographie directe, mais obtenues d'une façon totalement non invasive. Il existe une multitude de séquences susceptibles de fournir des images de cholangiographie IRM : acquisition en coupes fines ou épaisses, temps d'acquisition court réalisé en apnée ou plus long nécessitant des techniques de compensation respiratoire pour limiter les artéfacts de mouvement, acquisition en mode 2D ou 3D.

Les coupes épaisses (15 à 30 mm) en mode 2D vont fournir une cartographie globale de la voie biliaire, réalisant des images en « pseudo-projection », elles sont réalisées dans un plan coronal ou coronal oblique. Les coupes fines en mode 2D, le plus souvent axiales peuvent venir compléter les coupes épaisses sur la zone lésionnelles. Toutes ces séquences sont réalisées en apnée, le temps d'acquisition variant de 1 à 20 secondes (20, 21, 22).

L'utilisation de séquences 3D permet, au prix d'un temps d'acquisition long (plusieurs minutes) et d'un système efficace de compensation des artéfacts respiratoires, l'acquisition de tout l'arbre biliaire en un seul volume d'acquisition (23). Ce volume unique fera l'objet d'une lecture sur station de travail en utilisant les outils classiques de post-traitements (mode MPR avec visualisation en coupes épaisses ou en coupes fines, MIP, 3D, etc.) pour obtenir les clés diagnostiques. L'utilisation d'agents de contraste négatif de la lumière digestive (Jus d'ananas, jus de myrtilles, Lumirem®) est parfois utile pour éviter les superpositions dues au liquide digestif.

2-1-2. Sémiologie du calcul de la VBP: (18)

Sur les coupes épaisses, les calculs de la voie biliaire sont visualisés sous forme d'une zone plus ou moins hypointense au sein de la bile. Comme sur une cholangiographie directe, les petits calculs peuvent être invisibles si leur signal est noyé dans une voie biliaire dilatée. L'utilisation de coupes fines axiales est alors indispensable pour éviter des faux négatifs. Les acquisitions 3D permettent de jongler entre cartographie globale et coupes fines sur les zones suspectes.

D'autres causes d'erreurs sont possibles en cholangiographie IRM. La présence d'un vide de signal au sein d'une voie biliaire n'est pas spécifique d'un calcul ; une bulle d'air, un caillot ou du sludge peuvent simuler une lacune intracanalair. En cas d'aérobilie, l'utilisation de coupes axiales ou sagittales rattrape facilement le diagnostic en montrant le caractère anti-gravitationnel de la zone vide de signal. Le passage d'une artère pancréatico-duodénale au contact de la partie intérieure de la voie biliaire peut aussi générer un artéfact de vide de signal. (figure 18a, b et c)

La principale limitation de la cholangio-IRM réside dans le diagnostic des minis et micro-calculs (inférieurs à 3 mm) ainsi que dans le diagnostic des calculs impactés au niveau de l'ampoule.

Si l'on suspecte un calcul enclavé dans la région de l'ampoule de Vater, il est indispensable de réaliser des coupes coronales plus ou moins obliques, sur le bas cholédoque en

Les lithiases de la voie biliaire principale (A propos de 120 cas)

mode dynamique (acquisition répétée toutes les 5 à 10 secondes) pour visualiser directement l'ouverture du sphincter et le passage de la bile. La différenciation entre une Oddipathie inflammatoire réactionnelle à une migration lithiasique et un obstacle par petite tumeur ampullaire reste très difficile. Des séquences en pondération T1, avant puis après injection dynamique de Gadolinium, doivent être réalisées dans ce cas, le diagnostic final passant par une écho-endoscopie et une biopsie de la papille.

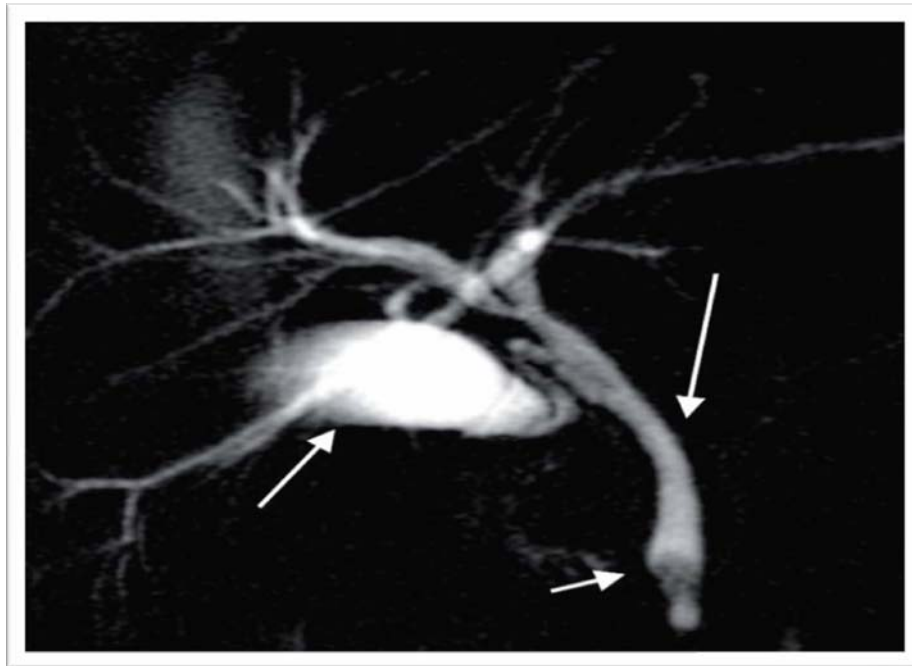


Figure 18a : une bili IRM montrant un calcul du bas cholédoque (18)

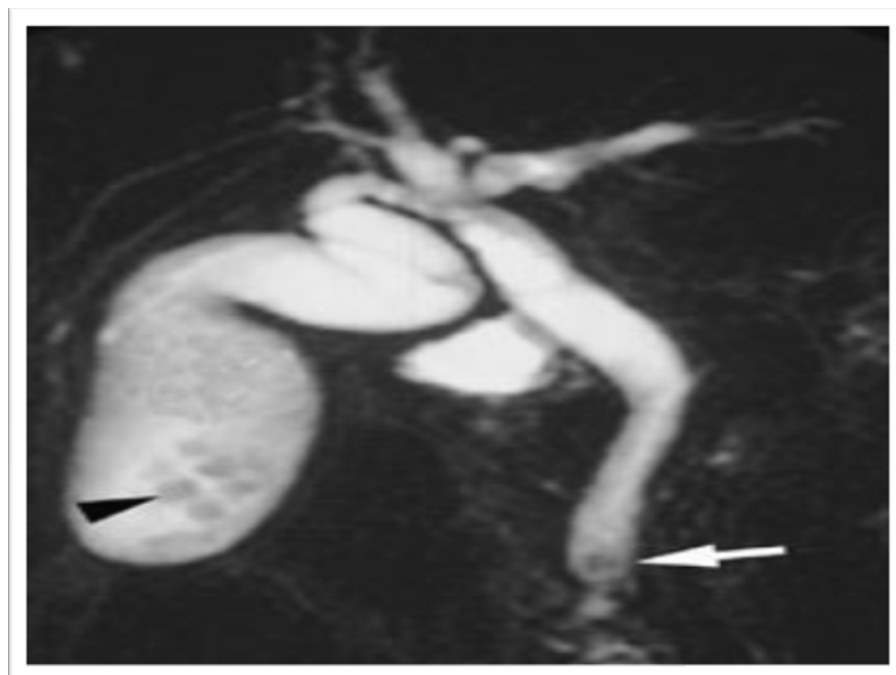


Fig 18b:Calculs du bas cholédoque. Cholangiographie par IRM : les coupes coronales épaisses montrent une hypointensité floue du bas cholédoque (flèche) et la présence de calcul vésiculaire (tête de flèche) (18)

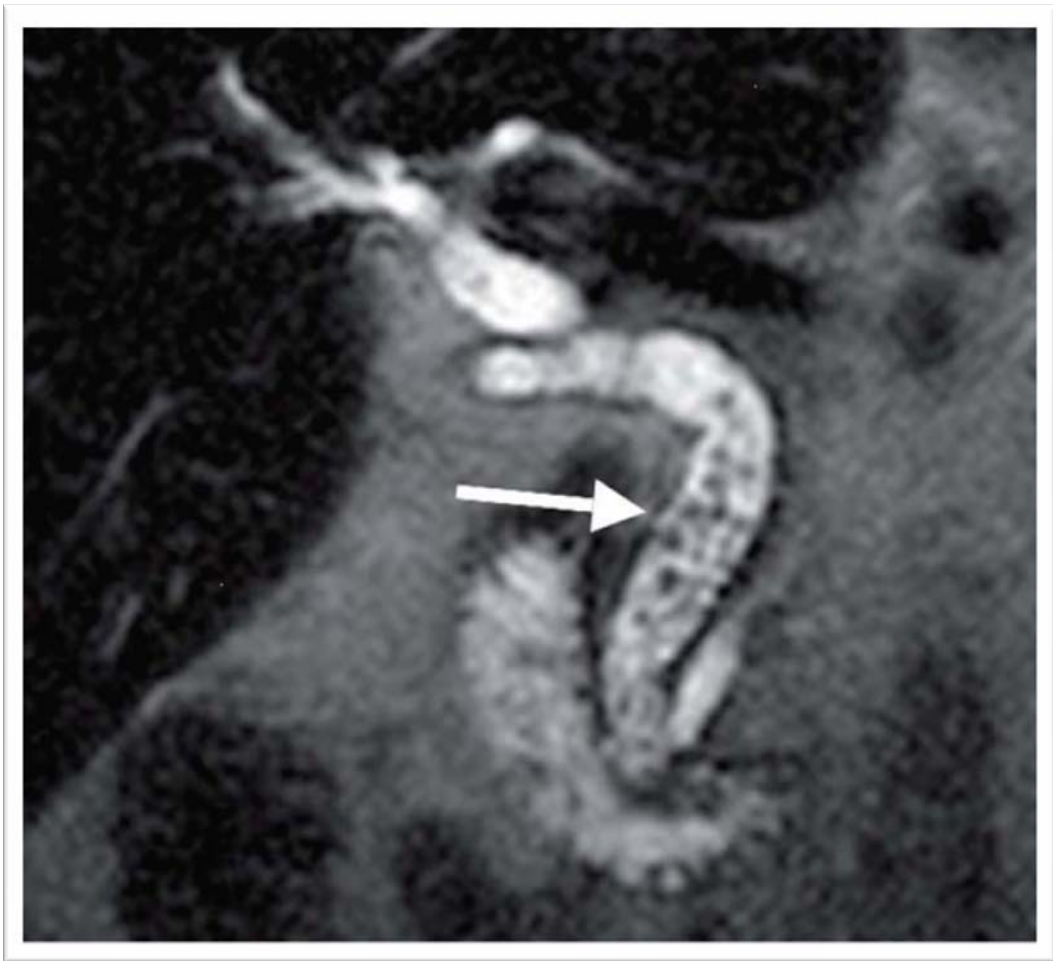

Figure 18c : Bili IRM montrant un empierrement choledocien (18)

2-1-3. Performances : (24)

De nombreuses séries ont évaluées, depuis plus d'une dizaine d'années, les performances de la cholangiographie par IRM pour le diagnostic de lithiase cholédocienne. Ces travaux montrent que la sensibilité de l'IRM varie entre 80 et 100 % alors que la spécificité est toujours excellente, variant entre 90 et 100 % selon les séries (21, 22, 25, 26). Pour tous les auteurs, les faux négatifs, en particulier lorsque l'IRM est confrontée à l'écho-endoscopie, correspondent à des micro-calculs (inférieurs à 3 mm) ou à des calculs impactés au niveau de l'ampoule.

La cholangio IRM pourrait être une méthode idéale pour évaluer les patients dont les résultats de l'échographie et ou de laboratoire ne sont pas univoques avant de réaliser une cholécystectomie laparoscopique, elle constitue une bonne alternative à la CPRE en évitant des tests diagnostiques invasifs non nécessaires avec des complications potentiellement dangereuses. (27) (Figure 19)

Dans notre série, la cholangio-IRM était réalisée dans 2 cas :

Elle a permis d'affirmer la LVBP chez 1 malade (50%) et de la suspectée chez l'autre (50%).

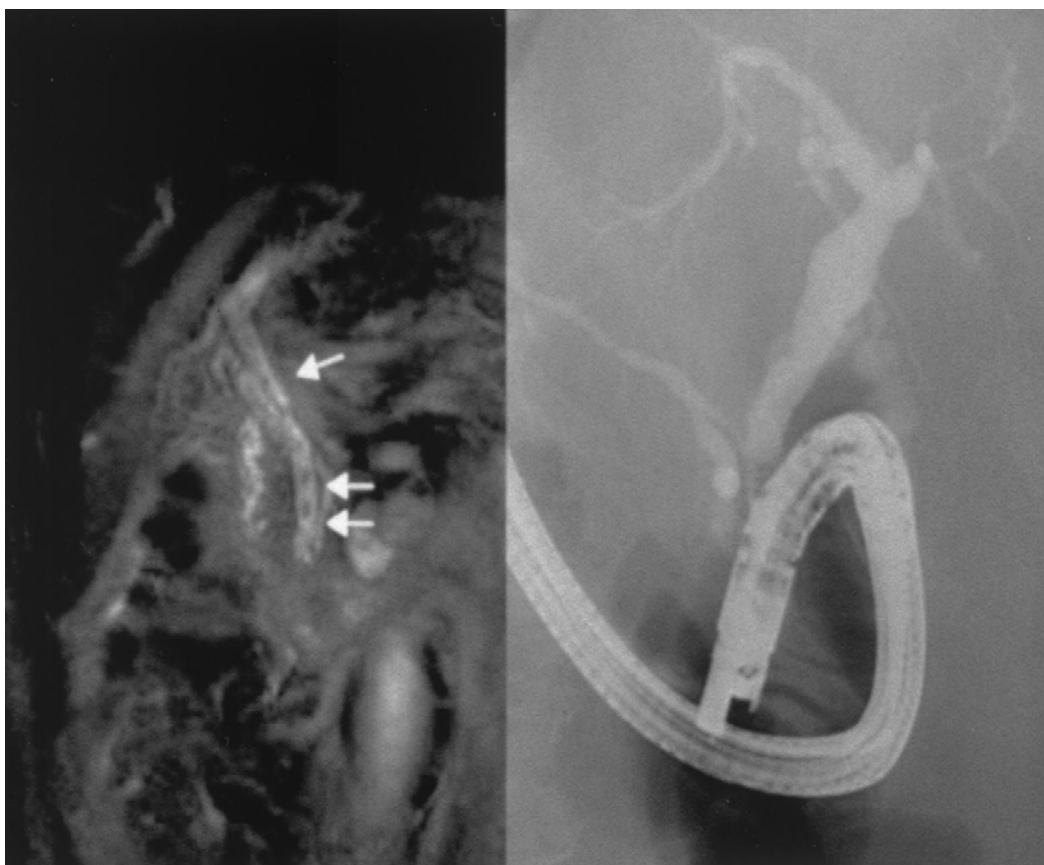

Figure 19: Magnetic resonance cholangiography (left) shows multiple small stones in the common bile duct (arrows). Endoscopic retrograde cholangiopancreatography (right) showed only one stone at the papilla owing to masking of small stones by dense contrast filling. (27)

2-2. L'écho-endoscopie : (28)

Cette exploration est réalisée, au mieux, sous anesthésie de type PROPOFOL (DIPRIVAN), en salle d'endoscopie. Le patient est déplacé en décubitus latéral gauche. L'exploration dure entre 10 et 20 minutes.

L'écho-endoscopie est une technique semi-invasive qui a démontré son efficacité dans le diagnostic des lésions de la tête du pancréas et l'exploration des obstacles biliaires extra-hépatiques. L'examen nécessite une sédation ou le plus souvent une anesthésie générale. La sonde échographique, située à l'extrémité de l'endoscope, va être positionnée au niveau de la portion distale du deuxième duodénum. En retirant progressivement l'endoscope, l'écho-endoscopiste va pouvoir examiner toute la portion terminale rétro-pancréatique de la voie biliaire, de déterminer le siège, la taille et le nombre des calculs.

En raison de la proximité entre la sonde et la voie biliaire principale, les fréquences utilisées peuvent être très élevées variant de 7,5 à 12 MHz. L'utilisation de très haute fréquence, et l'absence d'interposition gazeuse digestive, offrent à l'écho-endoscopie une résolution spatiale nettement inférieure au millimètre. C'est grâce à cette résolution spatiale exceptionnelle, que l'écho-endoscopie va être capable de détecter des minis et des micro-calculs invisibles aux autres techniques d'imagerie.

5 coupes sont indispensables (28)

- Coupe aorte, rachis, veine cave.
- Coupe des deux canaux (voie biliaire principale et Wirsung).
- Coupe de la voie biliaire principale verticalisée.
- Coupe du confluent biliaire inférieur.
- Coupe transbulbaire.

L'écho-endoscopie présente néanmoins des limites qu'il faut connaître :

- ✓ l'impossibilité ou la grande difficulté de réaliser un examen chez des patients aux antécédents de gastrectomie totale ou partielle ou d'anastomose gastro-jéjunale ;
- ✓ les faibles performances en cas d'aérobilie ;

✓ les difficultés à visualiser la portion rétro-pancréatique de la voie biliaire principale en cas de pancréatite chronique calcifiante et en cas de pancréatite aiguë nécrosante grave ;

✓ les faibles performances de l'écho-endoscopie pour les obstructions ou les calculs localisés dans le hile ou en intra-hépatique.

Dans des mains entraînées, les performances de l'écho-endoscopie sont excellentes avec une sensibilité variant entre 95 et 100 % et une spécificité proche de 100 %(21). En pratique, l'écho-endoscopie est devenue le « gold standard » pour le diagnostic de calcul du bas cholédoque. (Figure 20)

L'écho-endoscopie permet par ailleurs :

✓ de visualiser une tumeur ampullaire, un petit cancer de la tête du pancréas, un cholangiocarcinome.

✓ et de s'assurer de la liberté de la VBP en post opératoire

En absence de doute sur l'existence de la LVBP, l'écho-endoscopie est indiquée lorsqu'une cholécystectomie par coelioscopie est envisagée en l'absence de la cholangiographie per-opératoire pour diminuer la fréquence de la lithiase résiduelle. (29)

L'étude réalisée par Carlo F et al (30), montre que une LVBP détectée au cours d'une écho-endoscopie, doit être traitée et extraire au court de la même d'écho-endoscopie, suivie dans la même séance, sous la même sédation d'une cholangiographie rétrograde endoscopique puis d'une sphinctérotomie endoscopique avec extraction de calculs.

Dans notre série, l'écho-endoscopie était indisponible.

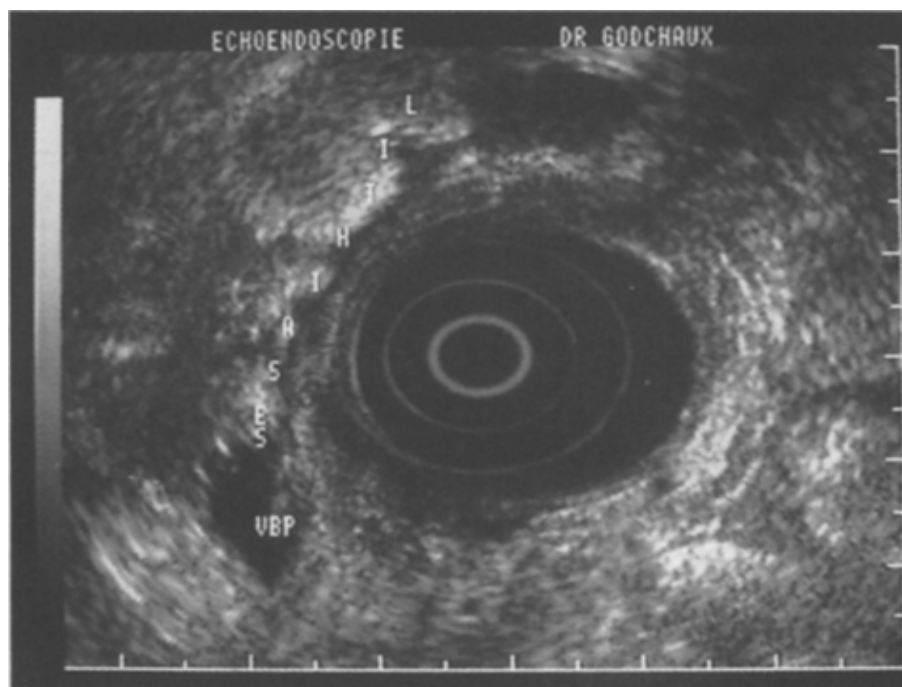


Figure 20a. (28)

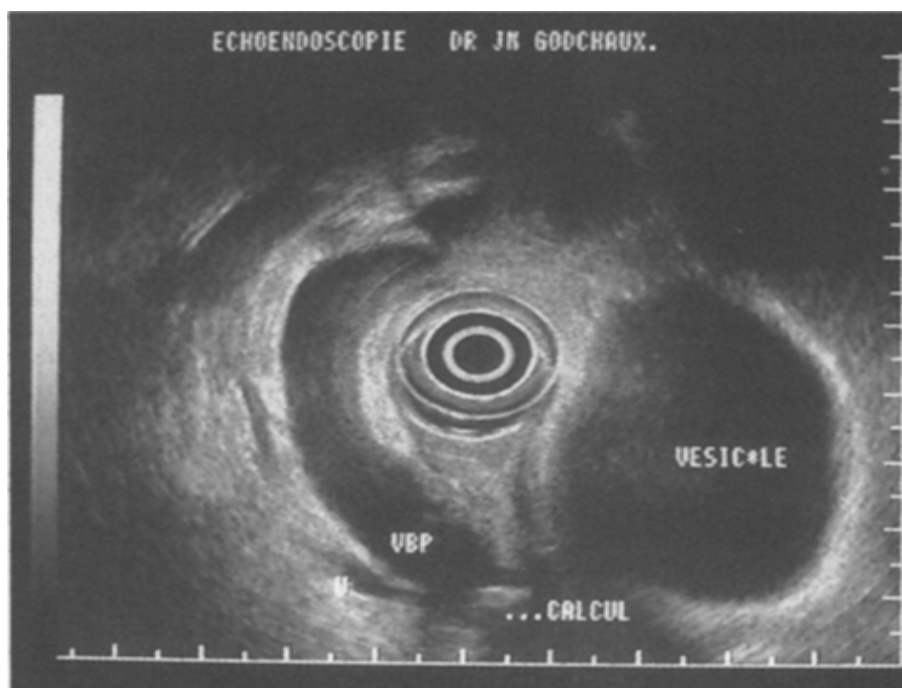


Figure 20b. (28)

Figure 24 a et b: Echo-endoscopie montrant une lithiase de la voie biliaire principale:
(Signal hyperéchogène sans cône d'ombre postérieur).

2-3. Tomodensitométrie : (18)

Le scanner en raison de son cout élevé ne constitue pas un examen de routine dans le diagnostic de la LVBP. La tomodensitométrie a une meilleure sensibilité que l'échographie et sera particulièrement utile chez les patients peu échogènes, lorsque la voie biliaire principale et le bas cholédoque sont inaccessible à l'échographie, en présence d'une hyperamylasémie ou encore lorsque la présentation clinique pouvant donner le change avec une pathologie néoplasique du carrefour biliopancréatique. Sa sensibilité n'est cependant pas suffisante pour exclure un calcul lorsqu'elle est négative.

La tomodensitométrie est plus performante que l'échographie, pour détecter les calculs du bas cholédoque, mais aussi pour rechercher un diagnostic différentiel (tumeur, compression extrinsèque) ou pour détecter une complication (abcès du foie, pyléphlébite) (32). (figure 21)

a. Scanner sans injection

La recherche de calcul de la voie biliaire principale nécessite obligatoirement la réalisation d'une série sans injection. Avec les scanners à acquisition incrémentale, la sensibilité de la tomodensitométrie sans injection pour ce diagnostic était comprise entre 60 et 70 %. Les performances se sont améliorées avec l'utilisation de scanners hélicoïdaux, puis multidétecteurs offrant une sensibilité évaluée entre 65 et 80 % (33,34).

L'utilisation de coupes fines et de reconstruction multiplanaire améliore significativement les capacités de détection. Le remplissage du duodénum par absorption d'eau favorise la détection des petits calculs enclavés au niveau de l'ampoule, au contraire l'utilisation de produit de contraste positif de la lumière digestive gêne leur visualisation et doit être proscrite (35). Si la détection des petits calculs nécessite de manière obligatoire un passage sans injection, c'est bien souvent la lecture simultanée des séries sans injection et des séries injectées qui permet de s'assurer que l'hyperdensité visible avant injection est bien située dans la lumière du cholédoque ou dans l'Oddi.

Avec les scanners multidétecteurs, il est nécessaire d'épaissir les coupes jusqu'à 2-3 mm lors de la lecture pour obtenir un rapport signal sur bruit favorable à la détection de petit calcul faiblement hyperdense. La fenêtre doit être resserrée autour du signal de la bile. Quoi qu'il en soit, 20 à 25 % des calculs biliaires sont isodenses par rapport à la bile, comme cela a été démontré *in vitro*. La sensibilité du scanner sans injection ne devrait donc pas pouvoir, *a priori*, dépasser 80 %.

b. Cholangio-scanner

La cholangiographie par tomодensitométrie correspond à la réalisation d'une acquisition volumique de l'ensemble de l'arbre biliaire après opacification indirecte des voies biliaires par une cholangiographie intraveineuse ou orale. L'utilisation de produit de contraste biliaire améliore la sensibilité du scanner pour la détection de calculs. Celle-ci se rapproche des 90 %. Les performances du cholangio-scanner restent inférieures à celle de la cholangiographie par IRM.

Le risque allergique des produits de contraste biliaires est élevé, produits qui ne sont pas disponibles dans de nombreux pays, dont la France. Ces raisons font que le cholangio-scanner ne s'est pas véritablement développé.

Dan notre série, la TDM était pratiquée chez 18 malades (15%):

Elle a permis d'affirmer la LVBP chez 11 malades (61,11%), de la suspecter dans 5 cas (27,77%) alors qu'elle était normale chez 2 malades.

Une étude récente réalisée par Chih-wei T et al, a montré que la sensibilité, la spécificité, la valeur prédictive positive et prédictive négative pour le la TDM dans le diagnostic de la LVBP sont : 77.3%, 72.8%, 81.8% ET 67.0% respectivement. La taille du calcul affecte considérablement le diagnostic, le scanner reste donc moins efficace en matière de LVBP. (36)

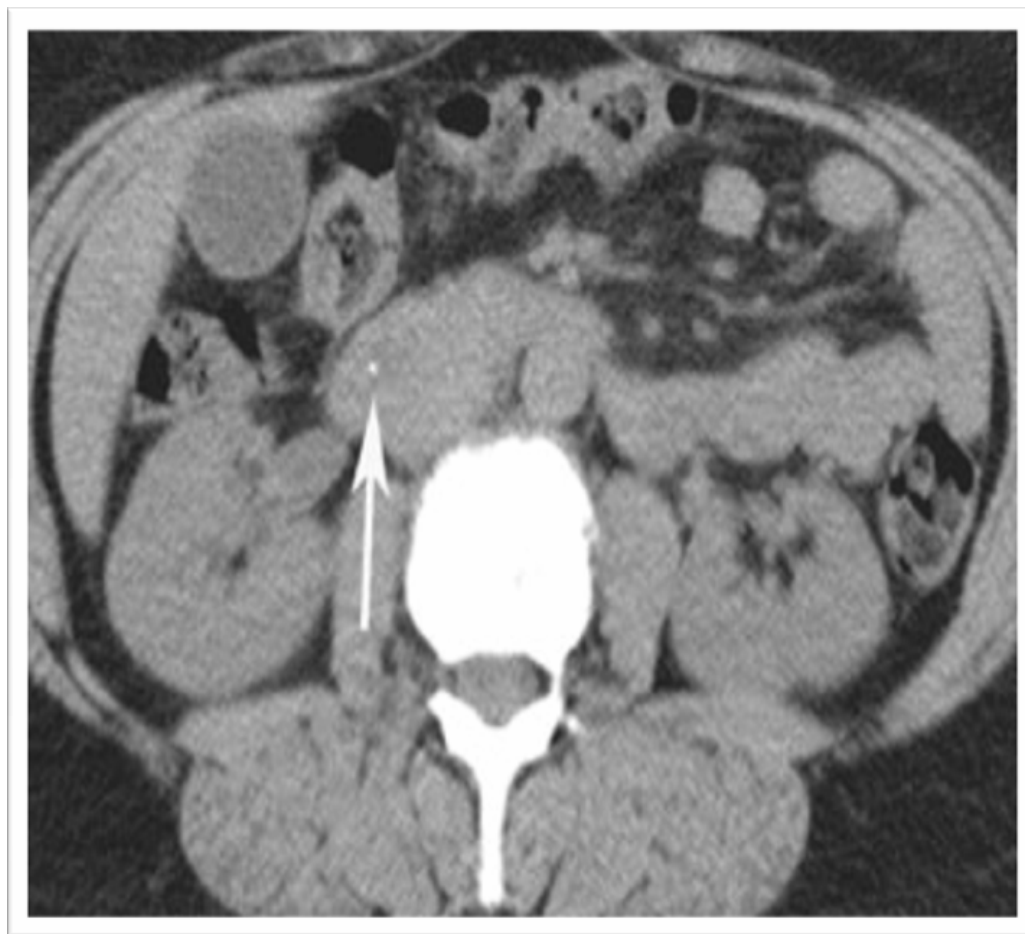

Figure 21 : Calcul de la voie biliaire principale en tomodensitométrie. Les coupes fines montrent une hyperdensité punctiforme du bas cholédoque (flèche). (18)

2-4. Autres méthodes :

Sont moins utilisées :

2-4-1. La cholangiopancréatographie rétrograde endoscopique (CPRE) : (14)

C'est l'exploration la plus ancienne dans le diagnostic de la LVBP. Les calculs de la VBP apparaissent sous forme de lacunes mobiles (sous la pression ascendante du produit de contraste) ou immobile (calculs enclavés), le nombre, le siège et la taille peuvent ainsi être déterminés. La sensibilité de la CPRE a été estimée à 89% et sa spécificité à 100%. Les faux négatifs sont presque exclusivement représentés par de petits calculs (moins de 4 mm) aisément « noyés » par le produit de contraste dans une VBP dilatée.

La sphinctérotomie endoscopique est venue encore agrandir le champ de compétence de cette technique, permettant l'évolution rapide d'un outil à potentiel à la fois diagnostique et thérapeutique, ce qui a fait de l'ERCP, le gold standard de la prise en charge de nombreuses pathologies dont la lithiase cholédocienne. Bien qu'il s'agisse d'un outil de grande valeur dans la prise en charge de tel désordre, l'ERCP a néanmoins été associée à des complications variées. Des taux de complications globaux de l'ordre de 3 à 15.9% ont été rapportés, incluant notamment la pancréatite, l'hémorragie et la perforation. D'autres complications relatives à l'ERCP sont la formation de fistules cholédocoduodénales, la perforation sous-capsulaire hépatique, les problèmes cardio-pulmonaires et la mortalité (37). Dans la plupart des séries, la mortalité imputable à l'ERCP est inférieure à 1% (38, 39) mais elle peut découler de situations de morbidité engendrées par la procédure. L'éventail et le taux de complications liées à l'ERCP ont conduit de nombreux praticiens à exprimer des réserves quant à sa sécurité, notamment dans le cadre diagnostique. Cependant, il est à prévoir que dans la mesure où de bons résultats diagnostiques peuvent être obtenus grâce à l'échoendoscopie et à la CPIRM, et que ces technologies seront de plus en plus disponibles, l'ERCP à visée uniquement diagnostique ira de plus en plus vers le déclin.

2-4-2. La cholangiographie par voie intraveineuse CIV ou biligraphie : (40)

Elle consiste en une perfusion intraveineuse d'un produit iodé, éliminé dans la bile et radio-opaque pendant 39 à 45 min. Les clichés sont pris de dix en dix minutes. Elle visualise la VBP et précise sa forme, sa longueur, l'existence d'une obstruction et d'une dilatation en amont mais injecte mal la vésicule biliaire.

La sensibilité comme pour l'échographie est très variable en fonction des séries puisqu'elle varie de 22 à 62% (41).

A noter que plus les séries sont récentes plus les chiffres de sensibilité sont faibles.

Dans notre formation, cet examen est pratiquement disparu.

a. La cholangiographie directe :

Les opacifications directes des voies biliaires réalisées par voie endoscopique ou percutanée, même si elles sont toujours considérées comme des méthodes de référence, ne sont plus, en pratique utilisées comme méthode diagnostique.

Aujourd'hui, le rôle de la cholangiographie rétrograde endoscopique et de la cholangiographie percutanée doit être limité à la première phase d'un geste thérapeutique. Les complications de ces gestes, qu'il s'agisse d'infection des voies biliaires, de pancréatite ou d'hémorragie, ne permettent plus d'utiliser ces techniques dans un but uniquement diagnostique (42).

b. La cholangiographie transhépatique CTH :

Cette méthode est réservée aux ictères rétentionnels. Elle est de réalisation simple par ponction à l'aiguille fine de CHIBA après une anesthésie des plans superficiels et repérage échographique des limites du foie. On injecte de produit iodé opacifiant l'arbre biliaire.

Son taux de succès global est de 80 à 98.5%, dépendant notamment du degré de dilatation des voies biliaires intra-hépatiques.

Le taux de complications propres est relativement élevé (3,28% dans une série de 3587 cas) (43) représentées dans l'ordre décroissant par des complications septiques, des cholépéritonites et des hémorragies.

La CTH n'est donc pas utilisée comme examen de première intention, mais peut trouver une place dans les échecs ou impossibilité de la voie endoscopique, ou encore en cas de lithiase intra-hépatique, en particulier si on envisage un geste thérapeutique par cette voie.

2-4-3. La cholangiographie rétrograde endoscopique (CRE) : (44)

Compte tenu de la disponibilité actuelle de l'écho-endoscopie et de la bili IRM, la CRE tend à n'être demandée que dans une perspective thérapeutique (en vue d'une sphinctérotomie endoscopique).

Ses résultats sont identiques à ceux de la CTH, en plus, la CRE visualise mieux les obstructions basses cholédocho-pancréatiques, la VBP, le canal de WIRSUNG et la région ampullaire.

L'appareil utilisé est un duodéroscope à vision latérale par le quel on introduit un cathéter après repérage et centrage de la papille, ensuite et dès que le cathéter est introduit de quelque millimètres dans l'orifice papillaire, on injecte le produit radio-opaque, à des doses et des concentrations variables et dont la progression est contrôlée sur l'écran de radioscopie télévisée. Les clichés sont pris lorsque le remplissage des voies biliaires est jugé suffisant, l'examen dure en général 30 min. L'opacification des voies biliaires est obtenue dans 90%.

L'ictère peut être total (rétention) quand l'injection ne se fait qu'au niveau de WIRSUNG.

Les calculs de la VPB peuvent apparaître sous forme de lacunes mobiles (sous la pression du produit de contraste) ou immobiles (calcul enclavé).

Elle met en évidence les extravasations de produit de contraste extra-biliaires (plaies, fistules, abcès ou kystes communicants)

a. Contres indications :

Les contre-indications de la CRE se limitent aux patients opérés ayant un montage digestif sur anse en Y, notamment après gastrectomie totale ou duodéno pancréatectomie céphalique. La longueur de l'anse montée exclut dans pratiquement 100 % des cas l'abord

endoscopique de la papille. Les sténoses digestives hautes sont une contre indication relative, puisqu'elles peuvent souvent être dilatées pour faciliter l'accès endoscopique à la papille.

b. Les accidents possibles sont :

- Une angiocholite qui peut prendre un aspect très grave.
- La pancréatite.
- Une hyperamylasémie transitoire au décours de l'examen.
- La mortalité ainsi que les autres complications telles que les blessures instrumentales ou les réactions aux produits sont exceptionnelles.

2-4-4. La scintigraphie biliaire : (45)

Elle ne permet le diagnostic d'obstruction extra-hépatique et son siège que si les voies biliaires sont visibles, dilatées en amont d'une zone de déficience photonique.

Le principal inconvénient est son faible pouvoir de résolution spatial qui peut faire méconnaître un calcul dans la voie biliaire.

Une lacune scintigraphique n'a aucune spécificité. Il peut s'agir d'une lithiase ou d'une tumeur et aucun signe spécifique ne permet d'établir la différence.

2-4-5. La radiographie de l'abdomen sans préparation (ASP) :

L'ASP offre peu d'intérêt dans la recherche de la lithiase biliaire car les calculs cholédociens constitués de cholestérol sont radio-transparents.

Il n'apporte que des arguments indirects en faveur de l'obstruction biliaire extra-hépatique en montrant :

- Des calcifications dans l'aire pancréatique.
- Des calcifications dans l'aire vésiculaire.
- Une aérobilie (fistule cholécystocolique ou duodénale).

Dans notre série, nous ne comptons aucun cas de LVBP radiovisible

IV. Formes cliniques :

2. Formes graves: (1)

1-1. L'angiocholite aigue :

L'apparition chronologique sur 24 à 36 h de douleurs de type biliaire, d'une fièvre, et d'un ictère définit l'angiocholite. C'est la « triade de Villard». La gravité de celle-ci est variable. On définissait auparavant l'angiocholite grave par le terme d'angiocholite ictéro-urémigène car il s'associait à l'angiocholite une insuffisance rénale aiguë. Actuellement, on définit plutôt l'angiocholite aiguë grave par l'apparition d'un choc septique ou l'existence d'un sépsis résistant à une antibiothérapie adaptée.

1-2. La pancréatite aiguë :

Elle est due à la migration de calculs dans la voie biliaire principale et elle est de gravité variable. Il faut distinguer la pancréatite aiguë biliaire de la simple colique hépatique s'accompagnant d'une hyperamylasémie transitoire. Sont en faveur de cette dernière situation, la disparition rapide d'une douleur biliaire typique et, éventuellement, la normalité du scanner abdominal réalisé dans les 72 heures

1-3. La cirrhose biliaire secondaire :

Elle est la conséquence d'une obstruction chronique de la voie biliaire principale par des calculs qui entraîne une souffrance progressive du parenchyme hépatique. C'est le caractère chronique de la cholestase par obstruction, la répétition des poussées d'angiocholite qui sont responsables de l'évolution cirrhogène. Cette forme clinique classique est devenue exceptionnelle

3. formes asymptomatiques : (1)

Les formes asymptomatiques sont très fréquentes mais leur prévalence est impossible à préciser. Le diagnostic des formes asymptomatiques de la LVBP est généralement fait sur la cholangiographie per opératoire au cours d'une cholécystectomie pour lithiase vésiculaire

symptomatique ; parfois le diagnostic est posé au cours d'autres explorations comme l'écho-endoscopie, l'IRM ou le scanner. Ces formes posent actuellement le problème très controversé de leur prise en charge et ce d'autant plus qu'une étude récente a confirmé que le passage spontané des calculs dans le tube digestif n'est pas un phénomène rare : le Passage spontané des LVBP dans 30–50%, sans complications (46). Une autre étude a confirmé que 21% de migration de calculs asymptomatiques vers le duodénum se déroule en 1 mois (47).

4. lithiase résiduelle : (48)

Elle reste le problème essentiel de la chirurgie de la LVBP malgré toutes les améliorations techniques apportées au niveau de l'exploration pré et per opératoire.

La fréquence de la LR est difficile à estimer. En effet, mises à part les LR asymptomatiques qui ne seront jamais découvertes, il existe des cas qui ne se manifestent qu'après plusieurs années de la première intervention, donc le taux de LR augmente avec le recul postopératoire. (Tableau XIV)

Par ailleurs, certains types d'interventions comme les sphinctérotomies et les anastomoses bilio-digestives peuvent masquer une LR puisque l'écoulement biliaire n'est plus gêné. L'intervention en urgence multiplie les risques de LR à cause de l'insuffisance d'exploration pré et per-opératoire.

Les moyens de diagnostic diffèrent selon qu'il s'agit de LR ouverte ou fermée. Le diagnostic de LR ouverte repose sur plusieurs éléments (49, 50) :

- déperdition biliaire importante plus au moins prolongée témoignant ainsi la présence probable d'un obstacle à l'écoulement biliaire.
- la CPO pratiquée à partir du DK ou trans-cystique.
- une fistulographie à partir d'une fistule biliaire externe.

Les LR fermées peuvent se manifester après plusieurs années, leur diagnostic repose sur les éléments cliniques et paracliniques (voire chapitre « diagnostic positif de la LVBP »). La lithiase résiduelle après cholécystectomie est due à l'existence d'une lithiase cholédocienne

postopératoire. Deux cas de figure peuvent se présenter selon que la lithiase cholédocienne a été méconnue en peropératoire et qu'elle se révèle par une complication obstructive postopératoire précoce, ou que la lithiase a été reconnue en peropératoire mais qu'il y a eu un échec de son extraction ou que la finesse de la voie biliaire principale ait conduit le chirurgien à contre indiquer des manoeuvres instrumentales jugées potentiellement traumatiques. (48)

Pour le traitement de la LR, si le drain biliaire est en place, plusieurs méthodes ont été proposées afin de chasser ou de dissoudre le calcul :

- L'irrigation cholédocienne par du sérum physiologique et des antispasmodiques permet l'élimination de calculs de petite taille. La perfusion de substances solubilisantes a peu d'efficacité (49), (50), (51).

- L'extraction des calculs par cathétérisme du trajet du drain, préalablement dilaté par des bougies a été préconisé par MAZARIELLO.

- Des pinces ou des sondes de formes variées introduites dans la VBP à travers le trajet du drain et sous contrôle radiologique sont amenées au contact des calculs qu'elles peuvent saisir ou fragmenter. Jusqu'à 96% des calculs peuvent ainsi être extraits (50), (51), (52).

La Sphinctéroromie endoscopique (SE) chez le patient cholécystectomisé, est le traitement de choix de la LR quelque soit l'âge du patient, au décours immédiat ou à distance de la cholécystectomie. (48)

Une SE peut être réalisée, associée au lavage par voie haute, elle facilite l'évacuation des fragments lithiasiques.

Tableau XIV : LR selon les séries

Auteurs	% de lithiase résiduelle
ABBARAH.K (9)	25
MOUMEN et COLL (10)	19,9
Notre série	19,1

V. Diagnostic étiologique: (1)

La LVBP est, dans la grande majorité des cas, secondaire à une lithiase vésiculaire.

Si la lithiase s'est formée directement dans les voies biliaires, il existe deux situations :

- ✓ Les voies biliaires sont normales et on parle de lithiase primitive ;
- ✓ Les voies biliaires sont pathologiques ou ont subi un traitement antérieur qui a

favorisé la stase biliaire et conduit à la formation de calculs.

Les principaux exemples en sont la maladie de Caroli localisée ou diffuse, la cholangite sclérosante, le dysfonctionnement d'une anastomose bilio-digestive lié à une sténose.

VI. Diagnostic différentiel : (12)

Il se fait essentiellement avec les ictères rétentionnels,

2. Cancer de la tête du pancréas :

Il survient en général chez un homme d'âge mur, sans ATCD digestifs présentant :

- ✓ Un ictère intense, complet, continu et progressif sans fièvre ni douleur (ictère nu).
- ✓ Accompagné de prurit, troubles digestifs (anorexie, diarrhée) avec altération de l'état

général et amaigrissement.

L'examen retrouve un gros foie de cholestase et une grosse vésicule

La biologie confirme la cholestase

L'écho-endoscopie met en évidence la tumeur et ses extensions locorégionales.

3. L'ampullome vaterien :

Etiologie assez fréquente, se manifestant sur le plan clinique par un ictère d'allure lithiasique fluctuant ou intermittent, accompagné de poussée angiocholitiques. La triade symptomatique est fréquente : douleur- ictère - fièvre de chronologie différente de celle du syndrome de VILLARD et PERIN de la lithiase choledocienne, les hémorragies digestives sont

rare et donc la triade de PATEL (douleur, mélanose et ictère) est peu fréquente, l'examen retrouve assez souvent une grosse vésicule. L'échographie met en évidence la dilatation des VBEH et parfois même des VBIH

Au TOGD, l'ampullome se présente sous forme d'une image en epsilon. Mais c'est surtout l'endoscopie qui le visualise et permet d'orienter la biopsie qui confirme sa nature maligne.

4. Autres diagnostics différentiels :

✓ Les cholangiocarcinomes ou papillomatoses des voies biliaires peuvent en imposer pour une LVBP même au moment de la cholangiographie per opératoire. Inversement, certaines formes de LVBP comme l'empierrement cholédocien peuvent entraîner un tableau «pseudonéoplasique » d'ictère nu.

✓ Cancer de la vésicule biliaire comprimant ou envahissant la VBP.

✓ Cancer du foie.

✓ Compression extrinsèque par bride péritonéale, une ADP inflammatoire ou néoplasique ou par un cancer pylorique étendu.

✓ La présence de bulles d'air dans le produit de contraste au moment de la cholangiographie per opératoire donnant une fausse image de calcul.

✓ Un ictère par hépatite virale où l'ictère succède à un épisode pseudo-grippal et la cholestase est souvent incomplète ou dissociée.

✓ Un ictère hémolytique.

✓ Un ictère par hépatite cholestatique : le mode de début (l'épisode pseudo grippal) ainsi que l'orientation étiologique (prise médicamenteuse, infection) redressant le diagnostic et la thérapeutique.

✓ Un ictère au cours d'une cirrhose chez un cirrhotique connu avec des signes d'insuffisance hépatique.

✓ Un ictère par migration des parasites dans la VBP : rupture du KHF, ascaris.

✓ Pancréatite chronique.

- ✓ Lésions inflammatoires : oddite, papillite et pédiculite.
- ✓ Sténoses cicatricielles post opératoires.

VII. Traitement de la LVBP :

Le traitement de référence de la LVBP a été pendant longtemps la chirurgie traditionnelle qui reposait sur une technique opératoire bien codifiée, des investigations préopératoires standardisées et des résultats très satisfaisants en terme de mortalité, morbidité et de lithiase résiduelle.

Depuis 1973, la sphinctérotomie endoscopique (SE) est devenue une alternative dont les indications sont de plus en plus étendues notamment chez les porteurs de LR, chez les sujets âgés et fragiles en raison de la bénignité de sa technique et son caractère peu ou pas invasif et chez les patients présentant un tableau d'angiocholite ou de pancréatite sévère.

Parallèlement, d'autres possibilités de traitement non chirurgical de la LVBP ont été développées en vue d'améliorer les résultats de la SE : lithotritie et dissolution chimique des calculs.

L'apparition récente de la chirurgie par laparoscopie, depuis 1987, permettant la cholécystectomie, la cholédocotomie et l'extraction des calculs cholédociens, a relancé le débat sur la stratégie thérapeutique en matière de la LVBP.

Ainsi et préalablement à toute proposition décisionnelle, il importe de rassembler les données propres à chaque possibilité du traitement, une confrontation des données du bilan préopératoire appréciant l'état général et le terrain.

Le but du traitement :⁽¹⁾

La forme la plus commune de la LVBP est celle qui est secondaire à la présence d'une lithiase vésiculaire, forme dans laquelle le (ou les) calcul(s) migre(nt) de la vésicule biliaire dans la voie biliaire principale. Les bases du traitement sont au nombre de deux :

- ✓ supprimer la source de la lithiase en réalisant une cholécystectomie;
- ✓ assurer la vacuité de la voie biliaire principale en réalisant l'extraction de tous les calculs.

1. Préparation préopératoire (53)

Un patient ictérique, avec un obstacle sur les voies biliaires, est un patient fragile, au risque anesthésique élevé. En dehors de la cholécystéctomie simple, l'état général de ses patients est souvent altéré, aggravant un terrain déjà débilisé. Il convient donc de vérifier certains éléments en préopératoire, afin de corriger les anomalies retrouvées.

1-5. Correction de l'hypovolémie :

Il peut être nécessaire de restaurer le volume circulant sanguin par des dérivés du sang ou de substitus plasmatiques, en cas de saignement chronique. Par ailleurs, en cas de nausées et vomissements, une hypokaliémie doit être recherchée et corrigée.

1-6. Troubles de la coagulation :

L'administration de plasma frais congelé, pour une chirurgie urgente, permet de suppléer à court terme les facteurs de coagulations, et la vitamine K, à plus long terme permet de corriger le taux de prothrombine en cas de choléstase. L'apport de plaquette est indiqué en cas de thrombopénie inférieure à 50 000/mm³.

1-7. Contrôle de la fonction rénale :

Systématique, afin de prévenir une insuffisance rénale postopératoire par le contrôle de la volémie : expansion volémique, normalisation de l'hématocrite, monitoring des performances cardiaques en per- et postopératoire.

1-8. Contrôle nutritionnel :

Dans le cadre d'une obésité, voire une obésité morbide car la pathologie lithiasique y est fréquente. La prise en charge de ces patients pose des problèmes anesthésiques spécifiques, notamment cardiovasculaires et respiratoires.

1-9. L'antibiothérapie :

Elle doit être toujours instituée. Les antibiotiques doivent être choisis pour leur efficacité sur les germes présumés responsables d'infection des voies biliaires qui sont les germes digestifs aérobies (bacilles à Gram négatif de type entérobactérie [E.coli, klebsielle, proteus, enterobacter], Cocci à gram positif [Streptococcus faecalis, streptococcus, enterococcus]) ou anaérobies (bacteroides fragilis).

L'antibioprophylaxie est effectuée de façon systématique pour toute chirurgie biliaire. Son efficacité sur la diminution de la prévalence des complications infectieuses post-opératoires a été démontrée. Les recommandations proposées par la société française d'anesthésiologie et réanimation (SFAR) consistent à injecter lors de l'induction anesthésique une céphalosporine de 2^{ème} génération, la molécule retenue est la céfazoline. En cas d'allergie, une association clindamycine-gentamycine est recommandée. (53)

Si une infection clinique, cholécystite ou angiocholite, motive l'acte chirurgical, une antibiothérapie probabiliste est prescrite. Cette antibiothérapie sera adaptée si nécessaire en post-opératoire en fonction de l'antibiogramme, des hémocultures et des bilicultures.

Il paraît nécessaire de faire appel à une association synergique pour pallier aux résistances et éviter les sélections de germes.

On préconise :

- Beta lactamine + imidazolé + aminoside (en absence d'insuffisance rénale).
- Lincomycine ou clindamycine + aminoside (si allergie aux betas lactamines).
- Ou encore céphalosporine de 3^{ème} génération + imidazolé

Dans notre série l'antibiothérapie a été instaurée après l'intervention.

Les molécules utilisées sont :

- Ampicilline (100 mg/kg/j)
- Amoxicilline associé à l'acide clavulanique
- Métronidazol (flagyl 1,5 g/j)
- Aminoside (gentamicine 3mg/kg/j)

Le but de l'antibiothérapie est de maîtriser un état infectieux associé à la lithiase et de prévenir l'infection post-opératoire source de morbidité importante.

Elle est souvent proposée chez les sujets ictériques et pour prévenir d'éventuels troubles d'hémostase.

Les anti-inflammatoires et les antibiotiques néphrologiques sont à éviter.

4. L'anesthésie : (53)

Les malades sont opérés sous anesthésie générale. Cette anesthésie ne présente aucune particularité du fait de la lithiase biliaire ; elle est seulement adaptée au malade en fonction de ses éventuelles déficiences viscérales. Les bonnes pratiques médicales et les normes réglementaires sont respectées (surveillance scopique, pression artérielle, monitoring des gaz expirés, saturation de l'hémoglobine en oxygène...). L'anesthésie péridurale pourrait être utilisée et serait surtout utile chez certains insuffisants respiratoires.

La chirurgie de la LVBP est une chirurgie de dissection au niveau de l'étage sus-mésocolique.

Parfois les actes opératoires peuvent être longs et nécessitent alors un confort que l'anesthésie doit apporter par un relâchement musculaire parfait pour obtenir un silence abdominal et diaphragmatique complet.

Cependant les drogues choisies doivent répondre à 2 conditions :

- ✓ L'absence de la moindre hépato ou néphrotoxicité
- ✓ Et l'absence d'influence sur le tonus du sphincter d'Oddi et les voies biliaires.

5. Traitement chirurgical :

3-3. Moyens : (1)

Il existe 2 moyens principaux : à la chirurgie traditionnelle par laparotomie, bien codifiée depuis 30 ans, s'est ajoutée il y a une dizaine d'années la chirurgie laparoscopique. Les

principes de la chirurgie laparoscopique sont de reproduire au mieux la stratégie et les gestes de la chirurgie par laparotomie.

3-1-3. La chirurgie traditionnelle ou classique :

L'intervention se conçoit en plusieurs étapes successives bien codifiées :

a- Les voies d'abord : (53)

✓ L'incision sous costale droite : (ISCD)

Elle était l'incision de choix avant l'ère de la laparoscopie. Elle permet un abord direct et facile du pédicule hépatique et des voies biliaires mais l'abord reste restreint à la région hépato biliaire.

Elle peut être agrandie vers la gauche si nécessaire pour réaliser une anastomose bilio-digestive ou une hépatotomie. Elle expose moins au risque d'éviscération et d'éventration.

✓ *L'incision médiane sus-ombilicale : (IMSO)*

Elle est indiquée si le patient est déjà porteur d'une telle incision, en cas d'angle sternocostal fermé chez les longilignes, ou en cas d'intervention synchrone sur d'autres viscères de l'étage sus-mésocolique. Elle offre un large accès au pédicule hépatique et au bloc duodéno-pancréatique mais elle expose au risque d'éviscération et d'éventration post-opératoire.

✓ *La mini-laparotomie*

Les mini-incisions esthétiques transversales, placées dans un pli abdominal, sont rarement utilisées

c- Les explorations per-opératoires :

b-1. L'exploration visuelle et manuelle :

C'est une exploration abdominale globale et plus précise sur la région hépato-biliaire, exploration visuelle et manuelle qui doit être systématique. Elle constitue, en fait le premier temps après la laparotomie.

Le foie est palpé dans sa totalité (foie de choléstase).

La vésicule biliaire est examinée (morphologie, consistance, coloration, paroi, contenu lithiasique), sa palpation permet le plus souvent de retrouver les calculs bien qu'elle puisse être faussement négative surtout si la vésicule est distendue en cas de microlithiases.

Le canal cystique sera palpé à la recherche d'une lithiase enclavée à son niveau, sa souplesse et son calibre sont utiles à préciser pour les explorations instrumentales et/ou radiologiques per-opératoires et pour le choix de la voie d'extraction des calculs.

Pour la VBP, la précision concerne son calibre qui n'est pas proportionnel au nombre de calculs ; en fait, le cholédoque peut être dilaté en amont d'un calcul unique ou être de calibre normal même en cas d'empierrement cholédocien. La paroi peut être fine ou épaissie et hyper-vascularisée si elle est inflammatoire, cette inflammation peut être étendue au pédicule hépatique (péculite). Cependant la palpation de la VBP est peu fiable en matière de lithiase, elle permet parfois de percevoir des calculs mais les faux négatifs sont fréquents d'où l'intérêt des autres explorations.

Dans notre série, grâce à cette exploration clinique on a pu découvrir et confirmer les lésions suivantes :

- 15 cas de cholécystites aiguës (12,5%).
- 31 cas de VB scléroatrophiques (25,83%).
- 3 cas d'hydrocholécyste (2,5%).
- 3 cas de pycholécyste (2,5%).
- Dilataion de la VBP chez 86 malades (71,66%) contre une VBP normale chez quatre malades (3,33%).
- Présence de calculs palpables au niveau de la VBP chez 99 malades (82,5%).

b-2. La cholangiographie per-opératoire (CPO) : (54)

Sa réalisation était quasiment systématique au cours de toute cholécystectomie faite par voie conventionnelle. Mais le débat sur la nécessité de l'exploration radiologique systématique de l'arbre biliaire au cours des cholécystectomies est toujours demeuré ouvert (54, 55). Ce débat

a été récemment réactualisé, certains auteurs avancent qu'elle pourrait être négligée quand la LVBP est asymptomatique, il n'est alors pas nécessaire de la rechercher en l'absence des symptômes évocateurs. Une étude récente a confirmé que le passage spontané des calculs dans le tube digestif n'est pas un phénomène rare : passage spontané des LVBP dans 30 à 50% sans complications (56), ainsi que 21% de migration des calculs se déroulent en un mois.

Effectuée après la cholecystectomie, la CPO peut être faite par voie trans-cystique ou trans-cholédocienne.

On distingue : (57)

✓ CPO de détection

Elle propose deux objectifs :

- explorer l'anatomie de l'arbre biliaire et dépister une éventuelle anomalie du bas cholédoque et de la papille.
- rechercher une LVBP.

✓ CPO de contrôle

Elle est réalisée après la vacuité et le drainage de la VBP par le drain trans-cystique ou le DK. Elle vise à détecter outre les lithiases résiduelles, d'éventuelles plaies de la VBP.

Les arguments en faveur d'une LVBP sont :

- la dilatation de la VBP
- l'existence d'une ou plusieurs lacunes arrondies, régulières, indépendantes de la paroi dans la VBP
- l'absence ou retard du passage de produit de contraste dans le duodénum.

Il faut souligner l'importance d'une opacification en couche mince au début du geste et de l'absence de bulles d'air dans le système d'opacification.

Cependant la CPO a des limites : (57)

- son taux de réussite varie entre 78% à 90% avec un risque non négligeable de plaie biliaire (si canal cystique est rétréci ou friable).

- les faux négatifs : estimés à 1.1% sont dus à un mauvais remplissage du bas cholédoque, ou à une quantité très abondante du produit opaque ou encore à une interprétation non objective des radiographies.

- les faux positifs : estimés à 2% amenant à des cholédocotomies blanches ont comme causes :

- la présence de bulles d'air, de caillot ou de débris de mucus ou de fibrine dans les voies biliaires.

- la contraction oddienne donnant de fausses images de blocage oddien.

- la superposition des canaux hépatiques ou l'entre-croisement entre le canal cystique et le cholédoque.

- la compression du cholédoque par une ADP.

Dans notre série, on constate un taux très faible de cholangiographie, ainsi aucune CPO n'a été réalisée, seuls trois malades qui ont bénéficié de cholangiographie postopératoire faites via le drain de kehr treize jours après l'intervention initiale.

Nous sommes pour les études réalisées par Sammama G (58) et la réponse du Professeur Bertrand Millat (59) qui sont en faveur de la réalisation systématique de la CPO au cours de toute cholécystectomie : elle dispense des autres moyens diagnostiques et représente dès lors une économie de moyens; elle ne prévient pas la lésion accidentelle de la voie biliaire principale mais elle permet de la reconnaître immédiatement, de ne pas la majorer, et de lui appliquer le traitement approprié ; en cas de suites judiciaires son absence (ou sa mauvaise qualité) est « appréciée défavorablement » ; elle est facile à réaliser dans presque tous les cas.

b-3. La cholédocoscopie : (60)

Deux types d'endoscopes sont utilisés : rigide et souple, il existe actuellement un 3^{ème} type c'est l'endoscope semi-rigide.

Les cholangioscopes souples ont un diamètre de 3 à 5 mm. Ils peuvent être introduits dans des canaux cystiques larges après dilatation douce, mais ont l'inconvénient de

ne posséder qu'un canal opérateur étroit, n'admettant qu'une gamme limitée d'instruments. Du fait de sa maniabilité et de son plus faible calibre, il est particulièrement efficace pour l'exploration des voies biliaires intrahépatiques.

Les cholangioscopes rigides ont un diamètre de 5 à 7 mm, introduits par la cholédocotomie, ils ont une chemise amovible qui permet d'obtenir un canal opérateur admettant sans difficulté une sonde de Dormia permettant l'extraction des calculs sous contrôle de la vue.

La cholangioscopie doit explorer la totalité de l'arbre biliaire extrahépatique. Le passage dans la lumière duodénale permet de s'assurer que la voie biliaire est libre. L'examen est réalisé sous irrigation continue de sérum physiologique tiède. L'irrigation entraîne un lavage et une distension de la voie biliaire qui améliorent la visibilité.

La cholédocopie permet donc ; dans la majorité des cas ; une exploration visuelle directe de la VBP, la vérification de sa vacuité et même l'extraction d'un calcul méconnu par l'exploration radiologique et ou instrumentale, et enfin elle offre l'avantage de pouvoir répéter aussi souvent que nécessaire le contrôle de la vacuité des voies biliaires. Avec sa généralisation, le taux moyen de LR s'est abaissé aux alentours de 2%. (61)

Les seules complications spécifiques rapportées sont traumatiques (perforations) mais elles sont rares avec un opérateur entraîné.

Dans notre série, la cholédocopie n'était jamais réalisée par manque du matériel.

b-4. L'échographie per-opératoire (62) :

Elle permet la détection de microlithiases biliaires passées inaperçues aux examens préopératoires. Elle est encore plus intéressante pour la localisation des calculs intra-hépatiques, cependant sa sensibilité pour le dépistage de la LVBP a été évaluée à 92% pour le diagnostique des calculs de la VBP et sa spécificité à 100%.

L'échographie per-opératoire est encore peu pratiquée :

- Faute du matériel pratique et fiable.
- Difficulté d'interprétation et d'emploi par les chirurgiens.

Et encore parcequ'elle prolonge la durée de l'intervention de 20 min en moyenne, raison pour laquelle elle fût abandonnée pour la plus par de ceux qui l'ont testée. (92)

i. Traitement de la lithiase vésiculaire : La cholécystectomie :

Elle comprend deux temps :

- Un temps pédiculaire de dissection de l'artère et du canal cystique.
- Et un temps d'extirpation de la vésicule selon 2 techniques :
 - o Directe dite cholécystectomie antérograde ou sous séreuse
 - o Indirecte dite cholécystectomie rétrograde

j. La désobstruction de la VBP : (63)

Pour l'extraction de la LVBP, il ya quatre grandes voies : (Tableau XIV)

- La voie trans-cystique
- La voie trans-cholédocienne
- La voie trans-duodénale par sphinctérotomie Oddienne chirurgicale
- Et la voie combinée

***d-1. Extraction trans-cystique des calculs de la VBP (ETC) :* (64)**

Elle consiste à extraire les calculs de la voie biliaire par le chemin même qu'ils ont suivi pour y entrer, l'extraction par voie trans-cystique mérite d'être tentée chaque fois qu'elle parait réalisable. Certaines conditions doivent être réunies concernant la disposition anatomique du cystique et le type de la lithiase :

✓ Le canal cystique :

Le plus favorable est celui de calibre suffisant et qui se jette directement au bord droit de la VBP. Un cystique trop étroit ou fortement valvulé, un canal cystique tortueux, un angle aigu de la jonction canal cystique-VBP, une insertion basse ou anormale du cystique dans la VBP sont des contre indications de cet abord.

✓ Les calculs :

Ils doivent être peu nombreux (en principe pas plus de 2 ou 3), peu volumineux et localisés dans la partie inférieure du cholédoque ; au dessous de l'abouchement du cystique. Une localisation de calculs dans la partie proximale de la VBP (au dessus de la jonction cysto-cholédocienne), des calculs de taille supérieurs à 7 mm sont de contre indications de cet abord.

✓ Extraction des calculs :

La désobstruction se fait par une expression manuelle douce ramenant le calcul par l'orifice du cystique ou instrumentalement à l'aide d'une pince à calculs, d'une sonde à panier de DORMIA (plus au moins une sonde de Fogarty).

En cas de difficulté ou d'échec, il faut renoncer à la voie trans cystique et ne pas hésiter à ouvrir le cholédoque.

d-2. Extraction trans-cholédocienne des calculs de la VBP (ETCh): (64)

Lorsque la désobstruction par voie trans-cystique a échoué ou paraît irréalisable, on sera souvent amené à pratiquer une cholédocotomie.

La VBP, de coloration gris bleuté, est repérée au bord libre du pédicule hépatique, à droite de l'artère hépatique toujours repérable par ses battements.

Après incision du péritoine et dépouillement à l'endroit choisi du mince tissu cellulo-adipeux qui la recouvre :

✓ Le niveau d'incision canalaire peut être :

- Soit bas au niveau de la portion sus-duodénale, ce qui expose à la blessure des vaisseaux pancréatico-duodénaux supérieurs.

- Soit plus haut en regard ou un peu au dessus de l'abouchement du cystique offrant alors plus de facilité d'explorer aussi bien les voies biliaires hautes (droite et gauche) que le bas cholédoque, on parle alors du terme d'hépaticotomie que celui de cholédocotomie.

✓ L'ouverture de la VBP est facile si sa paroi est mince et peu vascularisée (en absence de cholédocite ou pédiculite).

✓ Le sens d'ouverture est :

- une incision verticale : dans la grande majorité des cas (cholécotomie longitudinale) en plein milieu de la face antérieure de la VBP. Elle offre une ouverture large de la VBP, et peut être agrandie à la demande.

- une incision horizontale ou oblique : offrant d'emblée la possibilité de calibre maximum, elle est préférée si le canal est largement dilaté et dans ce cas souvent une anastomose bilio-digestive sera proposée.

✓ Un décollement duodéno-pancréatique facilitera beaucoup l'exploration et l'extraction des calculs du bas cholédoque en permettant de s'aider de la palpation par les doigts de la main gauche insinués derrière la tête du pancréas.

✓ De nombreux instruments ont été proposés pour l'extraction des calculs biliaires, outre la manœuvre digitale, on pourrait avoir recours :

- au lavage au sérum tiède (la seringue de Soupault est l'instrument le mieux adapté pour cet usage) (figure 22)

- aux pinces à calculs.

- aux sondes de DORMIA (figure 23) ou de MULLER.

- aux sondes à ballonnet de FOGARTY.

L'échec de ces différentes techniques, survenant notamment en cas de calculs enclavés, pourra faire renoncer à cette voie et opter pour une lithotritie intracanalair, une sphinctérotomie chirurgicale ou endoscopique, ou encore, si la VBP est suffisamment large, pour une anastomose bilio-digestive.

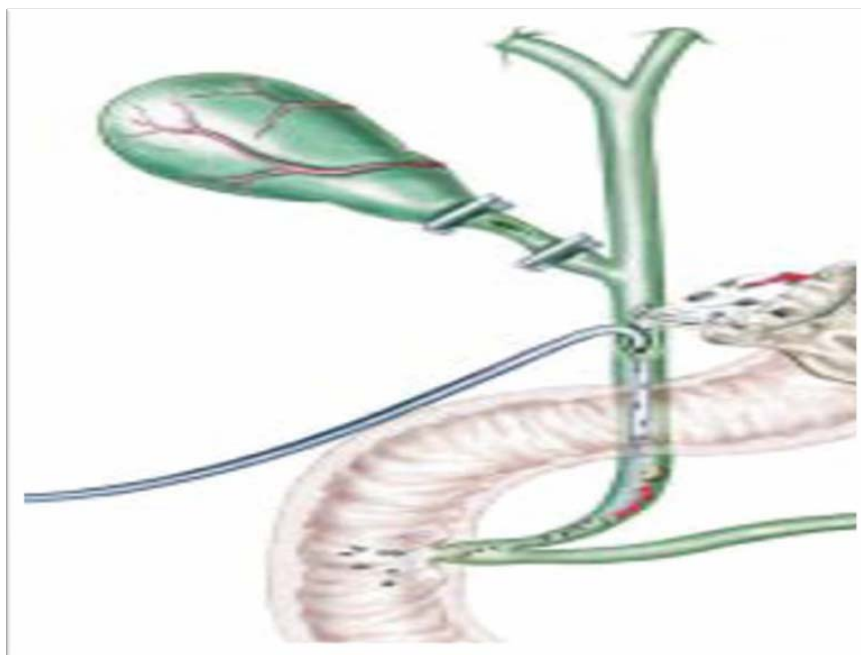


Figure 22: Extraction par lavage

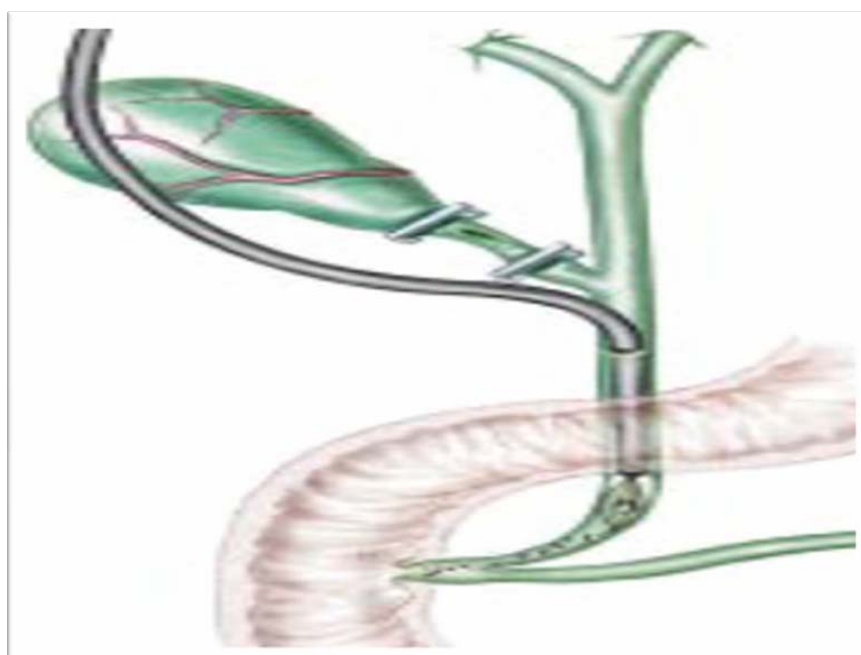


Figure 23: Extraction par sonde de Dormia

d-3.l'extraction trans-duodénale = sphinctérotomie Oddienne chirurgicale (SOC) : (65)

L'abord de la papille se fait par duodénotomie horizontale réalisée sur le bord externe du 2^{ème} duodénum après le décollement du bloc pancréatico-duodéal. Une fois la papille est repérée le canal de WIRSUNG est cathétérisé, la sphinctérotomie est réalisée : elle intéresse le bord supéro-externe, le capuchon et l'infundibulum sans sectionner le sphincter supérieur. La hauteur de l'incision est contrôlée à la vue.

L'évacuation des calculs se fait d'elle-même, parfois le calcul enclavé ou bloqué au niveau papillaire sera évacué en utilisant les autres méthodes décrites ci-dessus. Ensuite, la duodénotomie est fermée.

Les indications sont :

- La LVBP associée à une Oddite ou à une sténose organique du sphincter d'Oddi (oddite scléroatrophique avec ou sans lithiase résiduelle)
- Le calcul enclavé dans l'ampoule de VATER ou dans le bas cholédoque inextirpable par la cholédocotomie
- Une VBP difficilement abordable (péculite sévère) rendant dangereuse une cholédocotomie sus duodénale
- Enfin l'échec d'une sphinctérotomie endoscopique

La place de la SOC a été réduite dans la plupart des séries en raison de l'avènement de la sphinctérotomie endoscopique et de ses complications, telles :

- Péritonites par lâchage de la duodénotomie
- Hémorragies, sténose duodénale, abcès rétroduodénaux
- Angiocholite précoce par reflux
- Fistules duodénales
- Surtout les pancréatites aiguës graves mortelles mais rares
- Quant au syndrome hyperamylasémique, c'est une complication fréquente bénigne et sans traduction clinique.

Tableau XV : comparatif de la fréquence d'utilisation des différentes voies de désobstruction de la VBP selon les séries

Auteurs	ETC	ETCH	SOC
ABARRAH.K (9)	0%	100%	0%
MOUMEN et COLL (10)	20%	70%	2%
MAYER et COLL	13%	96%	12%
Notre série	5,83%	94,16%	0%

On remarque une prédominance de l'ETCH au dépend de l'ETC et de la Soc

k. La vérification de la liberté de la VBP :

La désobstruction de la VBP doit être systématiquement suivie de la vérification de sa vacuité, elle a pour but d'éviter les calculs résiduels. Trois techniques sont utilisables :

- La cholangioscopie souvent appelé la cholédocoscopie.
- la cholangiographie de contrôle.
- et l'échographie per-opératoire.

Toutes sont utilisables à ventre ouvert ou par laparoscopie. La méthode de choix est la cholangioscopie.

l. Le rétablissement du flux biliaire :

C'est la technique qui termine obligatoirement l'intervention chirurgicale.

f-1. Les opérations idéales : fermeture idéales des voies biliaires : (64)

Il s'agit de 2 types d'intervention :

- La cholédocotomie idéale
- L'intervention idéale trans-cystique

Elles consistent après extraction des calculs par voie trans-cystique ou trans-cholédocienne et contrôle de la vacuité de la VBP, en la fermeture des voies biliaires sans aucun geste de drainage.

Les critères de sécurité de fermeture idéale de la VBP sont :

- La liberté absolue de la VBP (la vacuité est prouvée par la cholangiographie peropératoire et/ou par la choléoscopie)

- Un cholédoque ou un cystique suturable et une bile aseptique
- L'absence de lésion associée compromettant le passage duodénal (Oddite, pancréatite)
- Et enfin l'extraction simple et atraumatique des calculs.

La fermeture idéale est réalisée minutieusement avec contrôle de l'étanchéité de la VBP et le drainage sous hépatique est obligatoire.

Elle offre bien d'avantages sur le drainage biliaire interne et externe (dérivation) :

✓ Sur le drainage externe par :

- L'absence de déperdition biliaire.
- La simplicité des suites opératoires et la réduction de la durée d'hospitalisation.
- L'absence de corps étranger intra-cholédocien irritant.

✓ Sur le drainage interne par :

- La simplicité de l'intervention .
- L'absence du risque de lâchage anastomotique et ultérieurement du risque d'angiocholite ascendante pour les ACD.

Elle a comme inconvénient :

Le risque de cholé-péritoine, nécessitant un bon drainage sous-hépatique, mais surtout de l'impossibilité de réaliser un contrôle radiologique en post-opératoire.

La fermeture idéale peut terminer une exploration blanche de la VBP et elle est également utilisée en coelio-chirurgie.

Indications de la cholédocotomie idéale :

Son indication est le petit nombre de calculs de préférence cliniquement latents en l'absence d'obstacle sur la VBP, d'angiocholite ou de pancréatite avec une bonne perméabilité

oddienne. Mais la difficulté de certitude sur les critères et l'absence de la possibilité de contrôle post-opératoire de la vacuité de la VBP fait qu'elle est rejetée par la plupart des chirurgiens.

Dans notre série, la cholécotomie idéale était réalisée chez un seul malade (0,83%), alors qu'une intervention trans-cystique était réalisée dans deux cas (1,66%).

f-2. Le drainage biliaire externe : (64)

Il consiste à dériver la totalité ou une partie de la bile en dehors du tube digestif dans le but de soulager la zone de suture, d'assurer une soupape de sécurité en cas d'Oddite, de ménager un libre cours de bile après désobstruction mais surtout de pouvoir contrôler la vacuité de la VBP en post-opératoire, donc c'est la façon la moins hasardeuse de terminer l'intervention sur la VBP.

Le Drainage biliaire externe se fait soit par :

- ✓ Drain de KEHR (DK) (figure 24)

C'est un drain en T qui peut être en caoutchouc, en silicone ou en latex de préférence et qui existe en différents calibres. Il est introduit par la cholécotomie ; il est fixé au Catgut fin de part et d'autre de la brèche cholécocienne, ensuite l'étanchéité est vérifiée et le drainage sous hépatique est associé. Il est extériorisé à la peau par une contre incision, avec un trajet le plus direct possible et laissant un peu de longueur pour éviter son arrachement intempestif, il doit être doublement fixé à la peau, et vérifiant la perméabilité du montage avant de mettre le drain au bocal.

La déperdition biliaire est de 150 à 350 ml/jour les premiers jours et va en diminuant.

La cholangiographie post opératoire de contrôle de vacuité biliaire (CPO) est réalisée entre le 10^{ème} et le 15^{ème} jours après l'intervention à la recherche d'éventuelles lithiases résiduelles et suivie par une épreuve de clampage intermittent pendant 48 heures, tout en guettant la survenue de fièvre, douleur ou ictère ; généralement ce test est bien toléré et sera suivi par l'ablation par simple traction sur le DK.

Le DK possède plusieurs avantages :

- il est facile à mettre en place et à être retiré
- il permet le drainage de la bile même infectée
- il permet le contrôle radiologique post opératoire
- il peut servir de guide pour une nouvelle ré-intervention menant directement sur la VBP ou servir pour une chasse de lithiasse résiduelle sous irrigation à pression

- il permet l'extraction de la LR par manœuvres instrumentales externes sans ré-intervention

Ses complications se subdivisent en 3 groupes selon la date d'apparition :

- Pendant la période de drainage externe :
 - o perturbations hydro-électrolytiques secondaires à la déperdition biliaire
 - o complications infectieuses : suppuration de la paroi, angiocholite post-opératoire
 - o complications mécaniques :
 - Obstruction du DK par des concrétions pigmentaires biliaires ou par un caillot de sang (hémobilie)
 - Ulcérations duodénales en contact du DK
 - o complications hémorragiques : par ulcération des veines intra-cholédociennes dilatées par le DK ou d'une artère de voisinage

- Après l'ablation du drain :

- o les fistules biliaires externes si un obstacle du bas cholédoque a été méconnu (Oddite ou calcul oublié)
- o les cholé et rétro-cholé-péritonites : pour les éviter, il faut utiliser uniquement des DK en latex dont le pouvoir irritant favorise les adhérences nécessaires à l'exclusion du trajet

- Complications tardives :

Les sténoses secondaires du cholédoque consécutives à une faute technique (ablation trop précoce du DK)

✓ Le drain trans-cystique (figure 25)

Il réalise un drainage à minima, souvent indiquée après une extraction trans-cystique ou associée à une sphinctérotomie chirurgicale.

Il s'agit d'un drain à extrémité multi-perforée introduit par le canal cystique jusqu'au bas cholédoque, il pourrait s'agir d'un simple drain de redon, d'une sonde de NELATON, d'une sonde de PEDINIELLI, d'un drain d'ESCAT ou même d'une sonde urétérale adaptée. Son principal intérêt est de permettre un contrôle radiologique post-opératoire. Ses incidents et complications sont exceptionnels. Actuellement il est moins utilisé en faveur du DK

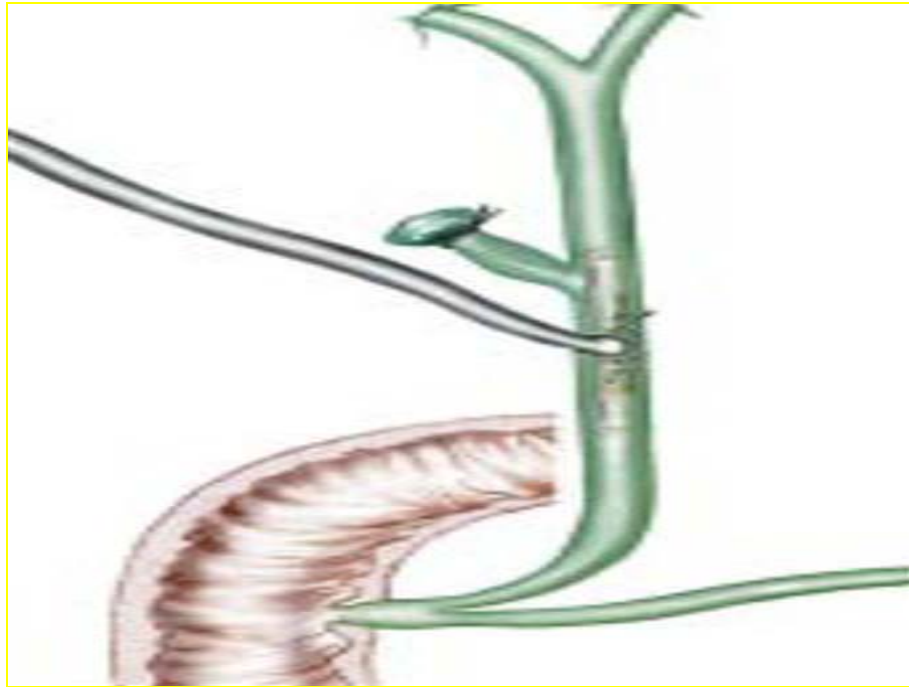


Figure 24: Drain de kehr

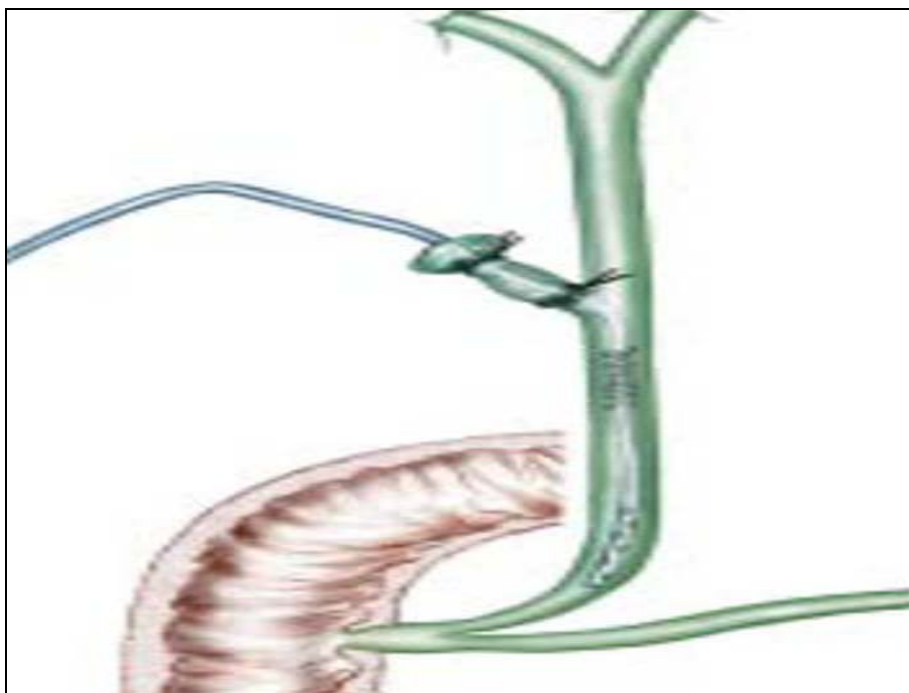


Figure 25: Drain trans-cystique

f-3. Drainage biliaire interne : (66)

Ce drainage se fait par :

- sphinctérotomie oddienne chirurgicale : quasiment abandonnée depuis le développement des méthodes endoscopiques trans-papillaires
- ou par anastomose bilio-digestive (ABD) modifiant définitivement le carrefour bilio-digestif. Elles visent trois buts :
 - minimiser le risque de lithiase résiduelle.
 - Améliorer le débit biliaire et donc lutter contre la stase génératrice d'infection et de lithiase autochtone.
 - et court-circuiter un obstacle à l'écoulement de bile.

✓ L'anastomose cholédoco-duodénale (ACD) (66)

Les ACD sont de deux types : latéro-latérale (ACDLL) rarement termino-latérale (ACDTL)

- L'ACDLL consiste à suturer les berges d'une incision transversale large du cholédoque (~12 mm) à celle d'une duodénotomie faite sur le bord supérieur du premier duodénum le long de son axe sans aucun système anti-reflux ; elle a l'inconvénient de laisser persister au dessous de l'anastomose un cul-de-sac biliaire qui se draine mal, source de lithiase résiduelle ou d'angiocholite par stase et reflux bilio-digestif, mais ces complications sont exceptionnelles.

- L'ACDTL plus longue que la précédente, elle exige une section circulaire du cholédoque. Elle a l'avantage d'éviter toute accumulation du calcul et de débris alimentaire dans le bas cholédoque.

❖ Les indications spécifiques de l'anastomose cholédocoduodénale sont de deux ordres :

- *les indications de nécessité devant* : (67)
 - un calcul inextirpable
 - une sténose organique du bas cholédoque par cholédocite ou sténose sphinctérienne et oddite scléreuse
 - une lésion de la paroi biliaire

- *les indications de sécurité réalisées devant :*

- Malades âgés et fragiles dont l'état général nécessite une intervention rapide.
- Une dilatation cholédocienne persistante malgré la liberté de la VBP avec risque de stase après drainage externe.
 - L'empierrement cholédocien où les contrôles répétés ne peuvent pas certifier la vacuité de la VBP.
 - Une dilatation très importante de la VBP.
 - La lithiase intrahépatique associée à la LVB.
 - Calcul résiduel des complications peuvent survenir telles :
 - Une angiocholite ascendante et récidivante par reflux alimentaire et surtout s'il ya une stase.
 - La sténose de l'anastomose
 - Et les complications liées au cul de sac cholédocien.

✓ L'anastomose cholédoco-jéjunale (ACJ) sur anse en Y ou anastomose hépaticojéjunale : (67)

Elle consiste à anastomoser la VBP préalablement sectionnée à une longue anse jéjunale en Y (le bout distal de l'anse servira pour l'anastomose, le bout proximal sera réimplanter dans le grêle en aval, de façon à ce que le segment distal à la réimplantation se trouve exclu du transit intestinal)

C'est une opération délicate qui nécessite pour sa réalisation un état général relativement bon.

On reproche à cette méthode ses complications tardives en particulier :

- une sténose anastomotique source d'angiocholites récurrentes graves
- des jéjunites et des complications infectieuses hépato-biliaires

❖ Les indications spécifiques des AHJ sur anse en Y sont :

- chez le sujet jeune :
 - l'empierrement cholédocien.
 - la lithiase intrahépatique.
 - et la lithiase résiduelle sur une VBP large.
- Et lors d'interventions itératives ou en urgence.

Pour beaucoup d'équipes, encore, la fermeture du cholédoque s'accompagne d'un drainage biliaire externe : drain de kehr ou drain transcystique, dans les cas moins fréquents ou l'opérateur n'est pas certain de la vacuité de la perméabilité de la VBP comme dans les cas de calcul inextirpables, d'empierrement cholédocien ou dans certaines circonstances particulières (personnes âgées, importante dilatation de la voie biliaire, mauvais passages duodénaux), l'intervention peut se terminer par une anastomose bilio-digestive.

Par contre les ACD sont fréquentes dans notre série mais rarement faites dans les autres études vu le risque d'angiocholite par passage d'aliments du duodénum, une telle complication n'est pas constatée dans notre série.

m. Drainage sous hépatique et/ou abdominal

Dans notre série, le drainage a été systématique pour tous nos malades par un drain de redon surveillé et qui est retiré 48 heures plus tard après l'intervention.

n. la fermeture de la paroi

Elle respecte les différents plans anatomiques, après drainage sous hépatique et/ou abdominal

3-1-4. La coelio-chirurgie (63), (68)

La chirurgie par coelioscopie de la lithiase biliaire a connu un essor considérable depuis 1987, date à laquelle P. MOURET a réalisé la première cholécystectomie par la laparoscopie.

Initialement proposée pour le traitement de la lithiase vésiculaire symptomatique (cholécystectomie laparoscopique), la coelio-chirurgie s'applique aujourd'hui à toutes les formes de lithiase, notamment à celle de la LVBP. Actuellement, elle est devenue le traitement de référence par excellence de la LVBP symptomatique.

a- technique opératoire : (68)

L'acte opératoire procède aux mêmes étapes que la chirurgie traditionnelle ou classique à savoir :

- Une cholécystectomie ;
- Une exploration per-opératoire : cholangiographie, échographie per-opératoire ou cholédoscopie
- Une désobstruction de la VBP par voie transcystique ou trans-cholédocienne ;
- Un contrôle de vacuité par cholédoscopie ou échographie per-opératoire
- Enfin, un drainage externe de la VBP ou une fermeture idéale.

a-1. Installation du malade- pneumopéritoine et mise en place des trocars: (68)

(figure 26)

Le malade, sous anesthésié générale, est en décubitus dorsal, les jambes écartées, le chirurgien se place entre les jambes du malade ou parfois à sa gauche, une ponction de l'abdomen est réalisée avec l'aiguille de PALMER OU VERESS au niveau de l'hypochondre gauche à 4 cm du rebord costal gauche, le test de positionnement de l'aiguille se fait à l'aide d'une seringue de 20 cc pour vérifier qu'elle ne ramène ni sang, ni air, ni bile ni liquide intestinal avant de réaliser progressivement par insufflation d'air un pneumopéritoine jusqu'à une pression de 12-14 mmHg, le coelioscope est alors introduit par l'ombilic et on pratique ensuite une exploration panoramique de la cavité abdominale.

Le traitement laparoscopique de la LVBP nécessite la mise en place de 5 trocars :

Un trocart est utilisé pour le contrôle endoscopique conventionnel (trocart 1). Un trocart est utilisé pour la rétraction du foie et l'exposition de la vésicule biliaire (trocart 2). Deux trocars sont utilisés pour les manoeuvres opératoires (trocart 3 et 4). Ces trocars permettent également de réaliser les sutures cholédociennes. Un cinquième trocart est placé en regard du canal cystique pour réaliser la cholangiographie peropératoire, la dilatation du canal cystique et l'abord transcystique ou l'exploration basse du cholédoque, par voie transcystique ou par cholédocotomie (trocart 5). Pour l'exploration de la partie haute de la voie biliaire principale (VBP), on préfère placer l'endoscope lors de la choléoscopie dans le trocart n°4.

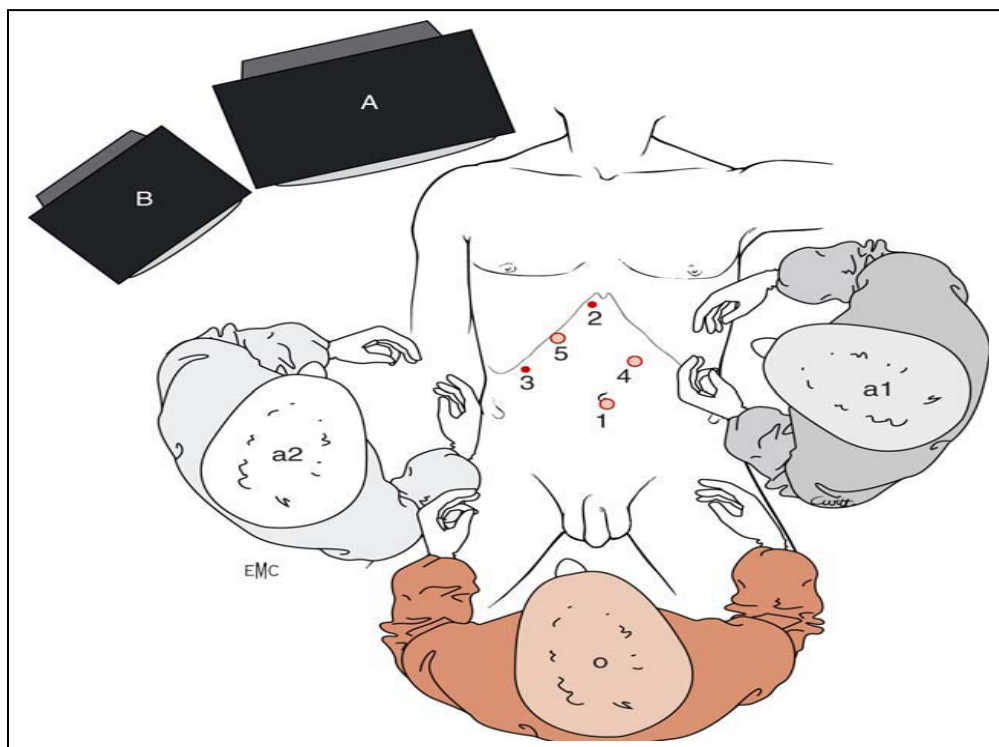


Figure 26 : Position des trocars et des intervenants.

A, colonne vidéo du laparoscope ; B, colonne vidéo du cholédolescope ;
1, trocart de 10 mm ; 2, trocart de 5 mm ; 3, trocart de 5 mm ; 4, trocart de 10 mm ;
5, trocart de 10 mm ; O, opérateur ; a1, 1e aide ; a2, 2e aide

a-2. La cholécystectomie (68)

La cholécystectomie coelioscopique est effectuée après décollement de la vésicule de son lit, l'artère et le canal cystique repérés puis clipés et disséqués, on procède après à une cholécystectomie puis la vésicule est ensuite dégagée, détachée et extériorisée après une éventuelle lithotritie interne parfois après une dilatation de l'orifice d'un trocart nécessaires devant une VB lithiasique à gros calculs (plus de 10 mm)

La région vésiculaire est abondamment lavée au sérum et l'hémostase est contrôlée.

a-3. Exploration peropératoire

On procède alors à une cholangiographie per-opératoire réalisée (avant même d'avoir libérer la VB) par voie transcystique le plus souvent ou après cholédocotomie (si canal cystique trop fin et non cathétérisable) pour apprécier le contenu de la VBP et l'état sphinctérien. Actuellement, la cholédocoscopie et l'échographie per-opératoire prennent une place importante dans l'exploration per-laparoscopique de la LVBP.

a-4. Désobstruction de la VBP

La désobstruction de la VBP se fait le plus fréquemment par voie trans-cystique parfois par voie transcholédocienne (voire la chirurgie ouverte). L'extraction se fait comme pour la chirurgie traditionnelle à l'aide des sondes (DORMIA et FOGARTY), des pinces et parfois d'un lavage de la VBP.

✓ voie trans-cystique

- Incision et irrigation de la voie cystique (figure 27)
- Dilatation de la voie cystique (figure 28, 29 et 30)
- Extraction de calculs à l'aide d'une sonde de DORMIA par voie trans-cystique (figure 31)

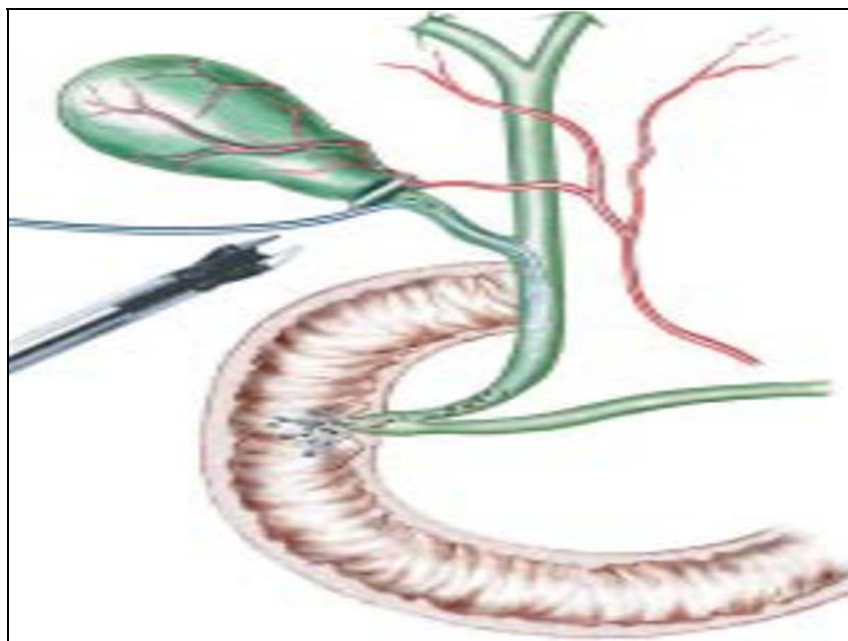


Figure 27: incision et irrigation de la voie cystique (64)

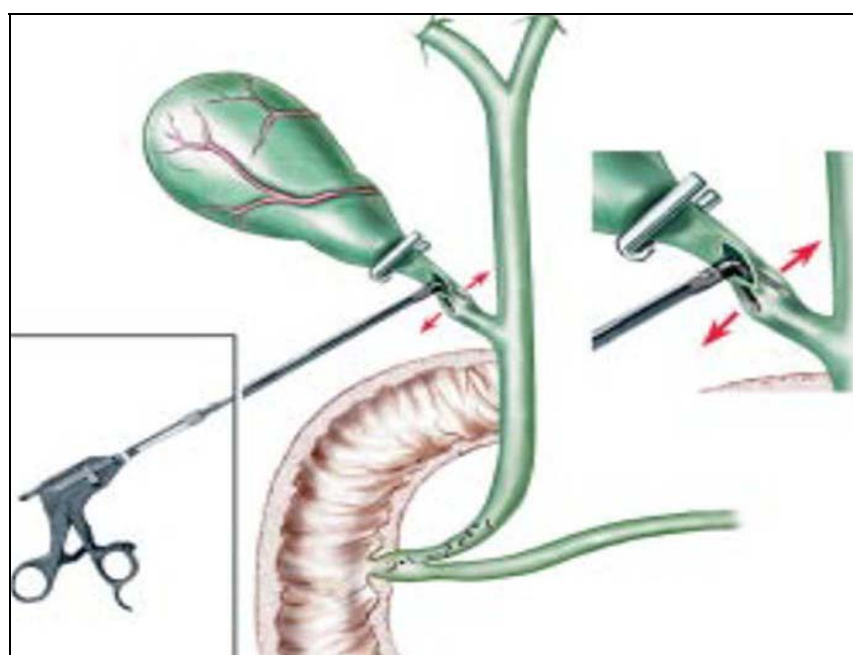


Figure 28: dilatation du canal cystique à l'aide d'une pince à angle droit (64)

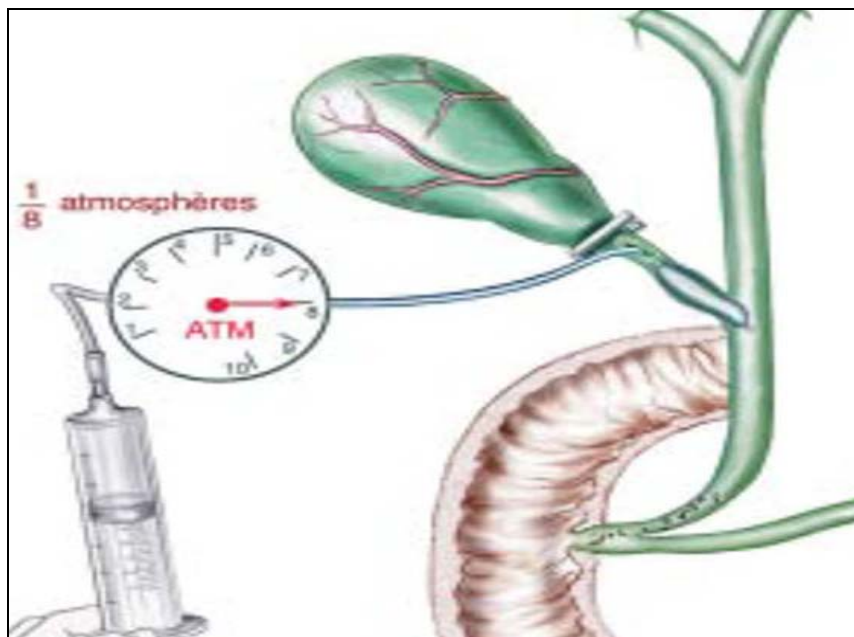


Figure 29: dilatation du cystique à l'aide d'un ballon gonflé à 8 atm (64)

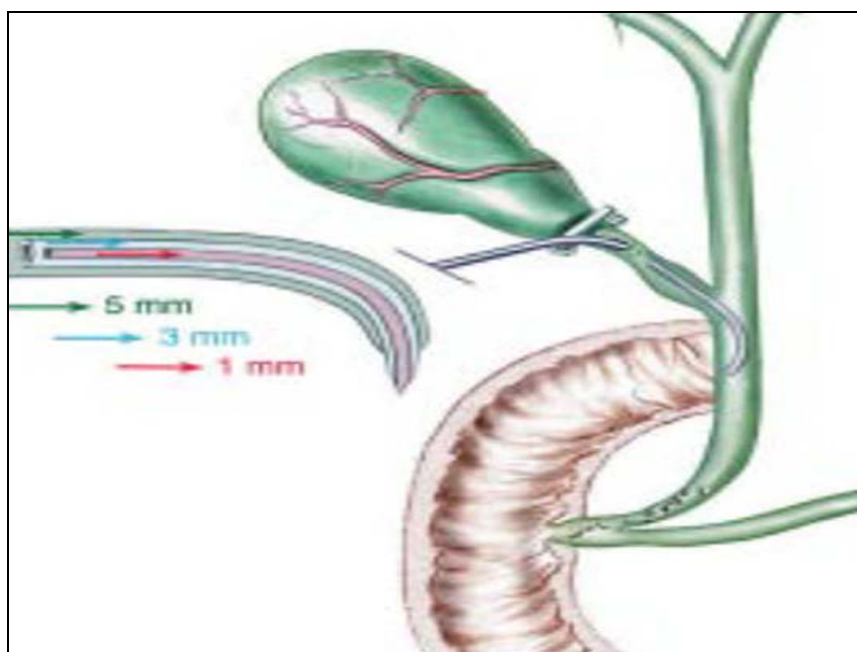


Figure 30: dilatation du cystique à l'aide d'un dilateur souple (64)

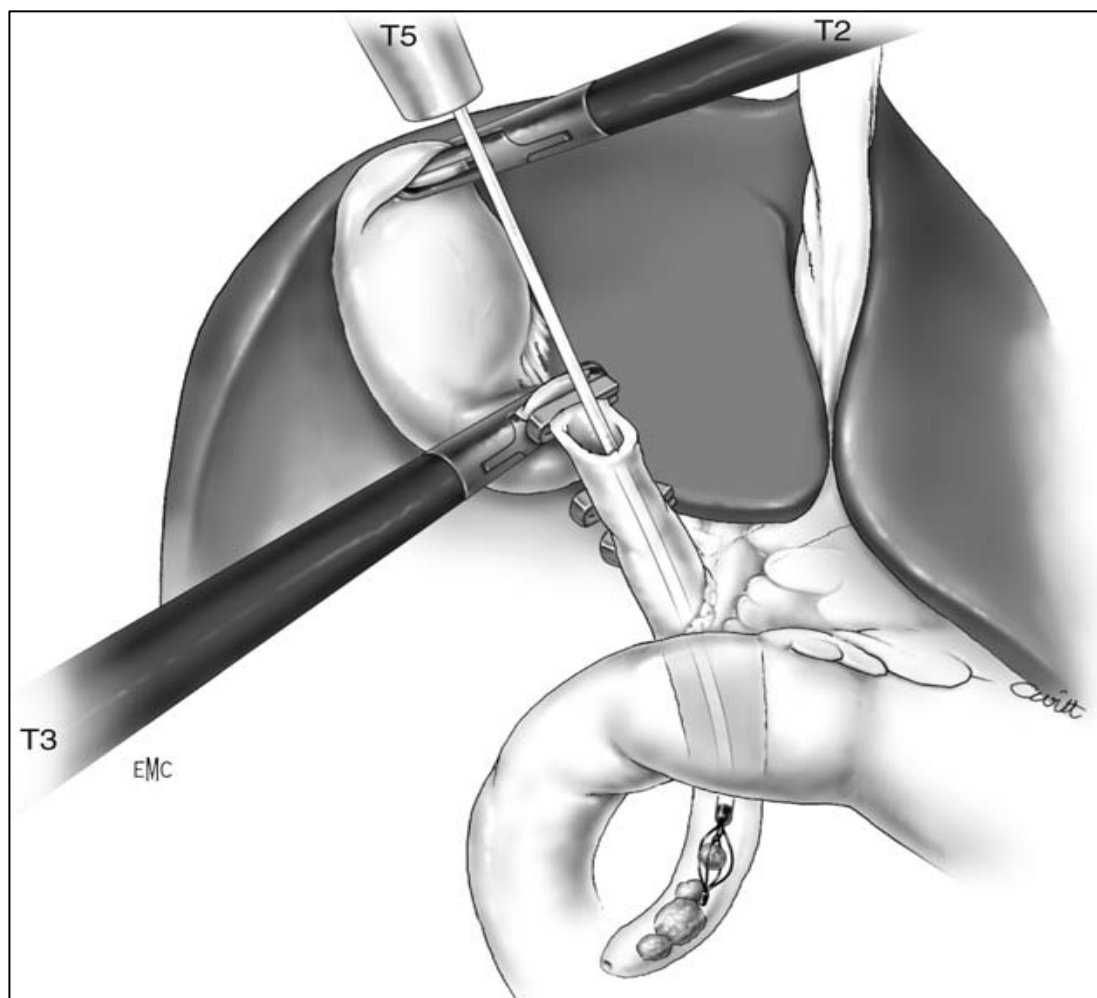


Figure 31: Extraction trans-cystique par sonde DORMIA (68)

✓ Voie trans-cholédocienne (68)

La cholédochotomie coelioscopique est tentée en première intention si l'on considère qu'il existe des contre-indications à l'abord par voie transcystique ou après échec de celui-ci. Dans les deux cas, l'organisation de l'opération est la même que celle qui a été détaillée pour la voie transcystique. Il est nécessaire de mettre en place un trocart supplémentaire et de demander l'aide d'un second assistant. (Figure 32, 33)

a-5. Contrôle de la vacuité

Le contrôle de vacuité par choléoscopie, échographie peropératoire ou CPO est systématique.

a-6. Rétablissement de continuité

Le drainage biliaire se fait en général par un drain transcystique (figure 35) ou un drain de Kehr (figure 34), rarement une fermeture idéale est réalisée (figure 36). (L'anastomose bilio-digestive de réalisation très difficile par laparoscopie mais possible)

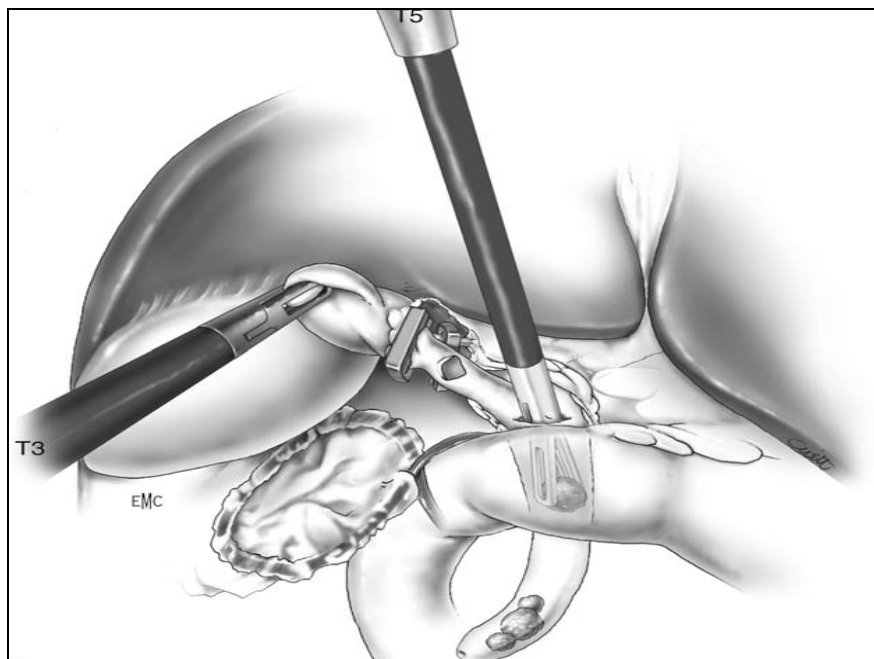


Figure 32: Extraction des calculs par une pince (68)

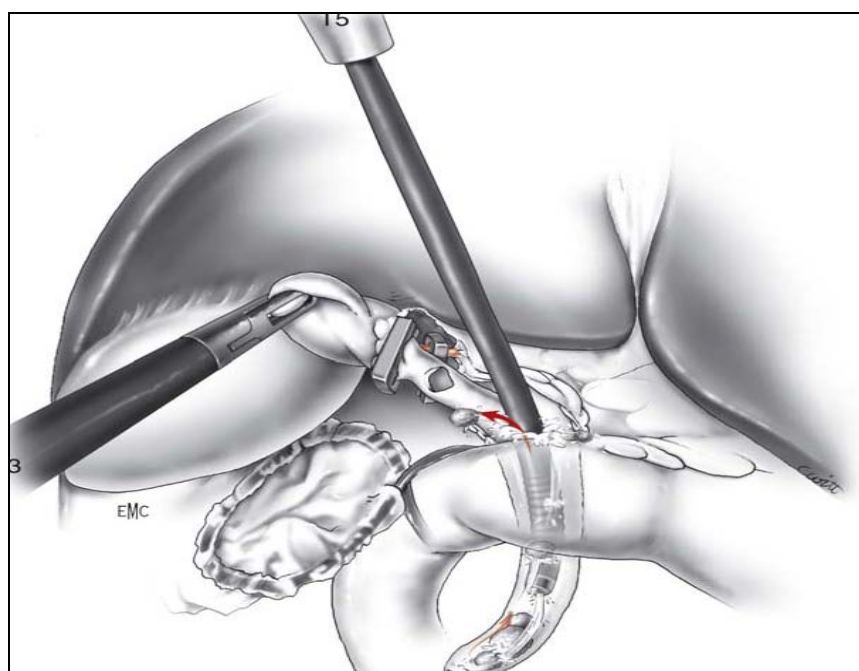


Figure 33: Extraction des calculs par une sonde de DORMIA (68)

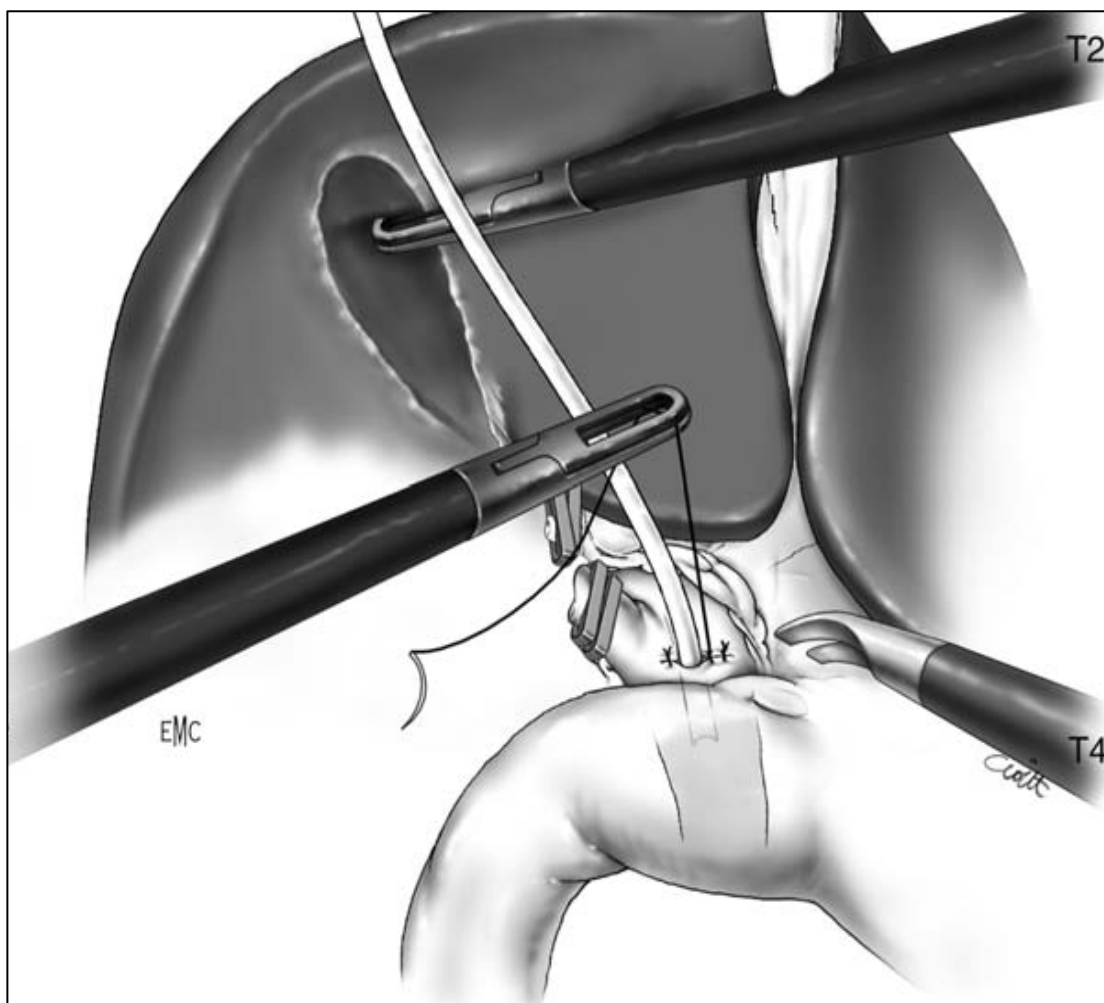


Figure 34: Fermeture sur drain de kehr

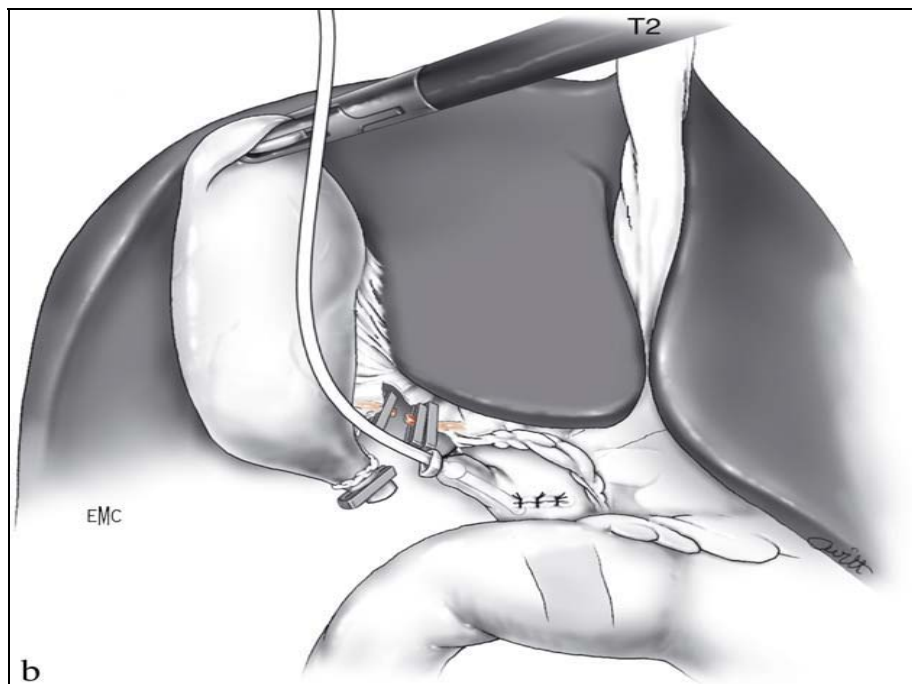


Figure 35: Fermeture de la cholédocotomie avec un drain trans-cystique

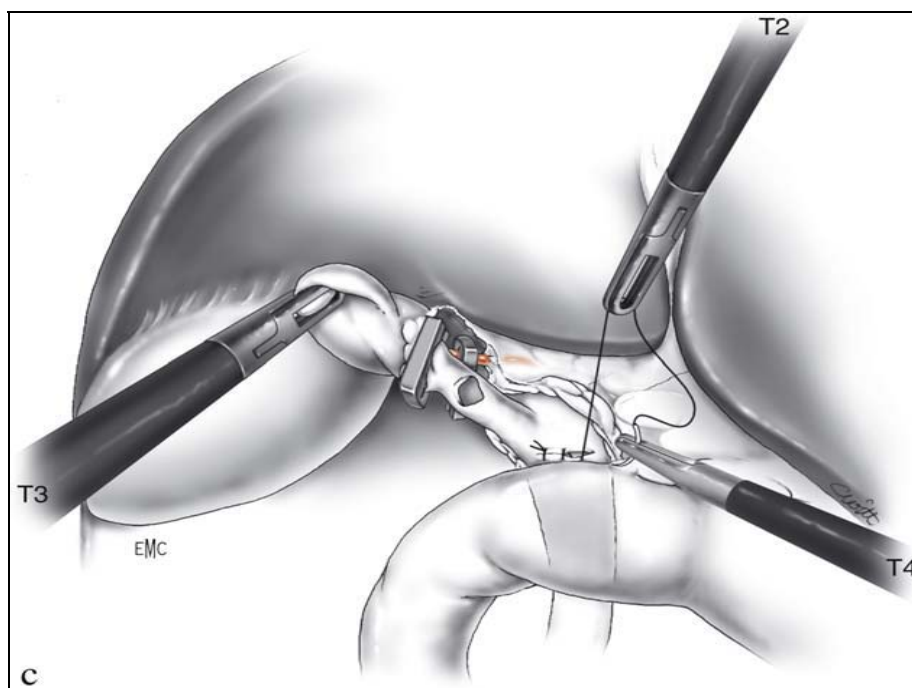


Figure 36: Fermeture du cholédoque sans drainage

a-7. **Fin de la coelioscopie**

Egalement après lavage, la région est soigneusement vérifiée ainsi que l'hémostase bien contrôlée. Le pneumopéritoine exsufflé et les trocars enlevés.

Un drainage sous hépatique aspiratif est nécessaire pendant 24 à 48 heures.

b- **les complications**

b-1. Incidents et accidents nécessitant parfois la conversion de la laparoscopie en laparotomie : (69), (70), (71)

- les hémorragies sont majoritaires :

- o plaie de l'artère cystique.
- o Hémorragie provenant du lit vésiculaire, ou d'une décapsulation hépatique

- les blessures des organes avoisinants : (72)

Surtout par les trocars, une manipulation brutale des instruments, ou des gestes trop larges avec une porte aiguille monté, il s'agit de plaies du grêle, du duodénum, foie, rate et épiploon.

- Plaie ou section de la VBP : elle peut être secondaire à la réalisation de la cholédocotomie, si la brèche est petite, un DK sera laissé en place, si elle est large, il faudra envisager une conversion.

- Perte intra-péritonéale de calculs : peut être responsable d'abcès profonds, pour éviter ce problème il vaut mieux se servir du sac à vésicule.

- Rupture du canal cystique : survient lors d'essais de dilatation. Si la section du canal cystique est à distance de la VBP et s'il ya suffisamment de place pour nouer le canal cystique, il vaut mieux le faire et passer en cholédocotomie. Si la plaie déborde sur la VBP, il faut suturer comme une plaie de la VBP.

- Sortie intempestive du drain : il est facile de placer un drain trans-cystique avant la cholécystectomie car on peut tirer sur la vésicule pour présenter le canal cystique. Par contre, il vaut mieux placer le DK à la fin de l'intervention pour éviter de tirer sur le drain inopinément.

-

b-2. Les complications postopératoires : (72), (73), (74), (75), (76)

✓ **Les complications biliaires :**

- Les fistules biliaires
- Les hémorragies :

Il n'est pas toujours possible de préciser l'origine. Elles sont soit précoces se révélant par un syndrome d'hémorragie interne et justifiant une réintervention d'hémostase, soit tardives par un suintement persistant ou rupture secondaire d'un hématome sous capsulaire du foie. Elles peuvent entraîner une collection sous hépatique ou dans le cul de sac de Douglas qui soit se résorbe spontanément ou s'infecte nécessitant une réintervention.

- La sténose de la VBP

✓ **Complications non biliaires :**

- Une collection sous phrénique ou abcès profond
- Une péritonite par plaie de l'angle colique droit ou chute d'escarres au niveau de l'angle duodéno-jéjunal
- Une occlusion ou une colectasie
- Les abcès ou hématomes de paroi
- Une hernie viscérale à travers les orifices de coelioscopie

c- les contre-indications (72), (73), (77)

Elles ne peuvent bénéficier de cette méthode les malades qui présentent :

- Une laparotomie antérieure sus ombilicale (adhérences)
- Une cirrhose hépatique et l'hypertension portale (risque hémorragique)
- Une péritonite généralisée, un choc septique dû à une angiocholite
- Les vésicules pathologiques (cholécystite aigue, pyocholécyste et adhérences péri-vésiculaires)
- Les LVBP compliquées (angiocholite, cholédocite, oddite, pancréatite) ;
- Les patients cardiaques (l'insuffisance respiratoire ne constitue plus une contre

indication au pneumopéritoine (72)

3-4. Résultats :

3-2-1. Résultats de la chirurgie ouverte :

a- Mortalité

La mortalité de la chirurgie ouverte a beaucoup diminué dans les dix dernières années. Cette mortalité est suivant les séries entre 0 et 4% (78).

Parmi les facteurs de risque de cette mortalité : l'âge (79), la cirrhose du foie, un contexte d'urgence et un contexte infectieux (80)

Dans une série multicentrique française (78) où la mortalité opératoire moyenne était de 6,7%, celle-ci n'était que de 3% en cas de lithiase non compliquée et s'élevait à 10% en présence d'un ictère, d'une angiocholite, d'une cholécystite et à 17% en présence d'une pancréatite. La lithiase résiduelle constitue également un facteur de risque avec une mortalité de 16% (81).

Dans notre série le taux de mortalité était de 1,66% (Tableau XVI)

Tableau XVI: taux de mortalité selon les différentes séries

Auteurs	Nombre de cas	% de mortalité
MEYER	670	3,4
MOUMEN	370	2,7
HOUDART	125	0
Notre série	2	1,66

b. Morbidité

La morbidité opératoire après chirurgie ouverte est de 10% (81). On peut imputer ce progrès aux acquis de la réanimation mais également à l'antibioprophylaxie, à l'abandon de la voie d'abord médiane génératrice d'éviscération pour la voie sous costale droite, à l'ablation retardée du drain biliaire externe et enfin au rejet de la cholédocotomie idéale (80), (81) (78)

Dans notre série, les complications post opératoires étaient notées chez 15 malades opérés (13%) dont : 8 suppurations pariétales, 3 pneumopathie et 4 fuites biliaires via la choledocotomie sur DK dont 3 présentant une péritonite biliaire. (Tableau XVII)

Tableau XVII : taux de morbidité selon les séries

Auteurs	Nombre de cas	% de morbidité
MEYER	670	33
HOUDART	125	15
Notre série	15	13

c. Lithiase résiduelle

Elle reste le problème essentiel de la chirurgie de la LVBP malgré toutes les améliorations techniques apportées au niveau de l'exploration pré et per opératoire.

Dans notre série, on a pu déceler 2 cas de lithiase LR (1,66%) se présentant sous forme d'angiocholite post-opératoire grâce à une cholangiographie de contrôle via le DK réalisée après 13 jours d'intervalle de l'intervention initiale, traitées par recholedocotomie avec mise en place d'un drain de kehr, en plus des 21 cas de LR à cholédoque fermé. (Tableau XVII)

Tableau XVIII : taux de lithiase résiduelle dans les différentes séries

Auteurs	Nombre de cas	% de LR
MEYER	370	5,6
MOUMEN	125	5
HOUDART	670	3,5
Notre série	23	19,1

Notre taux de LR est plus important par rapport aux autres séries, ceci est expliqué par le manque de matériel (CPO et cholédoscopie).

3-2-2. Résultats de la coelochirurgie (70), (71), (76)

La coelio-chirurgie est une méthode récente et en pleine évolution qui nécessite de l'expérience et de la persévérance de la part des chirurgiens pour en maîtriser la technique et éviter les risques opératoires, et également une adaptation des instruments pour faciliter l'intervention. La laparotomie en cas de difficulté ne doit pas être considérée comme un échec, mais comme une éventualité faisant partie de la procédure.

La coelioscopie de la LVBP semble avoir une efficacité presque équivalente à celle de la laparotomie avec une mortalité identique (0 à 1.5%) et une morbidité plus faible (4.4 à 12.1%).

La morbidité est essentiellement liée au risque biliaire et hémorragique. Ce dernier avec l'infection est le principal motif à la conversion en laparotomie dont l'incidence est évaluée entre 3 et 15%.

Le taux de LR se situe entre 2 et 4.3%.

Dans notre série, aucun malade n'était traité par cette méthode.

6. Traitement endoscopique de la LVBP : (65), (81)

Le traitement endoscopique de la LVBP a été introduit par CLASSEN et DEMELING en 1973. Les résultats se sont considérablement améliorés avec l'expérience croissante des opérateurs, les progrès réalisés dans la conception des endoscopes et des instruments opérateurs et la collaboration avec les radiologues interventionnels permettent l'accès à la VBP dans la quasi-totalité des cas. De même, les indications du traitement endoscopique de la LVBP se sont modifiées depuis l'apparition de la chirurgie laparoscopique.

3-2. les moyens :

3-1-2. cathétérisme sélectif biliaire et CPRE : (65)

Réalisé souvent sous anesthésie générale, l'abord endoscopique de la papille nécessite l'utilisation d'un duodéno-scopie, qui est pourvu d'une fenêtre de vision latérale et d'un canal opérateur dont l'extrémité distale est oblique et comporte un érecteur. L'érecteur permet

d'orienter les instruments selon une angulation de 30 à 90° environ par rapport à l'axe de l'endoscope.

Après positionnement face à la papille, un cathéter est introduit sélectivement et en profondeur dans la voie biliaire principale (VBP). L'instrument utilisé est un sphinctérotome qui peut lui-même opacifier les canaux biliaires (il peut posséder une lumière supplémentaire admettant un fil-guide (sphinctérotomes à double ou triple lumière) utilisé en cas de difficulté de cathétérisme biliaire sélectif.)

3-1-3. Sphinctérotomie endoscopique (SE): (81)

La sphinctérotomie endoscopique (SE) constitue le geste thérapeutique élémentaire de l'endoscopie biliaire. Elle consiste en une section diathermique du sphincter d'Oddi, intéressant à la fois le sphincter commun biliopancréatique, qui entoure l'ampoule de Vater, et le sphincter propre de la voie biliaire. En pratique, la section est effectuée à partir de l'orifice papillaire et doit être prolongée jusqu'à l'extrémité de la saillie sous-muqueuse de l'infundibulum vatérien. Une SE dite complète permet en général de voir la lumière du cholédoque distal. Le courant utilisé est monopolaire, de préférence « mixé », c'est-à-dire associant le courant de section à un faible courant de coagulation. Les bistouris les plus récents sont équipés d'un système dit « endocoupe ». Ce système adapte l'intensité du courant délivré à l'impédance électrique du tissu, qui est mesurée en continu grâce à un calculateur. Ce type de bistouri évite les sections trop rapides du sphincter d'Oddi et semble réduire le risque d'hémorragie.

En cas d'échec du cathétérisme biliaire sélectif et profond, la SE peut être faite en pratiquant une incision diathermique sur l'infundibulum papillaire, quelques millimètres au-dessus de l'orifice de la papille. Cette technique, appelée « infundibulotomie » ou encore « précoupe », donne un accès direct au cholédoque distal ; elle peut ensuite être élargie à l'aide d'un sphinctérotome. Les risques de complications, en particulier de perforation duodénale, sont en effet accrus par la précoupe.

a. Place de la SE : (82)

La place du traitement endoscopique est actuellement l'objet d'un débat. Jusqu'à la fin des années 1980, il existait un consensus sur la place du traitement endoscopique. Le traitement était principalement chirurgical, et le traitement endoscopique était réservé : aux malades à risque opératoire élevé, aux malades déjà cholécystectomisés (lithiases résiduelles) quel que soit leur risque opératoire, et aux malades ayant une angiocholite et une pancréatite aigue grave.

L'apparition de la cholécystectomie laparoscopique, au début des années 1990, s'est accompagnée d'une extension très importante des indications de la sphinctérotomie endoscopique en association avec la cholécystectomie laparoscopique

b. Complications de la SE : (82)

La fréquence des complications liées à la SE est également sujette à polémique :

- Des complications immédiates : sont observées dans 8 à 10% des cas. Il s'agit de pancréatite aigue, d'hémorragie, de perforations duodénales, de cholépéritoine et d'angiocholite.

- Les complications à long terme : avec un suivi de 8 à 10 ans, les complications biliaires semblent très rares de l'ordre de 3 à 4%. Il s'agit surtout d'une récurrence de la lithiase cholédocienne souvent associée à une sténose de la papille.

c. Contres indications de la SE : (82)

Elles sont essentiellement :

- Les troubles de l'hémostase
- La sténose étendue de la VBP
- Un gros calcul dépassant 25 mm de diamètre
- Et enfin une papille intra-diverticulaire

d. Résultats de la SE : (65)

Ils dépendent beaucoup de l'expérience de l'opérateur. Un opérateur expérimenté (c'est-à-dire, selon des normes actuellement admises dans la communauté endoscopique, ayant

pratiqué plus de 500-CPRE et pratiquant au moins 100-CPRE par an), réussit le cathétérisme biliaire sélectif dans plus de 90% des cas. Un endoscopiste expert, possédant l'expérience des techniques d'appoint et le matériel requis, ne connaît guère plus de 2 à 3 % d'échecs. Le taux de succès de la SE est identique à celui du cathétérisme sélectif.

En ce qui concerne l'extraction des calculs biliaires, les méthodes d'extraction habituelles permettent de libérer complètement les voies biliaires dans 85 à 90 % des cas, après succès de la SE, soit dans 76 à 88 % des cas, en « intention de traiter ». En ayant recours aux méthodes de lithotritie, le taux de succès peut atteindre 98 %. (65)

La mortalité se situe entre 0.5 et 2% (83), (82), la morbidité autour de 7%, les complications chiffrées à 5% pour les hémorragies, 2% pour les perforations, 0.5% pour les pancréatites aiguës graves (84).

La durée moyenne d'hospitalisation est de 2 à 5 jours. Le risque de sténose cicatricielle est de 3 à 5%.

Le taux de LR est de 3 à 5% (82).

3-1-5. Evacuation des calculs :

a. Extraction standard :

Le geste thérapeutique le plus fréquemment pratiqué est l'extraction de calculs intracholédociens. L'extraction de calculs requiert dans la plupart des cas l'élargissement ou la suppression du défilé sphinctérien oddien. Les manoeuvres d'extraction font appel à deux types d'instruments : les sondes à panier (Dormia) et les cathéters à ballonnet.

b. Techniques de lithotritie :

L'extraction de calculs des voies biliaires est possible dans 90 % des cas par les techniques simples décrites ci-dessus. Dans environ 10 % des cas, ces techniques échouent, pour les raisons suivantes :

- calcul de très grande taille ;
- calcul de diamètre supérieur à celui de la voie biliaire principale.

- calcul enclavé dans la voie biliaire principale et suffisamment obstructif pour empêcher le passage des instruments en amont.

Dans de tels cas, l'extraction du ou des calculs implique d'obtenir leur fragmentation préalable. Trois méthodes sont disponibles :

- la lithotritie mécanique ;
- la lithotritie extracorporelle ;
- la lithotritie de contact intracorporelle.

c. Dissolution des calculs :

La mono-octanoïne et le méthyl-ter-butyléther (MTBE) sont des solvants du cholestérol qui ont été utilisés pour tenter de dissoudre les calculs de la VBP. Après mise en place d'un drain naso-biliaire, ce solvant est perfusé à travers le drain pour dissoudre les calculs.

7. Les associations thérapeutiques : (19)

Tous les moyens précédemment décrits peuvent être associés entre eux.

C'est le cas actuellement avec la chirurgie laparoscopique où l'on peut combiner la sphinctérotomie endoscopique et la chirurgie laparoscopique.

La sphinctérotomie endoscopique peut intervenir avant l'intervention, après l'intervention ou parfois même de manière combinée au bloc opératoire pour limiter les difficultés et donc les risques.

4-4. La cholécystectomie laparoscopique suivie d'une de SE :

La séquence cholécystectomie suivie de SE comporte le risque théorique de réintervention en cas d'échec de la SE post-opératoire.

Cette option n'a guère de sens devant une LVBP certaine en préopératoire.

4-5. La SE suivie de cholécystectomie :

L'intérêt étant de pouvoir réaliser la cholécystectomie laparoscopique débarrassée du

spectre de la LVBP.

DUENSING (85) rapporte une série de 23 patients pour lesquels l'option retenue était la SE suivie de cholécystectomie laparoscopique. La SE a permis la vacuité de la VBP dans 20 cas (87%) permettant la cholécystectomie laparoscopique sans conversion, les 3 autres patients ont été opérés par laparotomie.

La durée moyenne de séjour était de 4 jours, la morbidité de 2%, le taux de LR de 6%.

4-6. La SE per-opératoire (la technique du rendez vous) : (86), (88), (89), (58)

Le traitement combiné chirurgie/endoscopie per opératoire, consiste en une cholécystectomie par voie laparoscopique, une sphinctérotomie endoscopique per opératoire, facilitée par la mise en place d'un fil guide introduit au décours de la cholangiographie per opératoire.

Cette récente stratégie d'une seule séance, permet alors une économie financière, une réduction du temps du traitement, de la durée de séjour hospitalier, de l'inconfort et des risques du fait d'un temps de sédation et d'intubation qui est plus réduits. (30, 31)

Les inconvénients de la technique : (87)

- en particulier une durée opératoire plus longue et la prise en charge de problèmes organisationnels liés à la coordination des équipes chirurgicale et endoscopique.

Les avantages de la méthode dont les plus importants sont : (87)

- une hospitalisation réduite avec la réalisation de deux gestes invasifs au cours d'une seule anesthésie générale ;

- un abord endoscopique nettement facilité par l'introduction, par voie transcystique, du fil guide ;

- d'éviter une cholangiopancreatographie rétrograde endoscopique pré opératoire éventuellement inutile.

4-3-1. la position du patient et du matériel : (90)

Le patient est en décubitus dorsal les jambes écartées. L'opérateur se place entre les jambes, et l'aide à gauche du patient, alors que la colonne de laparoscopie est placée à sa droite. La colonne endoscopique est placée à gauche de la tête du patient de l'autre côté de la colonne des anesthésistes. La position des colonnes et des instruments doit permettre aux trois équipes de travailler avec le meilleur confort possible.

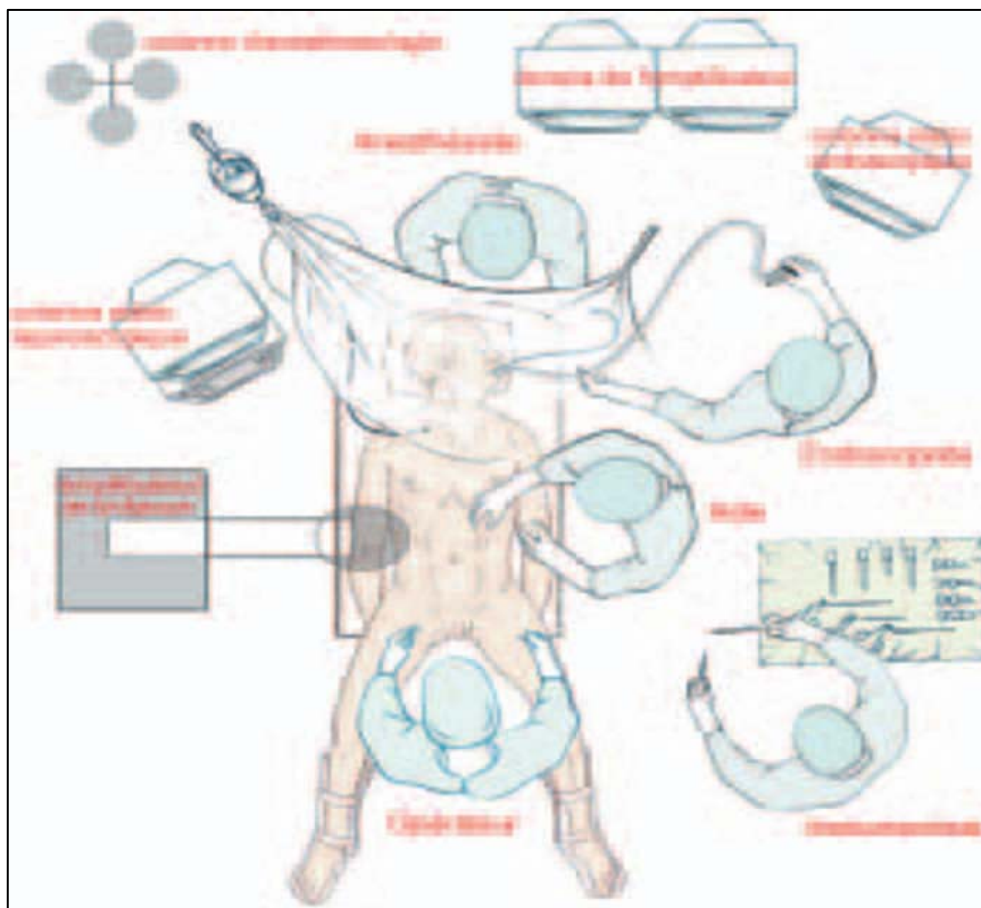


Figure 37: Installation du malade.

4-3-2. Cholangiographie per opératoire(90)

Le canal cystique étant isolé et l'artère cystique clipée, on fait une cholangiographie per opératoire.

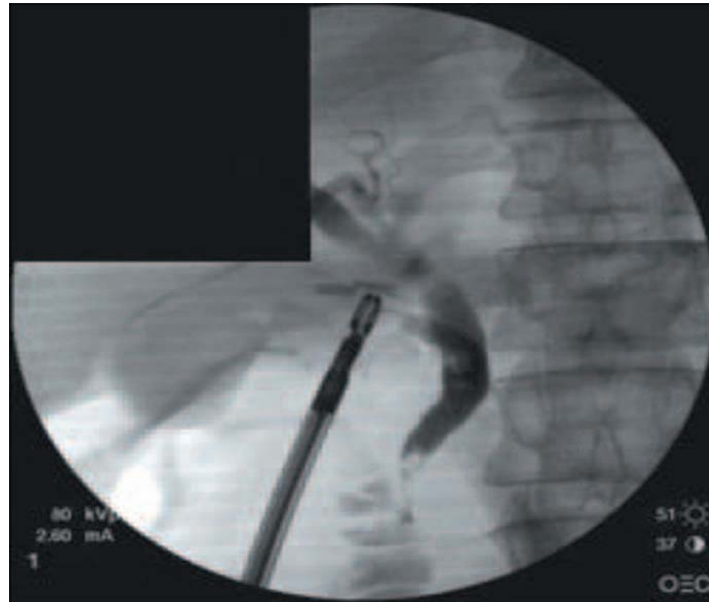


Tableau 38: cholangiographie peropératoire

4-3-4. « Capture » du guide métallique (90)

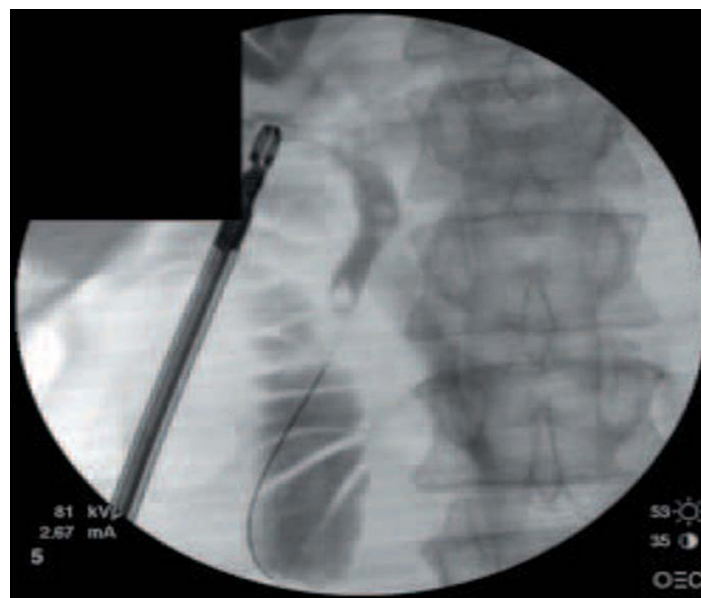


Tableau 39: capture du guide métallique.

4-3-5. Sphinctérotomie endoscopique(90)

Une sphinctérotomie endoscopique est ensuite réalisée par le sphinctérotome qui remonte le guide métallique, précédemment « capturé » par le duodéno-scopie.

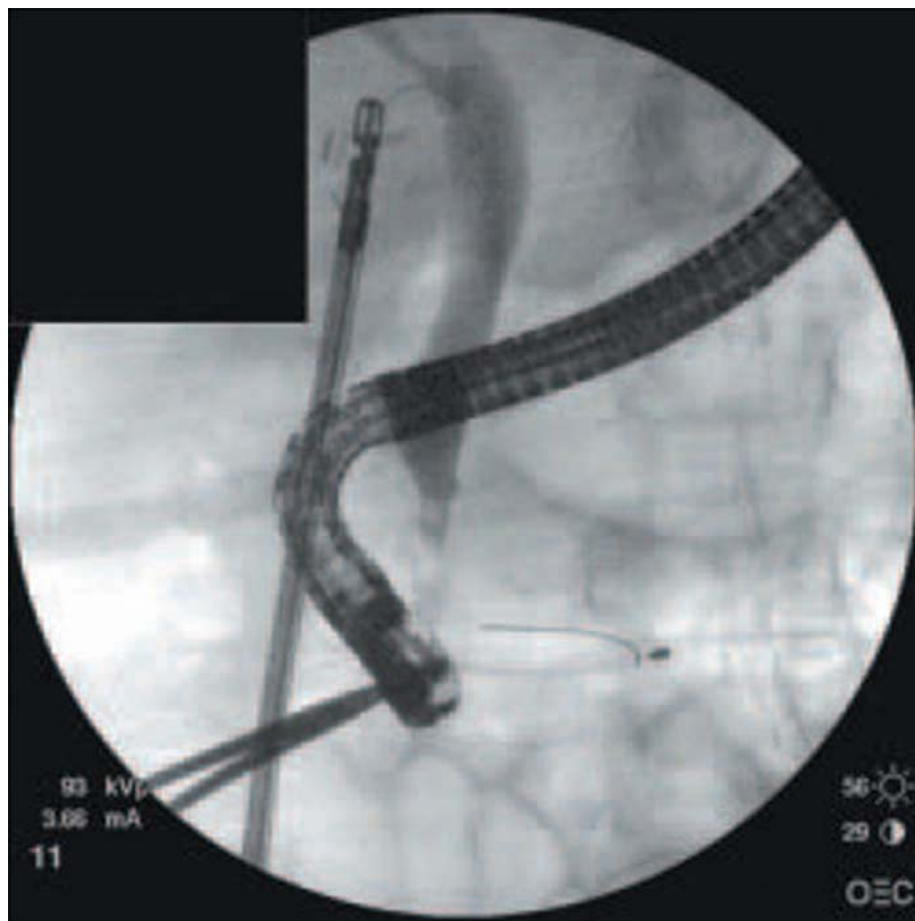


Figure 40: Sphinctérotomie endoscopique.

4-3-6. Évacuation de la VBP (90)

On complète l'évacuation spontanée de la VBP de ses calculs par une sonde de Dormia.

4-3-7. On termine le traitement de la lithiase de la VBP par une cholangiographie per opératoire de contrôle et l'insertion d'une sonde naso-biliaire de protection, qui est retirée au 2e jour postopératoire(90)

Cette méthode a été étudiée par TOOULI (91) qui rapportait 11 succès sur 13 tentatives. Le caractère exceptionnel de cette stratégie rend cependant son évaluation pour l'instant très difficile.

8. Conduite à tenir devant suspicion de LVBP : (figure 45)

On peut définir trois situations différentes où la question du traitement de la LVBP se pose.

Le traitement de la LVBP est un domaine où les études contrôlées par tirage au sort sont nombreuses et, pour certaines, de bon niveau de preuve. Le choix peut se faire à partir des résultats de ces études.

5-3. La situation habituelle :

C'est la situation rencontrée où le diagnostic de LVBP est fait au cours d'une cholécystectomie ou devant les formes symptomatiques de LVBP. Trois questions se posent dans cette situation.

a. Faut-il traiter toute LVBP diagnostiquée ?

Le traitement systématique de toute LVBP diagnostiquée est une attitude dogmatique très répandue en France mais qui a été assez récemment remise en question par les anglo-saxons en s'appuyant sur la fréquence de passages spontanés des calculs (5). Si l'on décide de ne pas traiter systématiquement il faut alors, en l'absence de signes cliniques, biologiques et échographiques évocateurs, ne pas explorer systématiquement la voie biliaire principale et on se

trouve devant le problème du caractère systématique ou non de la cholangiographie per opératoire qui suscite beaucoup de controverses.

Les partisans de l'absence de cholangiographie per opératoire systématique peuvent s'appuyer sur l'utilisation de scores clinico-biologiques prédictifs de la présence ou non d'une LVBP (92), (93). Ce sujet est très discuté et il n'y a pas de réponse scientifique.

b. Si l'on a décidé de traiter la LVBP, faut-il la traiter par chirurgie ou par sphinctérotomie endoscopique ou les deux ?

C'est le domaine des études contrôlées par tirage au sort qui ont comparé la chirurgie à la sphinctérotomie endoscopique dans des situations différentes.

Huit études contrôlées de bonne qualité peuvent être retenues. Elles ont comparé la sphinctérotomie endoscopique puis la chirurgie (cholécystectomie simple) à la chirurgie seule (94), (95), la sphinctérotomie endoscopique à la chirurgie (96), (98) et enfin la sphinctérotomie endoscopique avant ou après la cholécystectomie laparoscopique à la chirurgie laparoscopique seule (99), (100).

Ces études ont pris en compte non seulement l'efficacité des traitements mais aussi leurs inconvénients en termes de morbidité, de mortalité et de durée d'hospitalisation. L'analyse de l'ensemble de ces études semble montrer une similitude voire une supériorité de la chirurgie quelle soit par laparotomie ou par laparoscopie par rapport à la sphinctérotomie endoscopique en termes de LR, de procédures additionnelles et de morbidité biliaire précoce ou tardives (Tableau XIX).

Tableau XIX : Récapitulatifs des essais contrôlés sur le traitement de la LVBP (formes symptomatiques) (1)

	n	Faisabilité (%)	Morbidité majeure (%)	Morbidité mineure (%)	Morbidité totale (%)	Mortalité (%)	DH jours	LR	Proc Add *	Morbidité tardive
Neoptolemos et al. (86)										
→ SE puis chirurgie	55	83	16.4	16.4	33	4	16	-	-	-
→ Chirurgie en 1 temps	60	100	8.5	13.6	21.6	2	21 ^ε	-	-	-
Stain et al. (78)										
→ SE puis chirurgie	26	-	-	-	12	0	5	35	-	-
→ chirurgie en 1 temps	26	-	-	-	12	0	6	12 ^ε	-	-
Stieymann et al. (77)										
→ SE puis chirurgie	16	-	-	-	21	0	11	29	-	-
→ chirurgie en 1 temps	18	-	-	-	18	0	9	14	-	-
Hamnarstrom et al. (79)										
→ SE seule	39	-	8	10	18	0	13	23	-	28
→ chirurgie en 1 temps	40	-	7	15	22	0	16	9 ^ε	-	5 ^ε
Targarona et al. (87)										***
→ SE seule	50	88	10	0	16	6	5	-	-	
→ chirurgie en 1 temps	48	94	8.3	14.5	23	4	11 ^ε	-	-	
Suc et al. (80)										
→ SE seule	97	-	13	0	15.5	3	12	20.4	26	-
→ chirurgie en 1 temps	10	-	4 ^ε	8.6	13.3	1	16	7.4	8 ^ε	-
	5									
Nathanson et al. (82)										
→ chirurgie** puis SE	45	98	13	-	-	0	7.7	4.4	28	-
→ chirurgie en 1 temps	41	98	17	-	-	0	6.4	2.4	12	-
Cuschieri et al. (81)										
→ SE puis chirurgie**	15	85	-	-	13	1.3	9	-	-	-
→ chirurgie en 1 temps**	0	86	-	-	16	0.6	6 ^ε	-	-	-
	15									
	0									

N : effectif ; DH : durée d'hospitalisation (j) ; Proc Add : procédures additionnelles.

c. Si l'on traite par chirurgie, faut-il traiter par laparotomie ou par laparoscopie ?

La chirurgie par laparotomie avait atteint à la fin des années 80 un niveau de performances et de sécurité très élevé (86). Pourtant il n'existe aucune réponse à cette question car aucune étude contrôlée n'a été réalisée et probablement jamais aucune ne sera menée à bien étant donné l'engouement incontrôlable qu'a suscité la chirurgie laparoscopique. Reproduire par voie laparoscopique les gestes traditionnels du traitement de la LVBP est reconnu par la communauté chirurgicale comme difficile. Pour cette raison, le traitement « tout » laparoscopique de la LVBP n'est, dans la pratique, que rarement réalisé et on fait appel à des associations thérapeutiques combinant la sphinctérotomie endoscopique pré ou post-opératoire à la chirurgie laparoscopique. Il faut admettre qu'en 2006 encore, les variables « chirurgien » et « environnement chirurgical » sont déterminants dans le traitement laparoscopique de la LVBP.

5-4. Les situations graves

On peut définir deux formes cliniques graves de la LVBP : l'angiocholite aiguë sévère et la pancréatite aiguë sévère d'origine biliaire.

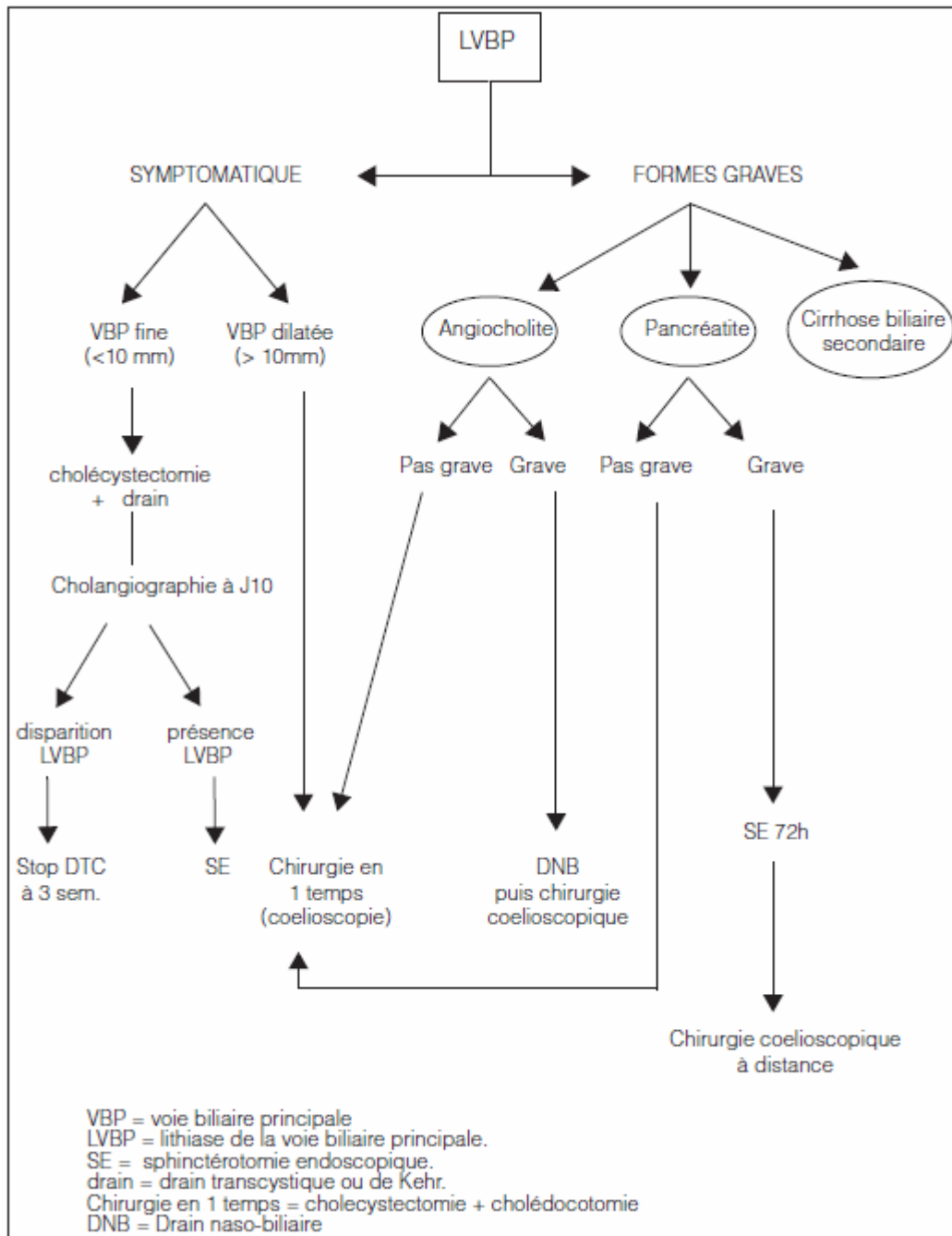
5-2-1. L'angiocholite aiguë sévère

Il existe une étude contrôlée de très bonne qualité qui a comparé la chirurgie traditionnelle au SE avec drainage naso-biliaire dans l'angiocholite aiguë sévère. Cette étude montre clairement la supériorité du drainage naso-biliaire en terme de mortalité qui est le critère de jugement pertinent (101).

5-2-2. La pancréatite aiguë sévère d'origine biliaire

Au moins deux études contrôlées ont évalué l'intérêt de la sphinctérotomie endoscopique en urgence par rapport à l'absence de traitement spécifique dans la pancréatite aiguë sévère d'origine lithiasique.

Il semblerait que la sphinctérotomie endoscopique dans les premières 72 heures soit utile pour améliorer l'évolution de la maladie particulièrement si à la pancréatite aiguë s'associe une angiocholite (102), (103).



Figure

41:

conduite à tenir devant une LVBP avec vésicule biliaire lithiasique en place.



Conclusion

La lithiase de la voie biliaire principale est une pathologie fréquente et potentiellement grave d'où l'enjeu d'une prise en charge adaptée

Le diagnostic de la LVBP est souvent suspecté sur la clinique, la biologie et l'échographie.

Le choix des examens de confirmation performants doit tenir compte de la stratégie thérapeutique envisagée.

La prise en charge de la lithiase de la VBP inspire trois remarques :

1- La chirurgie laparoscopique avec tous les progrès qu'elle a apportés a cependant modifié le traitement de la LVBP en augmentant le nombre des associations thérapeutiques et en altérant probablement certains résultats obtenus jusqu'à son apparition par la chirurgie traditionnelle comme le taux de lithiase résiduelle.

2- La chirurgie « tout » laparoscopique de la LVBP n'a jamais été comparée rigoureusement à la chirurgie traditionnelle et on peut suspecter à la lumière des résultats non comparatifs un moindre niveau de performances.

3- Le dogme du traitement systématique de toute LVBP diagnostiquée semble progressivement remis en question à la lumière d'une meilleure connaissance de l'histoire naturelle de la lithiase biliaire.



ANNEXES

FICHE D'EXPLOITATION

Numéro de la fiche :

Date d'entrée :

Date de sortie :

I. Identité

▪ Nom / Prénom :

▪ Sexe :

▪ Age (années) :

▪ Profession :

▪ Mutualiste :

▪ Niveau socioéconomique

II. Les antécédents :

1. PERSONNELS

1-1. Médicaux

Régime riche en graisse

HTA

Diabète

Insuffisance rénale

Pancréatite

Porteur (se) de LV

Episode ictérique antérieur

Autre

1-2. Chirurgicaux

▪ Cholécystectomie :

Oui

Non

Si Oui ⇒ voie :

laparotomie

Coelioscopie

Autres

2. Familiaux

▪ Pathologie lithiasique des VB :

Oui

Non

Autres

III. Le tableau clinique

1. Les signes fonctionnels

Colique hépatique

Angiocholite

Ictère

Fièvre

Frisson

Epigastralgies

Les signes associés :

◇ Nausées

◇ Vomissements

Autres

2. L'examen clinique

2-1. Examen général

Ictère

Cicatrice de cholécystectomie

Constantes biologiques :

• T° = C° • TA = mmHg

• FC = Bpm

• FR = ...C/m

2-2. Examen abdominal

■ Inspection :

Points de feu Voussure Autre

■ Palpation :

Abdomen souple défense HCD VB palpable
 Signe de Murphy HPM

■ Autres :

2-3. LE RESTE DE L'EXAMEN CLINIQUE

Normal Anormal :

IV. Les explorations paracliniques pré-opératoires

1. La biologie

1-1. Bilan hépatique

- PAL : UI ■GGT : UI
- Transaminases (UI) ○ALAT : ○ASAT :
- Bilirubine (mg/l) ○Totale : ○Libre : ○Conjuguée :
- Cholestérol total (g/l) :

1-2. Bilan rénal (mg/l) :

Urée : Créatinémie :

1-3. Bilan pancréatique (UI/L)

Amylasémie : lipasémie :

1-4. Hémogramme

Hb : VGM : CCMH :
 GB : PNN : PNE :

1-5. Bilan d'hémostase

TP TCK

1-6. Hémo-culture :

1-7. Autres

2. Imagerie

1-1. L'échographie abdominale transcutanée

- Lithiase vésiculaire (nbre : taille :) dilatation de la VBP
- Calcul(s) da la VBP (nbre : taille :) dilatation des VBIIH
- Autres

1-2. La tomодensitométrie abdominale

- Dilatation des VBIH dilatation de la VBP
 Lithiase de la VBP (nbre : taille :)
 Autres

1-3. Autres explorations

3. Le bilan préopératoire

- La glycémie à jeun (g/l) :
- L'ECG :
- Le bilan hydroélectrolytiques :
- La radiographie du poumon de face :
- Echocardiographie

V. La prise en charge thérapeutique

1. Le traitement médical

- La vitaminothérapie K : oui non
- Le traitement et équilibration des tares associées :
 Diabète HTA
 Autres
- L'Antibiothérapie : oui non
- Autres :

2. Le traitement chirurgical

2-1. Méthode :

- laparotomie Coeliochirurgie SOE

2-2. Les explorations peropératoires

- Clinique état de la VB
 Etat du canal cystique
 Etat de la VBP
 Autres
- La cholécystectomie :
 antérograde rétrograde
- La cholangiographie peropératoire :
 Images lacunaires Dilatation de la VBP
 Autres :

2-3. La désobstruction de la VBP :

- transcystique transcholedocienne SOC

2-4. Vérification de la liberté de la VBP :

- Lithiase résiduelle Oui Non

2-5. Le rétablissement du flux biliaire

- Fermeture idéale des voies biliaires :
 Choledocotomie idéale fermeture idéale transcystique
- Drainage biliaire externe :
 Drain de kher drain transcystique
- Drainage biliaire interne :
 SOC
 Anastomose biliodigestive :
 choledocoduodénale choledocojunale

2-6. Le drainage :

- sous hépatique abdominale les deux
Le type de drain : Drain de redon lame de Delbet

VI. Les suites postopératoires

1. Examen général

- Bon état hémodynamique Oui Non
 Ictère
- Les constantes hémodynamiques :
 T° : C° TA : mmHg FC : Bpm FR : C/m
- Autres

2. Examen local

- Le pansement : Propre Sale
▪ La plaie : Propre Infecté
 Sérum Hématome Eviscération

3. La reprise du transit : à J.....

4. L'alimentation :

- Orale Parentérale
Si Parentérale : reprise de l'alimentation orale à J.....

5. Les suites spécifiques à chaque méthode

5-1. Drainage biliaire externe

5-1-1. Drain de kehr

- Débit : aspect :
- La cholangiographie postopératoire entre J10-J15 Oui Non
- Si Oui : lithiase résiduelle Oui Non
- L'épreuve de clampage bien tolérée intolérée
- Si intolérée : fièvre douleur ictère
- Les complications imputées au DK
 - Perturbations hydroélectrolytiques Obstruction du DK
 - Complications hémorragiques Sténose secondaire du DK
 - Ulcération duodénale en contact du DK Cholépéritoine
 - Fistule biliaire externe Autres :

5-1-2. Drain transcystique

- Débit : aspect :
- complications

5-2. Drainage biliaire interne

5-2-1. Complications imputées à la Sphinctéromie Oddienne chirurgicale

- Péritonite biliaire Pancréatite aiguë
- Abscesses rétroduodénaux Syndrome d'hyperamylasémie
- Fistule duodénale Sténose du DK

5-2-2. Les complications imputées à l'anastomose biliodigésitive

- Sténose de l'anastomose Autres :

6. Les suites communes à toutes les méthodes

- Surveillance du Drain sous hépatique :
 - Débit : aspect :
- Les complications :
 - Pancréatite post opératoire Cholépéritoine Pneumopathie.

VII. La durée moyenne d'hospitalisation : _____ jours.

VIII. CONCLUSION :

Suites postopératoires : Simples compliquées



Bibliographie

1. **Muscari F. Delebecq T. Foppa B. suc B.**
Prise en charge de la lithiase de la voie biliaire principale.
J chir 2006 ;143 :148-145 .
2. **Desair R. Shokohi BN.**
Common bile duct stones: their presentation, diagnostic and management.
Indian Journal of surgery 2009;71(5):229-37.
3. **Buffet C. Jacquemin E. Erlinger S.**
Physiopathologie, épidémiologie et histoire naturelle de la lithiase de la lithiase biliaire.
EMC Hépatologie 2008 ;47 :1-7.
4. **Erlinger S.**
Physiopathologie et épidémiologie de la lithiase biliaire.
EMC Hépatologie 1996 ; 4 :10p.
5. **Collins C. Maguir D. Ireland A. Fitzgerald E et al.**
A prospective study of common bile duct calculi in patients undergoing laparoscopic cholecystectomy: natural history of choledocolithiasis revisited.
Ann Surg 2004;239:28-33.
6. **Carpon J. Coll B.**
Facteurs associés à la lithiase cholestérolique.
Gastro-entérologie clinique et biologique 1998 ;20 :63-70.
7. **Barkun A. Barkun J. Fried G. Ghitulescu G et al.**
Useful predictors of bile duct stones in patients undergoing laparoscopic cholecystectomy.
Annals of Surgery 1994;220(1):32-39.
8. **Hugier M. Bornet P. Charpak Y. Houry S et al.**
Selective contraindications based on multivariate analysis for operative cholangiography in biliary lithiasis.
Surg Gynecol Obstet 1991 ;172:470-474.
9. **Abarrah Khalid.**
LVBP à l'hôpital AL Ghassani de Fés (66 cas opérés).
Thèse de Médecine, rabat, 1994, n°243.

- 10. Moumen et Coll.Elfares F.**
LVBP à propos de 329 observations.
Lyon chirurgical 1997 ;87(3) :280-282.
- 11. Trondsen E. Edwin B. Reiertsen O. Fagertun H.**
Selection criteria for endoscopic retrograde cholangiopancreatography in patients with gallstones disease.
World J Surg 1995;19:852-857.
- 12. Franck Z.**
Angiocholite aigüe.
Revue du praticien 2007 ;57 :2129-33.
- 13. Attasaranya S. Fogel L. Lehman GA.**
Choledocholithiasis, ascending cholangitis and galstones pancreatitis.
Medical Clinics of North America 2008;92(4):925-60.
- 14. Rangeard S. Prat F. Pelletier G.**
Diagnostic de la lithiase biliaire et ses complications.
EMC hépatologie 2009 ;10 :7-47.
- 15. Mbrut J. durcef C. baulieux J.**
Prise en charge de la lithiase biliaire symptomatique en dehors de l'urgence.
La revue du praticien 2007 ;57 :2123-28.
- 16. Delsanto P. Kzarian K. Forbes J. Rogers P et al.**
Prediction of operative cholangiography in patients undergoing elective cholecystectomy with routine liver function chemistries.
Surgery 1995;98(1):7-11.
- 17. Erlinger S.**
Biliary lithiasis.
Gastroenterologie Clinique et biologique 2002;26(11):1-11.
- 18. Gallix B. Anfort S. Pierreddon M. Garibaldi F et al.**
Une angiocholite : comment la reconnaitre ?quelles conduite à tenir ?
J radiol 2006 ;87(4) :430-440.

19. **Laing F. Jeffrey R. Wing V.**
Improved visualisation of choledocholithiasis by sonography.
AJR Am J Roentgenol 1994, 143:949-52.
20. **Hakansson k. Ekberg O. Hakansson H.**
Leander P.Characteristics of acute cholangitis.
Acta Radiol 2002,43:175-9.
21. **Aube C. Delorme B. Yzet T et al.**
Cholangiopancreatography versus endoscopic sonography in suspected common bile duct lithiasis: a prospective, comparative study.
AJR Am J Roentgenol 2005;184:55-62.
22. **Kondo H. Kanematsu M. Shiratori Y et al.**
cholangiography with volume rendering receiver operating characteristic curve analysis in patients with choledocholithiasis.
AJR Am J Roentgenol 2001;176:1183-9.
23. **Soto J. Barish M. Alvarez O. Medina S.**
Detection of choledocholithiasis with MR cholangiography: Comparaison of three dimensional fast spin-echo and single_and multisection half_ fourier rapid acquisition with relaxation enhancement sequences.
Radiology 2000; 215:737-45
24. **Guillaume G. Franck P. Arielle C. laurent G.**
Contribution of magnetic resonance cholangiopancretography to the management of patient with suspected common bile duct stones.
Gastroenterol clin et biol 2004 ;28 :129-134.
25. **Zidi S. PRAT F. Le Guen O et al.**
Use of magnetic resonance cholangiography in the diagnosis of choledocholithiasis: prospective comparaison with a reference imaging method.
Gut 1999;44:118-22.
26. **Mendler M. Bouillet P. Sautereau D et al.**
Value of MR cholangiography in the diagnosis of obstructive diseases of the biliary tree: a study of 58 cases.
Am J Gastroenterol 1998;93:2482-90.

- 27. Urban M. holzer B. sebesta C.**
Efficacy of diagnostic of mechanical cholestasis by magnetic resonance cholangiography.
World J surg 2002;353-358.
- 28. Godchaux J.**
L'écho-endoscopie dans le diagnostic de la lithiase cholédocienne.
Acta endoscopica 2008;30(2) :301-304.
- 29. Vilgrain V. Palazzo L.**
Choledocholithiasis: role of US and endoscopic ultrasound.
Abdom Imaging 2001;26:7-14.
- 30. Carlo F. Polifemo P. Liguiano C. Cennamo V et al.**
Single session versus separate session endoscopic ultrasonography plus endoscopic retrograde cholangiography in patient with low to moderate risk for choledocholithiasis.
Journal of gastroenterology and hepatology 2009;24:1107-1112.
- 31. Pujol B.**
Respective place of MRI and EUS for taking care of biliarypancreatic diseases.
Gastroenterology Clinique et biologique 2009;33:272-279.
- 32. Baron R.**
Diagnosing choledocholithiasis: how far can we push helical CT?
Radiology 1997;203: 601-3.
- 33. Sugiyama M. Atomi Y.**
Endoscopic ultrasonography for diagnosing choledocholithiasis: a prospective comparative study with ultrasonography and computed tomography.
Gastrointest Endosc 1997;45:143-6.
- 34. Neitlich J. Topazian M. Smith R. Gupta A et al.**
Detection of choledocholithiasis comparaison of unenhanced helical CT and endoscopic retrograde cholangiopancreatography.
Radiology 1997;203:753-7.
- 35. Raptopoulos V.**
Prassopoulos P. Chuttani R. Nicholas M et al. Multiplanar CT pancreatography and distal cholangiography with minimum intensity projections.
Radiology 1998 ;207: 317-24.

- 36. Chih-Wei et al.**
Can CT with coronal reconstruction improve the diagnostic of choledocolithiasis ?
Journal of gastroenterology and hepatology 2008;23:1586-89.
- 37. Sonia J. Diane C.**
ERCP: a single centre study of 1020 cases.
Acta endoscopica 2008;38:75-83.
- 38. Christensen M. Patzen P. Sculze S et al.**
ERCP: a prospective study.
Gastrointest endosc 2004;60:721-31.
- 39. Rodriguez F. Naranjo A.Mata I et al.**
ERCP in patients 90 years of age and older.
Gastrointest endosc 2003;58:220-225.
- 40. Chevret J. Richarme J.**
Chirurgie _ Enseignement des centres hospitalo-universitaires.
Tome III, 2^{ème} volume, voies biliaires.
- 41. Aube C.**
Apport de la radiologie dans le diagnostic de la LVBP.
Revue française de gastroenterologie 1994, vol 30(296):391-393.
- 42. Vidal V. Petit P.**
Complications infectieuses précoces au cours des drainages biliaires percutanés transhépatiques.
J Radiol 2005 ;86 :431-7.
- 43. Fond A. Marion D. Chauvot P.**
Méthodes d'exploration des voies biliaires.
EMC.foie.pancreas 1998 ;3 :1-10.
- 44. Lenriot J. Coll P.**
CRPE et sphincterotomie endoscopique pour lithiase biliaire: Evaluation prospective en milieu chirurgical.
Gastroenterologie clinique et biologique, 1993 ;17(4):244-250.

- 45. Prat F. Pelletier G.**
Diagnostic de lithiasse biliaire et ses complications.
EMC hépatologie 1998;10 :1-8.
- 46. Tse F. Liu L. Barkun A. Armstrong D et al.**
EUS: a meta-analysis of test performans in suspected choledocholithiasis.
Gastrointest Endosc 2008;67:235-44.
- 47. Tranter SE. Thompson MH.**
A prospective single blind controled study comparing laparoscopic ultrasound of the commen bile duct with operative cholangiography.
Surg endosc 2003;17:216-219.
- 48. Jean-Marc C.**
lithiasse biliaire résiduelle après cholécystectomie.
La revue du praticien 2007;57:2144-2146.
- 49. Gainant A. Antarien S. Mathonnet M.**
Traitement chirurgical de la lithiasse biliaire et de ses complications-éditions techniques.
EMC hépatologie 7-047-G-10,1995.
- 50. Testas P.**
La LVBP. 25 questions et leurs réponses à l'usage du chirurgien praticien.
Ann Chir 1996 ;50(7):502-506.
- 51. Houdart F. Lecompte P. Perniceni T.**
Simon J et al. 125 cholédotomies consecutives pour suspision de lithiases sans mortalité. Etat actuel des complications de la chirurgie de la VBP.
Ann chir 1995 ;46(10):928-931.
- 52. Kabbej k.**
La LVBP : Traitement chirurgical.
Journal de pathologie digestive 1994;4(2) :5-11.
- 53. Kierzek G. Ouaknine B. Pourriat L.**
Anesthésie et reanimation pour les actes chirurgicaux, endoscopiques et de radiologie interventionnelle sur les voies biliaires.
EMC Anésthésie-Reaniation 2006 ; 36 :30-37.

- 54. Borie F. Millat B.**
La cholangiographie per opératoire par voie laparoscopique. Comment et pourquoi la faire ?
J chir 2003 ;140 :90-93.
- 55. Vons C.**
Une cholangiographie systématique au cours d'une cholécystectomie par laparoscopie est-elle vraiment justifiée ?
J Chir 2003;140:350-352.
- 56. Masci E.**
Cholédocolithiasis : a prospective study of spontaneous common bile duct stone migration.
Gastrointest Endosc 2000;51(2):175-9.
- 57. Mosnier H. Marcel C.**
Cholangiographie per-opératoire dans les cholécystéctomies sous laparoscopie.
J.Chir 1992 ;129(11):494.
- 58. G samama.**
La cholangiographie per opératoire au cours des cholécystectomies laparoscopiques.
J chir 2004 ;141(3) :174-178.
- 59. Entretien.**
Questions au Professeur Bertrand Millat.
Gastroenterol clin biol 2002 ;26 :1038-1042.
- 60. Cotton BP. Lehman G.**
Traitement chirurgical traditionnel de la LVBP. Techniques chirurgicales. Appareil digestif.
EMC Hépatologie 2000 ;1 :40-930.
- 61. Tissot E.**
Valeur de la cholédocoscopie per-opératoire.
Lyon chir 1997 ;87 : 5.
- 62. Bismuth H.**
L'échographie per-opératoire du foie et des vois biliaires.
Flammarion Médecine. Edit. Paris, 1998.

- 63. Millat B. Rodier JG.**
Traitement laparoscopique de la lithiase de la voie biliaire principale.
J Chir 1998;135:279-283.
- 64. D Mutter. Jourdan I.**
Techniques d'extraction et de drainage biliaire sous laparoscopie.
J chir 2004 ;141(1) :36-39.
- 65. Prat F. Beare T. Pelletier G.**
Instrumental non chirurgical treatment of intra and extrahepatic biliary disease.
EMC hépatologie 2004;1:15-54.
- 66. Lechaux J. Lechaux D.**
anastomoses biliodigestives dans la lithiase biliaire.
EMC techniques chirurgicales-Appareil digestif 2007 ;40 :1-12.
- 67. Chambo J. Ribet M.**
Les anastomoses bilio-digestives dans le traitement de la lithiase des voies biliaires.
Med Chir Dig 1985 ;14 :639-642.
- 68. Borie F. Millat B.**
Laparoscopic treatment of common bile duct stones.
Annals de chirurgie 2003 ;128 :722-727.
- 69. Delaitre B.**
Complications des cholécystectomies par voie cœlioscopique : A propos de 6091 observations.
Lyon Chirurgical 1992 ;88:170-175.
- 70. Elfarres F.**
Ait Boulbaroud M. Mehhane M. Moumen M.
La lithiase de la voie biliaire principale sous cœlioscopie.
Deuxième journée nationale de la cœlioscopie 11 mai 1996.
- 71. Miskas M. Coblenca J. Molassoko M. Cheyrou E.**
Traitement chirurgical de la lithiase biliaire par laparoscopie chez les sujets de plus de 75 ans. Evaluation de la morbidité post- opératoire et de la consommation d'antalgiques.
Ann Chir 1996;50(7):16.

- 72. Berthou J. Drouard F. Passone N.**
Traitement laparoscopique de la lithiase de la voie biliaire principale: A propos de 200 cas.
Lyon Chir 1997;93 :5-20.
- 73. Drouard F. Szerzyna N.**
Traitement cœlioscopique de la lithiase la voie biliaire principale.
EMC techniques chirurgicales - appareil digestive 1995 ;40:1-14.
- 74. Delaitre B et Coll.**
Complications des cholécystectomies par voie cœlioscopique : A propos de 6091 observations.
Lyon Chir 1992;88/2bis:170175.
- 75. Prat F. Pelletier G. Etienne J.**
Diagnostic et traitement de la lithiase de la voie biliaire principale à l'époque de la chirurgie laparoscopique.
Gastroentérol Clin Biol 1992;16:865-868.
- 76. Regairaz C.**
Le traitement cœlioscopique de la lithiase de la voie biliaire principale: une chirurgie de routine.
Lyon Chir 1995;91 :4-20.
- 77. Drouard F. Passone-Szerzynan N. Berthou J-C.**
Traitement laparoscopique de la lithiase de la voie biliaire principale.
Ann Chir 1995;49 :(7) :596- 601.
- 78. Rat P. Bernard A. Rousselet J. Favre J.**
La lithiase de la voie biliaire principale : Résultats de la chirurgie ouverte.
Lyon chir 1997;93: 1-2.
- 79. Nardi et Coll. Lithiase de la voie biliaire principale.**
Traitement chirurgical reste licite chez le sujet âgé.
Lyon Chir 1992;88:381-384.
- 80. Houdart T. Lecomte P. Perniceni T. Salmeron M.**
Cent vingt-cinq cholédotomies consécutives. Etat actuel des complications de la chirurgie de la voie biliaire principale.
Ann Chir1992;10:928-931.

- 81. Meyer C. Thiry L. Firtion O. Rohr S.**
Résultats de la chirurgie traditionnelle dans le traitement de la lithiase de la VBP: A propos de 670 cas.
Lyon Chir 1997;93 :12-27.
- 82. Assouline Y. Liguour C. Ink O. Ritsch J.**
Résultats actuels de la sphinctérotomie endoscopique pour lithiase de la voie biliaire principale.
Gastr Clin Biol 1993;17:251-258.
- 83. Champault G.**
La lithiase de la voie biliaire principale à l'heure de la chirurgie par laparoscopie. Quelle stratégie?
Ann Chir 1983;48(6):592-597.
- 84. Part T. Abdel-Malek N. Pelletrier G. Buffet C.**
Les complications et symptômes biliaires plus de 8 ans après sphinctérotomie endoscopique pour LVBP.
M.C.D 1996;25(3):7-13.
- 85. Duensing R. Williams a. Collins J. Wilson S.**
Managing choledocolithiasis in the laparoscopic era.
The American journal of Surgery 1995;170:619-623.
- 86. Millat B. Rodier J.**
Traitement laparoscopique de la lithiase de la voie biliaire principale.
J Chir 1998;135:279-283.
- 87. Meyer C. Le JV. Rohr S. Duclos B.**
Management of common bile duct stones in a single operation combining laparoscopic cholecystectomy and preoperative endoscopic sphincterotomy.
J Hepatobiliary Pancreat Surg 2002;9:196-200.
- 88. Williams GL. Vellacott KD.**
Selective operative cholangiography and perioperative endoscopic retrograde cholangiopancreatography (ERCP) during laparoscopic cholecystectomy: a viable option for choledocholithiasis.
Surg Endosc 2002;16:465-467.

89. **Saccomani G. Durante V. Magnolia MR et al.**
Combined endoscopic treatment for cholelithiasis associated with choledocholithiasis.
Surg Endosc 2005;19:910-914.
90. **Targarona EM. Perez Ayuso RM. Bordas J et al.**
Randomized trial of endoscopic sphincterotomy with gallbladder in situ versus open surgery for common bile duct calculi in high risk patients.
Lancet 1996;347:926-929.
91. **J. Tooli.**
Peroperative retrograde sphincterotomy.
Actualités digestives médico-chirurgicales. 17^{ème} série ;1996, Ed Masson.
92. **Vons C.**
La cholangiographie systématique au cours d'une cholécystectomie par laparoscopie est-elle vraiment justifiée ?
J Chir 2003;140:350-352.
93. **Huguier M. Borner P. Charpak Y. Houry S.**
Selective contraindications based on multivariate analysis for operative cholangiography in biliary lithiasis.
Surg Gynecol Obstet 1991;172:470-474.
94. **Stiegmann GV. Goff JS. Mansour A. Pearlmann N.**
Precholecystectomy endoscopic cholangiography and stone removal is not superior to cholecystectomy, cholangiography and common bile duct exploration.
Am J Surg 1992;163:227-230.
95. **Stain SC. Cohen H. Tsuishoysha M. Donovan AJ.**
Choledocholithiasis: endoscopic sphincterotomy or common bile duct exploration.
Ann Surg 1991;213:627- 634.
96. **Hammarström LE. Holmin T. Stridbeck H. Ihse I.**
Long term follow-up of a prospective randomized study of endoscopic versus surgical treatment of bile duct calculi in patients with gallbladder in situ.
Br J Surg 1995;82:1516-1521.
97. **Siddique I. Mohan K. Khajah A. Hasan F.**
Sphincterotomy in patients with gallstones, elevated LFTS and a normal CBD on ERCP.
Hepato-gastroenterology 2003;50:1242-1252.

98. Suc B. Escat J. Cherqui D et al.

Surgery versus endoscopy as primary treatment in symptomatic patients with suspected common bile duct stones. A multicenter prospective randomized trial.

Arch Surg 1998;133:702-708.

99. Cuschieri A. Lezoche E. Morino M.

E.A.E.S multicenter prospective randomized trial comparing twostage versus single-stage management of patients with gallstone disease and ductal calculi.

Surg Endos 1999;13:952-957.

100. Nathanson LK. O'Rourke NA. Martin IJ. Fielding GA.

Postoperative ERCP versus Laparoscopic choledocotomy for clearance of selected bile duct calculi. A randomized trial.

Ann Surg 2005;242:188-192.

101. Lai ECS. Mok FPT. Tan ESY.

Endoscopic biliary drainage for severe acute cholangitis.

N Eng J Med 1992;24:1582-1586.

102. Flsch UR. Nitsche R. Ludtke R. Hilgers RA.

Creutzfeldt W and the german study group on acute biliary pancreatitis. Early ERCP and papillotomy compared with conservative treatment for acute biliary pancreatitis.

N Eng J Med 1997;336:237-242.

103. Fan ST. Lai ECS. Mok FPT. Lo CM.

Early treatment of acute biliary pancreatitis by endoscopic papillotomy.

N Eng J Med 1993;328:228-232.