



UNIVERSITE CADI AYYAD

FACULTE DE MEDECINE ET DE PHARMACIE

MARRAKECH

ANNEE 2009

THESE N° 81

# LES TUMEURS DE LA VOIE EXCRETRICE URINAIRE SUPERIEURE : ETUDE RETROSPECTIVE

**THESE**

PRESENTEE ET SOUTENUE PUBLIQUEMENT LE .../06/2009

PAR

Melle. **Loubna ELMESNAOUI**

POUR L'OBTENTION DU DOCTORAT EN MEDECINE

**MOTS CLES**

Voie excrétrice supérieure – tumeur urothéliale – Néphro-urétérectomie

**JURY**

**Mr. D. TOUITI**

PRESIDENT

Professeur agrégé d'Urologie.

**Mr. I. SARF**

RAPPORTEUR

Professeur d'Urologie.

**Mr. M. S. MOUDOUNI**

Professeur agrégé d'Urologie.

**Mr. Z. DAHAMI**


JUGES

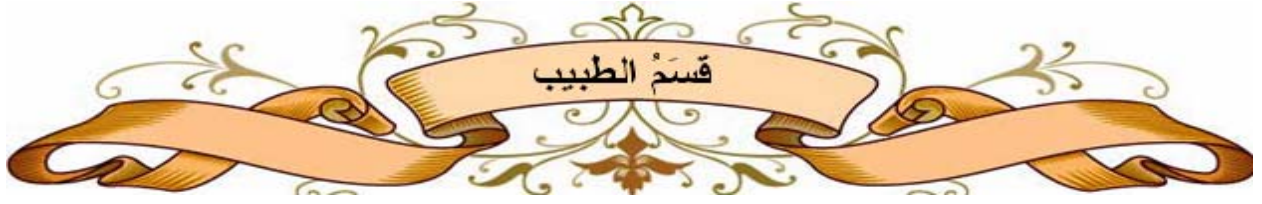Professeur agrégé d'Urologie.

**Mr. B. FINECH**

Professeur agrégé de Chirurgie Générale.

# بِسْمِ اللَّهِ الرَّحْمَنِ الرَّحِيمِ





اقسمُ باللهِ العَظِيمِ

أن أراقبَ اللهَ في مهنتي.

وأن أصونَ حياةَ الإنسانِ في كَافةِ أدوارها في كل الظروف والأحوالِ بآذلاً وسعي  
في استنقاذها من الهلاكِ والمرَضِ والألمِ والقلقِ.

وأن أحفظَ للناسِ كرامَتَهُم، وأسترَ عورتَهُم، وأكتمَ سِرَّهُم.

وأن أكونَ على الدوامِ من وسائلِ رحمةِ اللهِ، بآذلاً رعايتي الطبيةَ للقريبِ والبعيدِ،  
للصالحِ والطالحِ، والصديقِ والعدوِ.

وأن أثابرَ على طلبِ العلمِ، أسخره لنفعِ الإنسانِ .. لا لأذاهِ.

وأن أوقرَ من علمني، وأعلمَ من يصغرني، وأكونَ أخاً لكلِّ زميلٍ في المهنةِ الطبيَّةِ  
متعاونينَ على البرِّ والتقوى.

وأن تكونَ حياتي مصداقَ إيماني في سِرِّي وَعَلائيتي ، نقيَّةً مما يُشِينها تجاهَ اللهِ  
ورَسُولِهِ وَالْمُؤْمِنِينَ.

واللهِ على ما أقولُ شهيد



*Au moment d'être admis à devenir membre de la profession médicale, je m'engage solennellement à consacrer ma vie au service de l'humanité.*

*Je traiterai mes maîtres avec le respect et la reconnaissance qui leur sont dus.*

*Je pratiquerai ma profession avec conscience et dignité. La santé de mes malades sera mon premier but.*

*Je ne trahirai pas les secrets qui me seront confiés.*

*Je maintiendrai par tous les moyens en mon pouvoir l'honneur et les nobles traditions de la profession médicale.*

*Les médecins seront mes frères.*

*Aucune considération de religion, de nationalité, de race, aucune considération politique et sociale, ne s'interposera entre mon devoir et mon patient.*

*Je maintiendrai strictement le respect de la vie humaine dès sa conception.*

*Même sous la menace, je n'userai pas mes connaissances médicales d'une façon contraire aux lois de l'humanité.*

*Je m'y engage librement et sur mon honneur.*

*Déclaration Genève, 1948*

**UNIVERSITE CADI AYYAD**  
**FACULTE DE MEDECINE ET DE PHARMACIE**  
**MARRAKECH**

DOYEN HONORAIRE : Pr. MEHADJI Badie-azzamann

VICE DOYENS HONORAIRES : Pr. FEDOUACH Sabah

: Pr. AIT BEN ALI Said

: Pr. BOURAS Najib

**ADMINISTRATION**

DOYEN : Pr. Abdelhaq ALAOUI YAZIDI

VICE DOYEN A LA RECHERCHE ET  
COOPERATION : Pr. Ahmed OUSEHAL

VICE DOYEN AUX AFFAIRES PEDAGOGIQUES : Pr. Abdelmounaim ABOUSSAD

**PROFESSEURS D'ENSEIGNEMENT SUPERIEUR**

Pr. ABBASSI	Hassan	Gynécologie-Obstétrique A
Pr. AIT BEN ALI	Said	Neurochirurgie
Pr. ALAOUI YAZIDI	Abdelhaq	Pneumo-ptisiologie
Pr. ABOUSSAD	Abdelmounaim	Néonatalogie
Pr. BELAABIDIA	Badia	Anatomie-Pathologique
Pr. BOUSKRAOUI	Mohammed	Pédiatrie A
Pr. EL HASSANI	Selma	Rhumatologie
Pr. EL IDRISSE DAFALI	My abdelhamid	Chirurgie Générale
Pr. ESSADKI	Omar	Radiologie
Pr. FIKRI	Tarik	Traumatologie- Orthopédie A
Pr. KISSANI	Najib	Neurologie
Pr. KRATI	Khadija	Gastro-Entérologie
Pr. LATIFI	Mohamed	Traumato - Orthopédie B
Pr. MOUTAOUAKIL	Abdeljalil	Ophtalmologie
Pr. OUSEHAL	Ahmed	Radiologie
Pr. RAJI	Abdelaziz	Oto-Rhino-Laryngologie
Pr. SARF	Ismail	Urologie
Pr. SBIHI	Mohamed	Pédiatrie B
Pr. SOUMMANI	Abderraouf	Gynécologie-Obstétrique B
Pr. TAZI	Imane	Psychiatrie

**PROFESSEURS AGREGES**

Pr. ABOULFALAH	Abderrahim	Gynécologie – Obstétrique A
Pr. AMAL	Said	Dermatologie
Pr. AIT SAB	Imane	Pédiatrie B
Pr. ASRI	Fatima	Psychiatrie
Pr. ASMOUKI	Hamid	Gynécologie – Obstétrique B
Pr. AKHDARI	Nadia	Dermatologie
Pr. BEN ELKHAÏAT BEN OMAR	Ridouan	Chirurgie – Générale
Pr. BOUMZEBRA	Drissi	Chirurgie Cardiovasculaire
Pr. CHABAA	Leila	Biochimie
Pr. DAHAMI	Zakaria	Urologie
Pr. ETTALBI	Saloua	Chirurgie – Réparatrice et plastique
Pr. ESSAADOUNI	Lamiaa	Médecine Interne
Pr. FINECH	Benasser	Chirurgie – Générale
Pr. GHANNANE	Houssine	Neurochirurgie
Pr. GUENNOUN	Nezha	Gastro – Entérologie
Pr. LMEJJATTI	Mohamed	Neurochirurgie
Pr. LOUZI	Abdelouahed	Chirurgie générale
Pr. MAHMAL	Lahoucine	Hématologie clinique
Pr. MANSOURI	Nadia	Chirurgie maxillo-faciale Et stomatologie
Pr. MOUDOUNI	Mohammed Said	Urologie
Pr. NAJEB	Youssef	Traumato - Orthopédie B
Pr. SAMKAOUI	Mohamed Abdenasser	Anesthésie- Réanimation

## Les tumeurs de la voie excrétrice urinaire supérieure : Etude rétrospective

---

Pr. SAIDI	Halim	Traumato - Orthopédie A
Pr. YOUNOUS	Saïd	Anesthésie-Réanimation
Pr. TAHRI JOUTEH HASSANI	Ali	Radiothérapie

### PROFESSEURS ASSISTANTS

Pr. ADERDOUR	Lahcen	Oto-Rhino-Laryngologie
Pr. ADMOU	Brahim	Immunologie
Pr. ALAOUI	Mustapha	Chirurgie Vasculaire périphérique
Pr. AMINE	Mohamed	Epidémiologie - Clinique
Pr. ARSALANE	Lamia	Microbiologie- Virologie
Pr. ATMANE	El Mehdi	Radiologie
Pr. BAHA ALI	Tarik	Ophtalmologie
Pr. BOURROUS	Monir	Pédiatrie A
Pr. CHAFIK	Aziz	Chirurgie Thoracique
Pr. CHAIB	ALI	Cardiologie
Pr. CHERIF IDRISSE EL GANOUNI	Najat	Radiologie
Pr. Drissi	Mohamed	Anesthésie -Réanimation
Pr. EL ADIB	Ahmed rhassane	Anesthésie-Réanimation
Pr. EL ATTAR	Hicham	Anatomie - Pathologique
Pr. EL FEZZAZI	Redouane	Chirurgie Pédiatrique



## **Les tumeurs de la voie excrétrice urinaire supérieure : Etude rétrospective**

---

Pr. EL HATTAOUI	Mustapha	Cardiologie
Pr. EL HOUDZI	Jamila	Pédiatrie (Néonatalogie)
Pr. EL JASTIMI	Said	Gastro-Entérologie
Pr. HERRAG	Mohamed	Pneumo-Phtisiologie
Pr. KHALLOUKI	Mohammed	Anesthésie-Réanimation
Pr. KHOULALI IDRISSE	Khalid	Traumatologie-orthopédie
Pr. LAOUAD	Inas	Néphrologie
Pr. MAHMAL	Aziz	Pneumo - Phtisiologie
Pr. MANOUDI	Fatiha	Psychiatrie
Pr. MOUFID	Kamal	Urologie
Pr. NEJMI	Hicham	Anesthésie - Réanimation
Pr. OULAD SAIAD	Mohamed	Chirurgie pédiatrique
Pr. QACIF	Hassan	Médecine Interne
Pr. TASSI	Nora	Maladies Infectieuses
Pr. ZOUGAGHI	Leila	Parasitologie –Mycologie



PLAN

	pages
<b><u>Introduction</u></b> .....	1
<b><u>Rappels</u></b> .....	3
I. Historique.....	4
II. Rappel anatomique.....	6
III. Rappel physiologique .....	19
<b><u>Etude clinique</u></b> .....	22
I. Matériel et méthodes.....	23
II. Résultats.....	24
1. données épidémiologiques.....	24
1-1. Age.....	24
1-2. Sexe.....	24
1-3. Facteurs de risque .....	25
2. Données cliniques .....	26
2-1. Délais diagnostiques.....	26
2-2. Circonstances de découverte .....	26
2-3. Examen clinique.....	27
III. Examens complémentaires .....	28

## Les tumeurs de la voie excrétrice urinaire supérieure : Etude rétrospective

---

1. Imagerie .....	28
1-1. Echographie .....	28
1-2. TDM .....	29
1-3. UIV .....	31
1-4. UPR .....	31
2. Endoscopie .....	31
2-1. Cystoscopie .....	31
2-2. Urétéroscopie .....	32
3. Biologie .....	32
3-1. Fonction rénale .....	32
3-2. ECBU .....	32
3-3. Cytologie urinaire .....	32
3-4. NFS .....	33
4. bilan d'extension.....	33
IV. Traitement.....	34
V. Données anatomopathologiques .....	36
1. Etude histologique de la tumeur .....	36
1-1. Localisation .....	36
1-2. Type histologique .....	36

## Les tumeurs de la voie excrétrice urinaire supérieure : Etude rétrospective

---

1-3. Stade .....	36
1-4. Grade nucléaire .....	37
2. Extension de la tumeur .....	37
2-1. Locorégionale .....	37
2-2. Lymphatique .....	38
2-3. Métastase à distance .....	38
2-4. L'association à une lithiase rénale .....	38
<b>VI. Evolution .....</b>	<b>38</b>
1. Evolution immédiate .....	38
2. Evolution à moyen terme .....	39
<b>DISCUSSION .....</b>	<b>40</b>
<b>I. Epidémiologie .....</b>	<b>41</b>
1. Fréquence .....	41
2. Age .....	41
3. Sexe .....	42
<b>II. Etiopathogénie .....</b>	<b>42</b>
1. Tabac .....	42
2. Café .....	43
3. Carcinogènes professionnels .....	43

4. Carcinogènes liés aux traitements .....	44
5. Néphropathies aux herbes chinoises .....	44
6. Néphropathie endémique des Balkans .....	45
7. Autres facteurs .....	45
8. Génétique et TVEUS .....	46
<b>III. Anatomie pathologique .....</b>	<b>48</b>
1. Tumeurs primitives épithéliale .....	48
1-1. Tumeurs épithéliales papillaires .....	49
1-2. Tumeurs épithéliales non papillaires.....	49
2. Tumeurs primitives non épithéliales .....	50
2-1. Tumeurs mésenchymateuses bénignes .....	50
2-2. Tumeurs mésenchymateuses malignes .....	50
2-3. Tumeurs dysgénétiques .....	51
2-4. Pseudotumeurs .....	51
3. Tumeurs secondaires .....	51
4. Classification .....	51
<b>IV. Extension de la tumeur .....</b>	<b>54</b>
1. Extension sur la VES .....	54
2. Extension locorégionale .....	56

## Les tumeurs de la voie excrétrice urinaire supérieure : Etude rétrospective

---

3. Extension lymphatique .....	56
4. Extension métastatique à distance .....	57
V. Etude clinique .....	57
1. Circonstances de découverte .....	57
2. Examen clinique .....	59
3. Métastases lors du premier examen .....	59
VI. Bilan paraclinique .....	60
1. Imagerie .....	60
1-1. Urographie intraveineuse .....	60
1-2. Urétéropyélographie rétrogrades .....	62
1-3. Echographie .....	62
1-4. Uroscanner .....	63
1-5. Imagerie par résonance magnétique .....	67
2. Endoscopie .....	68
2-1. Cystoscopie .....	69
2-2. Urétéropyéloscopie .....	69
3. Cytologie .....	70
3-1. Cytologie urinaire .....	70
3-2. Brossage de la voie excrétrice .....	71

## Les tumeurs de la voie excrétrice urinaire supérieure : Etude rétrospective

---

4. Biologie .....	72
4-1.Fonction rénale .....	72
4-2. Bilan hydro-électrolytique.....	72
4-3.Vitesse de sédimentation .....	72
4-4.Hémogramme .....	73
4-5.Examen cyto bactériologique des urines .....	73
<b>VII. Traitement .....</b>	<b>73</b>
<b>1. Traitement chirurgical .....</b>	<b>73</b>
1-1.Chirurgie radicale .....	73
1-2.traitements conservateurs.....	86
<b>2. Traitements adjuvants .....</b>	<b>91</b>
2-1.Chimiothérapie .....	91
2-2.Radiothérapie .....	92
<b>VIII. Surveillance de l'opéré .....</b>	<b>93</b>
<b>IX. Pronostic .....</b>	<b>94</b>
<b>CONCLUSION .....</b>	<b>96</b>
<b>RESUMES.....</b>	<b>98</b>
<b>ANNEXE.....</b>	<b>102</b>
<b>BIBLIOGRAPHIE.....</b>	<b>106</b>





# INTRODUCTION

## Les tumeurs de la voie excrétrice urinaire supérieure : Etude rétrospective

---

Les tumeurs des voies excrétrices urinaires supérieures (TVES) sont des tumeurs développées au niveau du haut appareil urinaire (calices, bassinet, uretère).

Ce sont des tumeurs rares mais non exceptionnelles.

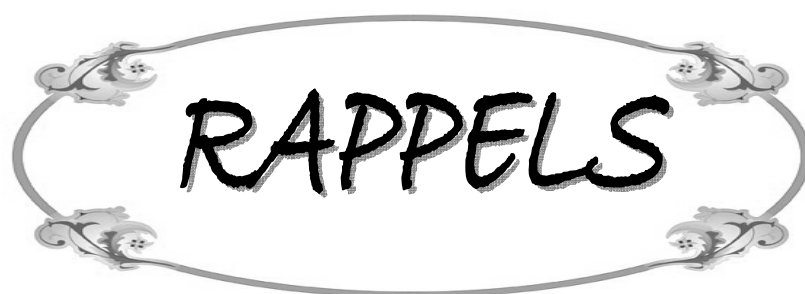Le plus souvent d'origine urothéliale, ces lésions ont une évolution descendante dont la gravité est directement liée à leur degré de différenciation (grade cytologique) et à leur stade d'invasion.

L'hématurie constitue le principal signe révélateur, et le bilan diagnostique comporte les méthodes d'investigations classiques (UIV, UPR), des examens morphologiques (échographie, TDM), des manœuvres endoscopiques (cystoscopie, urétéroscopie) et des explorations biologiques (cytologie urinaire)

La néphrourétérectomie totale avec excision de la collerette vésicale reste l'intervention carcinologique de référence.

Malgré les progrès techniques récents dans le traitement de cette affection, le traitement conservateur qu'il soit endoscopique ou chirurgical n'est pas de routine.

Nous rapportons une étude rétrospective de 18 tumeurs des voies excrétrices urinaires supérieures, dont le but est d'illustrer à l'aide de ces cas et d'une revue générale de la littérature les caractéristiques cliniques, paracliniques, anatomopathologiques, pronostiques, thérapeutiques et évolutives de ces tumeurs.



### I. HISTORIQUE [1, 2]

La première observation sur les TVES a été rapportée en 1841 par RAYER dans son traité des maladies du rein.

Il a fallu attendre 1878 pour en trouver une description histopathologique qui a été faite par WISING et BLIX.

En 1905, ALBARRAN a décrit à nouveau ce cancer en visualisant au cours d'une cystoscopie une tumeur urétérale procidente au niveau du méat urétéral et il a détaillé son observation en 1909 dans son traité de médecine opératoire.

Les publications demeurent assez rares jusqu'aux rapports de MELTZER en 1926 (181 tumeurs du bassinet), de CHAUVIN et CERATI en 1931 (122 tumeurs de l'uretère) et de SWIFT JOLY en 1933 (377 tumeurs du bassinet).

La caractérisation des TVES s'est ensuite progressivement multiplié grâce à l'avènement et à la vulgarisation des techniques d'uro-radiologie et d'endo-urologie qui font perdre à la maladie son caractère exceptionnel.

D'importantes revues générales se succédèrent depuis lors, dont celles de :

\* RICHES (1951) qui a rapporté l'expérience anglaise entre 1935 et 1950 portant sur 315 tumeurs du bassinet et 21 tumeurs de l'uretère,

\* ABERHOUSE (1956) qui a rapporté une enquête mondiale portant sur 592 tumeurs urétérales,

\* MAZEMAN (1972): son travail présenté lors du 66° congrès de l'AFU reste le plus important. Il a colligé 737 tumeurs pyélocalicielles et 381 tumeurs urétérales,

\* MURPHY(1981) qui a rapporté 224 tumeurs pyélocalicielles et urétérales,

\* STEFFENS et NAGEL (1988) qui a colligé 170 tumeurs pyélocalicielles et urétérales,

\* MUFTI et BLANDY(1989) qui a rapporté 185 tumeurs pyélocalicielles et urétérales.

Dans les vingt dernières années, l'urologie a connu des révolutions dans les domaines de l'imagerie, de l'endoscopie, de la génétique et de l'histologie. La diminution des indications de la chirurgie ouverte au profit de gestes endoscopiques moins invasifs et de la chimiothérapie ou de l'immunothérapie endo-cavitaire en sont alors des exemples concrets.

## **II. RAPPEL ANATOMIQUE** [3, 4]

La voie excrétrice urinaire supérieure (VES) est constituée par les voies excrétrices intrarénales situées dans le sinus du rein (calices et bassinet) et la voie excrétrice extrarénale qui lui fait suite (l'uretère).

### **1. Voies excrétrices intrarénales**

Elles comprennent les calices mineurs qui se réunissent en calices majeurs qui, à leurs tours, confluent en formant le bassinet. La disposition de ces voies excrétrices présente une grande variabilité morphologique.

Les calices et la presque totalité du bassinet occupent le centre du sinus du rein et ils sont séparés des éléments vasculaires placés contre les parois du sinus par la graisse.

Les calices et le bassinet forment une unité appelée pyélon.

### 1-1 Description (Fig 1)

Les calices mineurs sont des conduits très fins en forme d'entonnoir, de 3 à 18 calices par rein (en moyenne de 8 calices mineurs) et dont l'extrémité conique coiffe la pointe de chaque papille rénale.

Les calices mineurs sont disposés en deux rangées longitudinales : une ventrale ou antérieure et une dorsale ou postérieure. Les deux rangées sont situées de part et d'autre du fond convexe du sinus et elles forment entre elles un angle de 90°.

La réunion de plusieurs calices mineurs forme un calice majeur. Certains, en particulier à la partie moyenne du rein, se jettent directement dans le bassinet.

Le nombre des calices majeurs est variable entre 2 et 3 calices majeurs mais la disposition en deux calices majeurs est la plus fréquente.

Les deux calices majeurs sont le plus souvent inégaux :

- le calice supérieur est plutôt long, étroit, ascendant vers le pôle supérieur du bassinet et semble dans la continuité de l'axe urétéral,
- le calice inférieur est court, large, légèrement descendant vers le pôle inférieur.

Les grands calices se réunissent pour former le bassinet qui est en forme d'entonnoir, aplati d'avant en arrière, n'occupe que les trois quarts ou la moitié inférieure du hile et présente :

- Deux faces: antérieure et postérieure
- Deux bords: le bord supéro-interne convexe se continue avec la tige du calice supérieur et le bord inférieur horizontal concave vers le bas et se continue avec la tige du calice inférieur.
- Un sommet ou jonction pyélo-urétérale qui se situe normalement dans le même plan horizontal que le bord inférieur du bassinet.
- Une base qui reçoit les tiges des calices majeurs.

La forme du bassinnet est variable selon le mode de confluence des calices majeurs: ampullaire si les calices majeurs sont courts et ramifiée si les calices majeurs sont longs.

La capacité de la VES intrarénale est faible et elle est inférieure à 3 ml. Sa fonction excrétrice est permanente mais elle ne constitue pas un réservoir des urines. Cette fonction est entièrement assurée par la vessie.

### **1-2 Rapports des voies excrétrices intrarénales : le sinus du rein et le pédicule rénal**

Le bassinnet repose sur l'extrémité inférieure du hile contre la lèvre postérieure où il marque son empreinte et se projette à la hauteur de l'apophyse transverse de L2. Il est en rapport avec le psoas en arrière et il est recouvert en avant par la deuxième portion du duodénum à droite et par la queue du pancréas à gauche dont il est séparé par la graisse périrénale et les fascias périrénaux.

L'abord chirurgical du bassinnet est indiqué par sa face postérieure du fait que la majeure partie des vaisseaux se trouve placée en avant et en dessous du bassinnet.

Chaque calice mineur est étroitement enserré à sa base par un anneau veineux et 2 calices mineurs voisins laissent entre eux un espace angulaire partiellement occupé par les vaisseaux péricaliciels.

## **2. Urètre**

De situation rétropéritonéale, l'urètre occupe progressivement les régions lombaire et pelvienne.

### 2-1 Description (fig 2)

C'est un conduit musculo-membraneux cylindrique de 25 à 30 cm de long et étendu du bassin à la vessie. Il est de situation rétro-péritonéale et occupe successivement les régions lombaire et pelvienne.

L'uretère présente 4 portions: lombaire (10cm), iliaque (3cm), pelvienne (12cm) et intravésicale (3cm). Il présente des rétrécissements au niveau de la jonction pyélo-urétérale, au contact des vaisseaux iliaques, et juxtavésical à l'entrée du canal dans la paroi vésicale.

Le diamètre de l'uretère est de 2 à 5 mm et varie avec le niveau: 2 mm au niveau du collet, 6 mm au niveau du fuseau lombaire, 3 mm au niveau du coude iliaque, 5 mm au niveau du fuseau pelvien et 2 mm au niveau du rétrécissement juxtavésical.

### 2-2 Rapports de l'uretère (fig 3)

- a) **Rapports de l'uretère lombo-iliaque** : Les portions lombaire et iliaque occupent la même région lombaire et sont en rapport avec :
- En arrière :
    - les apophyses transverses des 3ème, 4ème et 5ème vertèbres lombaires,
    - le plexus nerveux lombo-sacré dont le nerf génito-crural présente un rapport immédiat,
    - le muscle psoas et son aponévrose (fascia iliaca).
  - En dehors : de haut en bas :
    - le pôle inférieur du rein et



## Les tumeurs de la voie excrétrice urinaire supérieure : Etude rétrospective

---

- le colon.

- En dedans : Les rapports sont différents à droite et à gauche:

- A droite avec la veine cave inférieure et la veine iliaque primitive puis il croise la veine et l'artère iliaques externes.

- A gauche avec l'aorte abdominale puis il croise l'artère iliaque primitive gauche.

- En avant :

- les vaisseaux génitaux,

- le péritoine pariétal,

- le duodeno-pancrés et son fascia de Treitz,

- le fascia de Todt droit à droite,

- le fascia de Toldt gauche et le colon sigmoïde et son méso à gauche.

b) rapports de l'uretère pelvien :

Dans la cavité pelvienne l'uretère décrit une courbe à laquelle on reconnaît deux segments : pariétal et viscéral. Les rapports de chaque segment sont différents selon le sexe :

- Chez l'homme (fig 4):

- \* La portion pariétale est en rapport avec :

- la bifurcation de l'artère iliaque primitive,

- l'artère hypogastrique et ses branches.

\* La portion viscérale est en rapport avec :

- le rectum,
- le canal déférent dont il le croise en avant,
- la vésicule séminale,
- le bas fond de la vessie où il s'abouche.

➤ Chez la femme (fig 5):

\* La portion pariétale chemine contre la paroi latérale du plevin en arrière du ligament large et répond aux :

- vaisseaux hypogastriques et leurs bronches,
- l'ovaire et le pavillon de la trompe utérine.

\* La portion viscérale est sous ligamentaire et en rapports avec :

- l'artère utérine qu'elle croise en arrière.
- le vagin,
- le bas fond de la vessie où elle s'abouche.

c) Les rapports du segment intravésical :

Les 2 uretères s'abouchent dans la vessie à 4 cm l'un de l'autre, traversent obliquement la paroi vésicale et se terminent dans la vessie à 2,5 cm l'un de l'autre. Cette implantation très oblique dans la paroi vésicale et son ancrage aux plans musculaires du trigone (la musculaire se replie en genre de valve) créent un dispositif anti-reflux physiologique lors de la miction.

### **3. Vascularisation et innervation**

#### **3-1. Artères**

Les calices reçoivent leur vascularisation des branches pré ou rétro-pyéliques de l'artère rénale.

Le bassinot reçoit une branche commune avec l'artère urétérale supérieure : celle-ci est pré-pyélique, si elle naît du tronc de l'artère rénale principale, rétro-pyélique si elle naît de l'artère rénale polaire inférieure.

L'uretère reçoit des branches artérielles qui naissent de haut en bas de :

- \* l'artère rénale,
- \* l'artère génitale,
- \* les artères iliaques,
- \* l'artère vésicale,
- \* l'artère vésiculo-déférentielle ou utérine.

#### **3-2. Veines**

Satellites des artères, les veines s'anastomosent avec les veines de la capsule rénale, la veine rénale, la veine gonadique et les veines vésicales inférieures.

### 3-3. les vaisseaux Lymphatiques

Les lymphatiques se disposent en un réseau muqueux et un réseau intramusculaire. De ces réseaux naissent des collecteurs qui, après avoir cheminé dans l'adventice, se rendent aux ganglions voisins en suivant le trajet des artères et des veines de l'uretère. Ainsi les lymphatiques se drainent de haut en bas vers :

- \* Les ganglions latéro-aortiques sous jacents à l'artère rénale,

- \* Les ganglions iliaques primitifs et hypogastriques.

### 3-4. Les nerfs

La VES est richement innervée et son innervation est sous dépendance végétative. Les nerfs accompagnent les artères et proviennent des plexus rénal, spermatique et hypogastrique. Il existe de nombreux ganglions nerveux dans la paroi de l'uretère responsable du péristaltisme urétéral.

## 4. Histologie de la VES

La paroi de la VES est constituée de 3 couches :

### 4-1. La muqueuse

Elle est constituée d'un épithélium reposant sur un chorion

### a) L'épithélium

C'est un épithélium pseudo-stratifié et polymorphe (transitionnel) appelé aussi urothélium. Il autorise des changements de forme et constitue une barrière à la résorption de l'urine. On distingue 3 couches de cellules superposées:

- une couche basale de cellules prismatiques,
- une zone intermédiaire faite de cellules polygonales, dont le nombre est variable selon le degré de remplissage de la lumière,
- une couche superficielle ou luminale faite de cellules en ombrelle (cellule de recouvrement).

L'urothélium est caractérisé par la présence de la membrane plasmique asymétrique qui constitue le pôle apical des cellules les plus superficielles ainsi que celles des vésicules fusiformes. Cette membrane est impliquée dans l'étirement et la stabilisation de la surface de la surface cellulaire, probablement grâce à des interactions avec le cytosquelette sous-jacent. Ce dispositif permet ainsi d'éviter la rupture de la membrane pendant la phase de remplissage de.

### b) Le chorion :

Il est fait de tissu conjonctif riche en fibres élastiques, en fibres nerveuses amyéliniques et en vaisseaux sanguins et lymphatiques mais Il est en revanche aglandulaire.

Au niveau des uretères, il forme des replis longitudinaux donnant un aspect festonné de la lumière en coupe transversale.

### 4-2. la musculuse

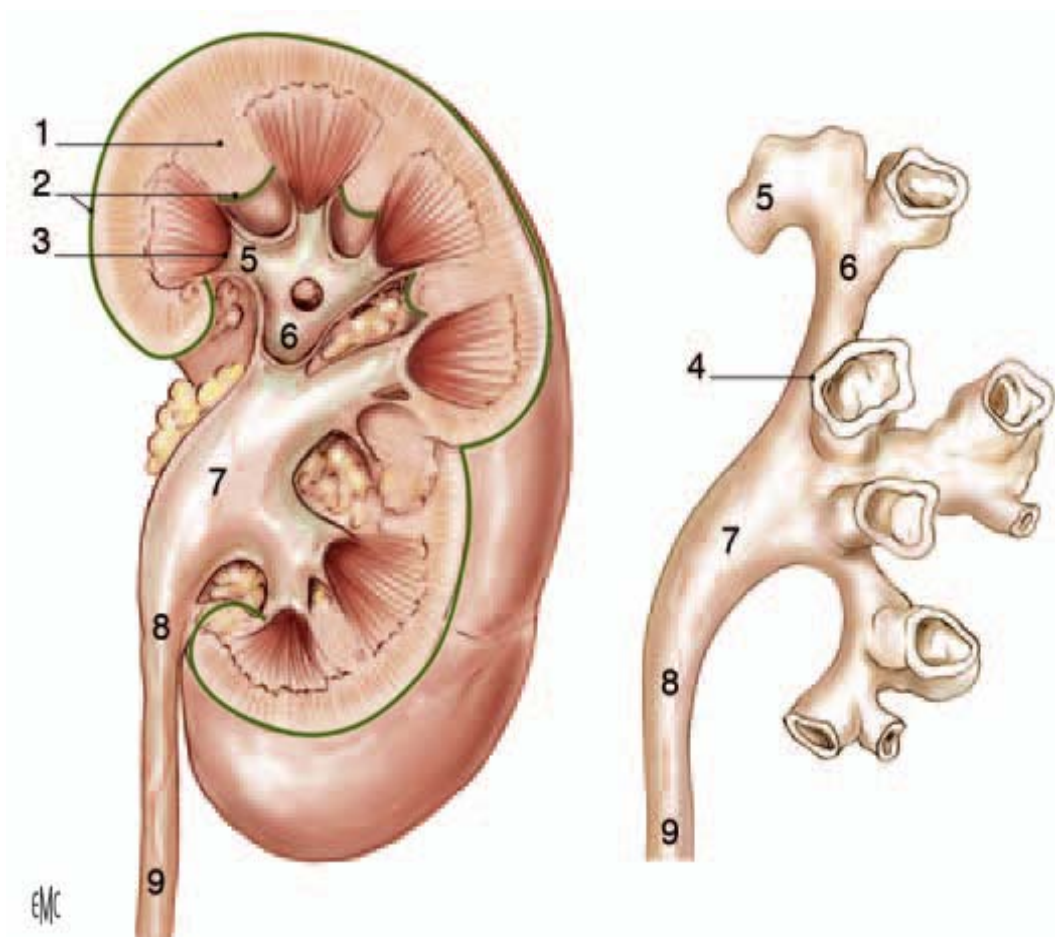
Elle est formée par des faisceaux de cellules musculaires lisses séparées par des travées conjonctives. Ces faisceaux ont une disposition variable selon le niveau :

## Les tumeurs de la voie excrétrice urinaire supérieure : Etude rétrospective

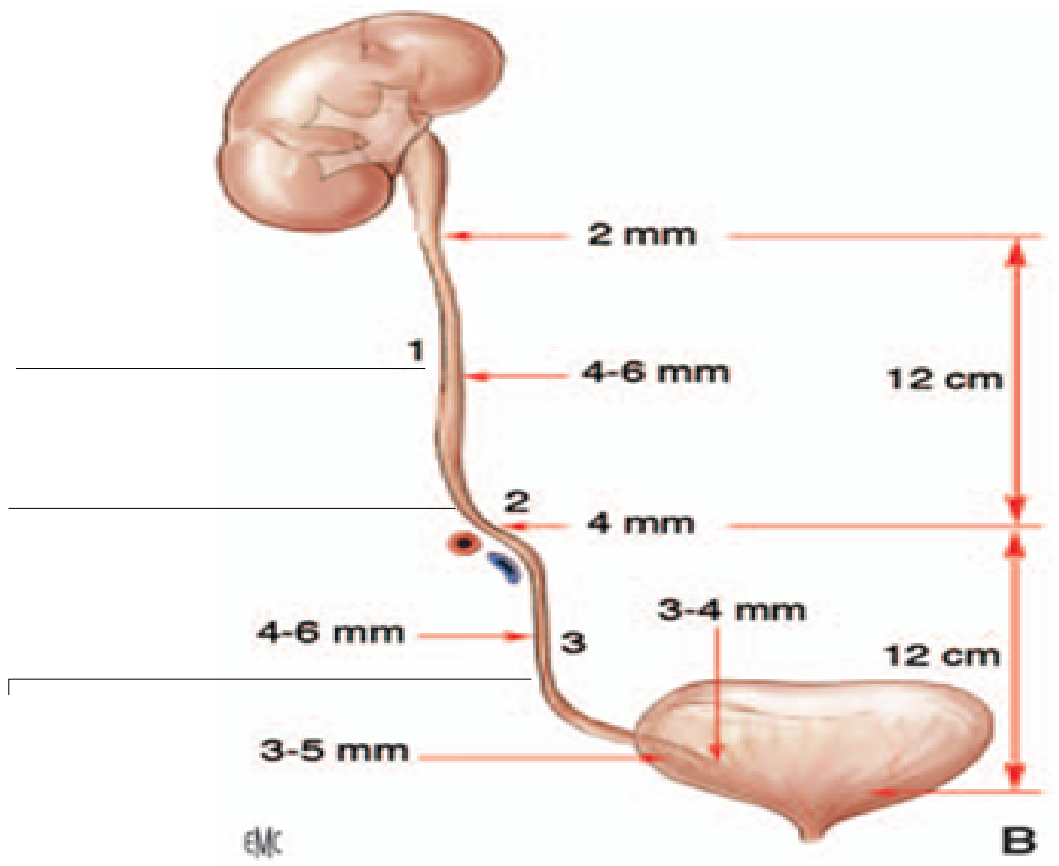
- Au niveau des calices, du bassinet et des deux tiers supérieurs de l'uretère: la musculature comporte 2 couches longitudinale interne et circulaire externe.
- Au niveau du tiers inférieur de l'uretère: la musculature comporte 3 couches longitudinales interne et externe et circulaire moyenne.

### 4-3. l'adventice

Elle est composée d'un tissu conjonctif contenant des vaisseaux, des nerfs et du tissu conjonctif.



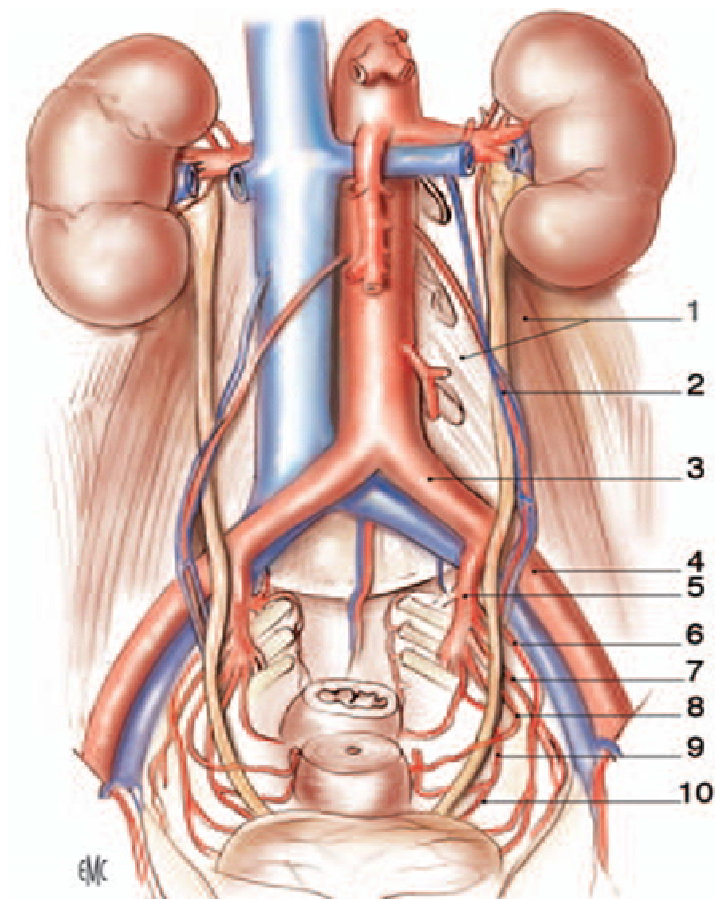
**Figure 1** : Morphologie externe de la voie excrétrice supérieure intrarénale (vue de face) [1]. 1. Colonne rénale ; 2. Capsule rénale ; 3. Papille rénale ; 4. Fornix ; 5. Calice mineur ; 6. Calice majeur ; 7. Pelvis rénal ; 8. Jonction pyélo-urétérale ; 9. Uretère.



**Figure 2:** Morphologie externe des uretères sur une vue de face [1].

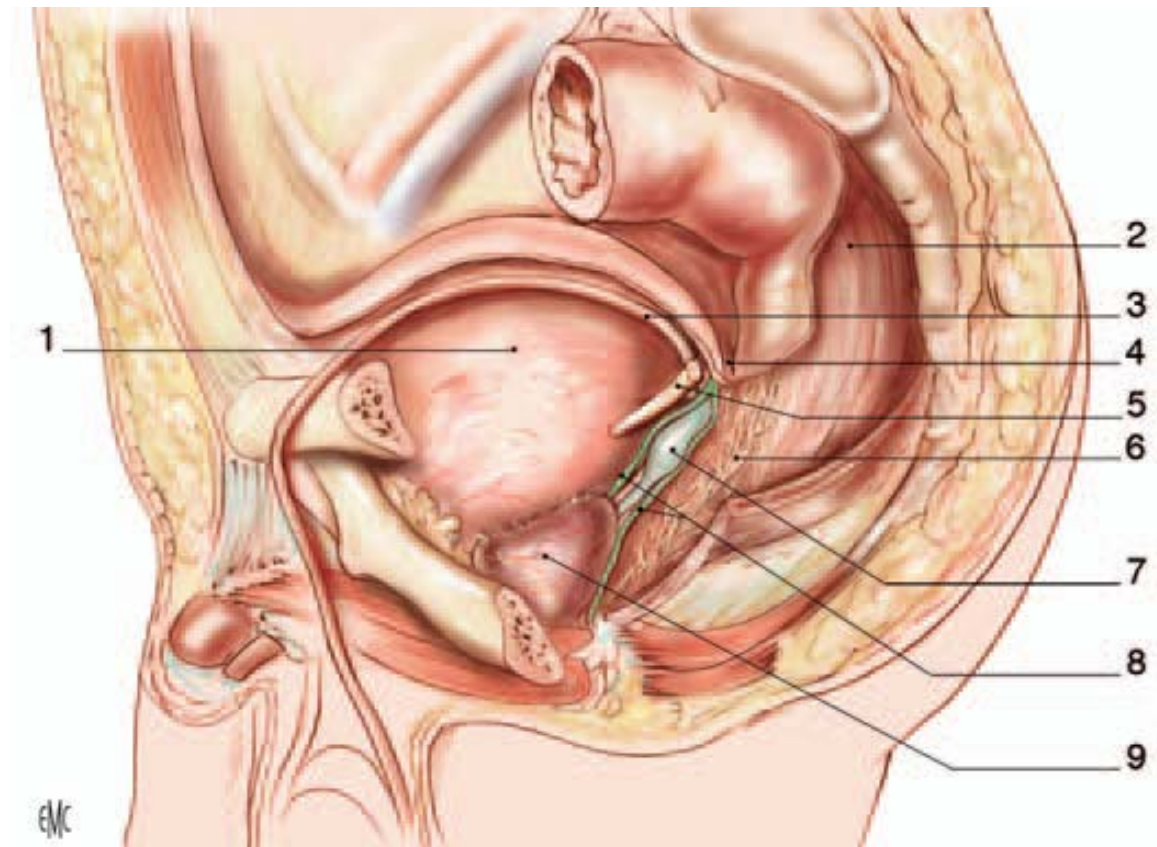
Ureter lombaire ;

Ureter iliaque ;



**Figure 3.** Rapports extra péritonéaux et artériels des uretères chez la femme (vue de face) [1].





**Figure 4:** Rapports pelviens de l'uretère chez l'homme (vue latérale gauche) [1].

1. Vessie ; 2. Rectume ; 3. Canal déférent gauche ; 4. Cul de sac rétrovésical (douglass) ; 5. Uretère gauche ; 6. Plexus hypogastrique inférieur ; 7. Vésicule séminale gauche; 8. Septum rectovésical ; 9. Prostate.

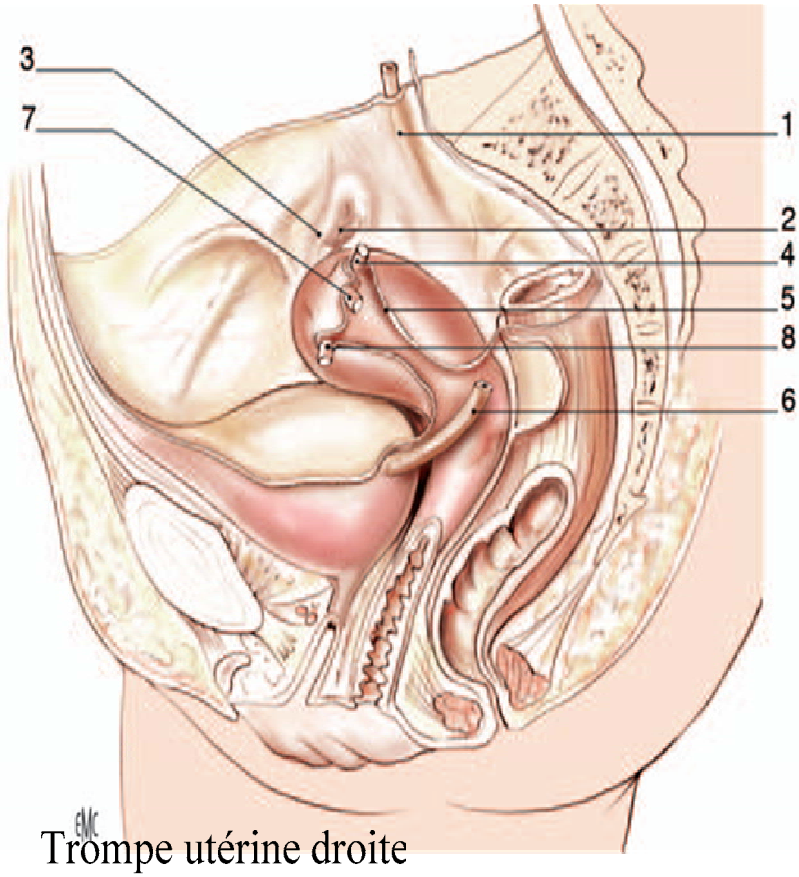


Figure 5: Rapports pelviens de l'uretère chez la femme (vue latérale gauche) [1].

### **III. RAPPEL PHYSIOLOGIQUE [5,6]**

La fonction de la VES est de transporter l'urine sécrétée par les reins depuis les calices jusqu'à la vessie sans danger pour le rein ni douleur. Ce transport doit s'adapter aux variations de la diurèse et aux modifications cycliques de la pression intravésicale, tout en protégeant la fonction rénale.

La VES est totalement autonome et son obstruction met en jeu des mécanismes d'adaptation qui sont différents selon que l'obstruction est aiguë ou chronique, acquise ou congénitale.

#### **1. Dans des conditions basales**

Pour une diurèse moyenne de 1,5 litre/24h, chaque uretère doit transporter environ 0,5 ml/min. En dehors des contractions péristaltiques, on observe une pression inférieure à 10 cm d'eau.

L'onde contractile semble être commandée par des cellules interstitielles myoblastiques ayant une activité de type « pacemaker ». Ces cellules sont principalement regroupées en amas dans la jonction pyélocalicielle puis se raréfient à mesure que l'on s'éloigne des calices. L'onde contractile est caractérisée par:

- une amplitude qui augmente de haut en bas : généralement inférieure à 5 cm d'eau dans le bassinnet et pouvant atteindre 30 cm d'eau au niveau du tiers inférieur de l'uretère,
- une durée de 3 à 5 secondes,
- une vitesse de propagation qui se situe entre 20 et 40 mm/s,
- une fréquence qui diminue de haut en bas, d'une dizaine par minute dans les calices, à 2 à 4 contractions par minute dans l'uretère. Ceci est dû au rôle de « filtrage » du bassinnet où s'arrêtent la majorité des ondes péristaltiques calicielles.

### **2. Adaptations aux variations physiologiques**

Pour transporter une plus grande quantité d'urine en même temps, la VES peut augmenter la fréquence de ses contractions ou accroître le volume du bolus transporté qui est le mécanisme d'adaptation le plus important puisqu'il peut être multiplié par 100.

Les propriétés viscoélastiques de la vessie assurent le maintien d'une pression basse, inférieure à 15 cm d'eau lors de son remplissage (compliance). Au-delà de 40 cm d'eau, l'uretère n'est plus capable de propulser l'urine dans la vessie.

Ces mêmes propriétés viscoélastiques, communes à tous les organes musculaires lisses, permettent à l'uretère d'absorber les modifications de volume sans modifier significativement sa pression ce qui permet de protéger le rein en particulier en cas d'hyperdiurèse et d'obstruction.

### **3. Rôle du système nerveux**

Le rôle joué par le système nerveux dans le fonctionnement de la VES n'est pas bien connu. Cependant la présence de fibres nerveuses et de récepteurs cholinergiques et adrénergiques dans l'uretère suggère que le système nerveux autonome joue un rôle en situation d'hyperdiurèse par l'augmentation de la fréquence des contractions qui est considérée comme un mécanisme d'adaptation sympathique alors que l'augmentation de l'amplitude des contractions pourrait être un phénomène purement musculaire

Le système nerveux est aussi impliqué dans le processus de coordination « urétérovésicale » et le rôle de valve n'est pas uniquement anatomique. Cela est dû à l'existence de plexus ganglionnaires uniquement à ce niveau de l'uretère et à la diminution du taux de reflux parallèlement au développement des fibres adrénergiques.

#### **4. Hydrodynamique du transport de l'urine dans la VES**

Le transport de l'urine du rein vers la vessie obéit à des principes physiques et ses performances sont la résultante de forces propulsives et de résistances à l'écoulement.

##### **3-1. Forces propulsives**

Les Forces propulsives sont représentées par la pesanteur qui s'annule en position debout, par la pression hydrostatique qui est produite par la diurèse et surtout par la contractilité de la VES qui fonctionne comme un système propulsif basé sur la contraction et l'occlusion de l'uretère en amont du bolus qui se déplace vers l'aval.

##### **3-2. Forces de résistance**

La résistance de l'uretère est essentiellement due à l'ouverture de la lumière urétérale au passage du bolus et elle est dépendante de ses propriétés viscoélastiques et de la vitesse de déplacement du bolus.

Les résistances Au niveau de la jonction urétérovésicale sont essentiellement représentées par la faible distensibilité de l'uretère terminal ce qui explique l'augmentation de la pression du bolus à ce niveau. L'uretère terminal participe activement à diminuer cette résistance en réduisant sa longueur pendant l'éjaculation.

La pression vésicale reste basse pendant toute la phase de remplissage grâce à ses propriétés viscoélastiques (10 à 15 cm d'eau). Pendant la miction, la contraction vésicale génère des pressions souvent situées au-dessus de 40 cm d'eau (la pression du bolus au niveau de l'uretère terminal) qui peuvent gêner la progression du bolus. Cependant, la brièveté de cette contraction est sans conséquence pour le rein.



**ETUDE CLINIQUE**

## **I. MATERIEL ET METHODES**

Notre travail est une étude rétrospective concernant 18 cas de tumeurs des voies excrétrices urinaires supérieures, colligés dans le service d'urologie du CHU MOHAMED VI de MARRAKECH, sur une période de 7 ans allant de Janvier 2002 à Décembre 2008.

Ont été étudiés pour chaque patient les circonstances de découverte, les moyens diagnostiques, les caractéristiques anatomopathologiques, le traitement et l'évolution.

L'analyse des observations nous a permis de colliger des données incluant les paramètres suivants :

- L'âge
- Le sexe
- Les antécédents personnels et familiaux
- Les facteurs de risque: \* Tabac
  - \* Professions à risque,
  - \* Infections et uropathies chroniques,
  - \* Prise médicamenteuses
  
- Circonstances de découverte
- Examen clinique
- Examens complémentaires : \* Biologie
  - \* Radiologie
  - \* Endoscopie
  - \* Cytologie urinaire
  
- Traitement
- Durée de séjour en post opératoire

- Résultats de l'anatomopathologie
- Suivi post opératoire immédiat
- Evolution à long terme.

## II. RESULTATS

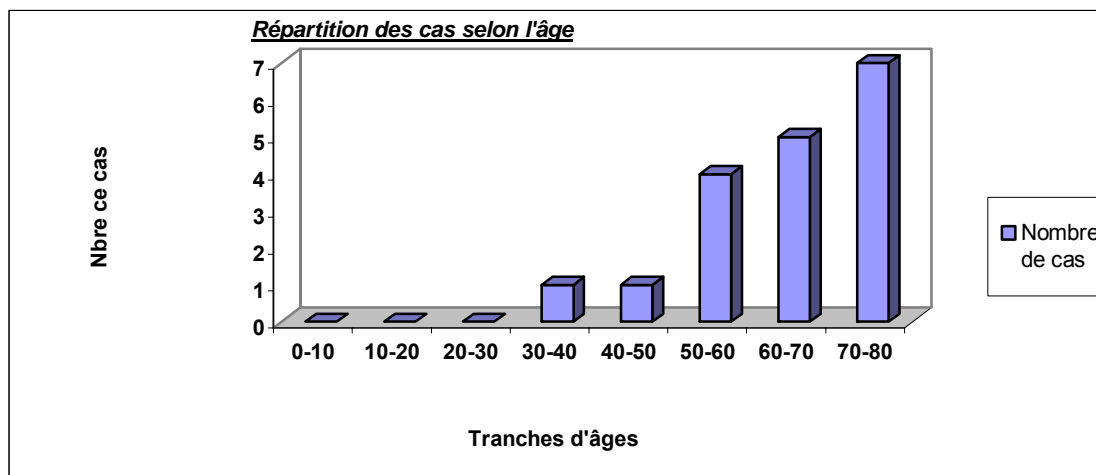
### 1. Données épidémiologiques:

#### 1-1. Age

L'âge moyen de découverte est de 62 ans avec des âges extrêmes allant de 35 à 75 ans.

L'âge moyen des femmes dans notre série est de 62,5 ans, alors que celui des hommes est de 62 ans.

La répartition des âges est comme suit :



**Figure 6:** Répartition des cas par tranches d'âges dans notre série.



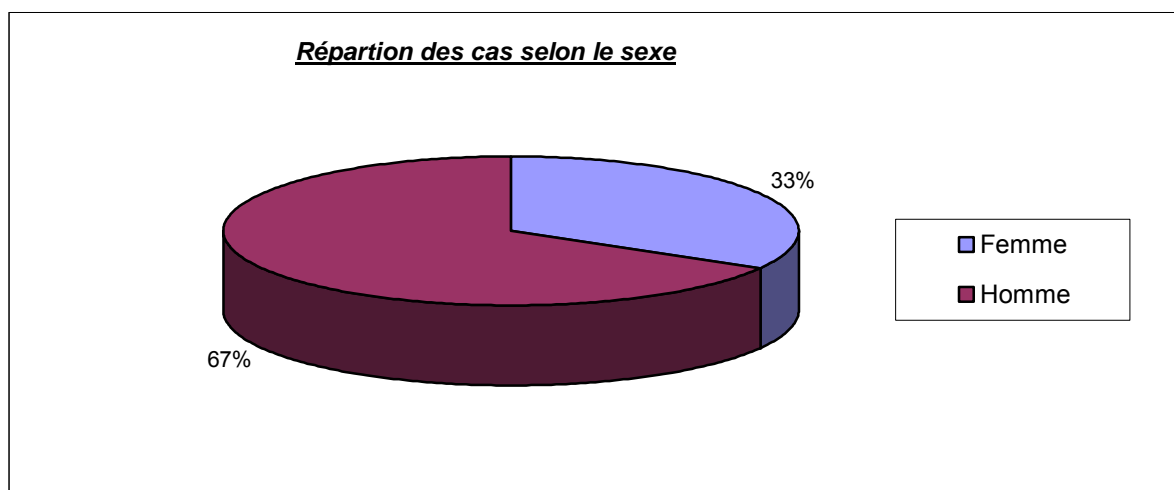
## Les tumeurs de la voie excrétrice urinaire supérieure : Etude rétrospective

---

On note que l'âge de plus du tiers de nos malades est situé à la septième décade.

### 1-2. Sexe

Les malades étudiés dans notre série se répartissent en 12 hommes (67%), et 6 femmes (33%). Le sexe ratio est de 2.



**Figure 7:** Répartition des cas selon le sexe dans notre série.

### 1-3. Facteurs de risque

#### a) **Tabagisme**

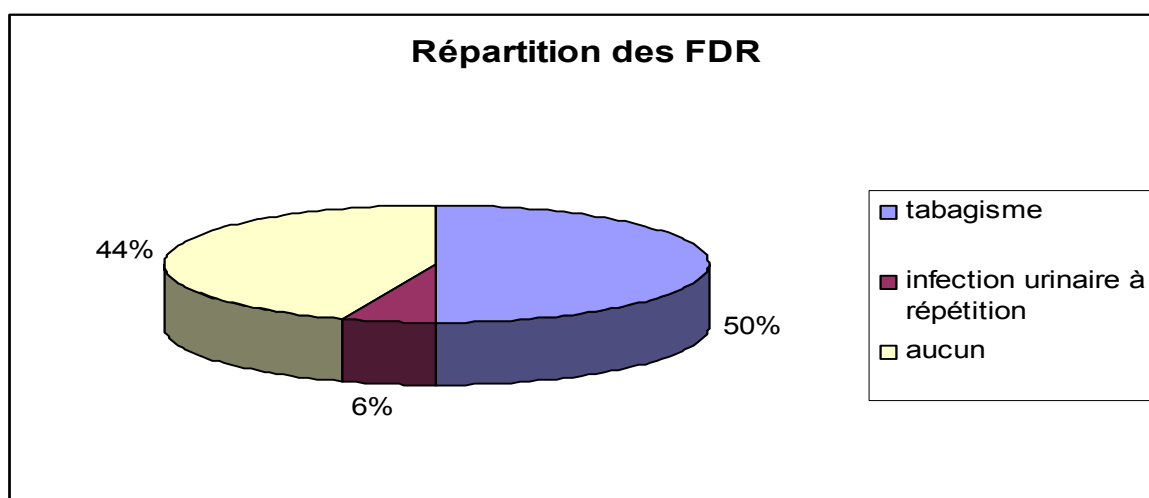
Parmi les 18 malades étudiés dans notre série, 9 malades sont tabagiques chroniques (50%), et sont tous de sexe masculin avec un taux moyen de PA de 28.

#### b) **Infections urinaires à répétition :**

Retrouvé dans les antécédents d'un seul malade de notre série (6%).

### c) Profession

Aucune exposition professionnelle à risque n'a été notée chez nos malades, notamment pas d'ATCD de travail dans l'industrie des colorants, du caoutchouc, du textile etc.



**Figure 8** : répartition des facteurs de risque selon les cas dans notre série.

## 2. Données cliniques

### 2-1. Délais diagnostiques

Ils sont variables, allant de 2 mois à 11 ans avec une moyenne de 30 mois.

### 2-2. circonstances de découverte

Dans notre série, la tumeur était symptomatique chez tous les malades

## Les tumeurs de la voie excrétrice urinaire supérieure : Etude rétrospective

L'hématurie est la manifestation inaugurale la plus fréquente, retrouvée chez 15 patients de notre série (83%). Elle est toujours macroscopique et isolée ou associée à d'autres symptômes.

La douleur lombaire isolée ou associée aux autres symptômes est présente chez 13 malades (72%) et elle est associée aux coliques néphrétiques chez 7 malades (39%).

Les signes irritatifs vésicaux sont retrouvés chez 6 patients (33%) et sont représentés surtout par la pollakiurie.

Les symptômes généraux associés aux signes urologiques ont été présents chez 8 malades (44%). L'amaigrissement est le signe le plus fréquemment, retrouvé chez 5 malades (28%).

	Nbre (n=16)	Pourcentage(%)
Signes urologiques		
Hématurie	15	83
Lombalgies	13	72
Coliques néphrétiques	7	39
Signes irritatifs vésicaux	6	33
Signes généraux		
AEG	8	44
Amaigrissement	5	28

**Tableau I** : Fréquence des signes fonctionnels dans notre série.

## Les tumeurs de la voie excrétrice urinaire supérieure : Etude rétrospective

---

### 2-2. Examen clinique

Le contact lombaire est présent chez 11 patients (61%). La sensibilité lombaire isolée ou associée au contact lombaire est notée chez 8 patients (44%).

Les autres signes cliniques associés retrouvés chez les malades de notre série sont représentés dans le tableau ci-dessous.

Signes cliniques	Nombre de cas	Pourcentage (%)
Contact lombaire	11	61
Sensibilité lombaire	8	44
Sensibilité hypogastrique	4	22
Hypertrophie prostatique	1	6
Masse latérotrogonale gauche	1	6
Masse de l'hypochondre gauche	1	6
Ascite de moyenne abondance	1	6
AEG	8	6

**Tableau II:** Répartition des signes cliniques selon les cas dans notre série

### 3. Examens complémentaires :

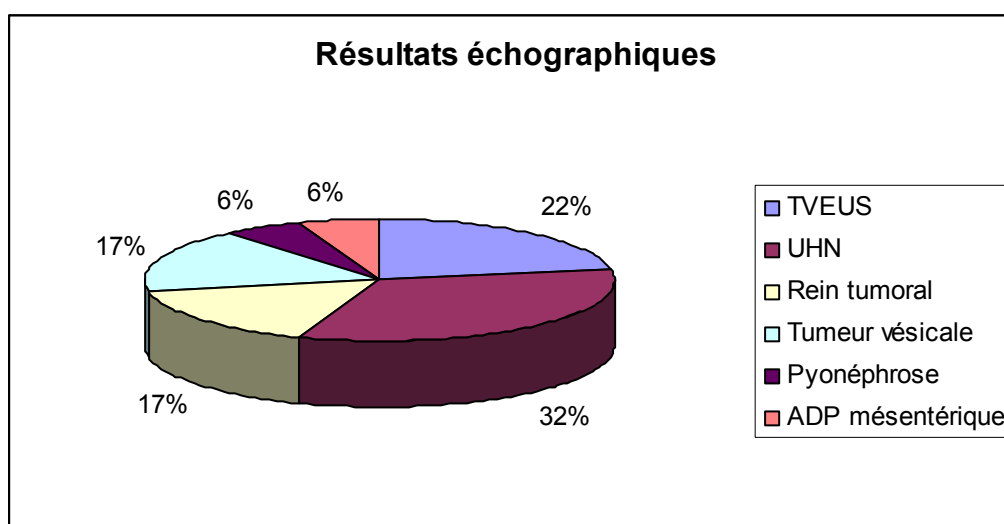
#### 3-1. L'imagerie

##### a) Echographie

Dans notre série, l'échographie a été réalisée chez tous nos malades (100%) et elle a mis en évidence:

- une lésion tissulaire d'aspect tumoral de la VES chez 4 malades (22%),
- une UHN sans obstacle visible chez 6 malades (32%),
- un rein tumoral a été mis en évidence sans pouvoir discerner entre une TVES et une tumeur rénale chez 3 patients (17%),
- une tumeur vésicale chez 3 malades (17%),
- une pyonéphrose dans un cas (6%) ;
- des ADP méésentériques dans un cas (6%).

Des images de lithiase associée ont été retrouvées chez deux patients, une hypertrophie prostatique a été notée chez 2 malades et une ascite de moyenne abondance a été mise en évidence chez un seul malade.



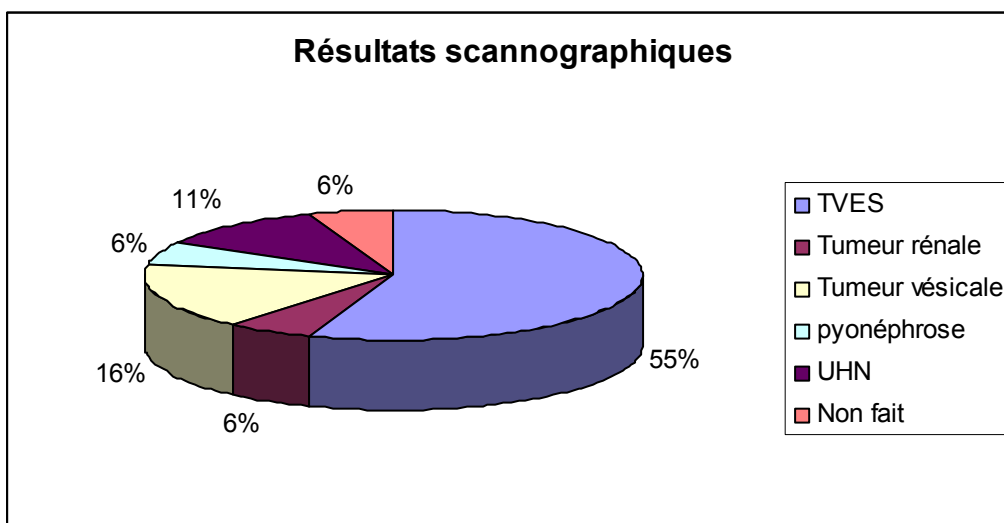
**Figure 9:** Répartition des résultats échographiques selon les cas dans notre série.

### b) TDM

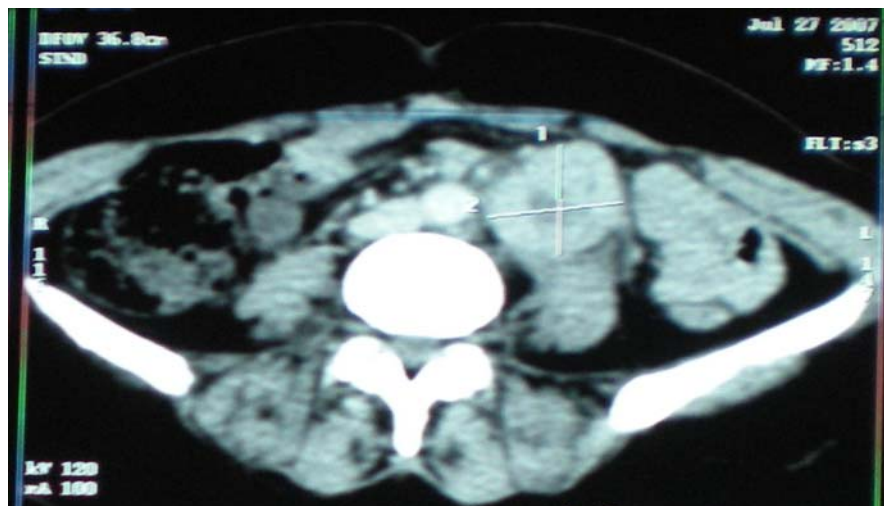
Elle a été réalisée chez 17 de nos malades (94%), montrant le siège exacte de la tumeur au niveau de la VES dans 10 cas (55%), 7 d'entre eux au niveau de l'uretère et les 3 autres au niveau du bassin.

La TDM a objectivé une tumeur rénale chez un seul malade (6%), une tumeur vésicale chez 3 malades (16%), une pyonéphrose chez un malade (6%) et a été non concluante dans 2 cas (11%).

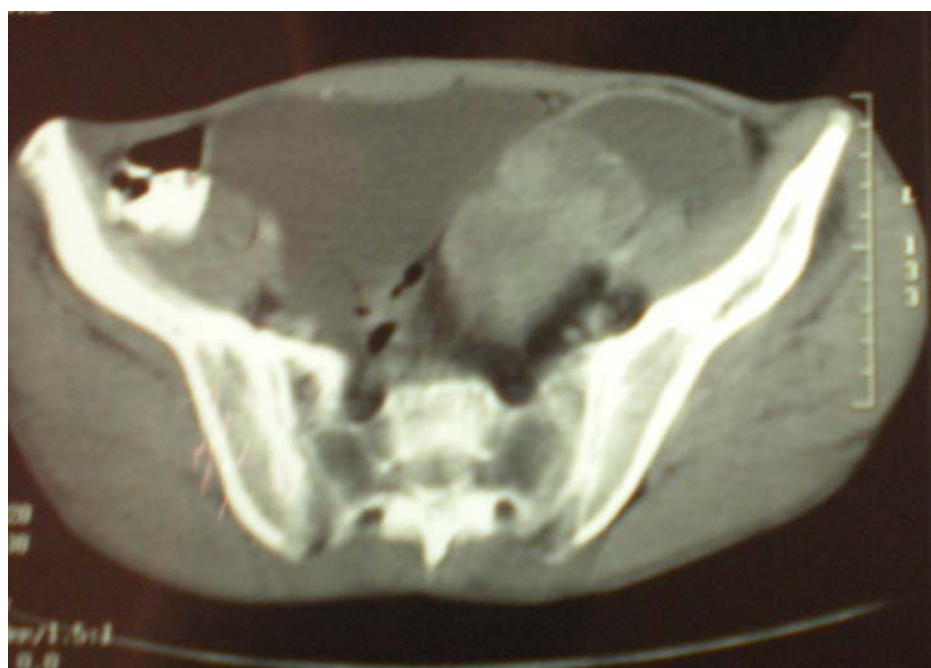Chez 2 malades, des images de calculs au niveau du coté controlatéral à la lésion tumorale (calcul lombaire chez un malade et calcul rénal chez un autre) ont été mis en évidence. Des ADP hilaires et pelviennes associées ont été retrouvées dans un seul cas.



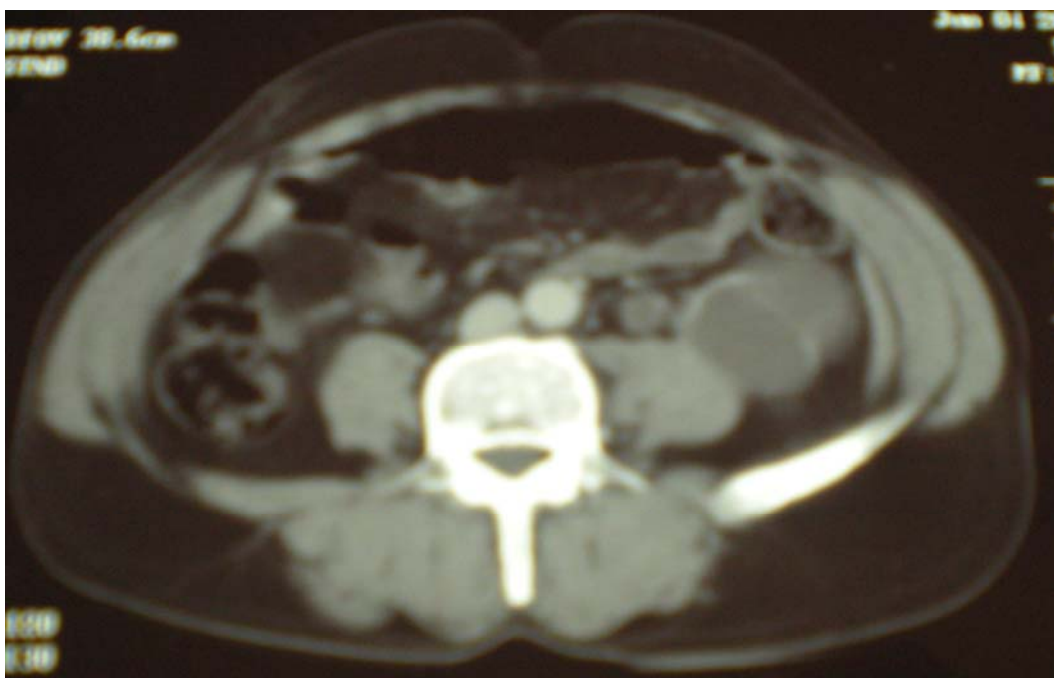**Figure 10** : Répartition des résultats scannographiques selon les cas dans notre série.



**figure11** : carcinome urothélial de l'uretère lombopelvien gauche infiltrant l'artère iliaque primitive gauche.



**figure12** : carcinome urothélial de l'uretère pelvien gauche infiltrant la graisse de voisinage.



**figure13** : carcinome urothélial de l'uretère gauche envahissant la graisse périurétérale et l'artère hypogastrique.

**c) Urographie intraveineuse :**

L'UIV a été réalisée chez 3 de nos malades (17%), ayant montré un rein muet dans les trois cas.

**d) Urétéropyélographie rétrograde**

Aucun patient n'a eu besoin de cet examen pour le diagnostic.

**3-2. Endoscopie**

**a) Cystoscopie**

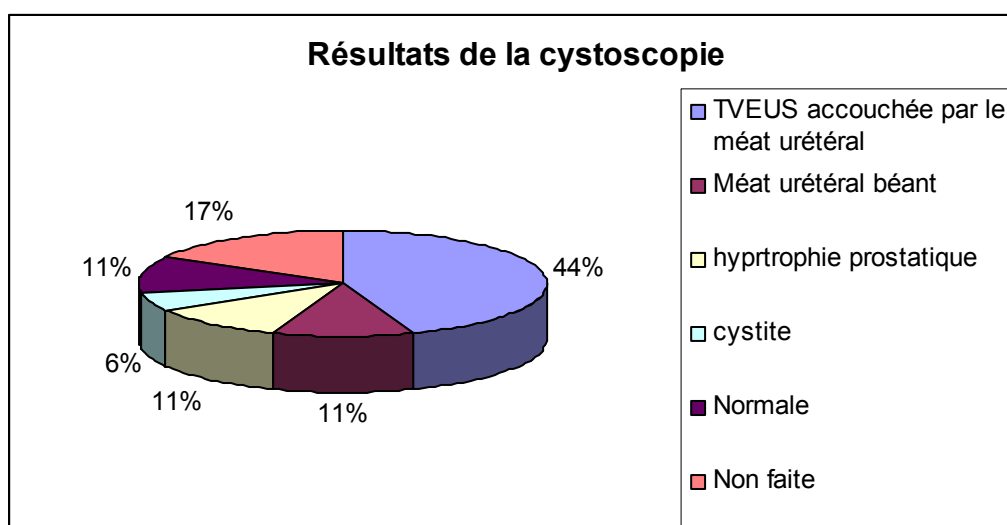
Elle a été réalisée chez 15 malades de notre série et elle a objectivé une tumeur accouchée par le méat urétéral dans 8 cas (44%), un méat urétéral béant sans lésion visible



## Les tumeurs de la voie excrétrice urinaire supérieure : Etude rétrospective

dans 2 cas (11%), une hypertrophie prostatique chez deux malades (11%), et une sténose du col vésical dans 1 cas (6%).

La cystoscopie a été normale chez 2 malades (11%) et a montré un aspect de cystite chez un seul malade (6%).



**Figure 14:** Répartition des résultats de la cystoscopie selon les cas dans notre série.

### b) Urétéroscopie

Elle a été réalisée chez un seul malade et a montré une tumeur urétérale droite à 4 cm du méat urétéral.

## 3-1. Biologie

### a) La fonction rénale

Elle a été faite chez tous les patients de notre série (100%).

## **Les tumeurs de la voie excrétrice urinaire supérieure : Etude rétrospective**

---

Une perturbation de la fonction rénale a été retrouvée chez 7 malades (39%), avec des valeurs extrêmes de 5,16 et 70 mg/l.

### **b) L'examen cytbactériologique des urines (ECBU)**

Réalisé chez 12 malades (67%), l'ECBU était stérile chez 10 patients (56%), et a objectivé une infection à E. coli chez les 2 autres patients (11%).

### **c) La cytologie urinaire**

Elle a été faite une seule fois, et elle n'a pas retrouvé de cellules malignes.

### **d) La numération formule sanguine (NFS)**

Elle a été réalisée chez tous les malades de notre série (100%), avec un taux d'hémoglobine normal chez 10 patients (56%). Chez 8 patients, la NFS a montré une anémie hypochrome microcytaire.

L'hyperleucocytose a été notée dans 3 cas (17%).

## **4. Bilan d'extension**

### **4-1. Examen clinique**

Une masse de l'hypochondre gauche a été retrouvée dans un cas. Aussi, le toucher vaginal a noté une masse latérotrogonale gauche chez une patiente, témoignant d'une tumeur du bas uretère étendu à l'os et aux structures vasculaires de voisinage.

## Les tumeurs de la voie excrétrice urinaire supérieure : Etude rétrospective

---

### 4-2. Radiographie thoracique :

Elle n'a pas objectivé de métastases pulmonaires.

### 4-3. Echographie hépatique :

Faite chez deux patients, elle n'a pas objectivé d'anomalies.

### 4-4. Tomodensitométrie thoracique :

Réalisée chez 2 malades et elle était sans particularité.

### 4-5. Scintigraphie osseuse :

Réalisée une seule fois, pour suspicion clinique de métastases osseuses elle n'a pas retrouvé d'anomalies.

## **5- Traitement**

### 5-1. Préparation des malades

Un malade de notre série, ayant une anémie sévère (hémoglobine à 5g /100 ml), a été transfusé avant l'intervention par 2 culots globulaires phénotypés.

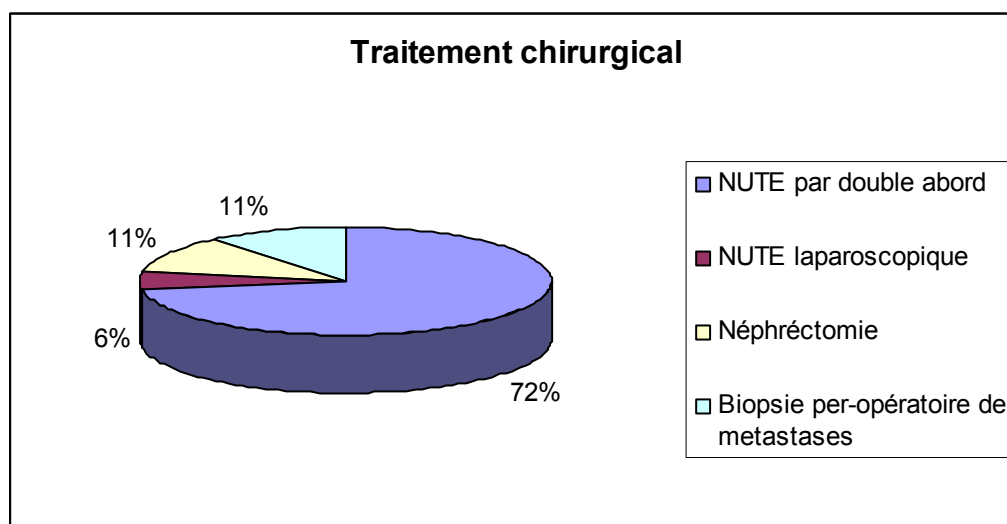
Une antibioprophylaxie a été instituée pour tous nos malades et elle a été à base d'amoxicilline protégée.

### 5-2. Traitement chirurgical

Dans notre série, la méthode chirurgicale la plus fréquemment adoptée est la néphrourétérectomie totale élargie avec excision de la collerette vésicale. Cette intervention a été réalisée par double voie d'abord (lombaire et iliaque) chez 13 patients (72%), alors que la voie coelioscopique n'a été réalisée que chez un seul malade (6%).

Dans deux cas, la découverte était fortuite à l'étude anatomopathologique d'une pièce de néphrectomie pour pyonéphrose sur calcul rénal (11%).

Deux autres malades ont été opérés avec découverte chez le premier d'une tumeur avec envahissement digestif et mésentérique ayant nécessité une biopsie du mésentère et chez le deuxième patient, une biopsie ganglionnaire a été faite pour une tumeur localement avancée. L'étude anatomopathologique a retrouvé une localisation d'un carcinome urothélial métastatique.



**Figure 15** : Répartition des types de traitement chirurgical dans notre série.

### 5-3. Traitement adjuvant

L'association radio-chimiothérapie a été pratiquée chez deux patients de notre série qui avaient une tumeur localement avancée.

La chimiothérapie a été réalisée en post-opératoire avec un rythme d'une séance toutes les 3 semaines et 2 jours par séance. Le nombre des séances ainsi que le protocole chimiothérapique ont été différents chez les 2 malades :

- 10 séances à base de d'Oncovin et de Platamine chez un malade,
- 4 séances à base de Gemcitabine et de Carboplatine chez l'autre malade.

La radiothérapie a été faite chez les 2 malades après la chimiothérapie. 12 séances ont été faites chez le premier malade et 22 séances chez le deuxième.

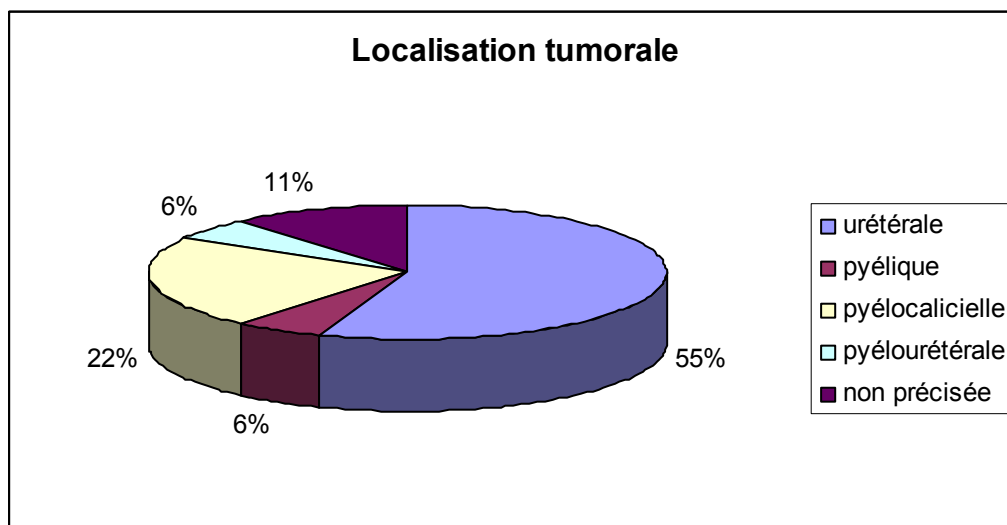
Aucun bilan de contrôle n'a été fait et les 2 malades ont été perdus de vue par la suite.

## 6- Données anatomopathologiques

### 6-1. Etude histologique de la tumeur

#### a) Localisation après néphrourectomie :

- urétérale dans 10 cas (55%).
- pyélique dans 1 cas (6%).
- pyelocalicielle dans 4 cas (22%).
- pyeloureterale dans 1 cas (6%).



**Figure 16** : Répartition des localisations tumorales dans notre série.

**b) Les types histologiques**

Sur le plan anatomopathologique, l'aspect retrouvé dans 16 cas était un carcinome urothélial (89%) avec une composante sarcomatoïde dans un cas, alors que le carcinome épidermoïde n'a été retrouvé que dans 2 cas (11%).

**c) Le stade**

Il n'a pu être précisé que dans 10 observations:

- le stade pT1 est retrouvé sur 4 pièces opératoires
- le stade pT2 dans 2 cas
- le stade pT3 dans 1 cas
- le stade pT4 dans 3 cas.

## Les tumeurs de la voie excrétrice urinaire supérieure : Etude rétrospective

Stade tumoral	Nbre (n=18)	Pourcentage (%)
pT1	4	22
pT2	2	11
pT3	1	6
pT4	3	17
Non précisé	8	44

**Tableau III** : Répartition des stades pT dans notre série.

### d) Les grades nucléaires:

Le grade nucléaire ou grade histo-pronostique n'a pu être évalué que pour 14 malades.

Les grades II et III sont les grades majoritaires dans notre série, puisque 5 tumeurs ont été classées grade II, contre 9 tumeurs classées grade III.

Aucune tumeur n'a été classée grade I.

	Nbre (n=18)	pourcentage %
Grade I	0	0
Grade II	5	28
Grade III	9	50
Non précisé	4	22

**Tableau IV** : Répartition des grades histopronostiques dans notre série.

**6-2. L'extension tumorale**

**a) Locorégionale**

Précisée dans 4 observations:

- 1 cas d'envahissement prostatique,
- 1 cas d'envahissement vésical,
- 2 cas d'envahissement osseux,
- et 1 cas d'envahissement des structures vasculaires.

**b) Lymphatique**

L'exploration chirurgicale a retrouvé dans 2 cas des métastases ganglionnaires lomboaortique et ilio-obturateur.

**c) Métastases à distance**

Observées chez un malade chez qui on a noté une carcinose péritonéale.

**d) L'association à une lithiase rénale**

Noté chez 3 patients de notre série.



## **7- Evolution**

### **7-1. Evolution immédiate**

L'évolution immédiate des malades opérés était marquée par le décès d'un malade à J1 du post opératoire suite à une embolie pulmonaire

Les pertes sanguines moyennes ont été rapportées dans 4 observations, estimées à 400 cc dans un cas.

L'infection de la paroi est survenue chez 2 malades, qui a bien évolué sous traitement.

Trois malades de notre série ont présenté une infection urinaire qui a été traitée.

Dans 11 cas, les suites étaient simples.

La durée moyenne d'hospitalisation des malades opérés était de 24 jours avec des durées extrêmes entre 14 et 34 jours.

### **7-2. Evolution à moyen terme**

#### **a) Récidives locorégionales**

Aucun cas de récurrence locorégionale n'a été retrouvé après une moyenne de surveillance de 36 mois.

#### **b) Autres localisations**

La survenue de localisation vésicale secondaire a été notée chez 3 malades, respectivement à 10 mois, à 1 an, et à 2 ans.

## **Les tumeurs de la voie excrétrice urinaire supérieure : Etude rétrospective**

---

Un envahissement pariétal sus pubien et de la fosse iliaque droite a été noté chez un malade à 4 mois.

Quatre de nos malades sont décédés au cours de leur suivi alors que les autres malades ont été perdus de vue.



DISCUSSION

### I. EPIDEMIOLOGIE

#### 1. Fréquence

Les TVES représentent seulement 5 à 10 % des carcinomes urotheliaux [7, 8]. Elles sont 5 fois plus rares que les tumeurs du rein et 18 fois plus rare que les tumeurs de la vessie.

L'incidence annuelle est estimée à 1 ou 2 nouveaux cas /100000 habitants dans les pays occidentaux [9]. Une augmentation de l'incidence est actuellement observée mais la cause est encore inconnue : multiplication des facteurs toxiques dans l'environnement, investigations radiologiques plus performantes avec des diagnostics précoces, ou meilleurs résultats thérapeutiques des tumeurs de la vessie avec amélioration de la survie [10].

Elles sont multifocales dans 30% des cas, bilatérales dans 2 à 8 % des cas et Les localisations pyélocalicielles sont à peu près 2 fois plus fréquentes que les localisations urétérales. Ces dernières sont distales dans 2 tiers des cas. [1]

Il existe un antécédent de cancer de la vessie chez 20 à 30% des patients ayant une TVES. Dans 8 à 13 % des cas on constate une tumeur vésicale synchrone à la TVES [1].

Dans notre série on a trouvé que cette tumeur est 3 fois plus rare que la tumeur rénale et 12 fois plus rare que la tumeur vésicale, avec une prédominance de la localisation urétérale. Le côté droit est plus atteint que le côté gauche (67% contre 33%). L'antécédent de tumeur vésicale a été retrouvé chez un seul malade (6%).

#### 2. Age

L'âge de découverte est en moyenne de 60–65 ans. Ces tumeurs sont exceptionnelles chez l'enfant et l'adolescent [11], avec une fréquence maximale entre la 5<sup>e</sup> et la 7<sup>e</sup> décade. [12]

Dans notre série l'âge moyen est de 62 ans et plus du tiers de malades se situent à la septième décennie.

### 3. Sexe

La prédominance masculine est nette avec un sexe ratio compris entre 3 et 4 [13], ce qui concorde avec les résultats trouvés dans notre série (prédominance masculine avec un sexe ratio de 2).

## II. ETIOPATHOGENIE

Contrairement aux tumeurs de la vessie, la genèse des TVES reste imprécise. De nombreuses hypothèses ont été proposées mais seuls quelques éléments étiopathogéniques ont été identifiés de façon incontestable.

Ces facteurs sont non spécifiques aux TVES et Certains sont similaires entre les TVES et les tumeurs de la vessie. C'est le cas du tabagisme et de l'exposition à certains carcinogènes d'origine professionnelle [1].

### 1. Tabac

Le tabagisme semble de loin le facteur de risque le plus important, et son implication dans la genèse des tumeurs urothéliales a été clairement établie [14]. Il serait responsable de 25 à 60% des carcinomes urothéliaux dans les pays industrialisés, et ce risque apparait plus important pour les tumeurs urétérales que pour les tumeurs du bassinet.

Les aérosols de la fumée du tabac comportent des amines aromatiques (4-aminobiphényle et toluidine) ainsi que des hydrocarbures polycycliques et des aldéhydes insaturés (acroléine) dont le rôle dans la carcinogenèse a été formellement démontré. [15]

Il existe d'ailleurs une corrélation entre le type de tabac consommé et le pouvoir mutagène des urines. Le risque est supérieur pour les fumeurs du tabac noir que pour ceux du tabac blanc et il est faible pour les fumeurs de pipe ou de cigare. [15]

Cette relation est aussi dose dépendante: la consommation d'un demi paquet/j double le risque de tumeur et une consommation dépassant 2 paquets/j le triple. Le cancer survient avec un risque accru à partir de 20 ans de tabagisme et il faut au minimum 7 à 10 ans d'abstention pour retrouver un risque relativement égal à celui du non fumeur. [16]

Dans notre série, 9 malades sont tabagiques chroniques (50%), et sont tous de sexe masculin avec un taux moyen de PA de 28.

### **2. café**

La consommation importante de café est aussi considérée par certains auteurs comme un facteur de risque. Ainsi, un individu buvant plus de 7 tasses de café par jour a un risque relatif de 1,3 de développer une TVES. [9]

### **3. Carcinogènes professionnels**

Les expositions professionnelles sont bien connues comme facteurs de risque importants des carcinomes urothéliaux et leur imputabilité varie de 5 à 25% selon les études. [2]

Les agents incriminés sont essentiellement les amines aromatiques (naphtylamine et benzidine), classées dans le groupe I des cancérogènes du centre international de recherche sur le cancer, et les hydrocarbures aromatiques polycycliques. [1]

Ces produits cancérogènes sont absorbés à l'état de poussières ou de vapeurs par les voies digestives, transcutanée et surtout respiratoire, mais leur mécanisme d'action n'est

pas encore élucidé. La localisation urinaire des aminotumeurs s'explique par une plus grande concentration du facteur nocif dans les urines. [2]

Les tumeurs peuvent apparaître 15 à 40 ans après l'exposition initiale et les professions exposées sont essentiellement en rapport avec les industries de production des colorants, du textile, du caoutchouc et de la synthèse chimique et pharmaceutique. [1]

Dans notre série, aucune exposition professionnelle à risque n'a été notée chez nos malades.

#### **4. Carcinogènes liés aux traitements**

##### **4-1. Néphropathie aux analgésiques**

La néphropathie aux analgésiques s'accompagne de TVES dans 8 à 10 % des cas. Ces tumeurs se développent exclusivement après des symptômes de néphropathie qui est plus fréquente dans la population féminine, et se déclenche après une longue exposition aux analgésiques. Le délai d'apparition de la tumeur pouvant dépasser 25 ans. [17]

L'imputabilité de la phénacétine a particulièrement été évoquée dans beaucoup de séries mais le fait que ce médicament n'est plus commercialisé, ce facteur de risque devient anecdotique.

##### **4-2. Cyclophosphamides**

Le cyclophosphamide est un agent alkylant anticancéreux connu pour être un carcinogène urothélial en cas de prise régulière pendant au moins 2 ans. [2]

Le premier cas de cancer primaire a été rapporté par WORTF en 1971 chez un patient avec un carcinome urothélial après un traitement de 2 ans par le cyclophosphamide pour lymphome.

Le risque relatif de survenue de cancer urothélial est multiplié par neuf, et la période de latence étant estimée de 6 à 13 ans. [18]

Au contact des métabolites actifs de cyclophosphamide (moutarde phosphorée, acroléine), se produit une desquamation et une régénération de l'épithélium conduisant à des lésions d'hyperplasie, de dysplasie et à l'apparition de tumeurs volontiers épidermoïdes. [18]

### **5. Néphropathie aux herbes chinoises ( aristolochia fanghi)**

De découverte récente, la néphropathie initiale correspond à une fibrose rénale rapidement progressive associée à la prise régulière d'herbes chinoises qui sont catabolisées par le rein.

La néphrotoxicité est liée aux métabolites de l'acide aristolochique dont l'effet mutagène est différent d'un sujet à l'autre. [19, 20]

### **6. Néphropathie des Balkans**

La région des Balkans est une zone d'endémie où le risque des TVES est 60 à 100 fois plus élevé que dans les régions non exposées. Elle est décrite en Yougoslavie et s'accompagne d'une néphropathie interstitielle dégénérative associée.

Ces tumeurs touchent les femmes plus que les hommes. Elles sont souvent de bas grades, multiples, bilatérales, localisées surtout sur l'uretère distal et elles sont associées à un haut pourcentage d'insuffisance rénale (45 à 60%). [21]

Les TVES peuvent atteindre différents membres d'une même famille sans qu'aucun mode de transmission génétique n'ait jamais été établi. Récemment, la présence



d'acide aristolochique en quantité importante a été identifiée dans les champs environnant les villages où vivait les sujets atteints. La survenue donc d'une néphropathie associée à ces TVES est probablement liée à l'effet toxique des carcinogènes environnementaux survenant sur un terrain génétique favorable. [19]

### **7. Autres facteurs**

#### **7-2. Lithiase urinaire**

En cas de maladie lithiasique, l'incidence tumorale est faible, de l'ordre de 1%. L'association TVEUS et lithiase est deux fois moins fréquente dans les tumeurs épithéliales papillaires que dans les tumeurs épithéliales non papillaires. En revanche, elle est observée dans 30 à 50% des cas des tumeurs épidermoïdes [2].

Dans notre série, la lithiase urinaire a été retrouvée chez 3 de nos malades (17%).

#### **7-2. infections urinaires chroniques**

Les études épidémiologiques ont retrouvé une association entre les infections urinaires récidivantes ou chroniques et le développement du cancer urothélial. Ce risque augmente avec le nombre d'infections urinaires.

Le mécanisme intime de la carcinogenèse semble faire intervenir la présence de nitrosamines urinaires à des niveaux significatifs, responsables d'un processus inflammatoire local chronique, d'hyperplasie régénérative et de métaplasie épidermoïde.

L'infection parasitaire à schistosoma haematobium est impliquée, comme pour la vessie, dans les TVES à type de carcinome épidermoïde. [1]

## **8. Génétique et tumeurs de la voie excrétrice urinaire supérieure**

### **8-1. anomalies chromosomiques des TVES**

Un caryotype anormal est trouvé dans 66 à 80 % des TVES. Les études cytogénétiques ont montré que les anomalies chromosomiques les plus fréquentes concernaient les chromosomes 9, Y, 7 et 5p. L'ubiquité de l'implication du chromosome 9 semble être prononcée aussi bien dans la TVES que dans le cancer vésical. [22]

### **8-2. TVES et le syndrome du cancer colorectal non polyposique héréditaire**

Le risque relatif de développer une TVES dans le cadre du syndrome du cancer colorectal non polyposique héréditaire (HNPCC) est estimée à 14. [23]

Le syndrome HNPCC est une forme familiale de cancer colorectal transmis selon le mode autosomique dominant. Il représente environ 5% des cancers colorectaux, et survient à un âge médian de 41 ans, soit 20 à 25 ans avant l'âge d'apparition du cancer colorectal sporadique [24].

Dans le syndrome HNPCC, le cancer colique est parfois associé à d'autres tumeurs hépatobiliaire, de l'endomètre, de l'ovaire, mais également de la VES, du poumon, de l'estomac, de l'intestin grêle et du larynx.

Par ordre de fréquence, les TVES sont au 3<sup>ème</sup> rang (5%) après les localisations coliques (63%) et endométriales (9%) et apparaissent à l'âge de 56 ans, soit 5 à 10 ans plus tôt que de coutume. Plusieurs études ont souligné la fréquence d'une association des TVES avec les tumeurs colorectales [23].

De ce fait, il est licite de souligner l'intérêt du dépistage des tumeurs urothéliales chez les patients présentant des antécédents familiaux de cancer entrant dans le cadre du syndrome HNPCC, et la recherche de tumeur colique chez les patients atteints de TVES. [25]

### 8-3. Instabilité des microsatellites et la TVES

Le génome des cellules cancéreuses est instable et cette instabilité résulte en une cascade de mutations survenant sur des séquences nucléotidiques courtes appelées les microsatellites. Les instabilités de ces microsatellites (MSI) ne sont détectées que lorsque de nombreuses cellules sont affectées par le même changement [26].

Le panel de Bethesda a regroupé 5 marqueurs de référence à utiliser pour l'analyse de la MSI, 2 microsatellites mononucléotidiques (BAT25 et BAT26) et 3 microsatellites dinucléotidiques (D2S123, D5S346 et D17S250).

Le statut MSI est défini en fonction du nombre de marqueurs en MSI-High, MSI-low et MSI-stable. La recherche de MSI se fait par PCR (polymerase chain reaction).

Les MSI ont été pour la première fois identifiées dans le syndrome HNPCC. 85 à 90 % des cancers colorectaux des patients HNPCC présentent une MSI, alors que ce n'est le cas que de 10 à 15% des tumeurs colorectaux sporadiques. Un niveau élevé de MSI a été observé dans environ 20 % des TVES [27].

En présence d'une tumeur MSI-H, on peut supposer l'existence d'une mutation germinale. Les critères cliniques d'Amsterdam pour le diagnostic du syndrome HNPCC sont très stricts et en respectant ces critères, seulement 6% des cancers colorectaux sont classés héréditaires. Pourtant, lorsque l'on fait un dépistage systématique pour les MSI de l'ensemble des cancers colorectaux, on trouve au moins 3 à 5 % de tumeur HNPCC supplémentaire. Il est

certain que quelques cancers héréditaires colorectaux ou des TVES sont classés sporadiques à tort et que leur fréquence est nettement sous-estimée.

Lors du diagnostic d'une TVES, il faut toujours effectuer une recherche de MSI qui est positive dans environ 15% des cas. En présence d'un niveau élevé de MSI, il faut évoquer une prédisposition héréditaire au cancer. Le caractère héréditaire est particulièrement suspect lorsque le patient a moins de 60 ans ou qu'il a des antécédents personnels ou familiaux d'autres cancers associés au spectre des tumeurs HNPCC. La recherche d'une mutation germinale complète alors le diagnostic [26].

Dans la littérature, le statut MSI est également un facteur de réponse au traitement complémentaire du cancer colorectal. Certaines équipes utilisent le statut MSI pour décider du bénéfice d'une éventuelle chimiothérapie adjuvante en post-opératoire [1].

### **III. ANATOMOPATHOLOGIE**

Les tumeurs épithéliales papillaires sont de loin les plus nombreuses (80%). Les tumeurs non papillaires sont plus rares, alors que les tumeurs primitives non épithéliales et les tumeurs secondaires sont exceptionnelles.

#### **1. Les tumeurs primitives épithéliales**

Elles naissent à partir de l'urothélium qui revêt la totalité de la voie excrétrice. Les aspects radiologiques et opératoires ainsi que les caractéristiques macroscopiques de ces tumeurs permettent d'en distinguer deux variétés :

### 1-1 . Tumeurs épithéliales papillaires

Ce sont de loin les plus fréquentes. Elles représentent 80% de l'ensemble des TVES, et 90 à 95% des tumeurs primitives épithéliales.

Macroscopiquement, ces tumeurs se caractérisent par un pédicule étroit ou large, et présentent à leur surface des végétations digitiformes plus ou moins déliées.

Au niveau du bassinet, ces tumeurs peuvent être volumineuses, infiltrant et détruisant le parenchyme rénal. Elles peuvent être parfois nécrotiques et de limites imprécises.

Au niveau de l'uretère, la prolifération tumorale exophytique comble la voie excrétrice et se manifeste habituellement par une symptomatologie obstructive.

Il faut souligner que ces tumeurs peuvent être multifocales et sont généralement de bas grade de malignité, mais récidivent avec une grande fréquence (20 à 50%). [28]

### 1-2. Tumeurs épithéliales non papillaires

Elles sont beaucoup moins fréquentes que les précédentes (16.5%). [28]

**Macroscopiquement**, elles se présentent sous forme de nodules saillants dans la lumière de la voie excrétrice ou infiltrant la paroi sans limites précises avec une consistance dure et une taille variable (d'un diamètre habituel de 1 à 2 cm, elles sont parfois beaucoup plus volumineuses). De couleur blanchâtre, ces tumeurs ont une surface qui présente volontiers des ulcérations à bord anfractueux avec un fond bourgeonnant et hémorragique.

**Histologiquement**, on distingue 4 formes :

- **L'épithélioma paramalpighien ou carcinome transitionnel** : la plus fréquente des tumeurs épithéliales non papillaires (9%). Il est constitué de cellules de haut grade de malignité et il est d'évolution constamment infiltrante.
- **L'épithélioma malpighien spino-cellulaire métaplasique ou carcinome épidermoïde** (5.5%) s'observe surtout au niveau du bassinnet sur des foyers de métaplasie épidermoïde isolé ou en association à des tumeurs épithéliales papillaires volontiers infiltrantes. Ces tumeurs sont de mauvais pronostic et elles sont diagnostiquées tardivement. Des antécédents d'infection chronique ou de calculs sont volontiers rapportés.
- **L'adénocarcinome mucosecretant** : il est rare et le plus souvent sous forme de cas isolés. Il est souvent de localisation pyélique, et survient sur un terrain de calculs, d'infection ou d'inflammation chronique. Le diagnostic est porté devant une lésion purement glandulaire.
- **Le carcinome in situ** : macroscopiquement, la muqueuse est inflammatoire sans formation nodulaire individualisable. Le diagnostic est alors histologique. Il est fréquemment associé à des tumeurs papillaires de haut grade et volontiers infiltrantes dont il pourrait être précurseur. Des îlots glandulaires et épidermoïdes peuvent y être associés.

## **2. Les tumeurs primitives non épithéliales**

Elles sont exceptionnelles (1.9%) et représentées essentiellement par des tumeurs mésoenchymateuses bénignes et malignes.

### **2-1. Tumeurs mésoenchymateuses bénignes**

- **Polype fibreux ou fibromyome**: De siège préférentiellement urétéral, cette tumeur se développe en battant de cloche dans la lumière de la voie excrétrice. Histologiquement,

elle est constituée d'un axe conjonctif riche en lacunes vasculaires et revêtu d'un épithélium paramalpighien.

- **Fibrome, myxome, lipomes, léiomyome, schwanome, tumeurs vasculaires**  
(hémangiomes, lymphangiomes)

### 2-2. Tumeurs méenchymateuses malignes

**Les sarcomes** sont tout à fait exceptionnels et de pronostic très sombre.

### 2-3. Tumeurs dysgénétiques

**Tératomes** et tumeurs **mésonephrotiques**.

### 2-4. Pseudotumeurs

**Endométrioses, bilharziome, granulome inflammatoire, et amyloïdose.**

## 3. Les tumeurs secondaires

Ces tumeurs sont très rares (1.6%) et sont essentiellement secondaires aux adénocarcinomes rénaux, aux cancers primitifs gastrique, prostatique, mammaire ou utérine.

Des localisations pyélo-urétérales d'origine lymphomateuse ont également été rapportées. [29]

### 4. Classification

Depuis 1886, date à laquelle NITZE découvrit le cystoscope, plusieurs classifications ont été proposées. Les premières étaient purement descriptives et s'attachaient à définir les grands types de tumeurs urothéliales. Puis avec la progression de la connaissance clinique de ces tumeurs et le développement des moyens thérapeutiques, d'autres classifications à visée pronostique ont vu le jour. C'est ainsi que des paramètres morphologiques tels que le degré de différenciation cellulaire ou grade et le stade d'extension tumorale ont été introduites comme facteurs d'évolutivité et restent à la base des classifications les plus récentes. [25]

Parmi celles-ci, la plus couramment utilisée est la classification TNM adoptée par l'organisation mondiale de la santé (W.N.O), et le comité international contre le cancer (U.I.C.C).

Les données de la biologie moléculaire ont permis ces dernières années de progresser dans la distinction de différents groupes tumoraux et d'élaborer une nouvelle classification reflétant au mieux le potentiel de progression des tumeurs. Ainsi la classification OMS 2004 prend en compte les aspects histologiques et certaines données moléculaires. [29]

#### 4-1. Classification histologique

Les différentes variantes morphologiques peuvent être observées au niveau des TVES, surtout dans les localisations rénales des tumeurs urothéliales.



La classification de l'OMS distingue trois types histologiques de tumeurs urothéliales : les carcinomes à cellules squameuses (6%), les adénocarcinomes (2%), et les carcinomes indifférenciés (moins de 1%). Les associations des différents types histologiques sont possibles : 20% des adénocarcinomes à cellules transitionnelles contiennent des foyers de différenciation squameuse, alors qu'une différenciation glandulaire est présente dans environ 7% des cas. [30]

### 4-2. Stade

L'infiltration tumorale se définit par le franchissement de la membrane basale par la tumeur. La classification TNM (**T** pour tumeur, **N** pour ganglion-node-, **M** pour métastases) a été établie pour définir et individualiser des groupes histopronostiques. La dernière actualisation de cette nomenclature date de 2002, l'OMS 2004 distingue les tumeurs superficielles (pTa), le carcinome in situ (Cis) et les tumeurs infiltrantes (pT1-pT4).

#### ➤ **T : Tumeur primitive**

**Tx** : tumeur non évaluable.

**T0** : Absence de tumeur primitive.

**Ta** : carcinome papillaire non invasive.

**Tis** : carcinome in situ.

**T1** : Carcinome papillaire envahissant le chorion.

**T2** : Carcinome envahissant la musculature.

## Les tumeurs de la voie excrétrice urinaire supérieure : Etude rétrospective

---

**T3** : \***Bassinets et calices** : tumeur dépassant la musculature et atteignant la graisse péripyélique ou le parenchyme rénal.

\* **Urètre** : tumeur dépassant la musculature pour atteindre la graisse péri-urétérale.

**T4** : Tumeur envahissant les organes de voisinage ou la graisse péri-rénale à travers le rein pour les lésions du bassinets.

➤ **N : Ganglions régionaux**

**Nx** : Ganglions non évaluables

**N0** : Absence de métastases ganglionnaires régionales

**N1** : Ganglion unique  $\leq 2$  cm

**N2** : Métastase ganglionnaire unique  $> 2$  cm et  $< 5$  cm ou métastases ganglionnaires multiples  $\leq 5$  cm

**N3** : métastases ganglionnaires  $\geq 5$  cm

➤ **M : Métastases à distance**

**Mx** : Métastases à distance non évaluables

**M0** : Absence de métastases à distance

**M1** : Présence de métastases à distance

## 5. Grade

**Gx** : Pas de renseignements

**G1** : Faible grade de malignité

**G2** : grade de malignité moyen

**G3** : Haut grade de malignité

Il existe une corrélation significative entre le stade tumorale et le grade cellulaire. En effet, 93% des tumeurs de bas grade restent non invasives et 70% des tumeurs de haut grade sont infiltrantes. [30]

## IV. EXTENSION DE LA TUMEUR

### 1. Extension sur la VES

Les tumeurs urothéliales sont caractérisées par leur capacité à se développer de façon synchrone ou métachrone sur plusieurs sites de l'arbre urinaire, et ce d'autant plus que le retard diagnostique est grand.

Cette multifocalité peut atteindre 30% des cas et elle augmente avec le grade et le stade de la tumeur principale. L'atteinte vésicale est également fréquente: il existe une fois sur deux des lésions vésicales associées notamment en périorificiel. [35]

Deux hypothèses ont été proposées pour expliquer ce phénomène.

1-1. Théorie de l'implantation cellulaire : « intraluminal seeding and implantation »  
ou dispersion intraépithélial et/ou intraluminal

## Les tumeurs de la voie excrétrice urinaire supérieure : Etude rétrospective

---

Elle a été proposée par ALBARRAN en 1903. Elle est liée à la migration intraluminaire puis à la greffe de cellules tumorales dans la paroi de l'arbre urinaire, ou à l'expansion intraépithéliale de cellules provenant d'une tumeur primitive.

Plusieurs faits plaident en sa faveur [33]:

- La rareté des récurrences sus-jacentes après exérèse chirurgicale de la tumeur initiale.
- L'essaimage locorégional observé en cas de chirurgie ouvrant la voie excrétrice et plus récemment lors de la néphroscopie à visée diagnostique ou thérapeutique.
- La relative rareté des lésions bilatérales.
- La prédominance des localisations multiples en cas de tumeur papillaire exophytique, fragile et desquamante.
- La fréquence des TVES observées en cas de lésions vésicales récidivantes, périurétrales et réséquées dont le rôle du reflux iatrogène est significatif.

1-2. Théorie multicentrique : Théorie du « field change » ou cancérisation par plaque.

Elle prétend que les agents mutagènes présents dans l'urine sont au contact de l'ensemble de l'urothélium et sont donc capables de susciter le développement de plusieurs clones tumoraux sur plusieurs sites dont l'éclosion n'est pas nécessairement simultanée [1].

Certaines conditions supportent ce concept :

- La fréquence des localisations bilatérales en cas de facteur toxique chimique connu.

- Le nombre de localisations hautes après cysto-prostatectomie, qui est de 6 à 7%. Cette fréquence s'explique par une maladie urothéliale diffuse et non par l'évolution plus lente d'une tumeur mère.

- La fréquence des anomalies histologiques rencontrées en périphérie des tumeurs lors d'études systématiques de pièces de néphro-urétérectomie. L'importance de ces anomalies qui vont de la simple hyperplasie à la dysplasie sévère augmente avec le stade et le grade.

Ces 2 mécanismes sont en fait complémentaires ou associés.

### 2. Extension locorégionale

La fréquence de l'extension « en profondeur » est directement liée à la malignité tumorale. L'envahissement pariétal, nul dans les tumeurs de bas grade est considérable dans celles de grade élevé [31].

Le type d'extension diffère selon la topographie de la tumeur :

➤ L'extension des tumeurs calicielles se fait rapidement vers le parenchyme rénal en raison de la minceur de la couche musculaire et de la contiguïté avec le parenchyme.

➤ Les tumeurs pyéliquies envahissent un peu plus lentement la paroi musculaire qui est plus épaisse qu'au niveau des calices. Elles intéressent ensuite l'adventice, le tissu conjonctivo-graisseux, les éléments lymphatiques et veineux du hile rénal et le parenchyme renal.

➤ L'extension des tumeurs urétérales vers les couches profondes est plus rapide que dans les localisations pyéliquies du fait de la minceur de la paroi urétérale. Les couches musculaires et adventitielles sont vite dépassées et La tumeur gagne alors le tissu cellulo-adipeux rétro-péritonéal et peut adhérer aux organes de voisinage : branches du plexus lombaire, veine cave inférieure, vaisseaux iliaques, vessie, rectum,...

### **3. Extension lymphatique [32]**

L'extension ganglionnaire est fréquente, précoce et directement liée au grade et au stade de la tumeur. Elle est présente dans 30% des tumeurs infiltrantes et dans 55% des cas dès qu'il existe une extension en dehors de la paroi urinaire.

Les premiers relais lymphatiques envahis dépendent du siège de la tumeur : ganglions hypogastriques, latéro-aortiques, retrocaves, et ceux du pédicule rénal.

L'extension se poursuit le long des gros vaisseaux prévertébraux vers le canal thoracique, le médiastin, les ganglions latérocaves, inter-aorticocaves et lombo-aortiques.

### **4. Extension métastatique à distance**

Notée dans 50 à 60% des cas lors de l'évolution de la maladie et est observée dans les tumeurs du haut grade.

Les localisations les plus fréquentes sont osseuses (rachis, bassin...), pulmonaires (25%) puis hépatiques (20%). Des localisations plus inhabituelles (crâne, encéphale, adénopathie cervicale...) ou multiples ne sont pas rares. [34]

## V. ETUDE CLINIQUE

### 1. Circonstances de découverte

#### 1-1. Hématurie

Constitue le signe clinique révélateur majeur de la maladie. Elle est retrouvée dans 80% des observations dans les séries publiées de MICHEL [12] et BISERTE [35]. Dans les rapports de DJOKIC [36], l'hématurie était présente dans 83% des cas.

Elle est généralement totale, parfois terminale pour les tumeurs du bas uretère ou des tumeurs prolabées dans l'orifice urétéral ou en raison de lésions vésicales associées. Elle est indolore et souvent abondante pouvant déterminer dans certains cas un état de choc hémorragique voir une rétention aigue d'urine. Parfois, elle peut être minime et uniquement microscopique. Elle est habituellement permanente ou intermittente avec des rémissions parfois très longues.

Dans notre série, elle est présente dans 83% des cas.

Auteurs	Année	Fréquence(%)
Michel(12)	1995	80
Biserte(35)	1996	80
Arthur(37)	2000	72
Djokic(36)	2001	83
Benchekroun(11)	2001	66
Notre série	2009	83

**Tableau V:** Fréquence de l'hématurie selon les séries

## Les tumeurs de la voie excrétrice urinaire supérieure : Etude rétrospective

---

### 1-2. Douleur

Second symptôme après l'hématurie, présente dans 30% des cas pour Michel [12], et chez 60% des patients dans la série de DJOKIV [36]. La douleur peut être due à :

- un caillottage de la voie excrétrice ou une obstruction par la tumeur elle-même. La douleur est à type de pesanteur ou de tension du flanc, permanente ou intermittente, rarement on peut avoir des coliques néphrétiques.
- une extension locorégionale de la tumeur.

Dans notre série, la douleur lombaire était présente chez 13 malades et elle a été associée à des coliques néphrétiques dans 7 ca

Auteurs	Année	Fréquence(%)
Michel(12)	1995	30
Djokic(136)	2001	60
Benckroun(11)	2001	50
Notre série	2009	53

**Tableau VI:** Fréquence de la douleur selon les séries.

### 1-3. Infection urinaire

Elle peut être asymptomatique, ou associée à des troubles mictionnels (17% des cas dans notre série), ou parfois à des signes généraux tels que des poussées fébriles.

La confirmation doit être bactériologique (l'ECBU fait chez 12 de nos patients, a révélé une leucocyturie à E. coli dans 2 cas).



### 1-4. Autres

Au stade métastatique, une AEG, un amaigrissement, une anorexie et des douleurs osseuses sont régulièrement observées.

## 2. Examen clinique

### 2-1. Gros rein

Il s'agit le plus souvent d'un gros rein hydronéphrotique plus qu'un gros rein tumoral. Dans notre série, un rein palpable a été noté chez 11 malades (61%).

### 2-2. Atteinte de l'état général

Le retentissement de l'état général est apprécié par la recherche des signes classiques : asthénie, anorexie, amaigrissement.

Une altération clinique de l'état général était présente dans 8 cas dans notre série (44%).

## 3. Métastases lors du premier examen

Elles sont rares, de l'ordre de 2% et leur mise en évidence est clinique ou radiologique [12]. Dans notre série, nous n'avons noté aucun cas.

## VI. LES EXAMENS PARACLINIQUES

### 1. Imagerie

#### 1-1. Urographie intraveineuse (UIV)

L'UIV a été pour longtemps l'examen de référence dans le diagnostic des TVEUS grâce à son exploration exhaustive de la totalité de la VES, son excellente résolution spatiale et sa bonne spécificité et sensibilité pour les TVES. Néanmoins, cet examen trouve ses limites en cas de rein muet, l'impossibilité de préciser l'extension tumorale locorégionale ou à distance. Cet examen est actuellement supplanté par l'uroscanner qui permet de faire le diagnostic positif, de préciser l'extension locorégionale et à distance. [38]

##### a) Technique

L'examen doit comporter une injection d'une quantité suffisante (2,5 ml/kg) de produit de contraste à faible osmolarité, afin de limiter sa dilution par un effet de diurèse osmotique. On pratique des clichés sous compression urétérale pour améliorer le remplissage des cavités en amont et des clichés en décompression qui permettent une visualisation plus complète des uretères. Les images élémentaires à rechercher sont des lacunes, des sténoses ou des irrégularités de la voie excrétrice.

##### b) Sémiologie

###### ➤ Lacunes

Elles sont classiquement observées en cas de tumeurs papillaires superficielles et sont fixes sur l'ensemble des clichés. Elles sont uniques ou multiples, de localisation le plus souvent pyélique, avec des contours irréguliers, déchiquetés ou à bord frangés, anfractueux. La base d'implantation pariétale est plus ou moins large et parfois seulement visible en multipliant les incidences. [39]

**La localisation urétérale** s'accompagne d'une dilatation sous-jacente en « entonnoir » caractéristique (signe de Bergman). Dans les formes plus évoluées, la tumeur peut prendre un caractère obstructif, avec dilatation d'amont puis hydronéphrose.

**Les localisations calicielles** peuvent donner la même sémiologie avec également des aspects d'amputation calicielle ou encore de « calice fantôme ». En cas d'une volumineuse lésion pyélocalicielle envahissant le parenchyme rénal, il est difficile de la différencier d'une tumeur rénale et elle peut être responsable d'un rein muet.

Le diagnostic différentiel d'une lacune se fait essentiellement avec :

- \* les empreintes extrinsèques surtout vasculaires,
- \* calcul radiotransparent de tonalité homogène à limites nettes et régulière avec un spasme inflammatoire sous-jacent en cas de localisation urétérale, seul le scanner peut vraiment trancher entre les deux,
- \* caillot sanguin qui donne une image de lacune tubulée, mobile et pouvant entraîner un syndrome obstructif,
- \* urétérite kystique: multiples lacunes de très petites taille et très uniformes.

### ➤ Sténoses

Les sténoses de la voie excrétrice sont surtout le fait des tumeurs infiltrantes. Elles peuvent être uniques ou multiples mais toujours fixes et en général localisées, permettant ainsi de les distinguer du péristaltisme urétéral physiologique. Elles sont le plus souvent courtes, plus ou moins circonférentielles et excentrées. Les sténoses tumorales sont parfois moins faciles à détecter et peuvent donner lieu à des modifications très discrètes de la paroi de la voie excrétrice alors qu'il peut exister un épaississement tumoral important de la paroi

et même une infiltration du rein ou de la graisse périurétérale, ne pouvant être appréciée sur les clichés d'UIV [40].

De la même façon qu'une image lacunaire n'est pas toujours spécifique de tumeur urothéliale, un aspect de sténose de la voie excrétrice impose une exploration tomodensitométrique afin de déterminer sa nature.

### 1-2.L'urétéropyélographie rétrograde (UPR)

L'urétéropyélographie rétrograde (UPR) présente aujourd'hui un intérêt limité en raison du développement du scanner et de l'urétéroscopie souple. Elle trouvait sa place en cas de rein muet ou des images imprécises à l'UIV.

L'urétéropyélographie peut être réalisée au cours d'une endoscopie, voire au décours, après mise en place d'une sonde urétérale autorisant des clichés de meilleure qualité ainsi que la réalisation plus facile d'incidences multiples. Une image d'amputation ou une lacune évoqueront le diagnostic de TVES. Un lavage pour étude cytologique peut être associé. [7, 38]

### 1-3.L'échographie

L'intérêt de l'échographie dans l'étude des lésions développées au niveau du haut appareil urinaire est limité, en particulier pour les portions lombaire et pelvienne haute de l'uretère. La sensibilité de cet examen en matière de TVEUS est faible : 41%, et elle est beaucoup moins performante que la TDM dans le bilan d'extension des tumeurs infiltrantes.

La détection de la lésion dépend de sa taille, de sa localisation et surtout d'une éventuelle dilatation des cavités qui facilite grandement son repérage. Ainsi en cas de dilatation des voies excrétrices, la lésion apparaît comme une zone tissulaire échogène contrastant avec la dilatation hypoéchogène.

Les principales indications sont l'exploration d'un rein non fonctionnel, une lacune de la VES de caractère atypique pour éliminer le diagnostic d'un calcul radiotransparent (image hyperéchogène avec cône d'ombre postérieur), une analyse des obstacles de la jonction urétéro-vésicale et dans le cadre du bilan d'une hématurie.

Dans notre série l'échographie a permis de mettre en évidence une TVEUS dans 22% des cas. [38]

### 1-4. L'uroscanner

Le scanner permet une exploration complète du haut appareil urinaire, avec étude mixte de la lumière et de la paroi des voies urinaires. La TDM permet aussi de faire un bilan d'extension locorégionale et métastatique. [38]

Les scanners d'ancienne génération avaient des performances médiocres pour la détection des TVES, surtout celles de petite taille, superficielles ou de localisation caliciale. Ainsi, la fiabilité de la TDM dans la détection des TVES est de 60% dans l'étude de McCOY [42], 64% dans la série de Palou [31] et 72% dans celle de BRETTEAU [43].

L'acquisition hélicoïdale permet aujourd'hui une analyse fine des voies excrétrices avec une excellente résolution spatiale ce qui a permis d'améliorer sa fiabilité dans la détection des TVES. Ainsi, presque 100 % des tumeurs du haut appareil urinaire peuvent ont été détectées dans l'étude de LANG et al ou TSILI et al. [44-45]

## Les tumeurs de la voie excrétrice urinaire supérieure : Etude rétrospective

---

Série	Année	Sensibilité
McCOY(42)	1991	60
BRETTEAU(48)	1994	72
PALOU(31)	1999	64
LANG(44)	2002	100
COWAN(40)	2007	98
TSILI(45)	2007	100
Notre série	2009	56

**Tableau VII:** sensibilité de l'uroscanner dans la détection des TVES selon les séries.

### a) Protocoles d'examen

#### ➤ **Protocoles classiques ou triphasique**

Ce protocole comporte en général une étude sans injection de produit de contraste puis une étude aux temps cortico-médullaire (40 sec après injection), tubulo-interstitielle ou phase néphrographique (90 à 120 sec après IV), et enfin une acquisition au temps excrétoire (4 à 8 min après injection) [46].

Le rôle essentiel de l'étude sans injection est de mettre en évidence des calculs pouvant surtout, s'ils sont radiotransparents, poser un problème de diagnostic différentiel avec une tumeur mais aussi de contribuer à la caractérisation d'une masse en quantifiant la prise de contraste.

On administre ensuite 100 à 150 ml de produit de contraste non ionique (300 mg d'iode/ml) avec un débit entre 2 et 4 ml/s. L'acquisition au temps artériel permet surtout de diagnostiquer une anomalie vasculaire.

Au cours de la phase néphrographique, le rehaussement du parenchyme rénal est homogène et la détection d'une tumeur infiltrant le parenchyme est alors optimale. Ce temps est également performant pour juger de l'extension locorégionale et à distance.

Le temps excrétoire est fondamental et permet une opacification la plus complète possible de l'appareil collecteur.

### ➤ **Protocole avec « split-bolus »**

Ce protocole d'uroscanner inclut une injection biphasique de produit de contraste en deux bolus de 80 ml et de 60 ml successivement séparés d'un délai de 6 min. il permet d'obtenir des acquisitions similaires à celles du protocole triphasique avec moins d'exposition au rayonnement [40].

### ➤ **Amélioration de l'opacification de la voie excrétrice**

Différents procédés ont été proposés pour améliorer l'opacification des voies excrétrices, comme une acquisition réalisée en procubitus, une compression abdominale, une hyperhydratation orale, une perfusion intraveineuse de sérum physiologique ou encore une injection de furosémide.

L'hyperdiurèse induite par l'injection intraveineuse de **furosémide** apparaît en revanche comme le moyen le plus efficace. Il doit être injecté immédiatement ou dans les quelques minutes qui précèdent l'injection de produit de contraste avec une dose standard de 20 mg. L'opacification est complète ou quasi complète dans 82,6 % [41].

### b) Sémiologie radiologique

#### ➤ **Diagnostic positif**

##### ▪ Tumeurs végétantes

Elles s'identifient sous la forme d'un épaissement pariétal ou d'une masse endoluminale uniques ou multiple et de taille variable. Elles sont plus facilement visibles au niveau du bassinet ou lorsque les cavités sont dilatées, dans les localisations urétérales ou calicielles [45]. La tumeur se présente alors sous la forme d'une lacune d'aspect sessile, unique ou multiple, ou de sténose. Un grand nombre des plus petites lésions bourgeonnantes n'est détecté que grâce à une analyse attentive des coupes axiales avec un fenêtrage suffisamment large. [45]

D'autres aspects plus frustes sont possibles, comme de simples irrégularités pyélocalicielles, un épaissement pariétal urétéral focal ou diffus ou encore une obstruction caliciale focale. Elles imposent, là encore, une analyse attentive, avec la meilleure résolution spatiale possible. Les tumeurs bourgeonnantes présentent un rehaussement typiquement moins important que les tumeurs rénales. Des remaniements nécrotiques sont fréquents lorsque les tumeurs sont volumineuses, entraînant alors une prise de contraste hétérogène de ces lésions.

La densité spontanée des tumeurs urothéliales est comprise en général entre **5 et 30 UH** ce qui permet alors de lever un doute diagnostique avec un calcul, même radiotransparent, qui présente une densité nettement supérieure (> **200 UH**). Il ne faut pas, en revanche, se méprendre devant des calcifications tumorales, bien que rares, présentes dans environ **2 %** des cas.

Le scanner reste insuffisant pour la détection de certains remaniements de la muqueuse urothéliale sans composante exophytique comme par exemple les carcinomes in situ. Seule l'endoscopie avec biopsie permet alors de faire le diagnostic. [40]



- Tumeurs infiltrantes

Elles se présentent sous forme d'un épaissement pariétal irrégulier, plus ou moins circonférentiel pouvant être obstructive gênant l'excrétion. Dans ces cas, au maximum l'infiltration massive du parenchyme rénal entraîne un rein muet. Les lésions infiltrantes du bassinet peuvent infiltrer la graisse du sinus puis le parenchyme rénal avec un infiltrat tissulaire hypodense respectant les contours du rein. [40]

- Diagnostic d'extension locorégionale

L'évaluation de la stadification au scanner a énormément bénéficié des avancés technologiques des scanners multibarrettes (efficacité dans la stadification de 87,8 %. Le stade reste néanmoins toujours sous-évalué au scanner en cas d'extension microscopique et risque d'être surévalué en présence de remaniements inflammatoires associés à la tumeur. [39]

**Devant une localisation urétérale**, la distinction entre une lésion Ta, T1 ou T2 n'est pas possible. En revanche, un épaissement de la paroi urétérale avec infiltration de la graisse périurétérale est assez suggestif d'extension extramusculaire T3 mais n'est pas spécifique. Un simple œdème de la paroi et de la graisse périurétérale par exemple après migration lithiasique peut revêtir le même aspect.

**L'extension des tumeurs de localisation pyélocalicielle** qui se fait vers le sinus et le tissu rénal est bien étudiée au temps néphrographique dont le rehaussement tumoral est moindre que le tissu rénal sain. La sensibilité et la spécificité du scanner pour mettre en évidence une telle infiltration tumorale sont alors respectivement de 64 % et 89 %.

### ➤ Diagnostic d'extension ganglionnaire et métastatique

Le scanner est très performant pour l'étude de l'extension ganglionnaire des tumeurs épithéliales du haut appareil urinaire. Sa sensibilité et sa spécificité sont respectivement de 87,5 % et 98 % [36]. Les sites intéressés par cette extension sont différents en fonction de la localisation tumorale.

À droite, pour les tumeurs pyéliquies, sont recherchées des adénopathies du hile rénal droit, latérocaves et rétrocaves. Les adénopathies des tumeurs des deux tiers supérieurs de l'uretère droit sont rétrocaves et interaorticocaves.

À gauche, pour les tumeurs pyéliquies, sont recherchées des adénopathies du hile rénal gauche et latéroaortiques. Les adénopathies des tumeurs des deux tiers supérieurs de l'uretère gauche sont latéroaortiques.

Les tumeurs urétérales inférieures entraînent un envahissement ganglionnaire en règle en dessous de la bifurcation aortique. [32]

Les limites du scanner concernent les invasions ganglionnaires microscopiques qui ne peuvent être décelées, les ganglions restant de taille et d'architecture conservées.

Le scanner permet une bonne évaluation de l'extension métastatique qui doit comprendre une analyse approfondie des sites préférentiels de localisations secondaires, à savoir le poumon, l'os et le foie qui ne présentent pas de spécificité particulière par rapport à des métastases d'autres tumeurs primitives.

### c) Diagnostic différentiel

Le diagnostic de lithiase, de caillot sanguin est le plus souvent évident en TDM en raison du retentissement tumoral évident sur les différentes phases. Seul le polype fibreux, lésion exceptionnelle et bénigne peut poser un problème diagnostique.

Le diagnostic peut être plus difficile en cas d'épaississement pariétal ou encore avec des calcifications minimales qui peuvent aussi bien se voir dans les tumeurs urothéliales que dans une urétérite incrustante. [36]

### 1-5. Imagerie par résonance magnétique (IRM)

Les performances de l'IRM restent inférieures au scanner dans la détection des tumeurs urothéliales en raison d'une résolution spatiale inférieure. Elle facilite le diagnostic en cas de rein muet ou d'importante dilatation pyélocalicielle ne permettant pas une concentration optimale de produit de contraste. Cependant elle ne permet pas de faire, de façon formelle, la part entre une tumeur et un calcul ou un caillot et ne donne pas de renseignements sur la fonction rénale [47].

Les coupes coronales en T1 permettent, au cours d'une apnée, l'acquisition d'un volume contenant l'ensemble de la voie excrétrice. Les séquences en pondération T2 présentent l'avantage d'un très bon contraste spontané entre d'une part la lumière de la voie excrétrice de signal liquidien et d'autre part la paroi et les structures tissulaires [48]. Une hyperdiurèse induite par une injection de furosémide améliore le remplissage des cavités excrétrices.

La sémiologie est comparable à celle de l'UIV sur les séquences T2. La tumeur présente un signal proche de celui du parenchyme rénal avec une prise de contraste lésionnelle, qui permet de confirmer le caractère tissulaire tumoral de la lésion. Une acquisition avec contraste au temps tubulaire permet d'évaluer l'extension tumorale intrarénale d'une lésion pyélocalicielle infiltrante. Et de la même façon que le scanner, une extension périurétérale peut être mise en évidence par cet examen. [48]

## 2. PROCEDES ENDOSCOPIQUES

Le diagnostic des TVES a bénéficié des progrès de l'endo-urologie. Les premiers cas ont été rapportés par HUFFMAN en 1985 et par STREEN en 1986.

L'exploration endoscopique n'étant pas un geste facile, elle doit être utilisée avec précaution au niveau du haut appareil urinaire avec des indications bien précises [28]:

- lorsque le bilan radiologique et cytologique n'a pas prouvé le caractère tumoral d'une lésion de la VES.
- En cas d'une hématurie d'origine rénale inexplicée.

### 2-1. Cystoscopie

Complément indispensable et systématique de l'UIV, la cystoscopie précède l'urétéropyélographie rétrograde. Elle présente des intérêts multiples [52]:

- vérifier en période hématurique l'unilatéralité du saignement.
- visualiser une tumeur du bas uretère accouchée par le méat, et de greffes vésicales éventuelles.
- réaliser un cathétérisme urétéral en vue d'une étude cytologique après lavage.
- dépister précocement une récurrence dans le cadre de la surveillance des patients opérés pour une TVES.

Dans notre étude, elle a montré une tumeur accouchée par l'orifice urétéral dans 8 cas, et a permis la découverte de récurrences vésicales après NUT dans 3 cas.

### 2-2. L'urétéropyéloscopie

Elle permet un diagnostic lésionnel précis et la réalisation d'un prélèvement histologique éventuellement complétée par l'exérèse de la tumeur.

Dans l'expérience de KUMON et BAGLEY, L'exploration endoscopique par voie rétrograde a permis de reconnaître et de traiter des lésions du haut appareil urinaire respectivement dans 75% et 87%. [49, 50]

Elle s'est révélée moins efficace dans l'expérience de DUBERNARD, pour qui l'exploration n'a pu être réalisée avec succès que dans 33% des cas. Ceci est expliqué par le fait que le moindre saignement complique le geste et dégrade la visibilité. [51]

En effet, avec les appareils souples, la visibilité est quasi nulle dès que les urines sont hématuriques. Avec les appareils rigides, la visibilité est meilleure mais ces instruments ne permettent d'explorer que le bassinet et parfois le calice supérieur.

La miniaturisation de l'instrumentation et le développement d'endoscope avec amplitude de déflexion maximale (270°) permet actuellement d'explorer plus de 98% des cavités pyélocalicielles. L'exploration de l'uretère se fera toujours à la descente de l'endoscope (rétrograde) en cas d'utilisation d'un urétéronéphroscope souple et par voie antérograde s'il s'agit d'un urétéroscope rigide.

L'urétéronéphroscopie souple permet de faire des biopsies des lésions pour déterminer le grade tumoral sans pouvoir pour autant déterminer le degré d'infiltration pariétale vu la taille des biopsies.

La spécificité des biopsies pour le diagnostic des tumeurs urothéliales est de 75 à 92%. [52]

### 3. Procédés cytologiques

#### 3-1. cytologie urinaire

Elle permet de récupérer les cellules provenant de la desquamation de la muqueuse des voies excrétrices. Elle permet surtout de façon simple et non invasive la surveillance des tumeurs urothéliales de la vessie ou du haut appareil urinaire après traitement pour diagnostiquer une récurrence.

Les prélèvements sont réalisés sur des urines mictionnelles ou d'un lavage vésical, mais également à partir des urines rénales récupérées au cours d'une endoscopie.

Le matériel cellulaire peut aussi être prélevé par voie percutanée lors d'une pyélographie antérograde mais le risque de dissémination sur le trajet pariétal n'est sûrement pas négligeable. Une étude cytologique est possible par ponction-aspiration à l'aiguille fine sous contrôle échographique ou tomodensitométrique directement en cas de volumineuse masse tumorale [58].

Les cellules sont fixées, colorées et observées au microscope optique et les résultats sont établis en fonction de la classification de Papanicolaou [1]

**Classe I** : cellules normales

**Classe II** : atypies cellulaires non tumorales

**Classe III** : atypies d'origine tumorale ou inflammatoire

**Classe IV** : présence de cellules malignes

**Classe V** : toutes les cellules sont malignes

La fiabilité de la cytologie varie en fonction de la méthode de prélèvement : 35 à 60% de diagnostic exact pour l'urine vésicale, 65 à 78% lors du cathétérisme sélectif. [53]

## Les tumeurs de la voie excrétrice urinaire supérieure : Etude rétrospective

---

Les différences observées dans la littérature sont liées en partie au grade des tumeurs étudiées. En effet, la cytologie urinaire est le plus souvent positive dans les tumeurs de grade élevé : 85 à 100% des cas pour un grade 2 ou 3 (ASSIMOS [53], BISERTE [35]) alors que cette sensibilité est beaucoup plus basse en cas de lésion tumorale de bas grade : 10 à 40% [53]. Ceci a été confirmé par l'étude de BAGLEY [7] qui a trouvé une cytologie positive dans 33% des tumeurs de grade I, 71% des tumeurs de grade II et 100% des tumeurs de grade III.

Fait important, une cytologie négative n'élimine pas formellement la possibilité d'une TVES et n'exclut pas la réalisation d'autres investigations si le doute persiste. L'existence d'une cytologie positive couplée avec une lacune radiotransparente de la VES est un argument majeur en faveur du diagnostic [1]. De même, l'association d'une cytologie positive à une urographie intraveineuse normale impose une surveillance très régulière.

Il faut espérer que l'amélioration des techniques affinera les résultats de cette méthode simple dont l'intérêt apparaît en définitive double :

- Appoint diagnostique lors d'une hématurie,
- Moyen simple, bien qu'insuffisant de surveillance des malades opérés.

### 3-2. Brossage de la voie excrétrice

La technique du brossage utilisée dans l'exploration endobronchique en pneumologie a été adaptée au diagnostic des lacunes radio-transparentes du haut appareil urinaire en 1973 par MAZEMAN. [9]

Après mise en place d'une sonde urétérale ou d'un canal opératoire percutané, un guide métallique muni d'une petite brosse à son extrémité distale est introduit et mobilisé vigoureusement après avoir positionné la brosse en regard de la lésion, sous contrôle scopique.

## Les tumeurs de la voie excrétrice urinaire supérieure : Etude rétrospective

---

Les prélèvements obtenus par lavage et brossage à l'aide d'une solution salée isotonique sont adressés pour étude histologique. La fiabilité de la méthode est bonne (78 à 100%) [53] et les résultats dépendent surtout de la qualité des fragments prélevés.

Des complications peuvent toutefois survenir : douleurs transitoires, petites hématuries, rarement infections sévères ou hémorragies importantes justifiant une exploration chirurgicale.

Ses indications sont donc limitées :

- Tumeur d'aspect malin sur rein unique avec cytologie négative.
- Discordance entre un aspect morphologique rassurant et une cytologie positive avec cellule de grade élevé.

### **4. Examens biologiques**

#### **4-1. Examen cytobactériologique des urines**

Il est d'indication systématique, et il permet d'objectiver une infection urinaire et d'orienter le traitement médical grâce à l'antibiogramme.

#### **4-2. Fonction rénale**

L'exploration de la fonction rénale est d'indication systématique permettant le diagnostic d'une éventuelle insuffisance rénale.



### 4-3. Bilan hydro-électrolytique

Toute perturbation du BHE doit être corrigée en pré-opératoire.

### 4-4. Vitesse de sédimentation

Examen de routine, non spécifique et témoin précieux de l'inflammation, elle est presque toujours accélérée.

### 4-4. Numération formule sanguine (NFS)

Elle permet de diagnostiquer et de quantifier une anémie, pouvant s'expliquer par la spoliation sanguine chronique due à l'hématurie et/ou à l'inflammation.

La NFS peut orienter vers une infection devant un taux élevé de polynucléaires neutrophiles sans préjuger de son siège.

## VII. TRAITEMENT

### 1. Traitement chirurgical

#### 1-1. Chirurgie radicale

##### 1-1-1. Néphro-urétérectomie totale élargie à ciel ouvert

Depuis qu'elle a été établie par KIMBAL et FERRIS en 1934, la NUTE constitue la technique de référence pour le traitement des TVES. Elle consiste en l'exérèse en bloc du rein, de toute la voie excrétrice supérieure et de la collerette vésicale. [62]

Deux techniques peuvent être discutées, la néphro-urétérectomie à ciel ouvert (NUO) et la néphro-urétérectomies laparoscopique (NUL).

##### a) La néphro-urétérectomie ouverte classique

Après avoir préparé le malade et l'avoir positionné en décubitus latéral ou en position de lombotomie, l'intervention se déroule en 2 temps.

➤ Premier temps : lombotomie pour néphrectomie et libération de l'uretère lombo-iliaque :

Le choix du type de la lombotomie dépend avant tout des habitudes de chacun. Cependant, il est préférable de choisir une voie antéro-latérale type Fey ou Chevassu car elle comporte un long segment abdominal qui manque aux lombotomies classiques et permet une plus grande dissection vers le bas.

Après incision cutanée, le péritoine est décollé en premier ouvrant ainsi la loge rénale. La néphrectomie est conduite de préférence de haut en bas afin de pédiculiser et de ménager l'uretère. Une ligature première du pédicule rénal (artère puis veine rénale) est effectuée et le rein est alors abaissé progressivement.

Le dégagement de l'uretère doit être très soigneux et il est généralement facile et exsangue. Sa libération peut être réalisée en soulevant la paroi abdominale avec une valve permettant de le poursuivre jusqu'au détroit supérieur et même au-delà de son croisement avec les vaisseaux iliaques. Le rein et l'uretère lombo-iliaque sont repoussés dans la fosse iliaque interne et la lombotomie est fermée sur un drain aspiratif.

- **Second temps : laparotomie ombilico-pubienne pour libération de l'uretère pelvien et méatectomie :**

Classiquement, on devra changer totalement la position du patient vers le décubitus dorsal. La meilleure voie d'abord est l'incision médiane ombilico-pubienne car elle favorise une vision plus nette de l'uretère terminal et permet une exposition correcte de la vessie. Pour des raisons esthétiques, une incision de Pfannestiel peut être préférée.

Le décollement sous péritonéal antéro-latéral est habituellement facile à exécuter. Il doit être poursuivi jusqu'aux vaisseaux iliaques, ouvrant largement la fosse iliaque interne où se logeait le rein qui a été repoussé à la fin du temps précédent. Il est attiré à l'extérieur et maintenu de manière à tendre l'uretère sans le rompre.

La dissection de l'uretère s'étend jusqu'à la vessie, permettant d'exposer sa face latérale et donc d'effectuer le temps vésical qui consiste en l'ablation de la collerette vésicale périméatique. Ce temps inférieur peut être fait de deux manières [69] :

- Ordinairement, l'ablation du méat urétéral est purement préventive. Ainsi, l'intervention est achevée par voie extra vésicale pure : le cône vésical préparé lors de la dissection urétérale est sectionné à 1 ou 2 cm de son sommet et la brèche vésicale est fermée.

## Les tumeurs de la voie excrétrice urinaire supérieure : Etude rétrospective

---

- Plus rarement, en cas de lésions tumorales donnant suite à une greffe vésicale, il est indispensable d'emporter l'orifice urétéral avec une collerette vésicale large. Le temps vésical devient alors une véritable cystectomie partielle.

Dans tous les cas, il faut s'assurer de la perméabilité parfaite du col vésical : sclérose vésicale, adénome (éventualités rares mais à ne pas négliger).

La vessie est alors refermée avec des fils à résorption lente et une sonde vésicale à demeure est laissée jusqu'à ce que la cicatrisation paraisse assez avancée pour en permettre l'ablation.

### **b) Néphrectomie + stripping urétéral**

L'urétérectomie avec suppression de la collerette vésicale périméatique est le temps le plus difficile et le plus long de la néphro-urétérectomie mais en introduisant le stripping urétéral, DELL'AMI a singulièrement simplifié le problème. Cette technique est réalisée en trois temps.

#### **➤ Premier temps opératoire : cystoscopie et montée d'une sonde urétérale**

Il faut garder l'accès à la sonde urétérale car il est souvent nécessaire d'ajuster sa position pendant le deuxième temps opératoire.

#### **➤ Deuxième temps opératoire : La néphrectomie associée à l'urétérectomie des deux tiers supérieurs.**

Au cours de la néphrectomie pratiquée par voie lombaire, l'uretère lombaire est disséqué le plus bas possible jusqu'au détroit supérieur. Il est sectionné au dessus de la sonde et le bout distal est alors amené solidement à la sonde.

La pièce de néphrourétérectomie est enlevée. La sonde est tirée jusqu'au croisement des vaisseaux iliaques quand cela est possible. La lombotomie est alors refermée sur un drain de Redon.

### ➤ Troisième temps opératoire : stripping de l'uretère

Le patient est placé en décubitus dorsal ou en position de lombotomie. La sonde urétérale est tractée sous contrôle de la vue et le toit du méat est réséqué permettant ainsi à l'uretère de sortir complètement de la vessie.

La technique du stripping urétéral lors du temps d'urétérectomie dans la chirurgie des TVES est simple à mettre en œuvre, fiable, économique en temps opératoire et en morbidité pour le patient et elle permet d'éviter la deuxième voie d'abord [63].

### ➤ La « pluck technique »

C'est la résection première l'orifice urétéral par voie transurétrale jusqu'à ce que la graisse périvésicale soit visualisée. La néphro-urétérectomie est réalisée par la suite.

## c) Les complications de la chirurgie ouverte

Le risque de complications commence depuis l'anesthésie et continue pendant toute la durée de l'opération et au-delà dans la période post-opératoire.

### \* Les complications médicales

Représentées par l'embolie gazeuse, les perturbations métaboliques (hypoxie, hypercapnie) et la maladie thrombo-embolique.

### \* Les complications per-opératoires

- Les plaies vasculaires sont des incidents fréquents et elles sont à l'origine de transfusions sanguines en cas de saignements importants. Le mécanisme le plus fréquent étant une section directe involontaire ou après ligature défectueuse. Les vaisseaux les plus fréquemment concernés sont l'artère rénale et l'artère iliaque externe ou leurs branches mais une section de l'artère mésentérique supérieure a été décrite. Il faut donc s'efforcer de pincer le vaisseau responsable le plus rapidement possible car l'hémorragie, le caillotage, et l'aspiration ont vite fait de rendre le champ opératoire méconnaissable.

- Les plaies digestives : peuvent concerner l'intestin, la rate, le pancréas ou encore le diaphragme.

- Thrombose veineuse profonde : L'instauration d'une prophylaxie par anticoagulant doit être basée sur l'évaluation du risque d'une maladie thrombotique pour chaque malade.

- Rupture de l'uretère: L'uretère fragilisé par la tumeur peut se rompre et expose donc au risque de dissémination tumorale. Bien que la rétraction de son bout périphérique soit moindre, il peut être difficile de le retrouver.

- Des complications propre au stripping urétéral :

- rupture de l'uretère ou le lâchage de son amarrage à la sonde. Une courte cystotomie finira alors le stripping.

- échec total de l'invagination, le temps pelvien classique est alors pratiqué. [35]

### \* Les complications post-opératoires

– Retard dans la reprise du transit intestinal et un météorisme abdominal sont souvent observés en raison du décollement péritonéal (iléus réflexe).

– infection de la paroi abdominale.

– complications pariétales à type d'hernies et d'éventrations sur les plaies opératoires ne sont pas fréquentes mais pour réduire au maximum ce risque pariétal, il faut suturer le plan aponévrotique de toutes les incisions.

– L'insuffisance rénale chronique reste un sujet de controverse. Toutefois, elle prend tout son intérêt chez les malades ayant des perturbations antérieures de la fonction rénale. D'où l'importance du contrôle de la fonction rénale en pré-opératoire et son maintien en post-opératoire.

– la mortalité n'est pas négligeable et peut être liée au terrain du malade, à l'âge ou au degré de malignité de la tumeur.

### d) Résultats

**Les récurrences urothéliales** sont fréquentes et précoces. Les risques de récurrences sont plus importants dans les premières années qui suivent l'exérèse de la tumeur primitive : 40% à 1 an, 65% dans les 2 ans, 80% dans les 3 ans. Les récurrences tardives sont plus rares : moins de 8 % après 5 ans (mazeman). [9]

Leur fréquence est liée :

## Les tumeurs de la voie excrétrice urinaire supérieure : Etude rétrospective

---

- Au type histologique de la tumeur primitive : elles sont 7 fois plus nombreuses dans les tumeurs épithéliales papillaires que dans les tumeurs épithéliales non papillaires
- Au nombre des tumeurs primitives : la multiplicité favorise les récurrences : 38% de récurrences dans les tumeurs multiples, 26% dans les tumeurs uniques, et la coexistence d'une tumeur vésicale accroît nettement l'incidence des récurrences (36%).

Au type d'intervention : la NUT avec ablation de la collerette vésicale est l'intervention qui donne le moins de récurrences [9].

**Les récurrences locorégionales** peuvent se développer dans l'atmosphère périrénale ou péri-urétérovésical.

Elles sont plus rares (16%), mais également plus précoces que les récurrences urothéliales : 57% surviennent dans la première année et 76% dans les 2 ans qui suivent l'exérèse de la tumeur.

Leur fréquence est en corrélation avec :

- la topographie de la tumeur initiale : 14% des récurrences locorégionales dans les tumeurs pyélocalicielles et 20% dans les tumeurs de l'uretère. Ces différences s'expliquent probablement par la faiblesse de la paroi urétérale.
- Le grade et le stade de la tumeur primitive : 60% de récurrence locorégionale à 5 ans pour le stade T3 et 70% à 2 ans pour le stade T4. Le type de l'intervention : 3 patients sur 25 (soit 12%) soumis à une NUL laparoscopique ont présenté des récurrences locorégionales (deux rétropéritonéales et une pelvienne avec un recul de 9 mois) (CLAYMAN 4, 8). TOLEY et KEELEY (108) rapportent un cas de récurrence locale sur une série de 18 patients traités par approche laparoscopique transpéritonéale, à un suivi moyen de 18 mois, par contre aucune récurrence locale n'a été notée dans le groupe de patients soumis à la technique standard, et aucune



dissémination sur les sites des trocars ou au niveau de l'incision utilisée pour l'extirpation durant les procédures laparoscopiques n'a été rapporté .

**Les métastases** intéressent par de fréquence décroissante, les adénopathies, l'os, les poumons et le foie.

Elles apparaissent rapidement. En règle, dans les 24 premiers mois mais essentiellement entre le 6<sup>ème</sup> et le 12<sup>ème</sup> mois postopératoire.

En comparant les groupes soumis à une NUL à ceux ayant bénéficié d'une chirurgie ouverte, les auteurs ont retrouvé un taux de métastases similaire : 23% pour MCDUGAL [100] et 13% pour GILL [91].

Les métastases se développent généralement chez les patients présentant une tumeur urothéliale primitive de stade et grade élevé. Pour relier les grades tumoraux et les stades pathologiques du carcinome transitionnel du haut appareil urinaire au développement de la maladie métastatique, les auteurs ont divisé les tumeurs en 3 groupes : un groupe de faible risque de maladie métastatique (G1T1-2, G2T1-2), un groupe à risque moyen (G3T1-2, G4T3-4, G2T3-4) et un groupe à haut risque (G3T3-4, G4T3-4) [100].

### 1-1-2. Néphro-urétérectomie laparoscopique (NUL)

La première NUL pour le traitement de la TVES a été réalisée le 30 mai 1991 par CLAYMAN et collaborateurs.

### a) Technique

#### ➤ Préparation préopératoire et positionnement du malade :

La préparation préopératoire est identique à celle de la NUO. La seule exception est constituée par la nécessité de mettre le patient sous un régime liquidien 24h avant l'acte opératoire et l'administration d'un laxatif la veille. La position du patient varie avec les temps opératoires comme pour la chirurgie classique. [64]

#### ➤ Première étape : La néphrectomie

Trois techniques ont évoluées durant la dernière décade.

#### ▪ **Néphrectomie transpéritonéale**

La partie rénale de la dissection est identique à la néphrectomie totale élargie laparoscopique qui emporte le rein, les ganglions périhilaires et la graisse perihilaire, mais l'uretère reste intact durant la procédure [63]. Cette approche fait appel à cinq trocarts placés comme suit :

- \* en sus ombilical sur la ligne médio-claviculaire,
- \* en sous costal sur la ligne axillaire antérieure,
- \* au niveau de la crête iliaque sur la ligne axillaire antérieur,
- \* à mi-chemin entre l'ombilic et la symphyse pubienne,
- \* en sous costal sur la ligne axillaire postérieure.

Après avoir créé le pneumopéritoine et décollé le colon, la séquence habituelle des événements est comme suit :

- \* l'identification de l'uretère et libération du pole inferieur du rein

## Les tumeurs de la voie excrétrice urinaire supérieure : Etude rétrospective

---

\* Isolement et section du pédicule rénal: l'artère est disséquée en premier puis sectionnée et la veine par la suite (par une agrafeuse vasculaire)

\* Décollement de la loge: la néphrectomie est réalisée en débutant par le pôle inférieur ou interne selon les habitudes techniques. L'uretère est disséqué le plus loin possible.

\* Le clipage des vaisseaux gonadiques.

Une surrenalectomie est réalisée uniquement si la tumeur envahit le pôle supérieur.

### ▪ Néphrectomie rétropéritonéale

La situation rétropéritonéale du rein rend cette approche très appropriée dans la prise en charge des pathologies urologiques et spécifiquement du haut appareil urinaire. En revanche, devant la modification des repères anatomiques et les difficultés de créer un espace de travail suffisant à cause de la graisse rétropéritonéale et de la densité des tissus rétropéritonéaux, cette voie est plus difficile à apprendre et reste très critiquée. [66]

Cette a été décrite récemment par GILL et ABBOU [67]. ABBOU crée un espace rétropéritonéal par dissection digitale alors que GILL utilise un système de ballon monté par un trocart et introduit en rétropéritonéal.

Schématiquement, la NUL rétropéritonéale est réalisée comme suit :

\* Mise en place des trocarts : la technique de GILL reste la technique de référence qui permet, après une incision première sous costale et un décollement digital de l'espace lombaire antérieur, de développer cet espace grâce à un ballon contenant 1 litre de sérum physiologique gonflé dans la loge. Les trocarts sont ensuite disposés (de 3 à 5 trocarts selon les équipes mais l'utilisation de 5 trocarts permet une excellente exposition et un travail aisé pour le chirurgien).

Le premier temps consiste à repérer le muscle psoas en arrière et le suivre en dedans, ouvrir son fascia et on se retrouve alors dans la loge lombaire. Les étapes suivantes sont les mêmes pour la néphrectomie transpéritonéale.

A la fin de cette étape, le rein est abandonné dans sa loge. L'espace rétropéritonéal est alors exsufflé et les trocarts sont retirés. Un drain Redon est laissé en place et les orifices sont refermés.

Le patient est installé en décubitus dorsal, une incision iliaque extra-péritonéale est réalisée ce qui permet d'une part, une dissection chirurgicale complète de l'uretère avec ablation de la collerette vésicale, et d'autre part l'extraction du rein en monobloc avec l'uretère sans ouverture de celui-ci. [66] « La pluck procédure » peut être utilisée pour l'ablation de la collerette vésicale.

- **Néphro-urétérectomie laparoscopique assistée par la main :**

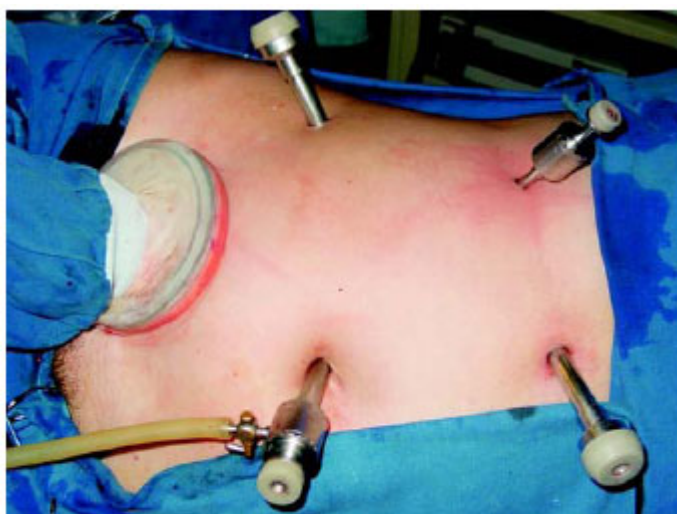Cette technique a été rapportée pour la première fois par l'équipe de WOLF en 1998. Elle allie les avantages de la chirurgie ouverte (simplicité, rapidité, sécurité notamment vasculaire) aux avantages de la laparoscopie pure (suites postopératoires rapides), ce qui lui permet de prendre de plus en plus de place dans la pratique quotidienne de la néphro-urétérectomie.

Le patient est placé en position oblique 60° (position du flanc latéral) sans changement de la position durant toute la procédure. A travers une incision oblique de 7 cm au niveau de la fosse iliaque (incision de GIBSON), l'urétérectomie distal avec résection d'une collerette vésicale est réalisée. L'extrémité de l'uretère distal est doublement ligaturée et refoulée au niveau du rétropéritoine et la vessie est fermée. Ensuite, une péritonéotomie est réalisée en utilisant la même incision. Le matériel assistant la main est alors introduit (pneumo sleeve, handport, l'intromit ou le lapdisc) permettant la réalisation du pneumopéritoine.

## Les tumeurs de la voie excrétrice urinaire supérieure : Etude rétrospective

---

La main intra-abdominale fournit une traction facile et une orientation spéciale durant la dissection du rein et de l'uretère supérieur. Par conséquent, uniquement 2 à 3 trocars sont utilisés durant cette procédure et sont insérés sous guide télescopique aidé par la main intrapéritonéale. Si le chirurgien est droitier, la main gauche est insérée en intra-péritonéal alors que la main droite manipule les instruments. Le colon est descendu, le pédicule rénal identifié en premier, est ligaturé et sectionné, puis le rein et l'uretère distal sont excisés et retirés en bloc à partir de l'incision de GIBSON [66, 68].



*Figure 3 – Position of the trocars.*

**Figure 17** : Appareillage handport au court d'une néphrectomie manuellement assistée.

- Troisième étape : résection de l'uretère distal et de la collerette vésicale périméatique

Trois techniques peuvent être utilisées [64,66] :

- La première technique consiste à réaliser par voie coelioscopique la dissection complète du rein et de l'uretère avec l'excision de la collerette vésicale par l'application d'une

pince mécanique de type endo-GIA. L'extraction du rein en monobloc avec l'uretère se fait alors par une incision abdominale.

- La deuxième technique: l'exérèse de l'uretère et de la collerette vésicale se fait par voie ouverte par incision iliaque extra-péritonéale et qui permet l'extraction de la pièce de la néphro-urétérectomie à la fin de l'intervention
- La troisième technique est la « pluck procedure » ou la resection endoscopique de l'uretère distal et la collerette.

### b) Complications

Les complications de la NUL sont les mêmes que celles de la chirurgie conventionnelle. En plus, des complications techniques sont rapportées à type de douleur scapulaire due au pneumopéritoine, de traumatisme direct des organes abdominaux lors de l'introduction des trocarts ou d'une mauvaise insufflation de CO<sub>2</sub>. [95]

### c) Résultats

Durant la dernière décennie, la laparoscopie est devenue un traitement standard pour une série de pathologies urologiques bénignes mais aussi malignes et ce du fait de l'amélioration de ses techniques et ses résultats postopératoires supérieurs (temps opératoire avoisinant celui de la chirurgie ouverte, pertes sanguine minime, moins de douleur postopératoire, court séjour hospitalier, convalescence plus rapide) [71]. Plusieurs publications prouvent que ces avantages sont également présents lors d'une néphrourérectomie laparoscopique.

Cependant, l'application de la laparoscopie dans la pathologie tumorale a toujours soulevé des inquiétudes concernant surtout le risque possible de dissémination tumorale et la récurrence locale. Le tableau ci-dessous résume une comparaison entre la NUL et NUO réalisées

## Les tumeurs de la voie excrétrice urinaire supérieure : Etude rétrospective

pour le traitement des TVES qui ne montre pas d'avantage de la chirurgie ouverte sur la laparoscopie [59, 60, 61].

Série	NUL/NUO	Récidive Locale (%)	Metastases à Distance (%)	Survie à moyen terme (2ans)
Shalhav (73)	13/13	15,3/0	15,3/23	77/69
McNeill (74)	25/42	8/15,4	28/18	74/68
Kawauchi (75)	34/34	0/0	6/9	-
Klinger (76)	19/15	5,3/6,6	10,5/6,6	94,7/93,7
Rassweiler (77)	23/21	0/4,8	17,4/28,5	89/63
Bariol (78)	26/42	4/15	28/18	-
Tsujihata (79)	25/24	-	0/8	-
Manabe (60)	58/166	2/1	17,2/19,9	85,2/87

**Tableau** : résultats des séries comparant la NUL avec la NUO

Cependant, le nombre d'études publiées qui comparent les résultats de la NUO à celles de la NUL pour le traitement des TVES restent limité. Elles sont toutes des études rétrospectives où la NUL a été réalisées pour les tumeurs superficielles et, à part quelques observations, la durée de surveillance n'a pas dépassé 2 ans. [61]

Par consequence, nous ne pouvons pas tirer des conclusions formelles concernant la comparaison des résultats carcinologiques de la NUO et la NUL dans le traitement des TVES.

La plupart des équipes considèrent les TVES invasives (T3 T4 et/ou N+/M+), de grande taille ou multifocales comme des contre indications à la NUL qui trouve son indication

pour les tumeurs localisées, superficielles et de bas grade avec nécessité d'une surveillance rigoureuse en post-opératoire. [1]

### 1-1-3. place du curage ganglionnaire

Les patients ayant une TVES avec envahissement nodulaire lymphatique ont généralement un mauvais pronostic et une survie médiocre. Pour améliorer cette survie, un curage ganglionnaire en complément de la NUT sera réalisée, mais les mauvais résultats obtenus ont laissé conclure qu'il s'agissait d'un geste inefficace sans impact sur la survie des malades, et que tous les patients présentant un envahissement ganglionnaire d'un carcinome transitionnel urétéral développeront des métastases à distance en postopératoire.

Da ce fait, la lymphadenectomie régionale n'est pas recommandée lors du traitement des TVES. Elle fournit uniquement des informations concernant le pronostic de l'affection sans avantage thérapeutique [70].

### 1-2. Traitements conservateurs

Il est indiqué dans deux situations :

- **De principe** : pour des tumeurs de taille inférieure à 3 cm, pédiculée avec une base n'excédant pas 1 cm, de faible grade et non infiltrante. (grade < 3 et de stade T1 ou T2N0M0), mais il n'existe pas de consensus là-dessus.
- **De nécessité** : en cas de tumeurs bilatérales d'emblée, de tumeurs sur rein anatomiquement ou fonctionnellement solitaire, d'insuffisance rénale, de l'existence d'une tare médicale, ou si le patient refuse la néphrourectomie. Le traitement endoscopique peut être considéré comme méthode palliative chez les patients ayant une maladie métastatique.



### a) chirurgie conservatrice ouverte

Elle demeure le mode de traitement le plus discuté des TVES depuis les travaux de VEST en 1945. Les options chirurgicales conservatrices pour les tumeurs de la voie excrétrice incluent la néphrectomie partielle, la pyélectomie, la pyélotomie avec énucléation ou excision de la tumeur, l'urétérectomie distale ou segmentaire, et l'urétérotomie avec excision de la tumeur [81].

L'urétérectomie segmentaire avec urétéro-urétérostomie est indiquée pour les tumeurs superficielles non invasives (grade 1 et 2) de l'uretère proximal ou moyen qui sont trop larges pour être réséquées ou fulgurées endoscopiquement. Après avoir identifié et mobilisé l'uretère, et localisé la tumeur par palpation, l'uretère est ligaturé à 1 ou 2 cm en amont et en aval de la tumeur. Le segment concerné est alors excisé et envoyé à l'examen histopathologique extemporané pour confirmer le diagnostic et vérifier les bords de résection. Une urétéro-urétérostomie est praticable dans le cas de pertes de substance allant jusqu'à 4 cm après mise en place d'une endoprothèse urétrale [82].

En cas de tumeur pyélique et, ou calicielle, la réalisation d'une chirurgie conservatrice est limitée par la topographie et surtout par la taille de la lésion.

Pour les tumeurs de l'uretère distal, l'urétérectomie distale passant 3 à 4cm au dessus de la tumeur et emporte tout l'uretère sous jacent ainsi que la collerette vésicale. Après un contrôle des bords de résection par un examen histopathologique extemporané, la réimplantation urétérovésicale peut être pratiquée d'une manière refluate ou non. Dans le cas où de longs segments de l'uretère sont à exciser, une substitution urétérale partielle ou totale pourrait être entreprise par l'interposition d'un segment iléal en anastomosant le bout proximal au bassin et le bout distal à la vessie [83].

### b) Traitement endoscopique conservateur : Urétéroscopie thérapeutique

L'avantage principal de l'urétéroscopie est la préservation d'un système clos, ce qui permet de réduire le risque potentiel d'essaimage des cellules tumorales en dehors de l'arbre urinaire

Après avoir installé un guide métallique de sécurité par voie rétrograde jusqu'au système pyélocaliciel, l'urétéroscopie est alors introduit jusqu'à la lésion.

Les tumeurs sessiles peuvent être complètement réséquées par la pince froide et les tumeurs pédiculées par la pince-panier. La base d'implantation est ensuite traitée soit par électrocoagulation ou vaporisation laser holmium YAG [87]. Un drainage urétéral est recommandé après la réalisation de ces différents gestes pour éviter les conséquences d'un œdème postopératoire. [35]

Le matériel qui est prélevé ne permet pas de déterminer de façon constante le stade anatomopathologique ce qui représente un inconvénient. En revanche, le grade est déterminé de façon précise pouvant atteindre 97% des cas [84].

Les complications de l'endoscopie par voie rétrograde sont peu fréquentes, représentées par les sténoses et les fibroses urétérales avec un taux d'incidence rapporté dans la littérature variant de 4 à 14% [1]. Ces sténoses sont en général facilement corrigées par dilatation endoscopique [53, 85]. La perforation de l'uretère ou des cavités pyélocalicielles peut également compliquer ce geste endoscopique, avec une incidence allant de 0 à 10.2% [86].

### c) traitement percutané

Le traitement percutané des TVES comporte l'avantage d'un accès facile à tout le système pyélocaliciel avec des instruments qui permettent une meilleure visualisation, une

résection plus complète et de faire des biopsies profondes. Ceci assure une stadification tumorale plus appropriée. [81]

Sous anesthésie générale, une cystoscopie est réalisée pour éliminer la présence de tumeurs vésicales associées et pour installer un cathéter urétéral. Le patient est ensuite placé en position ventrale et le produit de contraste est injecté doucement à travers le cathéter jusqu'au remplissage et dilatation du système pyélocaliciel. Sous contrôle radiographique ou radioéchographique, une ponction directe du calice atteint est alors réalisée pour créer l'accès percutané.

Le trajet de la ponction est dilaté par cathéter à ballonnet ou par dilateurs rigides séquentiels et une gaine d'Amplatz est ensuite installée. Cette dernière assure un drainage libre du liquide d'irrigation et permet de garder une pression basse dans les cavités excrétrices.

L'inspection complète du système pyélocaliciel est réalisée par un néphroscope rigide ou flexible. Un urétéroscope souple est introduit dans l'uretère par voie antérograde à la recherche d'une tumeur multifocale qui sera résequée minutieusement à l'aide d'un résectoscope classique.

A la fin du geste, une sonde de néphrostomie est mise en place et le patient est revu 3 à 7 jours après, pour une néphroscopie de contrôle à travers le même trajet. Des biopsies supplémentaires de la base d'implantation tumorale et de toute autre lésion suspecte sont faites. [37]

La conduite à tenir dépend du résultat histopathologique de la tumeur résequée et des biopsies ultérieures.

**Pour les tumeurs superficielles (Ta, T1) et de grade I**, une attitude conservatrice est acceptable. Cela est expliqué par le taux des récurrences locales qui est de **17 à 29 %** et qui

restent toujours localisées et superficielles, ainsi qu'une survie de 100 % selon les différentes séries. [88]

**Pour les carcinomes urothéliaux de grade II**, le taux de récurrence varie entre 27 et 40 % et la survie entre 94 et 100 %. Ce taux élevé de récurrence locale après traitement conservateur à ciel ouvert a mené certains à proposer la néphro-urétérectomie pour ces tumeurs même si elles sont superficielles. [89]

**Les tumeurs urothéliales superficielles de grade 3** présentent un comportement imprévisible avec tendance à la récurrence (56%) et à la progression vers une tumeur invasive (47%). [88] La NUT est systématiquement indiquée en complément du traitement endoscopique. La survie spécifique est de 63 % seulement

### ➤ Traitement adjuvant par BCG intrapyélique

Des instillations intrapyéliques de BCG, de mitomycine C ou de thiotépa ont été rapportées dans la littérature dans le but de réduire le taux de récurrence et probablement le taux de progression des TVES traitées par voie endoscopique.

Le BCG est le produit le plus utilisé. Il a été démontré que le BCG réduit le taux de récurrence des tumeurs urothéliales de grade 2 et 3 de 50 % à 23 % et celui des tumeurs de grade 1 de 50 % à 14 % . [88]

Avant la BCG thérapie, l'examen cytbactériologique des urines doit être stérile et une pyélographie est réalisée en premier afin d'éliminer toute extravasation. 81 mg de BCG sont dilués dans 50 ml de sérum salé et perfusés à travers la néphrostomie pendant 1 heure. La pression intrapyélique ne doit pas dépasser 25 cmH<sub>2</sub>O durant toute la perfusion. La néphrostomie est ensuite clampée et le patient est mis en observation pendant 24 heures. La perfusion est arrêtée en cas de douleur ou de fièvre de plus de 38,5 °.

Il faut attendre au moins 2 semaines après la résection avant de débiter les instillations de BCG. [81, 89]

### d) Résultats

Plusieurs études ont comparé la néphrourétérectomie à la chirurgie partielle et ont trouvé que la survie à 5 ans était équivalente dans les deux groupes et dépend surtout du grade et du stade de la tumeur qui est excellente pour les tumeurs superficielles en cas de traitement conservateur. Selon ROUPRET le taux de survie à 5 ans pour les tumeurs superficielles traitées par la NUL, par l'urétéroscopie et par l'abord percutané est de 84%, 80.7% et 80% respectivement [59]. Ce taux de survie descend à 47,3% en cas de tumeur de haut grade ou invasive [59]. Aussi, la survie à 5 ans dépend de l'indication opératoire : taux de survie plus élevé en cas de chirurgie de principe par rapport à celle de nécessité (80% contre 60%). [83]

Comme pour la survie à 5 ans, le risque de récurrence locale est corrélé au stade et au grade de la tumeur initiale qui est plus faible pour les tumeurs pT1 et pT2 (10 et 13%). [36] De la même manière, le risque de récurrence locale est de 11% et de 9% en cas de grade I et II respectivement alors que tous les patients ayant des tumeurs de grade III ont développé une récurrence durant leur suivi [36]. un taux de récurrence locale pouvant atteindre les 60% même pour les tumeurs de grade I a été retrouvé dans la chirurgie rénale ouverte conservatrice. [81]

Ce qui supplante la NUTE au traitement conservateur et exige une surveillance étroite à long terme.

Dans une étude comparative entre néphro-urétérectomie et traitement conservateur percutané des tumeurs de la voie excrétrice, LEE et al ont démontré que le pronostic des tumeurs de haut grade était mauvais quel que soit le type de traitement utilisé. Toutes les études ont montré que les facteurs qui influencent indépendamment la récurrence et la survie

sont le grade et le stade de la tumeur. La récurrence, cependant, n'affecte pas directement la survie globale. [88]

Il faut noter que l'urétéroscopie supplante le traitement percutané qui trouve ses indications en cas d'une volumineuse tumeur, ou les tumeurs localisées au niveau du calice inférieur. L'avènement des nouveaux urétéroscopes flexibles et de petite taille diminue de plus en plus l'utilisation de l'abord percutané. [59]

## 2- Traitement adjuvant

### 1-1. Chimiothérapie

La chimiosensibilité des tumeurs urothéliales est connue au niveau de la vessie, mais les données sur les lésions urétérales et pyélocalicielles sont encore rares.

Différents protocoles de mono ou de polychimiothérapie systémique, le plus souvent à base de cysplatine ont fait l'objet d'études randomisées. Certaines séries récentes soulignent l'efficacité du protocole MVAC : méthotrexate, vinblastine, adriamycine et cysplatine (jusqu'à 70% de réponse) ou CMV : cysplatine, méthotrexate, vinblastine (56% de réponse).

La réponse est surtout partielle avec une survie qui reste très modestement influencée.

Les rémissions observées sont cependant en général de brève durée [90].

Ainsi, MICHEL et BLUTTE [91] rapportent leur expérience avec la chimiothérapie systémique pour le traitement du carcinome transitionnel avancé (envahissement lymphatique, du parenchyme rénal, métastases pulmonaires, hépatiques et osseuses) chez 28 patients en utilisant différents protocoles chimiothérapeutiques : CMV pour 14 patients, MVAC

## Les tumeurs de la voie excrétrice urinaire supérieure : Etude rétrospective

---

pour 8 patients, étopside de cysplatine pour 5 patients, et le cysplatine seul pour un patient. Le taux global des réponses totale ou partielle est de 54% et la régression tumorale a été notée dans 45% des cas.

D'après ces études, les sites métastatiques qui répondent généralement à la thérapie systémique sont par ordre décroissant, le poumon, les nodules lymphatiques et le foie avec une régression complète dans 33% des lésions métastatiques pulmonaires, 27% des envahissements lymphatiques et dans 17% des métastases hépatiques.

Des complications relatives à ces protocoles chimiothérapiques ont été observées (gastro-intestinales à type de nausées et de vomissements, mycosis modéré à sévère, la neurotoxicité, une altération de la fonction rénale).

Le traitement par MVAC a permis d'obtenir des résultats comparables à ceux obtenus dans les tumeurs de la vessie au prix d'une toxicité significative. La NUTE préalable est un facteur limitant les doses de la CTH à base de platine. D'autres parts, la majorité des tumeurs urothéliales affectent des malades de la 6<sup>ème</sup> et 7<sup>ème</sup> décade de vie, âge durant lequel on observe des altérations de la fonction rénale. Une association de carboplatine et paclitaxel a permis d'obtenir des résultats similaires au MVAC avec moins d'effets indésirables. C'est le cas aussi de la gemcitabine seule ou en association avec la cisplatine dans les tumeurs urothéliales. [92]

### **1-2. Radiothérapie**

Les études mentionnant l'utilisation d'une radiothérapie postopératoire sont peu nombreuses et n'ont concerné qu'un petit nombre de patients. Aucune étude n'a comparé de façon prospective et randomisée la chirurgie seule et l'association chirurgie-radiothérapie.

De plus, les principaux paramètres cliniques et histologiques tels le grade et le stade histologique, l'état ganglionnaire et la qualité de l'exérèse chirurgicale sont souvent mal

définis, rendant les conclusions hasardeuses. Il en va de même pour les modalités de la radiothérapie et les délais de suivi.

Bien souvent, La RTH s'adresse à des patients inopérables ou dont la résection chirurgicale n'est pas macroscopiquement complète.

Trois études rétrospectives portant sur des tumeurs de haut grade et/ou localement avancées mais complètement réséquées concluent à un bénéfice de la radiothérapie, du fait d'un faible taux de récurrences locales, de l'ordre de 10%.

en comparant de façon historique chirurgie et chirurgie suivie de radiothérapie sur des populations similaires, rapporte une amélioration sensible du contrôle local dans le groupe de patients traités par radiothérapie mais sans impact sur la survie.

En comparant leurs résultats avec ceux des séries chirurgicales, on conclut que la radiothérapie postopératoire ne semble pas améliorer la survie (survie à 5 ans de 49%) et ne modifie pas l'incidence des métastases.

En conclusion, la radiothérapie prophylactique postopératoire des TVES n'est pas utile, et ne paraît pas indiqué en dehors d'essais prospectifs randomisés difficiles à conduire, du fait de la rareté de l'affection. [\[93, 94\]](#)

## **VIII. SURVEILLANCE DE L'OPERE**

La grande majorité des complications évolutives surviennent rapidement après l'exérèse tumorale, après un délai de 3 ans, elles se font beaucoup plus rares.

Ces constatations mettent en relief la nécessité d'adopter une surveillance stricte qui ne doit pas être interrompue. Les récurrences lointaines, pouvant aller jusqu'à 15 ans.



## Les tumeurs de la voie excrétrice urinaire supérieure : Etude rétrospective

---

Les recommandations de l'OMS 2001 pour le suivi des patients ayant une TVEUS est résumé comme suit [1] :

- Après néphrourectomie radicale :
  - Un interrogatoire et un examen clinique (locorégional et général)
  - Des examens biologiques (créatinémie, urée)
  - Cytologie urinaire et cystoscopie à 3 mois, à 6 mois, puis tous les 6 mois pendant 2 ans, tous les ans ensuite.
  - UIV tous les 2 ans.
  - TDM thoraco-abdominale (si  $\geq$  pT3 et/ou pN+) tous les 6 mois pendant 2 ans, puis une fois par an.
- Après traitement conservateur, une surveillance attentive de l'ensemble de l'urothélium restant doit être rassurée. Le protocole de surveillance comprend :
  - Bilan biologique (créatinémie)
  - Cytologie et cystoscopie à 3 mois, tous les 6 mois pendant 2 ans puis tous les ans par la suite.
  - UIV à 3 mois, tous les 6 mois pendant un an, tous les ans par la suite.

## **IX. PRONOSTIC**

Les principaux facteurs pronostiques identifiés dans les TVES sont l'âge du patient, le grade et le stade TNM. La topographie initiale (les tumeurs de l'uretère sont plus péjoratives que celles du bassinet), le nombre de lésions (unifocal ou multifocal), la présence ou non de tumeur vésicale et le type de la chirurgie sont aussi des facteurs déterminants.

Pour la plupart des auteurs, le grade et le stade sont les meilleurs prédictors de la survie [35], HALL et MUNOZ [8] ont retrouvé un taux de survie à 5 ans pour le carcinome in

## Les tumeurs de la voie excrétrice urinaire supérieure : Etude rétrospective

---

situ des VES de 100% et 95% respectivement, et DJOKIV (29%) rapporte un taux de survie spécifique à 5 ans pour les tumeurs Pt1, pT2 et Pt3 de 78%, 62% et 30% chacune, et pour les tumeurs de grade I à III de 76%, 66%, 33% respectivement.

La présence d'une atteinte ganglionnaire apparaît comme un élément déterminant dans certaines séries.

Autres facteurs peuvent déterminer le pronostic des patients atteints de TVES :

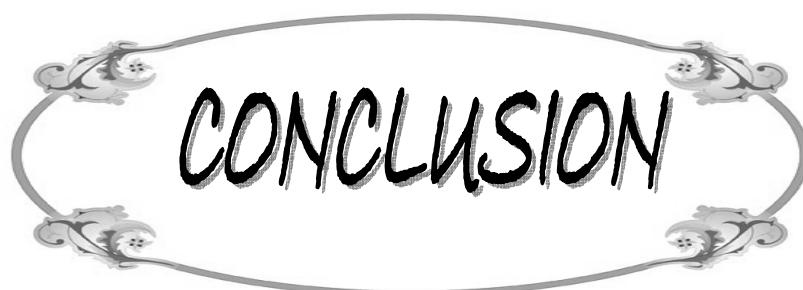
- Le type histologique : le carcinome épidermoïde présente un pronostic plus défavorable que le carcinome transitionnel (68).
- La race : le taux de survie est plus bas chez la population noire, avec un taux de mortalité spécifique annuelle de 7.4% et 4.9% respectivement [97].
- Le sexe : il existe une corrélation entre la survie et le sexe avec une meilleure survie chez l'homme. Le taux de mortalité spécifique annuelle est respectivement de 4.4% et 6.1% [8].
- La présence de marges chirurgicales positives.
- Erreur diagnostique : par négligence de l'exploration de l'appareil urinaire en totalité.
- La présence d'embols vasculaires ou lymphatiques qui influencent l'évolution métastatique de la tumeur [29].

L'évolution des carcinomes urothéliaux repose, de plus en plus, sur la présence de nouveaux marqueurs biologiques. La valeur pronostique des protéines impliquées respectivement dans la régulation du cycle cellulaire (p53 et p27), les mécanismes de l'apoptose (bcl2, survivin), l'adhésion intercellulaire (E-cadherine) ou la prolifération cellulaire (ki67) ont été étudiés dans les carcinomes urothéliaux, principalement de la vessie. Néanmoins, très peu d'articles sont consacrés à l'étude spécifique de la valeur pronostique de ces protéines dans les TVES [1].

## **Les tumeurs de la voie excrétrice urinaire supérieure : Etude rétrospective**

---

Les instabilités microsatellites(MSI) ont été identifiées comme un facteur pronostique pour les patients ayant une TVES invasive de pronostic intermédiaire (T2-T3/N0M0) dont le statut MSI permet de distinguer des patients de bon et de mauvais pronostic. En revanche, la recherche du statut MSI ne présente pas d'intérêt pour les tumeurs très invasives (T4/N+/M+) dont le pronostic est péjoratif d'emblée.



CONCLUSION

## Les tumeurs de la voie excrétrice urinaire supérieure : Etude rétrospective

---

Les tumeurs de la voie excrétrice urinaire supérieure ont bénéficié des progrès de l'imagerie, qui ont permis de réduire la fréquence des tumeurs diagnostiquées tardivement, et l'augmentation du pourcentage de tumeurs découvertes à un stade précoce.

La pierre angulaire du traitement curatif des TVES reste la néphrourétérectomie totale élargie avec résection de la collerette vésicale à ciel ouvert.

La néphro-urétérectomie laparoscopique a été sensiblement associée aux tumeurs de bas risque et n'est pas encore le traitement de référence des TVES invasives.

Le pronostic de ces tumeurs est en fonction du stade et du grade avec un potentiel récidivant et invasif certains. Les récurrences peuvent survenir tardivement, c'est dire l'intérêt d'une surveillance régulière et prolongée.

A la lumière d'une série limitée à 18 cas pris en charge dans notre structure, et une revue de la littérature nous avons essayé de répondre à un certain nombre de problèmes diagnostiques et thérapeutiques posés par la découverte d'une TVES.

L'absence de la découverte fortuite, la grande taille des tumeurs et la fréquence des stades localement avancés témoignent du retard diagnostique que connaît les TVES dans notre contexte.



**RESUMES**

## **RESUME**

Les tumeurs de la voie excrétrice urinaire supérieure (TVES) sont rares et multifocales dans 30% des cas. Elles suscitent un intérêt particulier du fait des difficultés de leur diagnostic. Nous rapportons une série de 18 patients colligés dans le service d'urologie du CHU Mohammed VI à Marrakech de Janvier 2002 à Décembre 2008. Il s'agit de 12 hommes (67%) et de 6 femmes (33%) dont l'âge moyen est de 62 ans avec des extrêmes allant de 35 à 75 ans. Le délai moyen de diagnostic a été de 30 mois. Le principal facteur de risque retrouvé est le tabac (50%) avec un nombre de paquet année moyen de 28. La symptomatologie clinique est dominée par l'hématurie (83%), la douleur lombaire (72%) et les signes irritatifs vésicaux (33%). L'échographie pratiquée chez tous nos malades a suspecté une TVES dans 22% des cas. L'uroscanner a confirmé le diagnostic dans 10 cas sur 18 (56%). L'urographie intraveineuse réalisée chez 3 patients (17%) a trouvé un rein muet. La cystoscopie a révélé une tumeur accouchée par le méat urétéral dans 44% des cas. L'urétéroscopie réalisée chez un seul malade a montré une tumeur urétérale. La néphrourétérectomie avec ablation de la collerette vésicale a été pratiquée chez 14 patients (78%). Cette intervention a été menée par une double voie d'abord (lombaire et iliaque) dans 13 cas (73%) et par laparoscopie dans un cas (6%). Une simple néphrectomie pour pyonéphrose a été réalisée chez 2 patients (11%). Les tumeurs urétérales sont les plus fréquentes, retrouvées chez 12 patients (67%). Le carcinome urothélial est le plus fréquent, retrouvé chez 15 patients (83%) alors que le carcinome épidermoïde n'a été retrouvé que dans 2 cas (11%). Les stades T1 et T2 sont les stades majoritaires dans notre série (17% pour chacun), puis T4 (11%) et T3 (6%). Le grade a été précisé dans 13 cas repartis en grade II et grade III. L'atteinte ganglionnaire est retrouvée chez un seul malade (6%). L'évolution a été marquée par une récurrence vésicale chez 3 patients et le décès chez 5 malades. A travers ces observations et à la lumière de plusieurs revues de la littérature, nous avons analysé les aspects épidémiologiques, pathologiques et thérapeutiques de cette affection.

## ملخص

أورام المسالك البولية العليا نادرة و متعددة التوضع في % 30 من الحالات، وتوجب اهتماما خاصا بسبب صعوبات تشخيصها.نقل هنا دراسة استيعابية مكونة من 18 مريضا تم حصرهم بمصلحة أمراض الجهاز البولي بالمركز الإستشفائي الجامعي محمد السادس بمراكش من يناير (33%) .متوسط العمر هو 62 سنة مع أقصى العمر من 35 إلى 2002 إلى دجنبر 2008. يتعلق الأمر ب 12 ذكرا(67%) و 6 إناث 75 سنة. متوسط الوقت التشخيصي للمرض هو 30 شهرا.العامل الرئيسي المسؤول عن المرض هو التبغ (50 %) مع متوسط عدد علب السجائر في العام هو 28. العلامات السريرية ترأسها البيلة الدموية(83%)، الأوجاع الكلوية (72%) وعلامات تهيج المثانة (33%). الفحص بالصدى الصوتي استعمل عند كل المرضى و اشتهب في وجود الورم في 22% من الحالات.التصوير المقطعي أثبت التشخيص عند 10 من 18 حالة (56%). تصوير الجهاز البولي الوريدي استعمل في 3 حالات(17%) و عثر على كلية صامتة في جميع الحالات.تنظير المثانة أظهر ورما يدينو من الفجوة الحالبية في 44% من الحالات.تنظير الحويضة و الحالب استعمل عند شخص واحد و عثر على ورم حالب. إن الاستئصال التام للكلي و الحالب مع قطع ياقة صغيرة من المثانة استعمل عند 14 مريضا(78%). أجريت العملية بواسطة محورين جراحيين قطني و حرقفي في 73% من الحالات وبواسطة المنظار في 6% من الحالات. إستئصال الكلي بسبب تقيحها استعمل في حالتين(11%). الأورام الحالبية هي الأكثر ترددا(75%). السرطان الغدي البولي الظهاري هو الأكثر تواجدا، عند 15 مريضا (83%) بينما ثم العثور على السرطان الغدي البشري في حالتين (11%). الحالة النسيجية T1 و T2 تشكلان الأغلبية(17% لكل حالة) ثم يليهما T4(11%) ثم T3 (6%). ثم تحديد درجة الورم عند 13 حالة، و تنقسم بين الدرجة 2 و الدرجة 3. إصابة الغدد للمفاوية اكتشفت عند شخص واحد (6%). متابعة المرض كشفت عن وجود تنكسات في المثانة عند 3 حالات وموت 5 مرضى. على إثر هذه الملاحظات و على ضوء استعراض المنشورات نحلل الجوانب الجائحي، المرضي والعلاجي لهذا الورم.



## **ABSTRACT**

Tumours of the upper urinary tract are rare, and in 30% of cases are multifocal. They are of particular interest due to their difficulty of diagnosis. We have reported on 18 cases of tumours of the upper urinary tract collected in service of Urology of the CHU Mohammed VI in Marrakech from January 2002 to December 2008. The patient population consisted of 12 men (67%) and 6 women (33%), with a mean age of 62 years (age range 35 to 75 years) and the average time of diagnostic was 30 months. The principal factor of found risk is the tobacco (50%) with a number of package year means of 28. the clinical symptomatology was dominated by hematuria (83%), flank pain (72%) and bladder irritating sings (33%). Echography carried out in all patients suspected a tumour of upper urinary tract in 22% of cases. CT-scan permitted a certain diagnosis in 10 of 18 cases (56%). The intravenous urography carried out in 3 cases found a dumb kidney. Cystoscopy revealed a tumour delivered by the ureteral meatus in 44% of cases. Ureteroscopy performed in one patient showed a ureteral tumour. Nephroureterectomy with bladder cuff removal was performed in 14 cases (78%). This intervention includes double accesses (lumbar and iliac) in 13 cases (72%) and by laparoscopy in one case (6%). A simple néphrécomie for pyonéphrosis was accomplished at 2 patients. Ureteral tumours were the most frequent finding (67%). The urothelial carcinoma is the most frequent, found at 15 patients (83%) while squamous cell carcinoma was found in 2 cases (11%). Stadium T1 and T2 are the majority stadiums in our series (17% for each one), then T4 (11%) and T3 (6%). Rank was specified 13 of the cases retorted in rank II and rank III. Ganglionic attack is found to alone ill one (6%). The monitoring was marked by a bladder repetition at 3 patients and the death of 5 patients. Regarding these observations and with a review of the literature, we have analysed the epidemiological, pathological and therapeutic aspects of this disease.



ANNEXES

*Fiche d'exploitation :*

---

Les tumeurs de la voie excrétrice urinaire supérieure

---

I. Identité :

- Nom et prénom
- Sexe
- Age
- Origine
- Résidence
- Profession

II. ATCD :

1) Personnels

a) Médicaux

- Urinaires :
  - Hématurie
  - Lithiase urinaire
  - Infection urinaire
  - Irritation chronique
  - Néphropathie des balkans
  - Reflux vésico-urétéral
  - Autres

➤ Non urinaires

b) chirurgicaux

c) toxiques

- tabac
- alcool

- autres

2) Familiaux

- b) ATCD de cancers
- c) Autres

**III. Clinique :**

1) Délai diagnostique

2) Signes fonctionnels

- Hématurie
- Douleur
- Masse abdominale
- Infection urinaire
- Troubles mictionnels
- Atteinte de l'état général
- autres

3) Signes physiques :

- Signes rénaux
- Signes extrarénaux

**IV. Paraclinique :**

1) Imagerie

- UIV
- UPR
- Echographie rénale
- TDM
- Angiographie
- IRM

2) endoscopie

- cystoscopie

- urétéroscopie

### 3) cytologie

- cytologie urinaire
- brossage de la voie excrétrice

### 4) biologie

- fonction rénale
- BHE
- VS
- NFS
- ECBU

### 5) autres

## V. Traitement

### 1) Chirurgie

- Radicale
- Conservatrice

### 2) méthodes adjuvantes

- chimiothérapie
- radiothérapie

## VI. Anatomopathologie


## VII. Evolution

### 1) A court terme

- Morbidité
- mortalité

### 2) A moyen terme

- Récidives urothéliales
- Récidives locorégionales
- Autres localisations



**BIBLIOGRAPHIE**

1. **Rouprêt M, Cussenot O.**

Les tumeurs de la voie excrétrice urinaire supérieure.

*John Libbey Eurotext 2008 : 1-93.*

2. **DE LA TAILLE A, MERIA P, MAZEMAN E.**

Tumeurs de la voie excrétrice urinaire supérieure.

encycl med chir, néphrologie-urologie 2001; 18-098-A-10: 18 p.

3.

**HENRY N, SEBE P.**

Anatomie des reins et de la voie excrétrice supérieure.

*Enc Med Chir Néphrologie 2008 ; 18-001-C-10: 10 p.*

4. **SEBE P, TRAXER O, LECHEVALLIER E, SAUSSINE C.**

Anatomie morphologique de la voie excrétrice supérieure intrarénale :

considérations anatomiques appliquées à l'endo-urologie.

Progrès en urologie 2008; 18: 837-840.

5. **LE NORMAND I, BUZELIN J-M, BOUCHOT O, RIGAUD J, KARAM G.**

Voie excrétrice supérieure : physiologie, physiopathologie des obstructions et explorations fonctionnelles.

*Annales d'Urologie 2005; 39: 30-48.*

6. **BOCCON-GIBOD L, LANSAC J.**

Pathologie chirurgicale. Tome IV, chirurgie urologique et gynécologique  
Masson 1992 : 431 pages.

7. **GREGORY L, CHEN, DEMETRIUS H, BAGLEY.**

Surveillance of the upper urinary tract transitional cell carcinoma: the rôle  
ureteroscopy retrograd pyelography cytology and urinary.

*J. Urol 2000; 164 : 1901-4.*

8. **JOHN Y, MUNOZ, LARS M, ELLISON.**

Upper tract urothelial neoplasms: incidence and survival during the last 2 decades

*J. Urol 2000; 164 : 1523-5.*

9. **MAZEMAN E, GILLIOT P, LEMAITRE L.**

Tumeurs de la voie excrétrice urinaire supérieure.

*Ency. Med. Chir, Néphrologie - Urologie 1992, 15: 11-066-A-20.*

10. **MESSING EM, CATALONA W.**

Urothelial tumors of the urinary tract in: walsh pc, retik ab, vaughan ed, wein aj  
eds. campbell's urology.

Philadelphia: wb saunders, 1998; 23:400-10.



11. **BENCHEKROUN A, LACHKAR A, ALAMI M, SOUMANA A, FARAH MH, BELAHNECH Z.**

Les tumeurs de la voie excrétrice urinaire supérieure : à propos de 15 cas.

*Annales d'Urologie 2000; 34: 84-90.*

12. **MICHEL A.**

Tumeurs des voies excrétrices supérieures.

*Encycl Med Chir 1995; 82 :432-7*

13. **HALL M.C, WOMACK S, SAGALOWSKY A.L.**

prognostic factors, recurrences, and survival in transitional cell carcinoma of the upper urinary tract : a 30 year experience in 252 patients.

*urology 1998; 52 : 594-601.*

14. **FORTUNY, KOGEVINAS J-M.**

Tobacco, occupation and transitional cell carcinoma of the bladder: an international case-control study.

*Int J Cancer 1999; 80: 44-6.*

15. **KONETY B, GEOFFREY F, WISE M.**

Bladder and upper tract urothelial cancer.

*The Journal of Urology 2007; 177: 1636-45.*

16. **SHEN C-H, WANG Y-H, JOU Y-C, HSU H-S, HSIEH H-Y, CHIOU H-Y.**  
inducible nitric oxide synthase promoter polymorphism, cigarette smoking,  
and urothelial carcinoma risk  
urology 2007; 69: 1001-6.
17. **LINET MS, CHOW WH, MCLAUGHLIN JK, WACHOLDER S.**  
Analgesics and cancers of the renal pelvis and ureter.  
Int J Cancer 1995; 62: 8-15.
18. **HO C-L, TZAI T, CHEN J-C, TSAI H-W, CHENG H, CLAUS F.**  
The molecular signature for urothelial carcinoma of the upper urinary tract  
The journal of urology 2008; 179: 1155-9.
19. **GROLLMAN A, SHIBUTANI S, MORIYA M, MILLER F.**  
Aristolochic acid and the etiology of endemic Balkan nephropathy.  
Proc Natl Acad Sci Usa 2007; 17: 104-21.
20. **LAINC C, HAMOUR S, SHEAFF M, MILLER R.**  
*Chinese herbal uropathy and nephropathy.*  
*Lancet 2006; 68:332-8.*

21. **LJUBINKA J, ZANADOLICANINA, MILANVISNJICC, KRSTICA, IVANILICA, MILENARAJICE,**  
  
Upper urothelial carcinoma in balkan endemic nephropathy and non-endemic regions: a comparative study of pathological features.  
  
Pathology – Research and Practice; 2009; 205: 89-96.
  
22. **I FADL-ELMULA, L GORUNOVA, P ELFVING, R LUNDGREN, C RADEMARK.**  
  
Cytogenetic analysis of upper urinary tract transitional cell carcinomas.  
  
Genet Cytogenet 1999; 155: 123-7.
  
23. **LYNCH HT, DE LA CHAPELLE A.**  
  
Hereditary colorectal cancer.  
  
N Engl J Med 2003 ;348 :919-32.
  
24. **ROUPRÊT M, CUSSENOT O.**  
  
Carcinomes urotheliaux de la voie excrétrice supérieure.  
  
Presse Medicale 2005; 34; 601-7.
  
25. **SIJMONS R.H, KIEMENEY L.A, WITJES, VASEN.**  
  
Urinary tract cancer and hereditary non polyposis colorectal cancer: risks and screening options.  
  
*J. Urol 1998; 160: 466-70.*

26. **ROUPRET M, FROMONT G, AZZOUZI AR, CATTO J-W, VALLANCIEN G, FREDDIE C.**  
Microsatellite instability as predictor of survival in patients with invasive upper urinary tract transitional cell carcinoma.  
Enc Med Chir Urology 2005; 65: 1233-7.
27. **ROUPRET M, CATTO J, COULET F, AZZOUZI AR.**  
Microsatellite instability as indicator of MSI2 gene mutation in patients with upper urinary tract transitional cell carcinoma.  
J Med Genet 2004; 41: 1-5.
28. **MUNOZ D, PARDO H, MORAGUES M.**  
Tumors of the upper urinary tract: epidemiologie, clinical and diagnosis.  
Arch Esp Urol 1998; 51: 983-9.
29. **LANGNER C, HUTTERER G, CHROMECKI T.**  
Classification, grade, and vascular invasion as prognostic indicators in urothelial carcinoma of the upper urinary tract.  
Mod Pathol 2006; 19: 272-9.
30. **PEREZ E, SAUL, SUSTER M.**  
Upper urinary tract carcinomas: histological types and unusual morphological variants  
Ency Med Chir, Diagnostic Histopathology 2007; 14: 48-54.

31. **MILAN R, PALOU Y, HOLGUERA.**

Evaluation du stade des tumeurs urothéliales du haut appareil urinaire par tomодensitometrie conventionnelle.

*Eur. Urol* 1999, 35 : p318.

32. **KONDO T, NAKAZAWA H, ITO F, HASHIMOTO Y, TOMA H, TANABE K.**

primary site and incidence of lymph node metastases in urothelial carcinoma of upper urinary tract.

*urology* 2007; 69: 265–9.

33. **BROWN C, MATIN S, BUSBY JE, DINNEY C, GROSSMAN B, PETTAWAY C.**

Ability of clinical grade to predict final pathologic stage in upper urinary tract transitional cell carcinoma: implications for therapy

*J. Urology* 2007; 70: 252–6.

34. **ORSOLA A, TRIAS I, RAVENTOS C, ESPANOL I, CECCHINI L, ORSOLA I.**

Renal collecting (bellini) duct carcinoma displays similar characteristics to upper tract urothelial cell carcinoma

*Enc Med Chir urology* 2005; 65: 49–54.

35. **BISERTE Y. MAZEMAN E.**

Comment je traite une tumeur de la voie excrétrice supérieure ?

*Progres en Urologie* 1996; 6: 16–25.

36. **DJOKIC M, YOVAN H-D, EAGICEVIC D.**

tumeurs de la voie excrétrice supérieure : résultats de la chirurgie conservatrice.

*progres en urologie 2001; 11: 1231-8.*

37. **MICHEL E, SMITH, ARTHUR D.**

Primary percutaneous approach to upper urinary tract transitional cell carcinoma.

*Urologic Clinics of North America, 2000; 27, p4.*

38. **DEKEYSER E, EISS D, DEBRITO P, CORREAS J.M, MERRAN S, HÉLÉNON O.**

Imagerie des tumeurs de la voie excrétrice.

Enc Med Chir 2009;117: 34-50.

39. **SCOLIERI MJ, PAIKML, BROWN SL, RESNICK MI.**

Tomography in the preoperative staging of upper tract urothelial carcinoma.

*Urology 2000; 56: 930-4.*

40. **COWAN NC, TURNEY BW, TAYLOR NJ, MCCARTHY CL, CREW JP.**

Multidetector computed tomography urography for diagnosing upper urinary tract urothelial tumour.

*J. Urol Int 2007; 99: 1363-70.*

41. **CAOILI EM, INAMPUDI P, COHAN RH, ELLIS JH.**  
Optimization of multidetector row CT urography: effect of compression, saline administration, and prolongation of acquisition delay.  
*Radiology* 2005; 235: 116–23.
42. **MCCOY JG, HONDA H, REZNICEK M, WILLIAMS RD.**  
Computerized tomography for detection and staging of localized and Pathologically defined upper tract urothelial tumors.  
*J Urol* 1991; 146: 1500–3.
43. **BRETHEAU D, UZAN E, RAMPAL C, COULANGE.**  
Valeur des examens radiologiques dans le diagnostic et la stadification des tumeurs de la voie excrétrice urinaire supérieure.  
*Progres en Urologie* 1994; 4: 966–73.
44. **LANG EK, MACCHIA RJ, THOMAS R, RUIZ-DEYA G, WATSON RA, RICHTER.**  
Computerized tomography tailored for the assessment of microscopic hematuria.  
*J. Urol* 2002; 167: 547–54.
45. **TSILI AC, EFREMIDIS SC, KALEF-EZRA J, GIANNAKIS D, ALAMANOS Y, SOFIKITIS N.**  
Multi-detector row ct urography on a 16-row CT scanner in the evaluation of urothelial tumors.  
*Eur Radiol* 2007; 17: 1046–54.

46. **NOROOZIAN M, COHAN RH, CAOILI EM, COWAN NC, ELLIS JH.**

Multislice CT urography: state of the art.

*J. Radiol* 2004; 77: 74–86.

47. **GIRISH G, CHOOI WK, MORCOS SK.**

Filling defect artefacts in magnetic resonance urography.

*Eur Radiol* 2004; 14: 145–50.

48. **LEYENDECKER JR, BARNES CE, ZAGORIA RJ.**

MR urography: techniques and clinical applications.

*Radiographics* 2008; 28: 23–46.

49. **BAGLEY DH, RIVAS D.**

Upper urinary filling defects: flexibil ureteroscopic diagnosis.

*J Urol* 1990; 143: 1196–2000.

50. **KUMON H, MATSUMURA Y, OHMORE H.**

Endoscopic diagnosis and treatment of chronic unilateral hematuria of uncertain etiology.

*J Urol* 1990; 143: 554–8.



51. **GELET A, BOUVIER R, MARTIN X, DUBERNARD Y.**

Apport de l'endoscopie au diagnostic des hématuries unilatérales d'origine rénale et des fausses tumeurs de la voie excrétrice supérieure.

*Prog en Urologie 1994; 4: 219-7.*

52. **ROUPRET M, CUSSENOT O, CHARLIER-KASTIER E, THIBAUT P.**

Place de l'endoscopie dans la prise en charge des tumeurs de la voie excrétrice supérieure.

*Prog Urol 2006;16: 537-41.*

53. **ASSIMOS D, JEFFERY H, MARTIN.**

Ureteroscopic management of patients with upper tract transitional cell carcinoma.

*Urologic Clinics of North America 2000; 27: p4.*

54. **MIYAKE H, HARA I, KAMIDONO S, ETO H.**

Multifocal transitional cell carcinoma of the bladder and upper urinary tract: molecular screening of clonal origin by characterizing cd44 alternative splicing patterns.

*J Urol 2004;172: 1127-9.*

55. **BOULALAS I, ZARAVINOS A, KARYOTIS I, DELAKAS D, SPANDIDOS D-A.**

Activation of *ras* family genes in urothelial carcinoma.

*The Journal of Urology 2009; 18: 2312-9.*

56. **ALVARADO-CABRERO I, FRANCISCA I, TEBAN S-S, MANTILLA-MORALES A, DULCE M.**
- Micropapillary carcinoma of the urothelial tract a clinicopathologic study of 38 cases
- Annals of Diagnostic Pathology 2005; 9: 1-5.
57. **DELOMEZ J, CLAUDON M, DARMAILLACQ C, HUBERT J, LEMAITRE L.**
- Imaging of upper urinary tract tumors.
- J radiol* 2002; 83: 825-41.
58. **SMITH A, LARSON BT, BERGER A, LANE BR, HANSEL DE, STEPHENSON AJ.**
- Is there a role for cytology in the diagnosis of upper tract urothelial cancer?
- The Journal of Urology 2009; 181: p4.
59. **ROUPRET M, HUPERTAN V, TRAXER O, LOISON G, CHARTIER-KASTLER E, CONORT P.**
- Comparison of open nephroureterectomy and ureteroscopic and percutaneous management of upper urinary tract transitional cell carcinoma
- Enc Med Chir, Urology; 67: 1181-7.
60. **MANABE D, SAIKA T, EBARA S, UEHARA S.**
- Comparative study of oncologic outcome of laparoscopic nephroureterectomy and standard nephroureterectomy for upper urinary tract transitional cell carcinoma
- Urology 2007; 69: 457-61.

61. **ROUPRET M, HUPERTAN V, SANDERSON K, HARMON J, CATHELIN X, BARRET.**

Oncologic control after open or laparoscopic nephroureterectomy for upper urinary tract transitional cell carcinoma: a single center experience.

*Urology* 2007; 69: 656-6.

62. **DELOMEZ J, CLAUDON M, DARMAILLACQ C, HUBERT J, LEMAITRE L.**

Imaging of upper urinary tract tumors.

*J radiol* 2002; 83:825-41.

63. **GATESSE A.**

ureterectomie par stripping.

*ency. med. chir. urologie* 1997.65 :10p.

64. **ARIEH L. SHALHAV. PORTIS. MC DOUGAL. CLAYMAN.**

Laparoscopic nephroureterectomy for upper tract transitional cell cancer: washington university experience.

*j. urol.* 2000, 163 : 1100-4.

65. **SHALHAV. PORTIS. MC DOUGAL. RALPH V. CLAYMAN.**

laparoscopic nephroureterectomy : a new standard for the surgical management of upper tract transitional cell cancer.

*Urologic Clinics Of North America*, 2000, 27, 4

66. **YUN C, CHUECH SH, LAI MK.**

Modified approach of hand – assisted laparoscopic nephroureterectomy  
for transitional cell carcinoma of the upper urinary tract.

*adult urology, 2001, 58, 6 : 930-4.*

67. **GILL IS.**

retroperitoneal laparoscopic nephrectomy.

*urol, clin, north, ann, 1998, 25 : 343-360*

68. **KAWOUCHI A., FUJITO A., UKIMURA O., YONEDA K., MIZUTANI Y., MIKI T.**

hand–assisted retroperitoneoscopic nephroureterectomy: comparaison with the  
open procedure

*j.urol.;2003; 169:890-894*

69. **GILL I.S, SOBLE Y.Y, MILLER S.D.**

A novel technique for management of the en bloc bladder cuff and distal  
ureter during laparoscopic nephroureterectomy.

*j. urol 1999, 161 : 430-434.*

70. **KOMATSU H, TANABE N , UENO A.**

The rôle of lymphadenectomy in the treatment of transitional cell carcinoma of  
upper urinary tract.

*j. urol, 1997, 157 : 1622-4.*

71. **SHEN CH, WANG YH, WANG WC, JOU YC.**  
inducible nitric oxide synthase promoter polymorphism, cigarette smoking, and urothelial carcinoma risk.  
Urology 2007 69: 1001-1006.
72. **SCHATTEMAN, CHATZOPOULOS, ASSENMACHER, DE VISSCHER**  
laparoscopic nephroureterectomy for upper urinary tract transitional cell carcinoma: results of a belgian retrospective multicentre survey  
european urology 2007; 51: 1633-1638.
73. **SHALHAV AL, DUNN MD, PORTIS AJ, ET AL**  
laparoscopic nephroureterectomy for upper tract transitional cell cancer: the washington university experience.  
j urol 2000 ; 163: 1100-1104.
74. **MCNEILL SA, CHRISOFOU M, TOLLEY DA:**  
the long-term outcome after laparoscopic nephroureterectomy: a comparison with open nephroureterectomy.  
bjui 2000 ; 86: 619-623.
75. **KAWAUCHI A, FUJITA A, UKIMURA O, ET AL**  
hand-assisted retroperitoneoscopic nephroureterectomy: comparison with the open procedure.  
j urol 2003 ; 169: 890-894.

76. **KLINGLER HC, LODDE M, PYCHA A et AL:**

modified laparoscopic nephroureterectomy for treatment of upper urinary tract transitional cell cancer is not associated with increased risk of tumor recurrence.

eur urol 2003; 44: 442-7.

77. **RASSWEILER JJ, SCHULZE M, MARRERO R et AL:**

laparoscopic nephroureterectomy for upper urinary tract transitional cell carcinoma: is it better than open surgery?

eur urol 2004 ; 46: 690-7.

78. **BARIOL SV, STEWART GD, MCNEILL SA et AL:**

oncological control following laparoscopic nephroureterectomy: 7-year outcome.

j urol 2004 ; 172: 1805-8.

79. **TSUJIHATA M, NONOMURA N, TSUJIMURA A et AL:**

laparoscopic nephroureterectomy for upper tract transitional cell carcinoma: comparison of laparoscopic and open surgery.

eur urol 2006 ; 49: 332-6.

80. **SODERDAHL W, FABRIZIO D, RAHMAN U, JARRETT W, BAGLEY H.**

endoscopic treatment of upper tract transitional cell carcinoma urologic oncology

seminars and original investigations 2005 ; 23 : 114-22.

81. **M-E. JABBOURA A-D. SMITHB**

traitement conservateur des tumeurs des voies

excretrices superieures

annales d'urologie 41 (2007) 37-46

82. **CAMEY M, MALTA-BEY, TEISSEIRE J.**

Tumeurs vésicales et tumeurs urétéro-pyéliques secondaires traitées par  
colo-cystoplastie et ileo-ureteroplastie.

*J. Urol, 1996, 75 : 772-7.*

85. **ASSIMOS DG, HALL MC, MARTIN JH.**

Ureteroscopic management of patients with upper tract transitional cell  
carcinoma.

Urol clin North am 2000; 27:751-60.

83. **POHAR KS, SHEINFELD J.**

When is partial ureterectomy acceptable for transitional cell carcinoma of the  
ureter?

*j endourol 2001;15:405-9.*

84. **CHEN G.L., BAGLEY D.H.**

ureteroscopic management of upper tract transitional cell carcinoma in patients  
with normal contralateral kidneys

*j. urol., 2000; 164:1173-6.*

86. **SUH RS, FAERBER GJ, WOLF JR.**

Predictive factors for applicability and success with endoscopic treatment of upper tract urothelial carcinoma.

J Urol 2003;170):2209-16.

87. **MATSUOKA K, LIDA S, TOMIYASU K, INOUE M, NODA S**

transurethral endoscopic treatment of upper urinary tract tumors using a holmium:YAG laser.

Lasers Surg Med 2003; 32:336-40.

88. **JABBOUR ME, SMITH AD.**

Primary percutaneous approach to upper urinary tract transitional cell carcinoma.

Urol Clin North Am 2000; 27:739-50.

89. **ZHANG, CHEN, YANLI CAO, SEE.**

Bacillus Calmette-Guérin induces p21 expression in human transitional carcinoma cell lines via an immediate early, p53 independent pathway. Urologic oncology:

Seminars and original investigations 25 (2007) 221-227

90. **LEVENT N. TURKERI**

Neoadjuvant therapy in upper tract urothelial carcinoma

European Urology Supplements 6 (2007) 549-554.



91. **SETE E. MICHAEL L. BLUTE. HORST ZINCKE.**

Platinum – based chemotherapy for advanced transitional cell carcinoma of upper urinary tract.

*mayo clin proc 1996, 71 : 945–950.*

92. **DOGLIOTTI, CARTENI B, SIENA, BERTETTO.**

gemcitabine plus cisplatin versus gemcitabine plus carboplatin as first–line chemotherapy in advanced transitional cell carcinoma of the urothelium:

results of a randomized phase 2 trials

European Urology 52 (2007) 134–41.

93. **MAULARD– DURDUX C. DUFOUR B. HOUSSET M.**

Interêt de la radiothérapie postopératoire dans les tumeurs malignes de la voie excrétrice supérieure. à propos d'une série de 26 cas.

*Bull Cancer 1996, 83 : 940–4.*

94. **GAZARD S.C, SMALLEY S.R, AUSTENFIELD M, NOBLE M.**

Adjuvant radiotherapy in high stage transitional cell carcinoma of the

renal pelvis and ureter.

*Int. J. Rad. Oncol. Biol. Phys 1992, 24 : 743–7.*

95. **ABBOU CC, DOUBLET JD, GASTON R, GUILLONEAU B.**  
Les complications de la chirurgie laparoscopique.  
Prog Urol 1999; 9: 887-91.
96. **ARRIZABALAGA M.M, DIEY R.J.M, CASTRO P.M.**  
Urothelial carcinoma of the upper urinary tract survival and prognostic factor.  
*Arch. esp. urol, 1998, 51: 243-251.*
97. **LI A, CHANG A, WUA, KE A, HUANG B, PEI-CHIEN TSAI**  
significant predictive factors for prognosis of primary upper urinary tract cancer  
after radical nephroureterectomy in taiwanese patients  
european urology 54 (2 0 0 8) 1127-35.
98. **GOTTARDO F, DAL PIAZ O, NOVARA G, DE MARCO V, GALFANO A, BOUYGUES V.**  
independent predictors of cancer -specific survival in transitional cell carcinoma  
of t he upper urinary tract: multi-institutional dataset from 3 european centers  
eur urol suppl 2007;6:111.
99. **CATTO J, COULET F, AZZOUZI A.R, FROMONT G, SIBONY M, VALLANCIEN G.**  
Microsatellite instability as indicator of msh2 gene mutation in patients with  
upper urinary tract transitional cell carcinoma.  
European Urology Supplements 2005; 4: p474.

100. **LEHMANN J, SUTTMANN H, KOVAC I, HACK M, KAMRADT J, SIEMER S.**  
Transitional cell carcinoma of the ureter: prognostic factors influencing progression and survival.  
  
European Urology 2007; 51: 1281-8.
- 101 **JAMES W-F, CATTO, FREDDIE C, HAMDY.**  
The role of genetic instability in the pathogenesis and progression of urothelial carcinoma.  
  
Eau Update Series 2005; 3: 180-188.
- 102 **MUNOS VELEZ D, REBASSA, HIDALGO PARDO F.**  
Upper urinary tract tumors: results of treatment and follow-up.  
  
*Arch Esp Urol 1999; 52: 333-41.*
- 103 **CATTO JW, HARTMANN A, STOEHR, BOLDESON E.**  
Multifocal urothelial cancers with the mutator phenotype are of monoclonal origin  
require panurothelial treatment for tumor clearance.  
  
J Urol 2006; 175:2323-30.
- 104 **HELENON O. DUFOUR B. ROUSSELIN B.**  
place de la tomodensitometrie dans l'exploration des tumeurs.  
  
*rev. im, med, 1991 3 : 371-375.*

105 **GETTMAN MT, SEGURA JW.**

Endourological management of upper tract transitional cell carcinoma.

*Bju int* 2003; 92:881-5.

106 **TOMATIS L, NEUZILLET Y, CARCENAC A, NAHON O, LAY F, LECHEVALLIER E,  
COULANGE C**

prise en charge endoscopique des tumeurs urotheliales du haut appareil urinaire

progres en urologie 2006. 16. 151-154