



UNIVERSITE CADI AYYAD  
FACULTE DE MEDECINE ET DE PHARMACIE  
MARRAKECH

ANNEE 2009

Thèse N° 30

# LES PARAPLEGIES SPASTIQUES FAMILIALES A PROPOS DE 5 CAS

---

**THESE**

PRESENTEE ET SOUTENUE PUBLIQUEMENT LE .../.../ 2009

**PAR**

Mlle **Naima BENDAOUD**

Née le 20/08/1982 à AGADIR

POUR L'OBTENTION DU DOCTORAT EN MEDECINE

---

**MOTS-CLES :**

PARAPLEGIE SPASTIQUE FAMILIALE - MALADIE DE "STRUMPELL LORRAIN" -  
SPASTICITE

---

**JURY**

Mr. **M. SBIHI**

Professeur de pédiatrie

PRESIDENT

Mr. **M. BOUSKRAOUI**

Professeur de pédiatrie

RAPPORTEUR

Mr. **S. AIT BENALI**

Professeur de neurochirurgie

Mr. **M. LMEJJATI**

Professeur agrégé de neurochirurgie

Mme. **I. AIT SAB**

Professeur agrégée de pédiatrie

JUGES

# Serment d'Hippocrate

*Au moment d'être admis à devenir membre de la profession médicale, je m'engage solennellement à consacrer ma vie au service de l'humanité.*

*Je traiterai mes maîtres avec le respect et la reconnaissance qui leur sont dus.*

*Je pratiquerai ma profession avec conscience et dignité. La santé de mes malades sera mon premier but.*

*Je ne trahirai pas les secrets qui me seront confiés.*

*Je maintiendrai par tous les moyens en mon pouvoir l'honneur et les nobles traditions de la profession médicale.*

*Les médecins seront mes frères.*

*Aucune considération de religion, de nationalité, de race, aucune considération politique et sociale, ne s'interposera entre mon devoir et mon patient.*

*Je maintiendrai strictement le respect de la vie humaine dès sa conception.*

*Même sous la menace, je n'userai pas mes connaissances médicales d'une façon contraire aux lois de l'humanité.*

*Je m'y engage librement et sur mon honneur.*

*Déclaration Genève, 1948.*

**UNIVERSITE CADI AYYAD**  
**FACULTE DE MEDECINE ET DE PHARMACIE**  
**MARRAKECH**

DOYEN HONORAIRE : Pr. MEHADJI Badie–azzamann

VICE DOYENS HONORAIRES : Pr. FEDOUACH Sabah

: Pr. AIT BEN ALI Said

: Pr. BOURAS Najib

**ADMINISTRATION**

DOYEN : Pr. Abdelhaq ALAOUI YAZIDI

VICE DOYEN A LA RECHERCHE ET COOPERATION : Pr. Ahmed OUSEHAL

VICE DOYEN AUX AFFAIRES PEDAGOGIQUES : Pr. Abdelmounaim ABOUSSAD

**PROFESSEURS D'ENSEIGNEMENT SUPERIEUR**

|                       |               |                             |
|-----------------------|---------------|-----------------------------|
| Pr. ABBASSI           | Hassan        | Gynécologie–Obstétrique A   |
| Pr. AIT BEN ALI       | Said          | Neurochirurgie              |
| Pr. ALAOUI YAZIDI     | Abdelhaq      | Pneumo–phtisiologie         |
| Pr. ABOUSSAD          | Abdelmounaim  | Néonatalogie                |
| Pr. BELAABIDIA        | Badia         | Anatomie–Pathologique       |
| Pr. BOUSKRAOUI        | Mohammed      | Pédiatrie A                 |
| Pr. EL HASSANI        | Selma         | Rhumatologie                |
| Pr. EL IDRISSI DAFALI | My abdelhamid | Chirurgie Générale          |
| Pr. ESSADKI           | Omar          | Radiologie                  |
| Pr. FIKRI             | Tarik         | Traumatologie– Orthopédie A |
| Pr. KISSANI           | Najib         | Neurologie                  |

|                 |            |                           |
|-----------------|------------|---------------------------|
| Pr. KRATI       | Khadija    | Gastro-Entérologie        |
| Pr. LATIFI      | Mohamed    | Traumato - Orthopédie B   |
| Pr. MOUTAOUAKIL | Abdeljalil | Ophtalmologie             |
| Pr. OUSEHAL     | Ahmed      | Radiologie                |
| Pr. RAJI        | Abdelaziz  | Oto-Rhino-Laryngologie    |
| Pr. SARF        | Ismail     | Urologie                  |
| Pr. SBIHI       | Mohamed    | Pédiatrie B               |
| Pr. SOUMMANI    | Abderraouf | Gynécologie-Obstétrique B |
| Pr. TAZI        | Imane      | Psychiatrie               |

## PROFESSEURS AGREGES

|                           |                       |   |
|---------------------------|-----------------------|---|
| Pr. ABOULFALAH            | Abderrahim            | Gynécologie – Obstétrique A               |
| Pr. AMAL                  | Said                  | Dermatologie                              |
| Pr. AIT SAB               | Imane                 | Pédiatrie B                               |
| Pr. ASRI                  | Fatima                | Psychiatrie                               |
| Pr. ASMOUKI               | Hamid                 | Gynécologie – Obstétrique B               |
| Pr. AKHDARI               | Nadia                 | Dermatologie                              |
| Pr. BEN ELKHAÏAT BEN OMAR | Ridouan               | Chirurgie – Générale                      |
| Pr. BOUMZEBRA             | Drissi                | Chirurgie Cardiovasculaire                |
| Pr. CHABAA                | Leila                 | Biochimie                                 |
| Pr. ESSAADOUNI            | Lamiaa                | Médecine Interne                          |
| Pr. FINECH                | Benasser              | Chirurgie – Générale                      |
| Pr. GHANNANE              | Houssine              | Neurochirurgie                            |
| Pr. GUENNOUN              | Nezha                 | Gastro – Entérologie                      |
| Pr. LOUZI                 | Abdelouahed           | Chirurgie générale                        |
| Pr. MAHMAL                | Lahoucine             | Hématologie clinique                      |
| Pr. MANSOURI              | Nadia                 | Chirurgie maxillo-faciale Et stomatologie |
| Pr. MOUDOUNI              | Said mohammed         | Urologie                                  |
| Pr. NAJEB                 | Youssef               | Traumato – Orthopédie B                   |
| Pr. SAMKAOUI              | Mohamed<br>Abdenasser | Anesthésie– Réanimation                   |
| Pr. YOUNOUS               | Saïd                  | Anesthésie–Réanimation                    |
| Pr. TAHRI JOUTEH HASSANI  | Ali                   | Radiothérapie                             |
| Pr. SAIDI                 | Halim                 | Traumato – Orthopédie A                   |

## PROFESSEURS ASSISTANTS

|                               |                |   |
|-------------------------------|----------------|---|
| Pr. ADERDOUR                  | Lahcen         | Oto-Rhino-Laryngologie                  |
| Pr. ADMOU                     | Brahim         | Immunologie                             |
| Pr. ALAOUI                    | Mustapha       | Chirurgie Vasculaire périphérique       |
| Pr. AMINE                     | Mohamed        | Epidémiologie – Clinique                |
| Pr. ARSALANE                  | Lamiaie        | Microbiologie– Virologie                |
| Pr. ATMANE                    | El Mehdi       | Radiologie                              |
| Pr. BAHA ALI                  | Tarik          | Ophtalmologie                           |
| Pr. BOURROUS                  | Monir          | Pédiatrie A                             |
| Pr. CHAFIK                    | Aziz           | Chirurgie Thoracique                    |
| Pr. CHAIB                     | ALI            | Cardiologie                             |
| Pr. CHERIF IDRISSE EL GANOUNI | Najat          | Radiologie                              |
| Pr. DAHAMI                    | Zakaria        | Urologie                                |
| Pr. DIOURI AYAD               | Afaf           | Endocrinologie et maladies métaboliques |
| Pr. Drissi                    | Mohamed        | Anesthésie –Réanimation                 |
| Pr. EL ADIB                   | Ahmed rhassane | Anesthésie–Réanimation                  |
| Pr. EL ATTAR                  | Hicham         | Anatomie – Pathologique                 |
| Pr. EL FEZZAZI                | Redouane       | Chirurgie Pédiatrique                   |
| Pr. EL HATTAOUI               | Mustapha       | Cardiologie                             |
| Pr. EL HOUDZI                 | Jamila         | Pédiatrie (Néonatalogie)                |
| Pr. EL JASTIMI                | Said           | Gastro–Entérologie                      |
| Pr. ETTALBI                   | Saloua         | Chirurgie – Réparatrice et plastique    |
| Pr. HERRAG                    | Mohamed        | Pneumo–Phtisiologie                     |
| Pr. KHALLOUKI                 | Mohammed       | Anesthésie–Réanimation                  |
| Pr. KHOULALI IDRISSE          | Khalid         | Traumatologie–orthopédie                |
| Pr. LAOUAD                    | Inas           | Néphrologie                             |

|                 |         |                          |
|-----------------|---------|--------------------------|
| Pr. LMEJJATI    | Mohamed | Neurochirurgie           |
| Pr. MAHMAL      | Aziz    | Pneumo - Phtisiologie    |
| Pr. MANOUDI     | Fatiha  | Psychiatrie              |
| Pr. MOUFID      | Kamal   | Urologie                 |
| Pr. NEJMI       | Hicham  | Anesthésie - Réanimation |
| Pr. OULAD SAIAD | Mohamed | Chirurgie pédiatrique    |
| Pr. QACIF       | Hassan  | Médecine Interne         |
| Pr. TASSI       | Nora    | Maladies Infectieuses    |
| Pr. ZOUGAGHI    | Leila   | Parasitologie -Mycologie |



**DEDICACES**



*Toutes les lettres ne sauraient trouver les mots qu'il faut...*

*Tous les mots ne sauraient exprimer la gratitude, l'amour, le respect, la reconnaissance...*

*Aussi tout simplement que*



*Je dédie ce modeste travail...*

***A ceux qui me sont les plus chers au monde, mes parents Rkja Bendaoud et Hassan Bendaoud***

*A qui je dois tout, vous avez tout donné pour ma réussite votre attention, votre affection et votre amour sans faille. C'est grâce à vous que j'ai pu poursuivre mes études sans difficultés.*

*Cependant aucune expression orale ou écrite ne saurait déterminer le niveau de reconnaissance pour la bonne éducation de votre part qui est le meilleur héritage à préparer pour sa descendance. Vos prières ont été pour moi un grand soutien moral tout au long de mes études. Puisse Dieu le tout puissant vous protéger, vous procurer longue vie, santé et bonheur et à moi la volonté de reconnaissance.*

*En ce jour, j'espère réaliser l'un de vos rêves. Veuillez trouver, chers parents dans ce travail le fruit de votre dévouement ainsi que l'expression de ma gratitude et mon profond amour.*

*Je me mesure tout le bonheur et la fierté d'être votre fille et j'espère que ce travail pourrait témoigner de mon amour, ma reconnaissance et mon admiration pour vos qualités qui font de vous des parents exceptionnels.*

***A ma chère grand-mère Mbirika***

*En témoignage de mon grand amour, mon respect et ma gratitude. Que Dieu vous procure bonne santé et longue vie. J'espère que vous soyez aujourd'hui fière de moi.*

***A ma feu grande mère sfa, A mes feus grands pères Elyazid et Ahmed***

*Je vous dédie ce modeste travail en témoignage de mon grand amour et ma profonde affection. Puissent vos âmes reposent en paix, Que Dieu, le tout puissant, vous recouvre de Sainte miséricorde.*

***A mes chers frères et sœurs : Mohamed, Abdelmalek, Samira, Latifa et Redoine***

*Vous avez Toujours été là pour moi, à partager les moments les plus difficiles, mais aussi les plus joyeux. Je vous dédie ce travail, en guise de reconnaissance de votre amour, votre affection, votre tendresse, votre compréhension et votre générosité avec tous mes vœux de bonheur, santé, succès et de réussite. Je prie Dieu le tout puissant pour nous garder, à jamais, unis en pleine amour, joie et prospérité. Restons unis et faisons la fierté de nos parents. J'espère que vous soyez aujourd'hui fiers de moi.*

***A mes belles sœurs Feiza et Souad et mon beau frère Driss et leurs chaleureuses familles***

*Je vous dédie ce travail en témoignage de la gratitude et le respect que j'ai pour vous. Je prie Dieu le tout puissant de vous accorder bonheur, santé et succès.*

***A mes adorables petits neveux Saad et Ilyas***

*Que Dieu tout puissant, vous préserve, et vous donne santé et bonheur pour que vous demeuriez les flambeaux illuminant le chemin de notre famille. Je vous aime très fort...*

*A la mémoire de mon cher oncle Ahmed*

*Que Dieu, le tout puissant, vous recouvre de Sainte miséricorde.*

*Ames très chères tantes Zahra, Fatima, Fatima, Aicha, Aicha, Habiba et leurs chaleureuses familles*

*Trouvez en ce travail l'expression de mon profond amour et mon grand respect. Que Dieu le tout puissant vous procure sante, bonheur et prospérité.*

*A mes chers oncles et leurs très chaleureuses familles ...*

*A mes très chers cousins et cousines ...*

*En témoignage de ma profonde affection. Que Dieu vous bénisse*

*A tous les membres la grande famille BENDAOUD*

*A tous les amis de la famille*

*A tous les habitants de Ait maymuone*

*A mon adorable petite Meryem et sa chère maman*

*Que dieu te garde ma petite, et t'accorde pleine santé et tout le bonheur du monde.*

*A toutes mes très chères amies: Afaf Abouzoubair, Fatima Safini, Khadija Quizad, Leila Béjjou, Meryem Ghazali, Nisrine Amazzal, Saidia Asbaissi, Asma, Hasna, Loubna, Noura, Nassima, Oumayma, Zahra, Soumaya, Sofia, Jinane, Amal, Hajar, Ilham, Wafae, Loubna, Aicha, Fatime-zahra, Bouchra, Fatima, Rabia, Amina, Fatima-Bassmala, Ghizlane, Keltoum, Meryem, Madiha, .....*

*A tous les inoubliables moments que nous avons passé ensemble.*

*Avec toutes mes prières d'une longue vie pleine d'amour, de bonne santé et de réussite.*

*A mes enseignants de primaire, secondaire et de la faculté de médecine de Marrakech.*

*A tous les collègues de classe, d'amphithéâtre et de stage hospitalier.*

*A tous le personnel médical et paramédical du CHU Mohammed IV et de l'hôpital Hassan II Agadir.*

*A tous ceux qui me sont très chers et que j'ai omis de citer Qu'ils me pardonnent...*

*A tous ceux qui ont contribué de près ou de loin à l'élaboration de ce travail.*

*Aux malades...*



REMERCIEMENTS

***NOTRE MAITRE ET RAPPORTEUR DE THESE : Pr. M. BOUSKRAOUI***

*Nous tenons à vous exprimer toute notre reconnaissance pour l'honneur que vous nous avez fait en acceptant de diriger notre travail. Que votre compétence, votre sérieux, votre rigueur au travail, votre sens critique et vos nobles qualités humaines soient pour nous le meilleur exemple à suivre. Veuillez trouver, cher Maître, dans ce travail l'expression de nos vifs remerciements et de notre estime.*

***A NOTRE MAITRE ET PRESIDENT DE THESE : Pr. M. SBIHI***

*Nous vous remercions de l'honneur que vous nous avez fait en acceptant de présider notre jury. Nous vous remercions pour votre qualité d'enseignement ainsi que pour vos qualités humaines. Votre compétence et votre culture scientifique n'ont cessé de susciter notre grande admiration durant notre passage dans votre service. Veuillez trouver ici, Professeur, l'expression de nos sincères remerciements*

***A NOTRE MAITRE ET JUGE : Pr. S. AIT BENALI***

*Nous avons bénéficié, au cours de nos études de votre enseignement. Votre gentillesse, votre modestie n'ont rien d'égal que votre compétence. Vous nous faites l'honneur de juger ce modeste travail. Soyez assuré de notre grand respect.*

***A NOTRE MAITRE ET JUGE : Pr. I. AIT SAB***

*Nous sommes très touchés et reconnaissants de la spontanéité et la gentillesse avec laquelle vous nous avez reçu et accepté de juger notre travail. Veuillez accepter, cher Maître, nos sincères remerciements.*

***A NOTRE MAITRE ET JUGE : Pr. M. LMEJJATI***

*Vous avez accepté très spontanément de faire partie de notre jury. Nous vous remercions pour l'intérêt que vous avez porté à ce travail. Veuillez trouver ici, Professeur, l'expression de notre profond respect.*

***A NOTRE MAITRE : Pr. M. BOURROUSS Professeur Assistant En Pédiatrie***

*Nous vous remercions vivement de l'aide précieuse que vous nous avez apportée pour la conception de ce travail.*

***A NOTRE MAITRE : Pr. N. ABOUSSIR Professeur Assistant en génétique médicale***

*Votre aide à la réalisation de ce travail était d'un grand apport. Veuillez accepter, l'expression de nos remerciements les plus distingués.*

***A toute personne qui de près ou de loin a contribué à la réalisation de ce travail***



# ABBREVIATIONS

- **PSF** : Paraplégies spastiques familiales
- **IRM** : imagerie par résonance magnétique
- **TDM** : tomodensitométrie
- **EEG** : Electroencéphalogramme
- **EMG** : Electromyogramme
- **FO** : Fond d'œil
- **CHU** : Centre hospitalier universitaire
- **DPN** : Diagnostic prénatal
- **ADN** : Acide désoxyribonucléique
- **SPG** : Spastic Paraplegia
- **MASA** : Mental retardation, Aphasia, Shuffling gait, Adducted thumbs
- **GABA**: Acide  $\gamma$ -amino-butérique

PLAN



|  |           |
|--|-----------|
| <b>INTRODUCTION</b> .....  | <b>1</b>  |
| <b>PATIENTS ET METHODES</b> .....  | <b>3</b>  |
| <b>RESULTATS</b> .....   | <b>5</b>  |
| Observation n° 1.....  | <b>6</b>  |
| Observation n° 2.....  | <b>8</b>  |
| Observation n° 3.....  | <b>10</b> |
| Observation n° 4.....  | <b>11</b> |
| Observation n° 5.....  | <b>11</b> |
| Tableau récapitulatif.....   | <b>13</b> |
| <b>DISCUSSION</b> .....  | <b>14</b> |
| I. Généralités.....  | <b>15</b> |
| 1. Définition.....   | <b>15</b> |
| 2. Historique.....   | <b>15</b> |
| 3. Rappel anatomique.....  | <b>16</b> |
| II. Profil épidémiologique.....  | <b>18</b> |
| 1. Prévalence.....   | <b>18</b> |
| 2. Age.....  | <b>18</b> |
| 3. Sexe.....   | <b>19</b> |
| 4. Antécédents.....  | <b>19</b> |
| III. Profil génétique.....   | <b>19</b> |
| 1. Paraplégies spastiques familiales autosomiques dominantes.....          | <b>20</b> |
| 2. Paraplégies spastiques familiales autosomiques récessives.....          | <b>21</b> |
| 3. Paraplégies spastiques familiales récessives liées au chromosome X..... | <b>22</b> |

|   |    |
|---|----|
| IV. Profil clinique.....                                | 25 |
| 1. Présentation clinique.....                           | 25 |
| 1.1. Paraplégies spastiques familiales pures.....       | 25 |
| 1.2. Paraplégies spastiques familiales compliquées..... | 26 |
| 2. Examen clinique.....                                 | 34 |
| 2.1. Paraplégies spastiques familiales pures.....       | 34 |
| 2.2. Paraplégies spastiques familiales compliquées..... | 36 |
| 2.3. Examens complémentaires.....                       | 38 |
| 2.4. Imagerie par résonance magnétique cérébrale.....   | 38 |
| 2.5. Imagerie par résonance magnétique médullaire.....  | 41 |
| 2.6. Fond d'œil.....                                    | 42 |
| 2.7. Electromyogramme.....                              | 43 |
| 2.8. Potentiels évoqués.....                            | 43 |
| 2.9. Etude génétique.....                               | 44 |
| V. ANATOMOPATHOLOGIE.....                               | 45 |
| VI. PROFIL THERAPEUTIQUE.....                           | 46 |
| 1. Traitement antispastique.....                        | 46 |
| 2. Kinésithérapie.....                                  | 49 |
| 3. Physiothérapie.....                                  | 50 |
| 4. Psychothérapie.....                                  | 51 |
| 5. Orthopédie.....                                      | 51 |
| 6. Traitement des troubles urinaires.....               | 51 |
| 7. Traitement des troubles associés.....                | 52 |
| VII. PROFIL EVOLUTIF .....                              | 52 |
| VIII. CONSEIL GENETIQUE.....                            | 53 |

|                              |    |
|------------------------------|----|
| IX. DIAGNOSTIC PRENATAL..... | 57 |
| CONCLUSION.....              | 58 |
| RESUMES.....                 | 60 |
| BIBLIOGRAPHIE.....           | 64 |



# INTRODUCTION

Les paraplégies spastiques familiales (PSF) représentent un groupe hétérogène de maladies génétiques encore désignées par le terme "maladie de STRÜMPELL-LORRAIN", caractérisées principalement par une spasticité progressive des membres inférieurs s'aggravant par une paraparésie ou paraplégie, touchant plusieurs membres de la même famille [1].

On distingue les paraplégies spastiques familiales pures et compliquées. Leur mode de transmission peut être autosomique dominant, autosomique récessif ou récessif lié à l'X [2].

La prévalence moyenne des PSF est de l'ordre de 1,27 à 9,6/100 000 [3].

L'évolution de cette affection semble difficile à prédire. Elle apparaît comme une pathologie handicapante, nécessitant une prise en charge multidisciplinaire. Les avancées dans le domaine de la génétique permettent de préciser le mécanisme moléculaire et par conséquent d'élaborer un conseil génétique adéquat et même de proposer un diagnostic prénatal pour les couples qui le souhaitent [1].

Afin de mieux approcher cette pathologie, nous rapportons cinq cas de PSF colligés au service de Pédiatrie "A" du Centre Hospitalier Universitaire Mohammed VI (CHU) de Marrakech durant cinq ans, avec revue de la littérature.

Ainsi, les objectifs de notre travail étaient les suivants :

- Analyser le profil épidémiologique des PSF.
- Etudier les différents moyens diagnostiques cliniques et paracliniques des PSF.
- Déterminer les différentes possibilités thérapeutiques en matière de PSF.
- Préciser le profil évolutif des PSF.
- Souligner l'intérêt de l'étude génétique, du conseil génétique et éventuellement du diagnostic anténatal.



**PATIENTS ET  
METHODES**

Notre travail a concerné 5 dossiers de patients suivis au service de Pédiatrie "A" à l'hôpital d'enfants du CHU Mohammed IV de Marrakech, sur une période de 5 ans s'étalant d'août 2003 à septembre 2008.

Il s'agissait d'une étude rétrospective descriptive et analytique réalisée par analyse des dossiers des archives du service.

Les informations recueillies dans les dossiers ont comporté les données suivantes :

- ❖ Epidémiologiques : – âge de début.
  - sexe.
  - antécédents personnels et familiaux.
- ❖ Anamnestiques : – notion de consanguinité.
  - déroulement de la grossesse.
  - incidents de l'accouchement.
  - développement psychomoteur.
  - vaccination.
- ❖ Cliniques : – examen neurologique.
  - examen somatique complet.
- ❖ Paracliniques : – tomodensitométrie (TDM).
  - imagerie par résonance magnétique (IRM).
  - électromyogramme (EMG).
  - électroencéphalogramme (EEG).
  - examen ophtalmologique avec fond d'œil (FO).
  - potentiels évoqués auditifs.
- ❖ Thérapeutiques : – rééducation motrice.
  - molécule utilisée.
  - posologie.
- ❖ Evolutives : – nombre de malades suivis et perdus de vue.
  - évolution de la spasticité sous rééducation.



**RESULTATS**



Durant cette période nous avons colligé cinq patients, quatre garçons et une fille, dont deux frères. L'âge des patients variait de deux à neuf ans avec une médiane de six ans et quatre mois.

Les deux frères avaient des formes compliquées de PSF. L'aîné avait comme symptomatologie associée une épilepsie, une surdité et une atrophie optique bilatérale et l'autre avait une surdité et une atrophie optique bilatérale. Le diagnostic était retenu devant le tableau clinique et l'histoire familiale.

La petite fille présentait une forme compliquée de PSF avec une épilepsie associée. Les deux autres patients, présentaient une PSF pure; cependant, ces trois derniers avaient été perdus de vue et le bilan demandé n'a pas été effectué.

Nous présentons ci-dessous les observations de nos patients avec un tableau récapitulatif (tableau I).

### **Observation n°1**

Mohamed âgé de 8 ans, deuxième d'une fratrie de 3, issu d'un mariage consanguin de premier degré, scolarisé en 2<sup>ème</sup> année de l'enseignement fondamental, était admis au service le 01/04/2004 pour paraplégie spastique associée à une surdité, une épilepsie et un asthme, accompagné de son petit frère Khalid qui présentait un tableau similaire sans épilepsie.

A l'interrogatoire, le déroulement de la grossesse était normal, l'accouchement s'était effectué par voie basse dans une unité sanitaire sans notion de souffrance néonatale aigue, la vaccination était faite selon le programme national d'immunisation. Le développement psychomoteur était marqué par un retard global des acquisitions.

La mère rapportait la notion de crises tonico-cloniques généralisées qui duraient de 10 à 15 minutes en moyenne cédant sans déficit post critique; et une gêne respiratoire récurrente avec sifflements.

Mohamed et Khalid avaient un oncle maternel qui présentait une symptomatologie identique sans surdité, installée à l'âge de 14 ans mais non suivi.

A l'admission, Mohamed était apyrétique avec un poids et une taille normaux pour l'âge. L'examen neurologique avait trouvé une station debout et une marche impossibles, une hypertonie spastique des membres inférieurs avec des réflexes ostéo-tendineux rotuliens et achilléens vifs et des réflexes cutanéoplantaires en flexion. L'examen des paires crâniennes avait mis en évidence une surdité bilatérale. L'examen pleuro-pulmonaire avait objectivé des râles sibilants bilatéraux. Le reste de l'examen somatique était sans particularité.

Devant ce tableau clinique et l'histoire familiale de Mohamed, le diagnostic de PSF compliquée était retenu.

L'enfant était mis sous traitement antiépileptique (valproate de sodium à raison de 20 mg/kg/j), traitement d'asthme à base de  $\beta_2$  mimétiques par voie inhalée, de corticothérapie par voie inhalée et une rééducation motrice.

Un bilan comprenant une TDM cérébrale, une IRM cérébrale, un examen ophtalmologique avec FO, un EEG et des potentiels évoqués auditifs avait été demandé.

La TDM cérébrale n'avait pas objectivé d'anomalies. L'EEG avait montré un tracé de souffrance généralisée prédominant en hémisphérique droit avec des anomalies paroxystiques assez focalisées à droite. L'examen ophtalmologique avait mis en évidence une atrophie optique bilatérale avec absence d'épithélium pigmentaire. Les potentiels évoqués auditifs avaient montré des anomalies compatibles avec une atteinte sus lemniscale. L'IRM cérébrale n'a pas été faite faute de moyens.

L'évolution immédiate était marquée par l'espacement des crises épileptiques et l'amélioration de la symptomatologie respiratoire. Cependant, l'évolution à long terme était marquée par l'aggravation de la spasticité d'autant plus que la rééducation motrice était irrégulièrement suivie.

Mohamed, âgé actuellement de 12 ans, ne partait plus à l'école. Il va bien sur le plan respiratoire, suit bien son traitement antiépileptique. En revanche, il ne suit plus les séances de kinésithérapie. Par ailleurs l'examen neurologique actuel trouve une spasticité plus marquée et un syndrome pyramidal touchant les deux membres inférieurs.

## **Observation n°2**

Khalid âgé de 2 ans, cadet d'une fratrie de 3, issu d'un mariage consanguin de premier degré, frère de Mohamed (observation n°1), était admis au service pour paraplégie spastique, surdité et asthme.

A l'anamnèse, le déroulement de la grossesse était normal, l'accouchement s'était effectué par voie basse dans une unité sanitaire avec notion de retard de cri. Khalid était vacciné selon le programme national d'immunisation. Son développement psychomoteur était normal jusqu'à l'âge de 6 mois, où une régression des acquisitions s'est installée.

A l'examen clinique, Khalid était apyrétique avec un poids et une taille normaux pour l'âge. L'examen neurologique avait trouvé une station debout et une marche impossibles; une hypertonie spastique des membres inférieurs avec des réflexes ostéo-tendineux rotuliens et achilléens vifs et un signe de Babinski bilatéral. L'examen des nerfs crâniens avait objectivé une surdité bilatérale.

L'auscultation pulmonaire avait trouvé des râles sibilants occupants les deux champs pulmonaires, le reste de l'examen somatique n'avait pas révélé d'anomalies.

Le diagnostic de PSF compliquée était donc retenu devant l'association des signes cliniques et la présence de cas similaires dans la famille.

L'enfant était mis sous traitement d'asthme à base de  $\beta_2$  mimétiques par voie inhalée, de corticothérapie par voie inhalée et une rééducation motrice.

Un bilan comprenant une TDM cérébrale, une IRM cérébrale, un examen ophtalmologique avec FO et des potentiels évoqués auditif a été demandé.

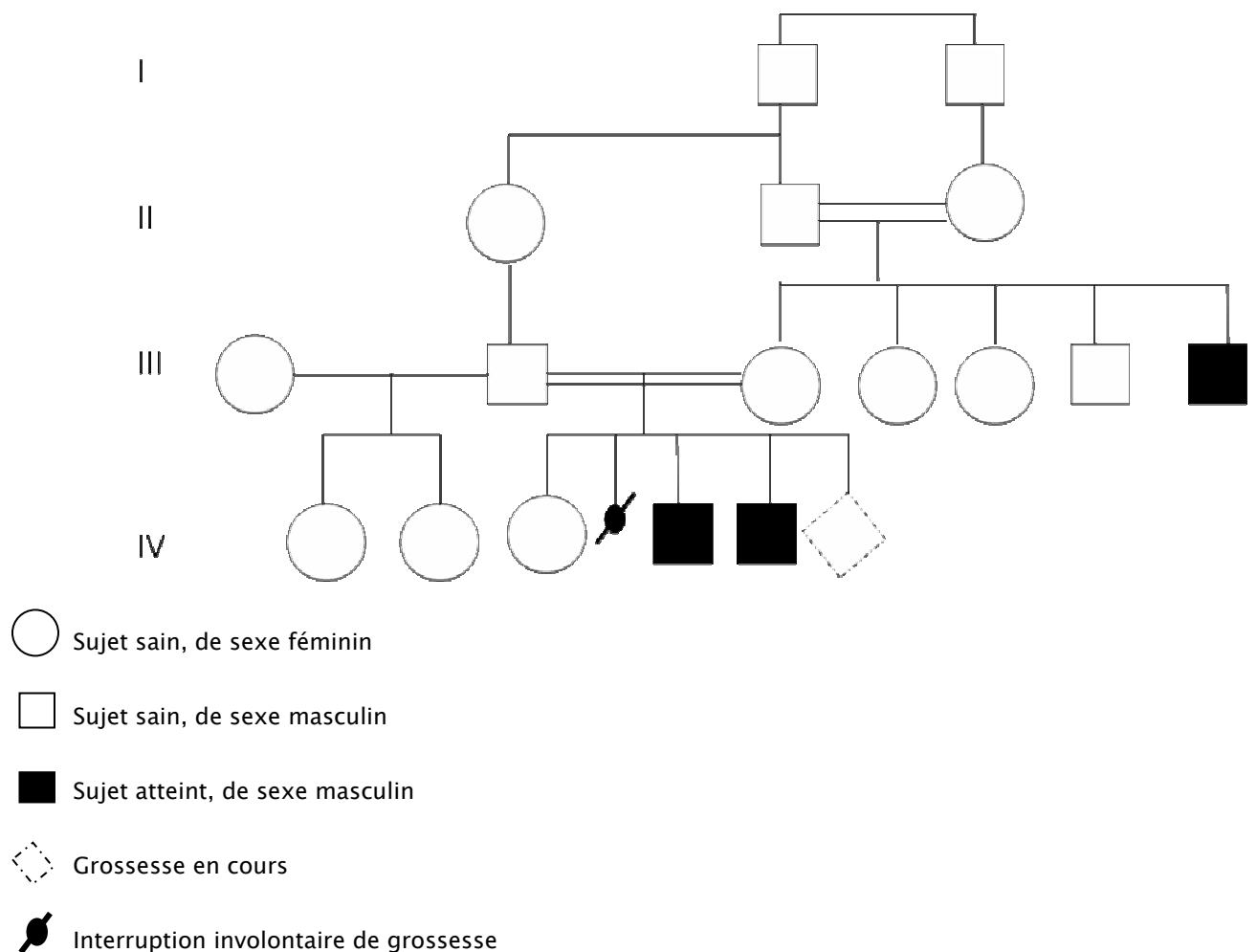
La TDM cérébrale était normale. Le FO avait montré une atrophie bilatérale avec albinose rétinienne. Les potentiels évoqués auditifs avaient mis en évidence des anomalies compatibles avec une atteinte sus lemniscale et l'IRM n'a pas été réalisée.

L'évolution immédiate était marquée par l'amélioration de la symptomatologie respiratoire. Cependant, comme son frère, l'évolution à long terme était marquée, par

l'aggravation de la spasticité des membres inférieurs d'autant plus que la rééducation motrice était irrégulièrement pratiquée.

Khalid, âgé actuellement de 6 ans, va bien sur le plan respiratoire, ne pratique plus de rééducation motrice. L'examen neurologique actuel trouve une spasticité plus marquée et un syndrome pyramidal des membres inférieurs.

Nous avons établi l'arbre généalogique (figure 1) des deux frères afin d'étudier le mode de transmission de la forme de PSF présente dans cette famille.



**Figure 1:** Arbre généalogique de la famille de Mohamed et Khalid

### **Observation n° 3**

Siham âgée de 3 ans et demi, cinquième d'une fratrie de 6, issue d'un mariage non consanguin, était admise au service le 16/02/2004 pour des troubles de la marche installés 15 jours auparavant.

A l'interrogatoire, le déroulement de la grossesse était normal, l'accouchement s'était effectué par voie basse dans une unité sanitaire sans notion de souffrance néonatale aigüe et la vaccination était faite selon le programme national d'immunisation. Siham ne présentait pas de cas similaire dans la famille. Le développement psychomoteur était normal jusqu' à l'installation de crises convulsives tonico-cloniques hémicorporelles droites dont la fréquence était de 3 fois par jour, associées à des difficultés de la marche.

A l'admission, Siham était apyrétique avec un poids et une taille normaux pour l'âge. L'examen neurologique avait objectivé une station debout et une marche impossibles ainsi qu'un syndrome pyramidal des deux membres inférieurs, fait d'hypertonie spastique, reflexes ostéo-tendineux vifs et signe de Babinski bilatéral. Le reste de l'examen somatique n'avait pas objectivé d'anomalies.

Le diagnostic de PSF était le premier diagnostic évoqué, devant le tableau clinique bien que l'absence des antécédents familiaux n'était pas en faveur.

Siham était mise sous traitement antiépileptique à base de valproate de sodium à la dose de 20 mg/kg/j. Un bilan comprenant une IRM cérébrale, un EMG, un examen ophtalmologique avec FO et un EEG a été demandé.

Après un mois, l'enfant s'était présenté au service avec les résultats de l'IRM cérébrale et l'examen ophtalmologique qui étaient revenus normaux. La mère avait rapporté la notion de régression des crises épileptiques.

Siham, âgée actuellement de 8 ans et demi, était perdue de vue précocement, et nous n'avons pas pu contacter ses parents.

#### **Observation n° 4**

Blaid âgé de 8 ans, dernier d'une fratrie de 3, issu d'un mariage consanguin de premier degré, scolarisé (3<sup>ème</sup> année de l'enseignement fondamental), était admis le 04/11/2004 pour trouble de la marche.

A l'anamnèse, la grossesse s'était déroulée sans incident, l'accouchement s'était effectué par voie basse dans une unité sanitaire sans notion de souffrance néonatale, la vaccination était faite selon le programme national d'immunisation et le développement psychomoteur était normal. Blaid n'avait pas de cas similaires dans la famille.

A l'examen clinique, apyrexie, poids et taille normaux pour l'âge. Blaid présentait une station debout avec appui, une marche impossible, une diminution des forces musculaires des membres inférieurs, les reflexes rotuliens étaient vifs, les reflexes cutanéoplantaires étaient en flexion. Le reste de l'examen somatique était normal.

Le diagnostic de PSF était fortement probable vu la présentation clinique et la notion de consanguinité parentale bien que l'absence d'histoire familiale n'était pas en faveur.

Un bilan comportant, une IRM cérébrale, un EMG et examen ophtalmologique avec FO a été demandé.

Dés la première consultation, Blaid était perdu de vue et nous n'avons aucun moyen de le contacter.

#### **Observation n°5**

Hicham âgé de 9 ans, deuxième d'une fratrie de 4, issu d'un mariage non consanguin, non scolarisé en 3<sup>ème</sup> année de l'enseignement fondamental, était admis le 12/04/2004 pour paraplégie familiale.

A l'anamnèse, le déroulement de la grossesse était normal, l'accouchement s'était effectué par voie basse dans une unité sanitaire sans notion de souffrance néonatale. Hicham était vacciné selon le programme national d'immunisation et il avait un développement psychomoteur normal. Par ailleurs, sa petite sœur présentait un tableau clinique identique.

A l'examen clinique, Hicham avait un strabisme divergent, une hypotonie des membres inférieurs. Les reflexes ostéo-tendineux des membres inférieurs étaient vifs, les reflexes cutanéoplantaires étaient en flexion et les deux pieds étaient plats.

Le diagnostic de PSF était retenu devant la présentation clinique et l'histoire familiale. La sœur de Hicham était également convoquée pour un suivi. Le patient était perdu de vue.

**Tableau I: Tableau récapitulatif des cinq observations**

|                                | Cas 1                          | Cas 2                       | Cas 3         | Cas 4       | Cas 5       |
|--------------------------------|--------------------------------|-----------------------------|---------------|-------------|-------------|
| Age                            | 9 ans                          | 2 ans                       | 3 ans et demi | 8 ans       | 9 ans       |
| Sexe                           | Masculin                       | Masculin                    | Féminin       | Masculin    | Masculin    |
| Cas similaires familiaux       | Oncle et frère                 | Oncle et frère              | Non           | Non         | Sœur        |
| Consanguinité                  | Oui                            | Oui                         | Non           | Oui         | Non         |
| Développement psychomoteur     | Retard                         | Régression                  | Normal        | Normal      | Normal      |
| Spasticité                     | Présente                       | Présente                    | Présente      | Présente    | Présente    |
| Reflexes ostéo-tendineux       | Vifs                           | Vifs                        | Vifs          | Vifs        | Vifs        |
| Signe de Babinski              | Absent                         | Présent                     | Présent       | Absent      | Présent     |
| Pathologies associées          | Surdité<br>Asthme<br>Epilepsie | Surdité<br>Asthme           | Epilepsie     |             | Strabisme   |
| IRM cérébrale                  | Non faite                      | Non faite                   | Normale       | Non faite   | Non faite   |
| EMG                            | Non fait                       | Non fait                    | Non fait      | Non fait    | Non fait    |
| Examen ophtalmologique avec FO | Atrophie optique bilatérale    | Atrophie optique bilatérale | Normal        | Non fait    | Normal      |
| PEV auditif                    | Atteinte sus lemniscale        | Atteinte sus lemniscale     | Non demandé   | Non demandé | Non demandé |
| Observance du Traitement       | Mauvaise                       | Mauvaise                    | Non évaluée   | Non évaluée | Non évaluée |
| Evolution                      | Aggravation                    | Aggravation                 | Non évaluée   | Non évaluée | Non évaluée |





**DISCUSSION**

## I. GENERALITES

### 1. Définition

Les PSF regroupent un ensemble d'affections cliniquement et génétiquement hétérogènes, en rapport avec une dégénérescence bilatérale des faisceaux croisés corticospinaux, caractérisées principalement par l'existence d'une paraparésie spastique progressive chez plusieurs membres d'une même famille [1].

On distingue les PSF pures et compliquées. Elles sont caractérisées par une hétérogénéité génétique. En effet plusieurs modes de transmission ont été décrits, autosomique dominant, autosomique récessif et récessif lié à l'X [2,4].

### 2. Historique

La première description des PSF est attribuée à Ernest Adolf Von STRUMPELL (1880) qui avait rapporté les observations de deux frères: l'un souffrait d'une paraplégie spastique tandis que l'autre présentait en outre des signes cérébelleux.

STRÜMPPELL pensait avoir affaire à une sclérose en plaques héréditaire mais après la nécropsie de l'un des deux frères, il a signalé l'individualité de l'affection sur la constatation d'une sclérose médullaire intéressant les faisceaux pyramidaux [5].

En 1898, LORRAIN a consacré une thèse aux PSF rapportant les observations de plusieurs familles [6].

En 1904, lors de l'étude puis la vérification anatomopathologique d'une deuxième famille, STRÜMPPELL a confirmé ses premières constatations [5].

Décrites depuis plus d'un siècle, les PSF ont suscité plusieurs publications soit d'ordre clinique, dont le point commun était la description de syndrome comprenant une paraplégie spastique soit d'ordre génétique.

On doit notamment à HARDING d'avoir repris dans les années 1980, l'ensemble des syndromes décrits sous le terme de PSF et d'avoir proposé une classification fondée sur l'existence ou non de signes associés à la paraplégie spastique et le mode de transmission de l'affection [7].

### **3. Rappel anatomique [8,9]**

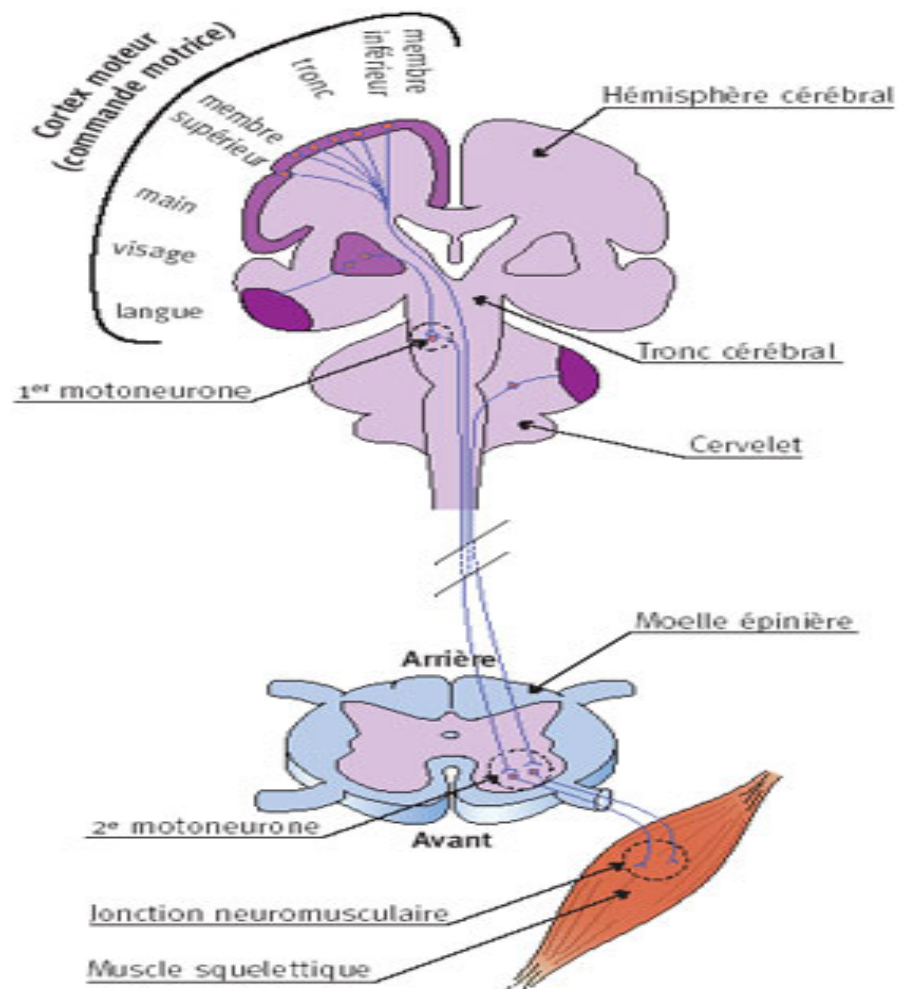
Cette pathologie est une hérédo-dégénérescence spino-cérébelleuse caractérisée par la prédominance de l'atteinte pyramidale. Nous rappelons de manière succincte l'anatomie des voies pyramidales.

Le faisceau pyramidal est la grande voie motrice de la motricité volontaire. Quelques 60 à 80% de ses fibres naissent dans le cortex moteur primaire du gyrus précentral; les autres ont pour origine l'aire motrice supplémentaire et le cortex prémoteur.

Le faisceau cortico-spinal descend dans la couronne rayonnante puis la capsule interne. Il passe ensuite par le pédoncule cérébral et le pont basilaire pour atteindre le bulbe. Pendant sa descente, ce faisceau abandonne des fibres qui activent les noyaux des nerfs crâniens moteurs (figure 2).

Juste au dessus de la jonction spino-bulbaire:

- La majorité des fibres pyramidales 80% croisent la ligne médiane dans la décussation pyramidale, descendant du côté controlatéral de la moelle formant le faisceau cortico-spinal latéral.
- Environ 10% forment le faisceau cortico-spinal antérieur. Ces fibres décussent de manière étagée pour rejoindre le cordon ventral controlatéral de la moelle.
- Les 10% restantes, gagnent le faisceau cortico-spinal latéral du même côté.



Source: Bouchet

**Figure 2** : Schéma illustrant le faisceau pyramidal

## II. PROFIL EPIDEMIOLOGIQUE

### 1. Prévalence

Les PSF sont assez rares. Leur prévalence moyenne est de 1,27 à 9,6/100,000 [3]. Les formes pures sont plus fréquentes que les formes compliquées. En effet, au Norvège la prévalence était estimée à 12/100 000 pour les formes dominantes et à 2/100 000 pour les formes récessives. Au Danemark, la prévalence était de 1/100 000 pour les formes dominantes et de 0,1/100 000 pour les formes récessives [10].

En Espagne, la prévalence des PSF (pures et compliquées) était de 9,6/100 000, au Portugal 4,3/100 000 et en Italie, le chiffre était plus bas à raison de 1.3/100 000 [11,12].

Si les formes dominantes sont plus fréquentes dans les pays d'Europe du Nord, ceci n'est pas le cas pour les pays à forte consanguinité, comme ceux du pourtour méditerranéen.

Au Maroc nous n'avons pas des données épidémiologiques à l'échelle nationale.

### 2. Age

Les PSF peuvent toucher tous les âges, allant de l'enfance à la huitième décennie [13].

En 1939, Bell et Carmichael avait analysé 74 familles atteintes de PSF: 25 étaient de transmission autosomique dominante et 49 de transmission autosomique récessive. L'âge moyen de début était de 19 ans pour les formes dominantes et de 12 ans pour les formes récessives [14].

En 1981, Harding avait étudié 19 familles affectées: 70% d'entre elles correspondaient à un mode de transmission autosomique dominant et 30% à un mode de transmission autosomique récessif. Pour les formes autosomiques dominantes, Harding avait réalisé un histogramme qui avait montré deux pics pour l'âge de début de la maladie. En utilisant des intervalles de confiance de 95%, il a pu distinguer deux types: le type 1, débutant avant l'âge de 35 ans et le type 2 après l'âge de 35 ans [15].

Barros et al ont procédé à l'analyse des données cliniques de 107 patients appartenant à 46 familles portugaises. L'âge moyen de début des formes autosomiques récessives était de 11,2 ans, et très variable entre 3 et 70 ans pour les formes autosomiques dominantes [12].

Dans notre travail, l'âge des patients variait de 2 à 9 ans avec une moyenne de 6 ans et 4 mois. Mais l'échantillon n'est pas assez représentatif pour dégager des conclusions.

### **3. Sexe**

Les PSF à transmission autosomique touchent les deux sexes à fréquence égale alors que les formes à transmission liée à l'X ne touchent que les sujets de sexe masculin [10].

Pour nos malades, nous avons quatre garçons et une seule fille. Nous ne pouvons pas en dégager des constations du fait du nombre limité des cas colligés.

### **4. Antécédents**

Comme leur nom l'indique, les PSF ont un caractère héréditaire mais des cas sporadiques peuvent toujours exister. La présence d'un parent atteint permet d'établir le diagnostic de PSF autosomique dominante. En revanche, l'existence d'une consanguinité parentale et la normalité de l'examen clinique chez les ascendants nous orientent vers une forme à transmission autosomique récessive [14].

Dans notre travail, 3 enfants avaient des cas similaires dans la famille alors que les deux autres ne rapportaient pas cette notion. La consanguinité parentale était rapportée chez 3 patients.

## **III. PROFIL GENETIQUE**

Depuis les années 1990, les études de cartographie génétique ont apporté un nouvel élan à la compréhension de la physiologie des PSF. En effet, grâce aux progrès de la biologie

moléculaire, il est devenu possible de localiser le gène responsable d'une affection génétique par une cartographie génétique et d'isoler le gène en cause par clonage positionnel.

L'identification des gènes impliqués dans les maladies génétiques apporte au clinicien un nouvel élément de classification qui est moléculaire. Si l'identification des mutations est facile à réaliser, l'analyse moléculaire peut apporter une aide au diagnostic. Enfin, l'identification des gènes en cause contribue à ouvrir de nouvelles voies de recherche thérapeutique.

Les PSF se caractérisent par une grande hétérogénéité génétique, aussi bien les formes pures et formes compliquées. Nous distinguons donc à l'intérieur de chaque catégorie (pure et compliquée) les différentes formes génétiques identifiées à ce jour. Chacune d'entre elles porte le nom de SPG (pour Spastic Paraple Gia) suivi d'un numéro d'ordre (SPG1, SPG2, ...) correspondant à la chronologie de la découverte de la localisation chromosomique de cette forme génétique [14].

## **1. Paraplégies spastiques familiales autosomiques dominantes**

### **1.1. SPG3**

Elle est due à des mutations du gène de l'atlastine, situé en 14q11.2-q21 (mutations faux sens remplaçant un acide aminé par un autre dans une région conservée de la séquence protéique). La protéine impliquée dans la maladie est une guanosine triphosphatase (GTPase), exprimée préférentiellement dans le système nerveux central [16,17].

### **1.2. SPG4**

Elle est due à des mutations du gène de la spastine, situé en 2p22-p21. Il s'agit de mutations faux sens, mutations non sens (introduction d'un codon stop, responsable d'un arrêt prématuré de la traduction), de mutations de sites d'épissage, ainsi que de courtes délétions ou insertions. La spastine mutée se lie de façon constitutive aux microtubules et pourrait modifier la dynamique des transports intracellulaires, qui font appel aux microtubules. Il semble que SPG4 soit la plus fréquente des formes pures de PSF autosomiques dominantes [18].

### **1.3. SPG10**

Elle a été décrite dans une seule grande famille et est due à une mutation du gène de la kinésine-5A, situé en 12q13. La mutation décrite abolit l'activation d'une adénosine triphosphate-ase (ATPase) par les microtubules et influe négativement sur le trafic axonal des neurones. SPG10 est donc due à une perturbation du transport des axones, conduisant à une dégénérescence axonale [19].

### **1.4. SPG13**

Elle a été décrite dans une seule grande famille et est due à une mutation du gène de la chaperonine mitochondriale HSP60, situé en 2q33.1. Il s'agit d'une mutation faux sens, remplaçant une valine par une isoleucine [20].

## **2. Paraplégies spastiques familiales autosomiques récessives**

### **2.1. SPG7**

Elle est due à des mutations du gène de la paraplégine, situé en 16q24.3 (insertion ou délétion d'une ou deux bases), réalisant un décalage de la phase de lecture avec terminaison prématurée de la traduction. C'est une forme compliquée de PSF à transmission autosomique récessive [21].

### **2.2. SPG11**

Forme de transmission autosomique récessive des PSF compliquées, elle est causée par une mutation de la spastine localisée sur le chromosome 15. Cette forme est caractérisée par une atrophie du corps calleux mise en évidence par l'IRM cérébrale [22].

### **2.3. SPG20**

Elle a été décrite pour la première fois chez 20 sujets appartenant à un groupe d'Amish (États-Unis). Elle a été alors appelée syndrome de Troyer, patronyme de plusieurs sujets Amish atteints. La mutation responsable de SPG20 chez les Amish a été identifiée [23].



Il s'agit d'une délétion d'une base dans la phase codante du gène de la spartine, situé en 13q12.3 (conduisant à une troncation de la protéine par arrêt prématuré de la traduction). Par ailleurs, elle présente des similarités avec la spastine (impliquée dans les interactions avec les microtubules et mutée dans SPG4) dans sa portion N-terminale [24].

### **3. Paraplégies spastiques familiales récessives liées au chromosome X**

#### **3.1. SPG1**

En 1986, Kenwrich et al avaient localisé sur le chromosome X, en Xq28, une forme particulière de PSF caractérisée par l'association à un retard mental, des troubles du langage, voire une aphasie, une hypoplasie du long extenseur du pouce et des troubles de la statique rachidienne (lordose, scoliose). SPG1 est aussi appelée MASA syndrome (Mental retardation, Aphasia, Shuffling gait, Adducted thumbs) [14,25].

Cette forme résulte de mutations dans le gène LICAM (en Xq23) codant pour une glycoprotéine d'adhésion cellulaire. Cette glycoprotéine axonale est impliquée dans la migration et la différenciation neuronale. Dans une même famille, cette mutation peut entraîner un phénotype varié, avec soit un MASA syndrome, soit une hydrocéphalie par sténose de l'aqueduc de Sylvius, soit une agénésie du corps calleux (parfois une association plus complexe, telle que MASA syndrome et sténose de l'aqueduc) [26].

#### **3.2. SPG2**

En 1987, Keppen et al avaient localisé sur le chromosome X en Xq21\_22 par un gène impliqué dans une forme pure de PSF. Le locus a été nommé SPG2. En 1993, Bonneau et al avaient localisé dans cette même région une forme compliquée de PSF. Celle-ci associait chez les sujets de sexe masculin une PSF de début précoce à un retard mental, une dysarthrie, un nystagmus et des troubles sensitifs. Néanmoins, ces signes associés peuvent manquer, réalisant ainsi un tableau clinique évocateur de PSF pure [14]. Cette forme résulte de mutations dans un

gène codant pour la protéine protéolipide, situé en Xq22, qui est également muté dans une autre maladie génétique liée à l’X (le syndrome de Pelizaeus–Merzbacher) [27].

Et depuis, les études génétiques ont localisé 40 gènes responsables des PSF, présentés dans les tableaux II, III et IV [28].

**Tableau II : Différentes formes génétiques des paraplégies spastiques familiales  
à transmission autosomique dominante**

| Locus      | Chromosome    | Protéine mutée                          | Forme de PSF |
|------------|---------------|---|--------------|
| SPG3       | 14q11–q21     | Atlastine                               | Pure         |
| SPG4       | 2p22          | Spastine                                | Pure         |
| SPG6 [29]  | 15q11.2–2q12  | Non-imprinted in Prader–Willi           | Pure         |
| SPG8 [30]  | 8q24          | Strumpelline                            | Pure         |
| SPG9 [31]  | 10q23.3–q24.2 | Non connue                              | Compliquée   |
| SPG10      | 12q13         | Kinesin family member 5A                | Pure         |
| SPG12 [32] | 19q13         | Non connue                              | Pure         |
| SPG13      | 2q24–q34      | Heat shock protein 60                   | Pure         |
| SPG17 [33] | 11q12–q14     | Seipine                                 | Compliquée   |
| SPG18 [28] | Réservé       | Non connue                              | -----        |
| SPG19 [34] | 9q33–q34      | Non connue                              | Pure         |
| SPG29 [35] | 1q31–p21      | Non connue                              | Compliquée   |
| SPG31 [36] | 2q12          | Receptor expression–enhancing proteine1 | Pure         |
| SPG34 [28] | Réservé       | Non connue                              | -----        |
| SPG36 [28] | 12q23–q24     | Non connue                              | -----        |
| SPG37 [37] | 8p21.1–q113.3 | Non connue                              | -----        |
| SPG38 [38] | 4p16–p15      | Non connue                              | Compliquée   |
| SPG41 [28] | 11q14.1–p11.2 | Non connue                              | -----        |

**Tableau III : Différentes formes génétiques des paraplégies spastiques familiales  
à transmission autosomique récessive**

| Locus        | Chromosome    | Protéine mutée             | Forme de PSF |
|--------------|---------------|----------------------------|--------------|
| SPG5 [39]    | 8p            | Cytochrome P450-7B1        | Pure         |
| SPG7         | 16q           | Paraplégine                | Pure         |
| SPG11        | 15q           | Spastacine                 | Compliquée   |
| SPG14 [40]   | 3q27-q38      | Non connue                 | Compliquée   |
| SPG15 [3,41] | 14q           | Spastizine                 | Compliquée   |
| SPG20        | 13q           | Spartine                   | Compliquée   |
| SPG21 [42]   | 15q           | Maspardine                 | Compliquée   |
| SPG23 [43]   | 1q24-q32      | Non connue                 | Compliquée   |
| SPG24 [44]   | 13q14         | Non connue                 | Pure         |
| SPG25 [45]   | 6q23-q24      | Non connue                 | Compliquée   |
| SPG26 [46]   | 12q11.1-q24.1 | Non connue                 | Compliquée   |
| SPG27 [47]   | 10q22.1-q22.3 | Non connue                 | Compliquée   |
| SPG28 [48]   | 14q21.3-q22.3 | Non connue                 | Pure         |
| SPG30 [49]   | 2q37          | Non connue                 | Pure         |
| SPG32 [50]   | 14q12-q21     | Non connue                 | Compliquée   |
| SPG35 [51]   | 16q21-q23     | Non connue                 | Compliquée   |
| SPG39 [52]   | 19p13         | Neuropathie targetestérase | Compliquée   |

**Tableau VI : Différentes formes génétiques des paraplégies spastiques familiales**  
**à transmission récessive liée à l’X**

| Locus      | Chromosome | Protéine mutée                             | Forme de PSF |
|------------|------------|--|--------------|
| SPG1       | Xq28       | Molécule d’adhésion des cellules nerveuses | Compliquée   |
| SPG2       | Xq21       | Protéolipoprotéine                         | Compliquée   |
| SPG16 [53] | Xq11.2     | Non connue                                 | Compliquée   |
| SPG22      | Xq21       | Non connue                                 | Compliquée   |

## **IV. DIAGNOSTIC**

### **1. Tableau clinique**

#### **1.1. Paraplégies spastiques familiales pures**

C’est généralement un trouble de la marche qui révèle l’affection, mais il est difficile de repérer le moment exact où il commence: il s’agit plutôt d’une "raideur", d’un manque de souplesse et les pieds ont tendance à racler le sol. Par la suite, la fatigabilité s’accroît et la marche devient laborieuse. Une spasticité et un déficit musculaire variable affectent l’ensemble des muscles des membres inférieurs, prédominants sur les muscles extenseurs. Dans les formes très précoces, on peut enregistrer un retard de marche et une tenue sur la pointe des pieds (équinisme) [2,54].

Les troubles sensitifs sont présents dans 10 à 65% des cas, mais toujours discrets et se limitent généralement à une diminution de la pallésthésie des membres inférieurs, plus rarement de la sensibilité thermoalgésique et tactile [54].

Les troubles sphinctériens sont présents chez la moitié des patients, à type d’impériosité mictionnelle [10,54]. En 2006, Seror et al ont mené une étude sur 188 patients atteints de PSF

dont 107 hommes et 81 femmes d'âge moyen de 48 ans; 84% d'entre eux présentaient des troubles urinaires: besoin impérieux (56%), pollakiurie nocturne (49%), fuites impérieuses (45%), dysurie (38%); 30% présentaient des troubles anorectaux alors que 31% avaient des troubles génitosexuels. Le suivi médical de ces troubles était rare (26%), alors qu'ils retentissaient sur la qualité de vie dans 35% des cas [55].

Dans notre série, deux enfants avaient une forme pure de PSF. La symptomatologie incluait une spasticité et des troubles de la marche sans signes sensitifs ni troubles sphinctériens.

### **1.2. Paraplégies spastiques familiales compliquées**

Elles se définissent par l'association d'une paraplégie spastique à d'autres symptômes neurologiques ou l'atteinte des autres organes. Les PSF compliquées comprennent un grand nombre d'affections hétérogènes par la diversité des syndromes cliniques décrits, les modes de transmission génétiques et la sévérité [2,54].

#### **▪ Association à une neuropathie sensitive**

Plusieurs familles présentant une neuropathie sensitive associée à une PSF ont été décrites (Van Epps et Kers 1940, Khalifeh et Zellweger 1963, Koenig et Spiro 1970, Cavanghet et al 1979, Thomas et al 1994). La neuropathie sensitive est handicapante par la survenue d'acropathies mutilantes. La transmission peut-être autosomique dominante ou autosomique récessive [7,56,57].

Dans notre travail, aucun malade ne présentait une neuropathie sensitive.

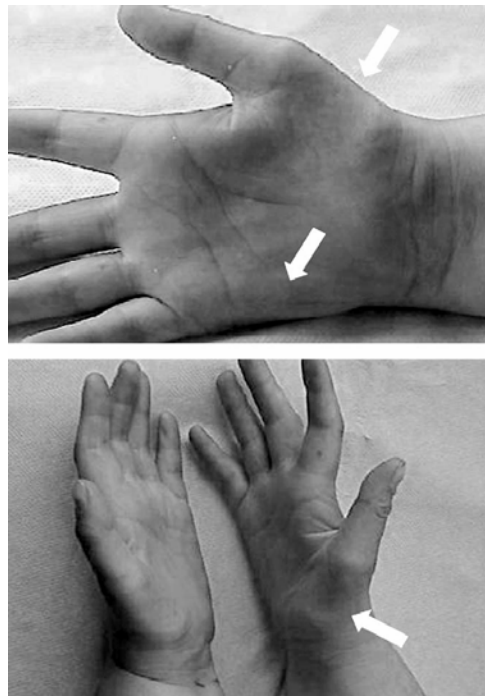
#### **▪ Association à une amyotrophie**

Deux tableaux doivent être distingués. Le premier se caractérise par une amyotrophie touchant les mains et débutant à un âge allant de 15 à 30 ans. Le mode de transmission est autosomique dominant (Garland et Astley 1950, Silver 1966, Van et al 1985). Une forme autosomique récessive débutant dans l'enfance a été rapportée : elle pose le problème de son

identité ou non avec certaines formes de sclérose amyotrophique juvénile (Ormerod 1904, Maas 1904, Refsum et Skilikorn 1954). Bryin et al ont rapporté, en 1993, une famille ayant une PSF autosomique récessive associée à une amyotrophie des mains et des pieds [14,58].

En 1966, Silver a rapporté 2 cas d'une famille Tunisienne atteinte de PSF avec amyotrophie sévère des mains (figure 3). Il s'agissait d'un frère et d'une sœur âgés respectivement de 37 et 36 ans et présentant pratiquement le même tableau clinique. Leurs parents étaient cousins. Les troubles de la marche sont apparus vers l'âge de trois ans. Une amyotrophie des mains était constatée plus tardivement vers l'âge de 20 ans. L'examen neurologique mettait en évidence une paraplégie spastique avec une amyotrophie sévère des mains et modérée des pieds. La sensibilité était conservée et il n'y avait pas de fasciculations. L'IRM médullaire et cérébrale étaient normales [59].

Le deuxième tableau clinique est caractérisé par une neuropathie héréditaire type Charcot-Marie-Tooth associé à une paraplégie spastique (Dyck et Lambert 1968, Harding et Thomas 1984). Un nombre insuffisant de familles a été étudié sur le plan moléculaire pour savoir s'il s'agissait ou non de formes alléliques de la maladie de Charcot-Marie-Tooth. Enfin, certaines familles étaient difficiles à classer, comme celles décrites par Sunohara et al en 1993. En effet, les deux familles rapportées présentaient une amyotrophie des mains et une PSF [14].



Clin Neuro and Neurosurg, 2006

**Figure 3 : Amyotrophie sévère des mains**

- **Association à un syndrome extrapyramidal**

Ces formes sont caractérisées par la présence de PSF associée à des signes d'atteinte du tronc cérébral. Le diagnostic différentiel se pose avec d'autres affections héréditaires comme l'atrophie dentato-rubro-pallido-luysienne ou la dystonie sensible à la L-dopa. Elles ont un début dans l'enfance et se caractérisent par l'association d'une dystonie, de mouvements choréoathétosiques, d'un syndrome pseudobulbaire et d'une amyotrophie des mains. Le mode de transmission est le plus souvent autosomique dominant (Gilmain et Horenstein 1964, Dick et Stenvenson 1953). Les formes autosomiques récessives incluent en plus des signes sus-décrits, une démence (Jackson 1934) [14,60].

On distingue également dans ce cadre, le syndrome Mast décrit en 1967 par Cross et Kuzick dans la population Amish. Il s'agissait d'une affection autosomique récessive, débutant

dans la seconde décennie et associant à la PSF, une dysarthrie, une démence et des mouvements choréoathétosiques des membres [14].

Dans notre travail, aucun de nos malades ne présentait une amyotrophie.

- **Association à une rétinite pigmentaire**

Mahloudji et Chuke ont décrit, en 1968, une famille ayant une PSF associée à une rétinite pigmentaire périphérique débutant dans la 4<sup>ème</sup> décennie. De même une famille présentant une PSF associée à une neuropathie sensitive et une rétinite pigmentaire a été décrite en 1945 par Jequier et al. Sjaastad et al ont rapporté, en 1976, un syndrome associant une atteinte du faisceau corticospinal débutant aux membres inférieurs puis s'étendant aux membres supérieurs et s'accompagnant d'un retard mental et d'une rétinite pigmentaire. Evans a rapporté, en 1954, une famille présentant une forme autosomique dominante de PSF associée à une rétinite pigmentaire [14,61].

- **Association à des anomalies cutanées**

Stewart et al ont rapporté, en 1981, une famille ayant une PSF associée à des zones hypopigmentées touchant les jambes et prédominant au niveau des genoux. Une forme de PSF associée à une hyperkératose palmoplantaire a été décrite (Dyck et al 1988). De même, en 1983 Fitzsimmons et al ont rapporté une famille atteinte de PSF associée aux signes cutanés sus-décrits et un retard mental [14,62,63].

Dans notre étude, aucun patient ne présentait des signes cutanés.

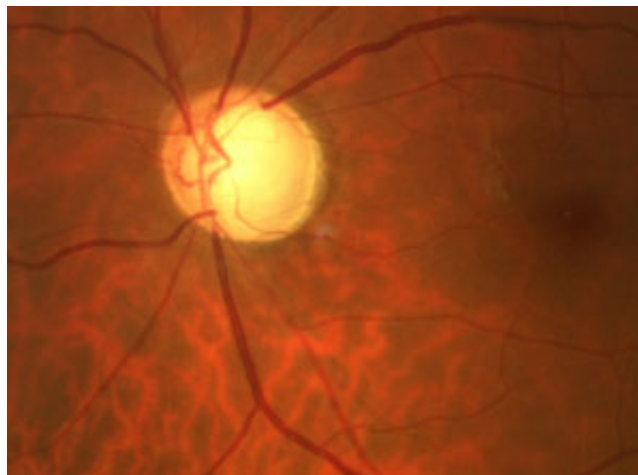
- **Association à des troubles de la conduction cardiaque**

Sutherland a décrit, en 1957, une famille dont l'affection débutait vers l'âge de 20 ans et associait une PSF à une atrophie optique, un syndrome cérébelleux, un retard mental et des troubles de la conduction cardiaque variables d'un individu à l'autre [14].



- **Association à une atrophie optique**

Nuberg–Hansen et Refsum ont décrit, en 1972, une forme de PSF associée à une atrophie optique (figure 4). Rothner et al ont rapporté, en 1976, une famille dont l'affection débutait au cours de la première décennie et associait une paraplégie spastique à une atrophie optique et une démence. Le mode de transmission était autosomique dominant [64,65].



Source: Clin Neurol and Neurosurg, 1997

**Figure 4** : Atrophie optique au fond d'œil

Dans notre travail, les deux frères avaient une atrophie optique bilatérale associée à une absence d'épithélium pigmentaire (albinose rétinienne).

- **Association à un retard mental**

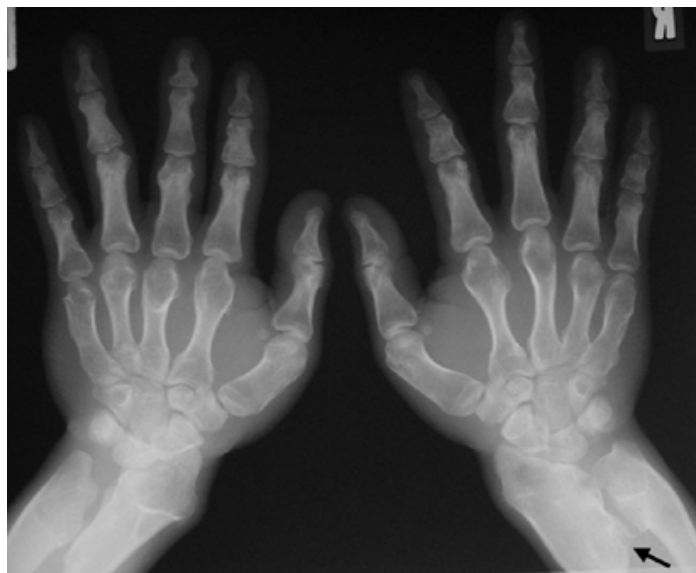
Van Bogaret a décrit en 1952, une famille associant une PSF à une démence. Worster–Drougrat et al ont décrit, en 1940, une famille présentant une PSF et une dysarthrie avec une démence débutant au cours de la cinquième décennie. Ces observations posent la question de la nature de la démence dont le diagnostic n'a pas été établi avec certitude: l'association d'une démence à une PSF pourrait donc n'être que fortuite. En revanche, l'association d'un retard mental et d'une PSF est bien établie [59,62,66,67].

- **Association à une ataxie cérébelleuse**

L'association à une ataxie cérébelleuse a été rapportée chez plusieurs familles atteintes PSF à transmission autosomique récessive ou dominante [14,68].

- **Association à des épiphyses en "cône"**

Fitzsimmons et Guilbert ont décrit, en 1987, deux jumeaux présentant une affection ayant débuté à l'âge de 1 an, et évoluant en 3-4 ans vers une spasticité très sévère. La spasticité s'accompagnait de trouble de la marche et d'épiphyses en "cône" à la radiographie standard (figure 5) [14,69,70].



Source: radiology, 2001

**Figure 5** : Image radiologique des mains montrant des épiphyses en cône

- **Association à une surdité**

Wells et Jancovie ont décrit, en 1986, une affection probablement liée à l'X associant à la paraplégie, une surdité, des granulations des pigments rétiniens, des opacités cristalliniennes, une petite taille et un hypogonadisme. En 1980, Opjordsmoen et Nygberg-Hansen ont rapporté

une affection débutant au cours de la troisième décennie, de transmission autosomique dominante, associant à la PSF une surdité et une syndactylie touchant les quatrième et cinquième doigts. Fitzsimmons et al ont observé, en 1988, une famille présentant une PSF de transmission autosomique dominante, une surdité, un retard mental et une néphropathie. L'aspect histologique des lésions rénales était compatible avec celui d'une maladie de Berger [14,70-72].

Dans notre série, deux patients avaient une surdité mais ne présentaient pas les autres éléments des tableaux cliniques décrits par wells, Opjordsmoen et Fitzsimmons.

- **Association au syndrome de kallmann**

Le syndrome de Kallmann inclut un hypogonadisme hypogonadotrope par déficit en gonadolibérine(GnRH) et une anosmie. Une association d'une PSF au syndrome de Kallmann a été décrite par Tuck et al en 1983 [73-75].

- **Association à une épilepsie**

Jigli et al ont observé, en 1993, une forme de PSF autosomique dominante associée à une épilepsie et un retard mental. L'âge de début se situait dans les 4 premières décennies de la vie. L'expressivité était variable et la pénétrance était incomplète. En effet, plusieurs individus ne présentaient qu'une épilepsie [14,76,77].

En 1999, Lemesle et al ont rapporté l'observation d'une fratrie de neuf enfants dans laquelle trois membres souffraient de paraparésie spastique lentement progressive s'associant à un retard mental. Chez chacun de ces trois enfants, la symptomatologie clinique paraparétique était apparue dès la petite enfance peu après l'acquisition de la marche. L'un d'entre eux présentait de façon associée une épilepsie. L'association PSF et épilepsie a déjà été décrite par plusieurs auteurs et s'intègre en général dans le cadre des PSF compliquées. Les symptômes neurologiques associés à la paraparésie sont divers et peuvent comporter: des signes extra-pyramidaux, des signes cérébelleux, une détérioration mentale, des signes oculomoteurs, une dysarthrie, des troubles sphinctériens et une épilepsie. L'association d'une épilepsie à une PSF,

souvent considérée comme fortuite n'est peut-être que le reflet de l'atteinte multisystémique du système nerveux central liée aux formes compliquées des PSF [78].

Dans notre étude, la petite fille (observation n°3) présentait une épilepsie ainsi que l'un des deux frères (observation n°1) témoignant de l'expressivité variable de la pathologie.

- **Syndrome de Troyer**

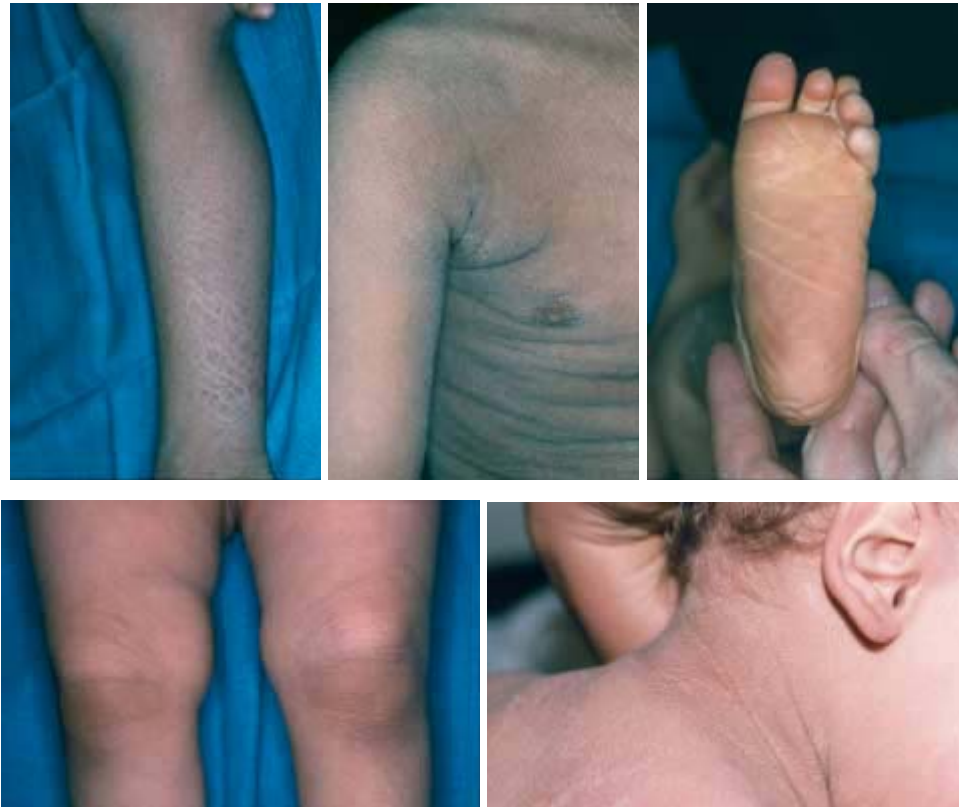Le syndrome de Troyer a été décrit dans la population Amish par Mckusick. Il débute tôt dans l'enfance et associe une dysarthrie cérébelleuse, une quadriparésie, des mouvements choréoathétosiques et une petite taille [79].

En 2008, Bakowska et al ont rapporté le cas d'une famille présentant une spasticité associée à une cyphoscoliose, une amyotrophie distale, une perte précoce des dents et des fasciculations. C'est une PSF autosomique récessive causée par une mutation du gène de la spartine SPG20 [80].

- **Syndrome de Sjörgen-Larrson**

Il a été décrit pour la première fois, en Suède en 1957. C'est un syndrome à transmission autosomique récessive incluant un retard mental, une spasticité (di ou tétraplégie) et une ichtyose débutant à la naissance. En 1994, Pigg et al ont localisé le gène responsable du syndrome de Sjörgen-Larrson sur le chromosome 17 [14].

La symptomatologie comporte une triade: ichtyose congénitale (figure 6), atteinte neurologique avec diplégie spastique et oligophrénie ainsi qu'une atteinte ophtalmologique de type dystrophie maculaire dans 30% des cas. La forme classique est caractérisée par la précocité et la gravité des signes cliniques, néanmoins il existe des formes modérées ou incomplètes de la maladie dont le diagnostic est difficile et souvent plus tardif [81].



Ann Dermatol Venerol, 2006

**Figure 6 : Ichtyose cutanée**

Dans notre étude, deux enfants avaient une forme pure de PSF alors que les autres avaient des formes compliquées. Une forme associée à une épilepsie chez la petite fille (observation n°3), les deux frères (observation n°1 et 2) avaient une surdit  et une atrophie optique bilat rale associ es et l'un d'entre eux pr sentait en outre une  pilepsie. Cette association (PSF,  pilepsie et surdit ) n'est pas d crite dans la litt rature.

## **2. Examen clinique**

### **2.1. Parapl gies spastiques familiales pures**

Les PSF se caract risent par un syndrome pyramidal spastique et sym trique des membres inf rieurs, fait de: [1]

- Hypertonie élastique: Elle se traduit par une résistance à l'allongement du muscle, lorsqu'on imprime des mouvements passifs à un segment du membre: cette résistance n'apparaît qu'après un certain degré d'étirement, elle s'accroît au fur et à mesure que l'on fléchit ou que l'on étend le membre et celui-ci reprend sa position initiale lorsque l'examineur cesse le mouvement passif.

- Reflexes ostéo-tendineux vifs, polycinétiques, et diffusés (extension de la zone réflexogène et réponse de groupes musculaires qui ne sont pas concernés à l'état normal).

- Clonus du pied (trépidation épileptoïde) ou de la rotule: série de secousses musculaires, de rythme régulier, survenant lorsque le muscle est maintenu sous une tension constante.

- Signe de Hoffmann: traduit l'exagération des réactions proprioceptives. L'examineur exerce une forte et brève pression sur la dernière phalange de l'index qui subit ainsi une flexion forcée. A l'arrêt de la pression, on observe une flexion des doigts, en particulier du pouce du côté affecté.

- Les réflexes cutanés sont modifiés avec:

- Abolition des réflexes cutanés abdominaux et crémastériens.

- Présence d'un signe de Babinski, entraînant une extension lente et majestueuse du gros orteil pouvant s'associer à une abduction des autres orteils (signe de l'éventail de Dupré) [4,9,10,54].

Le signe de Babinski n'est pas toujours présent, il peut apparaître au cours de l'évolution de la maladie [1,82].

- Des pieds creux, retrouvés chez un tiers de patients, sont la conséquence d'une spasticité évoluée [1,10].

En 1999, une étude faite en Jordanie par El-Shanti et al [82], a résumé les signes cliniques des PSF pures en cinq principaux troubles:

- ❖ Trouble de la marche.
- ❖ Spasticité des membres inférieurs.
- ❖ Hyperréflexie des membres inférieurs.
- ❖ Reflexe cutanéoplantaire en extension.

- ❖ Trépidation épileptoïde.

La présence d'au moins deux signes d'entre eux et la notion de cas familiaux similaires permettent de poser le diagnostic de la forme pure de PSF.

## 2.2. Paraplégies spastiques familiales compliquées

Les PSF compliquées se caractérisent par l'association d'un syndrome pyramidal des membres inférieurs à d'autres signes neurologiques: syndrome extrapyramidal, syndrome cérébelleux, ataxie, amyotrophie, neuropathie, démence.....ou d'autres signes somatiques : cutanés, cardiaques, auditifs ou visuels selon la forme clinique [56,62,67]. Le tableau V résume les principaux signes cliniques et radiologiques des PSF compliquées.

**Tableau V : Formes compliquées des Paraplégies spastiques familiales**

| Locus des PSF compliquées | Principaux signes cliniques et radiologiques   |
|---------------------------|--|
| SPG1 [61,74]              | Retard mental, hydrocéphalie, aphasie et aspect de pouce en adduction (syndrome MASA)  |
| SPG2 [10,83]              | Retard mental, dysarthrie, nystagmus, des troubles sensitifs et des lésions de la substance blanche à l'IRM cérébrale                                |
| SPG9 [10,84]              | Cataracte, reflux gastro-oesophagien, neuropathie motrice, dysmorphie osseuse et petite taille   |
| SPG14 [85,86]             | Pieds creux, retard mental, agnosie visuelle et neuropathie motrice  |
| SPG15 [3,10,54]           | Rétinopathie pigmentaire, atrophie distale, dysarthrie, retard mental, atrophie du corps calleux à l'IRM cérébrale                                   |
| SPG16 [10,54]             | Aphasie, retard mental et troubles sphinctériens   |
| SPG17 [54,84]             | Amyotrophie des mains  |
| SPG20 [10,80]             | Syndrome de Troyer (retard mental, petite taille, dysarthrie, athétose)  |
| SPG21 [10,87]             | Syndrome Mast (atteinte extrapyramidale, cérébelleuse, démence, atrophie du corps calleux et hypersignaux de la substance blanche à l'IRM cérébrale) |
| SPG22 [10]                | Retard mental et dysmorphie faciale "tête tombante"  |
| SPG23 [10,28]             | Anomalies cutanées, dysmorphie faciale et osseuse, troubles cognitifs et tremblement postural  |
| SPG25 [10,28]             | Cataracte, glaucome congénital et hernies discales multiples   |
| SPG 26 [10,28]            | Labilité émotionnelle, tremblement lingual, troubles cognitifs modérés   |
| SPG27 [10,70]             | Microcéphalie, retard mental, dysmorphie faciale et osseuse  |
| SPG29 [28,83]             | Surdité, pieds creux   |
| SPG30 [10,28]             | Neuropathie périphérique et syndrome cérébelleux   |
| SPG32 [28,70]             | Retard mental et atrophie du corps calleux à l'IRM cérébrale   |
| SPG35 [28]                | Retard mental  |
| SPG38 [28]                | Amyotrophie distale (Silver syndrome)  |
| SPG39 [28]                | Spasticité touchant les quatre membres   |



Dans notre travail, tous les patients avaient au moins deux critères cliniques parmi ceux décrits par El-shanti [82], la spasticité était un élément commun de toutes les observations. Trois patients avaient des formes compliquées de PSF, Mohammed (observation n°1) avait une surdit , une  pilepsie et une atrophie optique bilat rale associ es, Khalid (observation n°2) une surdit  et une atrophie optique bilat rale et Siham (observation n°3) pr sentait une  pilepsie. L'association   l' pilepsie,   la surdit  et   l'atrophie optique sont d j  rapport es dans la litt rature; alors que l'association des trois   la PSF n' tait pas d crite. Par ailleurs les deux fr res avaient en plus un asthme li  probablement   un terrain d'atopie familiale. Les deux autres enfants avaient une forme de PSF.

### **3. Examens compl mentaires [10]**

Le diagnostic des PSF est essentiellement clinique, devant la pr sentation clinique et l'histoire familiale. Les examens paracliniques ont pour but de :

- Poser le diagnostic devant les cas douteux.
- Classer les formes compliqu es.
- Pr ciser la forme g n tique.

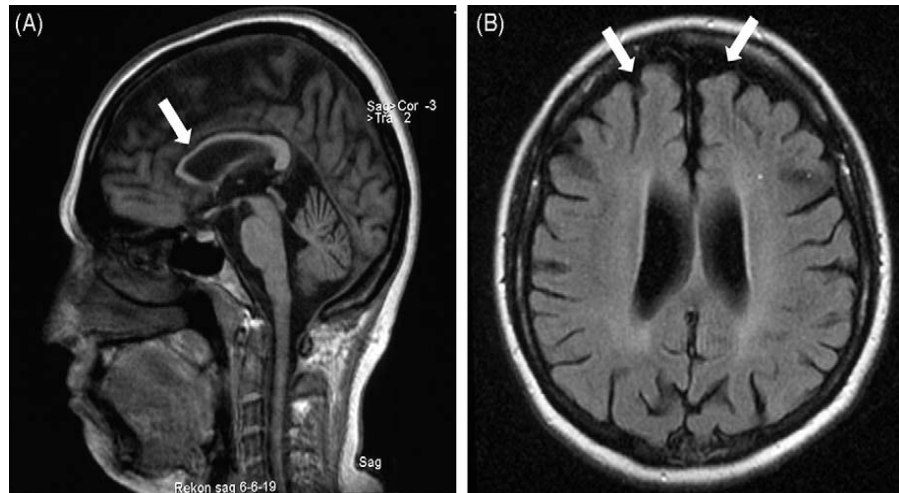
Si un bilan paraclinique est indiqu , il doit comporter :

- IRM c r brale et m dullaire.
- FO.
- EMG avec  tude des vitesses des conceptions nerveuses motrice et sensitive.
- Potentiels  voqu s: visuels, auditifs et somesth siques.
- Pr l vements sanguins pour  tude g n tique.

#### **3.1. Imagerie par r sonnance magn tique c r brale**

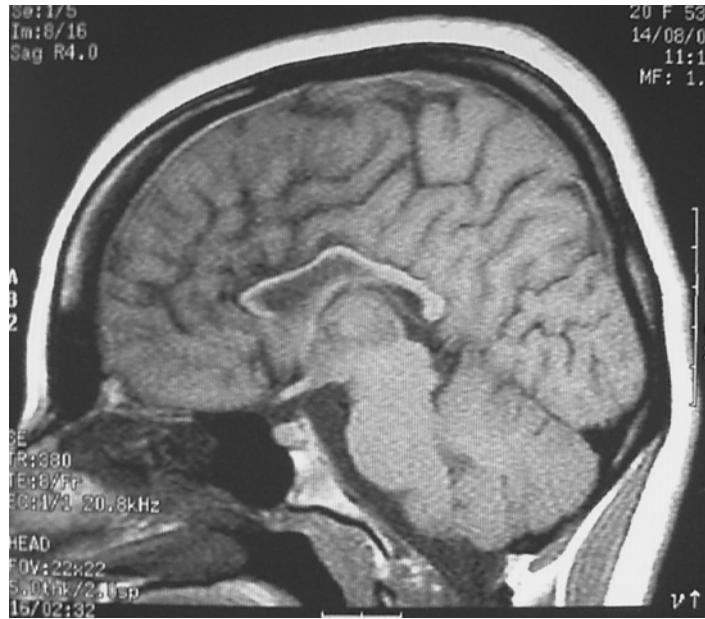
L'IRM c r brale est g n ralement normale dans les formes pures des PSF. En revanche, elle peut objectiver des anomalies dans les formes compliqu es. En 2005, Winner et al ont rapport  l'observation d'un patient  g  de 37 ans pr sentant une PSF compliqu e associ e   une

neuropathie périphérique, une amyotrophie sévère des mains et une atrophie du corps calleux avec une atrophie corticale frontale visualisables à l'IRM cérébrale (figure 7) [88].



**Figure 7** : IRM cérébrale montrant, (A): une atrophie du corps calleux;  
(B): une atrophie corticale frontale

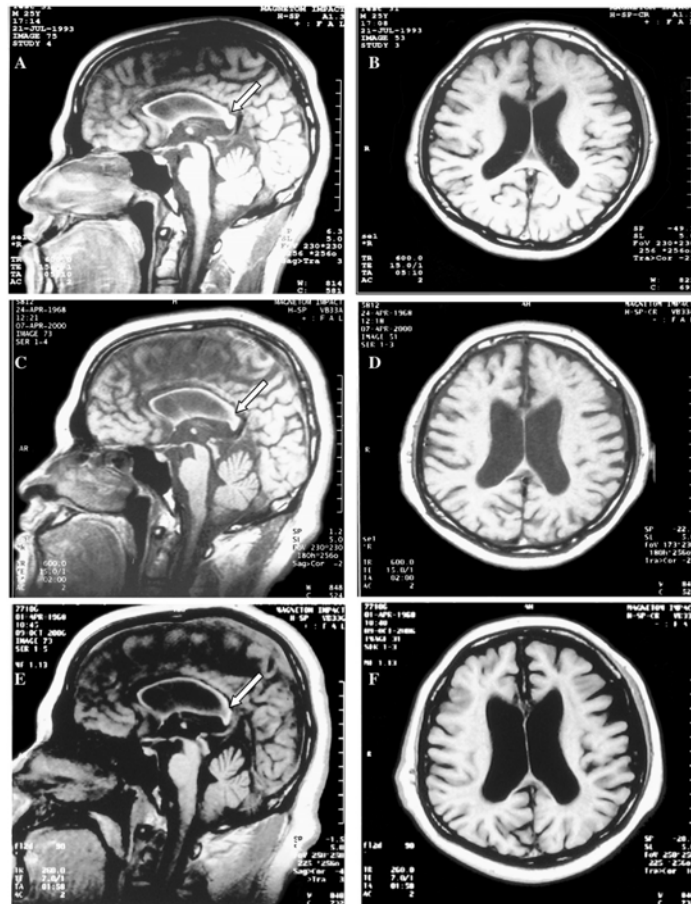
En 2004, Gucuyener et al ont publié les observations de 3 patients, appartenant à une famille turque, issus de mariage consanguin et présentant une PSF associée à un retard mental. L'IRM cérébrale des ces trois patients a objectivé une dysplasie marquée du corps calleux (figure 8) [60].



**Figure 8** : IRM cérébrale montrant une atrophie sévère du corps calleux

En 2008, Boukhris et al ont mené, la plus grande enquête d'Afrique du Nord d'origine arabe à ce jour, sur 8 familles tunisiennes, dont 19 personnes affectées, souffrant de PSF compliquées. Les signes associés étaient très variables d'un sujet à l'autre. Radiologiquement, l'IRM cérébrale a montré chez tous les patients un amincissement du corps calleux de degré variable. Une atrophie corticale frontale ainsi qu'une atrophie cérébelleuse sont retrouvées dans la majorité des cas [89].

Shu-sheng et al, en 2008 ont publié une étude à propos de 11 patients atteints de PSF compliquées et dont le suivi radiologique (figure 9) avait montré que l'atrophie corticale ainsi que l'atrophie du corps calleux étaient évolutives dans le temps [90].



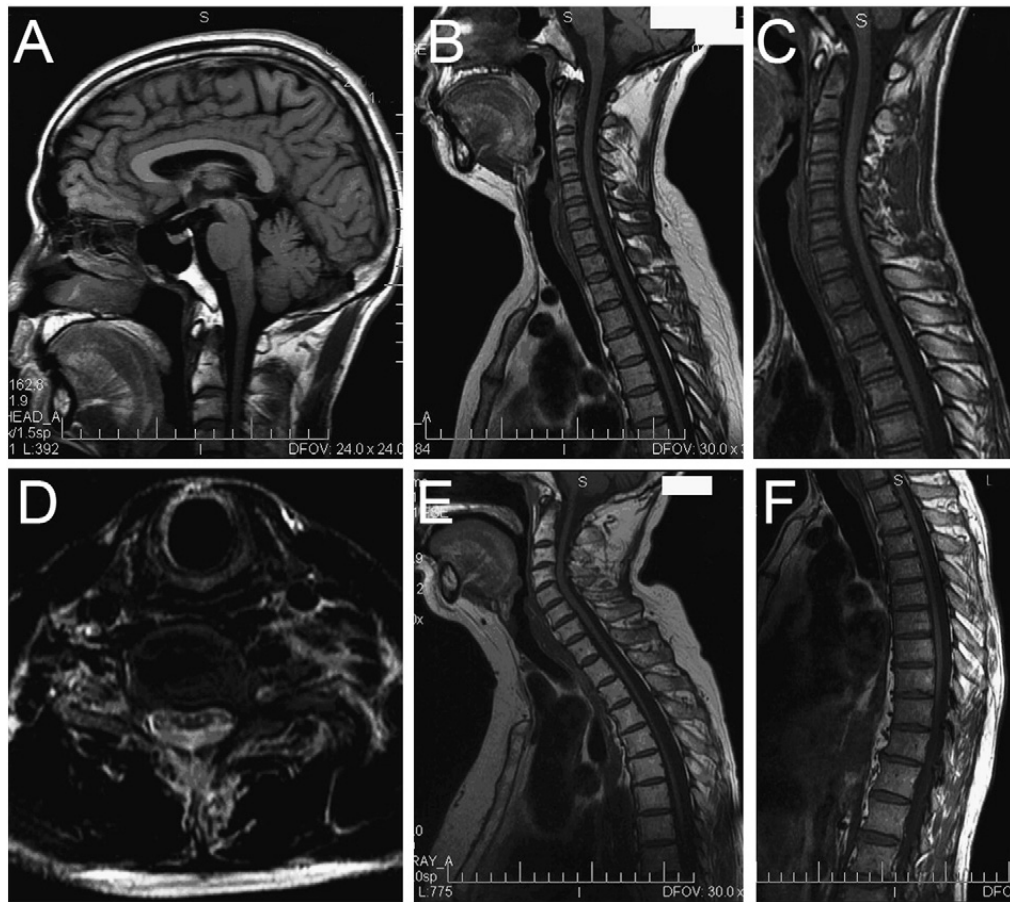
J Neurological Sc, 2008

**Figure 9** : IRM cérébrale montrant une atrophie progressive du corps calleux: A, 1993; C, 2000; E, 2006. Une atrophie frontale progressive avec élargissement des ventricules latéraux: B, 1993; D, 2000; F, 2006

Dans notre étude, la petite fille (observation n°3) était la seule à avoir bénéficié d'une IRM cérébrale. Cette dernière n'avait pas objectivé d'anomalies.

### 3.2. Imagerie par résonance magnétique médullaire

L'IRM médullaire peut être normale, comme elle peut montrer une atrophie médullaire isolée [91]. En 2004, Hedera et al ont étudié l'IRM médullaire de 13 patients atteints de PSF autosomique dominante (quatre différents types: SPG3, SPG4, SPG6 et SPG8); ils ont constaté la présence d'une atrophie médullaire (figure 10) chez tous les cas étudiés. Le degré d'atrophie était plus important chez les patients avec SPG6 et SPG8 [92].



J Neurological Sc, 2008

**Figure 10** : IRM médullaire montrant une atrophie de la moelle épinière plus marquée à l'étage cervical

### 3.3. Fond d'œil

Le FO doit être pratiqué chez tout patient souffrant de PSF afin de rechercher des anomalies rétiniennes: une atrophie optique, une rétinite pigmentaire et/ou une dépigmentation rétinienne [10].

Dans notre travail, le FO avait objectivé chez les deux frères une atrophie optique bilatérale une dépigmentation rétinienne, alors qu'il était normal chez les autres.

### **3.4. Electromyogramme**

L'EMG avec mesure des vitesses de conduction est normal dans les formes pures de PSF. Par contre, il montre un syndrome neurogène périphérique dans les formes compliquées associées à une neuropathie périphérique [59].

Une onde H anormale était notée à l'examen électromyographique dans tous les cas de PSF de la série d'Owens; cependant, l'étude de l'onde H ne paraissait pas être un élément prédictif de la maladie [93].

L'EMG n'a été réalisé chez aucun de nos malades, vu leur bas niveau socio-économique.

### **3.5. Potentiels évoqués**

Les potentiels évoqués visuels, auditifs et somesthésiques ont montré, dans certains cas, une atteinte plus diffuse que celle suspectée sur le seul examen clinique [94]. L'analyse notamment des potentiels évoqués sensitifs montrait une diminution de l'amplitude avec un respect des latences, suggérant un mécanisme physiopathologique d'axonopathie centrale.

Beaucoup d'espairs ont été fondés sur l'étude des potentiels évoqués moteurs, pour apporter un argument objectif à la détermination du statut d'un parent asymptotique examiné. Mais à l'heure actuelle des techniques, un examen normal ne permet pas d'affirmer que le sujet examiné est indemne [10].

En 2005, Kurokawa et al ont comparé les potentiels évoqués somesthésiques des patients souffrant de PSF pures et compliquées. La transmission était défectueuse dans la portion spinale pour les deux formes, alors qu'elle s'étendait en intracrânien chez les patients ayant une forme compliquée de PSF. Ainsi les potentiels évoqués somesthésiques permettent, dans les cas douteux, de faire la part entre les formes pures et compliquées des PSF [95].

Dans notre travail, les potentiels évoqués auditifs demandés chez les deux frères (observation n°1 et 2) ayant une surdité, avaient montré des anomalies compatibles avec une atteinte sus lemniscale.

### 3.6. Etude génétique

Le génome humain se compose de 46 chromosomes (22 paires d'autosomes plus les gonosomes: XX chez le sexe féminin et XY chez le sexe masculin). Les chromosomes sont composés d'une double hélice d'acide désoxyribonucléique (ADN), composée de bases nucléotidiques (A-T et G-C) appariées entre les deux brins. Le génome contient 3,5 milliards de paires de bases et environ 30 000 gènes, soit environ 3 000 par chromosome. La taille des gènes, est très variable, allant de quelques centaines à plusieurs millions de paires de bases (2,4 millions pour la maladie de Duchenne). Cependant, la densité des gènes varie beaucoup d'un chromosome à l'autre.

Le gène est composé d'exons (partie codante qui est transcrite en acide ribonucléique [ARN]) et d'introns (parties intercalaires non codantes qui seront éliminés lors de l'épissage, c'est-à-dire l'excision des introns et la réunion des exons). Le nombre d'exons est en général proportionnel à la taille du gène. L'épissage peut être alternatif et permet alors à certains gènes, par l'excision sélective de certains exons, de donner différentes tailles d'ARN messagers transcrits et donc différentes tailles de protéines, de structures et fonctions diverses. Mise à part cette partie centrale du gène, il existe en amont une partie régulatrice non transcrite et un promoteur. Ces parties ne sont pas transcrites mais permettent la régulation et l'activation de l'expression du gène par d'autres gènes, facteurs de transcription. La fin de traduction est signalisée par un codon stop (TGA, TAG ou TAA), puis une queue de polyadénylation (AATAAA) signale la fin de la transcription. En aval du gène, existe une région non transcrite qui peut aussi parfois contenir des séquences régulatrices. La régulation d'expression des gènes peut se faire à plusieurs niveaux par les séquences régulatrices d'amont qui interagissent avec des facteurs de transcription se fixant sur l'ADN; cette action peut être modulée par un effecteur ou une modification post-transcriptionnelle. Enfin, la régulation de l'expression des gènes fait aussi appel à des phénomènes post-transcriptionnels, traductionnels et post-traductionnels encore peu élucidés. La structure et la fonction des zones d'hétérochromatine non codante dans la régulation génique restent encore très méconnues [96].

L'étude génétique permet un diagnostic précis de la forme de PSF, ce qui est très difficile techniquement vu le nombre élevé de locus responsables. La plupart des auteurs ont souligné l'intérêt de la corrélation entre le tableau clinique et l'arbre généalogique, afin de cibler la recherche étiologique sur un nombre limité de chromosomes [97].

Il est aussi important de savoir que dans un certain nombre de cas, le test génétique peut être négatif. En aucun cas, un test négatif n'élimine une maladie génétique. En effet, les tests génétiques explorent seulement une partie de la région potentiellement mutée. Ces tests ne sont donc pas exhaustifs dans leur analyse génomique. Il est également important de savoir qu'un test génétique doit toujours être interprété en conjonction avec la clinique, la biologie et les examens complémentaires [98].

Dans notre travail, l'étude génétique des deux frères (observation n°1 et 2) est en cours de réalisation.

## **V. ANATOMOPATHOLOGIE** [93,99]

Les travaux neuropathologiques concernant les PSF sont relativement peu nombreux, sans doute du fait de la rareté de la maladie. Le type histologique des lésions observées est le même que celui des autres dégénérescences spinocérébelleuses, c'est la topographie des lésions qui permet de caractériser l'affection.

Le point commun de toutes les observations était une démyélinisation bilatérale et symétrique des faisceaux pyramidaux croisés touchant tous les niveaux avec une prédominance dans les régions cervicale et dorsale. D'autres anomalies étaient observées notamment, une diminution des fibres nerveuses dans les pyramides bulbaires et une gliose à l'étage sus-médullaire. La dégénérescence systématisée ne se limite pas au faisceau pyramidal et pratiquement dans tous les cas, une démyélinisation bilatérale et symétrique des faisceaux spinocérébelleux prédominante dans la région cervicale était observée.

Une diminution inconstante du nombre des cellules de Betz au niveau du cortex frontal a été rapportée. Celle-ci pourrait s'expliquer par un mécanisme de dégénérescence rétrograde.



L'aspect neuropathologique des lésions observées dans les PSF suggère donc un mécanisme de souffrance des axones les plus longs.

L'étude anatomopathologique est un examen dépassé en matière de PSF vu son caractère invasif et l'absence d'impact diagnostique et thérapeutique.

## **VI. PROFIL THERAPEUTIQUE**

Le traitement des PSF est purement symptomatique reposant sur les volets suivants:

### **1. Traitement antispastique [14,100]**

Il repose sur les antispastiques (dantrolène, baclofène et diazépam). Il faut savoir augmenter la posologie de ces médicaments de façon très progressive afin d'en faciliter la bonne tolérance. La posologie doit être adaptée avec prudence, tout en respectant une spasticité en extension qui, bien souvent, aide le patient à marcher, surtout quand il existe un déficit moteur.

On distingue trois classes médicamenteuses.

#### **1.1. Dantrolène sodium [100]**

C'est le seul antispastique à action musculaire. Il inhibe la libération de calcium du réticulum sarcoplasmique de la fibre musculaire. Son action est plus importante sur les fibres musculaires rapides. Sa demi-vie est de 8 à 10 heures. Le traitement doit être commencé à petites doses (0,5 mg/kg trois fois par jour) puis augmenté progressivement jusqu'à un maximum de 1 mg/kg/j. Les effets secondaires fréquemment rencontrés sont les vertiges, les nausées et les épisodes de somnolence. L'hépatotoxicité de ce médicament impose une surveillance régulière des transaminases et en interdit l'emploi si une lésion hépatique préexiste à son utilisation.

### 1.2. Baclofène ou bêta-4-chlorophényl-GABA [100]

C'est un analogue du acide  $\gamma$ -amino-butérique (GABA) qui est un des principaux neurotransmetteurs inhibiteurs du système nerveux central. Son site d'action principal est médullaire et il agit sur les récepteurs GABA "B" en pré et en postsynaptique. En présynaptique, par une diminution de la conductance des canaux calciques, il diminue le relargage des neurotransmetteurs, et en postsynaptique, il diminue l'excitabilité de la membrane en jouant sur les canaux potassiques. La demi-vie du baclofène est de 8 heures. Sa tolérance est en général bonne, parfois des nausées et une somnolence peuvent survenir. Des crises d'épilepsie et des épisodes de confusion mentale ont été décrits chez des sujets âgés ou des traumatisés crâniens. Le Baclofène est actuellement l'antispastique utilisé en première intention.

### 1.3. Diazépam[100]

C'est le plus anciennement utilisé. Le clonazépam est utilisé de la même façon. L'avantage du clonazépam est sa forme buvable. Les benzodiazépines ont une action centrale en potentialisant les effets du GABA sur son récepteur GABA "A" par augmentation de son affinité. Le diazépam a de nombreux sites d'action mais son effet antispastique semble être lié aux récepteurs médullaires. L'efficacité du diazépam est sensiblement comparable aux autres antispastiques, mais son emploi est limité par ses nombreux effets secondaires dont la somnolence et la sédation. C'est pourquoi on commence la thérapeutique par de petites doses que l'on augmente très progressivement en fonction de la tolérance. Une accoutumance et une dépendance au traitement peuvent survenir lors d'un traitement prolongé. L'arrêt progressif du traitement s'impose alors.

**Tableau VI: Antispastiques**

| Molécule   | Nom commercial | Cible   | Posologie (mg/kg/j) | Demi-vie (h) | Bio-disponibilité (voie orale) |
|------------|----------------|---------|---------------------|--------------|--------------------------------|
| Baclofène  | Liorésal       | GABA-B  | 1                   | 3- 4         | Bonne                          |
| Dantrolène | Dantrium       | Calcium | 1 -2                | 8-10         | 80%                            |
| Diazépam   | Diapharm       | GABA-A  | 0,5                 | 32           | 80- 100%                       |

De nombreuses études ont essayé d'évaluer l'efficacité comparée des différents antispastiques. L'efficacité de ces trois médicaments semble similaire, le dantrolène et le baclofène sont les plus utilisés actuellement. Le choix d'un médicament antispastique reste très empirique et conduit souvent à essayer successivement plusieurs molécules différentes. En effet, jusqu'à ce jour, il n'existe pas de critères cliniques ou paracliniques permettant de prédire l'efficacité de ces médicaments. Dans ce contexte, le choix thérapeutique est plutôt guidé par les pathologies associées et les effets secondaires de la molécule prescrite. Les traitements disponibles n'offrent de plus qu'une efficacité modérée, et il faut rester prudent sur le bénéfice fonctionnel qu'on peut en attendre. Enfin, si l'effet antispastique peut apparaître satisfaisant lorsqu'on évalue un patient en conditions passives (examen clinique), il s'amointrit le plus souvent lors du passage en conditions actives (mouvement volontaire) [100].

En pratique, le traitement médicamenteux antispastique est justifié en cas de spasticité invalidante ou douloureuse chez un patient grabataire, ou pour faciliter la kinésithérapie.

L'association de plusieurs antispastiques permet d'en augmenter l'efficacité et d'en diminuer les effets secondaires en diminuant les doses de chacun.

Certains effets indésirables sont communs à tous les médicaments. Ils sont liés à la présence de récepteurs encéphaliques: ce sont les effets sédatifs. On peut en rapprocher les effets indésirables à type de vertiges ou des syndromes confusionnels iatrogènes [101].

Certains patients atteints de PSF tirent un bénéfice fonctionnel notable du baclofène intrathécal au stade où la marche reste possible. Les doses requises sont faibles par rapport aux autres spasticités médullaires, indiquant une grande sensibilité au médicament. Malgré le caractère évolutif de la maladie, les résultats se maintiennent, montrant que le compromis entre la réduction de l'hypertonie et le respect de la force musculaire est possible dans cette maladie [102].

Dans notre travail, aucun malade n'a bénéficié d'un traitement antispastique.

## **2. Kinésithérapie [101]**

Le traitement kinésithérapique repose sur des mobilisations passives douces qui doivent être réalisées en deçà de la vitesse déclenchant le réflexe d'étirement. L'amplitude des mouvements est progressivement croissante, il ne faut jamais lutter en force contre la spasticité. Avant toute mobilisation passive, un travail respiratoire favorise la décontraction et le relâchement. L'hydrothérapie, chaude ou froide (17 °C), l'application de glace sur un muscle spastique, son maintien en position d'allongement pendant plusieurs minutes entraînent une diminution de l'hypertonie; ceci permet une exploitation de la motricité volontaire.

La rééducation motrice est essentielle pour améliorer la fonction motrice et retarder les rétractions tendineuses et l'état grabataire en fin d'évolution. La kinésithérapie doit être pratiquée régulièrement et sur une longue période.

La rééducation passe par une série de contrats thérapeutiques, déterminés en fonction de l'état physique et psychologique du malade, qui vise à l'amener à une grande autonomie. Le résultat de la rééducation dépend à la fois des ressources propres du patient, de son entourage et de la qualité de la prise en charge multidisciplinaire.

Dans notre série, la rééducation était fortement recommandée chez tous les patients mais pour des raisons socioéconomiques elle n'était régulièrement suivie chez aucun d'eux.

### **3. Physiothérapie** [100]

#### **3.1. Cryothérapie**

L'application de froid pour réduire la spasticité est largement pratiquée. Ottoson a démontré que la sensibilité à l'étirement du fuseau neuromusculaire diminue lorsque sa température passe de 32 à 3 °C. De nombreux protocoles d'études cliniques ont démontré l'efficacité toujours transitoire de la cryothérapie. On peut toutefois noter, chez certains sujets, une aggravation de la spasticité. La stimulation des thermorécepteurs qui, par des voies polysynaptiques, peuvent inhiber les motoneurones spastiques, explique cette diminution de la spasticité. Plusieurs techniques de refroidissement sont utilisées :

- ❖ Application localisée par gel réfrigérant, vessie de glace ou spray (éthyle chloride, ou fluoriméthane).
- ❖ Immersion dans un bain froid de 28 à 11 °C de la partie distale d'un membre ou d'une partie du corps, peut induire un spasme en flexion initial, mais il est généralement suivi d'un relâchement musculaire assez rapide. La progressivité de la diminution de la température permet d'éviter ce spasme en flexion. Cette technique est contre-indiquée chez les patients atteints d'une artérite des membres inférieurs ou d'une hypertension artérielle.

Pratiquement, les temps d'application de froid varient de 15 à 30 minutes et l'effet antispastique obtenu dure de 30 minutes à 2 heures après application. Il est possible d'observer chez certains patients une abolition totale d'une spasticité gênante pendant une dizaine d'heures après un bain froid.

#### **3.2. Thermothérapie**

Son utilisation et son efficacité sont beaucoup plus controversées. L'application de l'agent calorifère est locale (pack) ou générale (bain chaud). La température requise est de 38 à 40°C. Si cette technique est encore prônée par certains chez les paraplégiques, il faut souligner les risques liés à la vasodilatation incontrôlée. Une aggravation de la spasticité peut apparaître au moment de l'application de l'agent calorifère, amenant certains auteurs à l'exclure des moyens thérapeutiques.

#### **4. Psychothérapie**

La prise en charge psychologique et sociale du patient paraplégique est un temps essentiel du traitement. Derrière ce diagnostic, se trouve un individu avec des liens sociaux et une vie familiale. La psychothérapie permettra donc au patient de réajuster sa position vis-à-vis de lui-même, mais aussi au sein d'une société en règle peu indulgente, conduisant souvent le paraplégique à l'isolement et à la dévalorisation.

#### **5. Orthopédie [10]**

D'une part, il sera nécessaire de prescrire des prothèses orthopédiques, type semelles ou chaussures; d'une autre part un avis chirurgical est nécessaire pour porter l'indication d'une intervention. Ces interventions chirurgicales sont le plus souvent des ostéotomies, des arthrodèses, des raccourcissements ou des élongations de tendons. Le fauteuil roulant doit être considéré comme un outil d'autonomie.

#### **6. Traitement des troubles urinaires**

Les troubles vésico-sphinctériens sont très variables en matière des PSF, seule l'étude de la physiopathologie de ces troubles permet de proposer une thérapeutique adaptée pour assurer un bon équilibre vésico-sphinctérien [103].

## **7. Traitement des signes associés**

Dans les formes compliquées, d'autres thérapeutiques seront associées en fonction du tableau clinique.

Dans notre travail, les deux enfants épileptiques étaient mis sous traitement antiépileptique avec une bonne amélioration et un espacement des crises épileptiques.

## **VII. PROFIL EVOLUTIF**

L'évolution des PSF est très lentement progressive. Le syndrome pyramidal s'accroît, gênant de plus en plus la marche, puis affectant les membres supérieurs. Une amyotrophie distale modérée peut apparaître tardivement. Dans la forme juvénile, l'évolution semble très lente ou stationnaire. Ce n'est que dans les décades suivantes que les possibilités locomotrices vont diminuer, voire disparaître. Dans la forme tardive et compliquée, l'évolution est variable et régulière. Le syndrome pyramidal qui s'accroît lentement, gêne de plus en plus la marche puis affecte parfois les membres supérieurs mais seulement après plusieurs années. Cependant, la grande variabilité interindividuelle et interfamiliale de la maladie empêche d'établir des facteurs pronostics fiables [1,10].

Dans notre étude, l'évolution a été marquée par une aggravation du tableau clinique chez tous nos patients d'autant plus qu'aucun d'entre eux n'avait poursuivi correctement son traitement.

## VIII. CONSEIL GENETIQUE

Le conseil génétique est un acte médical qui consiste, à partir du diagnostic précis d'une affection génétique survenue dans une famille, à évaluer le risque de récurrence dans cette même famille. Il s'adresse à des couples ayant eu un enfant atteint ou s'avérant inquiets sur un éventuel risque pour leur descendance parce qu'ils sont eux-mêmes atteints, ou ils ont des apparentés atteints appartenant à des populations à risque.

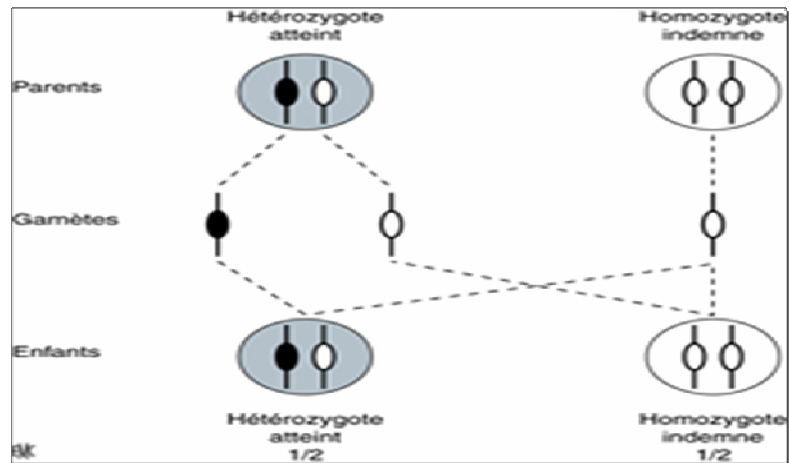
Pour un patient donné, il est nécessaire d'effectuer une étude généalogique afin de préciser le mode de transmission de l'affection. L'existence d'un parent atteint (père, mère) permet d'établir le diagnostic de PSF de mode de transmission autosomique dominant. L'existence d'une consanguinité et la normalité de l'examen clinique chez les ascendants nous orientent vers une transmission autosomique récessive [13,54,71,104,105].

Les PSF obéissent aux règles des lois de Mendel (maladies mendéliennes) [106].

– Dans les PSF à transmission autosomique dominante (figure 11):

- Les deux sexes sont atteints avec la même fréquence.
- La transmission peut se faire par les deux sexes.
- La personne atteinte a une probabilité de 50% de transmettre le gène muté à ses enfants quel que soit leur sexe.
- Des sujets atteints peuvent être observés sur plusieurs générations et leur répartition apparaît verticale sur l'arbre généalogique.

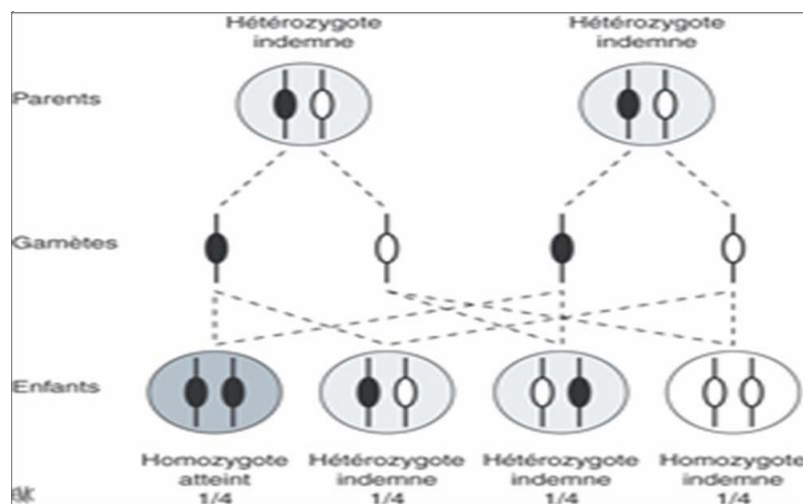




**Figure 11 : Mode de transmission autosomique dominant**

– Dans les formes à transmission autosomique récessive (figure 12):

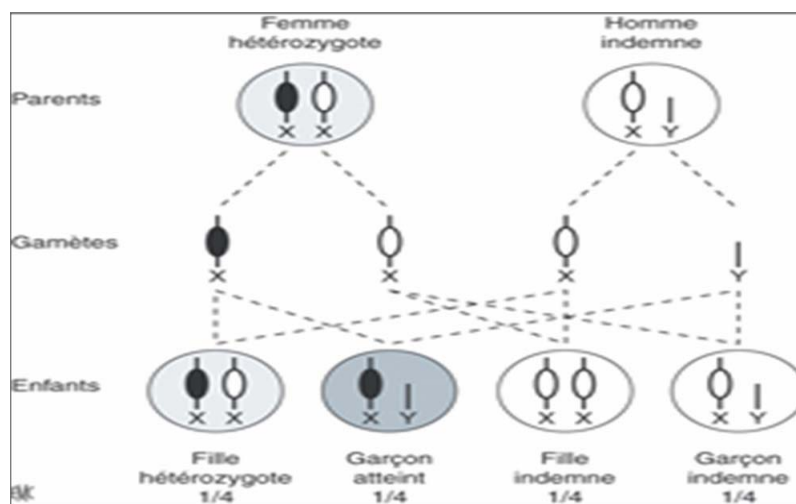
- Les deux sexes sont atteints avec une fréquence égale.
- Les deux parents sont en général sains et sont le plus souvent hétérozygotes.
- Les parents hétérozygotes ont un risque de 25% d'avoir un enfant malade et parmi les enfants non malades, deux sur trois sont hétérozygotes comme leurs parents.
- Les sujets atteints se retrouvent le plus souvent dans la même fratrie, donnant une répartition horizontale sur l'arbre généalogique.



**Figure 12 : Mode de transmission autosomique récessif**

– En ce qui concerne les formes récessives liées au chromosome X (figure 13):

- Seuls les garçons sont atteints.
- Une femme hétérozygote (conductrice) peut avoir une fois sur deux un fils malade, mais n'a pas de filles malades (toutefois, une sur deux est conductrice comme sa mère et peut avoir des fils atteints).
- Les sujets atteints se retrouvent uniquement dans la lignée maternelle.
- Jamais de transmission père-fils.



**Figure 13 : Mode de transmission récessif lié à l'X**

Dans notre travail, l'analyse de l'arbre généalogique de Mohamed et Khalid, montre l'absence de transmission père fils, donc les formes à transmission autosomique dominante sont exclues. Certes, seuls les sujets de sexe masculin et appartenant à la même branche maternelle sont atteints mais on ne peut pas conclure à une forme liée à l'X vu la présence de consanguinité parentale chez tous les cas affectés.

## IX. LE DIAGNOSTIC PRENATAL

Le diagnostic prénatal (DPN) est un ensemble de pratiques médicales ayant pour but de détecter in utéro chez l'embryon ou le fœtus une affection grave, permettant ainsi de mettre fin ou laisser évoluer une grossesse [54,98,107].

Le DPN peut être réalisé par imagerie médicale ou après prélèvement de liquide amniotique (amniocentèse) ou des villosités chorales (choriocentèse) selon la nature de l'anomalie recherchée. Le DPN en matière de PSF est moléculaire [96,98].

Ce diagnostic moléculaire peut être considéré comme la première application de la découverte des gènes. Il ne peut évidemment se concevoir sans une consultation du conseil génétique préalable. Le recours au DPN est toujours une décision difficile à prendre, car il implique obligatoirement l'évocation d'une interruption de grossesse, hypothèse à laquelle la plupart des couples refusent de penser.

Le DPN doit comprendre une information suffisante sur le processus du prélèvement, de même il faut obtenir un consentement éclairé des deux parents.

Toutefois, l'approche du DPN n'est pas encore possible au Maroc, car il n'y a pas de cadre juridique qui autorise l'interruption de grossesse quand la mère est enceinte d'un enfant atteint d'un handicap génétique. En effet, l'article n° 453 du code pénale considère l'avortement comme légal que lorsque la santé de la mère est menacée.

Le DPN, dans sa dimension moléculaire peut être envisagé dans deux situations fondamentalement différentes: [108]

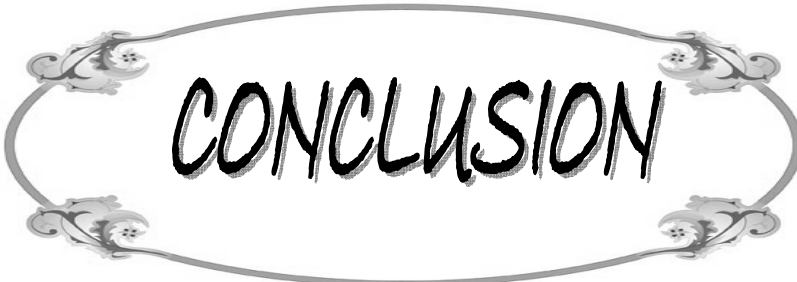
- ❖ Si le gène impliqué est identifié et la mutation spécifique est reconnue dans une famille, on aura alors recours à une analyse directe de l'ADN fœtal après prélèvement des villosités chorales ou du liquide amniotique. C'est une situation totalement fiable et rapide.

- ❖ Si le gène causal est seulement localisé dans une région chromosomique, mais n'est pas encore identifié, on aura alors recours à une analyse indirecte, nécessitant l'étude de nombreux marqueurs polymorphes extragéniques flanquant le locus d'intérêt. Cette procédure a pour but

de repérer le locus morbide grâce à ces marqueurs polymorphes, d'en étudier la ségrégation dans la famille et en dernier lieu, de rechercher sa présence sur le prélèvement fœtal. C'est une situation probabiliste qui comporte un risque d'erreur qui doit être calculé et exposé aux parents et dans tous les cas, c'est une étude longue, laborieuse, coûteuse qui nécessite l'analyse d'un grand nombre de personnes de la famille.

En ce qui concerne les formes récessives liées à l'X, il faut d'abord établir le sexe chromosomique du fœtus et le DPN moléculaire ne sera envisagé que s'il s'agit d'un fœtus de sexe masculin.

Dans notre travail, La mère des deux frères (cas n° 1 et 2) est actuellement enceinte or le DPN n'est pas possible car le gène causal de PSF dans cette famille n'est pas encore identifié (étude moléculaire en cours).



CONCLUSION

Les PSF sont un groupe très hétérogène d'affections génétiques, Ayant pour caractéristique clinique principale une spasticité marquée des membres inférieurs, responsable de trouble de la marche. Leur transmission est variée : autosomique dominante ou récessive, ou bien récessive liée à l'X.

Nous avons rapporté dans ce travail les observations de 5 enfants atteints de PSF suivis au service de pédiatrie, mais le diagnostic étiologique de cette pathologie chez nos enfants n'est pas établi avec certitude en l'absence d'une étude moléculaire.

C'est une pathologie handicapante nécessitant une prise en charge multidisciplinaire et dont l'évolution reste imprévisible.

Malgré l'hétérogénéité génétique et moléculaire des PSF, d'importants progrès ont été réalisés essentiellement dans le domaine du conseil génétique et du diagnostic prénatal.

Enfin, il faut encourager les cliniciens à publier leurs observations, car c'est ainsi que l'on parviendra à définir les formes les plus fréquentes des maladies neurogénétiques présentes dans une population, une région, ou un groupe ethnique donné.



**RESUMES**

## Résumé

Les paraplégies spastiques familiales (PSF) sont un groupe très hétérogène d'affections génétiques, encore désignées par le terme "maladie de Strümpell-Lorrain". Leur transmission est variée, autosomique dominante, autosomique récessive ou récessive liée à l'X. La principale caractéristique clinique est une spasticité très marquée des membres inférieurs, responsable de troubles de la marche s'aggravant très progressivement, accompagnée d'une paraplégie et d'un syndrome pyramidal des membres inférieurs. On distingue deux formes, pures se limitant au tableau clinique déjà décrit et compliquées se présentant avec d'autres signes cliniques surajoutés.

Ce travail rétrospectif, avec revue de la littérature, commente cinq observations de PSF colligées au service de Pédiatrie "A" à l'hôpital d'enfants du CHU Mohammed VI, sur une période s'étalant d'août 2003 à septembre 2008. Nous avons essayé de définir les différentes formes de cette affection, encore méconnue par de nombreux praticiens.

Notre étude a porté sur cinq enfants (quatre garçons et une fille). L'âge de nos patients variait entre deux et neuf ans avec une moyenne de six ans et quatre mois. Il s'agissait de deux frères atteints de PSF compliquée retenue devant le tableau clinique et l'histoire familiale. La petite fille présentait une forme compliquée de PSF, alors que les deux autres avaient une forme pure. Un suivi médical régulier était respecté pour les deux frères alors que les autres ont été perdus de vue. Le diagnostic étiologique de nos observations n'est pas établi avec certitude, seule l'étude moléculaire permettra de le préciser.

Etant donné que le traitement étiologique des PSF n'existe pas, la prévention prend tout son intérêt et se base essentiellement sur le conseil génétique et le diagnostic prénatal quand l'anomalie moléculaire est identifiée dans la famille.



## ملخص


يعتبر الشلل السفلي التشنجي الوراثي عبارة عن مجموعة متعددة من الأمراض الوراثية، يدعى أيضا مرض "ستغامبل-لوغان" (اسما أول طبيبين اكتشفا المرض). إحالته متغيرة جسمية مهيمنة، راکدة أو ذات الصلة بالصبغي "اكس". الميزة السريرية الرئيسية لهذا الداء هي تشنج ملحوظ في الأطراف السفلية مسؤول عن اضطرابات في المشي تتفاقم تدريجيا يرافقها شلل و متلازمة الهرمي في الأطراف السفلية. هناك نوعان من هذه العلة، نوع بحت يقتصر على الأعراض السريرية المذكورة أعلاه وآخر معقد يتسم بأعراض أخرى مضافة. نقوم في هذه الدراسة الإسترجاعية، إستنادا الى المراجع العلمية، باستعراض خمس حالات مرضية تمت معاينتها بمصلحة طب الأطفال " أ " التابعة للمستشفى الجامعي محمد السادس خلال الفترة الممتدة من اغسطس 2003 إلى شتنبر 2008. لقد حاولنا التعريف بالأنواع المختلفة لهذا الداء، الذي لا يزال مجهولا لدى العديد من الأطباء. شملت هذه الدراسة خمسة أطفال (أربعة أولاد و بنت واحدة) سنهم يتراوح بين سنتين و تسع سنوات بمعدل ست سنوات و أربعة أشهر. هناك شقيقان يعانيان من الصنف المعقد للمرض حيث تم التشخيص بناءا على الأعراض السريرية والتاريخ العائلي، كما هو الشأن بالنسبة للفتاة. في حين عوين لدى الطفلين الآخرين النوع البحت للمرض. المتابعة الطبية احترمت لدى الشقيقين بيد أن الأطفال الآخرين توقفوا عن المتابعة. تبقى الحالة المرضية لهؤلاء الأطفال غير واضحة، وحدها الدراسة الجزئية للجينات تستطيع تحديدها. علما أن علاج هذا الداء ليس إلا عرضيا، فإن الوقاية شيء أساسي وهي مبنية على الدراسة الجزئية للجينات، على النصيحة الوراثية و على التشخيص قبل الولادة الناتج عنه.

### Sammury

The hereditary spastic paraplegia (HSP) is a heterogeneous group of genetic disorders, also designated "Strümpell-Lorrain disease". They can be inherited in an autosomal dominant, autosomal recessive or X-linked manner. The predominant clinical feature is gait disturbance owing to spasticity of the lower limbs, associated with paraplegia and mild pyramidal of the low limbs. Traditionally, HSP is described as "pure" when these clinical features occur in isolation and 'complicated' when they are accompanied by a variety of other clinical signs.

This work which resumes the review of literature, comments retrospectively five observations of HSP gathered in the department of pediatric "A" of Mohammed IV University Hospital Center, during the period dating between August 2003 and September 2008. We tried to describe the various forms of this affection which is unknown by many doctors. Our study included five children (four boys and one girl). Age of our patients varied of two years to nine years with an average age of six years and four months. They are two brothers suffering from complicated form of HSP, which the diagnosis was based on family history and clinical presentation. Also the girl had a complicated form, while the two other patients had a pure form of HSP. A regular medical follow-up was observed for the two brothers but the others patients were lost sight of the fact. Etiologic diagnosis of our observations is not clear, only the molecular study will make it possible to specify it.

The treatment of this disease is only symptomatic; we must try to prevent it by molecular studies, the genetic counseling and the prenatal diagnosis that results.



**BIBLIOGRAPHIE**

**1. Funalot B, Lamy C.**

Ataxies et paraplégies spastiques héréditaires.  
*Encycl Med Chir Neurologie 2004; 17-066-A-10.*

**2. Harding AE.**

Hereditary spastic paraplegias.  
*Semin Neurol 1993; 13: 333-36.*

**3. Hanein S, Martin E, Boukhris A et al.**

Identification of the SPG15 gene, encoding spastizin, as a frequent cause of complicated autosomal-recessive spastic paraplegia, including Kjellin syndrome.  
*Am J Hum Genet 2008; 82: 992-1002.*

**4. Valente EM.**

Hereditary spastic paraplegias.  
*Orph Encycl 2004.*

**5. Wilhelmina M, Behan H, Maia M.**

Strumpell's familial spastic paraplegia: genetics and neuropathology  
*J Neurol Neurosurg Psychiatry 1974; 37: 8-20.*

**6. Lorrain M.**

Contribution à l'étude de la paraplégie spasmodique familiale.  
*Thèse de Doctorat en Médecine Paris, 1898.*

**7. Harding AE.**

Classification of the hereditary spastic paraplegias.  
*Lancet 1983; 1: 1151-55*

**8. Bouchet A.**

Anatomie tome 1: le système nerveux central, la face, la tête et les organes de sens.  
*Masson (Paris) 1991.*

**9. Kamina P.**

Anatomie, Tête et cou: nerfs crâniens et organes de sens (Tome2).  
*Maloine (Paris) 1996.*

**10. Deschamps R, Fontaine B, Gout O.**

Paraplégies spastiques.  
*Encycl Med Chir Neurologie 2007; 17-071-C-10.*

**11. Carolina M.**

Hereditary ataxias and spastic paraplegia: methodological aspects of a prevalence study in Portugal.

*J Clin Epidemiol* 1997; 50: 1377-84.

**12. Barros J.**

Familial spastic paraplegia: Clinical analysis of Portuguese dominant and recessive families.

*Neuro epidemiol* 200; 36: 15-36.

**13. Blair MA.**

Infantile onset of hereditary spastic paraplegia poorly predicts the genotype.

*Pediatr Neurol* 2007; 36: 382-86.

**14. Gout O.**

Paraplégies spastiques.

*Encycl Med Chir Neurologie* 1998; 17-071-C-10.

**15. Harding AE.**

Hereditary pure spastic paraplegia: a clinical and genetic study of 22 families.

*J Neurol Neurosurg Psychiatry* 1981; 44: 871-83.

**16. Hazan J, Lamy C, Melki J et al.**

Autosomal dominant familial spastic paraplegia is genetically heterogeneous and one locus maps to chromosome 14q.

*Nat Genet* 1993; 5: 163-67.

**17. Zhao X, Alvarado D, Rainier S et al.**

Mutations in a newly identified GTPase gene cause autosomal dominant hereditary spastic paraplegia.

*Nat Genet* 2001; 29: 326-31.

**18. Hazan J, Fonknechten N, Mavel D et al.**

Spastin, a new AAA protein, is altered in the most frequent form of autosomal dominant spastic paraplegia.

*Nat Genet* 1999; 23: 296-03.

**19. Reid E, Kloos M, Ashley-Koch A et al.**

A kinesin heavy chain (KIF5A) mutation in hereditary spastic paraplegia (SPG10).

*Am J Hum Genet* 2002; 71:1189-94.

**20. Hansen JJ, Durr A, Cournu-Rebeix I et al.**

Hereditary spastic paraplegiaSPG13is associated with a mutation in the gene encoding the mitochondrial chaperonin Hsp60.

*Am J Hum Genet* 2002; 70:1328-32.

**21. Coutinho P, Andrade C.**

Autosomal dominant system degeneration in Portuguese families of the Azores Islands. A new genetic disorder involving cerebellar, pyramidal, extrapyramidal and spinal cord motor functions.

*Neurology* 1978; 28: 703-09.

**22. Stevanin G, Santorelli FM, Azzedine H et al.**

Mutations in SPG11, encoding spataccin, are a major cause of spastic paraplegia with thin corpus callosum.

*Nat Genet* 2007; 39: 366-72.

**23. Cross HE, Mckusick VA.**

The Troyer syndrome: A recessive form of spastic paraplegia with distal muscle wasting.

*Arch Neurol* 1967; 16: 473-85.

**24. Pate LH, Hart PE, Warner TT et al.**

The Silver syndrome variant of hereditary spastic paraplegia maps to chromosome 11q12-q14, with evidence for genetic heterogeneity within this subtype.

*Am J Hum Genet* 2001; 69: 209-15.

**25. Bianchine JW, Lewis RC.**

The MASA syndrome: a new heritable mental retardation syndrome.

*Clin Genet* 1974; 5: 298-06.

**26. Jouet M, Rosenthal A, Armstrong G et al.**

X-linked spastic paraplegia (SPG1), MASA syndrome and X-linked hydrocephalus result from mutations in the L1 gene.

*Nat Genet* 1994; 7: 402-07.

**27. Saugier-veber P, Munnich A, Bonneau D et al.**

X-linked spastic paraplegia and Pelizaeus-Merzbacher disease are allelic disorders at the proteolipid protein locus.

*Nat Genet* 1994; 6: 257-62.

**28. Salinas S, Proukakis C, Crosby A et al.**

Hereditary spastic paraplegia: clinical features and pathogenetic mechanisms.  
*Lancet, Neurology 2008; 7: 1127-38.*

**29. Rainier S, Chai Jh, Tokarz D et al.**

NIPA1 gene mutations cause autosomal dominant hereditary spastic paraplegia (SPG6).  
*Am J Hum Genet 2003; 73: 967-71.*

**30. Valdmanis PN, Meijer IA, Reynolds A et al.**

Mutations in the KIAA0196 gene at the SPG8 locus cause hereditary spastic paraplegia.  
*Am J Hum Genet 2007; 80: 152-61.*

**31. Seri M, Cusano R, Forabosco P et al.**

Genetic mapping to 10q23.3-q24.2, in a large Italian pedigree, of a new syndrome showing bilateral cataracts, gastroesophageal reflux, and spastic paraparesis with amyotrophy.  
*Am J Hum Genet 1999; 64: 586-93.*

**32. Reid E, Dearlove AM, Rogers MT, Rubinztein DC.**

A locus for autosomal dominant pure hereditary spastic paraplegia maps to chromosome 19q13.  
*Am J Hum Genet 2000; 66: 728-32.*

**33. Windpassinger C, Auer-Grumbach M, Irobi J et al.**

Heterozygous missense mutations in BSCL2 are associated with distal hereditary motor neuropathy and Silver syndrome.  
*Nat Genet 2004; 36: 271-76.*

**34. Valente EM, Brancati F, Caputo V et al.**

Novel locus for autosomal dominant pure hereditary spastic paraplegia (SPG19) maps to chromosome 9q33-q34.  
*Ann Neurol 2002; 51: 681-85.*

**35. Orlacchio A, Kawarai T, Gaudiello F et al.**

A new locus for hereditary spastic paraplegia maps to chromosome 1p31.1-p21.1.  
*Ann Neurol 2005; 58: 423-29.*

**36. Zuchner S, Wang G, Tran-Viet KN et al.**

Mutations in the novel mitochondrial protein REEP1 cause hereditary spastic paraplegia type 31.  
*Am J Hum Genet 2006; 79: 365-69.*

**37. Hanein S, Durr A, Ribai P et al.**

A novel locus for autosomal dominant uncomplicated hereditary spastic paraplegia maps to chromosome 8p21.1–q13.3.

*Hum Genet* 2007; 122: 261–73.

**38. Orlacchio A, Patrone C, Gaudiello F et al.**

Silver syndrome variant of hereditary spastic paraplegia: a locus to 4p and allelism with SPG4.

*Neurology* 2008; 70: 1959–66.

**39. Tsaousidou M, Ouahchi K, Warner TT et al.**

Sequence alterations within CYP7B1 implicate defective cholesterol homeostasis in motor-neuron degeneration.

*Am J Hum Genet* 2008; 82: 510–15.

**40. Vazza G, Zortea M, Boaretto F et al.**

A new locus for autosomal recessive spastic paraplegia associated with mental retardation and distal motor neuropathy, SPG14, maps to chromosome 3q27–q28.

*Am J Hum Genet* 2000; 67: 504–09.

**41. Moritaa M, Hoa M, Hoslera BA et al.**

A novel mutation in the spastin gene in a family with spastic Paraplegia.

*Neurosci Lett* 2002; 325: 57–61.

**42. Simpson MA, Cross H, Proukakis C et al.**

Masparadin is mutated in Mast syndrome, a complicated form of hereditary spastic paraplegia associated with dementia.

*Am J Hum Genet* 2003; 73: 1147–56.

**43. Blumen SC, Bevan S, Abu-Mouch S et al.**

A locus for complicated hereditary spastic paraplegia maps to chromosome 1q24–q32.

*Ann Neurol* 2005; 54: 796–03.

**44. Hodgkinson CA, Bohlega S, Abu-Amro SN et al.**

A novel form of autosomal recessive pure hereditary spastic paraplegia maps to chromosome 13q14.

*Neurology* 2002; 59: 1905–09.

**45. Zortea M, Vettori A, Trevisan CP et al.**

Genetic mapping of a susceptibility locus for disc herniation and spastic paraplegia on 6q23.3.

*J Med Genet* 2002; 39: 387–90



**46. Wilkinson PA, Simpson MA, Proukakis C et al.**

A new locus for autosomal complicated hereditary spastic paraplegia (SPG26) maps to chromosome 12p11.1–12q14.

*J Med Genet* 2005; 42: 80–82.

**47. Meijer IA, Cosette P, Roussel J et al.**

A novel locus for pure recessive hereditary spastic paraplegia maps to 10q22.1–q24.1.

*Ann Neurol* 2004; 56: 579–82.

**48. Bouslam N, Benomar A, Azzedine H et al.**

Mapping of a new form of pure autosomal recessive spastic paraplegia (SPG28).

*Ann Neurol* 2005; 57: 567–71.

**49. Klebe S, Azzedine H, Durr A et al.**

Autosomal recessive spastic paraplegia (SPG30) with mild ataxia and sensory neuropathy maps to chromosome 2q37.3.

*Brain* 2006; 129: 1456–62.

**50. Stevanin G, Paternotte C, Coutinho P et al.**

A new locus for autosomal recessive spastic paraplegia (SPG32) on chromosome 14q12–q21.

*Neurology* 2007; 68: 1837–40.

**51. Dick KJ, Al-Mjeni R, Baskir W et al.**

A novel locus for autosomal recessive hereditary spastic paraplegia (SPG35) maps to 16q21–q23.

*Neurology* 2008; 71: 248–52.

**52. Mcmonagle P, Byrne P, Hutchinson M.**

Further evidence of dementia in SPG4-linked autosomal dominant hereditary spastic paraplegia.

*Neurology* 2004; 62: 407–10.

**53. Steinmuller R, Lantigua-Cruz A, Garcia-Garcia R et al.**

Evidence of a third locus in X-linked recessive spastic paraplegia.

*Hum Genet* 1997; 100: 287–89.

**54. Fink JK.**

Advances in the hereditary spastic paraplegias.

*Exp Neurol* 2003; 184 (1): 106–10.

**55. Seror<sup>1</sup> J, Rouache<sup>1</sup> L, Caremel<sup>1</sup> R et al.**

Paraplégies spastiques héréditaires et troubles vésico-sphinctériens.  
*Pelv Perineol 2006; 1: 248-51.*

**56. Mostacciuolo ML.**

Hereditary spastic paraplegia associated with peripheral neuropathy: a distinct clinical and genetic entity.  
*Neuromuscul Disord 2000; 10: 497-02.*

**57. Schady W, Sheard A.**

A quantitative study of sensory function in hereditary spastic paraplegia.  
*Brain 1990; 113: 709-20.*

**58. Gessain A, Barin F, Vernant JC et al.**

Antibodies to human T-lymphotropic virus type I (HTLV-I) in patients with tropical spastic paraparesis.  
*Lancet 1985; 2: 407-10.*

**59. Feki I, Miladi MI.**

Paraplégie spastique familiale avec amyotrophie sévère des mains (syndrome de Silver ?).  
*Rev Neurol 2007; 163 (4): 476-79.*

**60. Gucuyener K, Hirfanoglu T, Ikbal Ok et al.**

Hereditary Spastic Paraplegia with Hypoplastic Corpus Callosum in a Turkish Family.  
*J Child Neurol 2007; 22; 214.*

**61. Casari G, Defusco M, Ciarmatori S et al.**

Spastic Paraplegia and OXPHOS Impairment Caused by Mutations in Paraplegin, a Nuclear-Encoded Mitochondrial Metalloprotease.  
*Cell 1998; 93: 973-83.*

**62. Whitty M, K Elly F, Ramsay L.**

Hereditary spastic paraplegia, bipolar affective disorder and intellectual disability.  
*J Intellect Disabil 2008; 12(1): 41 48.*

**63. Fitzimmons JS, Fitzmmons EM, Mclachlan JI**

Four brothers with mental retardation, spastic paraplegia and palmoplantar hyperkeratosis: a new syndrome?  
*Clin Genet 1983; 23: 329-35.*

**64. Bruyn RPM, Van Veen M, Kremer H et al.**

Familial spastic paraplegia: evidence for a fourth locus.  
*Clin Neurol Neurosurg 1997; 99: 87-90.*

**65. Falcoa M, Scuderib C, Musumecib S et al.**

Two novel mutations in the spastin gene (SPG4) found by DHPLC mutation analysis.  
*Neuromuscul Disord 2004; 14: 750-53.*

**66. Albera B, Pernauerb M, Schwanc A et al.**

Spastin related hereditary spastic paraplegia with dysplastic corpus callosum.  
*J Neurol Sci 2005; 236: 9-12.*

**67. Nakamura A ,Izumi K, Umehara F et al.**

Familial spastic paraplegia with mental impairment and thin corpus callosum  
*J Neurol Sci 1995; 131: 35-42.*

**68. Kobayashi H, Carlos A, Garcia B et al.**

Molecular genetics of familial spastic paraplegia: a multitude of responsible genes.  
*J Neurol Sci 1996; 137: 131-38.*

**69. Fitsimmons JS, Waston AR, Mellor D.**

Familial spastic paraplegia, bilateral sensorineural deafness, and intellectual retardation associated with a progressive nephropathy.  
*J Med Genet 1988; 25(3): 168-72.*

**70. Panzaa E, Pippuccia T, Cusanob R et al.**

Refinement of the SPG9 locus on chromosome 10q23.3-24.2 and exclusion of candidate genes  
*Euro J Neurol 2008 ; 15: 520-24.*

**71. Su-Yon P, Chang-Seok K.**

Mutation Analysis of SPG4 and SPG3A Genes and Its Implication in Molecular Diagnosis of Korean Patients With Hereditary Spastic Paraplegia.  
*Arch Neurol 2005; 62: 1118-21.*

**72. Lo Giudice M, Neri M.**

A Missense Mutation in the Coiled-Coil Domain of the KIF5A Gene and Late-Onset Hereditary Spastic Paraplegia.  
*Arch Neurol 2006; 63: 284-87.*

**73. Franco B, Guioli S, Pragliola A et al.**

A gene deleted in Kallmann's syndrome shares homology with neural cell adhesion and axonal path-finding molecules.

*Nature* 1991; 353: 529-36.

**74. Banfi S, Teresa Bassi M, Andolfi G et al.**

Identification and Characterization of AFG3L2, a Novel Paraplegin-Related Gene.

*Genomics* 1999 ; 59: 51-58.

**75. Tuck RR, O'neill BP, Gharib H.**

Familial spastic paraplegia with Kallmann's syndrome.

*J Neurol Neurosurg Psychiatry* 1983; 46: 671-74.

**76. Webb S, Flanagan N, Callaghan N**

A family with hereditary spastic paraparesis and epilepsy.

*Epilepsia* 1997; 38: 495-99.

**77. Nobilea C, Hinzmann B, Annapiecoc P.**

Identification and characterization of a novel human brain specific gene, homologous to S. scrofa tmp83.5, in the chromosome 10q24 critical region for temporal lobe epilepsy and spastic paraplegia.

*Gene* 2002; 282: 87-94.

**78. Lemesle M, Giroud M, Madinier G et al.**

Paraplégie spastique familiale héréditaire et épilepsie : à propos d'une fratrie.

*Epilepsies* 1999; 11: 1-7.

**79. Dytko M, Linehan R, Sewell L et al.**

An investigation into the function of the hereditary spastic paraplegia protein, spartin. Exploration of spartin interacting proteins.

*J Neuroimmunol* 2008; 197: 159-76.

**80. Bakowska J, Wang H, Xin B et al.**

Lack of Spartin Protein in Troyer Syndrome.

*Arch Neurol* 2008; 65(4): 520-24.

**81. Morice F, Léauté-Labrèze C.**

Syndrome de Sjögren-Larsson.

*Ann Dermatol Venereol* 2006; 133: 83-90.

**82. El-Shanti H, Daoud A, Batiehad A.**

A clinical study of a large inbred kindred with pure familial spastic paraplegia.  
*Brain Dev* 1999; 21: 478–82.

**83. Rugarli E, Langer A.**

Translating m-AAA protease function in mitochondria to hereditary spastic paraplegia.  
*Trends Mol Med* 2006; 12(6): 262–69.

**84. Bien-Willner R, Sambuughin N, Holley H.**

Childhood-onset spastic paraplegia with NIPA1 gene mutation.  
*J Child Neurol* 2006; 21: 974.

**85. Vazza G.**

A new locus for autosomal recessive spastic paraplegia associated with mental retardation and distal motor neuropathy, SPG14, maps to chromosome 3q27–q28.  
*Am J Hum Genet* 2000; 67: 504–09.

**86. Vazza G, Picelli S, Bozzato A et al.**

Identification and characterization of C3orf6, a new conserved human gene mapping to chromosome 3q28.  
*Gene* 2003; 314: 113–20.

**87. Lossos A, Stevanin G.**

Hereditary spastic paraplegia with thin corpus callosum reduction of the SPG11 interval and evidence for further genetic heterogeneity.  
*Arch Neurol* 2006; 63: 756–60.

**88. Winner B, Gross C, Uyanik O.**

Thin corpus callosum and amyotrophy in spastic paraplegia—Case report and review of literature  
*Clin Neurol Neurosurg* 2006; 108: 692–98.

**89. Boukhris A, Stevanin G, Imed Feki I.**

Hereditary Spastic Paraplegia With Mental Impairment and Thin Corpus Callosum in Tunisia.  
*Arch Neurol* 2008; 65(3): 393–02.

**90. Shu-Sheng L, Shen L, Juan D.**

Novel mutations of the SPG11 gene in hereditary spastic paraplegia with thin corpus callosum.  
*J Neurol Sci* 2008; 275: 92–99.

**91. Guo Liu S, Jun Zhao J, You Zhuang M.**

Clinical and genetic study of SPG6 mutation in a Chinese family with hereditary spastic.  
*J Neurol Sci* 2008; 266: 109-14.

**92. Hedera P, Eldevik P, Maly S et al.**

Spinal cord magnetic resonance imaging in autosomal dominant hereditary spastic paraplegia.  
*Neuroradiology* 2005; 47: 730-34.

**93. Lamy C.**

Hérédodégénérescences cérébelleuses et spinocérébelleuses.  
*Encycl Med Chir Neurologie* 1992; 17-066-A-10.

**94. Schady W, Sheard A.**

A quantitative study of sensory function in hereditary spastic paraplegia.  
*Brain* 1990; 113(3): 709-20.

**95. Kurokawa K, Sonoob M, Hemmi S.**

Short-latency somatosensory-evoked potential findings in two patients with complicated form of familial spastic paraplegia.  
*Int Congr Ser* 2005; 1278: 313-16.

**96. Bitoun P.**

Conseil génétique et médecine prédictive.  
*Encycl Méd Chir AKOS Encyclopédie Pratique de Médecine* 1998; 8: 7-10-40.

**97. Antonarakis SE, Beckmann JS.**

Mendelian disorders deserve more attention.  
*Nat Rev Genet* 2006; 7: 277-82.

**98. Lamorilc J, Ameziane N, Deybachc JC.**

Notions de génétique moléculaire pour comprendre l'hérédité.  
*Immuno-analyse et biologie spécialisée* 2008; 23: 331-52.

**99. Gould R, Brady S.**

Neuropathology: Many Paths Lead to Hereditary Spastic Paraplegia.  
*Curr Biol*, 2004; 14: 903-04.

**100. Remy-Neris O.**

Spasticité.  
*Encycl Med Chir Kinésithérapie-Médecine physique-Réadaptation* 1997: 26-011-A-10.

**101. Thoumie P.**

Rééducation des paraplégiques et tétraplégiques adultes.

*Encycl Med Chir Kinésithérapie-Médecine physique-Réadaptation 1995; 26-460-A-10.*

**102. Lambecq V, Barat M, Cuny E.**

Intérêt du baclofène intrathécal dans les paraparésies spastiques héréditaires.

*Ann Readapt Med Phys Spasticité 2005; 48: 545-51.*

**103. Voinding BW.**

Dysfonction in patients spastic paraplegia.

*Neurourodyn 1993; 12: 163-70.*

**104. Valente EM, Ferraris A, Dallapiccola B.**

Genetic testing for paediatric neurological disorders.

*Lancet Neurol 2008; 7: 1113-26.*

**105. Hedera P, Williamson J.**

Prenatal diagnosis of hereditary spastic paraplegia.

*Prenat Diagn 2001; 21: 202-06.*

**106. Briard LM.**

Conseil génétique.

*Encycl Med Chir Obstétrique 2007; 5-019-A-10.*

**107. Kassis M, Galacteros F, Ferec C et al.**

Place du conseil génétique en médecine Fœtale.

*Encycl Med Chir pédiatrie 2005; 4-002-T-10*

**108. Dufier JL, Kaplan J.**

Œil et génétique.

*Masson (Paris) 2005.*

