UNIVERSITE CADI AYYAD
FACULTE DE MEDECINE ET DE PHARMACIE
MARRAKECH

ANNEE 2008 THESE N°38

MANIFESTATIONS DERMATOLOGIQUES DU LUPUS

THESE

PRESENTEE ET SOUTENUE PUBLIQUEMENT LE .../.../2008
PAR

Mr. Khalid JEBHI

Né le 08/04/1980 à Agadir

POUR L'OBTENTION DU DOCTORAT EN MEDECINE

MOTS CLES

MALADIE LUPIQUE - LUPUS CHRONIQUE - LESIONS HISTOPATHOLOGIQUES

TRAITEMENT DU LUPUS CUTANE

JURY

Mme. S. EL HASSANI Professeur de Rhumatologie	PRESIDENTE
Mr. S. AMAL Professeur agrégé de Dermatologie-Vénéréologie	RAPPORTEUR
Mme. I. ZRARA Professeur d'Anatomie Pathologie Mme. L. ESSAADOUNI Professeur agrégée de Médecine Interne Mme. I. AIT SAB Professeur agrégée de Pédiatrie Mme. N. AKHDARI Professeur agrégée de Dermatologie-Vénéréologie	JUGES

بسم الله الرحمن الرحيم

"رب أوزعني أن أشكر نعمتك
التي أنعمت عليَ وعلى والديَ
وأن أعمل صالحا ترضاه وأصلح
لي في ذريتي إني تبت إليك وإني
من المسلمين"

صدق الله العظيم.

Serment d'Hippocrate

Au moment d'être admis à devenir membre de la profession médicale, je m'engage solennellement à consacrer ma vie au service de l'humanité.

Je traiterai mes maîtres avec le respect et la reconnaissance qui leur sont dus.

Je pratiquerai ma profession avec conscience et dignité. La santé de mes malades sera mon premier but.

Je ne trahirai pas les secrets qui me seront confiés.

Je maintiendrai par tous les moyens en mon pouvoir l'honneur et les nobles traditions de la profession médicale.

Les médecins seront mes frères.

Aucune considération de religion, de nationalité, de race, aucune considération politique et sociale, ne s'interposera entre mon devoir et mon patient.

Je maintiendrai strictement le respect de la vie humaine dés sa conception.

Même sous la menace, je n'userai pas mes connaissances médicales d'une façon contraire aux lois de l'humanité.

Je m'y engage librement et sur mon honneur.

Déclaration Genève, 1948

UNIVERSITE CADI AYYAD
FACULTE DE MEDECINE ET DE PHARMACIE
MARRAKECH

DOYEN HONORAIRE	: Pr. MEHADJI Badie-azzamann
VICE DOYENS HONORAIRES	: Pr. FEDOUACH Sabah
	: Pr. AIT BEN ALI Said
	: Pr. BOURAS Najib

ADMINISTRATION

DOYEN	: Pr. Abdelhaq ALAOUI YAZIDI
VICE DOYEN A LA RECHERCHE ET	: Pr. Ahmed OUSEHAL
COOPERATION	: Pr. Abdelmounaim ABOUSSAD
VICE DOYEN AUX AFFAIRES PEDAGOGIQUES	

PROFESSEURS D'ENSEIGNEMENT SUPERIEUR

Pr. ABBASSI	Hassan	Gynécologie-Obstétrique
Pr. ABOUSSAD	Abdelmounaim	Pédiatrie
Pr. AIT BEN ALI	Said	Neurochirurgie
Pr. ALAOUI YAZIDI	Abdelhaq	Pneumo-phtisiologie
Pr. BELAABIDIA	Badia	Anatomie-Pathologique
Pr. BOUSKRAOUI	Mohamed	Pédiatrie
Pr. EL HASSANI	Selma	Rhumatologie
Pr. EL IDRISSI DAFALI	My abdelhamid	Chirurgie Générale
Pr. ESSADKI	Omar	Radiologie
Pr. FIKRI	Tarik	Traumatologie
Pr. KISSANI	Najib	Neurologie
Pr. KRATI	Khadija	Gastro-Entérologie

Pr. OUSEHAL	Ahmed	Radiologie
Pr. RAJI	Abdelaziz	Oto-Rhino-Laryngologie
Pr. SBIHI	Mohamed	Pédiatrie
Pr. SOUMMANI	Abderraouf	Gynécologie-Obstétrique
Pr. TAZI	Imane	Psychiatrie

PROFESSEURS AGREGES

Pr. ABOUFALLAH	Abderrahim	Gynécologie – Obstétrique
Pr. AMAL	Said	Dermatologie
Pr. AIT SAB	Imane	Pédiatrie
Pr. ASRI	Fatima	Psychiatrie
Pr. ASMOUKI	Hamid	Gynécologie – Obstétrique
Pr. BEN ELKHAIAT	Ridouan	Chirurgie – Générale
Pr. BOUMZEBRA	Drissi	Chirurgie Cardiovasculaire
Pr. CHABAA	Leila	Biochimie
Pr. ESSAADOUNI	Lamiaa	Médecine Interne
Pr. FINECH	Benasser	Chirurgie – Générale
Pr. GHANNANE	Houssine	Neurochirurgie
Pr. GUENNOUN	Nezha	Gastro – Entérologie
Pr. LATIFI	Mohamed	Traumato – Orthopédie
Pr. LOUZI	Abdelouahed	Chirurgie générale
Pr. MAHMAL	Lahoucine	Hématologie clinique
Pr. MANSOURI	Nadia	Chirurgie maxillo-faciale Et stomatologie
Pr. MOUDOUNI	Said mohamed	Urologie
Pr. MOUTAOUAKIL	Abdeljalil	Ophtalmologie
Pr. SAMKAOUI	Mohamed	Anesthésie-Réanimation
Pr. SARF	Ismail	Urologie
Pr. YOUNOUS	Saïd	Anesthésie-Réanimation
Pr. AKHDARI	Nadia	Dermatologie
Pr. TAHRI JOUTEH HASSANI	Ali	Radiothérapie
Pr. SAIDI	Halim	Traumato - Orthopédie
Pr. NAJEB	Youssef	Traumato - Orthopédie

PROFESSEURS ASSISTANTS

Pr. ADERDOUR	Lahcen	Oto-Rhino-Laryngologie
Pr. ADMOU	Brahim	Immunologie
Pr. AMINE	Mohamed	Epidémiologie - Clinique
Pr. ATTAR	Hicham	Anatomie - Pathologique
Pr. BAHA ALI	Tarik	Ophtalmologie
Pr. BOURROUS	Monir	Pédiatrie
Pr. CHERIF IDRISSI EL GANOUNI	Najat	Radiologie
Pr. DAHAMI	Zakaria	Urologie
Pr. DIOURI AYAD	Afaf	Endocrinologie et maladies métaboliques
Pr. EL ADIB	Ahmed rhassane	Anesthésie-Réanimation
Pr. EL FEZZAZI	Redouane	Chirurgie - Pédiatrique
Pr. EL HATTAOUI	Mustapha	Cardiologie
Pr. EL HOUDZI	Jamila	Pédiatrie
Pr. ETTALBI	Saloua	Chirurgie - Réparatrice
Pr. HERRAG	Mohamed	Pneumo-Phtisiologie
Pr. KHALLOUKI	Mohammed	Anesthésie-Réanimation
Pr. LAOUAD	Inas	Néphrologie
Pr. LMEJJATTI	Mohamed	Neurochirurgie
Pr. MAHMAL	Aziz	Pneumo - Phtisiologie
Pr. MANOUDI	Fatiha	Psychiatrie
Pr. NEJMI	Hicham	Anesthésie - Réanimation
Pr. OULAD SAIAD	Mohamed	Chirurgie - Pédiatrique
Pr. TASSI	Nora	Maladies - Infectieuses
Pr. ZOUGARI	Leila	Parasitologie –Mycologie

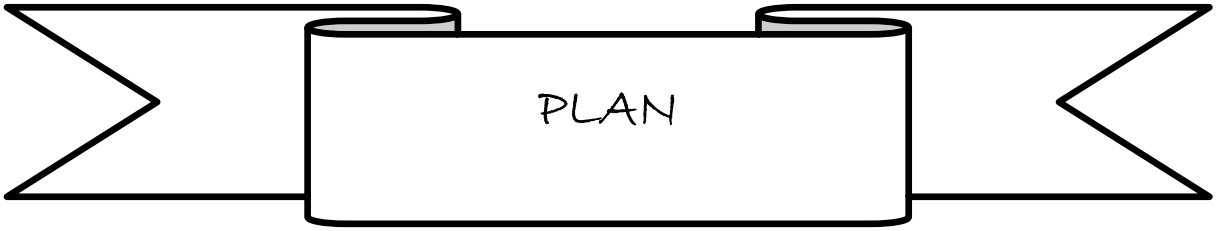
PLAN

INTRODUCTION..... 1

PATIENTS ET METHODES..... 3

RESULTATS..... 5

I. Description clinique de la maladie lupique..... 6

II. Lupus érythémateux chronique..... 7

1- Epidémiologie..... 7

2- Aspects cutanés..... 9

3- Manifestations extracutanées..... 15

4- Etude histologique..... 15

5- Etude biologique..... 17

6- Association au lupus systémique..... 18

7- Modalités thérapeutiques..... 18

8- Aspects évolutifs..... 19

III. Lupus érythémateux subaigu..... 20

1- Epidémiologie..... 20

2- Aspects cutanés..... 21

3- Manifestations extracutanées..... 22

4- Etude histologique..... 22

5- Etude biologique..... 23

6- Association au lupus systémique..... 24

7- Modalités thérapeutiques..... 24

V. Lupus érythémateux aigu..... 25

1- Epidémiologie..... 26

2- Aspects cutanés..... 26

3- Manifestations extracutanées..... 27

4- Etude histologique..... 29

5- Etude biologique..... 29

6- Association au lupus systémique..... 29

7- Modalités thérapeutiques..... 30

8- Aspects évolutifs..... 30

V. Lupus bulleux..... 31

1- Epidémiologie..... 31

2- Aspects cutanés..... 31

3- Manifestations extracutanées..... 32

4- Etude histologique..... 32

5- Etude biologique..... 32

6- Association au lupus systémique..... 33

7- Modalités thérapeutiques..... 33

8- Aspects évolutifs..... 33

VI. Lupus systémique..... 33

1- Epidémiologie..... 34

2- Manifestations cliniques..... 35

3- Etude biologique..... 36
4- Aspects évolutifs..... 37
VII. Association lupus-autres affections..... 38
1- Syndrome de Gougerot -Sjögren secondaire..... 38
2- Polyarthrite rhumatoïde..... 39
3- Syndrome des anticorps antiphospholipides secondaire..... 39
4- Hépatite auto-immune..... 39
5- Hépatite chronique..... 40
6- Vitiligo..... 40
7- Tuberculose ganglionnaire..... 40
DISCUSSION..... 41
I. Historique..... 42
II. Physiopathologie..... 43
1- Facteurs génétiques..... 43
2- Facteurs hormonaux..... 44
3- Facteurs d'environnement et facteurs infectieux..... 45
III. Spectre cutané de la maladie lupique..... 46
IV. Lésions lupiques..... 47
1. Lupus érythémateux chronique..... 47
2- Lupus érythémateux subaigu..... 53
3- Lupus érythémateux aigu..... 56

V. Lésions non spécifiques de lupus..... 57

VII. Lésions histopathologiques..... 63

1- Lupus discoïde..... 63

2- Lupus tumidus..... 65

3- Panniculite lupique..... 65

4- Lupus subaigu..... 67

5- Lupus aigu..... 67

VIII. Profil biologique..... 69

1- Lupus érythémateux chronique..... 69

2- Lupus érythémateux subaigu..... 70

3- Manifestations biologiques rénales..... 70

IX. Situations particulières..... 72

1- Lupus et grossesse..... 72

2- Lupus érythémateux de l'enfant..... 73

3- Lupus et autres connectivites..... 74

4- Syndrome des antiphospholipides secondaire..... 74

X. Modalités thérapeutiques..... 75

1- Outils thérapeutiques..... 75

2- Stratégie thérapeutique..... 82

XI. Evolution et pronostic..... 83

1- Evolution..... 83

2- Valeur pronostique de l'étude des signes cutanés..... 84

3- Complications infectieuses..... 85

4- Surveillance..... 85

CONCLUSION..... 86

ICONOGRAPHIE..... 87

ANNEXES..... 92

RESUMES..... 102

BIBLIOGRAPHIE..... 106

INTRODUCTION

Le terme de lupus érythémateux regroupe un spectre continu d'affections allant de l'atteinte cutanée isolée à l'atteinte systémique potentiellement grave (1).

Prototype des maladies auto-immunes, le lupus demeure une maladie polyfactorielle dans laquelle interviennent le terrain génétique, des facteurs d'environnement et des facteurs endocriniens (2).

L'atteinte cutanée du lupus érythémateux est importante à connaître pour deux raisons :
1) le lupus érythémateux se manifeste souvent exclusivement au niveau de la peau ; les dermatologues sont les premiers à décrire cette maladie ;
2) les signes cutanés sont présents dans plus de 40 % des cas lors du dépistage et se manifestent dans 60 à 80 % des cas lors de l'évolution du lupus systémique.

Les manifestations dermatologiques du lupus sont variées et caractérisées par une atteinte de la jonction dermoépidermique.

Le diagnostic de lupus cutané repose sur un faisceau d'arguments tenant compte de l'aspect clinique des lésions, leur topographie, leur évolution, une histologie compatible, les résultats de l'immunofluorescence cutanée directe, le contexte clinique et immunologique (1).

Les avancées thérapeutiques, en matière de lupus cutané, ont permis d'avoir des résultats prometteurs.

L'évolution se fait par poussées entrecoupées de rémissions.

Le pronostic dépend de l'atteinte systémique (lupus systémique).

Le but de notre travail est de tracer le profil épidémiologique, clinique, histologique, biologique, thérapeutique et évolutif des différentes formes cutanées de lupus érythémateux à travers une série de 44 patients colligés au service de dermatologie du CHU Mohamed VI de Marrakech.

PATIENTS ET METHODES

Il s'agit d'une étude rétrospective portant sur tous les patients lupiques hospitalisés au service de dermatologie du CHU Mohamed VI de Marrakech durant la période mai 2002 à mai 2007 (5 ans).

Le diagnostic du lupus cutané a été retenu sur un ensemble de critères cliniques, biologiques et/ou histologiques. Le diagnostic du lupus systémique a été retenu sur l'existence d'au moins 4 critères de l'American College of Rheumatology (ACR) récemment modifiés (annexe 1).

Une fiche de renseignements cliniques a été établie pour chaque patient comportant (annexe 2) :

- L'âge, le sexe, l'origine, la durée d'hospitalisation, la durée d'évolution, les antécédents médicaux, les antécédents toxiques et la prise médicamenteuse y compris le mode de contraception ;
- Les données de l'examen dermatologique (analyse séméiologique des lésions) et l'examen général ;
- Les autres manifestations systémiques associées ;
- Les examens biologiques ;
- La biopsie cutanée avec l'étude anatomopathologique ;
- Les examens radiologiques ;
- La thérapeutique adaptée, l'évolution et les complications du traitement.

Un bilan préthérapeutique a été demandé chez nos patients comportant une radiographie du thorax, un examen cytobactériologique des urines, une glycémie et un examen de la vision des couleurs.

La surveillance des patients était clinique (la tolérance du traitement, l'examen dermatologique et l'examen général), biologique (numération formule sanguine, vitesse de sédimentation, protéinurie) et ophtalmologique (examen de la vision des couleurs).

RESULTATS

I. Description clinique de la maladie lupique

Durant la période mai 2002 à mai 2007, nous avons colligé 58 cas de maladie lupique ce qui représente 5 % de la totalité des hospitalisations. Parmi les 58 dossiers, 44 ont pu être exploités en raison de problème d'archivage.

Au sein des 44 cas de maladie lupique, nous avons noté: (figure 1)

- 30 cas de lupus chronique répartis en:
  - 27 cas de lupus discoïde
  - deux cas de lupus tumidus
  - un cas de panniculite lupique
- 7 cas de lupus subaigu
- 5 cas de lupus aigu
- deux cas de lupus bulleux

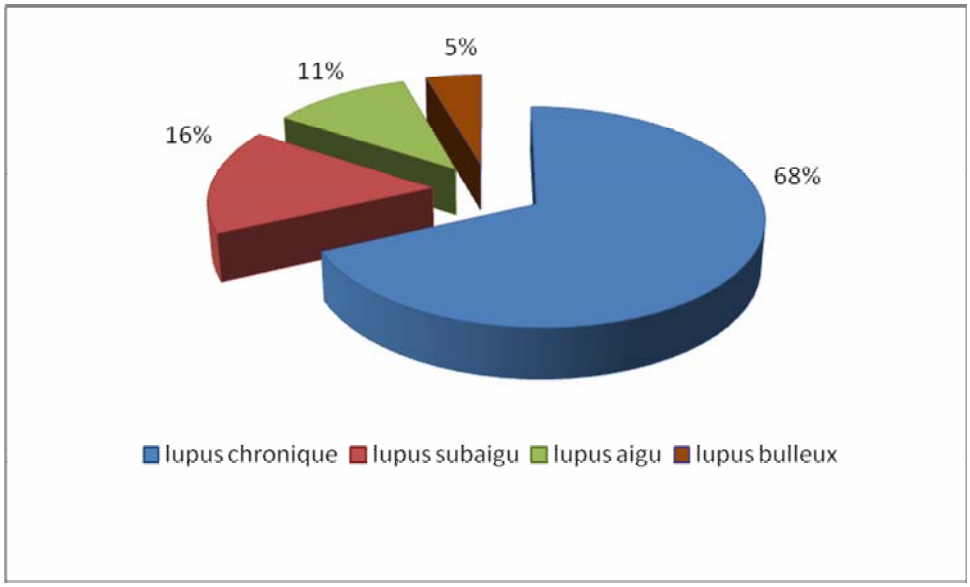

Figure 1. Formes cutanées de la maladie lupique

Parmi les 44 patients, 13 répondaient à la classification de l'ACR en matière de lupus systémique (figure 2).

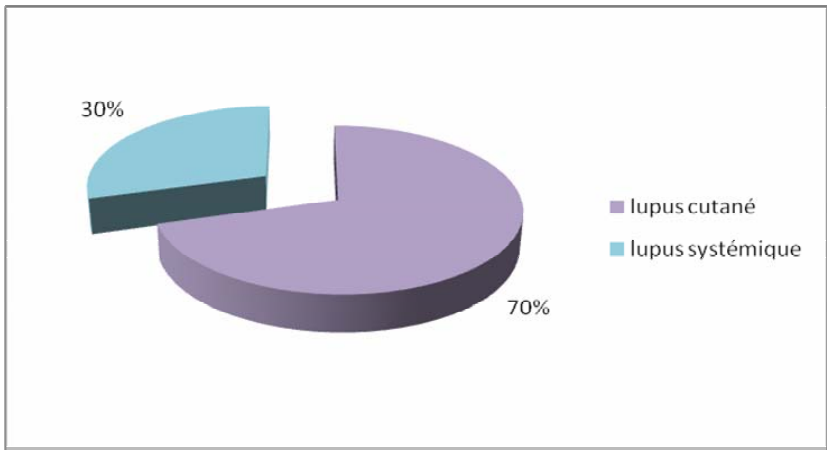

Figure 2. Lupus systémique

II. Lupus érythémateux chronique (LEC)

1- Epidémiologie

1-1. Age

L'âge moyen au moment du diagnostic était de 40 ans avec des extrêmes de 12 et 80 ans. Deux patients étaient âgés de moins de 16 ans et 4 étaient âgés de plus de 60 ans. La répartition par tranche d'âge a montré un pic de fréquence entre 40 et 50 ans (figure 3).

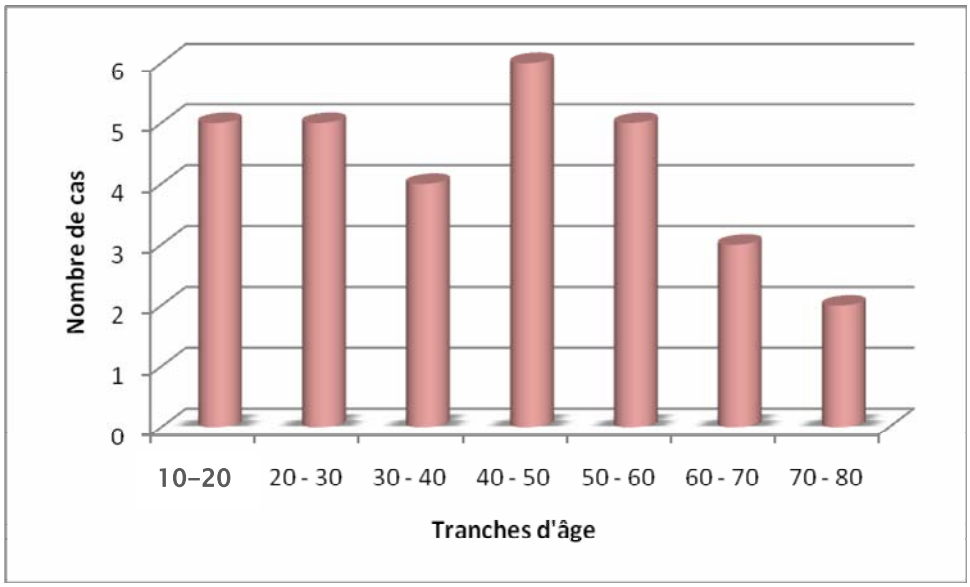

Figure 3. Répartition par tranches d'âge

1-2. Sexe

Une prédominance féminine a été notée : nous avons colligés 27 patients de sexe féminin et 3 hommes, ce qui donne un sex-ratio femme/homme de 9 (figure 4).

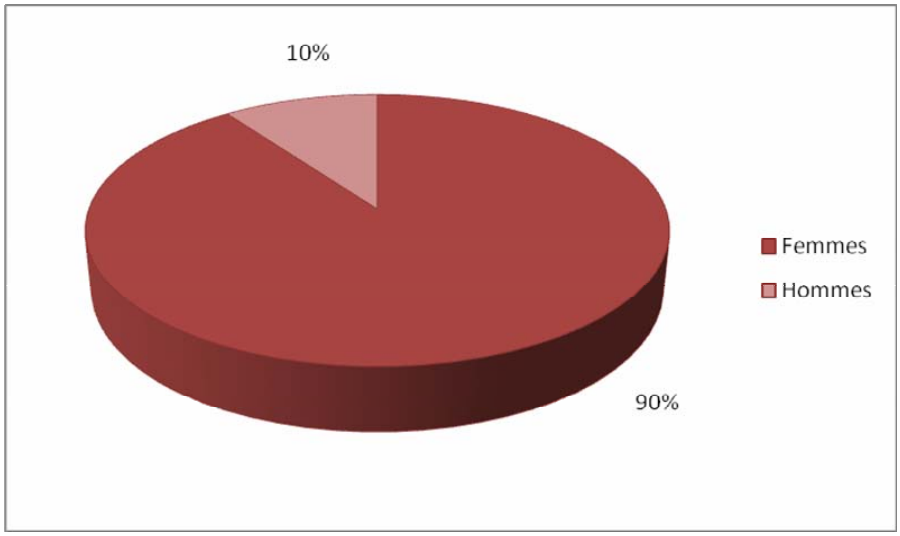

Figure 4. Répartition selon le sexe

1-3. Antécédents

- Nous avons noté :
  - une contraception orale oestroprogestative chez 5 patientes ; sa durée allait de 3 mois à 18 ans avec une moyenne de 7,67 ans ;
  - une fausse couche (avortement précoce) dans un cas ;
  - une grossesse de 13 semaines d'aménorrhée au moment du diagnostic non suivie ;
  - 4 femmes ménopausées.
- Une femme avait présenté des lésions cutanées de lupus discoïde un mois après la prise de β bloquant (métoprolol) ;
- Aucun cas similaire familial n'a été noté.

1-4. Motif de consultation

Le motif de consultation a été dans tout les cas une atteinte cutanée évocatrice d'un LEC, néanmoins nous avons noté des arthralgies inflammatoires inaugurales dans 3 cas, ce qui représente 10 % des cas.

1-5. Durée d'évolution

Elle variait de 1 mois à 20 ans avec une moyenne de 4,67 ans.

2- Aspects cutanés

Nous avons noté au sein des 30 patients atteints de lupus chronique (figure 5) :

- 27 cas de lupus discoïde ;
- deux cas de lupus tumidus ;
- un cas de panniculite lupique.

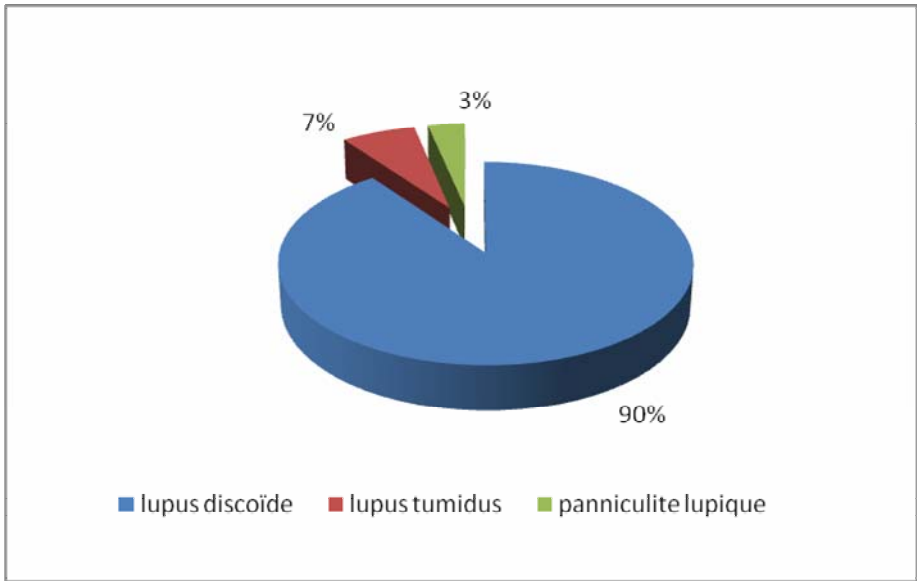

Figure 5. Formes cliniques du lupus chronique

2-1. Lupus discoïde

2-1-1. Description séméiologique

Le tableau 1 résume les principales représentations dermatologiques de la population étudiée.

L'association d'un érythème, des squames et de l'atrophie a été notée dans 41 % des cas. Les formes érythémateuses ont été notées dans 11 % des cas. Le lupus télangiectasique (couperosique) a été noté dans 15 % des cas (figures 6 à 10).

L'atteinte de la muqueuse buccale sous forme d'érosions a été notée dans 15 % des cas.

L'alopécie cicatricielle diffuse a été notée dans 30% des cas.

Une atteinte palmoplantaire a été notée dans un cas.

Les lésions ont été développées après une exposition solaire (photosensibilité) dans 78 % des cas.

Tableau 1. Manifestations dermatologiques du lupus discoïde

Manifestations dermatologiques	Nombre (27)	%
Photosensibilité	21	78
Lupus discoïde du visage	10	37
Lupus discoïde généralisé	17	63
Plaques érythémateuses	3	11
Plaques érythémato-squameuses	3	11
Plaques érythémato-squameuses et kératosiques	6	22
Plaques érythémato-squameuses et atrophie centrale	11	41
Lésions maculo-papuleuses	4	15
Télangiectasies	4	15
Erosions buccales	4	15
Alopécie cicatricielle diffuse	8	30
Atteinte palmoplantaire érosive	1	4
Chéilite érosive	4	15
Disposition en vespertilio (en aile de papillon)	8	30

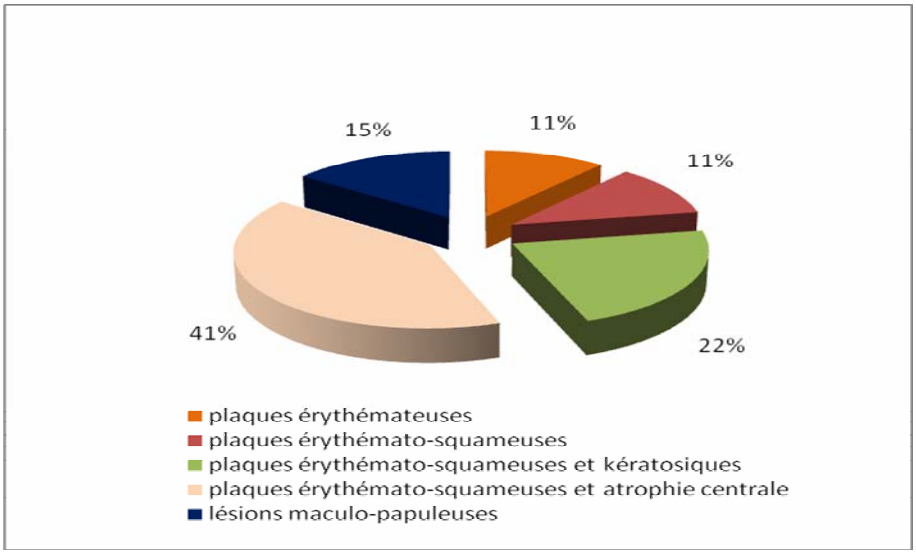

Figure 6. Principales représentations dermatologiques du lupus discoïde

2-1-2. Topographie des lésions

Les lésions intéressaient par ordre décroissant le visage (100%), les membres (63 %), le dos des mains (30%) et le tronc (30%) (Tableau 2).

Tableau 2. Localisation du lupus discoïde

Localisation	Nombre (27)	%
Visage	27	100
Front	9	33
Nez	12	44
Joues	14	52
Malaires	3	11
Menton	3	11
Oreilles	6	22
Tronc	8	30
Membres	17	63
Dos des mains	8	30

Fig 7. Lupus discoïde en aile de papillon. Des lésions érythémateuses avec un centre atrophique et hypopigmenté.

Fig 8. Lupus discoïde. Alopécie cicatricielle.

Fig 9. Lupus discoïde de la joue gauche. Plaque érythémateuse arrondie finement squameuse avec discrète atrophie centrale.

Fig 10. Lupus discoïde du nez. Lésion discoïde à centre atrophique.

2-2. Lupus tumidus

2-2-1. Description séméiologique

Dans les deux cas, l'analyse séméiologique des lésions cutanées a trouvé des plaques érythémateuses infiltrées bien limitées de couleur rouge violacée et de consistance oedémateuse (figure 11).

La photosensibilité et l'alopécie en clairière ont été notées chez un seul patient.

2-2-2. Topographie des lésions

Seul le visage était atteint dans les deux cas.

2-3. Panniculite lupique

2-3-1. Description séméiologique

L'examen dermatologique a montré des nouures de taille variable douloureuses avec des cicatrices sous forme de macules brunâtres (figure 12).

2-3-2. Topographie des lésions

Ces lésions étaient localisées au niveau des jambes.

Fig 11. Lupus tumidus frontal. Plaque infiltrée œdémateuse de couleur rouge violacée.

Fig 12. Panniculite lupique. Lipoatrophie cicatricielle.

3- Manifestations extracutanées

Des arthralgies de type inflammatoire étaient présentes dans 57 % des cas. Le phénomène de Raynaud a été noté dans 13% des cas. Des adénopathies périphériques ont été notées dans 23% des cas (tableau 3).

Tableau 3. Manifestations extracutanées du lupus chronique

Manifestations extracutanées	Nombre (30)	%
Arthralgies inflammatoires	17	57
Acrosyndrome (syndrome de Raynaud)	4	13
Signes généraux	6	20
Adénopathies périphériques	7	23
Syndrome sec subjectif oculaire	4	13
Syndrome sec subjectif buccal	7	23
Dyspnée	4	13
Toux sèche	1	3

4- Etude histologique

Parmi les 30 patients, 23 ont été biopsiés (77%) ; le diagnostic était clinique, biologique et immunologique chez 7 patients.

4-1. Lupus discoïde

La biopsie cutanée a été réalisée chez 20 patients (74 %). L'histologie cutanée était concluante dans 16 cas soit 80 % des patients. Les altérations histologiques les plus fréquentes étaient une hyperkératose orthokératosique dans 70 % des cas, un épiderme atrophique dans 50 % des cas, des bouchons cornées dans 45 % des cas, une couche basale vacuolisée dans 60 % des cas et un infiltrat inflammatoire périannexiel dans 55 % des cas (tableau 4).

Tableau 4. Lésions histopathologiques au cours du lupus discoïde

Lésions histopathologiques	Nombre (20)	%
Hyperkératose orthokératosique	14	70
Epiderme acanthosique	3	15
Epiderme atrophique	10	50
Couche basale vacuolisée	12	60
Jonction dermoépidermique rectiligne	2	10
Membrane basale épaissie	3	15
Bouchons cornées	9	45
Derme fibreux	10	50
Derme siège d'œdème	3	15
Derme en dégénérescence élacéinique	3	15
Dépôts d'hémosidérine au niveau du derme	2	10
Infiltrat inflammatoire périannexiel	11	55
Infiltrat inflammatoire périvasculaire	5	25
Infiltrats inflammatoires périannexiel et périvasculaire	4	20

4-2. Lupus tumidus

Les examens anatomopathologiques étaient en faveur d'un lupus chronique. Dans les deux cas l'examen histopathologique a mis en évidence des infiltrats inflammatoires périannexiels sans hyperkératose.

4-3. Panniculite lupique

L'examen anatomopathologique a conclu à une panniculite avec lésions de vascularite leucocytoclasique. Il a montré des septa fibreux élargies accompagnés d'un infiltrat inflammatoire polymorphe riche en lipophages, en lymphocytes en polynucléaires neutrophiles et éosinophiles.

5- Etude biologique

Les principales anomalies biologiques sont représentées sur le tableau 5. La numération formule sanguine avait révélé une anémie microcytaire dans 33 % des cas, une lymphopénie dans 23% des cas, une leucopénie dans 27 % des cas et une thrombopénie dans 10 % des cas. La vitesse de sédimentation était accélérée dans 73 % des cas.

Sur le plan rénal, la protéinurie était positive dans 3 cas, ses valeurs étaient de 0.18, 0.23 et 0.25 g/24h ; le compte d'Addis avait révélé une leucocyturie dans 6 cas et des cylindres dans un cas. L'urée et la créatinine sanguines étaient normales dans tous les cas.

Sur le plan immunologique, les anticorps anti-nucléaires étaient positifs dans 44 % des cas, les anticorps anti-DNA natif étaient positifs dans 36 % des cas. Les anticorps anticardiolipines étaient positifs chez une patiente ayant comme antécédent une fausse couche. Nous avons noté un cas de syphilis latente (VDRL+TPHA+) guérie après administration de la pénicilline G avec un suivi sérologique négatif. Un cas de faux positif (VDRL+TPHA-) a été noté.

Tableau 5. Anomalies biologiques au cours du lupus chronique

Test	N*/N**	%
Anémie microcytaire	10/30	33
Leucopénie	8/30	27
Lymphopénie	7/30	23
Thrombopénie	3/30	10
VS accélérée	22/30	73
Protéinurie	3/30	10
Leucocyturie	6/30	20
Cylindres	1/30	3
ANN	11/25	44
Anticorps anti DNA natif	8/22	36
Anticorps anti SSA	2/6	33
Anticorps anti SSB	1/5	20
Anticorps anticardiolipines (aCL)	1/2	50
VDRL-TPHA-	28/30	93
VDRL+TPHA-	1/30	3,5
VDRL+TPHA+	1/30	3,5

(*N** : nombre de patients positifs pour le test. *N*** : nombre de patients testés)

6- Association au lupus systémique

Le diagnostic de lupus systémique a été retenu sur l'association d'au moins 4 critères de l'ACR. Parmi les 30 patients, 7 (23 %) répondaient à cette classification ; tous étaient atteints de lupus discoïde. Nous avons noté des manifestations viscérales dans 2 cas :

- une atteinte neuropsychiatrique dans un cas révélée par des convulsions tonico-cloniques généralisées et un syndrome délirant. La ponction lombaire et la TDM cérébrale étaient normales ;
- une atteinte cardiaque dans un cas (hypertension artérielle pulmonaire).

Cinq patients avaient en plus de l'atteinte cutanée (la photosensibilité et le lupus discoïde), des anomalies hématologiques et une positivité du bilan immunologique.

7- Modalités thérapeutiques

Bilan préthérapeutique: nous avons noté trois cas d'infections urinaires (à Eschirichia coli, à Proteus et à Corynebacterium) traitées par une antibiothérapie adaptée à l'antibiogramme, les radiographies du thorax n'ont pas montré des atteintes pneumoniques ou tuberculeuses et l'examen de la vision des couleurs était normal dans tous les cas.

Traitement: les traitements reçus sont représentés sur le tableau 6. L'association des antipaludéens de synthèse (APS) et des dermcorticoïdes a été prescrite dans 33 % des cas. Une photoprotection a été instaurée chez tous nos patients. L'antipaludéen de synthèse utilisé était la chloroquine chez tous les patients, remplacée par l'hydroxochloroquine dans un seul cas suite à une intolérance digestive. L'indication de la corticothérapie générale (prescrite chez 6 patients) était la découverte de manifestations viscérales dans deux cas, la protéinurie dans trois cas et la découverte d'une hépatite auto-immune dans un cas. Le niveau de dermocorticoïdes utilisés a été de niveau 2 dans 4 cas, de niveau 4 dans deux cas, de niveau 3 dans deux cas et de niveau 1 dans deux cas.

Tableau 6. Traitements du lupus chronique

Traitement	Nombre (30)	%
APS (chloroquine) seuls	14	47
APS (chloroquine) et dermocorticoïdes	10	33
APS (chloroquine) et corticothérapie générale	6	20
Photoprotection	30	100

8- Aspects évolutifs

Deux patients ont présenté des complications aux traitements : le premier a présenté, après cinq mois de traitement, une rétinopathie suite aux APS et une tuberculose pulmonaire à microscopie positive (TPM+) après trois mois de corticothérapie générale. Alors que le deuxième a présenté une tuberculose pleurale après deux mois de corticothérapie générale.

Parmi les 30 patients, 8 ont été perdu de vu ce qui représente 27 % des cas.

22 patients ont été vus régulièrement en consultation avec un suivi moyen de 10 mois. Parmi les 22 patients, 10 (45 %) ont bien répondu aux traitements instaurés (rémission complète). Nous avons noté une persistance de lésions (rémission incomplète) dans 8 (36 %) cas dont 7 étaient atteints de lupus discoïde et un cas atteint de lupus tumidus, une rechute a été notée dans 4 cas où tous les patients étaient atteints de lupus discoïde (tableau 7).

Tableau 7. Aspects évolutifs du lupus chronique

Évolution		Nombre (30)	%
Amélioration (rémission complète)		10	45
Persistance des lésions (rémission incomplète)		8	36
Rechute		4	19
Perdus de vue		8	27
Complications du traitement	Rétinopathie + TPM (+)	1	3
	Tuberculose pleurale	1	3

III. Lupus érythémateux subaigu (LESA)

1- Epidémiologie

1-1. Age

L'âge moyen de l'apparition des lésions a été de 37 ans avec des extrêmes de 26 et 59 ans.

1-2. Sexe

La prédominance féminine a été nette avec 6 femmes et un homme ce qui donne un sex-ratio de 6.

1-3. Antécédents

· Trois femmes utilisaient une contraception orale oestroprogestative. Sa durée allait de 4 mois à 12 ans avec une moyenne de 4,25 ans ;

· Nous avons noté :

- Deux morts fœtales in utero chez une femme et une chez une autre ;
- Une grossesse de 28 SA au moment du diagnostic non suivie ;
- Une femme ménopausée.

· En dehors de la contraception orale, aucune prise médicamenteuse n'a été notée ;

· Aucun cas familial similaire n'a été noté.

1-4. Motif de consultation

Le motif de consultation a été dans tout les cas une atteinte cutanée.

1-5. Durée d'évolution

Elle variait entre 1 mois et 10 ans avec une moyenne de 3,25 ans.

2- Aspects cutanés

Au sein des 7 cas nous avons noté 6 cas de lupus érythémateux subaigu de forme annulaire et un seul cas de forme psoriasiforme.

2-1. Description séméiologique

La disposition des lésions sous forme de placards annulaires polycycliques a été notée dans 86 % des cas. Les lésions étaient érythémato-squameuses dans 43 % des cas, maculeuses érythémateuses dans 43 % des cas. La forme psoriasiforme a été notée dans un seul cas. Ces lésions prenaient un caractère prurigineux dans 71 %.

La photosensibilité a été notée dans 86 % des cas.

Le livedo réticularis a été observée chez un seul patient (Tableau 8).

Tableau 8. Manifestations dermatologiques du lupus subaigu

Manifestations dermatologiques	Nombre (7)	%
Photosensibilité	6	86
Placards annulaires polycycliques	6	86
Lésions maculeuses érythémateuses	3	43
Placards érythémato-squameuses	3	43
Placards érythémato-squameuses, centre hypopigmenté	1	14
Lésions psoriasiformes	1	14
Caractère prurigineux	5	71
Phénomène de Koebner	1	14
Alopécie non cicatricielle	3	43
Erosions buccales	1	14
Livedo	1	14

2-2. Topographie des lésions

Les lésions intéressaient par ordre décroissant le visage (100%), les membres (57%), le tronc (43 %) et le dos des mains (29%) (Tableau 9).

Tableau 9. Localisation du lupus subaigu

Localisation	Nombre (7)	%
Visage	7	100
Oreille	3	43
Tronc	3	43
Membres	4	57
Dos des mains	2	29

3- Manifestations extracutanées

Des arthralgies de type inflammatoire étaient présentes dans 71 % des cas. Le phénomène de Raynaud a été noté dans un seul cas. Des adénopathies périphériques ont été notées dans 43 % des cas (tableau 10).

Tableau 10. Manifestations extracutanées du lupus subaigu

Manifestations extracutanées	Nombre (7)	%
Arthralgies inflammatoires	5	71
Acrosyndrome (syndrome de Raynaud)	1	14
Signes généraux	4	57
Adénopathies périphériques	3	43
Syndrome sec subjectif oculaire	3	43
Syndrome sec subjectif buccal	2	29

4- Etude histologique

La biopsie cutanée a été réalisée chez 6 patients. Elle a été concluante dans tous les cas. Les désordres histologiques étaient représentés par une kératose orthokératosique dans 33 % des cas, une parakératose dans 33 % des cas, un épiderme atrophique dans 50 % des cas, des bouchons cornés dans 67 % des cas, une couche basale vacuolisée dans tous les cas et un infiltrat inflammatoire périvasculaire dans 67 % des cas (tableau 11). Le diagnostic était clinico-immunologique chez un patient (présence des lésions annulaires et des anticorps anti-SSA).

Tableau 11. Lésions histopathologiques au cours du lupus subaigu

Lésions histopathologiques	Nombre (6)	%
Parakératose	2	33
Kératose orthokératosique	2	33
Epiderme acanthosique	1	17
Epiderme atrophique	3	50
Couche basale vacuolisée	6	100
Décollement dermoépidermique	2	33
Membrane basale épaissie	1	17
Bouchons cornées	4	67
Spongiose	2	33
Dépôts fibrinoïdes	1	17
Dépôts d'hémosidérine au niveau du derme	1	17
Infiltrat inflammatoire périannexiel	2	33
Infiltrat inflammatoire périvasculaire	4	67

5- Etude biologique

Les complications hématologiques: une anémie a été notée dans 86 % des cas, une lymphopénie a été notée dans 71 % des cas, une leucopénie a été notée dans 57 % des cas, une thrombopénie a été notée dans un seul cas. La vitesse de sédimentation était accélérée dans 100 % des cas.

Sur le plan rénal, la protéinurie était positive à 0,30 g/24h dans un seul cas, le compte d'Addis avait révélé une leucocyturie dans deux cas de même que l'hématurie, des cylindres dans un seul cas. L'urée et la créatinine sanguines étaient normales dans tous les cas.

Sur le plan immunologique, les anticorps anti-nucléaires étaient positifs dans 43 % des cas, les anticorps anti-DNA natif étaient positifs dans 33 % des cas. Les anticorps anticardiolipines étaient positifs chez deux patientes ayant des antécédents de mort fœtale in utero. Les anticorps anti SSA étaient positifs dans 50 % des cas. Une fausse sérologie syphilitique a été notée dans un seul cas. Le tableau 12 résume les détails de ces tests.

Tableau 12. Anomalies biologiques au cours du lupus subaigu

Test	N*/N**	%
Anémie microcytaire	6/7	86
Leucopénie	4/7	57
Lymphopénie	5/7	71
Thrombopénie	1/7	14
VS accélérée	7/7	100
Protéinurie	1/7	14
Leucocyturie	2/7	26
Hématurie	2/7	26
Cylindres	1/7	14
ANN	3/7	43
Ac anti DNA natif	2/6	33
Ac anti SSA	2/4	50
Ac anticardiolipines	2/3	67
VDRL-TPHA-	6/7	86
VDRL+TPHA-	1/7	14

(*N** : nombre de patients positifs pour le test. *N*** : nombre de patients testés)

6- Association au lupus systémique

Deux patients ont répondu à la classification de l'ACR, ce qui représente 29 % des cas. Le premier a présenté une photosensibilité, une lymphopénie à 700/mm^3, des anticorps antinucléaires positifs et la présence d'IgG anticardiolipines. Le deuxième a présenté une oligoarthrite non érosive des mains, une leucopénie à 3000/mm^3, des anticorps anti-ADN natif positifs et des anticorps antinucléaires positifs.

7- Modalités thérapeutiques

Bilan préthérapeutique : aucun cas d'infection urinaire n'a été noté. Les radiographies du thorax n'ont pas montré des atteintes pneumoniques ou tuberculeuses et l'examen de la vision des couleurs était normal dans tous les cas.

Traitement : l'association des antipaludéens de synthèse (APS) et des dermcorticoïdes a été prescrite dans trois cas (43 %) de même que les APS seuls. Une photoprotection a été instaurée chez tous nos patients. L'association APS et corticothérapie générale a été prescrite chez un patient ayant présenté une protéinurie positive à 0,30 g/24h.

L'antipaludéen de synthèse utilisé était la chloroquine chez tous les patients. Le niveau de dermocorticoïdes utilisés a été de niveau 2 dans deux cas et de niveau 4 dans un cas.

8- Aspects évolutifs

Les 7 patients ont été vus régulièrement en consultation avec un suivi moyen de 12 mois.

Parmi les 7 patients, 4 (57 %) ont bien répondu aux traitements instaurés (rémission complète). Nous avons noté une persistance de lésions (rémission incomplète) dans 2 (29 %) cas; une rechute a été notée dans un cas (14 %).

IV. Lupus érythémateux aigu (LEA)

1- Epidémiologie

1-1. Age

L'âge d'apparition des lésions chez les 5 patients a été respectivement de : 5, 27, 30, 52 et 65 ans avec une moyenne de 35,8 ans.

1-2. Sexe

Les 5 patients étaient de sexe féminin.

1-3. Antécédents

- Un retard staturo-pondéral a été noté chez une fillette de 5 ans ;
- Cet enfant a été suivi pour une insuffisance cardiaque depuis un an ;
- Une seule femme utilisait une contraception orale oestroprogestative durant 1,5 ans ;
- Aucune fausse couche ni mort fœtale in utero n'ont été notées ;
- Une grossesse de 15 SA au moment du diagnostic non suivie a été notée;
- Deux femmes étaient ménopausées ;
- Aucun cas similaire familial n'a été noté.

1-4. Motif de consultation

C'est l'atteinte cutanée qui a motivé la consultation dans tout les cas.

1-5. Durée d'évolution

Elle variait entre 8 mois et 6 ans avec une moyenne de 2 ans.

2- Aspects cutanés

2-1. Description séméiologique

La présentation clinique du lupus aigu était sous forme de lésions érythémateuses en vespertilio (érythrose) dans 3 cas (60 %) et des lésions érythémato-squameuses dans deux 2 cas (40 %). Des fines télangiectasies ont été notées dans un seul cas ainsi que des érosions buccales (20 %). La photosensibilité a été notée dans 4 cas (80 %) (tableau 13, figure 13).

Tableau 13. Manifestations dermatologiques du lupus aigu

Manifestations dermatologiques	Nombre (5)	%
Photosensibilité	4	80
Lésions érythémateuses en vespertilio	3	60
Lésions érythémato-squameuses	2	40
Télangiectasises	1	20
Erosions buccales	1	20

2-2. Topographie des lésions

Les lésions cutanées avaient comme siège le visage dans tous les cas, le dos des mains dans 2 cas (tableau 14).

Tableau 14. Localisation du lupus aigu

Localisation	Nombre (5)	%
Visage	5	100
Front	1	20
Nez	5	100
Joues	5	100
Malaires	3	60
Menton	1	20
Dos des mains	2	40
Oreilles	1	20

Fig 13 A & B. Lupus aigu du visage. Plaque érythémato-squameuse en vespertilio. On note le respect des sillons naso-géniens.

3- Manifestations extracutanées

Des arthralgies inflammatoires ont été notées dans 2 cas (40 %), des signes généraux ont été notées dans 2 cas (40 %), une dyspnée classée stade 3 de la NYHA a été notée dans un seul cas, une splénomégalie secondaire à une hypertension portale (dans le cadre d'une cirrhose hépatique) a été notée dans un seul cas (tableau 15).

Tableau 15. Manifestations extracutanées du lupus aigu

Manifestations extracutanées	Nombre (5)	%
Arthralgies inflammatoires	2	40
Dyspnée	1	2
Signes généraux	2	40
Adénopathies périphériques	1	2
Syndrome sec subjectif oculaire	1	2
Syndrome sec subjectif buccal	1	2
Splénomégalie	1	2

4- Etude histologique:

La biopsie cutanée a été réalisée chez une seule patiente. Elle a montré une forte kératose orthokératosique avec kystes folliculaires, une hypergranulose avec papillomatose, un derme fibreux siège d'un infiltrat inflammatoire assez dense mononuclée péri vasculaire et périannexiel.

Chez quatre patientes, le diagnostic a été retenu sur l'aspect cutané évocateur de lupus aigu.

5- Etude biologique

Une anémie microcytaire a été notée dans 20 % des cas, une leucopénie dans 40 % des cas de même que la lymphopénie. Une thrombopénie a été notée dans 20 % des cas. La vitesse de sédimentation était accélérée dans 60 % des cas.

Une protéinurie a été notée chez un seul patient, sa valeur était de 0,17 g/24h.

Les anticorps antinucléaires et les anticorps anti DNA natifs faits chez 4 patients étaient négatifs. Les anticorps anti SSA et anti SSB faits chez deux patients étaient négatifs. La sérologie syphilitique a été négative dans tous les cas (tableau 16).

Tableau 16. Anomalies biologiques au cours du lupus aigu

Test	N*/N**	%
Anémie microcytaire	1/5	20
Leucopénie	2/5	40
Lymphopénie	2/5	40
Thrombopénie	1/5	20
VS accélérée	3/5	60
Protéinurie	1/5	20
VDRL-TPHA-	5/5	100

(*N** : nombre de patients positifs pour le test. *N*** : nombre de patients testés)

6- Association au lupus systémique

Deux cas de lupus systémique ont été notés. Un dans sa localisation cardiaque : il s'agissait d'une péricardite diagnostiquée chez un enfant de 5 ans. C'est le seul cas de lupus systémique pédiatrique noté dans notre série. L'autre patient répondait aux critères de l'ACR : il a présenté un rash malaire, une photosensibilité, des érosions buccales et une lymphopénie à 770/mm^3.

7- Modalités thérapeutiques

Bilan préthérapeutique : aucun cas d'infection urinaire n'a été noté. Les radiographies du thorax n'ont pas montré des atteintes pneumoniques ou tuberculeuses et l'examen de la vision des couleurs était normal dans tous les cas.

Traitement : quatre patientes ont été traitées par des APS seuls (80 %). L'association APS et corticothérapie générale a été instauré chez une seule patiente (20 %). Une photoprotection a été instaurée chez tous nos patients. L'indication de la corticothérapie générale était la péricardite. L'antipaludéen de synthèse utilisé était la chloroquine chez tous les patients.

8- Aspects évolutifs :

Toutes les patientes ont été vues régulièrement en consultation avec un suivi moyen de 9 mois.

Trois patients (60 % des cas) ont bien répondu aux traitements instaurés (rémission complète). Nous avons noté une persistance des lésions (rémission incomplète) dans 40 % des cas.

V. Lupus bulleux

1- Epidémiologie

1-1. Age

Les deux patients ont été âgés successivement de 18 et 38 ans.

1-2. Sexe

Il s'agissait d'une femme et d'un homme.

1-3. Antécédents

Aucun antécédent pathologique personnel ou familial particulier n'a été rapporté.

1-4. Motif de consultation

L'atteinte cutanée était le motif de consultation dans les deux cas.

1-5. Durée d'évolution

Le délai entre la première consultation et l'apparition des lésions chez les deux patients était respectivement de 2 et 6 mois.

2- Aspects cutanés

2-1. Description séméiologique

Des lésions vésiculo-bulleuses ont été notées dans 2 cas. Le signe de Nickolsky était négatif dans les deux cas. L'alopécie et les érosions buccales ont été notées dans un seul cas (tableau 17).

Tableau 17. Manifestations dermatologiques du lupus bulleux

Manifestations dermatologiques	Nombre (2)	%
Photosensibilité	1	50
Plaques érythémateuses du visage en vespertilio	1	50
Lésions vésiculo-bulleuses	2	100
Signe de Nickolsky négatif	2	100
Lésions érosives (cicatrices de bulles)	1	50
Erosions buccales	1	50
Alopécie	1	50

2-2. Topographie des lésions

Les lésions intéressaient le tronc et les membres dans les deux cas. L'atteinte du visage a été notée dans un cas de même que le dos des mains.

3- Manifestations extracutanées

Les signes généraux ont été notés dans deux cas de même que des adénopathies périphériques. Des arthralgies inflammatoires ont été notées dans un cas.

4- Etude histologique

La biopsie cutanée a été réalisée chez les deux patients. Les examens anatomopathologiques ont montré un épiderme atrophique, recouvert d'une hyperkératose orthokératosique, des bouchons cornés, un corps muqueux de Malpighi atrophique, une horizontalisation de la jonction dermo-épidermique, une couche basale vacuolisée avec même un décollement bulleux sous épidermique, un derme superficiel oedémateux siège d'un discret

infiltrat inflammatoire fait essentiellement de lymphocytes avec de rares polynucléaires neutrophiles et un derme moyen fibreux siège d'une dégénérescence élaceïnique.

5- Etude biologique

Une anémie microcytaire a été notée dans 2 cas ainsi que la leucopénie. La thrombopénie et la lymphopénie ont été notées dans un seul cas. La vitesse de sédimentation était accélérée dans 2 cas. Les anticorps antinucléaires et anti DNA natif n'ont pas été réalisés. La sérologie syphilitique était négative chez les deux patients.

6- Association au lupus systémique

Des anomalies biologiques hématologiques en plus de l'atteinte cutanée (la photosensibilité et les érosions buccales) et l'atteinte articulaire (arthrite non érosive) ont permis le diagnostic de lupus systémique dans les deux cas.

7- Modalités thérapeutiques

Bilan préthérapeutique : l'examen cytobactériologique des urines était stérile. Les radiographies du thorax n'ont pas montré des atteintes pneumoniques ou tuberculeuses et l'examen de la vision des couleurs était normal dans tous les cas.

Traitement : les deux patients ont été traités par l'association APS et corticothérapie générale ainsi qu'une photoprotection. L'antipaludéen de synthèse utilisé était la chloroquine.

8- Aspects évolutifs

Les patients ont été vus régulièrement en consultation avec un suivi moyen de 15 mois. Tous les patients (100%) ont bien répondu aux traitements instaurés (rémission complète).

VI. Lupus systémique

Dans ce chapitre nous allons détailler les aspects épidémiologiques, clinco-biologiques et évolutifs du lupus systémique cité précédemment.

1- Epidémiologie

1-1. Age

L'âge moyen d'apparition des lésions était de 35,46 ans avec des extrêmes de 5 ans et 66 ans.

1-2. Sexe

Nous avons colligé 12 patients de sexe féminin et un homme, soit un sex-ratio femme/homme de 12.

1-3. Antécédents

- Un retard staturo-pondéral a été noté chez un enfant âgé de 5 ans ;
- Cet enfant a été suivi pour une insuffisance cardiaque depuis un an;
- Une femme avait présenté des lésions cutanées un mois après la prise de β bloquant (métoprolol) ;
- Deux femmes utilisaient de la contraception orale oestroprogestative pendant 3 et 12 ans ;
- Deux morts fœtales in utero ont été notées chez une femme ;
- Un avortement précoce a été noté chez une femme ;
- Deux femmes étaient ménopausées ;
- Aucun cas similaire familial n'a été noté.

1-4. Motif de consultation

Le motif de consultation était l'atteinte cutanée dans tous les cas.

1-5. Durée d'évolution

Elle variait de 2 mois à 10 ans avec une moyenne de 2,41 ans.

2- Manifestations cliniques

Tous les patients avaient une atteinte cutanée évocatrice du lupus : le lupus discoïde a été noté dans 7 cas, le lupus aigu dans deux cas de même que les lupus bulleux et subaigu (figure 14). La photosensibilité a été notée dans 69 % des cas. Les ulcérations buccales ont été notées dans 31 % des cas.

Les atteintes viscérales étaient représentées par une atteinte cardiaque dans deux cas (un cas de péricardite et un cas d'hypertension artérielle pulmonaire) et une atteinte neuropsychiatrique (des convulsions tonico-cloniques généralisées et un délire) dans un cas. Dans 10 cas le diagnostic de lupus systémique a été retenu sur la présence de 4 critères de l'ACR : il s'agissait d'anomalies biologiques surtout hématologiques et immunologiques (tableau 19) et d'atteintes cutanées surtout la photosensibilité et le lupus discoïde (tableau 18 et figure 14).

Tableau 18. Manifestations cliniques au cours du lupus systémique

Manifestations cliniques	Nombre (13)	%
Signes généraux	7	54
Photosensibilité	9	69
Atteinte cutanée	13	100
Arthralgies inflammatoires	5	38
Erosions buccales	4	31
Atteinte cardiaque	2	15
Atteinte neuropsychiatrique (convulsions et délire)	1	8
Syndrome sec subjectif	3	23

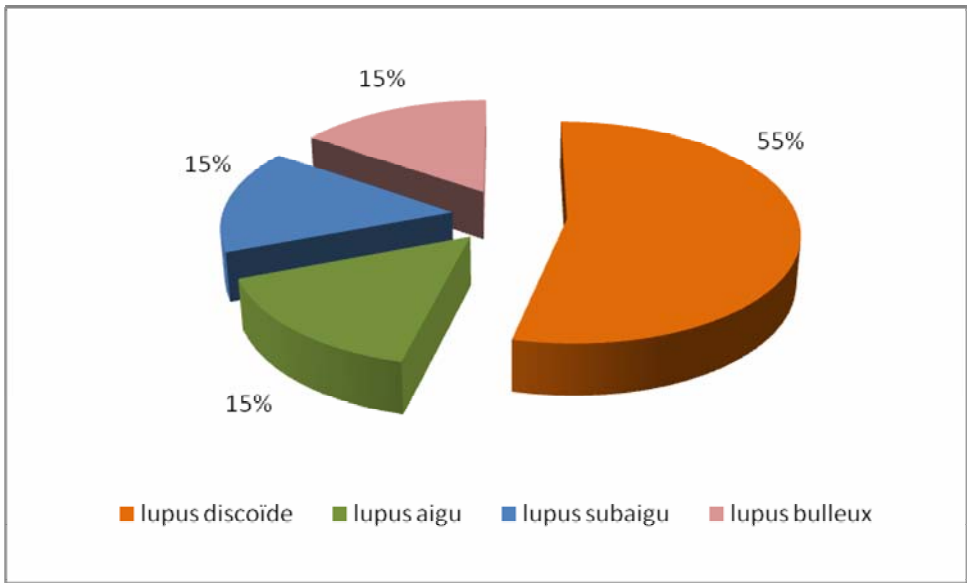

Figure 14. Atteinte cutanée au cours du lupus systémique

3- Etude biologique

La numération formule sanguine avait révélé une anémie dans 62 % des cas, une lymphopénie dans 62 % des cas, une leucopénie dans 77 % des cas une thrombopénie dans 23 % des cas. La vitesse de sédimentation était accélérée dans 85 % des cas.

Sur le plan rénal, la protéinurie était positive dans 31 % des cas, ses valeurs étaient comprises entre 0,17 et 0,30. L'urée et la créatinine sanguines étaient normales dans tous les cas.

Sur le plan immunologique, les anticorps anti-nucléaires étaient positifs dans 55 % des cas, les anticorps anti-DNA natifs étaient positifs dans 10 % des cas. Les anticorps anticardiolipines étaient positifs chez deux patientes ayant comme antécédent respectivement une fausse couche et une mort fœtale in utero. Une fausse sérologie syphilitique a été notée dans un seul cas (tableau 19).

Tableau 19. Anomalies biologiques au cours du lupus systémique

Test	N*/N**	%
Anémie microcytaire	8/13	62
Leucopénie	10/13	77
Lymphopénie	8/13	62
Thrombopénie	3/13	23
VS accélérée	11/13	85
Protéinurie	4/13	31
ANN	6/11	55
Ac anti DNA natif	1/10	10
Ac anti SSA	2/3	67
Ac anticardiolipines	2/3	67
VDRL-TPHA-	12/13	92
VDRL+TPHA-	1/13	8

(N* : nombre de patients positifs pour le test. N** : nombre de patients testés)

4- Aspects évolutifs

Deux patients ont présenté des complications aux traitements : le premier a présenté, après cinq mois de traitement, une rétinopathie suite aux APS et une tuberculose pulmonaire à microscopie positive après trois mois de corticothérapie générale. Alors que le deuxième a présenté une tuberculose pleurale après deux mois de corticothérapie générale.

Les manifestations neuropsychiatriques ont bien répondu au bolus de corticothérapie, aux anticonvulsivants et aux neuroleptiques.

La péricardite a bien répondu à la corticothérapie générale.

Le patient atteint d'hypertension artérielle pulmonaire a été suivi dans le service de cardiologie.

VII. Association lupus-autres affections

Le tableau 20 représente les différentes affections associées au lupus érythémateux dans notre série.

Tableau 20. Affections associées à la maladie lupique

Affections	Nombre (44)	%
Syndrome de Gougerot -Sjögren secondaire	3	7
Polyarthrite rhumatoïde	2	5
SAPL secondaire	3	7
Hépatite auto-immune	1	2
Hépatite chronique	1	2
Vitiligo	2	5
Tuberculose ganglionnaire	1	2

1- Syndrome de Gougerot -Sjögren secondaire

Le syndrome de Gougerot -Sjögren a été noté dans 3 cas (7 %). Les patients avaient des atteintes de lupus tumidus, de panniculite lupique et de lupus subaigu. Les trois patients ont présenté un syndrome sec subjectif (oculaire et buccal). Le test de Schirmer était positif dans les 3 cas, la biopsie des glandes salivaires accessoires a montré une sialadénite chronique stade 3 de Chisholm et Masson dans deux cas et sialadénite non spécifique dans un seul cas. Les anticorps anti SSA étaient négatifs dans 2 cas et positifs dans un seul cas. Les anticorps anti SSB étaient négatifs dans les 3 cas. Des arthralgies inflammatoires ont été notées chez deux patientes.

La chronicité de la symptomatologie respiratoire (toux sèche) et la mise en évidence des anomalies radiologiques évocatrices d'une dilatation de branches chez une patiente ont suscité à faire une TDM thoracique montrant alors une dilatation de branches diffuse.

2- Polyarthrite rhumatoïde

La polyarthrite rhumatoïde a été notée chez deux patients (5 %). Chez le premier, le diagnostic a été retenu sur l'existence d'une oligoarthrite des mains bilatérale et symétrique, une raideur matinale, une déminéralisation en bande à la radiographie des mains et une sérologie rhumatoïde positive. Les anticorps antinucléaires, anti DNA natif, anti SSA et anti SSB étaient négatifs. Chez le second, le diagnostic a été retenu sur l'existence d'une arthrite déformante des mains, une arthrite érosive à la radiographie des mains et une sérologie rhumatoïde positive. Les anticorps antinucléaires, anti DNA natif étaient négatifs. Les patients avaient des atteintes de lupus aigu et de lupus discoïde.

3- Syndrome des anticorps antiphospholipides secondaire (SAPL)

Trois patientes ont présenté un SAPL. Le diagnostic a été retenu sur la présence des anticorps antiphospholipides dans le sérum des patientes. Les trois patientes avaient des antécédents de fausse couche et de mort fœtale in utero. Les atteintes cutanées ont été représentées par le lupus subaigu dans deux cas et le lupus discoïde dans un cas. Le lupus systémique a été noté chez deux patientes.

4- Hépatite auto-immune

L'hépatite auto-immune était découverte lors d'une échographie abdominale (hépatobiliaire et pancréatique) qui a trouvé une hypertension portale et un foie hétérogène, les transaminases étaient élevées deux fois la normale. La recherche d'une hépatite infectieuse était négative, le taux de prothrombine était normal. La fibroscopie digestive haute a mis en évidence des varices oesophagiennes stade 2. Sur le plan immunologique les anticorps anti-nucléaires, les anticorps anti DNA natifs, les anti Sm et les anti RNP étaient négatifs. Les anticorps anti muscle lisse, anti LKM-1 et anti mitochondrie n'ont pas été faits.

Les causes habituelles d'hépatite ont été exclues, le recours à une biopsie hépatique a conclu à une hépatopathie chronique d'allure auto-immune.

5- Hépatite chronique

L'hépatite chronique a été notée dans un seul cas. Diagnostiquée à la découverte d'une splénomégalie, l'échographie abdominale a montré un foie hétérogène d'aspect micronodulaire et une hypertension portale. La fibroscopie digestive haute a montré des varices oesophagienne stade 1. Les transaminases était élevées1,5 fois la normale, le taux de prothrombine était normal, la recherche d'hépatite virale était négative. Sur le plan immunologique les anticorps anti-nucléaires, les anticorps anti DNA natifs étaient négatifs. Les anticorps anti LKM-1 et anti mitochondrie ont été également négatifs.

La biopsie hépatique a objectivé une hépatite chronique active A3 avec septa F3 métavir A3F3.

6- Vitiligo

Le vitiligo a été noté chez 2 patients. Les deux patients ont présenté des plaques achromiques de couleur blanche nacrée, de sensibilité conservée et à disposition géographique. Leur siège était respectivement périnéal et les jambes.

7- Tuberculose ganglionnaire

La tuberculose ganglionnaire a été notée dans un seul cas. Les circonstances de découverte étaient des polyadénopathies cervicales d'évolution chronique, un amaigrissement non chiffré et une radiographie thoracique qui a montré une adénopathie médiastinale. La biopsie ganglionnaire a montré un granulome épithélio-giganto-cellulaire avec nécrose caséeuse (tuberculose ostéofolliculaire évolutive).

DISCUSSION

I. Historique

Le terme de lupus est utilisé depuis des siècles pour décrire des lésions cutanées mutilantes du visage de causes variées, son emploi est trouvé pour la première fois dans une bibliographie de Saint-Martin au Xème siècle (3).

Laurent-Théodore Biett (1781-1840), d'origine suisse, a décrit le premier une dermatose localisée à la face comme un érythème centrifuge, mais il ne l'a pas publiée. Ce sont ses élèves, P.L.A. Cazenave et H.E. Schédel qui, à partir de 1828, ont publié ses leçons dans un abrégé pratique des maladies de la peau.

Pierre-Louis-Alphée Cazenave (1802-1877), le 4 juin 1851, après avoir présenté lors d'une conférence quatre malades atteints de la même affection, rappelle surtout l'attention sur le fait que « cette maladie, que Biett avait signalée le premier sous le nom d'érythème centrifuge, est une variété de lupus ». Il propose d'appeler cette variété « lupus érythémateux ». C'est Cazenave qui a ainsi introduit cette nouvelle notion sémantique.

Ferdinand von Hebra (1816-1880), fondateur de l'école dermatologique autrichienne, a décrit en 1845 une semblable dermatose localisée à la face, dans son « Systema morborum cutaneorum secundum » et l'a dénommée « seborrhea congestiva ».

Moritz Kohn-Kaposi (1837-1902) a introduit en 1869 le terme latin de « lupus erythematosus » et a surtout fait la première description clinique de la variante systémique (4).

La suite de l'histoire est mieux connue : l'aspect des glomérules en « wire loop » est mentionné pour la première fois par Baehr en 1935; découverte des cellules dites de Hargraves en 1948 et du « facteur de Haserick » en 1949, qui ont donné au lupus érythémateux systémique ses premiers critères biologiques; la présence d'anticoagulant circulant est signalée en 1952 par Conley; les anticorps antinucléaires découverts par Miescher et Fanconi en 1954 et étudiés par Seligmann en France en 1957; ouvrages clés proposant les premières grandes synthèses : « Les maladies-vedettes » de F. Siguier en 1957, la première édition de « Lupus erythematosus » de E.L. Dubois en 1966 (3,4).

II. Physiopathologie

Le lupus érythémateux, prototype de maladie auto-immune, est une maladie polyfactorielle dans laquelle interviennent le terrain génétique, des facteurs d'environnement et des facteurs endocriniens. Bien que l'étiologie du lupus érythémateux demeure inconnue, les facteurs de susceptibilité et les mécanismes immunopathologiques sont maintenant mieux compris (2).

Les lupus cutanés résultent vraisemblablement, comme le lupus systémique, d'interactions entre des gènes de susceptibilité et des facteurs d'environnement, ayant pour conséquence une réponse immune anormale comportant une hyperréactivité lymphocytaire T et B qui n'est pas réprimée par les circuits habituels d'immunorégulation. Cette réponse immunitaire est essentiellement localisée au niveau de l'interface dermoépidermique, ce qui suggère l'existence de cibles antigéniques situées à la surface des kératinocytes de la couche basale de l'épiderme (1, 5).

1- Facteurs génétiques

L'étude des jumeaux homozygotes montre que la concordance du lupus entre les jumeaux homozygotes est de 78 %. Les formes familiales représentent 12 % de la maladie, ce qui souligne l'importance des facteurs génétiques.

Les molécules HLA de classe II sont des facteurs de susceptibilité de la maladie.

Le génotype HLA DR3 C4AQO est rencontré chez 26 % des patients atteints de lupus érythémateux mais seulement chez 12 % des témoins.

Les gènes HLA influencent surtout la présentation clinique et la sévérité de la maladie et la spécificité de la réponse immune. Ainsi, l'association avec HLA DR3 est d'autant plus marquée que les patients présentent des anticorps anti-ADN natifs et qu'il existe une atteinte rénale sévère.

Les formes associées à l'antigène HLA DR4 sont moins sévères mais la photosensibilité semble plus fréquente.

D'autres gènes sont impliqués dans la susceptibilité de la maladie. Les gènes du complément, en particulier les déficits en C4 favorisent un excès de production d'auto-anticorps. Parmi les autres facteurs génétiques, les gènes des immunoglobulines, les gènes de régulation de synthèse des cytokines et enfin le gène fas pourraient favoriser la polyclonalité B (2, 6, 7).

2- Facteurs hormonaux

Le lupus systémique est influencé par les événements de la vie hormonale. Certains modèles animaux de lupus spontané illustrent le rôle défavorable des oestrogènes endogènes : ainsi dans le modèle des souris (NZB×NZW)F1, les femelles font un lupus plus précoce et plus sévère que les mâles. Les mâles castrés recevant des oestrogènes se comportent comme des femelles et les femelles castrées développent une affection moins sévère et retardée par rapport aux souris non ovariectomisées. Il en est ainsi également chez les souris lupiques MRL/lpr dont les femelles font un lupus plus précoce et meurent plus précocement que les mâles.

Les patientes avec adénome à prolactine développent fréquemment des signes biologiques de lupus. Environ 30% des lupus ont une élévation de la prolactine circulante, corrélée à l'évolutivité de la maladie. Des tentatives d'hormonomodulation du lupus ont été proposées avec la bromocriptine (2,5 mg/j) avec des résultats modestes essentiellement sur les signes extra-rénaux.

Les observations de lupus déclenché ou révélé à l'occasion de la mise en route d'une contraception oestroprogestative sont peu nombreuses et certains y ont vu une coïncidence plus qu'une relation de cause à effet. Néanmoins, la prudence veut qu'il soit contre-indiqué de prescrire une telle contraception chez une lupique connue, a fortiori si elle présente des anticorps antiphospholipides, voire des antécédents de thrombose. Certains utilisent les progestatifs purs à visée anticonceptionnelle (minidosés ou non), mais leur innocuité vis-à-vis des thromboses veineuses ne paraît pas certaine. On peut leur préférer des androgènes à activité progestative tels que l'acétate de cyprotérone (Androcur®) en prescriptions continues malgré le

risque d'ostéopénie et les divers inconvénients gynécologiques engendrés (diminution de libido, sécheresse vaginale...) (8).

Classiquement, le lupus devient moins évolutif après la ménopause, la gravité des poussées s'atténuant. Un travail récent montre cependant que l'incidence des poussées survenant après la ménopause et leur sévérité sont modérées aussi bien après que dans les trois années précédant la ménopause (8, 9).

3- Facteurs d'environnement et facteurs infectieux

Plusieurs études se sont focalisées sur l'implication des rétrovirus dans le lupus. Ainsi, il a été rapporté une réactivité contre les protéines p25 et p55 du virus HIV chez les patients atteints de LES.

L'infection par les virus de l'hépatite C s'accompagne fréquemment des facteurs antinucléaires, de facteurs rhumatoïdes et parfois de cryoglobuline mais une authentique maladie lupique n'a pas été rapportée. Enfin, l'infection par le virus d'Epstein Barr (EBV) favorise une activation polyclonale des lymphocytes B (2).

Les ultraviolets (UVA et UVB) sont susceptibles de déclencher ou d'aggraver les lésions cutanées. Ainsi les lampes à fluorescence blanche émettent des UVB et sont dangereuses pour les malades lupiques. La fréquence du déclenchement par l'exposition solaire ou la photosensibilité est très difficile à évaluer du fait des données parfois non fiables de l'interrogatoire et de l'effet retardé de l'exposition. Grossièrement la photosensibilité est notée chez 25 à 30 % des malades ayant un LEA, 65 à 80 % des malades ayant un LESA et 30 à 40 % des malades ayant un LEC. Des cas isolés de lupus érythémateux ont été rapportés après exposition aux rayons X ou au rayonnement laser (1, 10, 11).

Certains médicaments sont des inducteurs de lupus érythémateux. Les plus souvent incriminés sont l'hydralazine, le procaïnamide, l'isoniazide, et les β bloquants (1, 12, 13, annexe 3).

III. Spectre cutané de la maladie lupique

Tableau 21. Classification des manifestations dermatologiques du lupus (Classification de Gilliam et al)[14]

Lésions lupiques
● Lupus érythémateux aigu Érythème en vespertilio Éruption plus diffuse morbilliforme, papuleuse ou bulleuse - prédominante dans les zones photo-exposées - atteinte des zones interarticulaires sur le dos des mains Lésions érosives buccales ● Lupus érythémateux subaigu Forme annulaire Forme psoriasiforme Forme à type d'érythème polymorphe (syndrome de Rowell) Lupus néonatal ● Lupus érythémateux chronique Lupus discoïde - localisé (céphalique) - disséminé - buccal lichénoïde Lupus tumidus Lupus à type d'engelures Panniculite lupique
Lésions vasculaires
Syndrome de Raynaud Érythermalgie Livédo Ulcères de jambes Urticaire et oedème de Quincke Hémorragies en flammèches multiples sous-unguéales Nécroses cutanées extensives Érythème palmaire, télangiectasies péri-unguéales Purpura Atrophie blanche ou pseudo-maladie de Degos
Manifestations non lupiques et non vasculaires
Photosensibilité, alopécie, lupus bulleux, mucinose papuleuse, anétodermie, calcifications, pustulose amicrobienne des plis

Les manifestations cutanéomuqueuses du lupus peuvent être classées schématiquement en 2 groupes : les lésions lupiques encore dites spécifiques et les lésions non spécifiques : les lésions vasculaires et les manifestations non lupiques et non vasculaires (tableau 21) (14, 15).

IV. Lésions lupiques

Il s'agit de lésions cutanées dont l'aspect clinique et histologique est pathognomonique de la maladie et qui permettent un diagnostic ferme de lupus érythémateux.

1. Lupus érythémateux chronique (LEC)

1-1. Profil épidémiologique

1-1-1. Fréquence

Il n'existe aucune étude épidémiologique concernant la prévalence du LEC. Dans notre série nous avons colligé 30 cas de lupus chronique au cours d'une période de 5 ans ; c'est la forme cutanée la plus fréquente dans notre étude (68 %) et celle du service de dermatologie de CHU Ibn Rochd (84 %). Les lupus tumidus, profond et à type d'engelures sont des entités rarement rapportées par la littérature (14, 15, 16, 17, 18).

1-1-2. Age

Le LEC débute souvent entre 20 et 40 ans, mais peut également atteindre les âges extrêmes de la vie. L'âge d'apparition des lésions chez nos patients était de 40 ans en accord avec les données de la littérature. Chekairi a rapporté une moyenne d'âge de 38,5 ans (16,17, 18, 19).

1-1-3. Sexe

La prédominance féminine est moins nette que dans les autres formes, le sex-ratio femmes/hommes variant de 3/2 à 3/1. Chekairi a rapporté un sex-ratio de 2. Dans notre étude cette prédominance est nette : le sex-ratio était de 9 en accord avec la série de Wallace où les femmes représentaient 81 % des cas (18, 20, 21).

1-2. Manifestations dermatologiques

Dans notre étude 68 % des patients lupiques avaient des lésions cutanées évocatrices de lupus chronique; Chekairi a colligé 467 cas (84 %) sur une période de 24 ans.

On dénombre à l'heure actuelle plus de 20 variétés de lupus chronique dont certaines formes font l'objet de controverses (22, 23, 24) (voir iconographie - section 1).

Les formes les plus communes sont : le lupus discoïde, le lupus tumidus, le lupus profond ou panniculite lupique et le lupus à type d'engelures ou lupus pernio (20) (tableau 22).

Tableau 22. Formes cliniques du lupus chronique

Lupus chronique	Chekairi[18] N= 467 1970-1993	Notre série N= 30 2002-2007
Lupus discoïde (%)	82	90
Lupus tumidus (%)	7,7	7
Panniculite lupique (%)	0,9	3
Lupus à type d'engelures (%)	-	-
Association du LEC à d'autres formes cutanées (%)	9,4	-

1-2-1. Lupus discoïde

Le lupus discoïde, la forme la plus fréquente du lupus chronique, est souvent confondu avec celui-ci (22, 25). Il représente 90 % des lupus chroniques dans notre étude.

Description. Il s'agit dans sa forme classique de plaques arrondies (discoïdes) bien limités érythémato-squameuses s'étendant progressivement par leur bordure inflammatoire, tandis que l'évolution centrale se fait souvent vers l'atrophie.

Au début, les plaques sont érythémato-papuleuses et parfois purpuriques ou oedémateuses. Elles sont recouvertes de squames adhérentes. La bordure des plaques est souvent hyperpigmentée, tandis que leur centre paraît volontiers hypochromique. Les plaques du cuir chevelu laissent après guérison une alopécie cicatricielle définitive (18, 20, 21).

Le lupus discoïde réalise donc 3 lésions élémentaires : l'érythème, les squames et l'atrophie cicatricielle.

Localisation. Les lésions sont surtout localisées sur les zones photoexposées : le visage, le nez, les pommettes (avec parfois disposition en aile de papillon) et les oreilles. Mssedi a rapporté des lésions de lupus discoïde au niveau des paupières chez 9 patients, localisation étant rare (26).

Dans notre étude, le visage était atteint dans 100 % des cas, les oreilles dans 22 % des cas. Le tronc était atteint dans 30 % des cas du fait de la prédominance de la forme diffuse dans notre étude.

Ailleurs les lésions sont plus diffuses, atteignant le tronc et les membres et on parle alors de lupus discoïde disséminé ou diffus, cette forme représente 63 % des cas dans notre étude.

L'atteinte unguéale est rare, à l'origine de dystrophies pseudolichéniennes (27).

Des lésions muqueuses, essentiellement buccales, seraient présentes dans 25 % des cas, 15 % dans notre série. Initialement, il s'agit de lésions érythémateuses ou érosives en «rayons de miel». Les semi muqueuses des lèvres, la face interne des joues et le palais sont le plus souvent atteints, une chéilite érosive a été notée dans 15 % des cas dans notre série. L'atteinte linguale est plus rare. L'atteinte des autres muqueuses, notamment conjonctivales, nasale ou génitale, est rare (tableau 23) (14).

Le diagnostic du lupus discoïde est le plus souvent posé dès l'examen clinique. Dans notre étude, la confrontation clinico-biologique a permis le diagnostic du lupus discoïde dans 7 cas (26 %) sans recourir à une biopsie cutanée.

Tableau 23. Caractéristiques cliniques du lupus discoïde

Lupus discoïde	O'Laughlin[21] (N=69) 1978	Callen[25] (N=136) 1985	Wallace[21] (N=67) 1980-1989	Chekairi[18] (N=384) 1970-1993	Notre série (N=27) 2002-2007
Lupus discoïde localisé (%)	-	53	-	-	37
Lupus discoïde diffus (%)	-	47	-	-	63
Photosensibilité (%)	84	69	37	16	78
Ulcérations buccales (%)	3	4	7	-	15
Visage (%)	-	86	-	93	100
Cuir chevelu (%)	4	57	27	26	30

Particularités. Différentes formes cliniques existent selon la prédominance ou la répartition des lésions élémentaires : lupus crétacé, lupus verruqueux, lupus comédonien, lupus télangiectatsique, lupus folliculaire, formes érythémateuses, formes infiltrées nodulaires, lupus atrophique (22, 28, 29).

L'évolution vers un carcinome spinocellulaire est possible (1, 18). Les premiers cas de cancer cutané sur lésions de lupus érythémateux chronique ont été décrits en 1886 par Curie et Riessmeyer. Depuis, de nombreux auteurs font état d'une telle association morbide : Jadassohn (1904) recense 13 cas, Wander (1921) décrit 100 cas, Grana (1948) publie 130 cas, Duval (1980 arrive à décrire 200 cas. Hassam a décrit le premier cas marocain en 1989. Il a rapporté une observation d'un patient ayant présenté un carcinome épidermoïde de la lèvre inférieure sur lésions de lupus chronique (30). Dans une étude sénégalaise portant sur 80 cas de carcinome épidermoïde, six cas (7.5 %) de cancer cutané sur lésions de lupus érythémateux chronique ont été rapportés (31) (voir iconographie - section 1).

Le lupus discoïde plus volontiers observé dans les formes chroniques purement cutanées, est également présent dans 15 à 25 % des lupus systémiques, 6 % dans la série de Chekairi et

55 % dans notre étude (15 % si on retient seulement les atteintes viscérales) du fait de la prédominance de la forme généralisée (14, 15, 32).

1-2-2. Lupus tumidus

Le lupus tumidus a été décrit pour la première fois en 1930 par Gougerot et Burnier.

Peu rapporté dans la littérature, le lupus tumidus est une rare entité du lupus chronique. Son diagnostic positif répond à des critères cliniques, histologiques et biologiques. Il représente 7 % (2 cas) des lupus chroniques dans notre série. Kuhn et al ont rapporté une série de 40 cas sur une période de 15 ans (voir iconographie - section 2).

Description. Sur le plan clinique, il réalise un ou plusieurs placards nettement saillant, arrondis ou ovalaires, de teinte rouge violacé, à bords nets comme tracé au compas, de consistance oedémateuse, sans hyperkératose folliculaire visible à l'œil nu. Certaines lésions sont déprimées en leur centre. Il est considéré comme une lésion urticaire like (33, 34, 35).

Localisation. Les lésions sont principalement localisées sur le visage, parfois sur le tronc. Dans notre série, les lésions avaient comme siège le visage (tableau 24).

Tableau 24. Caractéristiques cliniques du lupus tumidus

Lupus tumidus		Chekairi[18] (N=14) 1970-1993	Kuhn et al[35] (N=40) 1984-1998	Notre série (N=2) 2002-2007
Localisation	Face (%)	100	80	100
	Dos (%)	100	40	-
	Bras (%)	-	20	-
Association au lupus systémique (%)		-	-	-

Le diagnostic différentiel se pose essentiellement avec les infiltrats lymphocytaires bénins cutanés, en particulier la maladie de Jessner-Kanoff, l'érythème polymorphe et la mucinose réticulo-érythémateuse.

Le lupus tumidus est une maladie locale et de meilleur pronostic, l'association à un lupus systémique est pratiquement nulle (14, 18, 35).

1-2-3. Panniculite lupique (ou lupus profond ou maladie de Kaposi-Irgang)

Un seul cas de panniculite lupique a été noté dans notre série. C'est une forme rare du lupus érythémateux qui atteint le derme profond et l'hypoderme (voir iconographie - section 2).

Description. Le lupus profond se manifeste par des nodules ou des plaques infiltrées de taille variable, parfois douloureuses. La peau en regard est normale ou érythémateuse, parfois siège de lésions de lupus discoïde. Les lésions s'ulcèrent dans 30 % des cas. L'évolution se fait vers une lipoatrophie cicatricielle permettant un diagnostic rétrospectif. Il n'y a pas de fièvre (14). L'examen histologique permet généralement de faire le diagnostic (36).

Localisation. Le siège d'élection est la région deltoïdienne, les joues et les cuisses. Dans notre cas les lésions siégeaient au niveau des jambes ; localisation moins fréquente et qui pourrait prêter confusion avec un érythème noueux.

Le diagnostic différentiel se pose cliniquement avec les vasculites nodulaires ou les autres panniculites : panniculite factice, panniculite histiocytaire cytophagique, panniculites de Weber-Christian ou pancréatique, habituellement fébriles.

Le lupus cutané profond a le plus souvent un pronostic purement cutané, mais peut aussi être un signe de lupus systémique et s'accompagner de complications rares et graves de la maladie lupique. Bathelier a rapporté une observation de myélopathie lupique dans le cours évolutif d'un lupus profond (37).

1-2-4. Lupus à type d'engelures (ou lupus pernio)

Le « chilblain lupus » ou lupus à type d'engelures est une forme de lupus érythémateux chronique. Il a été décrit pour la première fois par Hutchinson en 1888, et il est caractérisé par: sa localisation (extrémités des doigts et des orteils, oreilles, nez, mollets, talons, coudes, genoux), son évolution souvent saisonnière, aggravée par le froid et son aspect clinique (lésions violacées, papuleuses, souvent ulcérées ou verruqueuses, prurigineuses et/ou douloureuses. Cliniquement, il peut être confondu avec des engelures, une sarcoïdose ou plus fréquemment avec des lésions de vasculite (38, 39) (voir iconographie - section 2).

Des critères diagnostiques ont été proposés, comportant deux critères majeurs (lésions des extrémités induites par l'exposition au froid ou une diminution de la température et présence de lésions évocatrices de lupus en histologie avec immunofluorescence directe) et trois critères mineurs (coexistence d'un lupus systémique ou de lésions de lupus discoïde, réponse à un traitement des lupus cutanés et absence de cryoglobuline, cryofibrinogène ou d'agglutinines froides) (14).

Une étude réalisée par Millard et Rowell sur 17 observations de lupus à type d'engelures retrouvait trois cas de lupus systémiques, mais aucun critère clinique et histopathologique ne permettait de prédire cette évolution (38).

2- Lupus érythémateux subaigu (LESA)

2-1. Profil épidémiologique

2-1-1. Fréquence

La plupart des données de la littérature indiquent que le lupus érythémateux subaigu représente environ 5 à 10 % de la totalité des patients lupiques, 16 % dans notre série et 4 % dans la série de Chekairi. 85 % des patients sont de race blanche (40, 41).

2-1-2. Age

La grande majorité des cas survient au cours de la cinquième décennie. L'âge moyen de survenue est de 43 ans (extrêmes de 5 à 77 ans). Parodi et al ont rapporté une moyenne d'âge de 42 ans chez les femmes et de 56 ans chez les hommes (40). Nos patients sont caractérisés par leur jeune âge : l'âge moyen de l'apparition des lésions était de 37,14 ans. Un seul patient âgé de 57 ans a été rapporté par notre série. La série de Chekairi est en accord avec la notre : 36 ans était l'âge moyen des patients et 4 (20 %) patients seulement étaient âgés de plus de 50 ans (18, 42).

Le LESA est rare chez l'enfant. Il a les mêmes caractéristiques anatomocliniques que chez l'adulte (43).

2-1-3. Sexe

Le LESA atteint préférentiellement les femmes (70 %). C'est la même constatation dans notre étude (86 %) de même que la série de Parodi et al où les femmes représentaient 80 % des cas. Les 2 sexes ont été touchés avec la même fréquence dans la série de Chekairi (18, 42).

2-2- Manifestations dermatologiques

En 1979, le concept du LESA est redéfini par Guilliam, Sontheimer et Thomas sur les critères clinico-histologiques suivants : des lésions élémentaires érythémato-squameuses, maculeuses ou discrètement papuleuses, à évolution centrifuge aboutissant à une éruption caractéristique circinée, polycyclique ou psoriasiforme, une photosensibilité particulièrement marquée, un aspect histologique comparable à celui du lupus érythémateux cutané chronique mais avec un infiltrat mononuclée moins riche, une dilatation et une hyperkératose folliculaires moins prononcées et une absence d'atrophie épidermique (40) (voir iconographie – section 3).

Description. Cliniquement, le lupus subaigu se manifeste initialement par des lésions maculeuses érythémateuses ou papuleuses évoluant soit vers une forme annulaire, soit vers une forme psoriasiforme. Dans la forme annulaire, les lésions ont des contours polycycliques à bordure érythémato-squameuse ou vésiculo-croûteuse avec un centre hypopigmenté grisâtre parfois couvert de télangiectasies. Dans la forme psoriasiforme, les lésions sont papulosquameuses, psoriasiforme ou pytiriasiforme, pouvant confluer pour réaliser une forme profuse, voire une érythrodermie exfoliative. On n'observe pas d'atrophie ni de bouchons cornés folliculaire. Une alopécie diffuse non cicatricielle peut être associée. Dans notre étude, les lésions du LESA ont été notées dans 7 cas, à type de lésions annulaires dans 6 cas et de lésions psoriasiformes dans un cas. Parodi et al ont rapporté des lésions annulaires dans 42 % des cas, des lésions psoriasiformes dans 39 % des cas, l'association des deux dans 16 % des cas, des lésions pityriasiformes dans un cas et une érythrodermie exfoliative dans un cas (14, 18, 40, 41).

Un élément essentiel est l'extrême photosensibilité des lésions avec prédominance au niveau des zones photoexposées malgré le respect relatif du visage, elle est de 86 % dans notre étude, 60 % dans la série de Chekairi et 72 % dans la série de Parodi et al (42) (tableau 25).

Localisation. Les lésions siègent le plus souvent au dos, aux épaules, au décolleté, aux faces latérales du tronc, aux faces d'extension des bras et au visage. Le siège de prédilection dans notre étude était le visage (100 %). Les membres et le tronc étaient atteints respectivement dans 57 % et 43 % (41).

Tableau 25. Caractéristiques cliniques du lupus subaigu

Lupus subaigu		Parodi et al[42] N=58 1987-1996	Chekairi[18] N=20 1970-1993	Notre série N=7 2002-2007
Forme annulaire (%)		42	50	86
Forme psoriasiforme (%)		39	-	14
Photosensibilité (%)		72	60	86
Localisation	Face (%)	66	80	100
	Cuir chevelu (%)	10	12	43
Association au lupus systémique (%)		30	-	15

Le diagnostic peut hésiter avec une dermatophytie, un érythème polymorphe, un psoriasis, un pityriasis rosé de Gibert ou un vitiligo dans les formes dépigmentées.

Des lésions de lupus cutané subaigu sont observées dans 7 à 21 % des lupus érythémateux systémiques, 15 % dans notre étude. Ils peuvent être induits par certains médicaments (14, 18).

L'erythema gyratum repens est une dermatose paranéoplasique. Cinq observations de lupus au cours desquels est survenue une éruption à type d'erythema gyratum repens ont été rapportées par la littérature. Hochedez a rapporté une observation d'un patient atteint de lupus subaigu associé à cette dermatose. Il a considéré cette forme comme une entité particulière de lupus subaigu en l'absence d'une néoplasie (44, 45).

3- Lupus érythémateux aigu (LEA)

3-1- Profil épidémiologique

Nous avons colligé 5 cas de lupus aigu dans notre étude. Le lupus érythémateux aigu est observé essentiellement chez la femme : nos patients atteint de cette forme étaient tous de sexe féminin (1, 14).

3-2- Manifestations dermatologiques

Les lésions de lupus érythémateux aigu sont caractérisées cliniquement par un aspect érythémateux, plus au moins oedémateux ou squameux, plus rarement papuleux.

Dans la forme localisée, les lésions sont situées principalement sur les joues et le nez en vespertilio ou en loup, respectant relativement les sillons nasogéniens et les paupières, s'étendant souvent sur le front, le cou, dans la zone du décolleté avec une bordure émiettée (18) (voir iconographie - section 3).

Dans la forme diffuse, les lésions prédominent généralement sur les zones photoexposées, réalisant une éruption morbiliforme, papuleuse, eczématiforme ou bulleuse. Sur le dos des mains, les lésions lupiques atteignent surtout les zones interarticulaires (16).

Dubois et al ont noté, à propos d'une étude sur 520 cas de lupus érythémateux systémique, 191 (soit 36,7 %) des lésions érythémateuses dans leur aspect en vespertilio et 109 (soit 20,9 %) des lésions maculo-papuleuses (tableau 26) (18).

Les lésions muqueuses du lupus aigu sont érosives et surtout buccales.

Tableau 26. Caractéristiques cliniques du lupus aigu

Lupus aigu	Dubois et al[18] N=520 1964	Chekairi[18] N=32 1970-1993	Notre série N=5 2002-2007
Lésions maculeuses (%)	-	50	-
Lésions papuleuses (%)	-	50	-
Lésions érythémateuses en vespertilio (%)	36,7	-	60
Lésions maculo-papuleuses (%)	20,9	-	-

Le diagnostic différentiel se pose surtout avec la rosacée qui comporte des télangiectasies et des pustules, avec une dermatite séborrhéique localisée principalement dans les plis nasogéniens, avec une dermatomyosite prédominant au visage sur les paupières supérieurs de couleur lilacée avec un œdème généralement plus important et aux mains sur les zones articulaires. Les formes disséminées peuvent parfois faire évoquer un eczéma ou une éruption virale (14).

16 à 61 % des lupus systémiques ont des lésions de lupus aigu. Elle est de 15 % dans notre étude (17).

V- Lésions cutanées non spécifiques de lupus

Elles ne sont pas spécifiques car leur aspect clinique et histologique ne permet pas le diagnostic de LE et parce qu'elles peuvent survenir dans d'autres connectivites.

Ces lésions peuvent être classées en deux groupes : les lésions vasculaires, observées principalement dans le lupus systémique, et les manifestations non lupiques et non vasculaires (tableau 21) (14) (voir iconographie - section 4).

1- Lésions vasculaires

Certaines lésions vasculaires du LES sont très fréquentes telles que le syndrome de Raynaud, l'érythème palmaire ou périunguéal ne justifiant pas d'investigation complémentaire. D'autres plus rares tels les ulcères de jambes ou les lésions purpuriques. Dans notre série, les lésions vasculaires étaient représentées par le syndrome de Raynaud dans 5 cas (11 %) et le livedo dans un seul cas (2 %). Ces lésions ont été associées particulièrement à un lupus cutané.

Un phénomène de Raynaud est présent chez 15 à 45% des malades pouvant précéder de longue date l'apparition du lupus systémique. L'apparition d'une nécrose digitale doit faire suspecter une thrombose ou une vasculite associée.

Le livedo est en fait significativement associé au cours du lupus à la présence d'anticorps antiphospholipides. Ce livedo est habituellement diffus à mailles fines non fermées, formant des cercles incomplets (livedo racemosa ou ramifié), localisé sur les membres et le tronc.

Les ulcères de jambes sont observés chez 3% environ des malades ayant un lupus systémique. Plus souvent, il s'agit d'ulcères superficiels en rapport avec une vasculite ou plus souvent une thrombose cutanée.

Des lésions d'urticaire ont été notées dans 4 à 13% des grandes séries de lupus systémique, correspondant histologiquement à une vasculite leucocytoclasique des vaisseaux superficiels dermiques.

2- Manifestations non lupiques et non vasculaires

Les manifestations non lupiques et non vasculaires forment un groupe hétérogène de manifestations dermatologiques dont certaines sont fréquentes, telle l'alopécie, alors que d'autres sont rares comme le lupus bulleux, la mucinose ou la pustulose amicrobienne.

L'alopécie est une chute diffuse des cheveux, contemporaine des poussées de LES, peut donner au cuir chevelu un aspect clairsemé allant exceptionnellement jusqu'à l'alopécie totale.

Le lupus bulleux se manifeste cliniquement par des bulles ou des vésiculobulles, parfois regroupées en bouquets, apparaissant en peau saine sur les zones exposées et non exposées, et

qui disparaissent sans laisser de cicatrice. Très rarement, cette manifestation bulleuse peut être inaugurale de la maladie lupique, dans notre série nous avons noté deux cas de lupus bulleux.

Histologiquement, il s'agit de bulles sous-épidermiques avec un infiltrat de polynucléaires neutrophiles et éosinophiles et souvent une vasculite leucocytoclasique dermique. L'immunofluorescence directe est généralement positive avec des dépôts d'IgG ou IgM et d'IgA à la jonction dermoépidermique. Le clivage de la bulle est dermique superficiel en microscopie électronique.

Biologiquement, le LB est caractérisé par la présence d'anticorps anticollagènes de type VII, constituant des fibrilles d'ancrage de la jonction dermoépidermique (46, 47).

Le LB est à différencier des bulles par nécrose épidermique au cours du lupus érythémateux systémique et des rares associations de LES avec d'autres maladies bulleuses auto-immunes comme la pemphigoïde bulleuse, le pemphigus, la dermatite herpétiforme, la dermatose bulleuse à IgA linéaire, et plus rarement avec l'épidermolyse bulleuse acquise (EBA) où l'on retrouve aussi les anticorps anticollagènes de type VII. Un syndrome de Rowell peut être évoqué. Il est de nosologie encore discutée, caractérisé sur le plan clinique par des éruptions cycliques à type d'érythème polymorphe et sur le plan immunologique par la présence dans le sérum d'anticorps antinucléaires de type moucheté, d'anticorps anti-SSA et de facteurs rhumatoïdes (46).

VI. Lupus systémique

Le lupus systémique est généralement défini par l'existence d'au moins quatre critères sur les onze établis par l'American College of Rheumatology (ACR). La présence de quatre critères dermatologiques conduit à classer abusivement des malades avec une atteinte cutanée isolée associée à quelques anomalies biologiques dans le groupe des lupus systémiques alors qu'ils n'ont en fait aucune manifestation systémique. Ce classement n'a aucune conséquence en pratique puisque le choix du traitement dépend uniquement de l'existence et de la gravité des atteintes viscérales actuelles et non du nombre de critères de l'ACR comptabilisés depuis le début de la maladie (1, 48, 49).

Tous les types de lupus cutanés peuvent être associés à un lupus systémique ce qui justifie sa recherche systématique (14).

Dans notre étude nous avons colligé 13 cas de lupus systémique (30 %). Tous les patients avaient une atteinte cutanée surtout de lupus discoïde (55 % des cas).

Tous les organes peuvent être touchés avec une fréquence variable. Le tableau 27 représente les différentes manifestations cliniques du lupus systémique rencontrées dans notre série (50, 51, 52, 53).

Le groupement des principales manifestations cliniques permet de distinguer les formes dites bénignes, principalement cutanéoarticulaires et séreuses (pleuropéricardite), et les formes graves, viscérales, rénales, neurologiques centrales, hématologiques (thrombopénie, anémie hémolytique) et thrombotique (54).

Dans notre série, les atteintes viscérales étaient représentées par une atteinte cardiaque dans deux cas (un cas de péricardite et un cas d'hypertension artérielle pulmonaire) et une atteinte neuropsychiatrique (des convulsions tonico-cloniques généralisées et un délire) dans un cas.

Tableau 27. Manifestations cliniques du lupus systémique

Manifestations cliniques	Chekairi[18] N=45 1970-1993	Nia[50] N=20 1994-1998	Ghedira[51] N=128 1994-2000	Louzir[52] N=295 1990-1999	Rabbani[53] N=196 1986-2001	Notre série N=13 2002-2007
Atteinte rhumatologique (%)	13	70	62,5	90	38	38
Péricardite (%)	4	10	23	27	-	8
Atteinte rénale biologique (%)	-	55	39	56	33	9
Signes généraux (%)	11	35	-	-	-	54
Atteinte neurologique et/ou psychiatrique (%)	7	15	11,6	14,5	26	8

Les lésions lupiques principalement observées au cours du lupus systémique sont des lésions de lupus érythémateux aigu. Plus rarement existent des lésions de lupus subaigu ou chronique. Du fait de la prédominance de la forme diffuse, le lupus discoïde est observé chez 55 % des patients atteints de LES dans notre série.

Les manifestations articulaires inaugurent la maladie dans la moitié des cas. Elles sont présentes chez 39 à 86 % des malades. Les arthralgies sont vives et résistent volontiers aux anti-inflammatoires non stéroïdiens. Elles s'accompagnent souvent de myalgies. Elles sont notées chez 38 % des cas dans notre série. Les arthrites réalisent habituellement une polyarthrite bilatérale et symétrique. Elles accompagnent volontiers la maladie lupique avec atteinte viscérale et signes généraux marqués : fièvre avec altération de l'état général (54).

Les manifestations cardiaques intéressent les trois tuniques du coeur avec une prédilection pour le péricarde. La péricardite, notée chez un seul patient, peut être latente ; l'échocardiographie systématique est nécessaire. La péricardite est d'expression clinique dans 5 à 31 % des cas, échocardiographique dans 40 % des cas et histologique dans 60 à 70 % des cas. La péricardite est l'atteinte inaugurale du LES dans 1 à 4 % des cas. Elle est souvent associée à une pleurésie. En revanche, l'HTAP est une manifestation rare du LES et sa fréquence reste

diversement appréciée: 0,5 % pour Quismorio et Coll, 9,3 % pour Perez et Kramer, 8 % dans notre série de 13 patients (52, 55).

Les manifestations neuropsychiatriques ont une fréquence variable de 30 à 60 % selon les séries. Segui et al ont trouvé une fréquence de manifestations psychiatriques de 40 % en période d'activité du LES et 10 % en période de rémission. Les atteintes neurologiques constituent la troisième cause de mortalité du LES après les complications infectieuses et l'atteinte rénale. Le neurolupus a un grand polymorphisme clinique et atteint essentiellement le système nerveux central, plus rarement, le système nerveux périphérique (52).

L'atteinte hépatique est classiquement rare, avec une hépatomégalie dans 10 à 30 % des cas, un ictère dans 3 % des cas.

La survenue d'une hépatite en contexte « auto-immun » pose avant tout le problème du diagnostic étiologique et de l'indication des examens complémentaires appropriés, et en particulier celui de la biopsie hépatique. On s'attachera à distinguer l'hépatite lupique, les hépatites auto-immunes, le syndrome de Budd-Chiari en présence d'anticorps antiphospholipides, et enfin le syndrome d'activation macrophagique. Comme une hépatite auto-immune peut s'accompagner de manifestations articulaires et d'anticorps antinucléaires et qu'à l'inverse un lupus systémique peut s'associer à la présence d'anticorps antimuscle lisse ou anti-LKM1, il importe de rechercher des signes spécifiques de la maladie lupique. Lorsqu'il persiste un doute, la biopsie hépatique est d'une aide précieuse lorsqu'elle montre une atteinte périportale exclusive ou une cirrhose, signes très en faveur d'une hépatite auto-immune tandis qu'une atteinte lobulaire exclusive est plus évocatrice d'une hépatite lupique pure (56, 57, 58). Dans notre série, les atteintes hépatiques trouvées dans 2 cas sont plus en faveur d'une hépatite auto-immune.

L'hépatite auto-immune est une hépatopathie rare, grave par son potentiel cirrhogène élevé. Elle évolue souvent dans une ambiance autoimmune multisystémique. Son diagnostic repose sur l'exclusion des autres étiologies d'hépatites chroniques et sur l'identification d'autoanticorps sériques.

VII. Lésions histopathologiques

Le lupus cutané est une affection particulièrement polymorphe classée habituellement en affections aiguës, subaiguës et chroniques. En fait, l'observation des formes histologiques sans atteinte de l'interface dermoépidermique suggère l'utilisation d'une classification plus morphologique séparant les lupus cutanés en formes « classiques » dermoépidermiques, dermiques et hypodermiques (tableau 28) (5).

Dans toutes ces lésions, l'histologie révèle : des lésions épidermiques et dermiques avec une atrophie du corps muqueux, des lésions des kératinocytes basaux et un infiltrat lymphocytaire périvasculaire et/ou périannexiel (figure 15).

Tableau 28. Classification morphologique du lupus cutané[5]

Lupus dermoépidermique	Lupus dermique	Lupus hypodermique
Lupus aigu Lupus subaigu Lupus discoïde Lupus vésiculo-bulleux	Lupus tumidus	Panniculite lupique

1- Lupus discoïde

L'épiderme est le siège d'une atrophie avec hyperkératose orthokératosique invaginée dans les orifices folliculaires, un épaississement de la membrane basale (bien visible par la coloration PAS) avec une vacuolisation des kératinocytes basaux, un infiltrat mononuclée dermique périannexiel et périvasculaire et des dépôts fibrinoïdes au niveau des vaisseaux (59, 60, 61, 62, 63) (figure 16).

L'immunofluorescence directe montre en peau malade, un dépôt granulaire en bande le long de la zone de jonction dermo-épidermique observé dans 90 % des cas, fait d'immunoglobulines (IgG et IgM parfois IgA) et de complément C1q, C3, C4, ainsi que les composants du « complexe d'attaque membranaire » C5, C9. L'IFD est toujours négative en peau saine (64).

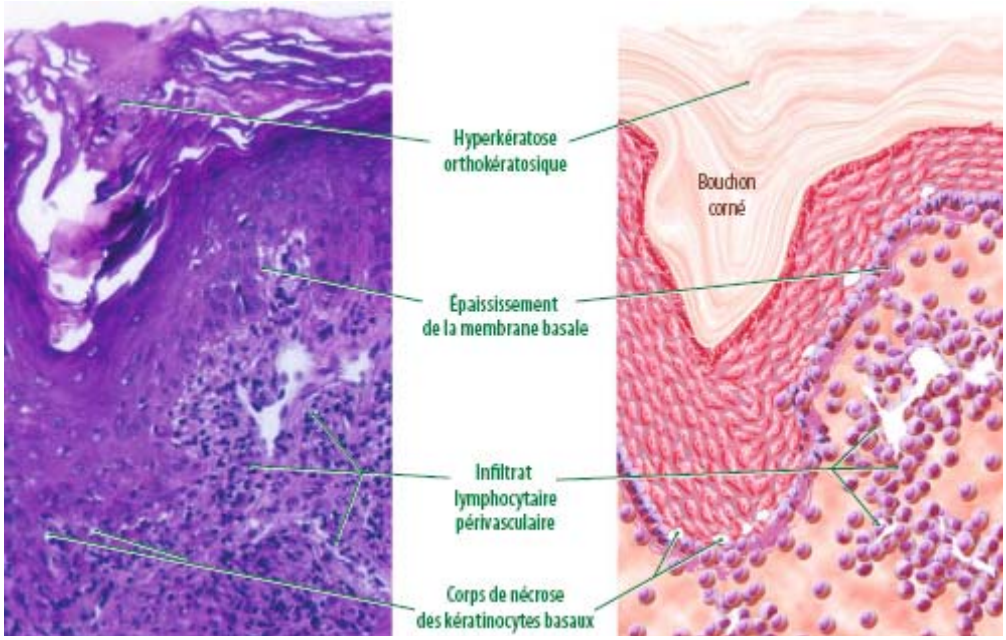

Fig 15. Lésions histologiques caractéristiques de lupus érythémateux : hyperkératose épidermique, vacoulisation des kératinocytes basaux, épaississement de la membrane basale, oedème et infiltrat lymphocytaire périvasculaire[14].

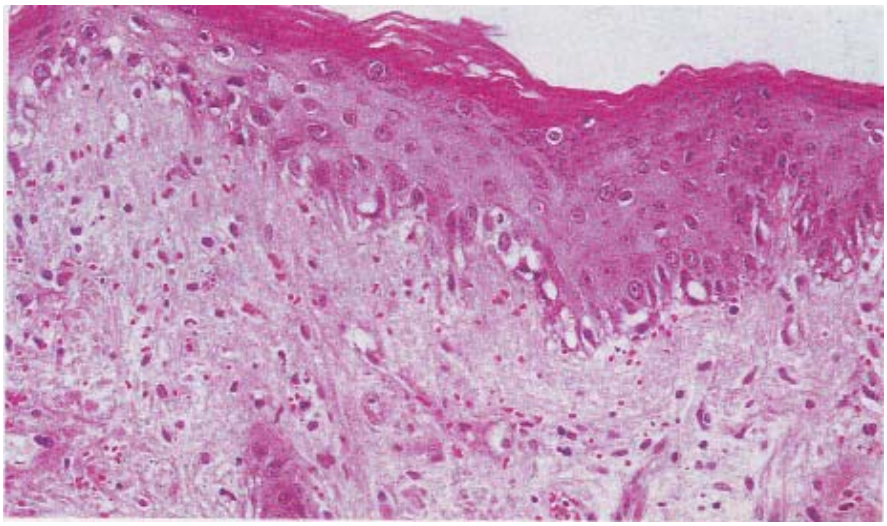

Fig 16. LE discoïde. Vacuolisation des kératinocytes de la couche basale. Atrophie épidermique. Extravasation des hématies dans le derme[19].

Dans notre série les altérations histologiques les plus fréquentes étaient une hyperkératose orthokératosique chez 70 % des cas, un épiderme atrophique chez 50 % des cas, des bouchons cornées chez 45 % des cas, une couche basale vacuolisée chez 60 % des cas et un infiltrat inflammatoire périannexiel chez 55 % des cas (tableau 29).

Tableau 29. Histopathologie du lupus discoïde

Lésions histopathologiques	Bielsa[18] N=36 1994	Chekairi[18] N=235 1970-1993	Notre série N=20 2002-2007
Atrophie épidermique	36	40	50
Hyperkératose orthokératosique	61	25	70
Parakératose	11	8	0
Epaississement de la membrane basale	42	1,7	15
Œdème du derme superficiel	28	2,5	15
Infiltrat inflammatoire périvasculaire	57	34	25
Infiltrat inflammatoire périannexiel	50	18	55
Vacuolisation de la membrane basale	-	-	60

2- Lupus tumidus

Les lésions du lupus tumidus traduisent des infiltrats dermiques périannexiels et périvasculaires similaires à ceux observés dans le lupus discoïde mais avec peu ou pas de lésions épidermiques (65) (figure 17).

3- Panniculite lupique

Pour Sanchez, dans une étude portant sur 29 patients, l'image évocatrice associe une hyalinisation des lobules graisseux (70 % des cas), un infiltrat inflammatoire lymphoïde dermique profond et hypodermique, bien limité, à disposition périvasculaire ou périannexiel sous l'aspect de petits nodules lymphoïdes, pouvant ressembler à des centres germinatifs (55 % des cas), des corps hyalins papillaires (45 % des cas). Des calcifications dans le derme profond et le tissu sous cutané peuvent être constatées (54 % des cas) (18, 36) (figure 18).

A l'immunofluorescence directe, le test de la bande lupique peut être négatif (36).

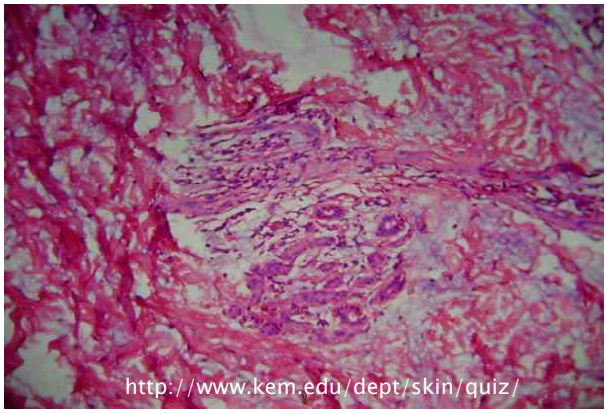

Fig 17. Lupus tumidus. Dépôt de mucine dans le derme.

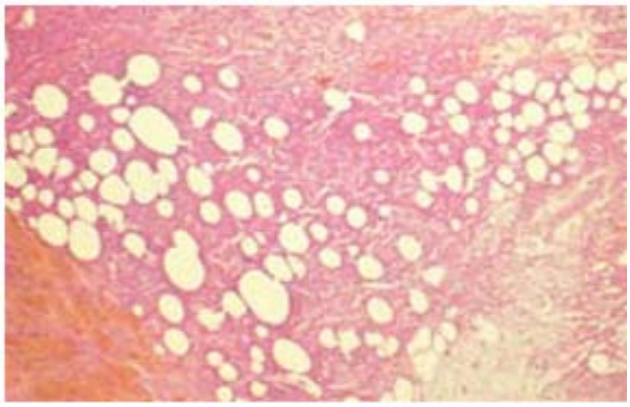

Fig 18. Panniculite lupique. Hyalinose complète du tissu adipeux, lésion séquellaire (hématoxyline – éosine x 140)[36].

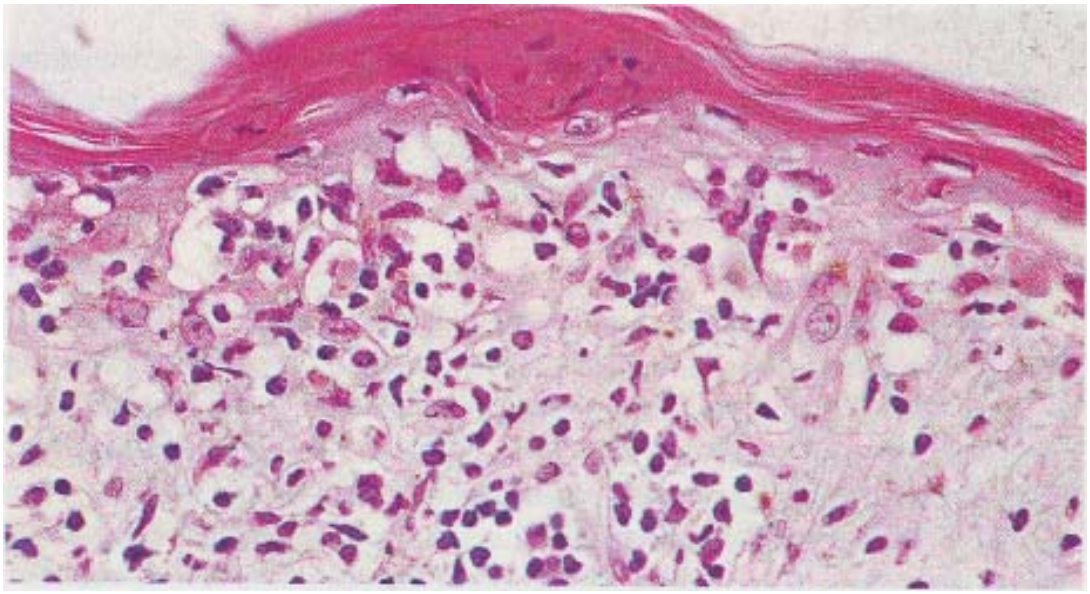

Fig 19. LE subaigu. Les altérations histologiques sont souvent plus discrètes que celle du LE discoïde. Il existe ici une légère hyperkératose et quelques foyers de vacuolisation des cellules basales. L'infiltrat inflammatoire chronique est relativement modéré[19].

4- Lupus subaigu

L'examen anatomopathologique montre des lésions intermédiaires entre les lésions de lupus discoïde et de lupus aigu : une hyperkératose discrète, une inflammation dermique périannexielle et périvasculaire moins importante que les lésions de lupus discoïde (61).

Dans notre série l'examen anatomopathologique était évocateur d'un lupus subaigu dans tous les cas (parmi les 7 cas, 6 ont été biopsiés) montrant alors une kératose orthokératosique dans 33 % des cas, une parakératose chez 33 % des cas, un épiderme atrophique dans 50 % des cas, des bouchons cornés dans 67 % des cas, une couche basale vacuolisée dans tous les cas et un infiltrat inflammatoire périvasculaire dans 67 % des cas. Parodi et al a rapporté une atrophie épidermique dans 44 % des cas, une vacuolisation de la membrane basale dans 40 % des cas et un infiltrat périvasculaire et périannexiel dans 89 % des cas (42) (figure 19).

L'immunofluorescence directe n'est positive en peau malade que dans 60 % des cas, en peau saine exposée dans 46 %, et en peau saine couverte dans 26 %. Ainsi un test de la bande lupique négatif n'élimine pas un lupus érythémateux subaigu (64).

5- Lupus aigu

L'histologie montre une prédominance des lésions épidermiques, comprenant une atrophie épidermique, une hyperkératose orthokératosique formant des bouchons cornés (18).

Le derme superficiel est le siège d'un œdème et d'une infiltration cellulaire discrète.

L'immunofluorescence directe en peau malade est très souvent positive, avec dépôt en bande le long de la jonction dermo-épidermique observé dans 50 à 90 % des cas, fait d'immunoglobulines (IgG, IgM, IgA) et de complément (C1qC3), ainsi que C5 et C9 (64) (figures 20 & 21).

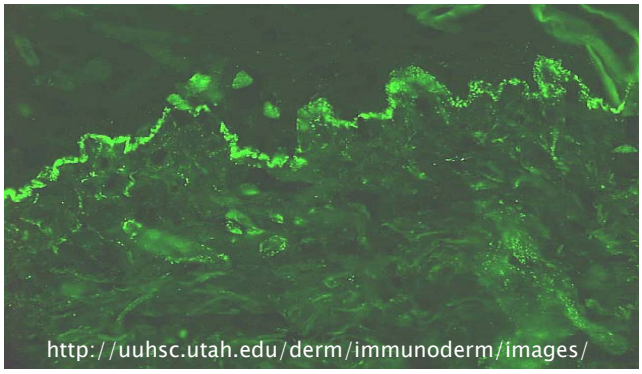

Figure 20. Test de la bande lupique. Immunofluorescence directe de peau saine. Dépôts linéaires d'immunoglobulines G (IgG) sur la membrane basale.

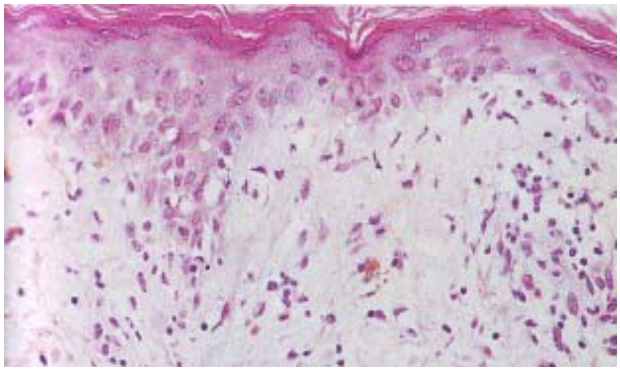

Figure 21. LES. Lésions histologiques assez prononcées : hyperkératose, atrophie épidermique, vacuolisation de la membrane basale[19].

	Lupus chronique	Lupus subaigu	Lupus aigu
Histologie	· Hyperkératose orthokératosique formant des bouchons cornées dans les ostiums folliculaires. · Atrophie du corps muqueux de Malpighi. · Vacuolisation des cellules basales épidermiques. . Infiltrat inflammatoire lymphocytaire du derme superficiel péri vasculaire et périannexiel. · Dilatation capillaire + œdème du derme superficiel.	Moins typique que dans le LEC mais reste compatible avec un lupus.	· Peu spécifique et incomplète, peu ou pas d'hyperkératose : – amincissement épidermique + vacuolisation de la basale – infiltrat inflammatoire péri vasculaire et derme congestif.
IFD	· Positive en peau malade dans plus de 90 % des cas : dépôt granulaire en bande fait d'immunoglobulines (IgG, IgM, IgA) et complément C3, C1q, C5, C9. · Négative en peau saine.	· Positive en peau lésée dans 60 % des cas, en peau saine découverte dans 46 % des cas et négative en peau saine couverte. · IFD négative n'élimine pas un LE subaigu.	. Positive en peau lésée dans 8O % des cas. · Positive en peau saine exposée dans 30 à 50 % des cas. · Positive en peau saine couverte dans 10 à 3O % des cas.

VIII. Profil biologique

Les examens biologiques revêtent un double intérêt au cours du lupus : intérêt diagnostique puisque quatre critères sur onze leur sont consacrés, intérêt pronostique car certaines modifications suivent l'évolutivité de la maladie et constituent ainsi un paramètre objectif d'un grand secours pour le clinicien (66).

1- Lupus érythémateux chronique

Dès le diagnostic de LEC établi, il importe de rechercher des signes de systématisation. En effet des signes cliniques de LEC, souvent étendus, peuvent être associées à un LE systémique. Dans l'immense majorité des cas, ces signes de systématisation font défaut et le LEC apparaît comme une maladie exclusivement cutanée. Dès lors que ce premier bilan est négatif, entre 5 à 10 % des patients risque au cours des années de développer une maladie systémique ce qui justifie une surveillance clinique et biologique annuelle (tableau 30) (67, 68).

Tableau 30. Examens biologiques au cours du LEC[67]

Paramètre biologique	LEC chronique	Signes de systématisation
Vitesse de sédimentation	Normale	>40 mm à la 1ère heure
NFS	Normale	Anémie, Lymphopénie <1000
Immunoglobulines sériques	Normales	Hypergammaglobulinémie polyclonale> 20 g
Complément (CH50, C3, C4)	Normales	Hypocomplémentémie
Test de la bande lupique en peau saine	Normal	Positif
Hématurie microscopique	Négatif	Présence
Protéinurie	Absence	Présence
ANN	Parfois à des taux faibles	Taux élevés
Ac anti DNA natif	Absence	Présence

Dans notre série, les signes de systématisation pourraient être considérés comme importantes du fait de l'association à une atteinte systémique dans 23 % et de l'atteinte cutanée généralisée dans 63 % des cas (tableau 31).

Tableau 31. Caractéristiques biologiques du lupus chronique

Paramètre biologique	Millard[21] N=92 1979	Callen[21] N=56 1982	Wallace[21] N=67 1980-1989	Notre série N=30 2002-2007
Anémie (%)	27	-	7	33
Leucopénie (%)	12	10	30	27
Thrombopénie (%)	4	-	2	10
VS accélérée (%)	20	43	31	73
ANN (%)	25	22	63	44
Ac anti DNA (%)	-	4	8	36
Protéinurie (%)	-	-	-	10

2- Lupus érythémateux subaigu

74 % des patients atteints de LESA ont des anticorps antinucléaires à des taux significatifs et 63 % ont des anticorps anti-SSA (Ro). 43 % de nos patients avaient des ANN, 72 % dans la série de Parodi et 50 % (4 patients testés) avaient des anticorps anti-SSA, 71 % dans la série de Parodi. Malgré l'existence des signes cliniques et biologiques de systématisation le risque de manifestations viscérales graves est moindre que dans le lupus systémique. Cette notion consolide nos résultats trouvés (69, 70, 71).

3- Manifestations biologiques rénales

Elles ont une importance pronostique majeure. Leur fréquence, estimée sur les paramètres biologiques usuels, est comprise entre 33 et 55 % ; elle est beaucoup plus élevée si l'on se base sur les données de l'histologie couplée à l'immunofluorescence. L'existence de rares observations de néphropathies histologiquement sévères sans traduction biologique entretient une controverse sur l'opportunité de pratiquer systématiquement une ponction-biopsie rénale

chez tout patient atteint de lupus systémique. En l'absence de protéinurie, ce geste semble devoir être réservé aux seuls malades atteints d'un lupus d'apparition récente, cliniquement et biologiquement sévère (72).

La protéinurie est la manifestation la plus fréquente de la néphropathie lupique, notée dans 100 % des cas, atteignant le syndrome néphrotique (> 3 g/24 heures) dans 45-65 % des cas. Une hématurie microscopique est notée dans près de 80 % des néphropathies lupiques à un stade ou un autre de l'évolution. La présence de cylindres urinaires signe l'origine rénale de l'hématurie microscopique, ce qui parfois peut permettre d'éliminer une cause urologique telle une tumeur urothéliale. L'atteinte rénale est souvent précoce, survenant dans les trois premières années d'évolution du lupus systémique. L'insuffisance rénale est néanmoins rarement présente lors des phases initiales de la maladie mais peut survenir dans les années qui suivent et même parfois conduire à l'épuration extrarénale (72).

Dans une étude rétrospective tunisienne portant sur 211 cas de néphropathie lupique (tous les patients répondaient au moins à 4 critères de l'ACR) la protéinurie moyenne était de 3,4 g/24h (0,5-19) avec un syndrome néphrotique dans 47,7 % des cas. La créatinine sérique moyenne était de 199 µmol/l (34-1442 µmol/l) avec une insuffisance rénale dans 109 cas (51,6 %), modérée dans 64 cas, avancée dans 20 cas et sévère dans 25 cas (73).

Une 1ère PBR doit être réalisée devant la constatation de toute anomalie rénale au cours d'un lupus (protéinurie, hématurie, insuffisance rénale). Une biopsie de contrôle après traitement n'est pas utile dans la majorité des cas, mais un contrôle histologique est souhaitable en cas d'aggravation sous traitement ou de non-réponse au-delà du 3e mois d'immunosuppression (72).

La néphropathie lupique conduit à l'insuffisance rénale terminale dans 10 à 15 % des cas, et ceci malgré les progrès thérapeutiques de ces dernières décennies (72).

L'atteinte biologique rénale est notée chez 9 % de nos patients: une protéinurie est notée dans 11 % des cas, une leucocyturie dans 18 % des cas, une hématurie dans 5 % des cas et des cylindres dans 5 % des cas. La ponction biopsie rénale n'a pas été pratiquée chez aucun de nos patients. Les protéinuries rencontrées s'étaient négativées après une corticothérapie générale.

IX. Situations particulières

1- Lupus et grossesse

La fertilité des femmes lupiques est comparable à celle de la population générale.

Maladie hormono-dépendante de la jeune femme, le lupus systémique voit son cours influencé par les épisodes de la vie hormonale, en particulier les grossesses. Environ 50 à 60 % des grossesses sont compliquées d'une poussée clinique rénale ou hématologique du lupus, plus souvent durant le 2ème ou le 3ème trimestre, mais également dans le post-partum.

La grossesse lupique doit être considérée comme une grossesse à risque et nécessite une surveillance médico-obstétricale. Il importe de n'autoriser la grossesse que chez les lupiques stabilisées depuis au moins 6 mois, en respectant les contre-indications qui restent peu nombreuses. Les poussées sévères sont très rares (10 %), et la mortalité maternelle est actuellement de 2-3 %.

Les risques foetaux restent encore nombreux : pertes foetales, particulièrement élevées en cas d'anticoagulant circulant, prématurité (25 à 50%) et hypotrophie (30 %). Au début des années 1990, l'amélioration de la prise en charge de ces grossesses a nettement diminué la morbidité et la mortalité maternelles et foetales, permettant d'obtenir une naissance vivante dans 70 à 80 % des cas (74, 75, 76).

Le lupus néonatal avec ou sans bloc auriculo-ventriculaire congénital est exceptionnel, il se voit dans 1% des femmes lupiques ayant des anticorps anti-SSA (Ro) et/ou SSB (La) (76).

Les contre-indications à la grossesse au cours du lupus érythémateux sont (d'après M. Petri 1998) : 1. poussée évolutive sévère actuelle ou récente (rénale, neurologique, cardiovasculaire) ; 2. corticodépendance (≥ 1/2 mg/kg par jour prednisone) ; 3. hypertension artérielle ; 4. insuffisance rénale (créatinine > 140 µmoles/l ; clairance < 40 ml/min) ; 5. antécédent de thrombose artérielle cérébrale ; 6. hypertension artérielle pulmonaire ; 7. valvulopathie mal tolérée (75).

Dans notre série, les femmes ayant des grossesses lupiques au moment du diagnostic, avaient des atteintes purement cutanées (de lupus discoïde, de lupus aigu et de lupus subaigu). Le bilan biologique et immunologique était sans anomalie et les échographies obstétricales ont montré des grossesses monofoetales évolutives (à 13, 15 et 28 SA). Toutes les femmes ont été mises sous APS. L'évolution était favorable dans tous les cas. Les accouchements s'étaient déroulés par voie basse. Nous n'avons pas noté de lupus néonatal.

2- Lupus érythémateux de l'enfant

Le lupus discoïde est beaucoup plus rare chez l'enfant que chez l'adulte, sans particularité propre à cette tranche d'âge. Par contre, le LES n'est pas exceptionnel chez l'enfant (20 % des cas). L'âge de début se situe en moyenne aux alentours de 12 ans, le LES reste rare avant l'âge de 9 ans, et exceptionnel au cours des deux premières années de vie. Contrairement aux opinions anciennes, il apparaît maintenant clairement que le taux de mortalité chez l'enfant traité est semblable à celui de l'adulte, et non pas plus élevé. Le sexe ratio, enfance et adolescence confondues, est de 4,5/1 (fille/garçon), mettant en évidence une prépondérance féminine comme chez l'adulte. Les manifestations cliniques du lupus systémique pédiatrique sont semblables à celles observées chez l'adulte (3, 77).

Dans notre série, nous avons colligé trois cas pédiatriques : une fillette de 5 ans atteinte d'un lupus (aigu) systémique dans sa forme cardiaque (péricardite) et deux enfants âgés respectivement de 12 et 15 ans ayant des lésions cutanées de lupus discoïde.

Le lupus néonatal : les lésions apparaissent habituellement dans les premières semaines de vie. Il s'agit de plaques érythémato-squameuses arrondies et polycycliques, très proches cliniquement et histologiquement du lupus subaigu. Les lésions sont principalement localisées en zones photoexposées. Les autres atteintes sont dominées par les troubles de conduction cardiaques, associées à l'atteinte cutanée dans 11 % des cas seulement. Des anticorps anti-Ro (anti SSA) sont généralement présents chez la mère et l'enfant (78).

3- Lupus et autres connectivites

Tous les types de lupus cutanés peuvent être associés à diverses connectivites, la fréquence de ces associations étant généralement inconnue.

3 à 20 % des malades avec un LES développent un syndrome de Gougerot-Sjögren, dans notre étude cette association est estimée à 7 % où tous les patients étaient atteints de lupus discoïde sans atteinte systémique (14, 79).

Si un tiers environ des malades avec LES ont un facteur rhumatoïde dans leur sérum, environ 10 % des malades avec polyarthrite rhumatoïde ont des anticorps anti-Ro (SSA). L'association polyarthrite rhumatoïde et lupus systémique est pourtant rare, peu de cas étant rapportés dans la littérature. Cette association est notée chez deux patientes (5 %) dans notre série.

4- Syndrome des antiphospholipides secondaire

Le syndrome des antiphospholipides (SAPL) est une pathologie auto-immune parfois sévère, dont le diagnostic repose sur l'association d'évènements cliniques (thrombose vasculaire et/ou avortements spontanés répétés) à la présence d'auto-anticorps antiphospholipides sériques. Il existe deux formes de syndrome des antiphospholipides: une forme primitive (ou isolée) et une forme dite secondaire à une autre pathologie auto-immune, en particulier lupus érythémateux systémique (80, 81, 82, annexe 4).

X. Modalités thérapeutiques

1- Outils thérapeutiques

1-1. Photoprotection

Les mesures de photoprotection constituent un élément obligatoire du traitement du lupus cutané. Une photoprotection maximale est recommandée. Elle doit être appliquée avec une fréquence appropriée (toutes les 2 à 4 heures) et en quantité suffisante (2 mg/cm^2) (83).

1-2. Antipaludéens de synthèse (APS)

Grâce à leur activité anti-inflammatoire, immuno-modulatrice et photoprotectrice, les APS sont utilisés au cours de la maladie lupique afin de limiter le risque de poussée cutanée induite par les rayonnements ultraviolets. Ils ont la propriété de se concentrer dans l'épiderme et de diminuer les réactions inflammatoires associées aux irradiations UV.

Molécules. Deux antipaludéens de synthèse sont disponibles et possèdent une AMM dans l'indication de lupus érythémateux : la chloroquine (Nivaquine) se présente sous forme de comprimés sécables dosés à 100 mg, sous forme de comprimés pelliculés dosés à 300 mg ou sous forme de sirop (25 mg/5ml) et l'hydroxochloroquine (Plaquenil) est disponible sous forme de comprimés enrobés dosés à 200 mg. Aucune de ces molécules n'existe sous forme injectable.

Posologie. Les posologies de chloroquine et l'hydroxychloroquine doivent impérativement être adaptées au poids du patient. Ces posologies doivent donc bien entendu être modifiées en cas de variation pondérale importante du (de la) patient (e) traité (é). En ce qui concerne la chloroquine, une posologie quotidienne inférieure ou égale à 4 mg/kg de poids (2 comprimés à 100 mg pour une femme de 60 kg) est suffisante pour le traitement du lupus érythémateux et doit permettre d'éviter les complications oculaires du traitement. Cette dose est de 6,5 mg/kg de poids en ce qui concerne l'hydroxychloroquine (2 comprimés de 200 mg pour une femme de 60 kg). Il est cependant important de noter qu'un comprimé d'hydroxychloroquine à 200 mg ne représente que 155 mg de chloroquine de base.

Tolérance. Les antipaludéens de synthèse sont habituellement très bien tolérés au cours du lupus érythémateux. Le profil de tolérance de l'hydroxychloroquine est meilleur que celui de la chloroquine. Les effets secondaires à court terme sont les troubles digestifs et la survenue très rare d'anomalies hématologiques (anémie, thrombopénie, leucopénie). Ils peuvent provoquer une hémolyse chez les malades atteints de déficit génétique en glucose-6-phosphate déshydrogénase. Les effets secondaires au long cours sont dominés par le risque rare de rétinopathie, un seul cas de cette complication a été noté dans notre série. La fréquence de la rétinopathie aux antipaludéens est très faible aux doses actuellement utilisées. Elle a été estimée à 0,95/1 000 patients-années dans une étude de lupus systémiques suivis en milieu rhumatologique et recevant des doses moyennes d'antipaludéens similaires à celles utilisées en dermatologie. Dans une cohorte de 940 malades suivis en moyenne 3 ans en pratique rhumatologique, un seul cas de rétinopathie confirmée a été détecté. Pour prévenir l'apparition de cette rétinopathie, les doses quotidiennes maximales recommandées sont de 6,5 mg/kg de poids en ce qui concerne l'hydroxychloroquine et de 4 mg/kg de poids en ce qui concerne la chloroquine. Une surveillance ophtalmologique annuelle ou bi-annuelle est nécessaire. Rarement, surtout lors de posologies élevées pendant des durées supérieures à 5 ans, peuvent survenir des accidents neurologiques et cardiaques (ototoxicité, myopathie avec cycloplégie et myocardiopathie révélée par un bloc auriculo-ventriculaire). Une coloration bleu-noir du palais et du lit de l'ongle est également possible lors d'administration prolongée (84, 85).

Efficacité. Les antipaludéens de synthèse sont efficaces chez plus de 80 à 90 % des malades atteints de lupus érythémateux discoïde. Dans une étude randomisée contre acitrétine chez 25 malades, plus de 60 % avaient une amélioration importante ou une réponse complète à 8 semaines. L'amélioration débute au bout d'un mois mais il est nécessaire d'attendre au moins trois mois avant de conclure à l'inefficacité. En cas d'amélioration insuffisante, il peut être nécessaire d'augmenter la posologie à 600 mg/j pour l'hydroxychloroquine ou à 300 mg/j pour la chloroquine, de façon transitoire.

Une fois un résultat clinique satisfaisant obtenu, il est recommandé de diminuer progressivement les doses afin de trouver la plus petite dose compatible avec un maintien du bénéfice clinique. Le traitement d'entretien à doses faibles peut être poursuivi pendant plusieurs mois ou plusieurs années. Les antipaludéens de synthèse constituent le seul traitement du lupus érythémateux cutané ayant une action préventive sur le développement de manifestations systémiques. Il a été démontré dans le lupus systémique que l'arrêt d'un traitement par hydroxychloroquine comportait un risque de poussée de lupus systémique dans les six mois 2,5 fois plus élevé que celui des malades continuant le traitement par hydroxychloroquine.

Le tabagisme pourrait, par son effet inducteur enzymatique, interférer avec le catabolisme hépatique de la chloroquine et altérer l'efficacité des antipaludéens. Dans une cohorte de 36 malades atteints de lupus érythémateux discoïde, 53 % des non-fumeurs avaient une réponse clinique complète sous antipaludéens au bout d'un an contre seulement 20 % chez les fumeurs (86). Les médicaments inducteurs enzymatiques pourraient diminuer l'efficacité des antipaludéens de synthèse.

1-3. Corticothérapie

Les topiques corticoïdes ou dermocorticoïdes ont été utilisés en dermatologie à partir des années 1950.

Les corticoïdes locaux sont indiqués dans les formes localisées de lupus discoïde. Dans une étude randomisée en double aveugle chez 78 malades atteints de lupus discoïde, un corticoïde de classe II (fluocinonide) a été comparé à l'hydrocortisone à 1 %. Après 6 semaines de traitement, 57 % des malades ont obtenu une réponse clinique globale modérée à excellente dans le groupe fluocinonide contre 26 % dans le groupe hydrocortisone. Chez 27 % des malades, la réponse était excellente ou totale dans le groupe fluocinonide contre 10 % dans le groupe hydrocortisone. La tolérance locale était excellente.

En pratique clinique, les corticoïdes locaux jouent surtout un rôle d'appoint dans le traitement de lésions peu nombreuses. Il faut utiliser un corticoïde de classe I ou II pendant une durée minimale de 6 à 8 semaines. Les traitements intermittents sur des périodes courtes sont à privilégier, surtout au visage, pour éviter le risque d'effets secondaires locaux.

L'injection intralésionnelle de corticoïdes (solution d'acétate de triamcinolone à 4 mg/ml, 5 à 20 ml sont injectés en intradermique à intervalles réguliers) a été proposée de façon anecdotique pour le traitement des lésions réfractaires des extrémités. Elle est à éviter sur le visage. Les risques d'atrophie cutanée doivent être pris en compte avant de proposer ce traitement qui n'est pas validé par une AMM (87).

Les effets secondaires des dermocorticoïdes sont représentés par l'atrophie cutanée (le plus souvent observé), les dermites rosacéiformes du visage, les infections cutanées, l'hypopigmentation, l'hypertricose ainsi que les effets de la corticothérapie générale (diabète, HTA, ostéoporose, ulcère gastrique, insuffisance surrénale aiguë à l'arrêt du traitement) (87).

Le traitement des formes viscérales repose sur la corticothérapie générale. Dans les poussées graves, elle est souvent entreprise sous forme de bolus de 1 g de méthylprednisolone perfusés par voie intraveineuse en 90 min (après vérification de la kaliémie et de l'électrocardiogramme) pendant 3 jours consécutifs. La prednisone reste le corticoïde oral de référence. La dose initiale est généralement de 1 mg/kg/j dans les formes graves (néphropathie proliférative, atteintes neurologiques diffuses, thrombopénie ou hémolyse sévère) et de 0,5 mg/kg/j dans les sérites. En pratique, la corticothérapie d'attaque est prescrite pour une durée de 4 semaines. La régression, progressive, se fait par diminution d'environ 10 % tous les 10 à 15 jours. Une corticothérapie d'entretien (0,15 à 0,25 mg/kg/j) est souvent maintenue pour une période durable, en fonction de la gravité initiale ou d'éventuelles rechutes antérieures (88).

La corticothérapie générale n'est pas indiquée en cas d'atteinte purement cutanée; son activité est en effet médiocre sur les lésions cutanées avec une corticodépendance très fréquente.

1-4. Thalidomide

Le thalidomide, dérivé de l'acide glutamique, a été synthétisé en 1954 et commercialisé en 1957 en Europe comme sédatif non barbiturique. Il a été retiré du marché en 1961 en raison d'effets tératogènes majeurs. Il a été ensuite réintroduit progressivement dans quelques indications dermatologiques : érythème noueux lépreux, aphtose sévère (infection par le virus de l'immunodéficience humaine, maladie de Behçet), infiltrations lymphocytaires de la peau, lupus érythémateux cutané, réaction chronique du greffon contre l'hôte.

L'efficacité de ce traitement, les doses minimales efficaces et la tolérance sont peu documentées dans la littérature.

Utilisé à la dose initiale de 100 mg/j, son efficacité n'a été évaluée que dans des études ouvertes avec une rémission des lésions dans plus de 70 % des cas obtenue en moins de 3 mois. Cette rémission est transitoire avec des rechutes dans presque tous les cas à l'arrêt du thalidomide. Aussi est-il nécessaire de prescrire une dose d'entretien la plus faible possible (89, 90, 91)

Dans une étude monocentrique rétrospective, l'introduction du thalidomide à faible dose (100 mg/j) chez des patients atteints de lupus chronique a permis une amélioration clinique dans 83,3 % des cas avec une bonne tolérance (91).

Les règles de prescription du thalidomide sont très strictes (médecin dûment autorisé, distribution hospitalière exclusive, pratique systématique d'un test de grossesse tous les mois et contraception efficace obligatoire chez la femme en période d'activité ovarienne, procréation interdite chez l'homme, lecture et signature d'un document informant sur les risques tératogènes encourus, normalité de l'électromyogramme avec étude des vitesses de conduction nerveuse).

Le thalidomide peut induire une somnolence mieux acceptée en cas de prise le soir, une prise de poids, une aménorrhée ou une impuissance chez l'homme. Les risques de neuropathie axonale sensitive et distale sont non négligeables, contre indiquant ce traitement chez certains

sujets prédisposés (alcooliques, diabétiques…). Une surveillance neurologique clinique mensuelle et électromyographique biannuelle est préconisée. (14, 89).

Le thalidomide est un traitement de seconde intention du lupus érythémateux chronique. La crainte des effets secondaires ne doit pas retarder l'introduction du thalidomide en cas d'échec des traitements usuels.

Dans la maladie lupique, le thalidomide a souvent une efficacité nette sur les manifestations cutanées rebelles de la maladie mais sans amélioration notable sur les signes articulaires ou systémiques.

1-5. Traitements anecdotiques

◉ **Dapsone** :

La dapsone à la dose de 100 à 150 mg/j a permis de blanchir certains malades atteints de lupus discoïde ou de lupus subaigu. De faibles doses (inférieures à 100 mg/j) sont souvent suffisantes dans les lupus subaigus, ce qui permet de diminuer la toxicité, en particulier l'hémolyse et la méthémoglobinémie dose-dépendantes. Rappelons qu'il est nécessaire avant de prescrire ce médicament, de vérifier l'absence de déficit en G6PD, surtout dans certaines ethnies, et la possibilité au cours du traitement de survenue d'un syndrome d'hypersensibilité, heureusement rare. La prescription concomitante de foldine en améliore la tolérance (14, 92, 93).

◉ **Rétinoïdes**:

Les rétinoïdes, en particulier l'acitrétine (Soriatane®), à la dose de 0,5 à 1 mg/kg/j, sont une alternative thérapeutique pour les lupus cutanés résistants. Leur efficacité n'est pas limitée au lupus verruqueux ; elle a été également rapportée chez les malades ayant un lupus discoïde ou un lupus subaigu dans des séries ouvertes de taille limitée. La longue durée (2 ans) de la contraception imposée par la prise d'acitrétine conduit à choisir plutôt chez une jeune femme l'isotrétinoïne. Les effets secondaires des rétinoïdes en limitent l'utilisation (94).

◉ **Clofazimine**:

La clofazimine (Lamprène®) à la dose de 100 mg/j a été employée avec succès dans des cas isolés de lupus discoïde ou de lupus subaigu. Il peut induire une coloration inesthétique, notamment des lésions séquellaires atrophiques de lupus discoïde.

◉ **IFN-alpha**:

L'IFN-alpha a été utilisé à une dose de 18 à 120 millions d'unités par semaines pendant 4 à 13 semaines chez des malades atteints de lupus discoïde ou de lupus subaigu. L'amélioration des lésions cutanées, constatée dans plus de 50 % des cas, a été transitoire, associée à une stimulation de l'auto-immunité dangereuse sur ce terrain. Rappelons que l'IFN-alpha peut induire des lupus.

◉ **Salazopyrine**:

Salazopyrine à la dose de 1,5 ou 2 g/j a donné des résultats très satisfaisants dans près de la moitié des cas de séries ouvertes de malades atteints de lupus discoïde. Les effets secondaires sont cependant nombreux, parfois graves à type de syndrome d'hypersensibilité ou d'exacerbation du lupus. L'efficacité thérapeutique serait associée au phénotype d'acétylation rapide qui devrait être systématiquement recherché avant de débuter le traitement.

◉ **Phénytoïne** :

L'efficacité de la phénytoïne n'a été étudiée que dans une seule étude de 93 malades atteints de lupus discoïde, non sélectionnés du fait de leur résistance. Après 4 mois de traitement, seulement 50 malades sont analysables avec obtention d'une rémission totale dans 88 % des cas et des effets secondaires mineurs. En raison des effets secondaires connus de la phénytoïne, d'autres études concordantes sont indispensables avant d'envisager de prescrire ce médicament chez des malades atteints de lupus cutané résistant.

◉ **Les immunosuppresseurs** ont été prescrits dans des cas anecdotiques avec un bon effet, notamment l'azathioprine et le méthotrexate. Ils ne sont envisagés qu'en dernier recours chez des malades avec un retentissement psychologique ou une impotence fonctionnelle majeure (95).

2- Stratégie thérapeutique

La conduite thérapeutique est fonction de la forme clinique de la maladie, du patient et du choix du praticien (tableau 32) (96).

En cas d'échec thérapeutique, il faut rechercher les éléments suivants : l'absence d'éviction solaire, l'exposition professionnelle aux ultras violet, la mauvaise observance du traitement, une posologie insuffisante, le tabagisme, une Interaction médicamenteuse (inducteurs enzymatiques : rifampicine, anticonvulsivants).

Tableau 32. Stratégie thérapeutique au cours du lupus cutané

Traitement du lupus discoïde		
Première intention	Deuxième intention	Taitement d'exception
Localisé : Dermocorticoïdes de classe I et II Diffus : l'hydroxychloroquine	Les rétinoïdes Le thalidomide	Corticothérapie générale si manifestations systémiques
Traitement de la panniculite lupique		
Première intention	Deuxième intention	
L'hydroxychloroquine	Les corticoïdes généraux ou le thalidomide	
Traitement du lupus subaigu		
Première intention	Deuxième intention	Troisième intention
L'hydroxychloroquine	La chloroquine	les rétinoïdes Le thalidomide
Traitement du lupus aigu		
Première intention	Deuxième intention	
L'hydroxychloroquine	Corticothérapie générale si manifestations systémiques	

Lupus bulleux : la corticothérapie et les immunosuppresseurs prescrits pour le traitement des manifestations viscérales associées, permettent aussi la guérison des manifestations dermatologiques. En l'absence d'atteinte viscérale associée, sachant qu'aucun traitement topique ne permet de contrôler la maladie, le traitement du LB repose sur l'administration de dapsone, efficace à la dose de 100 mg/j. Ce traitement permet un bon contrôle de l'atteinte cutanée habituellement en moins d'un an.

Dans notre série le traitement de première intention était les APS (la chloroquine). Ils étaient prescrits seuls dans 48 % des cas et en association avec les dermocorticoïdes dans 30 % des cas.

Ces traitements ont permis une rémission complète dans 53 % des cas. Devant la constatation des signes systémiques, la corticothérapie générale était prescrite dans 22 % des cas.

XI. Evolution et pronostic

1- Evolution

L'évolution du lupus érythémateux est imprévisible, ce qui justifie une surveillance clinique et biologique prolongée. La maladie lupique évolue par poussées spontanément régressives (97). Les poussées lupiques, notamment cutanées, ont été notées chez 11 % de nos patients sans gravité notable. Nous n'avons pas noté d'évolution vers une forme systémique au moins durant la période d'étude.

Les formes cutanéo-articulaires « bénignes » doivent être distinguées des formes viscérales sévères, en particulier celles touchant le rein et système nerveux central. En général, le pronostic de LE cutané est plus favorable que celui de LE systémique. La mesure de l'activité de la maladie (Systemic Lupus Activity Measure: SLAM) appliquée sur un groupe de 176 malades (97 de lupus discoïde localisé, 59 de lupus discoïde généralisé et 20 de lupus subaigu) a montré que la plupart des patients avaient une activité légère à modérée : 48 % ont présentaient une activité

basse, 72 % une activité légère, 9 % une activité modérée et seulement 2 % avaient une maladie active (98).

Le pronostic vital est essentiellement fonction, d'une part de l'insuffisance rénale chronique que l'on peut prévoir et prévenir à partir des données de la biopsie, et d'autre part des urgences neurologiques (hémorragies, accident vasculaire) ou cardiaques (coronaropathie) en partie imprévisibles. En revanche l'évolution de la thrombopénie, des sérites spécifiques, ou d'une comitialité isolée est en règle favorable sous traitement. Le pronostic de nos patients étant généralement favorable hormis la présence de manifestations viscérales de gravité variable. Il est compromis par l'hypertension artérielle pulmonaire, l'hépatite autoimmune et l'atteinte neurologique.

Le pronostic fonctionnel est apprécié par des facteurs pouvant influer sur le retentissement psychologique de la maladie. Ils sont communs à toutes les dermatoses chroniques : l'âge et la personnalité du patient, son environnement social, familial et professionnel. Les facteurs plus spécifiques au lupus sont l'intensité des lésions, leur localisation au visage ou aux mains, leur évolution rapidement atrophique et cicatricielle (96, 97, 98).

2- Valeur pronostique de l'étude des signes cutanés

Les signes cutanés ne mettent pas le pronostic vital en jeu, mais ils sont des indicateurs intéressants à titre pronostique, car ils sont un témoin externe de la sévérité du processus en cours.

Les lésions de lupus chronique ne sont rassurantes qu'en l'absence d'autres lésions cutanées des lupus subaigu et aigu. Elles suggèrent alors un lupus cutané chronique sans atteinte viscérale, mais ceci n'est pas formel puisqu'on en voit dans près de 30 % des lupus avec manifestation viscérales. Il est de 23 % dans notre étude.

Le lupus subaigu est de pronostic assez favorable. Nous n'avons pas noté d'évolution vers un lupus systémique au moins durant la période d'étude et nous avons noté une poussée cutanée dans un seul cas (14 %).

Les lésions du lupus aigu suggèrent un lupus avec atteintes viscérales mais ne préjugent pas de sa gravité (63, 98).

3- Complications infectieuses

Les infections représentent la première cause de décès et le deuxième motif d'hospitalisation après les poussées de la maladie. Ainsi, deux patients ont été réhospitalisés suite à des complications infectieuses iatrogéniques. Les facteurs favorisant les infections au cours du lupus sont d'abord iatrogéniques (corticothérapie, immunosuppresseurs), mais également dus à la maladie lupique elle-même et au déficit en complément. Des atteintes spécifiques telle l'endocardite de Libman-Sacks peuvent favoriser les infections avec, pour cet exemple, risque de greffe infectieuse. Les principales infections rencontrées au cours du lupus sont pulmonaires (pneumocoque, bacilles gram-négatifs, staphylocoque, haemophilus, tuberculose, pneumocystose, viroses), nous avons noté deux cas de tuberculoses (pulmonaire et pleurale), urinaires, cutanées (staphylocoque, virus varicelle-zona), articulaires (staphylocoque, salmonelle, gonocoque) et neuroméningées (méningocoque, streptocoque, tuberculose, listériose, cryptococcose).

La fréquence de ces infections justifie la recherche et le traitement de tout foyer infectieux latent, en particulier buccal et sinusien. La vaccination antipneumococcique est recommandée (99, 100).

4- Surveillance

La surveillance du lupus érythémateux est à la fois clinique et biologique. Ses modalités tiennent compte du profil individuel de la maladie et de son évolutivité.

La surveillance biologique d'un patient atteint de lupus érythémateux doit comprendre un dosage de la protéine C réactive (CRP), une bandelette urinaire plus ou moins associée à une protéinurie des 24 heures, une créatininémie, une numération formule sanguine, un dosage d'anticorps anti-ADN natif, un dosage du complément et de ses fractions (66).

CONCLUSION

Cette série illustre le polymorphisme clinique du lupus cutané et souligne les multiples facettes de la maladie lupique.

L'analyse séméiologique rigoureuse des lésions dermatologiques observées au cours des lupus, au besoin complétée par un examen anatomopathologique d'un prélèvement biopsique, doit permettre un diagnostic précis indispensable avant de proposer un traitement adapté.

Le lupus discoïde (chronique) est la forme cutanée la plus fréquente dans notre étude et dans différentes séries à recrutement dermatologique.

Les signes cutanés peuvent constituer en soi une maladie purement dermatologique; à l'opposé, la peau peut être un des organes atteint parmi d'autres dans une maladie lupique systémique.

En dépit du pronostic local et esthétique qu'elle présente, l'évolution du lupus cutané vers un lupus systémique est possible. Cette notion nous incite à considérer tout lupus cutané comme une maladie générale nécessitant une surveillance clinique et biologique régulière.

ICONOGRAPHIE

Figure I-1 . Lupus verruqueux[22].

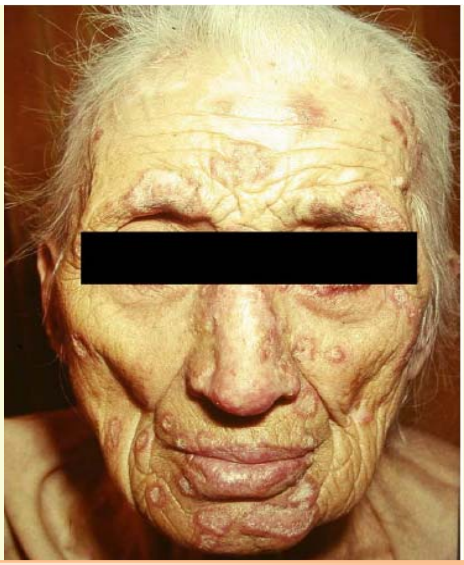

Figure I-2. Lupus hypertrophique[22].

Figure I-3. Carcinome épidermoïde de la lèvre inférieure sur lésions de lupus discoïde. Lésion arrondie bourgeonnante.

Figure I-4. Lupus linéaire[22].

Figure I-5. Lupus comédonien[22].

Figure I-6. Lupus discoïde des lèvres[23]

Section 1 : Lupus chronique

Figure I-7. Lupus tumidus du visage. Plaques papuleuses et œdémateuses sans squames ni

Figure I-8. Lupus tumidus. Lésion rouge infiltrée et

Figure I-9. Séquelles atrophiantes de lupus profond du haut du dos[26].

Figure I-10. Panniculite lupique.

Figure I-11. Lupus à types d'engelures. Lésions violacées et infiltrées de la face palmaire des mains[28].

Figure I-12. Lupus à type d'engelures[23].

Figure I-13 Lupus subaigu. Macules érythémateuses et annulaires au niveau du thorax, du cou et des bras[1].

Figure I-14. Lupus subaigu psoriasiforme[1].

Figure I-15. Lupus néonatal. Macules érythémateuses et annulaires.

Figure I-16. Lupus subaigu gyratum repens.

Figure I-17. Lupus aigu du visage[14].

Figure I-18. Erosions buccales de lupus aigu[14].

Section 3 : Lupus subaigu & aigu

Figure I-19. Lupus bulleux. Lésions bulleuses tendues du cou[46].

Figure I-20. Livedo de type racemosa (mailles non

Figure I-21. Ulcère de la jambe chez un patient atteint de lupus érythémateux associé à un SAPL[23].

Figure I-22. Pustulose amicrobienne du pli inguinal. Multiples pustulettes sur une large macule érythémateuse et brunâtre mal limitée[14].

Figure I-23. Hémorragie en flammèche sous

Section 4 : Lésions non spécifiques

ANNEXES

Annexe 1 : Critères de l'ACR

Critères 1982 modifiés en 1997 pour la classification du lupus érythémateux systémique

1. Rash malaire
2. Lupus discoïde
3. Photosensibilité
4. Ulcérations buccales
5. Arthrites non érosives de deux articulations périphériques, au moins
6. Pleurésie ou péricardite
7. Atteinte rénale (protéinurie > 0,5 g/j ou > +++ ou cylindres cellulaires)
8. Convulsions ou psychose
9. Atteinte hématologique :
    a. anémie hémolytique ou
    b. leucopénie (< 4 000 mm^3 à 2 occasions au moins) ou
    c. lymphopénie (< 1 500 mm^3 à 2 occasions au moins) ou
    d. thrombopénie (< 100 000 mm^3) en l'absence de cause médicamenteuse
10. Anomalie immunologique :
    a. anticorps anti-ADN natif ou
    b. anticorps anti-Sm ou
    c. taux sérique élevé d'IgG ou M anticardiolipine ou test standardisé positif pour un anticoagulant circulant ou fausse sérologie syphilitique (depuis au moins 6 mois)
11. Anticorps antinucléaires par immunofluorescence (en l'absence de médicament inducteur)

Quatre critères (sans limitation de temps) sont nécessaires et suffisants pour une classification en lupus érythémateux systémique. ADN, acide désoxyribonucléique ; IgG, immunoglobuline G.

Annexe 2 : Fiche d'exploitation

N° dossier :

Date d'entrée : Date de sortie :

Age : Sexe : F□ M □

Statut marital : Célibataire □ Marié (e) □ Divorcé (e) □ Veuf (ve) □ Profession :

Nombre d'enfants vivants:

Niveau socio-économique : Bas □ Moyen □ Elevé □

Niveau intellectuel : Origine : urbain □ rural □

Nombre d'hospitalisation :

Antécédents :

ATCD personnels :

Gynéco-obstétricaux : Gestité : Parité :

Fausses couches (nombre et âge de grossesse) :

Contraception : non □ oui (type ; durée) :

Grossesse : non □ oui □ terme : SA, Suivie □ Non suivie □

Enfants décédés (âge, cause) :

Autre :

Médicaux : non □ oui (ATCD thromboemboliques…) :

Chirurgicaux : non □ oui :

Prise médicamenteuse : non □ oui □ DCI :

Intervalle entre la prise et les symptômes :

Toxiques : Tabagisme : non □ oui : PA (paquet année)

Ethylisme : non □ oui : l (litre)

Autre : ATCD familiaux : non □ oui (cas similaire…) :

Histoire de la maladie :

Début de la symptomatologie :

Atteinte inaugurale : Atteinte cutanée □ Atteinte articulaire □ Autre :

Photosensiblité : non □ oui □

Signes associés (signes fonctionnels) :

- Ostéoarticulaire : Syndrome du canal carpien □ Myalgies □
  Arthralgies : inflammatoires □ mécaniques □
  oligoarticulaire □ polyarticulaire □ articulations atteintes :
- Respiratoire : dyspnée □ toux □ hémoptysie □
- Cardiaque : dyspnée □ douleur thoracique □
- Digestifs : diarrhée □ vomissements □ douleurs abdominales □
- Syndrome sec subjectif : buccal □ oculaire □

L'examen dermatologique :

Description des lésions :

Forme cutanée :

Lupus aigu : Oui □ Non □

Lupus subaigu: Forme annulaire : Oui □ Non □
Forme psoriasiforme : Oui □ Non □

Lupus chronique : Lupus discoïde : Oui □ Non □ Lupus tumidus : Oui □ Non □
Panniculite lupique : Oui □ Non □ A type d'engelures : Oui □ Non □

Lésions vasculaires : Syndrome de Raynaud : Oui □ Non □ Livedo : Oui □ Non □
Ulcère de jambe : Oui □ Non □
Nécroses cutanées extensives : Oui □ Non □
Urticaire et œdème de Quincke : Oui □ Non □ Purpura : Oui □ Non □
Hémorragies en flammèches sous unguéales : Oui □ Non □
Autre :

Lésions non lupiques, non vasculaires : Pustulose amicrobienne des plis : Oui □ Non □

Alopécie : Oui □ Non □

Calcifications : Oui □ Non □

Lupus bulleux : Oui □ Non □

Mucinose papuleuse : Oui □ Non □

Anétodermie : Oui □ Non □

Photosensibilité : Oui □ Non □

Muqueuses : érosions buccales : oui □ non □

Phanères : alopécie oui □ non □ ongles :

Topographie :

Visage :

Nez : aile □ Joues □ Malaires □ Sillons nasogéniens □ Menton □ Front □

Oreilles : pavillon □ lobule □ sillon rétroauriculaire □

Tronc : Dos □ thorax □ abdomen □

Cou □ décolleté □

Membres : Dos des mains □ avant bras □ bras □

Cuisees □ jambes □ pieds □

Cuir chevelu :

Muqueuses : Buccale □ génitale □ conjonctivale □

Signes généraux : Fièvre □ Asthénie □ Amaigrissement □

Atteinte systémique clinique :

Manifestations rhumatologiques :

Arthrite : aiguës □ subaiguës □ chroniques □

Tenosynovites □ Syndrome du canal carpien □ Ostéonécrose aseptique □

Myalgies : spontanées □ provoquées □ Déformations des mains (rhumatisme de Jacoud) □

Autre :

Atteinte rénale (voir bilan)

Manifestations neurologiques :

Asymptomatique □

Symptomatique : Crises comitiales □ Troubles psychiques □ Déficit central □

Autre :

Manifestations cardiaques : TA : ECG : normale □ anomalie :

Signes d'insuffisance cardiaque □

Signes de thrombophlébite □

Manifestations respiratoires : Syndrome d'épanchement pleural □

Anomalies Auscultatoires :

Atteinte digestive : HPM □ SPM □ Ascite □

Atteinte ophtalmologique : Baisse de l'acuité visuelle □ Conjonctivite □

Aires ganglionnaires Adénopathies périphériques : oui □ non □ Aires :

Examens complémentaires (biologiques) :

Hémogramme (atteinte hématologique) :

Normal □

Anémie : microcytaire □ normocytaire □ chiffre : g/dl

Thrombopénie (chiffre) : Lymphopénie (chiffre) : Leucopénie (chiffre) :

Bilan rénal (atteinte rénale)

Urée : Créatinine :

Protéinurie : positive □ chiffre : négative □

Compte d'Addis : normale □ pathologique □

Hématurie □ leucocyturie □ cylindres □

PBR : Classe I □ Classe II □ Classe III □ Classe IV □

Classe V □ Classe VI □

Bilan inflammatoire : VS (chiffre) : accélérée □ normale □ EPP :

Sérologie syphilitique : TPHA (-) (+) VDRL (-) (+)

Immunologie :

ANN (+) (–) Ac anti DNA natif (+) (–) anti Sm (+) (–) anti RNP (+) (–)

Ac anti SSA (+) (–) Ac anti SSB (+) (–)

Ac anti cardiolipines: IgG (+) (–) IgM (+) (–)

Autre:

Bilan hépatique : Normal □ cytolyse □ autre :

Bilan d'hémostase : Normal □ trouble d'hémostase □

Glycémie : Normale □ hyperglycémie □

ECBU : stérile □ infection urinaire (germe):

Autre :

Examens complémentaires (radiologiques) :

Rx du thorax : Résultat:

Rx des mains : Résultat:

Echographie abdominale : Résultat:

Echocoeur Résultat: péricardite □ myocardite □ endocardite □

Autre :

Biopsies :

Biopsie cutanée : Résultat:

Biopsie salivaire : Résultat:

Autre :

Examen ophtalmologique :

Test de Shiermer Résultat:

Vision des couleurs Résultat:

Critères de l'ACR validés : ≥ 4 □ lupus systémique □

Association à une autre connectivite :

Syndrome de Gougerot-Sjögren □ Polyarthrite rhumatoïde □ Dermatomyosite □

Autre :

CONCLUSION DIAGNOSTIQUE :

TRAITEMENT :

	DCI	dose	Effets secondaires	durée
APS				
Dermocorticoïdes				
Corticothérapie générale				
Photoprotection				
Autre				

SURVEILLANCE / EVOLUTION :

2 semaines :

1 mois :

3 mois :

6 mois :

1 an :

2 ans :

Annexe 3 : Médicaments inducteurs du lupus

Anti-arythmiques **Divers**

Quinine (Quinine)
Quinidine (Cardioquine, Longacor)
Disopyramide (Isorythm, Rythmodan)

Anti-hypertenseurs
Méthyldopa (Aldomet)
β-bloquants (surtout acébutolol, Sectral)
énalapril (Rénitec)
Clonidine (Catapressan)
Minoxidil (Lonoten)
Prazosine (Minipress)

Antibiotiques
Acide nalidixique (Négram)
Isoniazide (Rimifon)
Nitrofurantoïne (Furadantine)
Minocycline (Mestacyne, Minolis, Mynocine)
Griséofulvine (Griséfuline)
Rifampycine (Rifadine, Rimactan)
Rifabutine (Ansatipine)

Antithyroïdiens
Propylthiouracile (Propylthiouracile)

Diurétiques
Hydrochlorothiazide (Esidrex)

Simvastatine (Lodales, Zocor)
L-Dopa (Modopar, Sinemet)
Déferiprone (Ferriprox)- Dextran ferreux (Promit)

Psychotropes
Chlorpromazine (Largactil)
Clobazam (Urbanyl)
Lithium (Théralite)

Anticonvulsifs
Phénytoïne (Dyhydan)
Carbamazépine (Tegretol)
Primidone (Mysoline)
éthosuximide (Zarontin)

Anti-inflammatoires et immunomodulateurs
Pénicillamine (Trolovol)
Sulfasalazine (Salazopyrine)
Mésalazine (Pentasa)
Olsalazine (Dipentum)
Anti-TNF (Rémicade, Enbrel)
Interleukine-2 (Proleukin)
Interféron-α (Ropheron, Introna, Laroféron)
Interféron-γ (Imukin)

Annexe 4 : critères de diagnostic de SAPL

SAPL SECONDAIRE CRITÈRES D' ALARCON-SEGOVIA

(2 critères cliniques + critère biologique)

1- Avortements à répétition

2- Thromboses veineuses

3- Occlusion artérielle

4- Ulcère de jambe

5- Livedo reticularis

6- Anémie hémolytique

7- Thrombopénie

8- Titré élevé d'antiphospholipides IgG

SAPL PRIMAIRE CRITÈRES DE SAPPORO

(1 Critère clinique + 1 critère biologique)

Critères cliniques :

1- Thrombose vasculaire : artérielle ou veineuse

2- Morbidité obstétricale :

- > 3 fausses couches spontanées ou
- > 1 mort fœtale > 10 semaines ou
- > 1 accouchement prématuré < 34 semaines

Critères biologiques :

1- Anticorps anticardiolipine > 15UGPL/ml (Elisa) IgG et/ou IgM

2- Anticoagulant circulant

RESUMES

RESUME

La maladie lupique regroupe un spectre continu d'affections allant de l'atteinte cutanée bénigne aux manifestations systémiques graves. A travers une étude rétrospective, portant sur 44 cas de lupus érythémateux colligés au service de dermatologie du CHU Mohamed VI de Marrakech, nous avons essayé de tracer le profil épidémiologique, clinique, biologique, histologique, thérapeutique, et évolutif des différents aspects cutanés du lupus. La période d'étude s'est étalée sur 5 ans de mai 2002 à mai 2007, l'âge de nos patients variait entre 5 et 80 ans, avec une moyenne d'âge de 38,64 ans et une nette prédominance féminine (89 %). Les manifestations dermatologiques ont été révélatrices dans tous les cas. Elles sont réparties en: lupus érythémateux chronique (68 %), lupus érythémateux subaigu (16 %), lupus érythémateux aigu (11 %) et lupus bulleux (5 %). Le lupus systémique a été trouvé dans 30 % des cas. Sur le plan biologique, les complications hématologiques ont été notées dans 59 % des cas, la vitesse de sédimentation était accélérée dans 77 % des cas; les complications rénales dans 9 % des cas ; les anticorps antinucléaires ont été positives dans 40 % des cas. L'étude histologique a été concluante dans 64 % des cas. Dans notre série, le traitement de première intention était les antipaludéens de synthèse. Une rémission complète des lésions cutanées a été notée dans 53 %. Des complications liées aux traitements ont été notées dans 6 % des cas. Au terme de cette étude, il semble que le lupus chronique est la forme cutanée la plus fréquente. Son évolution vers un lupus systémique demeure possible d'où l'intérêt d'une surveillance clinique et biologique régulière.

SUMMARY

Lupus is a spectrum of disorders ranging from benign cutaneous lesions to serious systemic manifestations. Through a retrospective study, involving 44 cases of lupus erythematosus collected in the Dermatology department of Mohammed VI university hospital in Marrakesh, we tried to study the epidemiological, clinical, biological, histological, therapeutic and evolutionary cutaneous aspects of lupus. The period of study spread over five years from may 2002 to may 2007, the age of our patients ranged between 5 and 80 years, the mean age was 38,64 years. There was a clear female predominance (89 %). In all the cases, lupus was revealed by cutaneous manifestations. They were divided into: chronic lupus erythematosus (68%), subacute lupus erythematosus (16%), acute lupus erythematosus (11%) and bullous lupus (5%). These various skin manifestations were associated with the systemic lupus in 30 % of cases. At the biological level, the hematological complications were noted in 59 % of the cases, elevated sedimentation rate in 77 % of the cases; the renal complications in 9 % of the cases and positive antinuclear antibodies test in 40 % of the cases. The histological study was conlusive in 64 % of the cases. The antimalarials are our first treatement. A complete remission was observed in 53%. The treatment complications were noted in 6% of cases. In conclusion, it appears that chronic lupus is the most common skin. Its evolution to a systemic lupus is possible where the interest of regular clinical and biological monitoring.

ملخص

يشمل مرض الذئب الاحمراري اضطرابات مختلفة تتراوح بين أعراض جلدية بسيطة و أعراض نظمية خطيرة. من خلال دراسة استعادية شملت 44 مصابا بمرض الذئب الاحمراري بمصلحة الأمراض الجلدية للمستشفى الجامعي محمد السادس بمراكش، حاولنا دراسة الخاصيات الوبائية والسريرية والبيولوجية و النسيجية والعلاجية والتطورية لهذا المرض. امتدت الدراسة على مدى خمس سنوات (من ماي 2002 إلى ماي 2005).مثلت نسبة النساء 89 بالمائة، وتراوح سن المرضى بين 5 سنوات و 80 سنة كما بلغ متوسط أعمارهم 38.64 سنة. كانت الأعراض الجلدية هي الكاشفة للذئب الاحمراري في جميع الحالات . توزعت هذه الحالات بين الذئب الاحمراري المزمن (68 بالمائة) و الذئب الاحمراري شبه الحاد (16 بالمائة) و الذئب الاحمراري الحاد (11 بالمائة) و الذئب الاحمراري الفقاعي (5 بالمائة)، وقد لوحظ الذئب الاحمراري النظمي في 30 بالمائة من الحالات. كشفت التحليلات البيولوجية عن اضطرابات خلايا الدم في59 بالمائة من الحالات و عن المضاعفات الكلوية في 9 بالمائة من الحالات ومضادات نوى الخلايا في 40 بالمائة من الحالات. كما مكن التشريح المرضي من تشخيص المرض في 64 بالمائة من الحالات. مثلت الأدوية المضادة للملاريا العلاج الأهم لمرضانا.وقد تحسنت الأعراض الجلدية في53 بالمائة وظهرت مضاعفات العلاج في 6 بالمائة منها. يستنتج أن مرض الذئب الاحمراري المزمن هو الأكثر شيوعا مع امكانية تطوره نحو مرض نظمي مما يستدعي مراقبته مراقبة سريرية و بيولوجية منتظمة.

BIBLIOGRAPHIE

1. FRANCES C, BECHEREL PA, PIETTE JC.
Manifestations dermatologiques du lupus
EMC, Dermatologie, 2000, 98-495-A-10, 16 p.

2. JORGESSEN C, SANY J.
Maladie lupique : avancées physiopathologiques
Objectif peau, 1997, 26-27: 5-8

3. QUARTIER P, PRIEUR A-M.
Lupus érythémateux systémique
Arch Pédiatrie, 2003, 10: 367-373

4. GROSSHANS E, SIBILIA J.
Le lupus érythémateux : son histoire et son polymorphisme
Rev Rhum, 2005, 72: 114-116

5. SIBILIA J.
Comment définir et classer les maladies inflammatoires ?
Rev Rhum, 2007, 74: 714-725

6. PERDRIGER A.
Génétique du lupus et environnement
Rev Rhum, 2005, 72: 120-125

7. MATHIAN A.
Physiopathologie du lupus systémique
Rev Méd Interne, 2007, S28: S298-S301

8. KETARI S, CHERIF O, BOUSSEMA F, KOCHBATI S, BEN DHAOU B, ROKBANI L.
Rôle des oestrogènes dans le lupus érythémateux systémique
Gynécologie obstétrique & fertilité, 2005, 33: 783-790

9. MEYER O.
Lupus et autres connectivites et vie hormonale
Gynécologie obstétrique & fertilité, 2003, 31: 746-756

10. VINEY C, BACHELEZ H, MUSETTE P, PINQUIER L.
Lupus érythémateux cutané déclenché par le laser argon
Ann Dermatol Venereol, 2000, 128: 49-51

11. LACOUR JP.
Lupus et soleil
Rev Méd Interne, 1996,17: 196-199

12. FENNICHE S, DHAOUI A, BEN AMMAR F, BENMMOUSLY R, MARRAK H, MOKHTAR I.
Acebultolol-induced subacute cutaneous lupus erythematosus
Skin Pharmacol Physiol, 2005, 16: 230-233

13. HERNÁNDEZ-SALAZAR A, ROSALES S, RANGEL-FRAUSTO S, ARCHER-DUBON E, OROZCO-TOPETE R.
Epidemiology of adverse cutaneous drug reactions. A prospective study in hospitalized patients
Archives of medical research, 2006, 37: 899-902

14. BESSIS D, FRANCES C, GUILLOT B, GUILHOU JJ.
Lupus érythémateux
Dermatologie et Médecine, vol. 1 : Manifestations dermatologiques des connectivites, vasculites et affections systémiques apparentées, Springer-Verlag, France, 2006 : 1.1-1.18

15. WERTH V.
Clinical manifestations of cutaneous lupus erythematosus
Autoimmunity reviews, 2005, 4: 296-302

16. BRAVERMAN I.
Connective tissue diseases
Skin signs of systemic disease, W.B. Saunders Company, Philadelphia, 1998: 198-225

17. McCAULIFFE D.
Cutaneous lupus erythematosus
Seminars in cutaneous medicine and surgery, 2001, 20(I): 14-26

18. CHEKAIRI A.
Les aspects cutanés de la maladie lupique (étude sur 556 cas)
Thèse de médecine, 1995, n° 204, Casablanca

19. DU VIVIER A.
Connectivites
Atlas de dermatologie clinique, De Boeck, Bruxelles, 1996: 19.1-19.8 et 21.1-21.12

20. COSTNER MI, GRAU RH.
Update on connective tissue diseases in dermatology
Seminars in cutaneous medicine and surgery, 2006, 25: 207-220

21. WALLACE D, PISTINER M, NESSIM S, METZGER AL, KLINENBERG JR.
Cutaneous lupus erythematosus without systemic lupus erythematosus: clinical and laboratory features
Semin Arthritis Rheum, 1992, 21(4): 221-226

22. PRAMATAROV K.
Chronic cutaneous lupus erythematosus - clinical spectrum
Clinics in dermatology, 2004, 22: 113-120

23. WOLLINA U, HEIN G.
Lupus erythematosus: uncommon presentations
Clinics in dermatology, 2005, 23: 470-479

24. BOYD AS.
Localized chronic cutaneous lupus erythematosus masquerading as pigmented lesions: a new clinical subset?
Lupus, 2006, 15: 292-295

25. CALLEN J.
Discoid lupus erythematosus - variants and clinical associations
Clinics in dermatology, 1985, 3(3): 49-57

26. MSEDDI M, MARREKCHI S, MEZIOU T.J, SELLAMI D, KAMMOUN B, FEKI J, ZAHAF A, TURKI H.
Lupus érythémateux discoïde et paupière : une série de 9 patients
J Fr Ophtalmol, 2007, 30(3): 247-249

27. TRÜEB R.
Hair and nail involvement in lupus erythematosus
Clinics in dermatology, 2004, 22: 139-147

28. EL SAYED F, DHAYBI R, AMMOURY A, BAZEX J.
Lupus comédonien
Ann Dermatol Venereol, 2007, 134:897-8

29. DEREUELLE-KHAZAAL R, SEGARD M, COTTENCIN-CHARIERRE A-C, CAROTTE-LEFEBVRE I, THOMAS P.
Lésions acnéiformes révélatrices d'un lupus érythémateux chronique
Ann Dermatol Venereol, 2002, 129: 883-885

30. HASSAM B, SENOUCI K, LAZRAK B, BENNOUNA-BIAZ F.
Carcinome épidermoïde de la lèvre inférieure sur cicatrice de lupus érythémateux chronique: premier cas marocain
Médecine du Maghreb, 1991, 28: 33-34

31. DIENG M-T, DIOP N-N, DÉME A, TSY N, NIANG S-O, NDIAYE B.
Carcinome épidermoïde sur peau noire : 80 cas
Ann Dermatol Venereol, 2004, 131:1055-1057

32. ROTHFIELD N, SONTHEIMER R, BERNSTEIN M.
Lupus erythematosus: systemic and cutaneous manifestations
Clinics in dermatology, 2006, 24: 348-362

33. DEKLE CL, MANNES KD, DAVIS LS, SANGUEZA OP.
Lupus tumidus
J Am Acad Dermatol, 1999, 41: 250-253

34. TEIXEIRA M, FERREIRA M, ALVES R, SELORES M.
Lupus erythematosus tumidus: an underestimated entity
Lupus, 2006, 15: 296-300

35. KUHN A, RICHTER-HINZ D, OSLISLO C.
Lupus erythematosus tumidus. A neglected subset of cutaneous lupus erythematosus : report of 40 cases
Archives of Dermatology, 2000, 136: 1034-1041

36. BERNARD C.
Panniculite lupique
Presse Med, 2005, 34: 243-248

37. BATHELIER E, TRUCHOT F, KANITAKIS J, BLANC-LASSERRE K, GEFFROY D, ZENONE T, LABEILLE B.
Lupus profond et myélopathie
Ann Dermatol Venereol, 2006, 133: 985-987

38. BALLANGER F, BARBAROT S, MASSEAU A, FROT A-S, HAMIDOU M.
Des lésions des mains aggravées par le froid
Rev Méd Interne, 2005, 26: 751-753

39. SARTEEL-DELVOYE A-M, WIART T, LEGRAND A.
Engelures
EMC, cardiologie angéiologie, 2005, 2: 542-546

40. SONTHEIMER R.
Subacute cutaneous lupus erythematosus: 25-year evolution of a prototypic subset (subphenotype) of lupus erythematosus defined by characteristic cutaneous, pathological, immunological, and genetic findings
Autoimmunity reviews, 2005, 4: 253-263

41. CHLEBUS E, WOLSKA H, BLASZCZYK M, JABLONSKA S.
Subacute cutaneous lupus erythematosus versus systemic lupus erythematosus: diagnostic criteria and therapeutic implications
J Am Acad Dermatol, 1998, 38: 405-412

42. PARODI A, CAPRONI M, CARDINALI C, BERNACCHI E, FULIGINI A, De PANIFILIS G et al
Clinical, histological and immunopathological features of 58 patients with subacute cutaneous lupus erythematosus
Dermatology, 2000, 200: 6-10

43. MSEDDI M, DAMMAK A, MARREKCHI S, BOUASSIDA S, ZAHAF A, TURKI H.
Lupus érythémateux subaigu de l'enfant : à propos d'un cas
Arch Pédiatrie, 2007, 14: 164-166

44. MARZANO A.
Poikilodermatous subacute cutaneous lupus erythematosus
Dermatology, 2003, 207: 285-290

45. HOCHEDEZ P, VASSEUR E, STAROZ F, MORELON S, ROUDIER PUJOL C, SAIAG P.
Lupus subaigu gyratum repens
Ann Dermatol Venereol, 2001, 128: 244-246

46. AKHIATEA T, BENZEKRIA L, SKALLIB T, OUZDDOUNEB N, KETTANIC F, AIT OUGHROUILA M, SENOUCIA K, HASSAMA B.
Lupus bulleux. À propos d'un cas
Rev Méd Interne, 2007, 28: 655-656

47. VASSILEVA S.
Bullous systemic lupus erythematosus
Clinics in dermatology, 2004, 22: 129-138

48. LIDOVE O, CACOUB P.
Lupus érythémateux disséminé
La revue du praticien, 2000, 50 :1839-1846

49. MEYER O.
Critères de classification : mode d'emploi pour le diagnostic de lupus systémique
Rev Rhum, 2005, 72: 142-149

50. NIA F.
La Maladie lupique (à propos de 60 cas)
Thèse de médecine, 1999, n°110, Rabat

51. GHEDIRA I, SAKLY W, JEDDI M.
Caractéristiques cliniques et sérologiques du lupus érythémateux systémique : à propos de 128 cas
Pathologie Biologie, 2002, 50: 18-24

52. LOUZIR B, OTHMANI S, BEN ABDELHAFIDH N.
Le lupus érythémateux en Tunisie. Etude multicentrique nationale. A propos de 295 observations
Rev Méd Interne, 2003, 24 : 768-774

53. RABBANI MA, SIDDIQUI BK, TAHIR MH, AHMAD B, SHAMIM A, SHAH SMA, AHMAD A.
Systemic lupus erythematosus in Pakistan
Lupus, 2004, 13: 820-825

54. MEYER O.
Lupus érythémateux systémique
EMC, rhumatologie orthopédie, 2005, 2: 1-32

55. MARTIN T, PASQUALI J-L, CHALLAN BELVAL P, HEATH D, JEANDEL C, VILLARD M.
Hypertension artérielle pulmonaire et lupus érythémateux disséminé
Rev Méd Interne, 1988, 9: 19-25

56. DUVALA A, LAMAREB L, JIANB R, POUCHOTA J.
Hépatopancréatite inaugurale d'un lupus érythémateux systémique
Gastroentérologie Clinique et Biologique (2008), doi:10.1016/j.gcb.2008.01.026

57. BRANGERA S, SCHLEINITZA N, VEITA V, MARTARESCHEE C, BOURLIEREB M, ROBLINC X et al
Étude de l'association hépatite auto-immune et antiphospholipides
Rev Méd Interne, 2007, 28: 218-224

58. NITZAN O, ELIAS M, SALIBA W.R.
Systemic lupus erythematosus and inflammatory bowel disease
European journal of internal medicine, 2006, 17: 313-318

59. CIVATTE J.
Lésions non tumorales dermo-épidermiques
Histopathologie cutanée, Médecine-Sciences Flammarion, France, 1982: 153-157

60. CRIBIER B, GROSSHANS E.
Histologie de la peau normale et lésions histopathologiques élémentaires
EMC, Dermatologie, 98-085-A-10, 2002, 16 p.

61. CROWSON N, MAGRO C.
The cutaneous pathology of lupus erythematosus: a review
Journal of cutaneous pathology, 2001, 28: 1-23

62. HOOD A, FARMER E.
Histopathology of cutaneous lupus erythematosus
Clinics in dermatology, 1985, 3(3): 36-48

63. GROB J.J, ZAROUR H, SCHICHI O, BONERANDI J.J.
Syndromes lupiques
EMC, Dermatologie, 1992, 12335 A^{10}, 16 p.

64. KANITAKIS J, CLAUDY A.
Immunopathologie cutanée
EMC, Dermatologie, 2000, 98-090-A-10, 16 p.

65. KUHN A, SONNTAG M, RUZICKA T, LEHMANN P, MEGAHED M.
Histopathologic findings in lupus erythematosus tumidus: review of 80 patients
J Am Acad Dermatol, 2003, 48: 901-908

66. MAYER O.
Biologie du lupus en 1997
Objectif peau, 1997, 26-27, 9-12

67. SAURAT J-H.
Signes cutanés du lupus érythémateux
Dermatologie et infections sexuellement transmissibles, Masson, Paris, 2004 : 349-358

68. GOULVESTRE C.
Anticorps antinucléaires
Presse Med, 2006; 35: 287-295

69. CALLEN JP.
Management of skin disease in patients with lupus erythematosus
Best practice and research clinical rheumatology, 2002, 16(2): 245-264

70. MASSON C.
Intérêt clinique des anticorps antinucléaires : l'attente du rhumatologue au cours des maladies systémiques
Revue francophone des laboratories, 2006, 384 : 71-76

71. ANGOTTI C.
Immunology of cutaneous lupus erythematosus
Clinics in dermatology, 2004, 22: 105-112

72. KARRAS A, MARTINEZ F.
Rein et lupus : données récentes
Rev Rhum, 2005, 72: 162-167

73. BEJI S, KAAROUD H, BEN MOUSSA F, ABDERRAHIM E, GOUCHA R, BEN HAMIDA F et al
Néphropathie lupique: à propos de 211 cas
Rev Méd Interne, 2005, 26 : 8-12

74. De BANDT M.
Devenir des grossesses lupiques : une expérience monocentrique
Annales de médecine interne, 2000, 151(2) : 87-92

75. KHAMASHTA M.
Systemic lupus erythematosus and pregnancy
Best practice & research, 2006, 20(4): 685-69

76. RENAUD C, DE MONTGOLFIER I, VAUTIER-BROUZES D, COSTEDOAT CHALUMEAU N, LAPILLONNE A, GOLD F.
Conséquences périnatales des connectivites maternelles : étude prospective de 73 cas
Arch Pédiatrie, 2006, 13: 1386-1390

77. BADER-MEUNIER B.
Initial presentation of childhood-onset systemic lupus erythematosus: a french multicenter study
J Pediatr, 2005, 146: 648-653

78. PAIN C, BERESFORD MW.
Neonatal lupus syndrome
Paediatrics and child health, 2007, 17(6): 223-227

79. RAMOS-CASALS M, BRITO-ZERÓN P, FONT J.
The Overlap of Sjögren's Syndrome with Other Systemic Autoimmune Diseases
Semin Arthritis Rheum, 2007, 36: 246-255

80. SIBILIA J.
Syndrome des antiphospholipides : pourquoi faut-il y penser et comment faire le diagnostic ?
Rev Rhum, 2003, 70: 228-234

81. GODEAU B, PIETTE J-C.
Les anticorps antiphospholipides, signification et traitement
Presse Med, 2004, 33: 944-952

82. SIBILIA J.
Le syndrome des antiphospholipides (SAPL) : aspects cliniques, diagnostiques et thérapeutiques
Revue Française des Laboratoires, 2002, S341:4-9

83. KULLAVANIJAYA P, LIM H.
Photoprotection
J Am Acad Dermatol, 2005, 52: 937-958

84. FARDET I, REVUZ J.
Antipaludéens de synthèse
Ann Dermatol Venereol, 2005, 132 : 665-674

85. NORD J, SHAH P, RINALDI R, WEISMAN M.
Hydroxychloroquine cardiotoxicity in systemic lupus erythematosus: a report of 2 cases and review of the literature
Semin Arthritis Rheum, 2004, 33(5): 336-351

86. LARDET D, MARTIN S, TRUCHETET F, CUNY J.F, VIRION J.M, SCHMUTZ J.L
Influence du tabagisme sur l'efficacité des antipaludéens de synthèse (APS) sur les lésions cutanées de sujets atteints de lupus : évaluation à travers une étude prospective
Rev Méd Interne, 2004, 25: 786-791

87. LEBURN-VIGNES B, BOURGAULT-VILLADA I, CHOSIDOW O.
Corticothérapie locale
EMC, 2003, 98-900-A-10, 9 p.

88. PETRI M.
Dermatologic lupus : hopkins lupus cohort
Seminars in cutaneous medecine and surgery, 1998, 17(3) : 219-227

89. COMBE B.
Le thalidomide : vers de nouvelles indications ?
Rev Rhum, 2001, 68: 951-957

90. COELHO A, SOUTO MID, CARDOSO CRL, SALGADO DR, SCHMAL TR, WADDINGTON CRUZ M, DE SOUZA PAPI JA
Long-term thalidomide use in refractory cutaneous lesions of lupus erythematosus: a 65 series of Brazilian patients
Lupus, 2005, 14: 434-439

91. BROCARD A, BARBAROT S, MILPIED B, STALDER J-F.
Lupus érythémateux chronique: traitement par thalidomide
Ann Dermatol Venereol, 2005, 132 : 853-856

92. CALLEN J.P.
Therapy of cutaneous lupus erythematosus
Dermatologic therapy, 2001, 14: 61-69

93. DOUTRE MS, BEYLOT C, BEYLOT-BARRY M.
Actualités thérapeutiques du lupus
Objectif peau, 1997, 26-27: 40-43

94. KAMI SKA-WINCIOREK G, BRZEZI SKA-WCIS O. L, WCIS O-DZIADECKA D, SYGU A. E.
Efficacité de l'acitrétine dans le traitement du lupus érythémateux discoïde disséminé
Ann Dermatol Venereol, 2005, 132: 899-900

95. DUPARC A, STAUMONT-SALLE D, BROLY F, PIETTE F, DELAPORTE E.
Traitement du lupus érythémateux chronique par sulfasalazine (18 cas)
Presse Med, 2006, 35: 1138-1142

96. DUBERTRET L.
Lupus érythémateux
Thérapeutique dermatologique, Médecine-Sciences Flammarion, Paris, 2001: 475-492

97. DORIA A.
Long-Term Prognosis and Causes of Death in Systemic Lupus Erythematosus
The american journal of medicine, 2006, 119: 700-706

98. TEBBE B.
Clinical course and prognosis of cutaneous lupus erythematosus
Clinics in dermatology, 2004, 22: 121-124

99. BOSCH X, GUILABERT A, PALLARÉS L, CERVERA R, RAMOS-CASALS M, BOVÉ A, INGELMO M, FONT J.
Infections in systemic lupus erythematosus: a prospective and controlled study of 110 patients
Lupus, 2006, 15: 584-589

100. WOON-LEUNG NG.
Infections in patients with systemic lupus erythematosus
Journal of Rheumatology, 2006, 9: 89-97