UNIVERSITE CADI AYYAD

FACULTE DE MEDECINE ET DE PHARMACIE

MARRAKECH

ANNEE 2007 THESE N° 64

LA RETINOPATHIE DIABETIQUE A MARRAKECH: ASPECTS EPIDEMIOLOGIQUES

THESE

PRESENTEE ET SOUTENUE PUBLIQUEMENT LE .../.../2007

PAR

Mlle. Fatiha AMENZOUY

Née le 22/04/1980 à Marrakech

POUR L'OBTENTION DU DOCTORAT EN MEDECINE

MOTS CLES

Rétinopathie – Diabète – Epidémiologie

JURY

Mr.	M. SBIHI Professeur de Pédiatrie	PRESIDENT
Mr.	A. MOUTAOUAKIL Professeur agrégé d'Ophtalmologie	RAPPORTEUR
Mme.	L. ESSAADOUNI Professeur agrégée de Médecine Interne	JUGES
Mr.	A. OUBAAZ Professeur agrégé d'Ophtalmologie	

بسم الله الرحمن الرحيم

"رب أوزعني أن أشكر نعمتك

التي أنعمت عليَ وعلى والديَ

وأن أعمل صالحا ترضاه وأصلح لي

في ذريتي إني تبت إليك وإني

من المسلمين"

صدق الله العظيم.

UNIVERSITE CADI AYYAD
FACULTE DE MEDECINE ET DE PHARMACIE
MARRAKECH

DOYEN HONORAIRE	: Pr. MEHADJI Badie- azzamann
VICE DOYENS HONORAIRES	: Pr. FEDOUACH .sabah
	: Pr. AIT BEN ALI .said

ADMINISTRATION

DOYEN	: Pr. Abdelhaq .ALOUI YAZIDI
VICE DOYEN	: Pr. Najib . BOURASS

PROFESSEURS D'ENSEIGNEMENT SUPERIEUR

Pr. ALAOUI YAZIDI	Abdelhaq	Pneumo-Phtisiologie
Pr. ABBASSI	Hassan	Gynécologie-Obstétrique
Pr. ABOUSSAD	Abdelmounaim	Pédiatrie
Pr. AIT BEN ALI	Said	Neurochirurgie
Pr. BOUSKRAOUI	Mohamed	Pédiatrie
Pr. EL IDRISSI DAFALI	My abdelhamid	Chirurgie Générale
Pr. ESSADKI	Boubker	Traumatologie
Pr. FIKRI	Tarik	Traumatologie
Pr. KRATI	Khadija	Gastro-Entérologie
Pr. OUSEHAL	Ahmed	Radiologie
Pr. RAJI	Abdelaziz	Oto-Rhino-Laryngologie
Pr. SBIHI	Mohamed	Pédiatrie
Pr. SOUMMANI	Abderraouf	Gynécologie-Obstétrique
Pr. TAZI	Imane	Psychiatrie
Pr. KISSANI	Najib	Neurologie
Pr. BELAABIDIA	Badia	Anatomie-Pathologique
Pr. BOURAS	Najib	Radiothérapie

Pr. EL HASSANI	Selma	Rhumatologie

PROFESSEURS AGREGES

Pr. ABOUFALLAH	Abderrahim	Gynécologie – Obstétrique
Pr. AMAL	Said	Dermatologie
Pr. AIT SAB	Imane	Pédiatrie
Pr. ASRI	Fatima	Psychiatrie
Pr. ASMOUKI	Hamid	Gynécologie – Obstétrique
Pr. BEN ELKHAIAT	Ridouan	Chirurgie – Générale
Pr. BOUMZEBRA	Drissi	Chirurgie Cardiovasculaire
Pr. CHABAA	Leila	Biochimie
Pr. ESSAADOUNI	Lamiaa	Médecine Interne
Pr. FINECH	Benasser	Chirurgie – Générale
Pr. GHANNANE	Houssine	Neurochirurgie
Pr. GUENNOUN	Nezha	Gastro – Entérologie
Pr. LATIFI	Mohamed	Traumato – Orthopédie
Pr. LOUZI	Abdelouahed	Chirurgie générale
Pr. MAHMAL	Lahoucine	Hématologie clinique
Pr. MANSOURI	Nadia	Chirurgie maxillofaciale Et stomatologie
Pr. MOUDOUNI	Said mohamed	Urologie
Pr. MOUTAOUAKIL	Abdeljalil	Ophtalmologie
Pr. SAMKAOUI	Mohamed	Anesthésie-Réanimation
Pr. SARF	Ismail	Urologie
Pr. YOUNOUS	Saïd	Anesthésie-Réanimation
Pr. AKHDARI	Nadia	Dermatologie
Pr. TAHRI JOUTEH HASSANI	Ali	Radiothérapie
Pr. SAIDI	Halim	Traumato - Orthopédie

PROFESSEURS ASSISSTANTS

Pr. ADERDOUR	Lahcen	Oto-Rhino-Laryngologie
Pr. AMINE	Mohamed	Epidemiologie – Clinique
Pr. BAHA ALI	Tarik	Ophtalmologie
Pr. BOURROUS	Monir	Pédiatrie
Pr. DAHAMI	Zakaria	Urologie
Pr. DIOURI AYAD	Afaf	Endocrinologie et maladies métaboliques
Pr. EL ADIB	Ahmed rhassane	Anesthésie-Réanimation
Pr. ATTAR	Hicham	Anatomie – Pathologique
Pr. EL HATTAOUI	Mustapha	Cardiologie
Pr. EL HOUDZI	Jamila	Pédiatrie
Pr. EL FEZZAZI	Redouane	Chirurgie – Pédiatrique
Pr. ETTALBI	Saloua	Chirurgie – Réparatrice
Pr. LMEJJATTI	Mohamed	Neurochirurgie
Pr. MAHMAL	Aziz	Pneumo – Phtisiologie
Pr. MANOUDI	Fatiha	Psychiatrie
Pr. NAJEB	Youssef	Anésthésie – Réanimation
Pr. NEJM	Hicham	Traumato – Orthopédie
Pr. OULAD SAIAD	Mohamed	Chirurgie – Pédiatrique
Pr. TASSI	Nora	Maladies – Infectueuses
Pr. ZOUGARI	Leila	Parasitologie –Mycologie

Serment d'Hippocrate

Au moment d'être admis à devenir membre de la profession médicale, je m'engage solennellement à consacrer ma vie au service de l'humanité.

Je traiterai mes maîtres avec le respect et la reconnaissance qui leur sont dus.

Je pratiquerai ma profession avec conscience et dignité. La santé de mes malades sera mon premier but.

Je ne trahirai pas les secrets qui me seront confiés.

Je maintiendrai par tous les moyens en mon pouvoir l'honneur et les nobles traditions de la profession médicale.

Les médecins seront mes frères.

Aucune considération de religion, de nationalité, de race, aucune considération politique et sociale, ne s'interposera entre mon devoir et mon patient.

Je maintiendrai strictement le respect de la vie humaine dés sa conception.

Même sous la menace, je n'userai pas mes connaissances médicales d'une façon contraire aux lois de l'humanité.

Je m'y engage librement et sur mon honneur.

Déclaration Genève, 1948

PLAN

INTRODUCTION..... 1

PATIENTS ET METHODES..... 4

I- PATIENTS..... 5

II- METHODES..... 5

1- Interrogatoire..... 5

2- Examen ophtalmologique..... 6

3- Angiographie rétinienne..... 6

4- Classification des patients..... 7

RESULTATS..... 8

I- EPIDEMIOLOGIE DESCRIPTIVE 9

1- PATIENTS : 9

1-1. Age..... 9

1-2. Sexe..... 10

2- DIABETE : 11

2-1. Type de diabète..... 11

2-2. Age de découverte du diabète..... 12

2-3. Durée d'évolution du diabète..... 13

2-4. Traitement..... 14

2-5.Equilibre glycémique..... 15

3-DONNEES CLINIQUES..... 16

3-1. Examen ophtalmologique..... 16

3-2. Examen général..... 20

a). Tension artérielle..... 20

b). Autres complications dégénératives..... 21

3-3. Autres facteurs de risque de la rétinopathie diabétique..... 22

3- Répartition des patients selon la classification d'ETDRS..... 22

4- Prise en charge de la rétinopathie diabétique..... 23

DISCUSSION..... 24

I. RAPPELS..... 25

1- Anatomie de la rétine..... 25

2- La physiopathogenese de la rétinopathie diabétique 34

2-1. pathogenèse de la rétinopathie diabétique 34

a) L'hypothèse hémodynamique..... 34

b) Les hypothèses biochimiques..... 35

2-2. Lésions histologiques..... 36

a) Lésions élémentaires..... 36

b) Lésions constituées..... 36

2-3. Les altérations fonctionnelles : 37

3- Classification de la rétinopathie diabétique 40

I. DESCRIPTION DES DONNEES..... 43

1- Prévalence de la rétinopathie diabétique..... 43

2- Prévalence de la cécité par rétinopathie diabétique..... 44

II. EPIDEMIOLOGIE ANALYTIQUE..... 44

1- Facteurs de risque liés au patient..... 44

1-1. Age..... 44

1-2.Sexe..... 44

2- Facteurs de risque liés au diabète..... 45

2-1. Type de diabète..... 45

2-2. Type de traitement..... 45

2-3. Durée de diabète..... 46

2-4. Age de découverte du diabète..... 46

2-5. Equilibre glycémique..... 47

3- Autres facteurs de risque..... 48

3-1. Hypertension artérielle (HTA) 48

3-2. Macroangiopathie..... 48

3-3. Dyslipidémie..... 49

3-4. Microalbuminurie..... 49

3-5. Grossesse..... 49

III. DIAGNOSTIC DE LA RETINOPATHIE DIABETIQUE..... 51

1- Circonstances de découverte..... 51

2- Examen clinique..... 51

3- Examens complémentaires..... 55

IV. PRISE EN CHARGE THERAPEUTIQUE..... 61

1- Traitement médical..... 61

1-1. Contrôle de l'équilibre glycémique et tensionnel..... 61

1-2.Traitements médicamenteux..... 62

2- Traitement de la rétinopathie diabétique par laser..... 65

2-1.Photocoagulation pan rétinienne..... 65

2-2.Traitement par laser de la maculopathie diabétique..... 66

3- Traitement chirurgical de la rétinopathie diabétique 67

4- Prévention..... 69

V. RECOMMANDATIONS..... 74

CONCLUSION..... 75

RESUMES

BIBLIOGRAPHIE

ABREVIATIONS

RD : Rétinopathie diabétique

ETDRS : early treatment of diabetic retinopathy study

ADO : Antidiabétiques oraux

VEGF : vascular endothelial growth factor

AGE : advanced glycation end products= produits avancés de glycation

PAS : periodic acid de Schiff

BHR : barrière hémato-rétinienne

RDNP : rétinopathie diabétique non proliférante

RDP : rétinopathie diabétique proliférante

WESDR : winsconsin epidemiologic study of diabetic retinopathy

OMC : œdème maculaire cystoide

AMIR : anomalies microvasculaires intrarétiniennes

OCT : optical cohérence tomography

RTA : retinal thikness analyser

LDL : low density lipoprotein

VLDL : very low density lipoprotein

UKPDS : United Kingdom prospective diabetes study

IEC : inhibiteurs de l'enzyme de conversion

HTA : hypertension artérielle

PPR : photocoagulation panrétinienne

OMCS : oedèmes maculaires cliniquement significatifs

ALFEDIAM : association de langue française pour l'étude du diabète et des maladies métaboliques

INTRODUCTION

La rétinopathie diabétique est une manifestation de la microangiopathie diabétique. Deux processus pathologiques peuvent être observés : une hyperperméabilité vasculaire et des phénomènes occlusifs. Les anomalies rétiniennes qui la caractérisent suivent une évolution prédictible sans variations majeures dans leur ordre d'apparition. Les stades précoces se caractérisent par des occlusions et des dilatations vasculaires rétiniennes. Ensuite, elle évolue vers une rétinopathie proliférante avec apparition de néo-vaisseaux (66).

La rétinopathie diabétique représente une des complications microvasculaires les plus invalidantes du diabète, pouvant mener à son stade ultime à la cécité. C'est une microangiopathie qui survient fréquemment après 10 à 20 ans d'évolution du diabète et quelque soit son type, plusieurs facteurs interviennent dans sa genèse représentés essentiellement par la durée d'évolution du diabète (2).

La plupart des études épidémiologiques citent la rétinopathie diabétique parmi les cinq premières causes de cécité, de plus elle apparait comme la première cause de cécité avant l'âge de 50 ans (6, 56, 57).

L'évolution des connaissances en matière d'ophtalmologie et de diabétologie ont permis ces dernières années une meilleure compréhension de la rétinopathie diabétique, notamment en ce qui concerne sa relation avec l'hyperglycémie chronique (68). Elle a bénéficié de progrès diagnostiques et thérapeutiques améliorant la prise en charge et la qualité de vie du patient diabétique (37).

Le diagnostic précoce de la rétinopathie diabétique par un examen annuel du fond d'œil permet une prise en charge appropriée. La photocoagulation au laser, lorsqu'elle est entreprise en temps utile, est un traitement curatif efficace qui permet, dans la majorité des cas, d'éviter le risque de malvoyance.

L'importance du problème médico-social posé par la rétinopathie diabétique ne peut être niée. L'épidémiologie d'une telle conséquence du diabète mérite donc toute l'attention des médecins. Une telle étude, est peu développée au Maroc, les publications à ce sujet sont pour la majorité, anglo-saxonnes.

Selon l'enquête nationale du ministère de la santé marocain la rétinopathie diabétique menace la santé d'au moins un million d'individus, elle est souvent diagnostiquée tardivement au stade de complications.

Le but de ce travail est d'établir un bilan épidémiologique de base de la rétinopathie diabétique à Marrakech et d'analyser les facteurs de risque influençant sa survenue afin d'améliorer la prise en charge et le traitement. De même, cette étude nous permettra de mettre le point sur les insuffisances de prise en charge et de diminuer le coût global de ces complications en terme humain et financier.

PATIENTS
ET
METHODES

I. PATIENTS :

Il s'agit d'une étude prospective menée de juin à décembre 2005. Au total 117 diabétiques ont été recrutés au service d'ophtalmologie du CHU MOHAMMED VI à Marrakech.

Ces patients étaient adressés en consultation d'ophtalmologie par :

- Les endocrinologues des hôpitaux périphériques et quelques cabinets privés de Marrakech.
- Le service d'endocrinologie du CHU MOHAMMED VI.

II. METHODES :

Le questionnaire utilisé était composé de deux parties :

1- Interrogatoire :

La première partie était consacrée à l'interrogatoire et permettait de collecter les données concernant le patient, le diabète et ses complications :

- L'âge
- Le sexe
- Type de diabète : diabète de type 2/ diabète de type 1
- Age de découverte du diabète : avant 30 ans / après 30ans
- Traitement suivi : régime seul, antidiabétiques oraux ou insulinothérapie
- Durée d'évolution du diabète
- L'association à une hypertension artérielle
- Tabagisme
- Macroangiopathie : artériopathie, pied diabétique, coronaropathie…

Un bilan biologique était demandé pour apprécier l'équilibre glycémique (bon si dernière glycémie <1.40 g/l et mauvais si > 1.40 g/l). De plus chaque patient a été interrogé de l'existence ou non de protéinurie et de dyslipidémie.

Compte tenu des limites financières de l'étude, le bon équilibre du diabète par dosage de l'hémoglobine glycosylée, n'a pas été étudié.

2- L'examen ophtalmologique :

Dans un second temps l'examen ophtalmologique comportant :

- L'acuité visuelle de loin évaluée à l'échelle de Snellen.
- Evaluation de la transparence de la cornée.
- L'état de l'iris : recherche de rubéose irienne.
- Cristallin : recherche de cataracte.
- Le tonus oculaire était pris par le tonomètre à aplanation de Goldman.
- Le fond de l'œil était pratiqué, après dilatation pupillaire, par ophtalmoscopie directe et indirecte pour améliorer la sensibilité de l'examen. On recherchait les signes de rétinopathie diabétique, tout en précisant leur siège et leur nombre.

3- L'angiographie rétinienne:

L'angiographie en fluorescence était prévue chez les patients présentant des signes de rétinopathie diabétique, et ce prenant les différents quadrants afin de préciser le niveau de gravité et visualiser l'étendue de l'ischémie rétinienne. Mais dans notre étude l'angiographie n'a pu être réalisée pour des raisons techniques (rupture de stocks de fluorescéine au Maroc durant la période de l'étude).

4- Classification des patients :

Au terme de l'examen clinique les patients ont été répartis selon la nouvelle classification de DRS et ETDRS (early treatement of diabetic retiopathy study)(62) :

- Absence de RD.
- Rétinopathie diabétique non proliférante minime.
- Rétinopathie diabétique non proliférante modérée.
- Rétinopathie diabétique non proliférante sévère.
- Rétinopathie diabétique proliférante débutante.
- Rétinopathie diabétique proliférante modérée.
- Rétinopathie diabétique proliférante sévère.
- Rétinopathie diabétique compliquée.

La classification de la maculopathie diabétique selon L'ETDRS distingue :

- Maculopathie ischémique
- Maculopathie œdémateuse

Les résultats ont été analysés sur ordinateur en utilisant le logiciel Epi Info 6©.

RESULTATS

I. EPIDEMIOLOGIE DESCRIPTIVE :

1- Patients :

1-1. Age :

L'âge moyen de nos patients est de 51 ± 13 ans avec des extrêmes allant de 15 à 80 ans.

La tranche d'âge la plus touchée se situe au-delà de 50ans, avec un pic d'âge à 60 ans (figure 1).

L'âge moyen des patients atteints de rétinopathie diabétique est de 48 ans.

Plus de 60% des patients âgés de plus de 50ans ont une rétinopathie diabétique (figure 2).

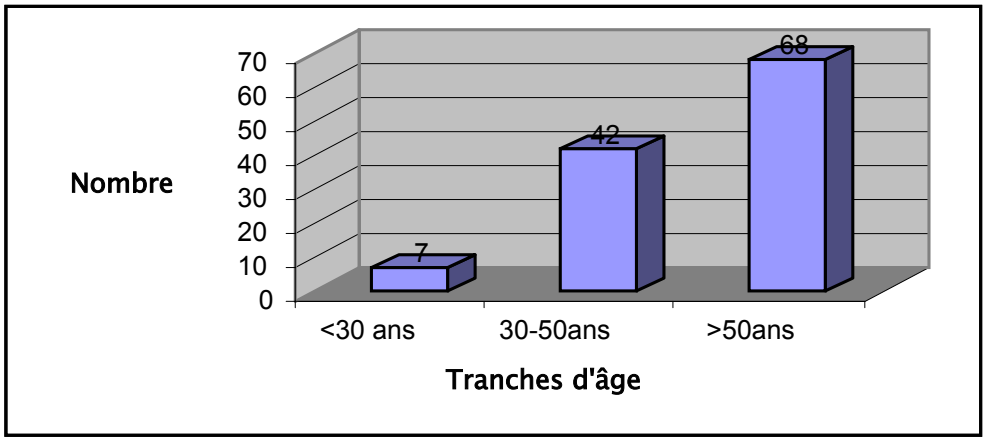

Figure 1 : Répartition des patients diabétiques par tranches d'âge.

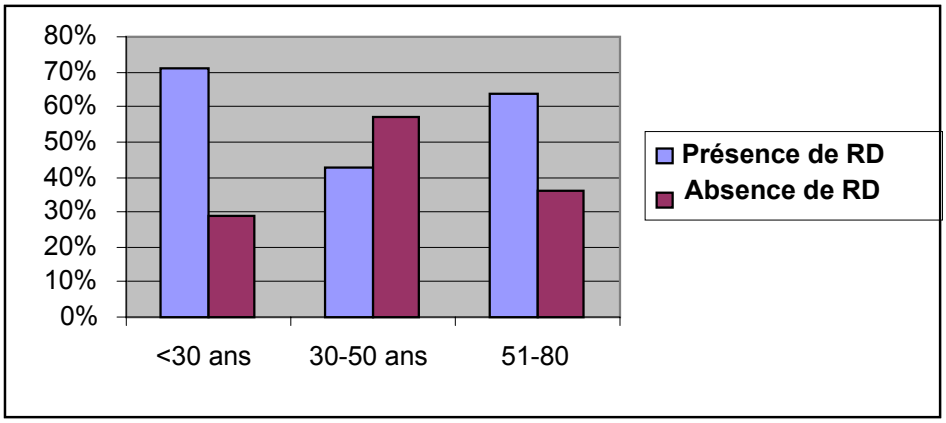

Figure 2 : Age et prévalence de la RD.

1-2. Sexe :

Les femmes diabétiques sont plus nombreuses que les hommes avec un sex-ratio de 2 F/H (tableau I).

La prévalence de la rétinopathie diabétique est plus élevée chez les hommes (Figure 3).

Tableau I : Répartition des patients selon le sexe

Sexe	Nombre	Pourcentage
Féminin	77	66%
Masculin	40	34%

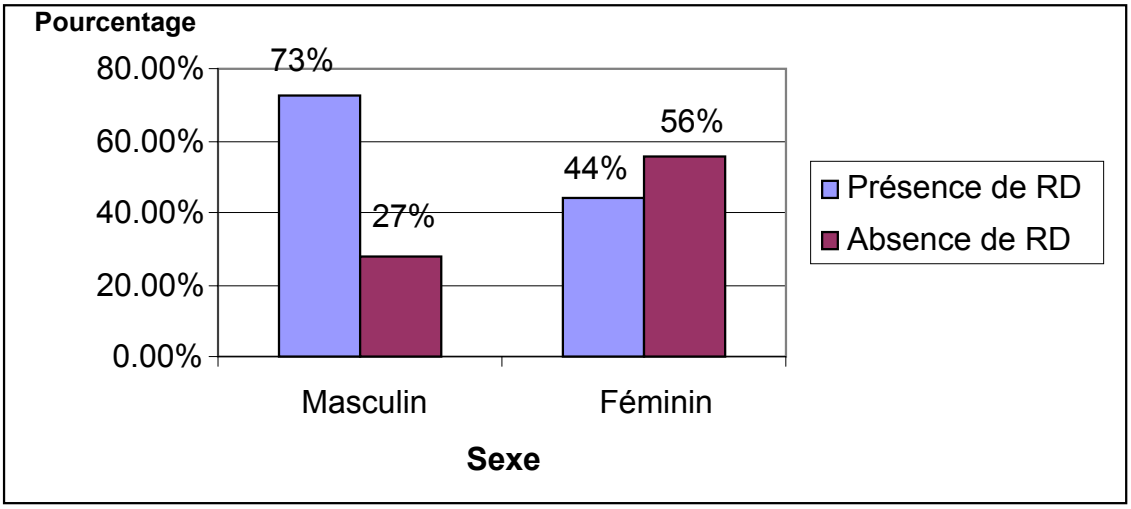

Figure 3 : Sexe et prévalence de la rétinopathie diabétique.

2- Diabète :

2-1. Type de diabète :

Les patients atteints de diabète de type 2 sont trois fois plus nombreux que ceux atteints de diabète de type 1(tableau II).

Il n'existe pas de différence de la prévalence de la rétinopathie diabétique entre les diabétiques de type 1 ou 2 (figure 4).

Tableau II : Répartition des patients selon le type de diabète.

Type de diabète	Nombre de patients	Pourcentage %
Type 1	22	19
Type 2	95	81

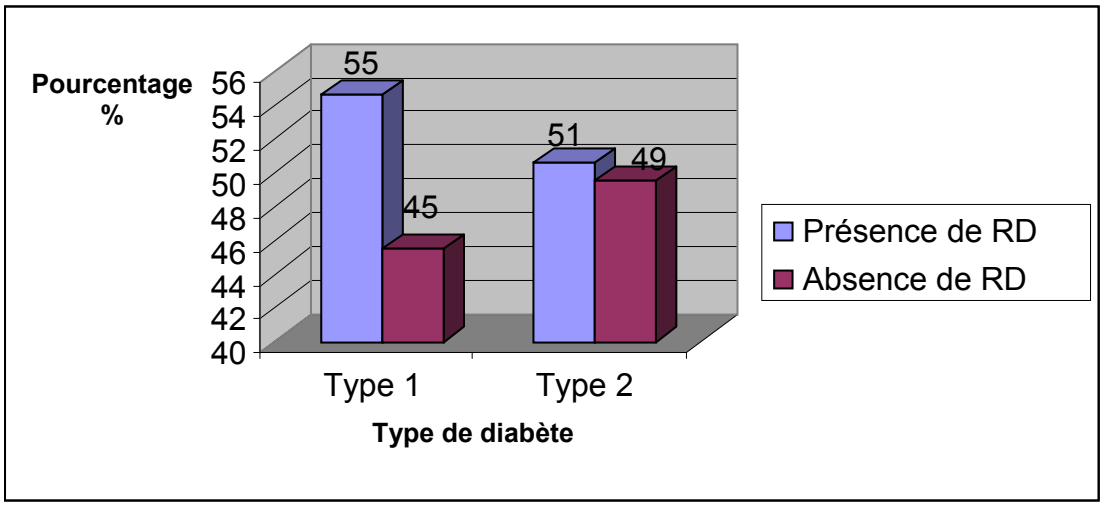

Figure 4: Prévalence de rétinopathie diabétique et type de diabète.

2-2. Age de découverte du diabète :

La plupart des patients ont un âge de découverte du diabète supérieur à 30 ans (tableau III).

La prévalence de la rétinopathie diabétique est similaire quelque soit l'âge de découverte du diabète (figure 5).

Tableau III: Répartition des patients
en fonction de l'âge de découverte du diabète.

Age de découverte du diabète	Nombre	Pourcentage %
<30 ans	17	14
>30 ans	100	86

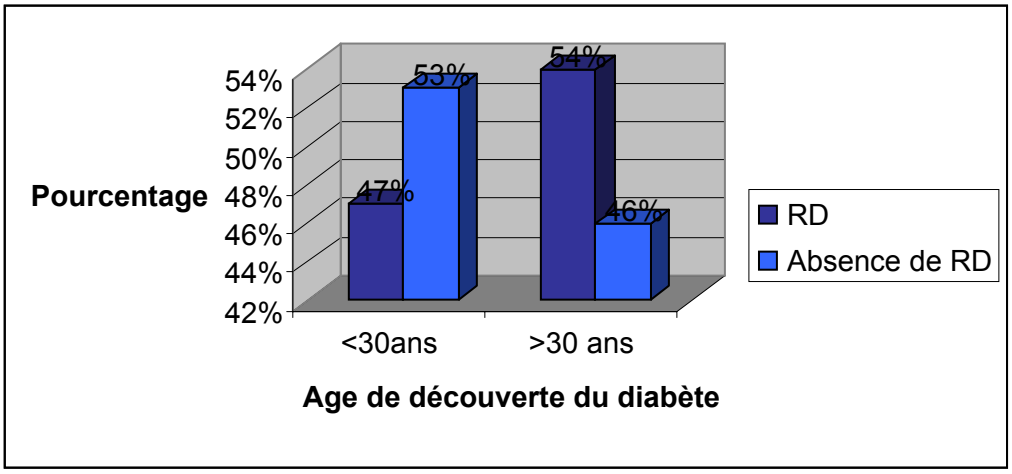

Figure 5 : Age de découverte du diabète
et prévalence de la rétinopathie diabétique.

2-3. Durée d'évolution du diabète :

La durée moyenne d'évolution du diabète chez nos patients est de 7 ± 5 ans avec des extrêmes allant de 1 mois à 30 ans.

La majorité de nos patients ont un diabète évoluant depuis moins de 10 ans (Tableau IV).

La prévalence de la rétinopathie diabétique croit avec l'ancienneté du diabète (figure 6).

Tableau IV : Répartition des patients selon la durée d'évolution du diabète.

Durée du diabète	Nombre	Pourcentage %
<10ans	77	66
10-15ans	28	23
>15ans	12	10

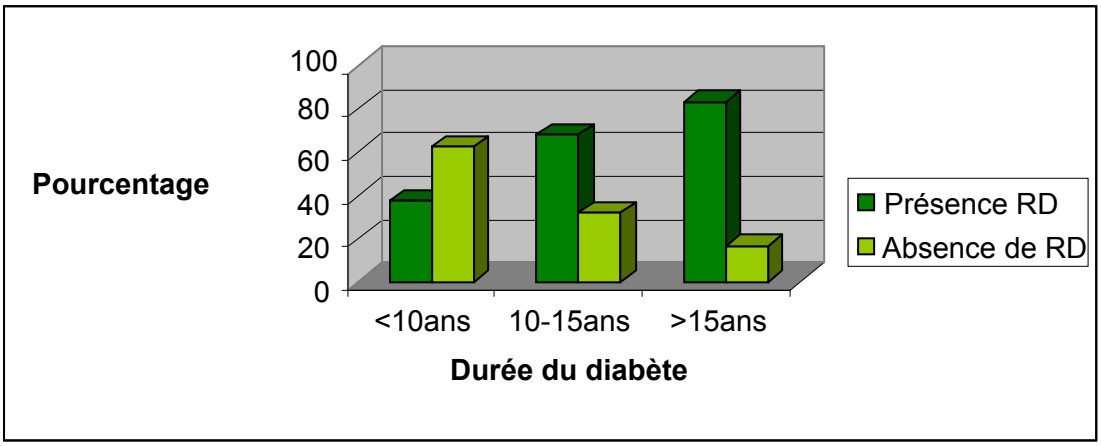

Figure 6 : Durée d'évolution du diabète et prévalence de la rétinopathie diabétique.

2-4. Traitement :

La moitié des patients étaient traités par insulinothérapie, 47% de nos malades étaient sous antidiabétiques oraux, alors que seulement 8% étaient sous régime seul (figure 7).

Les patients traités par insuline ont une prévalence de la rétinopathie diabétique plus élevée (Figure 8).

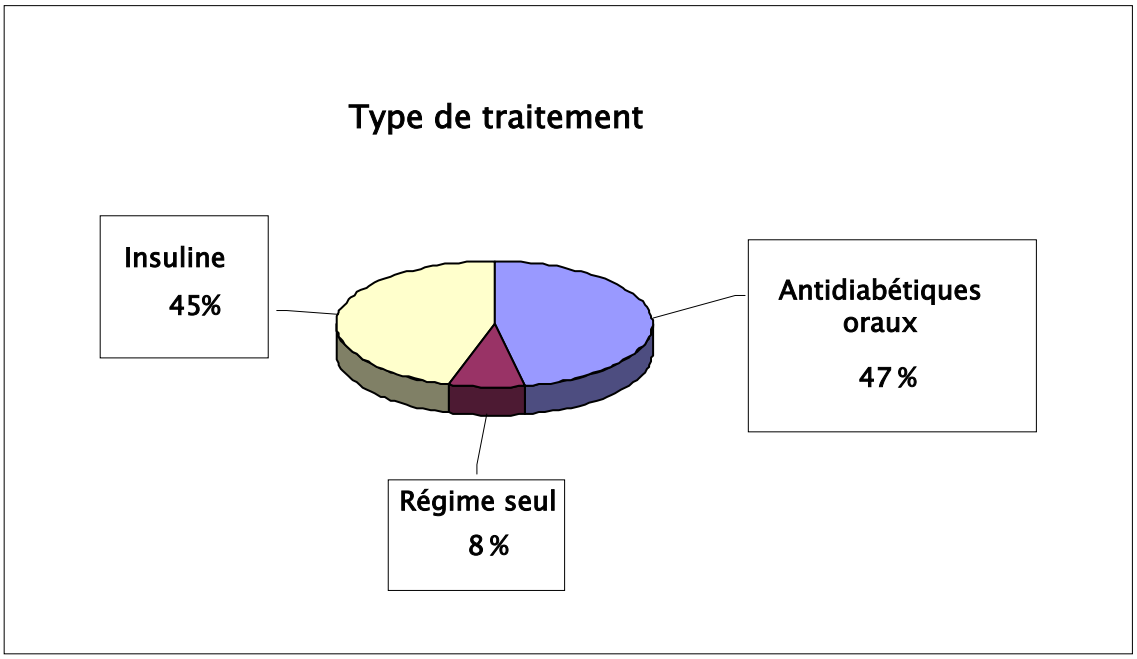

Figure 7 : Répartition des patients selon le type de traitement

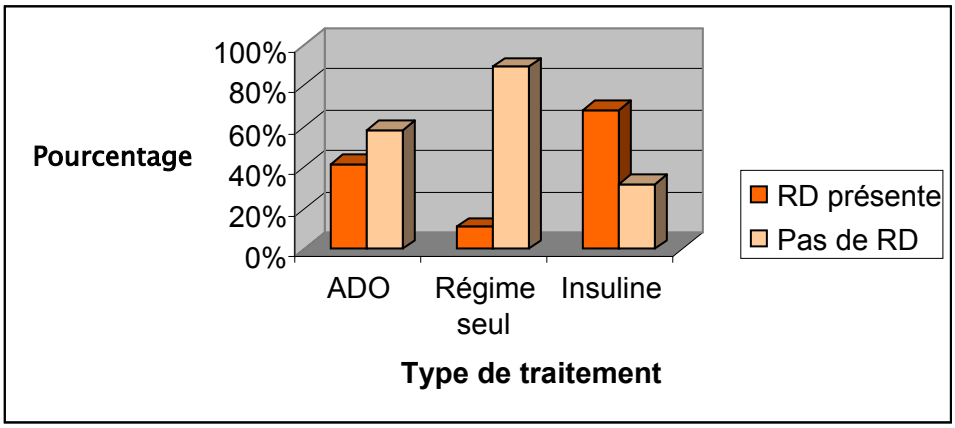

Figure 8 : Prévalence de rétinopathie diabétique et type de traitement.

2-5. Equilibre glycémique :

46% des malades ont un bon équilibre glycémique (figure 9).

Les patients ayant un mauvais contrôle glycémique ont plus de risque de développer une rétinopathie diabétique (figure 10).

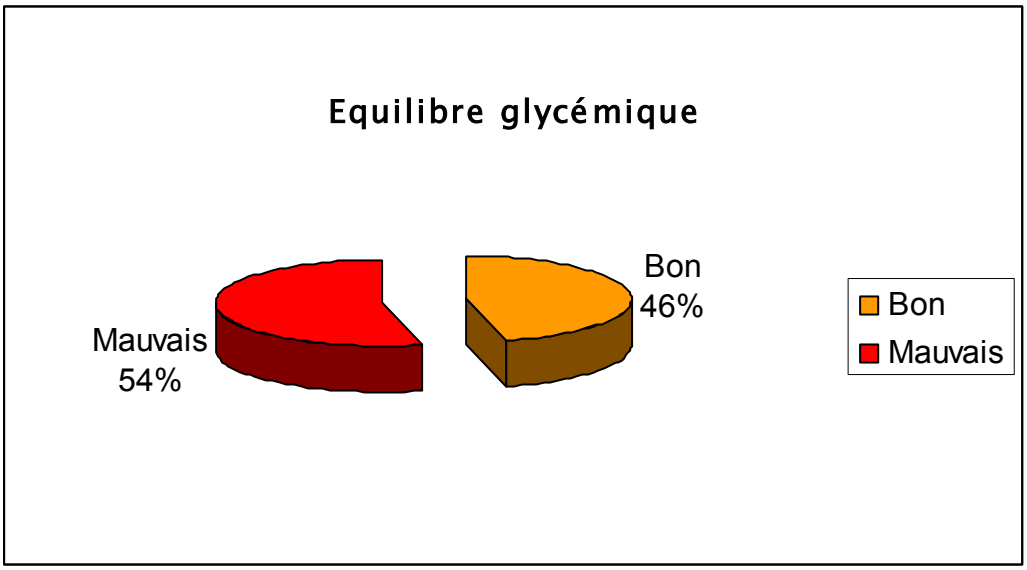

Figure 9 : Equilibre glycémique et prévalence de la rétinopathie diabétique.

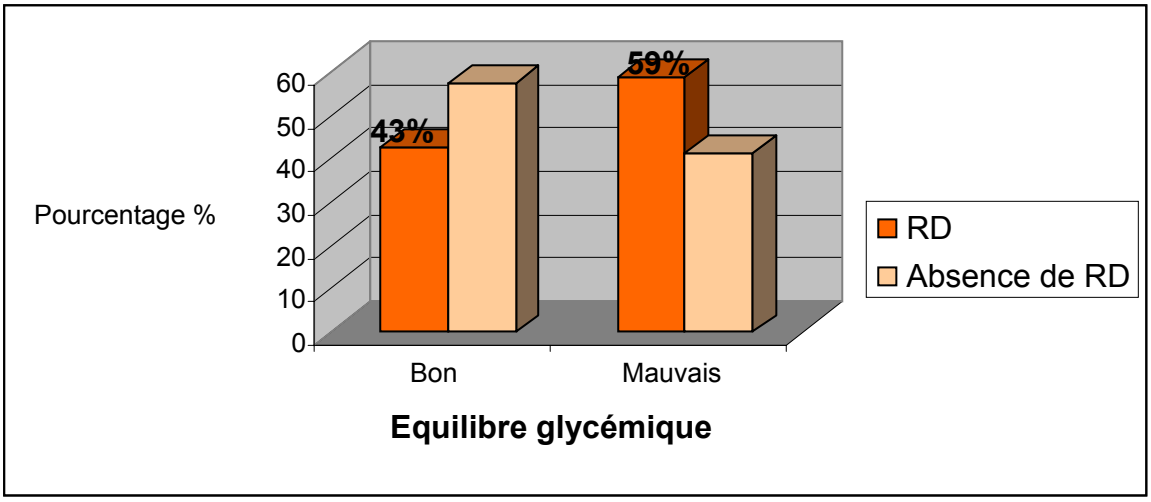

Figure 10 : Equilibre glycémique et prévalence de la rétinopathie diabétique.

3- Données cliniques :

3-1. Examen ophtalmologique :

- **Acuité visuelle :**

L'acuité visuelle de loin est comprise entre 1/10 et 6/10 dans la plupart des yeux examinés (figure 11).

Quatre patients ont une acuité visuelle réduite à la perception lumineuse.

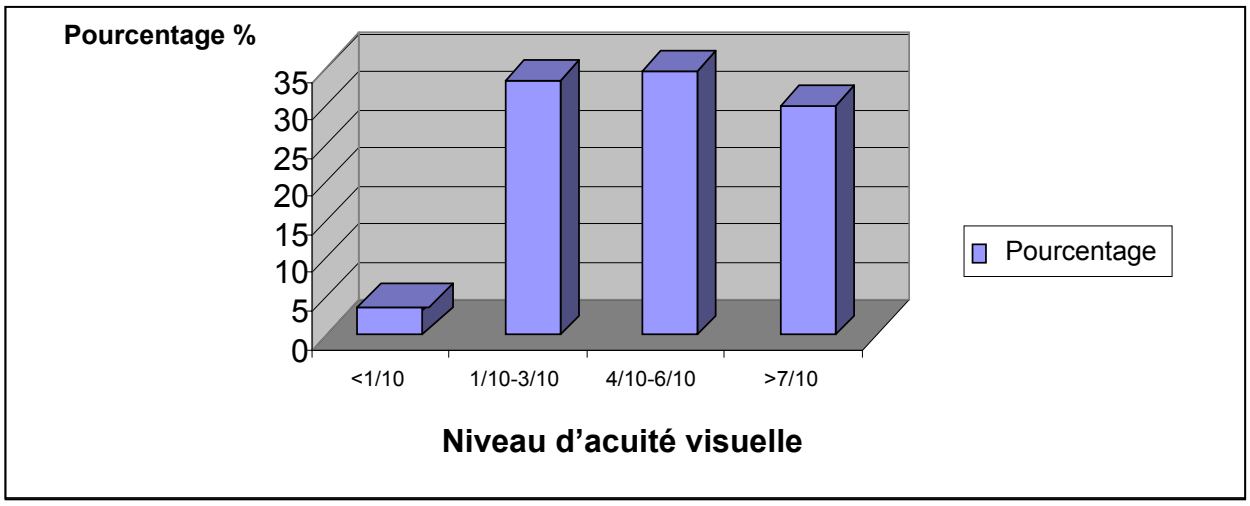

Figure 11 : Répartition des yeux en fonction de leur acuité visuelle.

- **Cornée :**

Un seul patient présentait une dystrophie de la cornée, sans rapport avec le diabète gênant l'examen du segment antérieur.

- **Iris :**

La présence de rubéose irienne a été notée chez un seul malade.

- **Tonus oculaire :**

Le tonus oculaire est normal dans la majorité des cas (entre 10et 22mm-Hg) (figure 12).

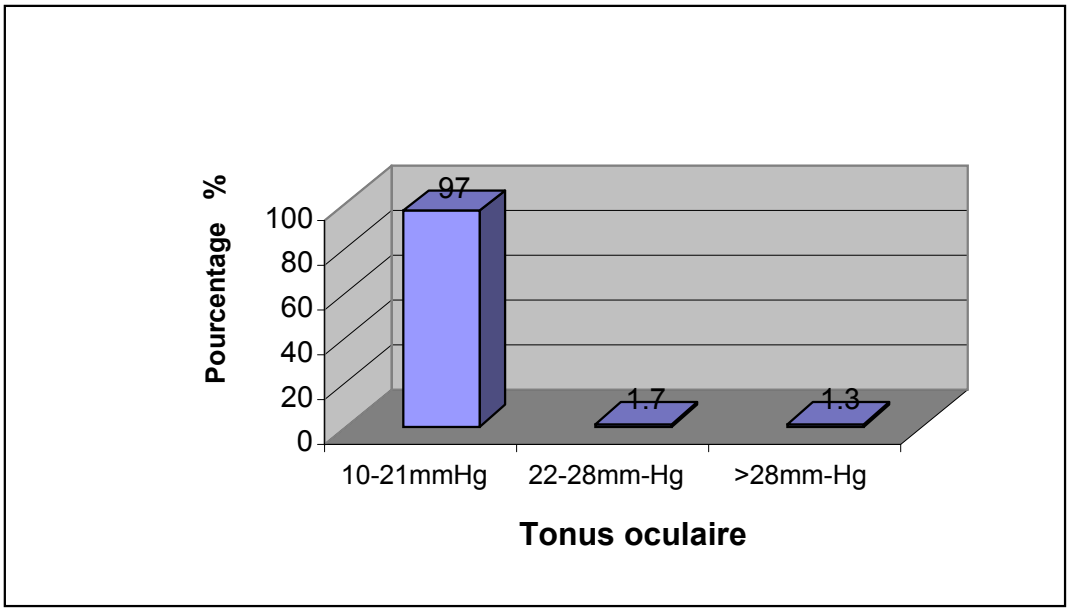

Figure 12 : Répartition des yeux selon les valeurs du tonus oculaire.

- **Cristallin :**

Les deux tiers des yeux présentaient un cristallin clair (tableau V).

Quatre patients avaient une cataracte totale.

Tableau V : Répartition des yeux selon l'état du cristallin.

Etat du cristallin	Nombre	Pourcentage %
Cristallin clair	169	72
Cataracte	65	28

➢ **Rétine :**

Les lésions retrouvées au fond de l'œil sont dominées par les exsudats et les microanévrismes (figure 13).

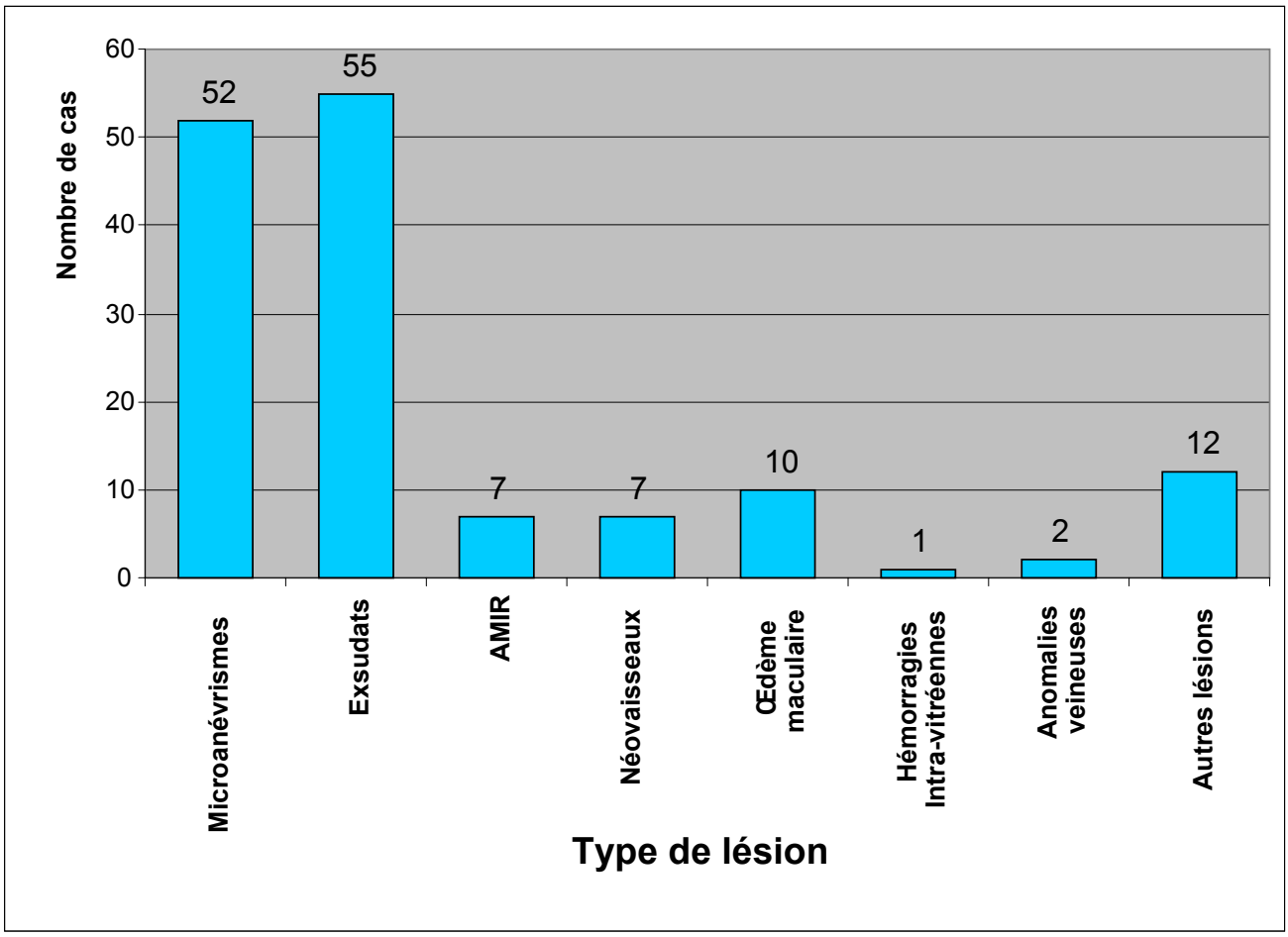

Figure 13 : Répartition des patients
selon les types de lésions retrouvées au fond d'œil.

3-2. Examen général :

a) Tension artérielle :

Le tiers des patients examinés étaient hypertendus (tableau VI).

Plus de la moitié des patients diabétiques connus hypertendus ont une rétinopathie diabétique (figure 14).

La prévalence de la rétinopathie diabétique est plus élevée chez les patients hypertendus non suivis par rapport aux patients sous traitement antihypertenseur (figure 14).

Tableau VI : Répartition des malades
en fonction de la présence ou non d'HTA.

HTA	Nombre	%
Présente traitée	18	15.5
Présente non traitée	13	11.2
Absente	85	73.3

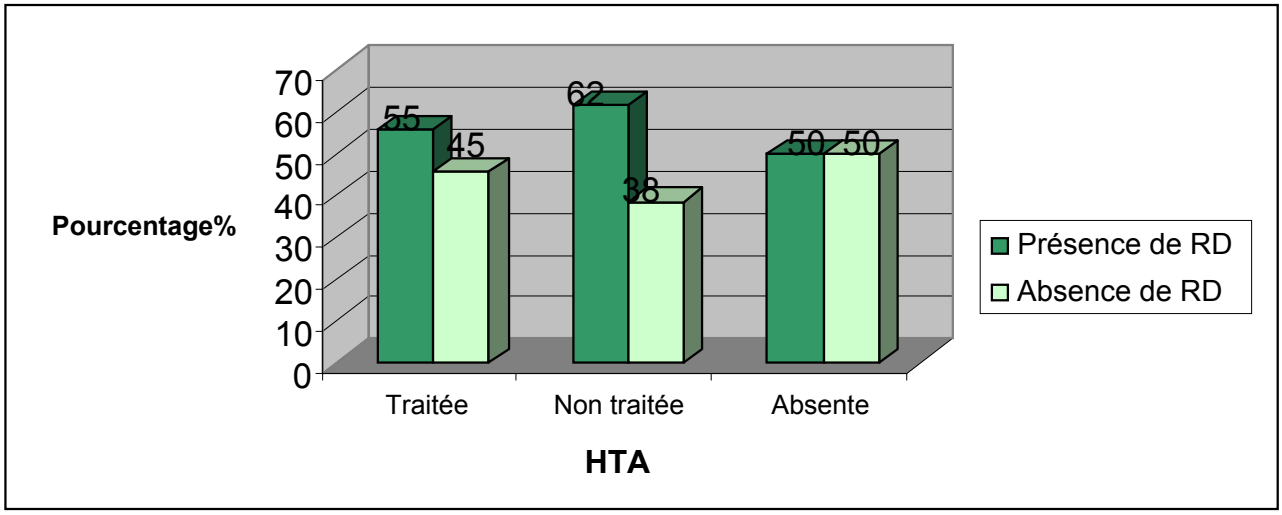

Figure 14: Hypertension artérielle et prévalence de la rétinopathie diabétique.

b) Autres complications dégénératives :

La macroangiopathie diabétique est présente chez seulement 15 patients soit 6%.

Le risque de RD est plus élevé en présence de macroangiopathie (figure 15).

23% des patients avaient une dyslipidémie, et seulement 6% des patients avaient une protéinurie.

La prévalence de la rétinopathie diabétique croit en cas de présence de protéinurie ou de dyslipidémie (figure 15).

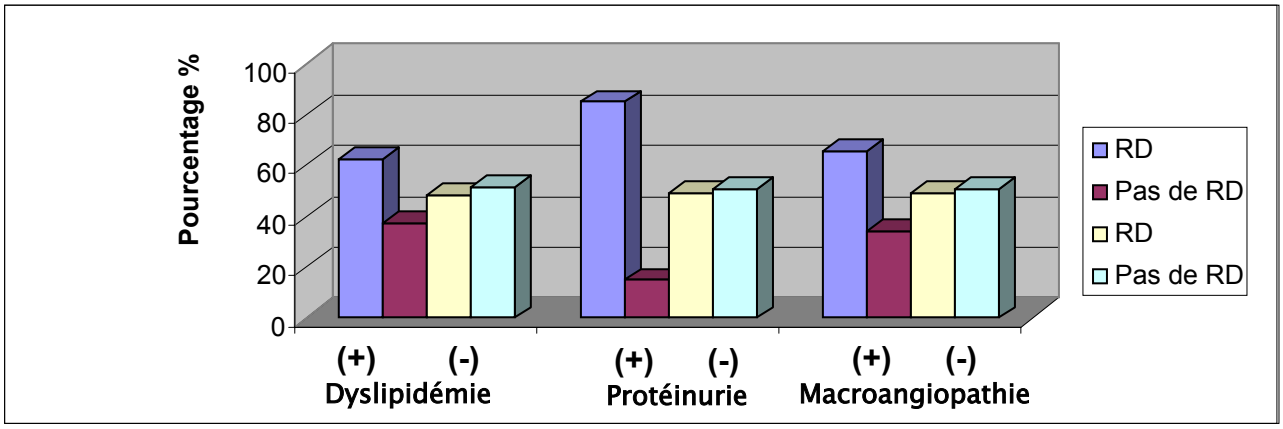

Figure 12 : Données de l'examen général
et prévalence de la rétinopathie diabétique.

3-3. Autres facteurs de risque de la RD :

- **Grossesse :**

Nous avons vu deux cas de grossesse dont une avait une rétinopathie diabétique non proliférante sévère.

- **Tabagisme :**

Le nombre de patients tabagiques n'était pas suffisant pour étudier la relation tabagisme-rétinopathie.

2- Répartition des patients selon la classification d'ETDRS et DRS :

La prévalence globale de la RD est de 54%.

La rétinopathie diabétique non proliférante est la classe de RD la plus retrouvée (tableau VII).

Seulement 4 % des patients ont une rétinopathie diabétique proliférante.

Tableau VII : Répartition des patients selon la classification de l'ETDRS et DRS.

Classification	Nombre de cas	Pourcentage (%)
RD absente	49	43
RDNP minime	33	54
RDNP modérée	7	11
RDNP sévère	16	26
RDP débutante	2	3
RDP moyennement sévère	1	2
RD compliquée	2	3
Maculopathie œdémateuse	6	10
Maculopathie ischémique	3	5

3- Prise en charge de la rétinopathie diabétique :

Une équilibration de la glycémie a été indiquée chez tous nos patients, avec des conseils pour une bonne hygiène de vie.

Il n y avait pas d'indication de traitement chirurgical.

Le traitement par laser a été préconisé chez les patients atteints de RD de type proliférante et compliquée.

DISCUSSION

I- RAPPELS :

Le diabète est une pathologie à retentissement essentiellement vasculaire, il nous parait important de rappeler brièvement les structures normales de la rétine afin de faciliter la compréhension des modifications de ces mêmes éléments au cours de la rétinopathie diabétique.

1- Anatomie de la rétine : (27,74)

La rétine, tissu neurosensoriel, est la tunique la plus interne du globe oculaire. Sa double vascularisation est fournie par un système artériel propre issu de l'artère centrale de la rétine et par un apport de voisinage situé au niveau de la choriocapillaire.

C'est une fine membrane, de coloration rosée, transparente, étendue de la papille à l'ora serrata.

On distingue dans la rétine deux grandes zones :

- La rétine centrale : (figure 16)

  Comprend la fovéola, la fovéa et la région maculaire.

La macula lutea, ou tache jaune, est la zone de la rétine caractérisée par une concentration maximale de cônes. Située au fond de l'œil, dans l'axe de la pupille, la macula a un diamètre d'environ 1,5 mm.

La macula contient en son centre une petite dépression, la fovéa : entièrement composée de cônes. C'est la zone d'acuité maximale de l'œil, qui donne la vision la plus précise en éclairage diurne.

Le centre de la fovéa, la fovéola, ne contient que des cônes ; chacun d'eux étant directement reliés à une cellule bipolaire puis à une cellule ganglionnaire. Ces liaisons monosynaptiques contribuent à en faire la région de la rétine dans laquelle l'acuité visuelle est la plus élevée.

La papille (ou tache aveugle) est la région du fond de l'œil qui correspond au départ du nerf optique. Cette zone est légèrement ovale et d'un diamètre d'environ 1,5 mm.

Du centre de la papille sortent la veine et l'artère centrales de la rétine.

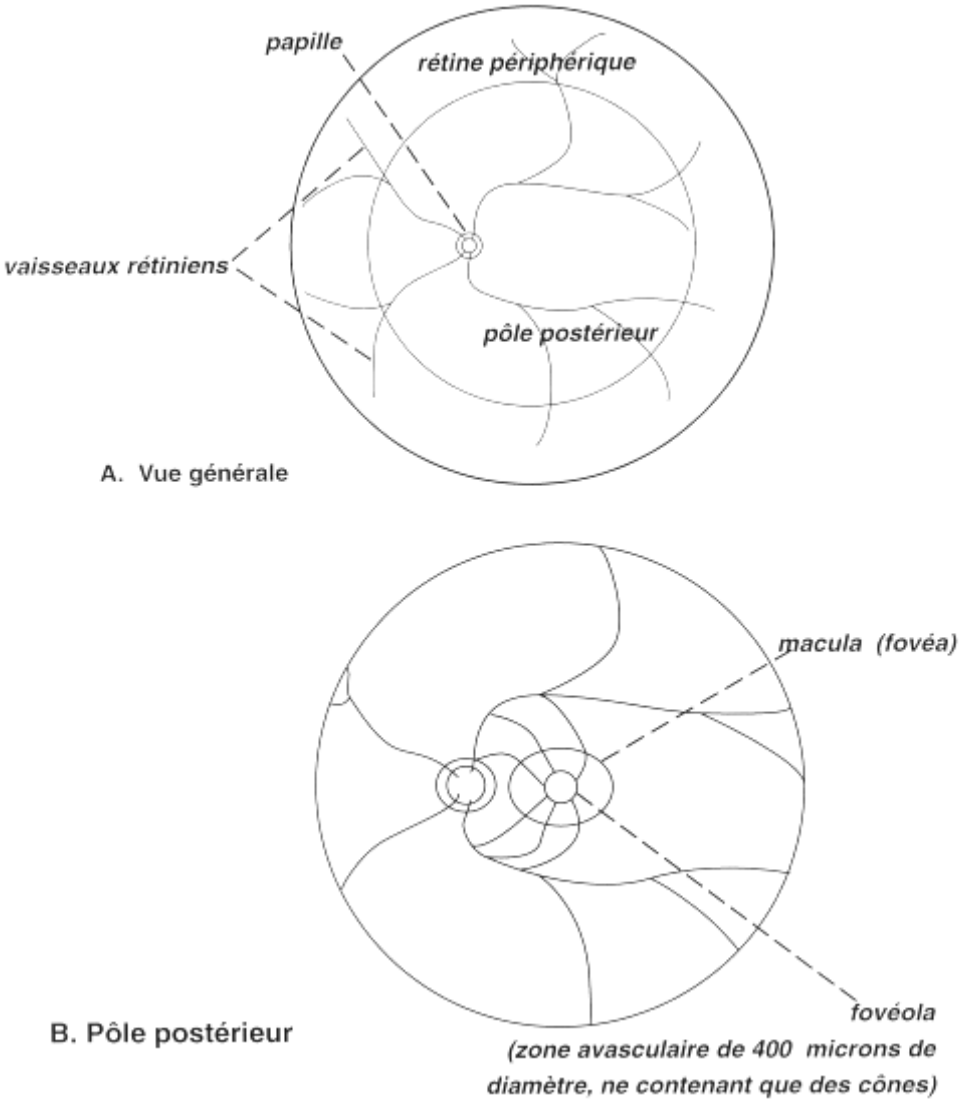

Figure 16 : Représentation schématique de l'aspect du fond d'œil.

- **La rétine périphérique** :

Elle contient plus de bâtonnets et moins de cônes.

Classiquement divisée en quatre zones :

- la périphérie proche, au contact du pole postérieur.
- La périphérie moyenne.
- La périphérie éloignée.
- L'ora serrata ou extrême périphérie.

Du point de vue histologique, la rétine représente dix couches de l'extérieur vers l'intérieur :

- l'épithélium pigmentaire, feuillet externe de la rétine formé par un épithélium simple, fait de cellules synthétisant de la mélanine.

  Il a 4 rôles importants :

  → Il transforme le fond de l'œil en chambre noire

  → Il régule les échanges entre la choroïde et les photorécepteurs

  → Il stocke la vitamine A

  → Il participe au renouvellement des pigments photosensibles

- La couche des photorécepteurs ; cônes et bâtonnets : ce sont les éléments sensoriels de la rétine. Ils reçoivent l'excitation lumineuse pour la transformer en influx nerveux qui sera ensuite transmis jusqu'au cerveau ; c'est la transudation.
- La membrane limitante externe : située à la jonction des expansions externe et interne des photorécepteurs.
- La couche nucléaire externe constituée par les expansions internes des photorécepteurs
- Dans la plexiforme externe les cellules visuelles réalisent des synapses avec les cellules bipolaires.
- La couche nucléaire interne : est formée par les noyaux des cellules bipolaires, des cellules horizontales, des cellules amacrines et des cellules interplexiformes.
- La couche plexiforme interne : C'est une couche de soutien dans laquelle on trouve les synapses entre les cellules bipolaires et les cellules ganglionnaires.

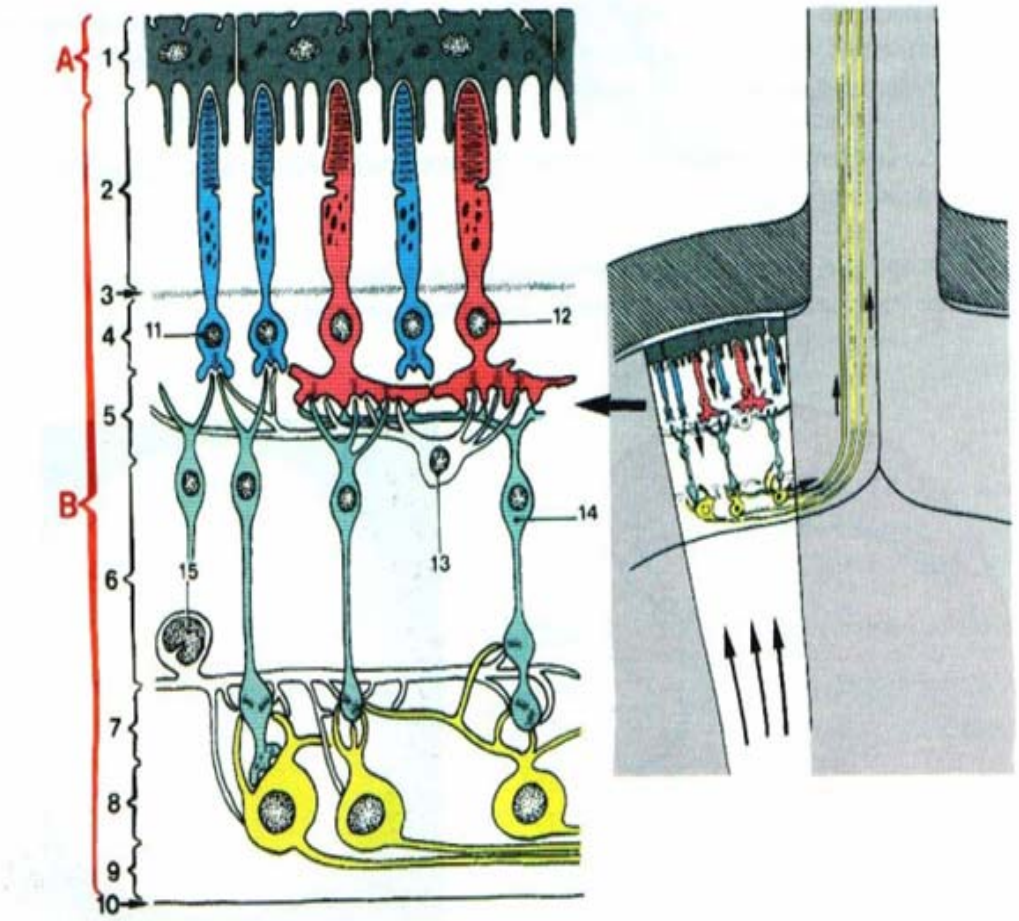

Organisation schématique de la rétine
cartouche : trajet de l'influx sensoriel

A – Partie pigmentaire
B – Partie nerveuse
1 – cellules pigmentaires
2 – couche photosensorielle
3 – couche limitante externe
4 – couche cellulaire externe
5 – couche plexiforme externe
6 – couche nucléaire interne
7 – couche plexiforme interne
8 – couche ganglionnaire
9 – couche des neurofibres
10 – couche limitante interne
11 – cellule optique bacilliforme
12 – cellule optique coniforme
13 – neurocyte horizontal
14 – neurocyte bipolaire
15 – neurocyte amacrine

Figure 17 : Représentation schématique des différentes couches de la rétine (42).

- La couche nucléaire interne : est formée par les noyaux des cellules bipolaires, des cellules horizontales, des cellules amacrines et des cellules interplexiformes.
- La couche plexiforme interne : zone de synapse entre les cellules ganglionnaires et les cellules bipolaires.
- La couche des cellules ganglionnaires.
- La couche des fibres optiques constituée par les prolongements axonaux non myélinisés des cellules ganglionnaires qui se dirigent vers la papille pour former le nerf optique.
- La membrane limitante interne qui sépare l'ensemble de la rétine du vitré.

Grâce à cette organisation en couches, l'information est donc véhiculée vers le cerveau en plusieurs étapes, ce qui permet d'effectuer un traitement des signaux au niveau rétinien.

La rétine reçoit son apport sanguin par un double système.

- La choriocapillaire vascularise les couches externes et notamment les photorécepteurs, ce réseau capillaire provient des ramifications des artères ciliaires courtes postérieures et des artères récurrentes du grand cercle artériel de l'iris et joue un rôle fondamental dans la vascularisation fovéolaire.
- Un système d'artères intra rétiniennes, branches de l'artère centrale de la rétine, prend en charge l'apport artériel aux couches internes de la rétine , les artères cilio-rétiniennes inconstantes et proviennent du système choroidien. Ses branches se divisent de façon terminale pour former un réseau terminal. Les capillaires rétiniens à endothélium continu constituent la barrière hémato-rétinienne.

Les artérioles et les veinules sont localisées dans la couche des fibres nerveuses.

Les capillaires, de 5 à 6 µm de diamètre, sont localisés dans la couche de cellules ganglionnaires et dans la couche nucléaire interne.

Les capillaires rétiniens sont composés de deux types cellulaires: les cellules endothéliales tapissant la membrane basale du coté luminal du vaisseau, et les péricytes, enfouis dans la membrane basale.

Les cellules endothéliales des microvaisseaux rétiniens forment une monocouche continue et parfaitement étanche, avec des jonctions intercellulaires imperméables.

Elles constituent ainsi une barrière hémato-rétinienne qui contrôle les échanges entre le sang et les espaces extra-vasculaires de la rétine.

Ainsi, à l'état normal, ces échanges se font essentiellement par voie transcellulaire sélective, les transferts par diffusion passive étant restreints.

Les cellules endothéliales jouent également un rôle important dans le contrôle du tonus vasculaire et de l'hémostase et participent à certains processus immunologiques

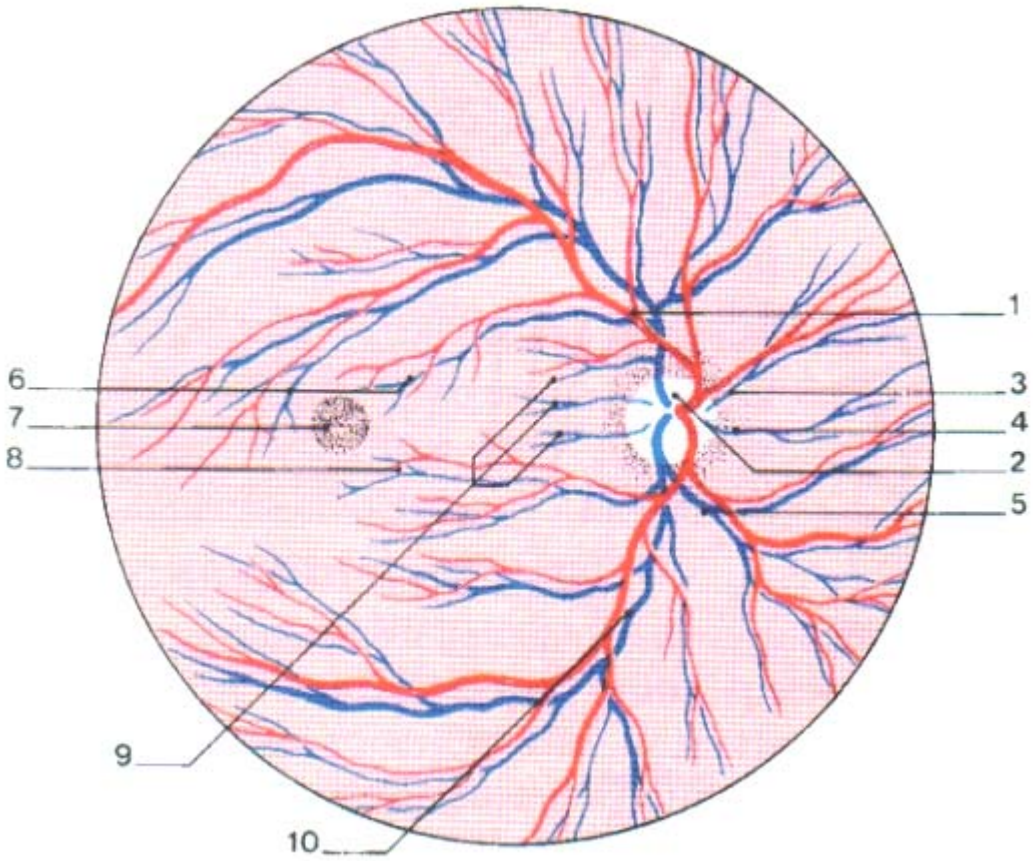

TEMPORAL NASAL

1. artérioles et veinules temporales supérieures
2. excavation du disque
3. artérioles et veinules nasales supérieures
4. disque du nerf optique
5. artérioles et veinules nasales inférieures
6. artérioles et veinules maculaires supérieures
7. macula
8. artérioles et veinules maculaires inférieures
9. artérioles et veinules médiales
10. artérioles et veinules temporales inférieures

Figure 18 : fond d'œil droit (vue ophtalmoscopique) (42)

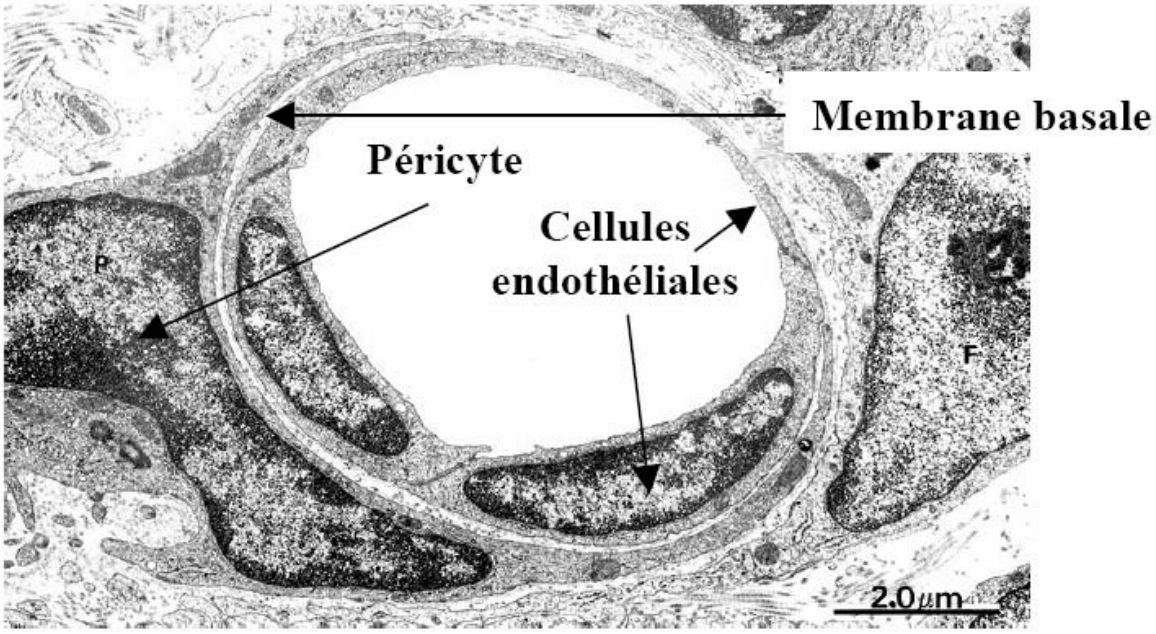

Figure 19 : Coupe transversale d'un capillaire rétinien

La rétine et le vitré partagent leur structure : qu'elle soit proliférante et/ou œdémateuse, la rétinopathie diabétique est une affection de l'interface rétinovitréenne, d'où le terme de vitreorétinopathie diabétique.

Le vitré est une masse gélatineuse, transparente, occupant le centre de la cavité oculaire, et entourée d'une membrane plus dense : la hyaloïde (100 µm).

Chez l'adulte jeune, la membrane hyaloïdienne est fortement adhérente à la limitante interne de la rétine. Au cours du diabète, la jonction vitréo-rétinienne est altérée, densifiée, en raison de phénomènes inflammatoires, biochimiques et mécaniques induits par de fortes concentrations de facteurs de croissance accumulés à son niveau : (VEGF) (37).

2- La physiopathogenese de la rétinopathie diabétique : (56, 60,77)

Il est aujourd'hui admis que l'hyperglycémie est le facteur initial essentiel menant aux complications micro vasculaires du diabète.

Le rôle du déséquilibre glycémique dans l'apparition et le développement des complications microvasculaires du diabète, notamment au niveau rétinien, a en effet été clairement établi par des études épidémiologiques menées aux USA (22) et en Europe (83).

Les altérations cellulaires dues à l'imprégnation de glucose ont, en effet, des conséquences à long terme de nature variée et dont l'enchainement est mal connu.

Comme il n'est pas possible de proposer un schéma d'ensemble de la physiopathogénie de la rétinopathie diabétique nous ferons simplement un état des lieux des recherches en cours.

2-1. pathogenèse de la rétinopathie diabétique : (56, 48)

Différents mécanismes pathogéniques ont été proposés pour expliquer les altérations de la fonction et de la structure des microvaisseaux rétiniens au cours du diabète.

a) L'hypothèse hémodynamique :

Plusieurs auteurs suggèrent que les modifications structurales microvasculaires observées très tôt au cours du diabète ont pour origine des perturbations hémodynamiques. L'hyperglycémie induirait en effet une perte de l'autorégulation rétinienne du flux sanguin associée à une hyperperméabilité de la paroi microvasculaire (69).

En effet, il existe une perte de la régulation du tonus vasculaire se caractérisant par l'augmentation de la pression du flux sanguin et vasodilatation chronique des microvaisseaux.

Ce stress hémodynamique engendrerait un épaississement de la membrane basale avec une augmentation de la pression hydrostatique au niveau de l'endothélium.

L'ensemble induirait l'altération de la barrière hémato-rétinienne associée à une hyperperméabilité des microvaisseaux avec passage des macromolécules circulantes induisant l'apparition d'exsudats.

b) Les hypothèses biochimiques :

- La voie de l'aldose réductase ;

Cette voie de métabolisation s'active uniquement en présence de fortes concentrations de glucose, qui est réduit en sorbitol. Ce dernier formé à l'intérieur des cellules ne pouvant pas franchir les membranes cellulaires s'accumule dans la cellule, et comme il possède un pouvoir osmotique important, il altère l'équilibre hydrique intracellulaire et donc le fonctionnement de la cellule.

- La voie de glycation ; c'est la liaison d'une molécule de glucose sur une protéine, sans l'intermédiaire d'une enzyme, elle est suivie d'une succession de transformations biochimiques complexes aboutissant à la formation de molécules dites'' produits avancés de glycation ''ou AGE (Advanced Glycation End-Products) responsables de diverses perturbations :

  → Adhésion aux macrophages et réaction inflammatoire chronique
  → Epaississement de la membrane basale
  → Adhésion des leucocytes à l'endothélium des capillaires
  → Altération de la structure du gel vitréen...

Des inhibiteurs spécifiques de la voie de la glycation sont en cours d'évaluation (56).

- Pseudo hypoxie : les perturbations biochimiques liées à la présence de glucose en excès entrainent un déséquilibre métabolique caractérisé par une utilisation défectueuse de son oxygène. La cellule se comporte comme si elle était en état d'hypoxie chronique. Cette situation semble être liée à l'activation de la voie des polyols, et plus particulièrement à l'excès de synthèse de fructose entrainant une augmentation du stress oxydatif.

2-2. Lésions histologiques: (74)

a) Les lésions élémentaires :

- L'épaississement de la membrane basale n'est pas spécifique du diabète, mais y apparaît de façon précoce, constante et importante. Il est diffus mais irrégulier, il est fait de lipides et de glycoprotéines anormales donnant une réaction positive au PAS (acide périodique de Schiff).
- Le matériel glycoprotéique et lipidique s'accumule dans l'espace potentiel situé entre la membrane basale et les cellules de Muller.
- La raréfaction voir la disparition des péricytes.
- La prolifération et ou la perte de cellules endothéliales sont fréquentes.

b) Les lésions constituées :

- Le microanévrysme est soit une ectasie vasculaire, soit une formation due à la disparition de deux parois accolées lors d'une plicature vasculaire. Il peut se thromboser et se transformer en un bloc fibro glial par épaississement pariétal et accumulation des matériaux dans sa lumière.
- L'épaississement de la membrane basale, sa porosité croissante, l'atteinte des cellules de Muller, la raréfaction des péricytes et l'altération des cellules endothéliales expliquent en grande partie l'apparition de micro anévrysmes et la présence de capillaires ne remplissant plus leur rôle : d'où occlusion, exclusion et rupture de la barrière hémato rétinienne très précoce.

➢ Les occlusions capillaires : correspondent aux zones non imprégnées de fluorescéine entrainant la constitution de tubes acellulaires à lumière souvent envahie par des fibres gliales paraissant traverser la membrane basale altérée.

Les artérioles précapillaires et les veinules sont également atteintes.

- Les altérations de la paroi vasculaire permettent le passage vers le milieu extracellulaire des différents éléments du sang circulant.
- Les hémorragies peuvent être arrondies, siégeant au voisinage de la granuleuse rétinienne, souvent aux dépens d'un micro anévrisme, ou en flammèche dans la couche des fibres nerveuses.
- L'œdème maculaire est soit diffus, étendu à l'ensemble de la macula, soit localisé.
- Les exsudats blancs, durs, profonds dans la plexiforme externe sont des amas de lipides et de glycoprotéines.

- Le nodule floconneux est le témoin d'une occlusion artériolaire aigue avec interruption du flux axonal et nécrose des fibres rétiniennes.

- la néo vascularisation :

Au niveau de la papille, plusieurs aspects sont possibles ; épipapillaires, péripapillaires et papillo-vitréen en dehors de la papille.

Les néovaisseaux sont différenciés en purement intra rétiniens, rétiniens superficiels ou intra vitréens.

2-3. Les altérations fonctionnelles :

Bien que l'expression clinique de la rétinopathie diabétique varie temporellement d'un malade à l'autre, trois phases d'atteinte distinctes ont pu être définies (Figure 20):

a) La phase non-proliférante, préclinique :

Les lésions structurales induisent un défaut de la barrière hémato-rétinienne (BHR), qui se caractérise par une hyperperméabilité. Il en résulte une transsudation des liquides intra vasculaires (œdèmes) et d'exsudats lipidiques.

L'augmentation du flux sanguin et de la pression vasculaire, associés aux défauts structuraux de la paroi, contribuent largement à la formation des microanévrismes et à l'apparition de petites hémorragies et accentuent l'hyperperméabilité au niveau de la barrière hémato-rétinienne(BHR).

La viscosité des constituants sanguins (hyperagrégabilité des plaquettes, baisse de la fibrinolyse) est également augmentée, ce qui favorise la formation de microthrombi, probablement au niveau des capillaires acellulaires.

Ces phénomènes contribuent ainsi à l'occlusion des capillaires et la non-perfusion de territoires rétiniens (54).

b) La phase pré-proliférante:

Les altérations structurales et fonctionnelles conduisent à l'occlusion des capillaires rétiniens et/ou la formation d'exsudats menant à l'œdème rétinien. L'ensemble de ces modifications coopèrent pour induire une non-perfusion des capillaires avec une ischémie.

c) ***La phase proliférante:***

L'ischémie résultante stimule l'extravasation et la prolifération des cellules endothéliales par la production locale de facteurs de croissance dans les régions ischémiées, en particulier le VEGF (Vascular Endothelial Growth Factor) (1), aboutissant à la formation de néovaisseaux intra rétiniens.

Le développement d'une néovascularisation proliférante avec des néovaisseaux fragiles entraîne les conséquences les plus graves pour la vision par des décollements de la rétine, des hémorragies dans le vitré, qui peuvent mener à la cécité (34).

Au niveau de la macula, ce sont en général les phénomènes œdémateux qui prédominent.

L'accumulation de liquide dans le compartiment extracellulaire de la rétine habituellement virtuel aboutit à la constitution d'un œdème maculaire non cystoïde, puis lorsqu'il est plus important, d'un œdème maculaire cystoïde.

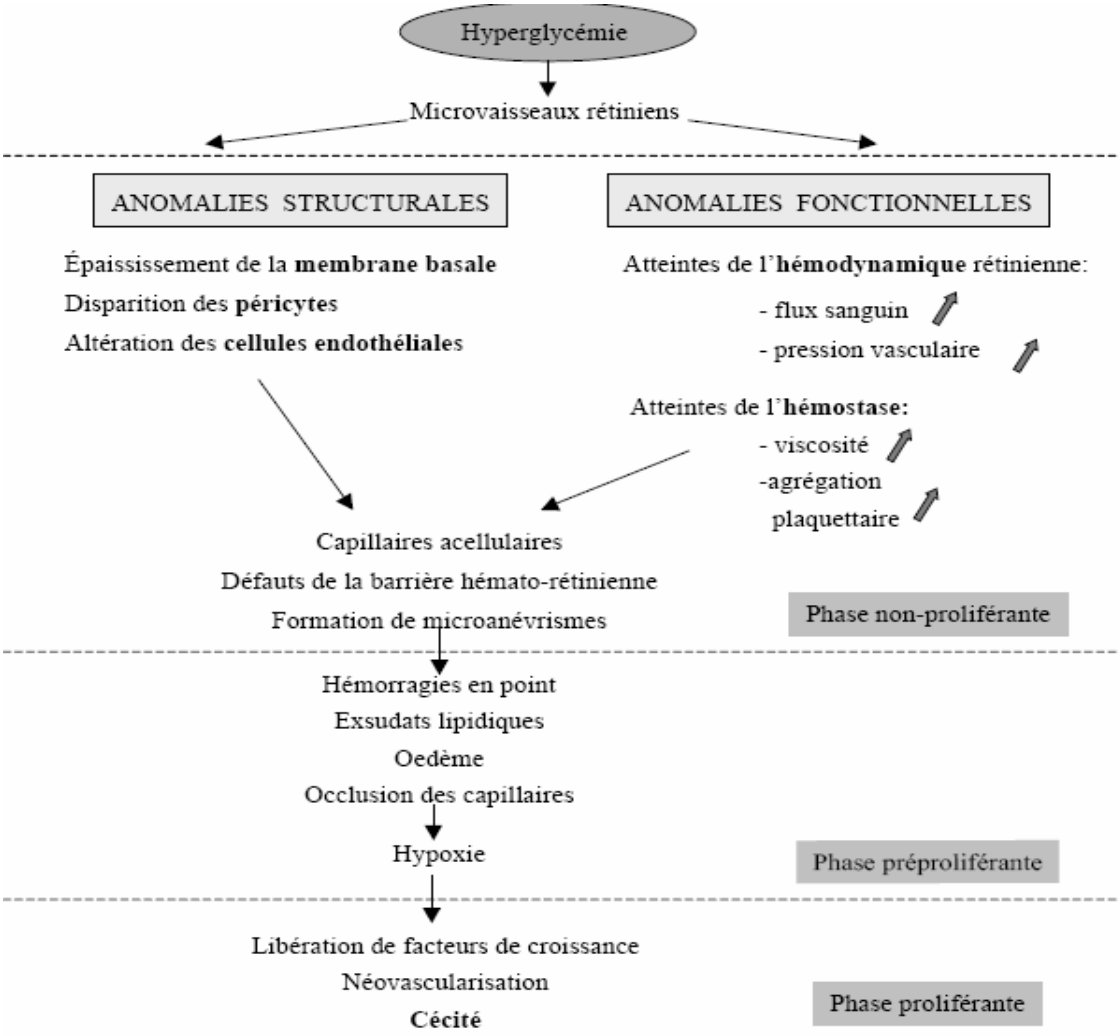

Figure 20 : Les phases cliniques du développement de la rétinopathie diabétique

3- Classification de la rétinopathie diabétique : (57,83)

La classification de la RD a pour but d'établir des stades de gravité et de pronostic différents dans l'évolution de cette pathologie.

De nombreuses classifications se sont succédées. Les premières basées sur l'histoire naturelle de la RD , étaient qualitatives, suffisantes pour la pratique courante.

La Airlie House classification est la base des classifications contemporaines, la RD y était différenciée en deux groupes : non proliférante et proliférante.

Dans la DRS, un sous groupe appelé rétinopathie diabétique préproliférante a été isolé au sein de la RDNP, il comporte un risque élevé d'évolution vers la RDP. Par ailleurs on a identifié dans la RDP des facteurs de haut risque pour lesquels il existe une indication formelle et rapide à une photocoagulation panrétinienne.

L'ALFEDIAM distingue :

- Absence de rétinopathie diabétique
- Rétinopathie diabétique non proliférante
- RD non proliférante minime
- RD non proliférante modérée
- RD préproliférante
- Rétinopathie diabétique proliférante
- RD proliférante minime
- RD proliférante modérée
- RD proliférante sévère
- RD proliférante compliquée

+/- à tous les stades maculopathie diabétique :

- Exsudats
- Œdème maculaire non cystoïde
- Œdème maculaire cystoïde
- Maculopathie ischémique

La nouvelle classification de l'ETDRS est la classification de référence , elle distingue :

- Absence de rétinopathie diabétique.

- RD non proliférante (RDNP) minime : il y a quelques microanévrismes au fond d'oeil, et quelques territoires de micro occlusions capillaires et de diffusions intrarétiniennes localisées à l'angiographie…il n'y a ni néovaisseaux ni signes pré-prolifératifs.

- RDNP modérée : il ya
  - Au fond d'œil des microanévrismes, des hémorragies en flammèche, ponctuées ou intrarétiniennes moyennement nombreuses et étendues, des nodules cotonneux, des anomalies veineuses peu marquées et des AMIR peu nombreuses.
  - A l'angiographie des territoires d'ischémie rétinienne localisés de petite taille peu ou assez nombreux en périphérie et/ou au pole postérieur.

- RDNP sévère ou très sévère : il ya des signes préproliferatifs sans néovaisseaux. Le risque d'évolution vers la rétinopathie diabétique proliférante est élevé.
  - RDNP modérée : au moins un des trois signes suivants :

    * Des microanévrismes et des hémorragies profondes sévères dans quatre quadrants

    * Des anomalies veineuses dans deux quadrants ou plus.

    * des AMIR dans un quadrant ou plus.

  - RDNP très sévère : au moins deux des 3 signes décrits dans la RDNP modérée.
  - Les autres signes sont les nodules cotonneux multiples supérieurs à 5 et le rétrécissement artériolaire.

- Rétinopathie diabétique proliférante (RDP) : il ya des néovaisseaux prérétiniens, papillaires et/ou au niveau de l'iris et de l'angle irido-cornéen.

La classification de la maculopathie diabétique selon DRS et ETDRS distingue :

- La maculopathie ischémique caractérisée par des occlusions capillaires maculaires.
- La maculopathie œdémateuse :
    - Œdème maculaire localisé.
    - Œdème maculaire diffus :
        - → Cystoïde.
        - → Non cystoïde.

II- DESCRIPTION DES DONNEES :

1- Prévalence de la rétinopathie diabétique :

La prévalence de la rétinopathie diabétique est variable d'une étude à l'autre, cela est expliqué par la différence de la méthodologie utilisée (ophtalmoscopie, angiographie ou photographie) et des caractères génétiques et culturels de la population étudiée.

La prévalence de la rétinopathie diabétique se situe au niveau mondial entre 2.3% et 75% (86). Elle est de 2.3% Australie(41), 16.96% au Liban(86), 28.4% en Chine (84), 42.4% à Oman (28). En Afrique les chiffres varient de 37% en Tunisie (4) à 60,78 % au Sénégal(23) et 70% en Algérie (12), au Maroc l'étude faite par DIHAJ en 2001 a trouvé une prévalence de 57 % (24).

Par ailleurs les études européennes « l'Eurodiab IDDM complication study » trouvent (46,2 %) (58), aux USA elle est de 33.2% (88).

Dans notre série, la prévalence de la rétinopathie diabétique est estimée à 54%.

Tableau 8 : Prévalence de la rétinopathie diabétique selon les pays

Pays	Année	Auteur	Prévalence de la RD
Australie (63)	2000	MC KAY	2.3%
Chine (84)	2001	TAM	28.4%
USA (88)	2004	WONG	33.2%
Algérie (12)	1993	CHACHOUA	70%
France (92)	1993	ZHANG	50%
Liban (86)	2000	WAKED	16.96%
Maroc(Casablanca)(24)	2001	DIHAJ	57%
Oman (28)	1998	ELHADDAD	42.4%
Notre série	2005		54%

2- Prévalence de la cécité par rétinopathie diabétique :

La plupart des études épidémiologiques citent la rétinopathie diabétique parmi les cinq premières causes de cécité (40, 56, 60). De plus elle apparaît comme la première cause de cécité avant l'âge de 50ans (48).

Aux USA, elle est responsable d'environ 12% des nouveaux cas de cécité annuelle. En Europe cette prévalence a été estimée à 2.3% selon l'Eurodiab (79).

Dans notre série elle est de 3 %.

III- EPIDEMIOLOGIE ANALYTIQUE :

1- Facteurs de risque lies au patient :

1-1. Age :

Dans notre série, la fréquence de la rétinopathie diabétique augmente avec l'âge avec un très net maximum au-delà de 60 ans. Ces résultats confirment ceux déjà rapportés en Afrique (4, 12, 23, 24,25) et en Europe (26, 48,56, 73, 79, 91,92).

La rétinopathie diabétique survient rarement chez les enfants diabétiques de moins de 10 ans (8), le taux de prévalence augmente toutefois radicalement 5 ans après l'installation du diabète dans la population d'âge post pubertaire atteinte de diabète de type1 quelque soit la durée du diabète (40).

La prévalence de rétinopathie diabétique chez les sujets âgés est élevée dans notre étude (62% chez les patients âgés de plus de 50 ans), contrairement aux résultats de HIRVELÄ (39) qui rapporte une discordance entre la faible fréquence de rétinopathie diabétique et l'incidence élevée de cécité chez la vielle population (39).

1-2. Sexe :

L'influence du sexe est différemment appréciée dans la littérature : la majorité des études africaines rapportent une prédominance masculine (23), ce qui rejoint les résultats de notre étude. Au contraire AYED (4), DE MEIDREIOS (23), et WEST (87) ont observé une fréquence plus élevée chez les femmes, alors que MC CARTY (61), WONG (88) et DIHAJ (24) ne retrouvent pas de différence statistiquement significative.

2- Facteurs de risque lies au diabète :

2-1. Type de diabète :

Dans notre étude la prévalence de la rétinopathie diabétique est plus importante chez les diabétiques de type 1, ce qui correspond à la majorité des études actuelles (23, 24, 25, 26, 51, 60, 72, 88).

Les différences de prévalence entre les études sont dues, d'une part, à la méthode employée pour diagnostiquer la rétinopathie diabétique (l'ophtalmoscopie étant moins sensible que la méthode de référence qui est la photographie des sept champs du fond d'œil (FO)) ; d'autre part, certaines différences peuvent être dues à la date du diagnostic du diabète, notamment chez les diabétiques de type 2 ; ainsi, les prévalences les plus faibles sont observées dans les études de dépistage systématique du diabète chez des sujets asymptomatiques (44) ;il est probable que, dans ces cas, le délai entre le début du diabète et l'examen ophtalmologique est plus court que lorsque le diabète est découvert à l'occasion d'un symptôme ou d'une complication du diabète..

2-2. Type de traitement :

La fréquence de la rétinopathie diabétique est plus élevée chez les patients insulino-traités (68%) comparativement à ceux traités par antidiabétiques oraux (42%) , que ce soit des diabétiques de type 1 ou 2 , ces résultats concordent avec ceux de MASSIN (56), WEST(87) , CORDOBA(26) .

Selon MASSIN 45% des diabétiques traités par insuline auraient eu une rétinopathie diabétique contre 17% de ceux traités par antidiabétiques oraux (57, 58, 59,60). Le rôle de l'insuline dans la survenue et l'aggravation de l'atteinte rétinienne lors d'un diabète n'est pas bien établi (26).

La rétinopathie diabétique proliférante est plus fréquente en cas de traitement par insuline comme dans l'étude de Mitchell (65).

Klein (44) corrèle aussi la sévérité de la rétinopathie chez les older-onset (diabete de type 2 à début tardif) à l'existence d'une insulinothérapie sachant que cette nécessité de mise sous insuline correspondrait en fait à des diabètes devenus plus difficiles à équilibrer, et donc à des formes plus graves.

2-3. Durée du diabète :

L'ancienneté du diabète représente le facteur de risque de rétinopathie diabétique le plus important (31, 45, 56, 63, 79, 87, 88, 89, 91, 92).

Dans la Wisconsin epidemiologic study (WESDR) menée par KLEIN et AL, enquête sur la population générale aux états unis, la prévalence de la rétinopathie diabétique chez les diabétiques à début précoce passe de 0% à la découverte de diabète à 98% après 15 années d'évolution (44, 45).

Dans l'étude EURODIAB, 82% des sujets diabétiques de type 1 avaient une rétinopathie diabétique après 20 ans d'évolution du diabète (79).

En France, ZHANG (92) a retrouvé une prévalence de la RD de 58% à 5ans et de 80% à 100% après 10 à 20 ans d'évolution.

D'une manière générale, toutes les études s'accordent à reconnaître que l'ancienneté de la maladie est corrélée de façon très significative avec la survenue de la rétinopathie. Nos résultats restent concordants avec toutes ces données.

2-4. Age de découverte du diabète :

C'est un facteur controversé, certaines études ont démontré que le risque de rétinopathie diabétique augmenterait quand l'âge de découverte de diabète est jeune (4, 8, 44, 56). Ce dernier a cependant une importance ; plus le sujet est jeune plus sa durée de vie sera grande et plus la rétinopathie diabétique aura le temps de survenir.

Dans notre série, il n'existe pas de différence statistiquement significative entre la fréquence de rétinopathie diabétique chez les patients dont le diabète a été diagnostiqué avant 30 ans (47%), et après 30 ans (52%). Nos résultats confirment ceux de WONG (88).

2-5. Equilibre glycémique :

La plupart des études épidémiologiques ont montré une association entre le mauvais équilibre glycémique et la progression de la rétinopathie diabétique (4, 8, 17, 23, 24, 25, 26, 28, 30, 51, 61, 73, 87, 88).

Dans l'étude du WINSCONSIN l'incidence et la progression de la rétinopathie diabétique étaient liées au niveau d'équilibre glycémique en début d'étude et au taux moyen d'hémoglobine glyquée tout au long de l'étude (66).

Chez les diabétiques de type 1 et 2, KLEIN a calculé qu'une réduction de 1.5% du taux d'HbA1c entre l'examen initial et la quatrième année de suivi permettrait de réduire l'incidence de rétinopathie diabétique proliférante chez les diabétiques de type 1(44, 45).

Le dosage de l'HbA1c utilisé de façon prospective dans les études récentes permet de confirmer la haute corrélation positive entre le contrôle du diabète et la prévalence de la rétinopathie diabétique (51, 63, 88).

Nos conditions de travail ne nous ont pas permis de réaliser le dosage de l'HbA1c. La présente étude montre cependant que plus la glycémie à jeun est élevée plus la fréquence de la rétinopathie diabétique est élevée.

3- Autres facteurs de risque :

3-1. Hypertension artérielle (HTA) :

Les données épidémiologiques concernant le lien entre l'équilibre tensionnel et la rétinopathie diabétique sont moins précises. Récemment l'étude UKPDS (32,82) a montré qu'une équilibration stricte de la tension artérielle chez les diabétiques de type 2 était hautement bénéfique.

KLEIN (44) a mis en évidence une relation entre la pression artérielle systolique et diastolique et la progression vers la forme proliférante.

L'étude EURODIAB a montré que l'utilisation d'inhibiteurs de l'enzyme de conversion (lisinopril) permettait de réduire de 50% la progression de la rétinopathie diabétique chez les patients diabétiques non hypertendus en 2 ans (79).

Les résultats de nouveaux essais thérapeutiques utilisant des antihypertenseurs, tels que l'aténolol et le captopril sont d'ailleurs en faveur d'une réduction des risques de rétinopathie (17, 36).

La fréquence d'hypertendus de notre échantillon est proche des 15%, la prévalence de RD est plus élevée chez les sujets hypertendus non traités (61,53%).

3-2. Macro angiopathie :

Le terme de macroangiopathie a été introduit par opposition à la microangiopathie pour définir les lésions des artères de gros et moyen calibre observées chez le diabétique. Elle associe un athérome accéléré et une athérosclérose prématurée (52).

Elle se distingue de l'athérome classique par sa précocité d'apparition, la coexistence fréquente de localisations multiples sur les coronaires, les artères périphériques, les artères cérébrales, et sa gravité évolutive.

Les études qui se sont intéressées à l'association entre la prévalence de la rétinopathie diabétique et la macroangiopathie sont divergentes et peu nombreuses, KLEIN et AL ont obtenu des résultats significatifs pour cette association (5).

3-3. Dyslipidémie :

KLEIN et AL (5) ont conclu à une relation significative entre la rétinopathie diabétique et le taux élevé de cholestérol, contrairement aux résultats de WONG (88) qui n'a trouvé aucune association.

Dans l'étude WESDR, la présence d'exsudats était fortement liée aux taux de cholestérol (32).

Dans notre étude la rétinopathie diabétique est plus fréquente en cas d'hypercholestérolémie.

3-4. Microalbuminurie :

La relation entre la rétinopathie diabétique et la microalbuminurie n'est pas encore clairement établie. Plusieurs études ont été publiées sur leur association avec des résultats assez variables.

AROCA (6) n'a trouvé aucune relation entre microalbuminurie et rétinopathie diabétique, ce n'est donc pas un bon marqueur de la microangiopathie diabétique entendue comme affection rénale et rétinienne.

3-5. Grossesse :

Au cours de la grossesse, il existe un risque majoré de progression de la rétinopathie diabétique, d'où la nécessité de surveillance ophtalmologique régulière de toute femme enceinte diabétique.

La prévalence de la rétinopathie diabétique au cours de la grossesse, quelque soit son stade évolutif, varie selon les études de 10 à 68 % (9). Cette diversité des chiffres est due à la disparité des méthodes d'évolution et au petit nombre des patientes de certaines études.

Cependant, plusieurs publications récentes rapportent un effet protecteur à long terme de la grossesse sur la survenue de complications microvasculaires (9, 43). Cela est probablement lié à un meilleur suivi des femmes enceintes qui sans doute mieux informées, bénéficient d'un meilleur équilibre glycémique et sont plus motivées que les nullipares

Plusieurs facteurs de risque de progression de la rétinopathie diabétique ont été évoqués dont 3 principaux :

- Le stade évolutif de la rétinopathie diabétique en début de grossesse.
- L'ancienneté du diabète.
- L'équilibre glycémique.

Dans notre série, l'effectif de femmes enceintes n'était pas suffisant (seulement deux femmes enceintes qui présentaient une rétinopathie diabétique non proliférante sévère).

IV- DIAGNOSTIC DE LA RETINOPATHIE DIABETIQUE : (40, 57, 60, 70)

1- Circonstances de découverte :

La rétinopathie diabétique peut être révélée par une baisse visuelle. Celle-ci est en général tardive et ne survient qu'après une longue période d'évolution silencieuse de la rétinopathie diabétique et est causée par ses complications. Une baisse visuelle brutale et importante évoque une hémorragie intravitréenne compliquant une rétinopathie diabétique proliférante. Une baisse visuelle plus modérée et progressive est plutôt liée à un œdème maculaire (58).

La rétinopathie diabétique doit être découverte lors de l'examen ophtalmologique systématique réalisé lors du diagnostic du diabète ou au cours de la surveillance ophtalmologique annuelle de tout diabétique.

La majorité de nos patients consultent quand il ya une baisse importante de l'acuité visuelle (70% des patients avaient une AV comprise entre 2/10 et 4/10).

2- Examen clinique :

L'examen oculaire du diabétique comprend :

- Un interrogatoire portant sur l'anamnèse du diabète, l'équilibre glycémique (taux de l'hémoglobine glyquée) et tensionnel, l'existence d'autres complications du diabète (microalbuminurie, complications cardio-vasculaires) et l'analyse des symptômes visuels.
- La mesure de l'acuité visuelle de loin et de près, avec correction optique.
- Un examen au biomicroscope comprenant :
    - La mesure de la pression intraoculaire à la recherche de glaucome.
    - L'examen de l'iris et du cristallin à la recherche de rubéose et de cataracte.
    - L'examen du vitré et de la rétine après dilatation pupillaire (collyre à 1 % de tropicamide (Mydriaticum*).

Il se fait à la lampe à fente, à l'aide d'une lentille d'examen avec ou sans contact cornéen.

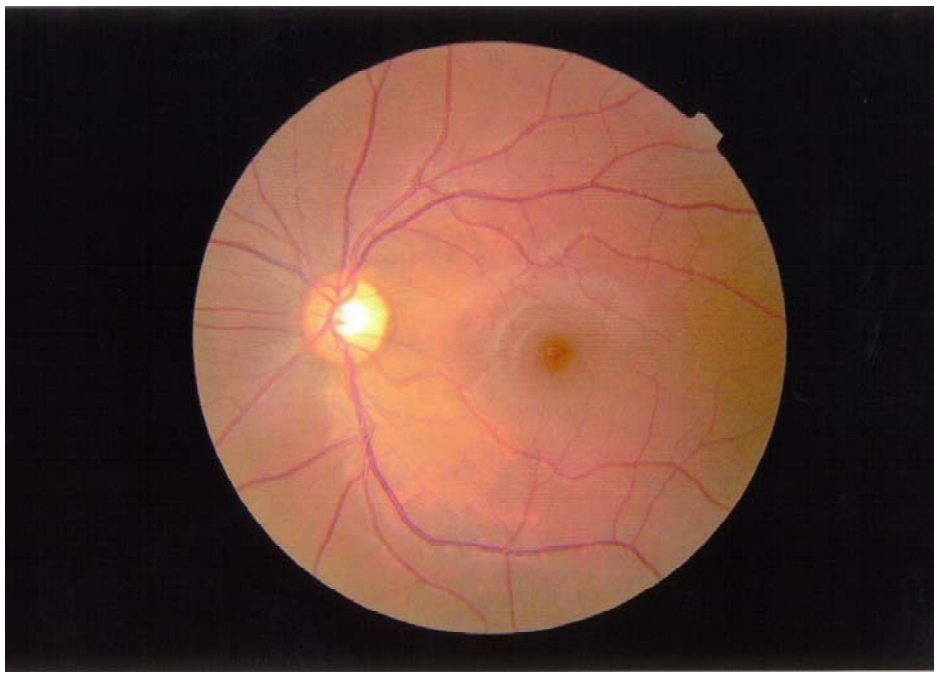

Image 1 : Image de rétinographie montrant un aspect de fond d'œil normal.

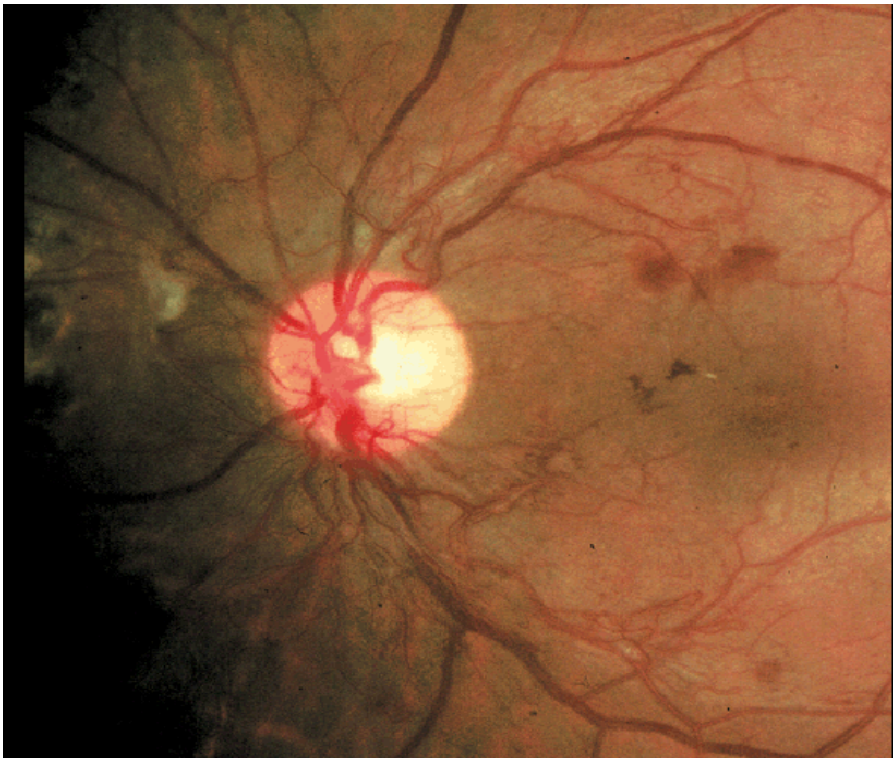

Image 2 : Fond d'oeil objectivant la présence de néovaisseaux prépapillaires

L'examen du fond d'œil doit être complet, et comprendre l'analyse soigneuse de la région maculaire, la papille et toute la rétine périphérique. Il permet de diagnostiquer l'existence d'une rétinopathie diabétique et de préciser son degré de gravité.

Il recherche les signes cliniques de rétinopathie diabétique, et précise leur siège (pôle postérieur et / ou périphérie rétinienne) et leur nombre :

- Les microanévrismes rétiniens sont les premiers signes ophtalmoscopiques de la rétinopathie diabétique. Ils apparaissent sous forme de lésions punctiformes rouges de petite taille.

- Les hémorragies rétiniennes ponctuées sont parfois difficiles à distinguer des microanévrismes, l'angiographie permet de les différencier : les hémorragies rétiniennes restent hypofluorescentes contrairement aux microanevrismes , réalisant un masquage localisé de la fluorescence sous jacente.

- Au niveau de la macula, l'examen clinique recherche un épaississement rétinien témoin d'un œdème maculaire. Lorsque celui-ci est important, il prend un aspect d'œdème maculaire cystoïde (OMC) qui se traduit biomicroscopiquement par un épaississement de la rétine maculaire auquel s'ajoute un aspect de micro kystes intrarétiniens.

Les exsudats sont des accumulations de lipoprotéines dans l'épaisseur de la rétine ; ils apparaissent sous forme de dépôts jaunes, et sont habituellement disposés en couronne autour des anomalies microvasculaires dont ils sont issus (exsudats circinés). Lorsqu'ils sont très nombreux, les exsudats ont tendance à s'accumuler dans la macula et à réaliser un placard exsudatif centromaculaire de mauvais pronostic visuel.

- Les nodules cotonneux sont des lésions blanches, superficielles et de petite taille, d'axe perpendiculaire à l'axe des fibres optiques. Ils correspondent à l'accumulation de matériel axoplasmique dans les fibres optiques. Ils traduisent une occlusion des artérioles précapillaires rétiniennes.

- D'autres signes, évocateurs d'ischémie rétinienne sévère, sont recherchés : des hémorragies intrarétiniennes « en taches », de plus grande taille que les hémorragies ponctiformes; des anomalies veineuses à type de dilatation veineuse irrégulière « en chapelet » ou de boucles veineuses, des anomalies microvasculaires intrarétiniennes (ou AMIR) qui sont des dilatations et télangiectasies vasculaires développées en périphérie des territoires ischémiques et qui seraient des néovaisseaux intra-rétiniens.

- Les néovaisseaux prérétiniens et prépapillaires témoignent d'une rétinopathie diabétique proliférante. Ils apparaissent sous forme d'un lacis vasculaire à la surface de la rétine ou de la papille. Les néovaisseaux prérétiniens se développent à la limite postérieure des territoires ischémiques. On précisera la taille, le nombre et le siège des néovaisseaux.

- Enfin, l'examen clinique recherchera des complications de la rétinopathie diabétique proliférante : hémorragie prérétinenne ou intravitéenne témoignant d'un saignement à partir des néovaisseaux, prolifération fibrogliale , décollement de rétine.

3- Examens complémentaires :

- **Angiographie rétinienne à la fluorescéine :**

L'angiographie en fluorescence est un complément indispensable de l'examen du fond d'œil. Elle ne doit pas être réalisée à titre systématique, son indication dépend de l'existence de signes biomicroscopiques de RD.

Elle objective l'existence de la RD, aide à préciser son niveau de gravité, en visualisant en particulier l'étendue de l'ischémie rétinienne.

Elle consiste à injecter, par voie veineuse dans le pli du coude, 5 ml de fluorescéine à 10%, puis à observer et photographier grâce à des filtres appropriés le passage de ce colorant dans l'arbre vasculaire choroïdien et rétinien.

La fluorescéine est une petite molécule de PM 390, très hydrophile, ayant un pic d'excitation de la fluorescence à 490 nm et un pic d'émission à 520 nm. Après injection intraveineuse, la fluorescence du fond d'œil peut être détectée avec un appareil photographique possédant une optique adaptée.

Dans la rétine normale, le colorant reste confiné dans l'espace intravasculaire. De ce fait, l'angiographie à la fluorescéine permet une très bonne visualisation des capillaires rétiniens, encore accentuée par le fond sombre de l'épithélium pigmentaire.

En pathologie, l'angiographie à la fluorescéine est essentiellement utilisée pour analyser les anomalies morphologiques des vaisseaux rétiniens, les défauts de perfusion, les ruptures de la barrière hématorétinienne et les anomalies de l'épithélium pigmentaire. La vascularisation choroïdienne est également analysable.

Aux stades initiaux de rétinopathie diabétique, on observe sur l'angiographie des dilatations capillaires, des diffusions de fluorescéine à travers la paroi des capillaires traduisant l'hyperperméabilité capillaire, des microanévrysmes souvent plus nombreux qu'à l'examen du fond d'œil, des micro-occlusions capillaires. Aux stades plus avancés de rétinopathie diabétique, l'angiographie objective l'ischémie rétinienne qui apparaît sous forme de larges plages grises hypofluorescentes, bordées par des capillaires occlus. Les néovaisseaux pré-rétiniens et prépapillaires se traduisent par une hyperfluorescence précoce et une diffusion très intense de la fluorescéine.

Au niveau de la macula, l'angiographie permet de visualiser l'œdème maculaire non cystoïde, par une diffusion de la fluorescéine à partir des capillaires maculaires dans le tissu rétinien.

L'œdème maculaire cystoïde (OMC) se traduit par une diffusion de la fluorescéine à partir des capillaires maculaires puis, sur les clichés tardifs (après 10minutes), par une accumulation du colorant dans les logettes micro kystiques intra-rétiniennes.

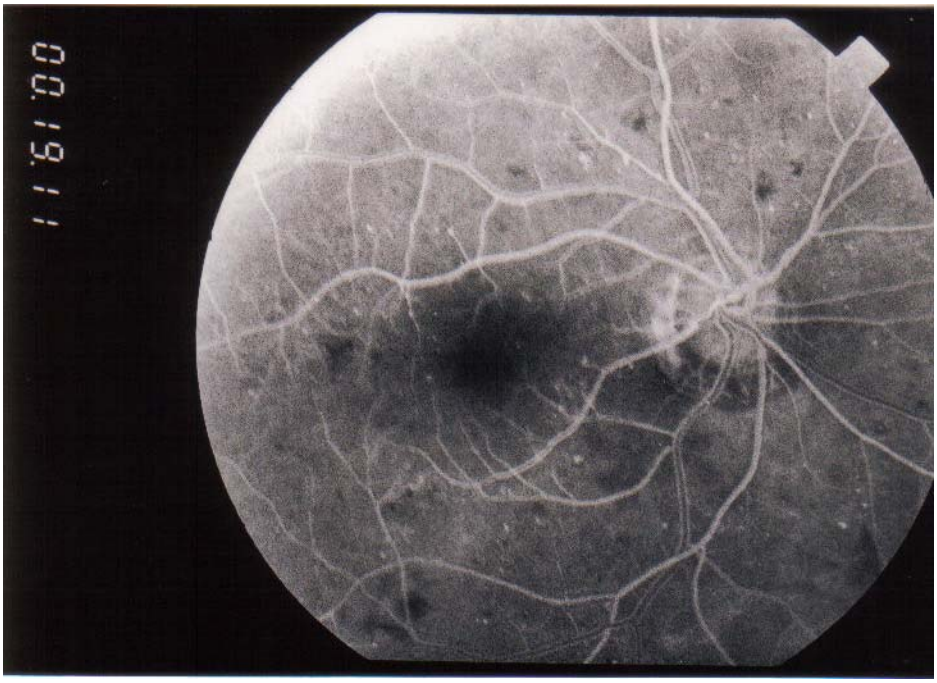

Image 3 : Angiographie rétinienne objectivant des hémorragies ponctuées, en flamèche et des AMIR :RDNP modérée

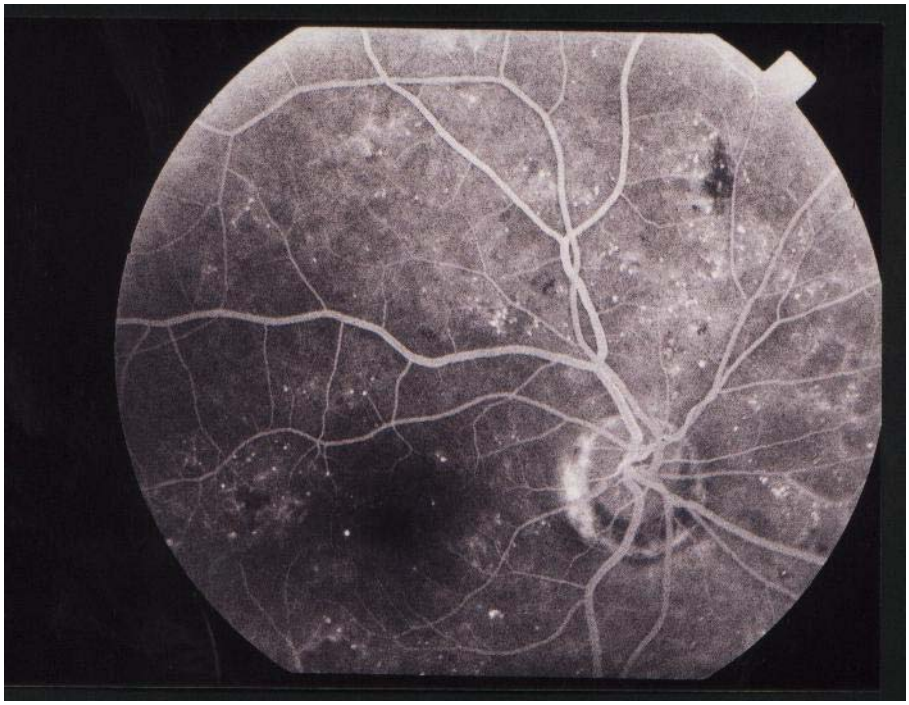

Image4: Angiographie rétinienne objectivant des lésions d'ischémie rétinienne périphérique : RDNP modéee.

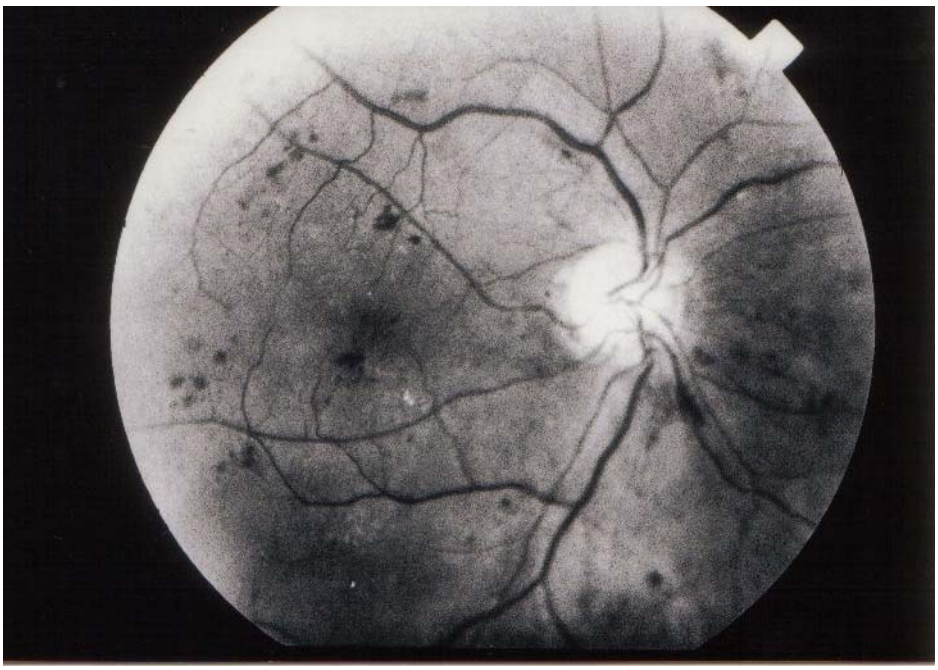

Image 5 : Anerythre montrant des lésions de rétinopathie diabétique non proliférante.

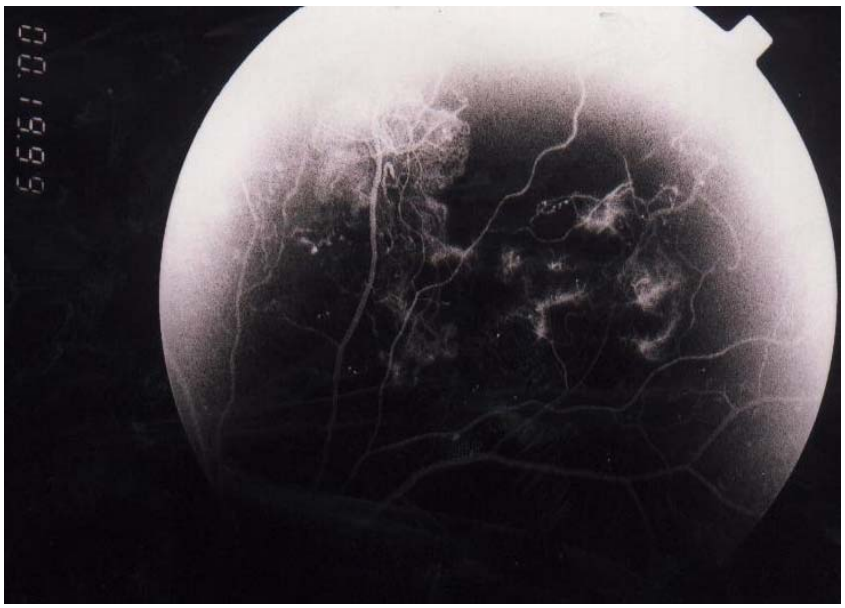

Image 6 : Angiographie rétinienne
montrant des néovaisseaux rétiniens: RD proliférante.

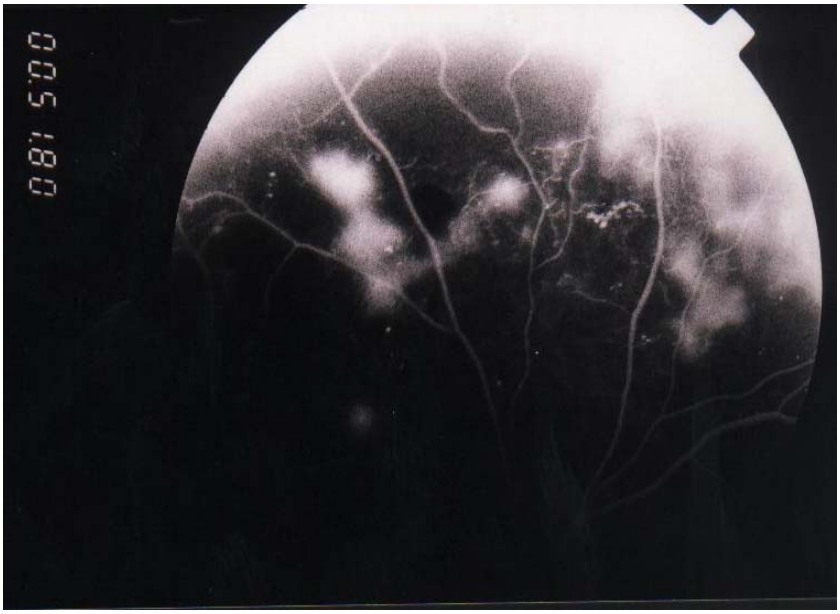

Image 7: Angiographie rétinienne :
rétinopathie diabétique proliférante.

- **Autres examens complémentaires :**

D'autres examens complémentaires peuvent être nécessaires dans des circonstances particulières, en particulier l'échographie du segment postérieur: utile lorsque le fond d'œil n'est pas analysable (hémorragie intravitréenne, cataracte obturante), elle permet de diagnostiquer l'existence d'un décollement de la rétine et de préciser l'état de la jonction vitréo-rétinienne.

De nouveaux appareils permettent maintenant de mesurer avec précision et une bonne reproductibilité l'épaisseur rétinienne maculaire : ce sont l'OCT (Optical Cohérence Tomography) et le RTA (Retinal Thickness Analyser). Ils sont utiles pour le suivi des œdèmes maculaires.

V- PRISE EN CHARGE THERAPEUTIQUE :

Le traitement de la rétinopathie et de la maculopathie diabétique est avant tout médical en contrôlant de manière optimale certains facteurs systémiques.

1- Traitement médical :

1-1. Contrôle de l'équilibre glycémique et tensionnel :

Le traitement médical de la RD est essentiellement celui du diabète. En effet, l'utilité d'un bon contrôle glycémique sur l'incidence et la progression de RD a été suggérée par de nombreuses études (4, 8,17, 23, 24, 25, 26, 28, 41,51, 61,73, 87, 88).

Récemment, l'UKPDS (United Kingdom Prospective Diabetes Study) a montré l'effet bénéfique d'un bon équilibre glycémique chez les diabétiques de type 2 sur la survenue de complications microvasculaires et sur la progression de la RD qui est réduite de 20% (56, 82).

Cette étude a montré également l'effet bénéfique d'un contrôle strict de la pression artérielle sur la progression de la RD: le maintient d'une pression artérielle strictement inférieure à 130 / 80 mm Hg permet de réduire la progression de la RD de 34% après une durée de suivi médiane de 7,5 années, et la baisse visuelle de 47% essentiellement par une réduction de l'incidence de l'œdème maculaire (56, 57).

En pratique, un examen du fond d'œil devrait être réalisé dès la découverte du diabète pour définir le stade de la rétinopathie et de la maculopathie. En cas d'équilibration rapide de la glycémie, un contrôle du fond d'œil devrait être effectué tous les 3 mois lors de la première année du contrôle glycémique. L'hémoglobine glyquée ne doit pas dépasser 7%, elle permet un bon contrôle glycémique.

Plusieurs études (21, 31, 70) ont montré une corrélation entre la présence d'exsudats durs rétiniens et les niveaux sériques élevés de lipides (cholestérol, triglycérides, LDL, VLDL).

1-2. Traitements médicamenteux :

Certaines études ont testé l'influence des traitements médicaux sur la progression des stades initiaux de la RD : certaines études (55) ont démontré l'efficacité des antiagrégants plaquettaires pour ralentir l'augmentation du nombre de microanévrismes.

L'ETDRS (31) n'a pas trouvé d'effet bénéfique de l'aspirine sur l'évolution de la RD. Par contre, l'efficacité des inhibiteurs de l'aldose réductase n'a pu être prouvée. Quant au traitement corticoïde par voie générale, son utilité n'est démontrée qu'en cas d'œdème maculaire afin de réaliser une photocoagulation au laser.

Les IEC (inhibiteurs de l'enzyme de conversion) ont une action favorable sur l'hémodynamique rénale même en l'absence d'HTA (53).Une amélioration de l'évolution de la RD a été constatée avec le captopril (14) et plus récemment le lisinopril (15). Au total l'utilisation dans le diabète des IEC en première intention pour le traitemment de l'HTA est souhaitable même si la preuve définitive de leur efficacité directe sur la RD n'est pas acquise (76).

Il pourrait exister un bénéfice des vasodilatateurs sur la progression de la RD, KLEIN (46) le constate sur une série de limitée avec le naftidrofuryl. D'autres vasodilatateurs ont depuis été testés, comme le chlorhydrate de buflomédil. Les travaux de la littérature sont cependant restreints concernant ces molécules, et leur prescription ne peut être codifiée (76).

Depuis 2002, lorsque les premières séries concernant le traitement par acétonide de triamcinolone de l'œdème maculaire furent publiées (10, 35, 55), il existe un engouement pour cette technique, la première qui entraîne un gain d'acuité visuelle dans un nombre non négligeable de cas. Le mécanisme d'action reste mal compris. Il y aurait une action à la fois :

- – d'inhibition sur la voie enzymatique de l'acide arachidonique dont la prostaglandine (impliquée dans les œdèmes maculaires d'origine inflammatoire) est un produit (10),
- – anti-VEGF (en diminuant sa synthèse) ainsi qu'une action dirigée contre le Stromal derived factor 1, tous les deux impliqués dans la migration des cellules endothéliales, et la mauvaise qualité de la barrière hémato-rétinienne interne (38).

Les limites de ce traitement sont d'une part l'efficacité temporaire (58 , 10) : on note une récidive quasi constante de l'œdème après 4 à 6 mois, pouvant nécessiter des réinjections ;

et d'autre part les effets secondaires, pour la plupart facilement gérables (hypertonie oculaire traitée par collyres hypotonisants dans la plupart des cas ; cataracte traitée lorsqu'elle est invalidante par intervention chirurgicale), mais parfois plus graves pouvant entrainer une perte fonctionnelle et anatomique de l'oeil (endophtalmie).

- **Anti-VEGF** :

Les progrès récents dans la compréhension du rôle des facteurs de croissance dans l'évolution de la maladie ont conduit à envisager un certain nombre d'approches nouvelles du traitement de la RD.

Plusieurs de ces nouvelles thérapies sont en cours d'évaluation dans des essais cliniques randomisés.

L'injection directe dans la cavité vitreuse de corticostéroïdes intra-oculaires peut prévenir ou diminuer le degré de rupture de la barrière sang/rétine, supprimer l'inflammation et réguler à la baisse la production de VEGF. Il a été montré que l'injection intra-vitréenne de triamcinolone, par exemple, améliore l'acuité visuelle et réduit l'œdème maculaire, bien que cet effet soit de courte durée et non dépourvu d'éventuels effets secondaires graves. L'administration de stéroïdes au moyen de dispositifs permettant la libération intravitréenne soutenue de médicament (par ex. acetonide de fluocinolone [Retisert®] et déxamethasone [Posurdex®]) est en cours d'évaluation.

Les médicaments ciblant directement le VEGF commencent à être largement utilisés en clinique dans le traitement de la RD et font aussi l'objet de nombreux essais cliniques. Ils comprennent le pegaptanib (Macugen®), le ranibizumab (Lucentis®) et le bevacizumab (Avastin®).

Le pegaptanib est un aptamer qui inhibe sélectivement l'isoforme 165 du VEGF, qui est l'isoforme le plus associé à la néovascularisation oculaire pathologique et à l'augmentation de la perméabilité vasculaire de la rétine.

Le ranibizumab a été autorisé aux USA et ailleurs chez les patients présentant une dégénérescence maculaire liée à l'âge et fait actuellement l'objet d'une étude dans le traitement de la RD en raison de sa capacité à diminuer la néovascularisation rétinienne induite par le VEGF.

Un composé proche, le bevacizumab a été autorisé par voie intraveineuse chez les patients atteints de cancer colique et est actuellement utilisé hors-indication en injection intravitréenne chez des patients sélectionnés atteints de DR en traitement de la CSDME, de la cécité due aux complications de la PDR et, dans certains cas, en traitement adjuvant pré-opératoire chez les patients subissant une vitrectomie pour une cécité due à une RD.

Les anti VEGF sont indiqués également en association à la vitrectomie pour diminuer la morbidité per et post opératoire, ou en association à la photocoagulation panrétinienne.

Un certain nombre de composés pharmacologiques plus récents sont en train d'être testés pour déterminer si l'utilisation d'un traitement médicamenteux interférant avec le signal cellulaire pour prévenir la régulation à la hausse de la production de VEGF pourrait apporter un bénéfice thérapeutique. On sait que l'élévation chronique de la glycémie cause l'augmentation des niveaux cellulaires de diacylglycérol et d'autres glycérides. Ceuxci activent l'isoforme beta de la protéine kinase C (PKC), une enzyme intracellulaire qui, quand elle est activée, augmente la synthèse du VEGF. Dans certaines études cliniques, le mésylate de ruboxistaurine (Arxxant®), un puissant inhibiteur de la PKC, a apporté un grand bénéfice dans la DR. Il fait actuellement l'objet d'études de phase 3.32 De nouvelles approches thérapeutiques de la rétinopathie diabétique continuent d'être développées grâce à l'amélioration de nos connaissances de la pathologie au niveau moléculaire.

2- Traitement de la rétinopathie diabétique par laser :

2-1. Photocoagulation panrétinienne :

La photocoagulation panrétinienne est le traitement de choix de la rétinopathie diabétique proliférante. Elle peut également être proposée pour des rétinopathies non proliférantes sévères dans certaines circonstances (équilibration rapide de la glycémie, grossesse, chirurgie de la cataracte. Ce traitement consiste en l'application d'impacts de laser sur la rétine périphérique (30).

Le mode d'action est inconnu. Plusieurs hypothèses sont avancées (70) :

- Amélioration de l'oxygénation de la rétine interne par destruction des photorécepteurs, fort consommateurs d'oxygène. L'apport en oxygène pourrait alors avoir lieu par diffusion de la choroïde à la rétine interne, recevant normalement leur oxygène par la circulation rétinienne.

• Libération par l'épithélium pigmentaire détruit d'un inhibiteur de la néovascularisation. Ce traitement est réalisé en 6 à 8 séances à intervalles variables selon la gravité de la rétinopathie et la présence d'une maculopathie.

La photocoagulation panrétinienne (PPR) permet de réduire considérablement le risque de cécité lié à la rétinopathie diabétique proliférante, et d'obtenir la régression de la néovascularisation prérétinienne et/ou prépapillaire dans près de 90% des cas. Elle consiste en une coagulation étendue de toute la surface rétinienne située entre l'arc des vaisseaux temporaux et l'équateur, zone dont l'ischémie est responsable de la néovascularisation (37).

Elle est réalisée en ambulatoire sous anesthésie de contact. L'utilisation de nouveaux verres de contact donnant une vue panoramique du fond d'œil, permettent de réaliser la PPR dans de très bonnes conditions de visibilité, même à travers de petits orifices pupillaires. Le laser à argon (bleu-vert ou vert) est le plus souvent utilisé pour réaliser la PPR ; le laser krypton peut être utile en cas de trouble des milieux oculaires (cataracte modérée, vitré hémorragique).

La PPR doit être réalisée le plus progressivement possible (habituellement 6 à 8 séances de 500 impacts, espacées de 15 jours à 1 mois). La fréquence des séances de laser sera à adapter en fonction de la gravité de la rétinopathie proliférante et de l'urgence.

En l'absence de néovascularisation, l'indication de PPR peut être discutée au stade de rétinopathie diabétique non proliférante sévère, à titre préventif. Elle peut être indiquée plus systématiquement à ce stade chez les patients au suivi aléatoire, où dans certaines circonstances à risque d'aggravation rapide (grossesse, équilibration rapide de la glycémie, chirurgie de la cataracte). Si elle est décidée, elle doit être faite très progressivement pour minorer autant que possible le risque d'effets secondaires (67).

2-2. Traitement par laser de la maculopathie diabétique (18) :

L'efficacité du traitement par photocoagulation des œdèmes maculaires a été prouvée par une grosse étude multicentrique, l'Early Treatment Diabetic Retinopathy Study (ETDRS) (57) qui a montré que la baisse d'acuité visuelle de plus de 3 lignes était réduite de 50 % à 3 ans chez les patients traités par rapport aux patients non traités. Ce bénéfice était surtout observé pour des œdèmes maculaires dits " cliniquement significatifs " (OMCS).

La définition de l'OMCS est basée sur la proximité d'une zone d'œdème ou d'exsudats de la fovéa. Cette même étude a également observé que l'amélioration visuelle était rare (environ 3 %). Il est donc conseillé au vu de ces résultats de ne pas attendre que l'acuité visuelle soit effondrée pour envisager un traitement. Ce traitement est dit focal pour des œdèmes focaux et en grille (ou grid) pour les œdèmes diffus.

Le mode d'action est également inconnu. Les mécanismes proposés seraient une occlusion directe des microanévrysmes et des capillaires dilatés par les impacts de laser et/ou une augmentation du système de réabsorption liquidienne par les cellules renouvelées de l'épithélium pigmentaire.

Certains œdèmes maculaires sont réfractaires au traitement par photocoagulation. Parmi ces cas, des tractions vitréomaculaires ou des adhérences entre le vitrée et la macula particulièrement fortes ont été mises en évidence.

3- Traitement chirurgical de la rétinopathie diabétique :

Récemment, le rôle du vitré dans la pathogénie de l'œdème maculaire et son éventuel traitement par la vitrectomie sont devenus un des thèmes brûlants de l'actualité ophtalmo-diabétologique.

La rétine et le vitré partagent leur structure : qu'elle soit proliférante et/ou œdémateuse, la RD est une affection de l'interface rétinovitréenne, d'où le terme de vitreorétinopathie diabétique.

Au cours du diabète, la jonction vitréo-rétinienne est altérée, densifiée, en raison des phénomènes inflammatoires, biochimiques et mécaniques induits par de fortes concentrations de facteurs de croissance accumulés à son niveau (VEGF) (26).

En cas de RD, il existe une rétraction vitréenne, due à des adhérences pathologiques, ce qui entraîne la formation de brides vitréennes localisées qui peuvent tirer sur les foyers de néo-vaisseaux rétiniens et les faire saigner dans le vitré mais également entraîner un décollement de rétine par traction antéro-postérieure. Lorsque des adhérences vitréorétiniennes sont localisées au niveau de la macula, ces tractions peuvent aggraver ou engendrer un œdème maculaire (18) (figure 21).

La vitrectomie a pour but de supprimer le vitré opacifié, elle a considérablement amélioré le pronostic des rétinopathies diabétiques proliférantes graves compliquées d'hémorragies du vitré ou de décollement de rétine tractionnel. Les indications classiques de cette chirurgie sont :

- L'hémorragie intravitréenne persistante empêchant la réalisation d'une PPR.
- Le décollement de rétine par traction décollant la macula est une indication à la vitrectomie rapide.
- Le décollement mixte rhegmatogène (par déchirure rétinienne) associé à un décollement par traction.
- D'autres indications sont en cours d'évaluation ; c'est le cas des vitrectomies pour œdèmes maculaires diffus résistant à la photocoagulation et pourraient être dus à une traction vitréenne (93).

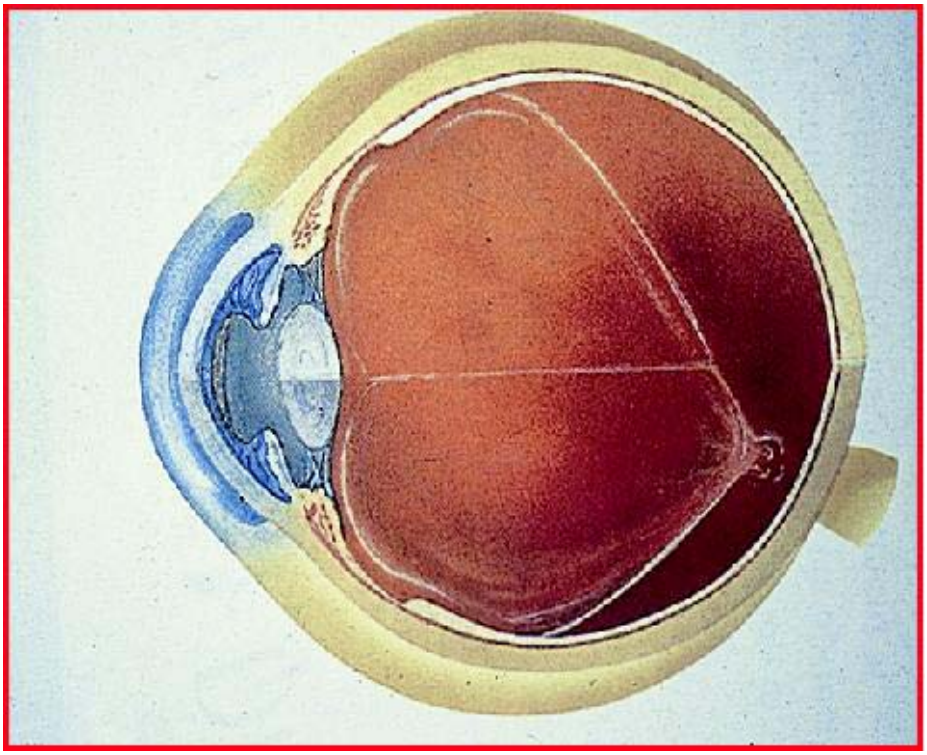

Figure 21 : Schéma de rétraction du vitré (d'après Smiddy et Flynn) :
aspect pathologique en entonnoir avec traction et hémorragie intravitréenne (37).

4- Prévention :

La rétinopathie diabétique est une des maladies prioritaires qui est évitable et/ou curable. Il est recommandé que des prestations de soins oculaires pour les patients diabétiques soient intégrées dans les plans nationaux.

La prévention primaire nécessite une amélioration de l'hygiène de vie de la population générale, qui consiste tout d'abord en un changement des habitudes alimentaires, et qui serait complétée par la correction des facteurs de risque cardio-vasculaires classiques, tels que l'hypertension artérielle et l'hyperlipidémie (37).

La prévention secondaire consiste en un traitement adéquat du diabète visant à obtenir le meilleur équilibre possible, puis en une amélioration du dépistage des complications de la maladie diabétique.

Il faut déterminer la fréquence de la surveillance de la rétinopathie. Le contrôle de la glycémie, la maîtrise de la tension artérielle et la réduction des taux de lipides doivent être évalués et le traitement doit être adapté au besoin. Il faut aussi effectuer le dépistage des autres complications du diabète.

Les modalités de dépistage de la rétinopathie sont maintenant bien codifiées et reposent généralement sur la réalisation d'un examen ophtalmologique annuel (figure 22).

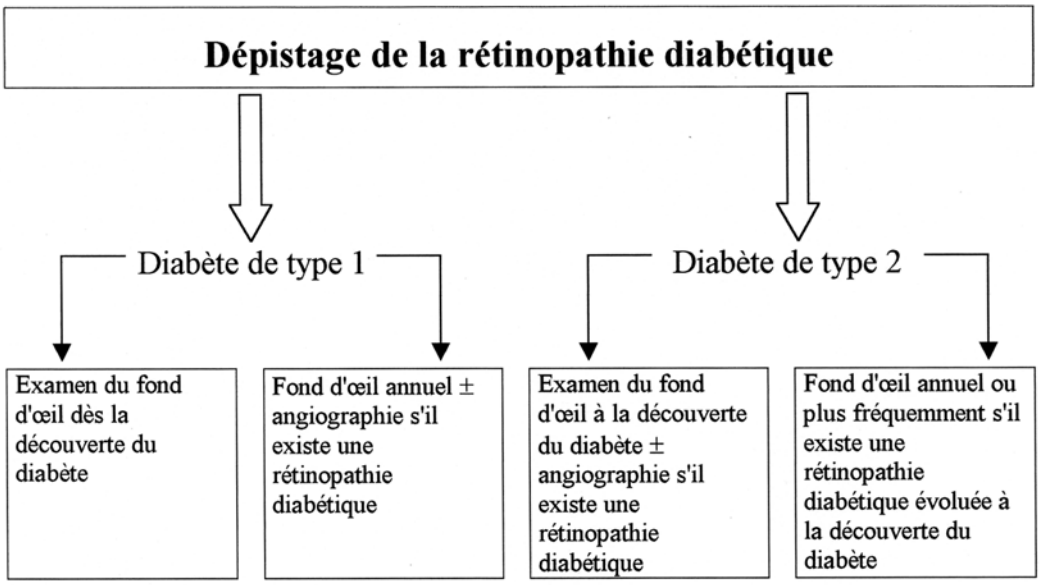

Figure 22 : Dépistage de la rétinopathie diabétique (70)

Il existe, en outre des périodes au cours de la vie du diabétique pendant lesquelles le risque d'une évolution rapide de la RD rend nécessaire une surveillance ophtalmologique renforcée (78):

- La puberté et l'adolescence constituent une période à haut risque d'évolution de la RD et justifient une surveillance ophtalmologique renforcée ; par la pratique annuelle d'un examen ophtalmologique complet et d'une angiographie rétinienne à la fluorescéine à la cinquième année d'évolution (9).
- La grossesse expose à un risque majoré de progression de la RD. Il est nécessaire d'examiner le fond d'œil avant la grossesse ou en début. En l'absence de RD, une surveillance trimestrielle puis en post-partum doit être réalisée. S'il ya une RD en début de grossesse la surveillance doit être mensuelle (11).

- L'équilibration rapide de la glycémie est un autre facteur d'aggravation de la RD.
- La chirurgie de la cataracte chez les patients ayant une RD expose à un risque de progression de la RD d'où la nécessité d'un examen préopératoire du fond d'œil puis dès le premier jour post opératoire.

Depuis le début des années 90, des programmes de Santé Publique aux États-Unis (Diabetes 2000 en 1990) et en Europe (Déclaration de Saint-Vincent en 1990) et des recommandations de dépistage et surveillance de la RD ont été élaborées dans de nombreux pays, dont l'objectif était d'améliorer la prévention des complications de la RD (58,59). L'efficacité d'un tel dépistage systématique de la RD a été démontrée dans plusieurs pays. En effet, la prévalence et l'incidence de la cécité liées à la RD sont nettement plus faibles dans les pays où un programme de dépistage systématique et de traitement de la RD a été développé.

Les techniques de dépistage sont différentes, l'examen du fond d'œil par ophtalmoscopie est actuellement le plus utilisé pour diagnostiquer la rétinopathie diabétique. L'angiographie en fluorescence, bien que très sensible pour diagnostiquer la rétinopathie diabétique, est un examen invasif, et coûteux, et ne peut donc être un outil de dépistage (80).

Le dépistage de la RD par des photographies du fond d'œil est largement utilisé dans les pays du Nord de l'Europe depuis une quinzaine d'années. Ce système de dépistage comprend la prise de photographies du fond d'œil avec ou sans dilatation pupillaire et la lecture différée des photographies tirées sur des diapositives couleur par un lecteur entraîné ; ce système permet de sélectionner les patients diabétiques avec une RD qui a atteint un certain stade de gravité pour les adresser à l'ophtalmologiste. Cette méthode a une efficacité au moins égale voire supérieure à celle de l'examen ophtalmoscopique pour dépister la RD (59).

Enfin, la survenue de la rétinopathie étant liée avec celle des autres complications microangiopathiques, leur dépistage paraît primordial par le dosage de la créatininémie et de la protéinurie micro et macroscopique (néphropathie), les examens neurologiques, cardiologiques, et génito-urinaires pour les diverses atteintes de la neuropathie.

La prévention tertiaire vise à améliorer la prise en charge et la surveillance des patients atteints de complications, et à obtenir un recul de la mortalité. Les moyens restent les mêmes que précédemment, sans oublier le rôle extrêmement important des nombreuses associations de diabétiques.

Mais quel que soit le niveau de cette prévention, tout ceci requiert une prise de conscience et une participation active du malade, qui n'est pas toujours facile à obtenir, et souvent hautement dépendante du niveau socio-éducatif.

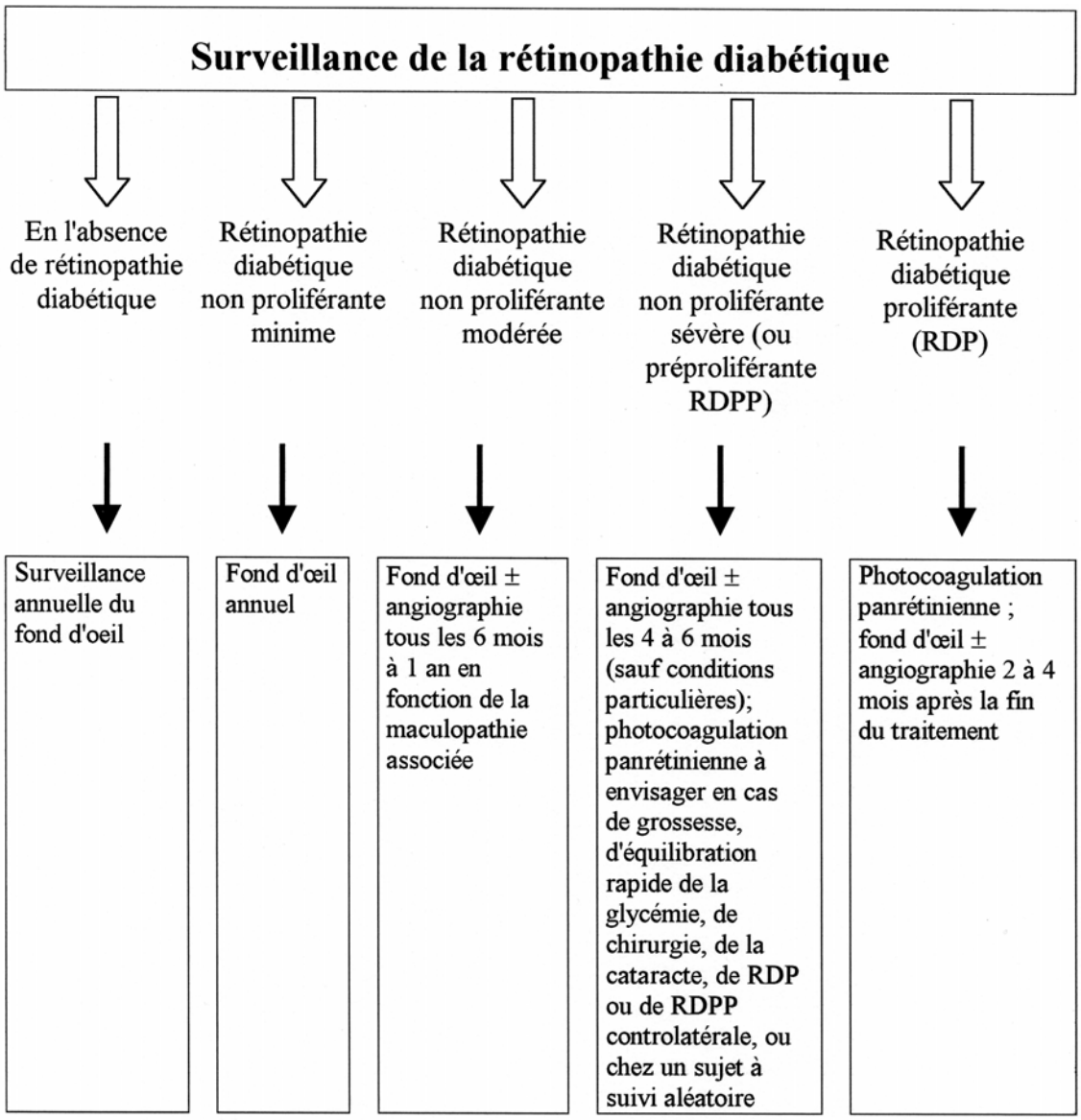

Figure 23 : Surveillance de la rétinopathie diabétique (70).

Au Maroc, comme dans de nombreux pays en voie de développement la situation est plus préoccupante, le nombre de médecins ophtalmologistes, encore insuffisant, et la difficulté d'accès aux soins spécialisés ne permettent pas d'assurer aux patients diabétiques un examen ophtalmologique annuel.

Afin de permettre l'accès au dépistage de la rétinopathie diabétique chez la majorité des patients, il semble utile de le réaliser par d'autres médecins (69).

La possibilité de la participation des médecins non ophtalmologiste au dépistage de la RD a été rapportée dans de nombreuses études (59 ,69)

Dans les pays où le nombre de médecins ophtalmologistes est encore insuffisant une telle participation permettrait d'augmenter l'efficacité du dépistage et la sélection des patients pour une consultation ophtalmologique spécialisée. L'amélioration de la formation du médecin non ophtalmologiste devrait permettre d'augmenter l'efficacité du dépistage avec comme conséquence une sélection des patients pour une consultation d'ophtalmologie élaborée et spécifique permettant l'amélioration (diagnostique et thérapeutique) de la qualité de prise en charge de la RD. Les recommandations de l'ADA (American Diabetes Association) et de l'ALFEDIAM (Association de Langue Française pour l'Etude du Diabète et des Maladies Métaboliques) (2) imposent un examen ophtalmologique spécialisé dans le dépistage de la RD.

VI- RECOMMANDATIONS :

Notre étude a révélé l'insuffisance de suivi de la plupart des malades diabétiques , le manque d'éducation sur la gravité de la rétinopathie diabétique, l'absence de collaboration entre les différents médecins prenant en charge ces malades et aussi le manque de moyens permettant une meilleure prise en charge.

Par conséquent nous proposons les recommandations suivantes afin d'améliorer la qualité de la prise en charge :

- Education du malade diabétique à travers les médias, les mosquées et les associations quant à la gravité de cette maladie et les modalités à respecter pour une meilleure prise en charge de cette affection.
- Changement du mode de vie de la population par l'encouragement de la pratique de l'exercice physique régulier et l'éviction des mauvaises habitudes alimentaires.
- Une coordination entre médecin généraliste, diabétologue et ophtalmologiste est recommandée par la réalisation de staffs communs afin de discuter les cas.
- Sensibilisation du médecin généraliste et du pédiatre sur l'intérêt d'un dépistage et d'un suivi de la maladie diabétique.
- Formation de personnel qualifié pour le dépistage de la RD.
- Réalisation de campagnes de dépistage.
- Nécessité de création des unités spécialisées de consultation pour les diabétiques .
- Equipement des hôpitaux par des unités d'examen : lampes à fente, appareils d'angiographie, ophtalmoscopes, et photographie rétinienne.

CONCLUSION

La rétinopathie diabétique est une des causes majeures de déficience visuelle, avec une prévalence mondiale de la cécité par rétinopathie diabétique de 4,8% des cécités. C'est une des principales causes de déficience visuelle chez les sujets âgés de plus de 50 ans.

Les principaux facteurs de risque de survenue et d'aggravation de la rétinopathie diabétique sont l'ancienneté du diabète, le mauvais contrôle glycémique, l'hypertension artérielle, le traitement par insuline et les dyslipidémies.

D'importants progrès ont été réalisés ces dernières années dans la prévention et le traitement de la rétinopathie diabétique. Le dépistage précoce de la rétinopathie et la sensibilisation du patient à un contrôle régulier de son fond d'œil sont des éléments clés dans le traitement de la rétinopathie. Il faut également souligner l'importance d'un contrôle glycémique, tensionnel et lipidique dans la prévention de la progression de la rétinopathie. De nouvelles thérapeutiques, administrables par voie orale, vont peut-être permettre, à court terme, de limiter la progression ou d'éviter l'apparition des complications cécitantes de la rétinopathie diabétique.

Cette étude a trouvé une fréquence élevée de RD, ce qui est du à l'insuffisance de suivi de la plupart des patients diabétiques et le manque de moyens permettant une meilleure prise en charge.

Pour un dépistage plus précoce de la RD et par conséquent pour prévenir la cécité liée au diabète, nous recommandons un rôle plus actif de la part de l'état, des organisations non gouvernementales, des médecins concernant la diffusion de l'information.

Enfin, nous espérons que cette étude pourra servir de point de départ à d'autres afin d'améliorer les conditions de prise en charge de la population diabétique et surtout de réduire la prévalence de cette pathologie et de ses complications.

RESUMES

RESUME

Introduction : La rétinopathie diabétique représente une des complications microvasculaires les plus invalidantes du diabète, et la première cause de cécité avant l'age de 50 ans.

Patients et méthodes : cette étude prospective a été effectuée de Juin à Décembre 2005 au CHU MOHAMED VI à Marrakech pour évaluer les caractéristiques épidémiologiques de la rétinopathie diabétique. Les données cliniques, obtenues à partir d'une fiche de recueil colligeant les résultats d'un interrogatoire et d'un examen ophtalmologique et général pratiqués sur 117 patients diabétiques, ont été analysées avec le logiciel Epi-Info.

Résultats : Les patients étaient âgés de 15 à 80 ans répartis en 22 diabétiques de type 1 et 95 de type 2, nous avons obtenu une prévalence de rétinopathie diabétique de 54 % dont 8,2% de forme proliférante et 14,9% de maculopathie diabétique. Chez les patients diabétiques de type 1, la prévalence de la rétinopathie diabétique est de 54,54%, contre 50% chez les diabétiques de type 2. Le suivi du diabète et de ses complications s'est révélé très insuffisant. Les principaux facteurs de risque de fréquence et de sévérité de la rétinopathie retrouvés sont : le type 1 du diabète, l'ancienneté du diabète, l'insulinothérapie, le mauvais contrôle glycémique, l'hypertension artérielle et l'existence de macroangiopathie.

Discussion : Les facteurs de risque retrouvés sont en grande partie les mêmes que ceux des études antérieures réalisées sur ce sujet dans les différentes régions du monde, les chiffres de prévalence sont proches de ceux des autres études africaines.

L'équilibration stricte de la glycémie et de la tension artérielle, associée à une surveillance annuelle du fond d'œil, est le meilleur traitement préventif de la rétinopathie diabétique..Le dépistage précoce de la rétinopathie et la sensibilisation du patient à un contrôle régulier de son fond d'œil sont des éléments clés dans le traitement de la rétinopathie.

La photocoagulation au laser, lorsqu'elle est entreprise en temps utile, est un traitement curatif efficace qui permet, dans la majorité des cas, d'éviter le risque de malvoyance. Dans les formes trop évoluées, le traitement chirurgical par la vitrectomie demeure le seul recours et a bénéficié, au cours des dernières années, des progrès considérables de la technologie.

Conclusion : Pour un dépistage plus précoce de la rétinopathie diabétique et par conséquent pour prévenir la cécité liée au diabète, Nous recommandons, un rôle plus actif de la

part de l'état, des organisations non gouvernementales et des professionnels de la santé concernant la diffusion de l'information.

SUMMARY

The diabetic retinopathy is one of the most incapacitating form of micro-vascular complications that occur in diabetes and the first cause of blindness before the age of 50.

The following study has been done from June to December 2005 at Mohamed VI's University Hospital Center in Marrakech in order to evaluate the epidemiological features of diabetic retinopathy.Clinical data that resulted from questioning 117 diabetic patients who underwent both general and ophthalmic examinations have been analysed by the Epi-Info program.

In the case of patients aged between 15 and 80 years, classified as 22 type 1 diabetics and 95 type 2, the result were a prevalence at 54.54 % of diabetic retinopathy including a 8,2 % in its proliferate form and 14,9 % of macular pathology diabetes.

Diabetic retinopathy prevails by 54,54 % in the type 1 diabetics against 50 % in the type 2 patients.

It appeared during the study that the medical follow up of diabetes and its complications was very insufficient.

It has been discovered that the principal elements affecting the frequency's risk and severity of the retinopathy are diabetes' type 1, long term of the disease, insulin treatment, incorrect glycaemia control, high blood pressure and macro vascular disease.

Risk elements found are in a great proportion similar to those which have been found in previous studies done in different parts of the world and the prevalence's figures are close to those of other African researches.

The best interventive care for diabetic retinopathy is to maintain a normal glycaemia level and blood pressure tension and to undergo a yearly examination of the fundus oculi.

Early diagnoses of the disease and to heighten the partient's awarness so that he undergoes a regular examination of the fundus oculi are key elements in diabetic retinopathy's treatment.

When it is done in due time, the laser's type light coagulation is an efficient curative treatment which, in a great majority of cases, allows to avoid the risk of poor vision.

For cases in a very advanced stage, a surgical intervention for the removal of the vitreous body remains the only way and it is worthy to point out that this method benefited from the considerable progress made in the technology field during the last years.

For an earlier diagnosis of diabetic retinopathy which will allow preventing blindness caused by diabetes, we recommend a more active participation of the state, of non governmental organizations and of the medical profession so that the message reaches the people concerned.

ملخص

يعتبر اعتلال الشبكية السكري من أخطر المضاعفات الوعائية . و هو أول سبب من أسباب فقدان البصر قبل سن الخمسين.

أجريت هده الدراسة الاستقبالية في الفترة الممتدة من يونيو إلى دجنبر 2005 بالمستشفى الجامعي محمد السادس بمراكش و دلك بهدف معاينة الخصائص الوبائية لمرض اعتلال الشبكية السكري. و قد قمنا بتجميع المعلومات السريرية الخاصة بالمرضى عن طريق استمارة تشمل نتائج فحص طبي شامل للمرضى اللذين بلغ عددهم 117 حالة. و قمنا بتحليل النتائج بواسطة برنامج ايبي آنفو.

كانت أعمار المرضى تتراوح بيت 15 و 20 سنة،من بينهم 22 مصابون بداء السكري الخاضع للأنسولين و 95 مصابون بداء السكري من نوع 2.

بلغت نسبة الإصابة باعتلال الشبكية السكري 54% من بينها 8.2 % من النوع التكاثري و 14.9% مصابون بداء اعتلال البقعة.

أظهرت هذه الدراسة قصورا في متابعة مرضى السكري و مضاعفاته.

أهم عوامل خطورة اعتلال الشبكية التي توصلنا إليها هي , داء السكري من نوع 1، قدم مرض السكري ، العلاج بالأنسولين، ضعف مراقبة نسبة السكر في الدم، ارتفاع الضغط. وهي تشبه الى حد كبير نتائج الدراسات السابقة في معظم أنحاء العالم، نفس الشيء بالنسبة لتفشي مرض اعتلال الشبكية.

أن موازنة نسبة السكري في الدم ونسبة الضغط الدموي إضافة إلى المراقبة السنوية للشبكية، تعتبر أفضل علاج وقائي لاعتلال الشبكية.

إن الكشف المبكر لاعتلال الشبكية و توعية المريض بأهمية مراقبة الشبكية هي عناصر مهمة في علاج اعتلال الشبكية.

إن التجميد بواسطة أشعة الليزر هو علاج ناجع يمكن من تلافي خطورة ضعف البصر . أما بالنسبة للحالات المتقدمة.

يبقى العلاج الجراحي هو الحل الوحيد والذي عرف تطورات مهمة خلال السنوات الأخيرة.

من اجل الكشف المبكر لاعتلال الشبكية السكرية، ننصح أن تقوم المنظمات الحكومية والغير الحكومية بدور فعال في ميدان التوعية.

BIBLIOGRAPHIE

1. **AIELLO L.P, AVERY R.L, ARRIG P.G, KEYT B.A, JAMPEL H.D, SHAH S.T, PASQUALE L.R, THIEME H, IWAMOTO M.A, PARK J.E**

   Vascular endothelial growth factor in ocular fluid of patients with diabetic retinopathy and other retinal disorders

   N Engl J Med 1994, Vol 331 pp 1480-1487

2. **ALFEDIAM**

   Recommandations pour le dépistage et la surveillance de la rétinopathie diabétique

   J Fr Ophtalmolo 1997; 20:302-310

3. **AREND O, WOLF S, HARRIS A, REIM M.**

   The relationship of macular microcirculation to visual acuity in diabetic patients.

   *Arch Ophthalmol 1995 ; 113 : 610-*4

4. **AYED S, GEDDI A , DAGHFOUS F , BEN OSMAN , SEBAI**

   Epidémiologie de la rétinopathie diabétique

   Tunis med, 1993; 71:141-4.

5. **ARROYO JORGES.G**

   Atherosclérotic cardiovascular disease and diabetic retinopathy

   Br J ophthaloml. 2002; 86:3-4

6. **AROCA ROMERO .P, SERRA SALVAT.M, MARIN MENDEZ, SALCEDO MARTINEZ.I**

   La microalbuminurie est elle un facteur de risque épidémiologique de la rétinopathie diabétique ?

   J Fr Ophtalmol 2003, vol. 26, n°7, pp. 680-684 (5 p

7. **BACIN F., KANTELIP B., MENERATH J.M. , BOUMLIER A.**

   Rétinopathie diabétique : étude clinique et traitement

   EMC (Paris-France), ophtalmologie 1989, 2121240f20, 9-1989,24p

8. **BEN HAMOUDA H., MESSAOUD S., GRIRA S., AYADI A., KHAIRALLAH .M, SFAR M.T.**
Prévalence et facteurs de risque de la rétinopathie chez l'enfant et l'adulte jeune
J Fr ophtalmol 2001, vol. 24, n°4, pp. 367-370

9. **BENMHIDI A., MASSIN P., PAQUES M. , ERGINAY A. , GAUDRIC A.**
Rétinopathie diabétique et grossesse.
J Fr ophtalmol ,Vol 22, N° 5 – Juillet 1999 p. 602 – 602

10. **BROOKS JR. HL, CABALLERO JR. S, NEWELL CK, ET AL.**
Vitreous levels of vascular endothelial growth factor and stromal-derived factor 1 in patients with diabetic retinopathy and cystoid macular edema before and after intraocular injection of triamcinolone.
Arch Ophthalmol 2004 ; 122 : 1801-7

11. **BLUM D, KLOOS C, MULLER N, MANDECKA A, BERNER R, BERTRAM B, MULLER UA**
Prevalence of diabetic retinopathy; check up program of a public health insurance comp in Germany 2002-2004.
Ophtalmologue 2007 Jun; 104(6): 499-504

12. **CHACHOUA L, GHEMRI N, MAZARI F ,MOUAKI S , SAIB I, TAYEB-BAY F ET AL**
Fréquence du diabète et de ses complications dans un échantillon de population adulte de 1 500 personnes.
Œil et Diabète, Diagnostic, 1993;17:7-9

13. **CHADLI A, KEBBOU M, ABABOU MR, ELMANSOURIY, ELAMRAOUI A.**
Dépistage de la rétinopathie diabétique par l'ophtalmoscopie : la contribution du médecin no ophtalmologiste paraît possible.
Diabetes metab 2000 Vol 26 N°6, 497-499.

14. **CHASE HP, GARG SK, HARRIS S. HOOPS S. JACKSON WE? HOLMES DL.**

Angiotensin-converting enzyme inhibitor treatment for young normotensive diabetic subjects.

Ann ophtalmo 1993:25:284-289

15. **CHAUHREDI N, SJOLIE AK, STEPHANSON JM, ABRAHAMIANH, CASTELLARIAN A ET AL**

Effect of lisinopril on progression of retinopathy in normotensive people with type 1 diabetes

Lancet 1998; 351:28-31

16. **CHEUNG N, WONG JJ, KLEIN R, COUPER DJ, SHARRETT AR, WONG TY.**

Diabetic retinopathy and the risk of coronary heart disease: the atherosclerosis risk in communities study.

Diabetes care 2007 Jul; 30(7): 1742-6

17. **COLLUCIELLO M.MD.**

Diabetic retinopathy: control of systemic factors preserves vision

J Postgrad Med *juillet 2004, Vol 116, N° 1, pp 2-8*

18. **CONRATH J, LECLEIRE-COLLET A, ERGINAY A, MASSIN P.**

La maculopathie diabétique.

Sang Thrombose Vaisseaux. Volume 17, Numéro 8, 417-25, Octobre 2005, Mini-revue.

19. **CONRATH J, GIORGI R, RACCAH D, RIDINGS B.**

Foveal avascular zone in diabetic retinopathy : quantitative vs qualitative assessment.

Eye 2005 ; 19 : 322-6

20. **COTTER SA, VARMA R, YINGLAI M, AZEN SP, KLEIN R**

Causes of Low Vision and Blindness in Adult Latinos (The Los Angeles Latino Eye Study

Ophthalmology 2006; 113:1574-1582

21. **DAL W. CHUN, MD JEFFREY S., HEIER MD.**

Treatment for diabetic retinopathy

Med.Gen.Med, June 2006. 3-12.

22. **DCCT THE DIABETES CONTROL COMPLICAIONS TRIAL RESEARCH GROUP**

The effects of intensive treatment diabetes on the devloppment and progression long-term complications in insulin-dependant diabetes mellitus

N Engl. J.Med, Vol 293 pp 977-986

23. **DE MEIDEIROS-QUENUM M. , NDIAYE PA , CISSE A , WANE A., DIOP SN, NDOYE-ROTH PA , BA EA , NDIAYE MR , WADE A.**

Aspects épidémiologiques et angiofluorographiques de la rétinopathie diabétique au Sénégal.

J Fr ophtalmol Vol 26 - N° 2 - Février 2003 p. 160 - 163

24. **DIHAJ S**

Aspects épidémiologiques de la rétinopathie diabétique.

Thèse méd Casablanca 2002; 265.

25. **DJROLO F. , HOUNGBE F. , ATTOLOU V. , AVIMADJE M. , AVODE G. , MONTEIRO B. , ZOHOUN TH.**

Rétinopathie diabétique quelques aspects épidémiologiques à Cotonou

Louv méd.118 :262-269,1999

26. **DONNIO CORDOBA A., RICHER R., SPINELLI F., MERLE F.**

La rétinopathie diabétique en Martinique : résultats d'une enquête transversale sur 771 patients

J Fr ophtalmol. Vol 24 - N° 6 - Juillet 2001 p. 603 - 603

27. DUCASSE A. , SEGAL A.

Anatomie de la rétine.

EMC (Paris-France) ophtalmologie, 2003 C40, 4-12,12p

28. ELHADDAD OA , KAMAL SAAD M

Prevalence and risk factors for diabetic retinopathy among Omani diabetics

Br. J. Ophtalmo. 1998;82;901-906

29. ELMASKARY F, ELSADIG M

Prevalence of diabetic retinopathy in the United Arab Emirates: cross sectional survey

BMC Ophtalmol 2007; 7:11.

30. FERRIS III F.L., M.D., DAVIS M.D., AIELLO L.M.

Treatment of diabetic retinopathy

New Engl J medicine: august 1999 Vol 341 N° 9

31. FERRIS FL , CHEW EY , HOOGWERF BJ

Early Treatment Diabetic retinopathy Study Research Group: Serum Lipids and Diabetic retinopathy.

Diabetes Care. 1996; 19, 11:1291-3.

32. FONG DS

Changing times for the management of diabetic retinopathy.

Surv Ophthalmol 2002 ; 47 : S238-45

33. FONG S.D., MPH, Pasadena, Ca.

Systemic Factors in Diabetic Retinopathy

Review of ophthalmology 2003:Vol. No: 10:03Issue: 3/15/03

34. FRANK R.N

Diabetic retinopathy

Progress in retinel and eye research 1995 Vol 14 pp361-392

35. **FUNATSU H, YAMASHITA H, IKEDA T, NAKANISHI Y, KITANO S, HORI S.**

Angiotensin II and vascular endothelial growth factor in the vitreous fluid of patients withdiabetic macular edema and other retinal disorders

Am J Ophthalmol 2002 ; 133 : 537-43

36. **GILLOW J.T , GIBSON J.M. , DODSON P.M**

Hypertension and diabetic retinopathy_ what's the story?

Br.J ophtalmol.1999; 83:1083-1087(September)

37. **GUYOT-ARGENTON .C**

Les complications de la rétinopathie diabétique

Sang thrombose vaisseaux, Vol 15, N°2, 86-95, Fev2003,Mini revue.

38. **GRAGOUDAS ES, ADAMIS AP, CUNNINGHAM JR. ET, FEINSOD M, GUYER DR, INHIBITION VEGF.**

Study in Ocular Neovascularization Clinical Trial Group. Pegaptanib for neovascular age-related macular degeneration.

N Engl J Med 2004; 351 : 2805-16

39. **HIRVELLA H, LAATIKAINEN L**

Diabetic retinopathy in people aged 70 years older, the ocular eye study

Br. J. ophtalmo. 1997:81 :214-217

40. **IAIN S.BEGG, MB, FRCSC.**

Rétinopathie

Association canadienne de diabète : comité d'experts des lignes directrices de pratique clinique

www.diabetes.ca

41. JAROSS N.FCO, RYAN P.FAFPHM , FRANZCO F.N.

Prevalence of diabetic retinopathy in an Aboriginal Australian population: results from the Katherine Region Diabetic Retinopathy Study (KRDRS). Report no. 1

Clinical and Experimental Ophthalmology2003;31: 32-39

42. KAMINA. P

Anatomie 10 : Tête et cou : Nerfs crâniens et organes de sens (Tome 2) .

Edition Maloine . 2000

43. KAAJA R, SJÖBERG T, HELLSTEDT T, IMMONEN I, SANE T, TERAMO K.

Long-term effects of pregnancy on diabetic complications.

Diabetic Med 1996; 13:165-169.

44. KLEIN R, KLEIN BE, MOSS SE, LINTON KL. THE BEAVER DAM EYE STUDY.

Retinopathy in adults with newly discovered and previously diagnosed diabetes melitus.

Ophthalmology1992; 99: 58-62

45. KLEIN R. , KLEIN B.E.K. , SCOT E.M.

How many steps of progression of diabetic retinopathy are meaningful?

Arch ophtalmol. 2001; 119:547-553

46. KLEIN R., SCOT E.MOSS, ALAN R.SINAIKO, ZINMAN B. , GARDINIER R. , SUISSA S., DONELLY S.M., KRAMER S.M. , GOODYER P., STRAND T., MAUER M.

The relation of ambulatory blood pressure and pulse rate to retinopathy in type 1 diabetes mellitus.

Ophthalmology Volume xx, Number x, June 2006

47. KNOWLER W.

Increased incidence of retinopathy in diabetic with elevated blood pressure . A six years follow up study in Pima Indians

New. Engl. J. Med. 2001, 302 : 645-650 .

48. GHAFOUR IM, ALLAN D , FOULDS WS

Common causes of blindness and visual impairment in the west of Scotland.

Br J Ophtalmol 1983:67:102:431-437

49. LARSEN N, GODT J, GRUNKIN M, LUND-ANDERSEN H, LASEN M.

Automated detection of diabetic retinopathy in a fundus photographic screening population.

Invest Ophthalmo Vis Sci 2003; 44: 767-71.

50. LAU HC, VOO YO, YEO KT, LING SL, JAR A.

Mass screening for diabetic retinopathy. A report on diabetic retinal screening in primary careclinics in Singapore.

Singapore Med J, 1995, *36,* 510-513.

51. LESKE M.C. , WU SUCH-YU , HENNIS A. , NEMESURE B. , HYMAN L. , SCHACHAT A.

Incidence of diabetic retinopathy in the Barbados eye study

Ophthalmology Vol 110, N° 5, May 2003, 799-805.

52. LEUTENEGGER M

Macroangiopathie diabétique, physiopathologie, implications thérapeutiques

Sang Thrombose Vaisseaux. Volume 7, Numéro 4, 247-56, Avril 1995, Mini-revues

53. LEWIS E.J, LAWRENCE MD, HUNISTER LG, ROHDE RD.

For the collaborative study group the effect of angiotensin converting-enz inhibition on diabetic retinopathy

N Engl J med 1993:329;1456-1462

54. LORENZI M, GERHANDINGER G

Early cellular and molecular changes induced by diabetes in the retina

Diabetologia, 2001Vol pp 791-804

55. **MASSIN P, AUDREN F, HAOUCHINE B, ET AL.**

Intravitreal triamcinolone acetonide for diabetic diffuse macular edema : preliminary results of a prospective controlled trial.

*Ophthalmology 2004 ; 111 : 218-**24**.*

56. **MASSIN P., PAQUES M.**

Epidémiologie et physiopathologie de la rétinopathie diabétique

EMC ophtalmologie 2001, 21-240-F-10,endocrinologie-nutrition,10-366-k-05,2001,6p

57. **MASSIN P., CHAINES G., GAUDRIC A.**

Classification de la rétinopathie diabétique et rythme de surveillance

Réflexions ophtalmologiques T2-N° 116novembre 1997, pp 11-16.

58. **MASSIN .P**

Diabète et rétine.

Edition EMC. 2000.

59. **MASSIN P**

Dépistage de la rétinopathie diabétique.

Sang thrombose vaisseaux Vol15, N° 2, 86-95, fév. 2003.

60. **MASSIN P., PAQUES M, GAUDRIC A.**

Rétinopathie diabétique

EMC endocrinologie-nutrition 1999 10-366-k-10, 1999,11p

61. **MC CARTY D.J. , CARA L.FU , FRANZCO HARPER C.A. , FRANZCO HUGH R.T. , MC CARTY C.A.**

Five year incidence of diabetic retinopathy in the Melbourne visual impairment project

Clinical and experimental ophthalmology 2003; 31: 397-402

62. MC-GAVIN .M

Diabetic retinopathy : Clinical Findings and Management .

J. Comm. Eye. Health. 2003; 16, n°46. pp: 21-24

63. MC KAY R., MCCARTY C.A., TAYLOR H.R.

Diabetic retinopathy in Victoria, Australia: the visual impairment project

Br J Ophtalmol 2000; 84:865-870

64. MEDITERRANEAN GROUP FOR THE STUDY OF DIABETES (MGSD) .

Epidémiologie du diabète en Algérie, Maroc et Tunisie.

2°congrès Maghrébin d'endocrinologie, Diabétologie et Nutrition. Nov. 2005

65. MITCHELL P, SMITH W, WANG JJ, ATTEBO K.

Prevalence of diabetic retinopathy in an older community. The Blue Mountain Eye Study.

Ophthalmology, 1998;105:406-11.

66. OMS (ORGANISATION MONDIALE DE LA SANTE)

Maladies oculaires prioritaires/ rétinopathie dia bétique

www.who.int/blindness/causes/priority.

67. PAGOT-MATHIS V, I. ROQUE, S. DUMAS ET A. MATHIS.

Indication et réalisation de la photocoagulation panrétinienne au cours de la rétinopathie

diabétique.

EMC Ophtalmol. 21-240-F-30

68. POGORZALEK N, DUBERNARD G, KHUC T, PROENCA J, OFFRET H, LABETOULLE M

Diabète et fond d'œil.

Médecine. Volume 2, Numéro 3, 110-1, Mars 2006 .

69. PORTA M

Endothelium: the main actor on the modeling of retinal microvasculature in diabetes

Diabetologia 1996, vol 39, pp 739-744

70. RASQUIN F

La rétinopathie diabétique : aspects cliniques et nouveautés thérapeutiques.

Revue méd. burx. 2003 :A310-6

71. RECOMMANDATIONS DE L'ANAES.

Suivi du patient diabétique de type 2 à l'exclusion du suivi des complications.

Complications oculaires.

Diabetes Metab 1999 ; 2 (suppl) :35-8.

72. ROY M.S. , KLEIN R.O'COLMAIN B.J , KLEIN B.E.K ,MOSS S.E, KEMPEN JH

The prevalence of diabetic retinopathy among adult type 1 diabetic persons in the USA

Arch. Ophtalmo .April 2004, Vol 22;122;:546-551

73. ROSSING P.

The changing epidemiology of diabetic microangiopathy in type 1 diabetes

Diabetologia 2005 48:1439-1444 DOI 10.1007/s001-005-1836

74. ROUSSELLIE F., DHERMY P.

Anatomie pathologique de la rétinopathie diabétique

Traité de diabétologie 47 B, p 463,1999

75. ROUSSELIE F.

Epidémiologie de la rétinopathie diabétique

Traité de diabétologie 47 C, p 468, 1998

76. SACKMAN H., TAUBER JP, MATHIS A

Traitement médical de la rétinopathie diabétique

EMC Ophtalmologie 1998, 21-240-f-25, 1998,3p

77. SARAUX .H

L'œil.

L'œil. Edition Masson. 2000.

78. SIVAPRASAD S, JACKSON H

Blood pressure control in type II diabetics with diabetic retinopathy.

Eye. 2007 Jun;21(6):708-11. Epub 2006 Feb 24

79. SJOLIE AK, STEPHENSON J, ALDINGTON S, KOHNER E,JANKA H, STEVENS L et AL

EURODIAB IDDM Complications Study Group. Retinopathy and vision loss in insulin-dependent diabetes in EUROPE

Ophthalmology, 1997;104:252-60.

80. STEFANSSON E

Prevention of diabetic blindness new technologies or « old fashioned » public health?

Br J ophtalmol 2006;90:2-3

81. SUN W, GERHANDINGER C, DAGHER Z, HOEHN T, LORENZI M.

Aspirin at low intermediate concentration protects retinal vessels in experimental diabetic retinopathy through non-platelet-mediated effects.

Diabetes, Vol. 54, December 2005 :4-9

82. UKPDS PROSPECTIVE DIABETES STUDY GROUP

Intensive blood glucose with conventional treatment and risk of complications in patients with type 2 diabetes

UKPDS33 lancet 1998, Vol 352, pp 837-835

83. TAKTAK J , KHARRAT M , NAGATI K

La rétinopathie diabétique

Maghreb médical Vol 25-N° 373-2005, pp65-68

84. TAM TKW , LAU CM, TSANG LCY, NG KK ,HO KS , LAI TC

Epidemiological study of diabetic retinopathy in a primary care setting in Hong Kong

Hong Kong Med J 2005;11:438-44

85. THOMAS A. CIULLA, MD ARMANDO G. AMADOR, MD BERNARD ZINMAN, MDCM, FRCP(C), FACP

Diabetic Retinopathy and Diabetic Macular Edema Pathophysiology, screening, and novel therapies

Diabetes Care 26:2653-2664, 2003

86. WAKED N , NACOUZI R , HADDAD N , ZAINI R

Caractéristiques épidémiologiques de la rétinopathie diabétique au Liban

J Fr ophtalmol Mars 2006 Vol 29 - N° 3, pp289-295

87. WEST SK , MUNDOZ B , KLEIN R , BROMAN AT , SANCHEZ R , RODRIGUEZ G , SNYDER R

Risk factors for type II diabetes and diabetic retinopathy in a Mexican-American population:Proyecto VER.

Am J Ophtalmol 2002; 134:390-398

88. WONG TY , KLEIN R , AMIRUL ISLAM FM , COTCH MF , FOLSOM AR , KLEIN BEK , SHARRETT R A , SHEA S.

Diabetic retinopathy in a multiethnic Cohort in the USA

Am J Ophtalmol 2006 Vol 141 N°3; 141:446-445

89. YU DAO-YI , CRINGLE SJ , SU ER-NING , YU PK.

Pathogenesis and intervention strategies in diabetic retinopathy

Clinical and experimental Ophtalmol 2001 29.164-166

90. Z. ZALUSKI, M. MILAN, G. KARSENTI ET C. DUBUISSON.

Aspects épidémiologiques de la rétinopathie diabétique proliférante ou préproliférante dans les Pyrénées-Orientales (à propos de 145 Patients).

Ophtalmologie. 1996 ; 10 : 123-5.

91. **ZANDER E, HERFURTH S, BOHL B, HEINKE P, HERRMAN U , KOHNERT KD , KERNER W .**
Maculopathy in patients with diabetes mellitus type 1 and type 2: association with risk factors
Br J Ophtalmol 2000; 84:871-876

92. **ZHANG JJ, STEKERS M , COSCAS G.**
Prévalence et évolution de la rétinopathie diabétique à propos de 100 cas suivis pendant 10 ans
Bull. Soc. Ophtalmol. Fr, 1993;3:239-45.

93. **ZHIOUA R, OUERTANI A.**
Indications et timing de la vitrectomie chez le diabétique.
Actualités de la rétine 2004, XIIIe séminaire d'ophtalmologie pratique de Monastir 2004.